Tratate medicale

Tratat de Gastroenterologie

volumul 2

MIRCEA GRIGORESCU

Editura Medicală Națională

2001

COLECTIVUL DE AUTORI

ACALOVSCHI MONICA	profesor, Clinica Medicală III, UMF Iuliu Haţieganu, Cluj-Napoca
ACHIMAŞ ANDREI	profesor, Catedra de Informatică Medicală, UMF Iuliu Haţieganu, Cluj-Napoca
ANDERCOU AUREL	profesor, Clinica Chirurgie II, UMF Iuliu Haţieganu, Cluj-Napoca
ANDREICA VASILE	conferenţiar, Clinica Medicală III, UMF Iuliu Haţieganu, Cluj-Napoca
BADEA RADU	profesor, Catedra de Imagistică, UMF Iuliu Haţieganu, Cluj-Napoca
BĂŢAGĂ SIMONA	şef de lucrări, Clinica Medicală I, UMF Tg. Mureş
BREZEAN IULIAN	asistent universitar, Clinica Chirurgie I. Juvara, UMF Carol Davila, Bucureşti
CARAMAN LUANA	asistent universitar, Clinica Medicală I, Facultatea de Medicină, Universitatea Ovidius, Constanţa
CAZACU MIRCEA	profesor, Clinica Chirurgie IV, UMF Iuliu Haţieganu, Cluj-Napoca
CÂRSTINA DUMITRU	Clinica Boli Infecţioase, UMF Iuliu Haţieganu, Cluj-Napoca
CHIRA CONSTANTIN	medic primar, şef de secţie Gastroenterologie Hepatologie, Spitalul Prof. Dr.Dimitrie Gerota, Bucureşti.
CIUREA SILVIU	şef de lucrări, Clinica Chirurgie Generală II, Institutul Clinic Fundeni. UMF Carol Davila, Bucureşti
COTUL SABIN	medic primar medicină nucleară, Clinica Medicală III, Cluj-Napoca.
CRISTEA VICTOR	conferenţiar, Catedra Imunopatologie, UMF Iuliu Haţieganu, Cluj-Napoca
DEAC MIRCEA	profesor, Clinica Medicală, Facultatea de Medicină Victor Papilian, Universitatea Lucian Blaga, Sibiu
DEJICA DORU	profesor, Catedra Imunopatologie, UMF Iuliu Haţieganu, Cluj-Napoca
DICULESCU MIRCEA	conferenţiar, Clinica de Gastroenterologie, Institutul Clinic Fundeni, UMF Carol Davila, Bucureşti
DRAGOMIRESCU CORNELIU	profesor, Clinica Chirurgie, Spitalul Sf. Ioan, UMF Carol Davila, Bucureşti
DRĂGHICI ANTON	profesor, Clinica Medicală IV, UMF Iuliu Haţieganu, Cluj-Napoca
DRUG VASILE	şef de lucrări, Clinica Medicală II, Spitalul Sf. Spiridon, UMF Gr.T. Popa, Iaşi
DUCA SERGIU	profesor, Clinica Chirurgie III, UMF Iuliu Haţieganu, Cluj-Napoca
DUMITRAŞCU DAN LUCIAN	şef de lucrări, Clinica Medicală III, UMF Iuliu Haţieganu, Cluj-Napoca
DUMITRAŞCU DIANA	şef de lucrări, Catedra Imunopatologie, UMF Iuliu Haţieganu, Cluj-Napoca
FODOR IULIU	şef de lucrări, Clinica Medicală III. UMF Iuliu Haţieganu, Cluj-Napoca
FUNARIU GHEORGHE	profesor, Clinica Chirurgie I, UMF Iuliu Haţieganu, Cluj-Napoca
GHEORGHE CRISTIAN	şef de lucrări, Clinica de Gastroenterologie, Institutul Clinic Fundeni, UMF Carol Davila, Bucureşti.

GHEORGHE LIANA SIMONA	asistent universitar, Clinica de Gastroenterologie, Institutul Clinic Fundeni, UMF Carol Davila, București
GHIDRAI OLIMPIA	profesor, Clinica Medicală V, UMF Iuliu Hațieganu, Cluj-Napoca
GEORGESCU MARIUS	profesor, Clinica Medicală II, Spitalul Clinic Județean, UMF Craiova.
GRĂNESCU SERGIU	șef de lucrări, Clinica Medicală III, UMF Iuliu Hațieganu, Cluj- Napoca
GRIGORESCU MIRCEA	profesor, Clinica Medicală III, UMF Iuliu Hațieganu, Cluj-Napoca
GRIGORESCU MIRCEA DAN	preparator universitar, Catedra Genetică, UMF Iuliu Hațieganu, Cluj-Napoca
GRIGORESCU-SIDO FRANCISC	profesor, Catedra Anatomie,UMF Iuliu Hațieganu, Cluj-Napoca
GRIGORESCU-SIDO PAULA	profesor, Clinica Pediatrie I, UMF Iuliu Hațieganu, Cluj-Napoca
IANCU CORNEL	medic primar chirurg, Clinica Chirurgie III, Cluj-Napoca
IOBAGIU SILVIU	asistent universitar, Clinica Medicală III, UMF Iuliu Hațieganu, Cluj-Napoca
IORDACHE NICOLAE	conferențiar, Clinica Chirurgie, Spitalul Sf. Ioan, UMF Carol Davila, București
JUNIE PLĂIAN MONICA	conferențiar, Catedra Microbiologie, UMF Iuliu Hațieganu, Cluj-Napoca
LENCU MONICA	conferențiar, Clinica Medicală III, UMF Iuliu Hațieganu, Cluj-Napoca
LIȚESCU MIRCEA	șef de lucrări, medic primar chirurg, Clinica Chirurgie, Spitalul Sf. Ioan, UMF Carol Davila, București
MARIN MONICA	medic primar interne, Clinica Medicală III, Cluj-Napoca
MIRCEA PETRU ADRIAN	profesor, Clinica Medicală I, UMF Iuliu Hațieganu, Cluj-Napoca
MUREȘAN IOAN	șef de lucrări, Catedra Radiologie, UMF Iuliu Hațieganu, Cluj-Napoca
MUȘAT CRISTEA	medic specialist chirurgie, Clinica Chirurgie II, Spitalul Militar Central, București
OLTEANU DAN	profesor, Clinica Medicală II, Spitalul Clinic Universitar, UMF Carol Davila, București
OPREA PAUL	asistent universitar, Clinica Chirurgie II, Spitalul Clinic Militar Central, București
PĂRĂIAN IOAN	conferențiar, Clinica Chirurgie III, UMF Iuliu Hațieganu, Cluj-Napoca
PETRICĂ ADRIANA	asistent universitar, Clinica Medicală III, UMF Iuliu Hațieganu, Cluj-Napoca
PETROV LIUBOMIR	profesor, Clinica Hematologie, UMF Iuliu Hațieganu, Cluj-Napoca
PLEȘCA-MANEA LUMINIȚA	profesor, Catedra Fiziopatologie, UMF Iuliu Hațieganu, Cluj-Napoca
POP FLORINEL	șef de lucrări, Catedra Morfopatologie, UMF Carol Davila, București
POPESCU IRINEL	profesor, Clinica Chirurgie Generală II, Institutul Clinic Fundeni, UMF Carol Davila, București
PORR PAUL JURGEN	medic primar interne, Clinica Medicală III, Cluj-Napoca
POSPAI DAN	Serviciul de Hepato-Gastroenterologie, Spitalul Universitar Bichat–Claude Bernard, Paris.
RADU CORNELIU	profesor, Clinica Chirurgie I. Juvara, Spitalul Clinic Dr. I. Cantacuzino, UMF Carol Davila, București
SBURLAN ALINA	preparator universitar, Clinica Medicală I, Facultatea de Medicină, Universitatea Ovidius, Constanța.
SFRÂNGEU SILVIU	conferențiar, Catedra Radiologie, UMF Iuliu Hațieganu, Cluj-Napoca
STANCIU CAROL	profesor, Clinica Medicală II, Spitalul Sf. Spiridon, UMF Gr.T. Popa, Iași

STAN MARIOARA	conferențiar, Clinica Medicală II, Spitalul Sf. Spiridon, UMF Gr.T. Popa, Iași
SZANTO PAULA	șef de lucrări, Clinica Medicală III, UMF Iuliu Hațieganu, Cluj-Napoca
TACHE SIMONA	profesor, Catedra Fiziologie, UMF Iuliu Hațieganu, Cluj-Napoca
TANȚĂU MARCEL	asistent universitar, Clinica Medicală III, UMF Iuliu Hațieganu, Cluj-Napoca
TIMARU IOAN	medic primar chirurgie, șef de secție, Clinica Chirurgie II, Spitalul Clinic Militar Central, București
TOMULESCU VICTOR	medic primar chirurgie, Clinica Chirurgie Generală II, Institutul Clinic Fundeni, UMF Carol Davila, București
TRIFAN ANCA	asistent universitar, Clinica Medicală II, Spitalul Sf. Spiridon, UMF Gr.T. Popa , Iași
TURDEANU NICOLAE	profesor, Clinica Chirurgie V, UMF Iuliu Hațieganu, Cluj-Napoca
VASILESCU CĂTĂLIN	șef de lucrări, Clinica Chirurgie Generală II, Institutul Clinic Fundeni, UMF Carol Davila, București
VĂLEAN SIMONA	șef de lucrări, Clinica Medicală I, UMF Iuliu Hațieganu, Cluj-Napoca
VLAD LIVIU	conferențiar, Clinica Chirurgie III, UMF Iuliu Hațieganu, Cluj-Napoca
VOINEA FLOREA	profesor, Clinica Medicală I, Facultatea de Medicină, Universitatea Ovidius, Constanța.
VOIOSU RADU	profesor, Clinica Medicală, Spitalul Clinic N.Gh. Lupu, UMF Carol Davila, București

CUPRINS

COLONUL

Ontogeneza și anatomia colonului (Francisc Grigorescu Sido) 13
Anomalii de dezvoltare a colonului (Liviu Vlad) 17
Bolile inflamatoare intestinale (Liana Simona Gheorghe, Cristian Gheorghe) 21
Sindromul intestinului iritabil (Dan Lucian Dumitrașcu) 45
Pseudoobstrucția intestinală (Dan Lucian Dumitrașcu) 59
Megacolonul (Paula Grigorescu Sido) 68
Diverticulii colonului (Petre Mircea) 78
Infecții bacteriene și virotice ale colonului (Dumitru Cârstina, Cristian Marcu) 91
Apendicita acută (Nicolae Iordache) 100
Polipii rectocolonici (Liana Simona Gheorghe, Cristian Gheorghe) 111
Sindroame de polipoză gastrointestinală
(Liana Simona Gheorghe, Cristian Gheorghe) 125
Cancerul colorectal
(Liana Simona Gheorghe, Cristian Gheorghe, Mircea Cazacu) 139
Alte boli și anomalii structurale ale colonului 174
- Colita colagenă și colita limfocitară (Mircea Grigorescu) 174
- Enterocolita produsă de Clostridium difficile (Mircea Grigorescu) 178
- Colita eozinofilică (Paula Szanto) 184
- Colita neutropenică (Mircea Grigorescu) 192
- Colita de derivație (Marius Georgescu) 195
- Colita chistică profundă (Marius Georgescu) 197
- Pneumatoza chistică intestinală (Marius Georgescu) 200
- Ulcerele colonului și rectului (Mircea Cazacu) 204
- Endometrioza intestinală (Anton Drăghici) 208
- Malacoplakia (Anton Drăghici) 213

Leziuni iatrogene ale colonului (Mircea Diculescu) 216
Enterocolita de iradiere (Adriana Petrică, Mircea Grigorescu) 223
Boli anorectale benigne (Iuliu Fodor) 230
- Hemoroizi (Iuliu Fodor) 234
- Fistula anală (Iuliu Fodor) 236
- Fisura anală (Iuliu Fodor) 238
- Stenozele anorectale (Iuliu Fodor) 238
- Prolapsul rectal (Iuliu Fodor) 238
- Polipii rectali (Iuliu Fodor) 239
- Anismul (Iuliu Fodor) 239
- Pruritul anal (Iuliu Fodor) 239
- Proctalgia fugace (Iuliu Fodor) 240
- Boala pilonidală (Iuliu Fodor) 240
- Incontinența anală(Dan Lucian Dumitrașcu) 240

Cancerul regiunii anale (Liviu Vlad) 247

Ontogeneză și anatomie (Francisc Grigorescu-Sido) 255
Anomalii congenitale ale pancreasului (Paula Grigorescu-Sido) 262
Fiziologia pancreasului exocrin (Luminița Pleșca Manea) 265
Explorările funcționale pancreatice (Mircea Grigorescu, Andrada Seiceanu) 276
Pancreatita acută (Gheorghe Funariu) 283
Pancreatita cronică (Mircea Grigorescu, Andrada Seiceanu, Silviu Ciurea) 324
Tumorile pancreasului exocrin (Mircea Grigorescu, Corneliu Dragomirescu) 349
Tumorile endocrine ale pancreasului (Monica Lencu) 373
Boli genetice ale pancreasului (Paula Grigorescu Sido) 392

PERITONEUL, MEZENTERUL, VASELE, PERETELE ABDOMINAL

Ontogeneză și anatomie (Francisc Grigorescu-Sido) 407
Bolile peritoneului (Cătălin Vasilescu, Irinel Popescu) 414
Bolile mezenterului și epiplonului (Mircea Diculescu) 437
Boli retroperitoneale (Victor Tomulescu) 446
Patologia vasculară mezenterică și intestinală 454
Ischemia intestinală acută (Ioan Părăian) 454
Sindromul de ischemie intestinală cronică (Radu Voiosu) 464
Ectazii și tumori vasculare ale tubului digestiv (Silviu Iobagiu) 483
Herniile, eventrațiile și eviscerațiile peretelui abdominal (Corneliu Radu, Iulian Brezean) 480

PROBLEME PARTICULARE ÎN GASTROENTEROLOGIE

Parazitozele intestinale (Monica Junie Plăian) 499
Manifestări digestive în SIDA (Victor Cristea) 525
Manifestări esogastrointestinale în colagenoze (Paula Szanto) 540
Manifestări digestive în bolile imunologice (Doru Dejica) 559
Probleme gastrointestinale la vârstnici (Olimpia Ghidrai) 568
Afectarea tubului digestiv, pancreasului și peritoneului în alte boli (Dorel Sâmpelean) 580
Explorarea imunologică în bolile gastrointestinale (Doru Dejica) 591
Abdomenul acut traumatic (Aurel Andercou) 601
Laparoscopia diagnostică și terapeutică (Cornel Iancu) 618
Gastroenterologia bazată pe evidențe (Andrei Achimaș) 629

EXPLORĂRI RADIOLOGICE ȘI IMAGISTICE ÎN GASTROENTEROLOGIE

Examenul radiologic al stomacului și duodenului (Sergiu Grănescu) 663
Examenul radiologic al intestinului subțire (Ioan Mureșan) 668
Examenul radiologic al colonului (Ioan Mureșan) 672
Endoscopia digestivă superioară (Marcel Tanțău) 677
Enteroscopia (Marcel Tanțău) 687
Colonoscopia (Marcel Tanțău) 689
Explorarea ultrasonografică a tubului digestiv (Radu Badea) 698
Explorarea CT și RMN a tubului digestiv (Radu Badea) 710
Explorarea imagistică a pancreasului (Radu Badea) 714
Colangiopancreatografia retrogradă endoscopică (Marcel Tanțău) 727
Arteriografia arterei mezenterice superioare (Silviu Sfrângeu) 741
Arteriografia arterei mezenterice inferioare (Silviu Sfrângeu) 749
Explorări radioizotopice ale tubului digestiv (Sabin Cotul) 753

V

COLONUL

ONTOGENEZA ŞI ANATOMIA COLONULUI

Francisc Grigorescu-Sido

Ontogeneză vezi (cap. *Intestinul subțire)*

Anatomia

Intestinul gros este segmentul de tub digestiv situat în cavitatea peritoneală, submezocolic, pelvin şi perineal, întins de la valvula ileocecală până la anus. Are aproximativ 1,5 m lungime, iar calibrul său, mai mare iniţial (7,5-8,5 cm diametru), se diminuează treptat spre partea distală (2,5 cm), iar apoi se lărgeşte din nou deasupra canalului anal (ampula rectală). El diferă ca dispunere, dimensiuni şi structură faţă de intestinul subţire: calibru mai mare, lungime mai mică, majoritatea fixă, prezenţa teniilor musculare, haustrelor şi ciucurilor epiploici.

Intestinul gros se subîmparte în cec, colon (ascendent, transvers, descendent şi sigmoid) şi rect (inclusiv canalul anal) (1). Cecul şi colonul formează „cadrul colic" dispus în jurul intestinului subţire. Structural, intestinul gros are aceleaşi straturi ca şi intestinul subţire: seroasă, musculară, submucoasă şi mucoasă, dar cu diferenţe atât de ansamblu, cât şi locale (1,2,3,4).

Cecul

Primul segment al intestinului gros începe ca un fund de sac şi se continuă cu colonul ascendent. Este localizat în fosa iliacă dreaptă superficial, sub peretele abdominal anterior. Are aproximativ 6 cm lungime şi 7-8 cm diametru. Este acoperit de peritoneu, uneori în totalitate, şi este mobil (20%); alteori realizează posterior o coalescenţă parietală – fiind fix – unde se pot descrie recesuri peritoneale rectocecale (fig.1).

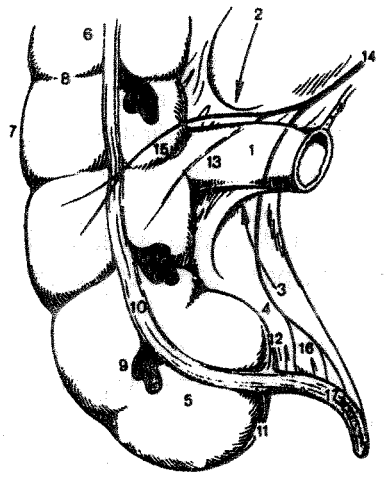

Fig.1. Regiunea ileocecală. 1. Ileonul terminal. 2. Reces peritoneal ileocecal superior. 3. Reces ileocecal inferior. 4. Mezoapendice. 5. Cecul. 6. Colon ascendent. 7. Haustră. 8. Plică semilunară. 9. Apendice (ciucure) epiploic. 10. Tenie liberă. 11. Tenia omentală. 12. Tenia mezocolică. 13. Artera cecală posterioară. 14. Artera ileocolică. 15. Artera cecală anterioară. 16. Artera apendiculară. 17. Apendicele vermiform.

Ileonul se deschide pe faţa posteromedială a intestinului gros, la limita dintre cec şi colonul ascendent, prin valva ileocecală. Valva se deschide şi se închide când presiunea cecală creşte suficient, prevenind refluxul.

Apendicele vermiform este o prelungire tubulară îngustă, închisă în fund de sac, care porneşte

de pe peretele posteromedial al cecului, la 2 cm sub valva ileocecală.

Cele trei tenii musculare ale intestinului gros pornesc de la baza apendicelui, iar tenia anterioară cecală servește ca ghid de identificare a apendicelui (1,2,5).

Datorită vascularizației bogate și diferențierii histologice, apendicele apare ca o structură mai probabil specializată (structură limfoidă), decât una vestigeală (3,4).

Colonul

Este împărțit convențional în patru porțiuni: ascendent, transvers, descendent și sigmoid.

Colonul ascendent are 15 cm lungime și se întinde din fosa iliacă dreaptă până sub ficat, unde formează flexura colică dreaptă. Posterior, aderă la peretele abdominal prin fascia de coalescență retrocolică Toldt, fiind în raport cu mușchii iliac și pătrat al lombar, vasele lombare și nervi ai plexului lombar.

Colonul transvers, de aproximativ 50 cm lungime, este curb cu concavitatea în sus, întins între flexura colică dreaptă (hepatică) și stângă (splenică); prezintă mezocolonul transvers, care îi conferă mobilitate.

Colonul descendent începe profund, la nivelul flexurii lienale (stângi) a colonului, are aproximativ 25 cm și descinde până la strâmtoarea superioară a pelvisului. Are posterior fascia de coalescență Toldt și are raporturi posterioare asemănătoare cu cel ascendent. Fiind profund și de calibru mult mai mic, se poate palpa uneori ca o coardă colică (1,5,6).

Colonul sigmoid se întinde de la strâmtoarea superioară a pelvisului până la vertebra S3, după ce descrie un traiect sinuos, de unde îi vine și numele. Mezosigma îi conferă mobilitate. Sigma prezintă variații de lungime, traiect, destindere, iar lungimea mezosigmei permite sau nu mobilizarea sa în suturile termino-terminale, practicate în intervenții chirurgicale pe rect.

Rectul

Continuă colonul sigmoid de la nivelul vertebrei S3 la orificiul anal. Topografic, prezintă o porțiune pelviană (peritoneală și subperitoneală) și una perineală, trecând prin diafragma pelvină.

Lungimea este de aproximativ 12 cm; diametrul, mai mic inițial, se lărgește pentru a forma ampula rectală, apoi se îngustează pentru a forma canalul anal. Aici teniile musculare lipsesc, stratul longitudinal răsfirându-se sub forma a două fâșii musculare late, anterioară și posterioară.

Peritoneul acoperă parțial rectul și se reflectă pentru a forma importante recesuri: rectouterin (Douglas) la femeie și rectovezical la bărbat, precum și laterorectale.

Ca și configurația interioară, rectul gol prezintă plici longitudinale tranzitorii și transversale permanente.

Rectul vine în raport posterior cu vertebrele sacro-coccigiene, vasele sacrate mediane, noduli limfatici, ramuri ale vaselor rectale superioare; lateral cu mușchiul piriform, vasele și nervii sacrați, trunchiul simpatic, nervii splanhnici pelvini și planșeul pelvin; anterior – la bărbat se găsesc vezica urinară, prostata, vezicule seminale; la femeie, uterul și vaginul.

Canalul anal, mult îngustat, se întinde între ampula rectală și orificiul anal. Între canalul anal și ampula rectală există un unghi după care canalul anal se orientează inferior și posterior pe o lungime de aproximativ 4 cm. Este înconjurat de sfincțere, care îi păstrează lumenul închis (1,3,6,7).

Mucoasa rectală este roz-palidă, semitransparentă inferior, iar cea a canalului anal este roșie, vineție. Epiteliul este cilindric în partea superioară a canalului anal, apoi în jumătatea inferioară devine stratificat, necheratinizat, urmând epidermul perianal (Walls 1958 – cit.8). În această parte a canalului anal există 6-10 plici verticale și coloanele anale (hemoroizi interni). Inferior, plicile verticale se unesc transversal prin plicile semilunare ale mucoasei, care circumscriu sinusurile anale. Marginea liberă a plicilor semilunare (valvele anale) conturează linia pectinată (dentată), probabil locul unde exista în perioada embrionară membrana cloacală. Canalul anal depășește inferior linia pectinată cu aproximativ 15 mm, unde epiteliul este stratificat necheratinizat, tranzitoriu, sau pectenul. Zona de tranziție acoperă o parte din plexul hemoroidal intern și este lucioasă și albăstruie. Submucoasa conține aici țesutul conjunctiv dens, spre deosebire de cel lax din partea superioară a canalului anal. Zona de tranziție se termină inferior printr-o „linie albă" îngustă și sinuoasă (linia lui Hilton) roz-albăstruie. Această linie se găsește la nivelul șanțului intersfincteric dispus între partea subcutanată a sfincterului anal extern și marginea inferioară a sfincterului intern. Sub linia albă, ultimii 8 mm ai canalului anal prezintă piele adevărată (anoderm), de culoare albă sau brună, cu glande sudoripare și sebacee (1,6).

Glandele anale se găsesc în zona sinusurilor anale și pătrund profund în submucoasă și sfincterul intern. Sunt spiralate, uneori ramificate, căptușite de 2-3 straturi de celule mucoase. Ductele lor se deschid în criptele anale.

Musculatura anală – pereții anali sunt înconjurați de un complex sfincterian intern și extern. Sfincterul anal intern format din miocite netede

continuă tunica circulară a rectului și este o parte mai îngroșată a acestuia, întinsă de la joncțiunea anorectală până la șanțul intersfincterian (sub linia albă). Acest sfincter se întinde în cele 3/4 superioare ale canalului anal. Sfincterul anal extern, striat, înconjoară întregul canal și are, în sens craniocaudal, trei părți: profundă, superficială și subcutanată. Între sfincterul intern și extern se insinuează o lamă musculoconjunctivă, formată din fibre din ridicătorul anal și stratul longitudinal muscular al rectului inferior; această lamă este mai bogată în fibre elastice. Tot aici, septul intermuscular anal trimite radiar septuri care străbat, pe de o parte, partea subcutanată și superficială a sfincterului striat, spre piele și fosa ischiorectală, și pe de altă parte, sfincterul neted spre partea profundă a mucoasei sub sinusurile anale, în stratul longitudinal, care se va insera pe dermul pielii anale, având rol în încrețirea regiunii *(corrugator cutis ani).*

Structura intestinului gros

Straturile sunt aceleași ca și la intestinul subțire: seroasă, musculară, submucoasă, mucoasă, dar există unele diferențe. Seroasa și stratul lax subseros învelesc intestinul formând și ciucuri epiploici de-a lungul colonului. Stratul muscular prezintă o lamă superficială, longitudinală și una profundă, circulară.

Lama superficială se dispune sub forma teniilor musculare: tenia liberă, mezocolică și omentală. Fiind mai scurte decât colonul, ele determină haustrațiile acestuia. Lama profundă, mai groasă, se dispune circular pe tot traiectul intestinului gros (2,4,5,6).

Submucoasa și musculara mucoasei sunt asemănătoare celor de la intestinul subțire.

Mucoasa prezintă unele diferențe. Este palidă, netedă, fără vilozități și cutanată de plicile semicirculare, între haustre. La nivelul rectului este mai groasă, mai închisă la culoare, mai vascularizată și mai lax atașată de musculara mucoasei. Epiteliul se extinde în glandele tubulare sau cripte și în afara lor. Celulele au aproape aceleași caracteristici ca la jejunileon. Ele sunt în special colonocite absorbante, caliciforme și celule M, care acoperă foliculii limfatici. Epiteliul este specializat pentru secreție mucoasă și absorbție (apă săruri minerale etc.)

Vasele intestinului gros

Arterele provin din artera mezenterică superioară pentru cec, apendice, colon ascendent și jumătatea dreaptă a colonului transvers. Pentru restul colonului transvers, colonul descendent, sigmoid și ampula rectală, arterele provin din artera mezenterică inferioară. Înainte de a atinge intestinul gros, există arcade anastomotice importante, cum ar fi arcada Heller-Riolan, între artera colică medie (mezenterică superioară) și stângă (artera mezenterică inferioară). Rectul și mai ales canalul anal primesc artere din artera hipogastrică (rectale mijlocii) și din cea rușinoasă internă (rectale inferioare) (1,6,9) (fig. 2).

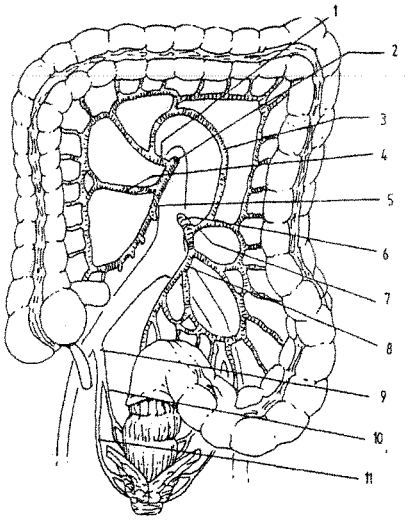

Fig. 2. Arterele intestinului gros. 1. Artera colică medie. 2. Artera mezenterică superioară. 3. Arcada arterială anastomotică Haller-Riolan. 4. Artera colică dreaptă. 5. Artera ileocolică. 6. Artera mezenterică inferioară. 7. Artera colică stângă. 8. Artera rectală superioară. 9. Artera iliacă internă (hipogastrică). 10. Artera rectală mijlocie. 11. Artera rectală inferioară cu origine în artera rușinoasă internă.

Venele însoțesc arterele și se varsă în vena portă. La nivelul submucoasei rectale există plexul hemoroidal superior (profund) și inferior (superficial) unde se realizează importante anastomoze portocave și unde poate fi sediul hemoroizilor interni și externi.

Limfaticele – cecul și apendicele prezintă o rețea submucoasă și musculară care drenează spre nodurile cecale anterioare și posterioare, în baza mezoapendicelui și apoi spre nodurile mezenterice superioare.

Prin plexurile parietale asemănătoare, colonul drenează spre nodurile arcadelor paracolice (iliocolice, colice dreaptă, mijlocie și stângă) apoi spre nodurile mezenterice superioare și inferioare.

Rectul prezintă trei pediculi limfatici care drenează spre nodurile care se localizează:

- de-a lungul venei rectale superioare – pedicului superior – (ampula și puțin din canalul anal);
- pe traiectul venelor rectale mijlocii (pedicului mijlociu) spre nodurile iliace interne

- (partea inferioară a ampulei și majoritatea canalului anal);
- pediculul inferior care drenează rectul perineal (partea inferioară a canalului anal) spre nodurile inghinale superficiale.

Între pediculi există anastomoze rectale, ca și între limfaticele rectului și alte organe vecine.

Nervii intestinului gros

Sunt simpatici și parasimpatici. Până la mijlocul colonului transvers, fibrele nervoase provin din simpaticul toracal și parasimpaticul cranian (nervul vag), iar după acestea din simpaticul lombar și parasimpaticul sacrat. Există plexurile mienteric Auerbach și submucos Meissner, care conțin și structuri pentru unele activități nervoase locale (reflexe intraparietale). Sfincterul anal extern, care este striat, primește fibre somatomotorii din plexul rușinos (S2,3) și ramurile perineale a 4 nervii sacrați.

Bibliografie

1. Papilian V. Anatomia omului vol. II, Ed. a-5-a, Ed. Did. și Ped. București, 1979, 93-137.

2. Netter HF. The CIBA Collection of Medical Illustration, vol. III, Part. II, Fourth Printing, USA, 1975, 47-81.

3. Ken M. Van De Graaff Human Anatomy. 3rd Ed. Wm. C. Brown Publishers, USA, 1992, 557-593.

4. Creager JG, Human Anatomy and Phisyology. Sec. Ed., Wm. C. Brown Publishers, Arlington, 1992, 659-693.

5. Cohn SM Bimbaum EH. Colon: Anatomy and Strucural Anomalies. In Yamada T. (ed), *Textbook of Gastroenterology*, 2nd Ed. JB Lippincot Comp, Philadelphia, 1995, 1735-1742.

6. Williams PL, Warwick R, Dyson Mary Bannister L H Gray's Anatomy. Churchill Livingstone, Edinburg, 37th ed, 1989, 1355-1380; 38th Ed, 1995,1763-1786.

7. Gheorghescu B, Diaconescu M, Boicescu Lidia, Tacorian S, Viișoreanu A. Gastroenterologie clinică, Ed. Militară, București, 1982, 156-159.

8. Grigorescu M, Pascu O. Tratat de gastroenterologie clinică. Vol. I, Ed. Tehnică, București, 1996, 383-397.

9. Nomina Anatomica. 6th Ed, Churchill Livingstone, Edinburg, 1989, 38-42.

ANOMALIILE DE DEZVOLTARE A COLONULUI ȘI A REGIUNII ANORECTALE

Liviu Vlad

Anomaliile de dezvoltare a colonului sunt destul de frecvente, ele rezultând fie ca urmare a unor malrotații sau acolări anormale ale mezenterului, fie din cauză că celulele crestei neurale nu migrează în cursul ontogenezei fetale. Clinic, majoritatea acestora se manifestă în perioada neonatală, în copilărie și mai rar în perioada adultă.

În linii mari, ontogeneza epitelială de la nivelul colonului este asemănătoare cu cea a intestinului subțire, trecând prin fazele de obliterare epitelială completă inițială și cea de vacuolizare ulterioară, cu formarea lumenului colonului. Tulburările acestei faze sunt responsabile de atrezii, duplicări ale lumenului, anomalii de structură sau biochimie a epiteliului colonic (1,2,3).

Omfalocelul

Defectul parietal abdominal este evident la naștere, omfalocelul caracterizându-se printr-un orificiu care interesează toate straturile parietale, fie la nivel ventral, fie la nivelul inelului ombilical. Se prezintă sub forma unei mase enterale, acoperite de o membrană translucidă ce provine din gelatina lui Wharton. Anomalia este rară (1 la 5.000 de nașteri) și este frecvent asociată cu alte anomalii digestive. Pentru amploarea defectului parietal, care constituie și un factor prognostic, este utilă clasificarea lui Aitken, care distinge două tipuri.

Tipul I – cu defect parietal mai mic de 4 cm; cel mai mare diametru al tumorii nu depășește 8 cm.

Tipul II – cu defect parietal mai mare de 4 cm, diametrul coletului fiind egal cu cel al tumorii.

Prognosticul este mai bun pentru tipul I și mai grav pentru tipul II. Omfalocelul rupt este un factor de gravitate în plus și nu trebuie confundat cu gastroschisisul. Ruptura se poate produce în cursul nașterii și se impune o intervenție imediată, fără de care prognosticul este complet nefavorabil.

Gastroschisisul

Este un defect parietal mult mai mic decât omfalocelul, fiind o eviscerație congenitală la nivelul joncțiunii ombilico-tegumentare. Intestinul nu este acoperit de nici o membrană și cel mai adesea nu se asociază cu alte anomalii.

Ambele anomalii necesită un tratament chirurgical imediat. Sunt posibile reducerea masei enterale și închiderea primară a breșei parietale, mai ales în cazurile de gastroschisis. Dacă intestinul este edematiat, îngroșat și dacă defectul parietal este prea mare, trebuie aplicată o reducere progresivă, în etape, prin utilizarea unor proteze de tipul plaselor de Silastic.

Boala lui Hirschsprung

Este tratată în capitolul *Megacolonul.*

Malrotațiile

Se caracterizează prin anomalii ce rezultă ca urmare a lipsei unei rotații intestinale complete de 270° din perioada ontogenezei. Anomalia cea mai frecventă este mezenterul comun, caracterizat

printr-un mezou scurt atașat de cadranul superior drept abdominal. Unghiul duodeno-jejunal Treitz este situat în dreapta coloanei vertebrale, cecul și colonul drept acoperă duodenul, ca și membrana Ladd, în tendința sa de a peritoniza cecul.

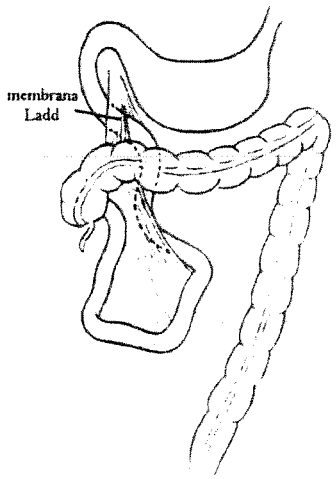

Fig. 1. Mezenterul comun. Membrana Ladd comprimă duodenul și produce ocluzie înaltă.

Anomaliile asociate nu sunt rare. Ele se cifrează la 30-60% dintre cazuri, cele mai frecvente asociații întâlnite fiind: atreziile de intestin subțire, invaginația intestinală, boala lui Hirschsprung, defectele parietale abdominale (omfalocel, laparoschisis) (4).

Simptomatologia anomaliei este precoce, manifestându-se în prima lună după naștere. Tabloul clinic realizat de malrotații este, cel mai adesea, cel al unei ocluzii intestinale înalte, iar alteori se manifestă prin volvulus cu ischemie consecutivă. Abdomenul nu este destins și sunt prezente vărsăturile bilioase abundente. Scaunele hemoragice denotă infarctarea segmentului volvulat. Alteori, anomalia este foarte bine tolerată, putând fi chiar asimptomatică, și se descoperă în cursul unor laparotomii pentru alte indicații. Dintre examinările paraclinice, radiografia abdominală simplă poate aduce relații utile diagnosticului. Sunt caracteristice distensia gastrică și duodenală și lipsa nivelurilor hidroaerice de la nivel intestinal.

Tratamentul este chirurgical și diferă de la un tip de complicație la altul. Volvulusul fără infarctare se reduce prin devolvulare, iar membrana obstructivă Ladd se secționează. Unii autori recomandă și efectuarea concomitentă a apendicectomiei, deoarece apendicita dezvoltată ulterior pe acest tip de anomalie prezintă mari dificultăți de diagnostic (5). Complicațiile cu compromiterea viabilității intestinale necesită rezecții de amploare diferită, afectând serios prognosticul acestor cazuri.

Duplicațiile

Aceste anomalii se pot întâlni la nivelul oricărui segment digestiv, cel mai frecvent apărând la nivelul jejunului, ileonului sau la nivelul joncțiunii ileocecale. Duplicațiile de la nivelul colonului și al rectului reprezintă o proporție de 5-10% din totalitatea duplicațiilor tubului digestiv (6).

Caracteristica lor generală este că sunt sferice sau tubulare, sunt solidare cu tubul digestiv și au o musculoasă și o mucoasă cu structură histologică normal constituită.

Morfologic, duplicațiile intestinale sunt chistice și tubulare. Cel mai adesea se localizează la nivelul marginii mezostenice a intestinului; au un perete comun cu restul lumenului și o vascularizație comună cu a segmentului pe care-l dublează.

Frecvent sunt asimptomatice în cursul copilăriei și chiar în perioada adultă, nu rareori fiind descoperite incidental. Pot fi responsabile pentru complicații infecțioase, hemoragice sau transformări maligne. Simptomele manifeste se datorează ocluziei, hemoragiei sau volvulării.

Tratamentul este chirurgical și se rezervă în primul rând cazurilor care evoluează cu complicații. Duplicația rectală are indicație operatorie și în cazurile asimptomatice, din cauza riscului neoplaziei. Duplicațiile chistice pot beneficia de excizie, iar cele tubulare se pot rezolva prin suprimarea septului comun, alteori necesitând rezecție segmentară. Excizia de mucoasă se impune când anomalia este asociată cu heterotopia de mucoasă gastrică.

Malformațiile anorectale

Sunt consecința unui defect al părții posterioare a membranei cloacale, care nu migrează anterior și care lasă o persistență a unui tub digestiv orb, care comunică eventual cu sinusul urogenital. Pentru leziunea superficială corespunde forma joasă cu leziuni musculare minime, iar pentru leziunea profundă, forma înaltă cu defecte ale planurilor musculare perineale și pelviene.

Fig. 2 reproduce schematic principalele faze ale ontogenezei normale ale regiunii anorectale.

Frecvența acestor anomalii este apreciată la 1:5.000 de nașteri. Incidența legată de sex arată o ușoară prevalență la băieți (55%). Ipotezele privind implicația ereditară legată de sex nu au încă un suport argumentativ suficient. La băieți predomină formele înalte (care sunt cele mai grave) și cele intermediare. Nu s-a putut demonstra vreo relație între apariția malformației și patologia sarcinii sau asocierea cu prematuritatea.

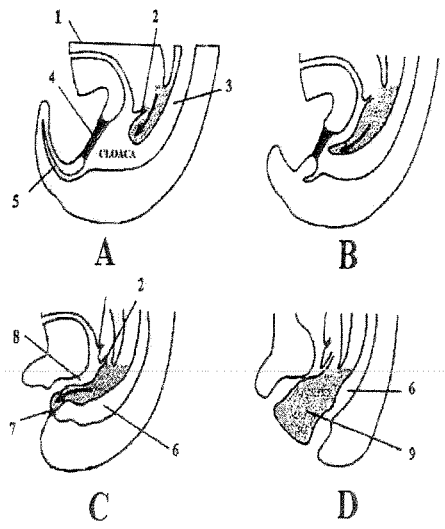

Fig. 2. Principalele faze ale ontogenezei regiunii anorectale. A – Embrionul de 7,5 mm; B – embrionul de 9,4 mm; C – embrionul de 22,8 mm; D – embrionul de 42 mm. 1 – alantoidă; 2 – canalul lui Wolff; 3 – intestinul primitiv; 4 – membrana cloacală; 5 – intestinul caudal; 6 – rectul; 7 – membrana anală; 8 – sinusul urogenital; 9 – perineul.

Există mai multe clasificări ale malformațiilor anorectale. Cea mai veche este a lui Ladd și Gross (1934), care distinge patru tipuri:

- stenoza anală;
- imperforația membranei anale;
- imperforația anală înaltă (fundul de sac se află la distanță de pielea perineală);
- membrană între canalul anal și punga rectală.

O completare a acestei clasificări privind anomaliile asociate ale mușchilor responsabili de continența anală (ridicătorii anali, fasciculul pubo-rectal) este făcută de Browne în 1950.

Stephens (1953) face o distincție între malformațiile rectale și cele anale pe baza unor argumente morfologice. Linia care unește simfiza pubiană cu articulația sacro-coccigiană pe radiografiile din profil este folosită pentru demarcarea celor două tipuri de malformații. Linia corespunde proiecției fasciculului pubo-rectal, al ridicătorului anal, cele situate deasupra fiind malformații rectale, cele situate dedesubt fiind malformații anale.

Clasificarea internațională în prezent în uz este cea de la Melbourne, din 1970. Această clasificare are în vedere raportul fundului de sac cu chinga mușchiului pubo-rectal și cu prezența și topografia punctului de implantare a unei fistule (recto-cutanate, recto-urinare, recto-genitale) (7).

Tabelul de mai jos reproduce clasificarea lui Wingspread, care s-a impus prin valoarea sa practică (8).

Tabelul I

Malformațiile anorectale – clasificarea lui Wingspread (8)

		Sexul masculin	Sexul feminin
Malformații A-R înalte (deasupra ridicătorilor anali)	Agenezia anorectală	*Fără fistulă:* Agenezie anorectală *Cu fistulă:* Recto-vezicală Recto-ureterală	*Fără fistulă:* Agenezie anorectală *Cu fistulă:* Recto-vezicală Recto-cloacală Recto-vaginală înaltă
	Atrezie rectală (♂+♀)		
Malformații A-R intermediare	Agenezia anală	*Fără fistulă:* agenezie anală *Cu fistulă:* Recto-bulbară	*Fără fistulă:* agenezie anală *Cu fistulă:* Recto-vaginală joasă
	Stenoză anorectală (♂+♀)		
Malformații A-R joase (sub ridicătorii anali)	în poziție normală: la nivel perineal la nivel vulvar	Anus acoperit Stenoză anală Anus antepus Fistulă anocutanată	 Anus antepus Fistulă anocutanată Anus vulvar Fistulă anovulvară Fistulă anovestibulară

Tablou clinic

Aceste malformații sunt cel mai frecvent evidente. Cele inaparente pot scăpa diagnosticului, dacă nu se examinează cu atenție regiunea anală, examinare ce trebuie să fie sistematică la orice nou-născut. Trebuie să se analizeze cu atenție toată regiunea interfesieră, de la coccige până la organele genitale inclusiv. Se va nota sediul orificiului anal sau existența unor orificii fistuloase la nivel perineal. Prezența unei fistule la nivelul perineului este un semn de malformație anorectală joasă, dar un anus normal nu exclude eventualitatea unor malformații înalte sau intermediare. Din acest motiv canularea anală a nou-născutului este o examinare obligatorie pentru a evidenția eventualele malformații, ca stenoze anorectale, sau variantele înalte ale malformațiilor. Meconuria este un semn revelator pentru existența unei fistule rectourinare.

Examenul radiologic

Este indispensabil pentru precizarea tipului de malformație și pentru depistarea altor asocieri malformative. Examenul are utilitate după aproximativ 6 ore, care sunt necesare pentru ca aerul înghițit să ajungă la nivelul rectului. Un procedeu simplu pentru delimitarea nivelului fundului de sac este *metoda Wangensteen-Rice*. Foseta anală este marcată cu un semn metalic, nou-născutul este ținut cu capul în jos câteva minute, condiții în care se practică o radiografie din profil. După nivelul la care se găsește bula gazoasă din fundul de sac rectal, în raport cu linia pubo-coccigiană, se poate determina forma înaltă, intermediară sau joasă a malformației. Unele situații, care blochează bula de gaz din fundul de sac rectal (dop de meconiu, contracția ridicătorilor), pot induce erori de interpretare a tipului exact al malformației. Din acest motiv, unii autori recomandă injectarea unei substanțe de contrast prin puncția directă a perineului sau printr-un orificiu fistulos, când acesta este prezent și reperabil la nivelul perineului.

Malformațiile asociate cu fistule necesită explorări complementare suplimentare, cum ar fi: uretrografia retrogradă, examenul ecografic, examinări endoscopice ale uretrei, vezicii sau ale vaginului. Cu echipamente adecvate, aceste examinări sunt posibile imediat după naștere.

Asociațiile malformative de severitate diferită se asociază cu cele anorectale în aproximativ 30-50% dintre cazuri. Printre aceste asocieri se numără diverse malformații rahidiene, malformații ale scheletului membrelor, diverse malformații urogenitale, malformații ale tubului digestiv (de la esofag până la intestinul gros), mucoviscidoza, trisomia 21, angioame cutanate etc.

Sunt câteva sindroame caracteristice pentru diversele asocieri malformative:

- sindromul anorectal-polidactilie-malformație vertebrală, descris de Csay și Gerald în 1968;
- sindromul anorectal-anomalii ale picioarelor și mâinilor, asociate cu malformații auditive, descris de Townes și Brox în 1972; anomaliile mâinilor și picioarelor se caracterizează prin: police cu trei falange, clinodactilie, anomalii ale metatarsienilor și ale metacarpienilor; iar cele auditive se caracterizează prin ureche de „satir" și surditate;
- asocierea Vater, descrisă de Quan și Smith reunește: malformații anorectale, cu anomalii vertebrale, displazie renală, fistulă traheo-esofagiană și displazie radială.

La aceste sindroame forma completă este o raritate, dar asocierile sunt diverse, regăsindu-se de obicei trei până la patru elemente primordiale ale sindromului. Principala cauză în aceste cazuri este determinată de tulburările de amploare diferită, în dezvoltarea mezodermală.

Tratamentul

Tratamentul acestor malformații este foarte complex și în funcție de tipul și amploarea malformației și de momentul indicației, care trebuie să fie perioada neonatală. Rezultatele depind de complexitatea malformației și de gravitatea contextului malformativ asociat iar cele pe termen lung nu pot fi apreciate decât după pubertate, când se poate discuta oportunitatea unor tratamente complementare, care vizează ameliorarea prognosticului funcțional și a calității vieții.

Bibliografie

1. Potter GD. Development of colonic function. In: Lebenthal E, ed. *Human gastrointestinal development.* New York: Raven Press, 1989: 545-551.

2. Lindberg T. Intestinal dipeptidases: characterization, development and distribution of intestinal dipeptidases of the human foetus. Clin Sci (Colch) 1966; 30: 505-509.

3. Triadou N, Zweibaum A. Maturation of sucrase-isomaltase complex in human fetal small and large intestine during gestation. Pediatr Res 1985; 19: 136-138.

4. Filston H, Kirks D. Malrotation – the ubiquitous anomaly. J Pediatr Surg 1981; 16: 614-617.

5. Stewart D, Colodny A, Daggett W. Malrotation of the bowel in infants and children: a 15 year review. Surgery 1976; 79: 716-721.

6. Ildstad S, Tollerud D, Weiss R et al. Duplications of the alimentary tract. Clinical characteristics, preferred treatment, and associated malformations. Ann Surg 1988; 208: 184-188.

7. Aigrain Y. Malformations anorectales. Encycl. Med. Chir. (Paris-France), Estomac-Intestin, 9078 A[10], 2-1989, 1-7.

8. Templeton JM, O'Neill JA. Anorectal malformations. In: Welch KJ, Randolph JG, Ravitch MM et al. eds. *Pediatric surgery,* ed 4. Chicago, Year Book, 1986: 1022-1034.

BOLILE INFLAMATORII INTESTINALE

Liana Gheorghe, Cristian Gheorghe

Cadru nosologic

Bolile inflamatorii intestinale idiopatice, *recto-colita ulcero-hemoragică* (RCUH) și *boala Crohn* (BC), reprezintă afecțiuni inflamatorii idiopatice ale tractului gastrointestinal. În absența unui agent etiologic cunoscut, RCUH și BC sunt diagnosticate pe baza unui set operativ de caracteristici clinice, endoscopice și histologice (1).

Cele două afecțiuni inflamatorii intestinale au la bază procese patogenetice comune și prezintă trăsături epidemiologice comune. Diferențierea celor două entități pe criterii morfoclinice are considerabile implicații terapeutice și prognostic-evolutive, fiind posibilă în majoritatea cazurilor. În aproximativ 10-15% dintre cazuri, aplicarea criteriilor convenționale (clinice, endoscopice și histologice) nu permite distincția între RCUH și BC localizată la colon, modalitatea de prezentare fiind combinată și definind colita nedeterminată.

Boala Crohn este o afecțiune idiopatică caracterizată prin inflamația cronică transmurală, segmentară și, ocazional, granulomatoasă a tractului gastrointestinal, cu potențial major pentru variate complicații intestinale și extraintestinale. *RCUH* reprezintă o afecțiune inflamatorie cronică idiopatică interesând exclusiv colonul, limitată la mucoasă, grevată de numeroase complicații intestinale/extraintestinale.

Rareori, în forme severe de RCUH, inflamația intestinală se extinde la submucoasă, în timp ce în BC inflamația este transmurală, putându-se extinde în țesuturile peri-intestinale și ganglionii limfatici sateliți. RCUH interesează exclusiv colonul, proctocolectomia constituind o procedură curativă. În contrast, BC interesează virtual orice segment al tractului digestiv, de la cavitatea bucală până la anus; rezecția segmentului inflamat nu este curativă, inflamația având tendința de a recidiva într-un interval de timp variabil. În RCUH inflamația debutează la rect, este continuă (nu există arii de mucoasă indemnă între leziuni) și se extinde unidirecțional (centripet) către valva ileocecală. În BC, tractul gastrointestinal este interesat segmentar, discontinuu și aparent aleatoriu.

Epidemiologie

Bolile inflamatorii intestinale sunt afecțiuni ubicuitare. Incidența anuală a BC în America și Europa de Nord este cuprinsă între 1-6/10^5 loc., iar cea a RCUH între 2-10/10^5 loc. Prevalența celor două afecțiuni variază între 10-100/10^5 loc. pentru BC și 35-100/10^5 loc. pentru RCUH (1).

Incidența și prevalența bolilor inflamatorii intestinale recunosc o amplă variabilitate geografică. Sunt descrise arii geografice cu frecvență mare (nord-vestul Europei, America de Nord) și arii geografice cu frecvență mică (S-E Europei, Orientul Mijlociu, America Latină, Africa), gradientul între aceste arii ajungând până la de 10 ori (1,2).

Studiul tendințelor temporale arată că incidența RCUH s-a stabilizat, în timp ce incidența BC a crescut de 1,4-6 ori în ultimii 30 de ani în N-V Europei și se află, în continuare, în creștere. O creștere ușoară a incidenței RCUH se înregistrează în ariile cu frecvență mică (Asia, S-E Europei);

se constată, de asemenea, o creştere a incidenţei proctitei ulcero-hemoragice. În ansamblu, studiile epidemiologice asupra tendinţelor temporale relevă o creştere defazată a incidenţei bolilor inflamatorii intestinale în emisfera nordică începând din 1950, urmată de un platou: creşterea incidenţei RCUH o precedă cu aproximativ o decadă pe aceea a BC. În consecinţă, raportul incidenţei şi prevalenţei celor două afecţiuni, în general favorabil RCUH, tinde a deveni egal sau favorabil BC, îndeosebi în ariile cu frecvenţă crescută (1,3).

Ambele sexe sunt egal afectate, deşi în ariile cu frecvenţă mare (populaţii de origine nord-vest europeană) se remarcă o incidenţă cu 30% mai mare la sexul feminin (3).

Evoluţia incidenţei în raport cu vârsta este bimodală, cu un prim vârf între 15 şi 25 de ani şi un al doilea, mai mic, între 55 şi 65 de ani (3). Bolile inflamatorii intestinale sunt rare la copil; la această categorie (< 15 ani), incidenţa RCUH este mai mare decât incidenţa BC.

În raport cu factori rasiali şi etnici, BC şi RCUH sunt de 2-5 ori mai frecvente la albi decât la populaţia afro-americană şi de 3-8 ori la evrei, evreii Ashkenazi (est-europeni şi americani) fiind mai frecvent afectaţi decât cei Sepharzi (cu origine orientală) (1,4).

Deşi o serie de date sugerează intervenţia factorilor dietetici (alimentaţia la sân limitată, consumul de dulciuri rafinate, dieta săracă în fructe şi legume crude, prelucrarea termică excesivă) şi a contraceptivelor orale ca factori generatori ai inflamaţiei intestinale, asocierea statistică este inconsistentă (5). Dintre factorii de mediu, numai fumatul se asociază semnificativ cu riscul dezvoltării BC (de 2-4 ori mai mare la fumători). Un aspect epidemiologic incitant şi inexplicabil constă în incidenţa de aproximativ 2 ori mai mare a RCUH printre nefumători; persoanele care au abandonat fumatul, îndeosebi marii fumători, asociază un risc crescut de a dezvolta un puseu inaugural sau pusee recurente de activitate inflamatorie a RCUH (6).

Agregarea familială – istoricul familial pozitiv constituie factorul de risc cel mai bine documentat pentru bolile inflamatorii intestinale, îndeosebi pentru BC; aproximativ 6-37% dintre pacienţii cu boli inflamatorii intestinale prezintă un istoric familial pozitiv (7). Incidenţa bolilor inflamatorii intestinale la rudele de gradul I ale pacienţilor cu BC sau RCUH este de 30-100 de ori mai mare decât în populaţia generală (1). Sunt afectate preponderent rudele de gradul I ale subiecţilor afectaţi. Riscul de a dezvolta aceeaşi afecţiune este semnificativ mai mare, deşi agregarea familială mixtă este întâlnită în aproximativ 25% dintre cazuri. Aceste date susţin ipoteza conform căreia RCUH şi BC sunt afecţiuni înrudite.

Bolile inflamatorii intestinale tind să afecteze grupurile sociale cu statut socioeconomic înalt, educate, persoanele sedentare, care lucrează în spaţii închise.

Caracteristicile epidemiologice sunt rezumate în tabelul I.

Tabelul I

Caracteristici epidemiologice în bolile inflamatorii intestinale

Factor	RCUH	Boala Crohn
Incidenţa (/10^5 loc)	2-10	1-6
Prevalenţa (/10^5 loc)	35-100	10-100
Distribuţia geografică	Ubicuitară Mai frecventă în America de Nord şi Europa de Nord-Vest	Ubicuitară Mai frecventă în America de Nord şi Europa de Nord-Vest
Incidenţa rasială	Mare la albi	Mare la albi
Incidenţa etnică	Mare la evrei, îndeosebi Ashkenazi vs Sepharzi	Mare la evrei, îndeosebi Ashkenazi vs Sepharzi
Sex	Egală/uşoară predominanţă la femei	Egală/uşoară predominanţă la femei
Vârsta la diagnostic	Incidenţa bimodală cu un vârf în decada a treia şi un altul în decadele 6-7	Incidenţa bimodală cu un vârf în decada a treia şi un altul în decadele 6-7
Fumat	Mai frecventă la nefumători	Mai frecventă la fumători
Agregarea familială	• Mai puţin documentată decât în BC • 6-37% dintre pacienţi • Interesează predominant rudele de gradul I	• Mai frecventă decât în RCUH • 6-37% dintre pacienţi • Afectează predominant rudele de gradul I
Tendinţe temporale	• Incidenţa a scăzut rămânând în platou în ultima decadă • Raportul frecvenţei RCUH/Crohn tinde să devină favorabil bolii Crohn	• Incidenţa a crescut continuu în ultimele trei decade şi actual • Raportul frecvenţei RCUH/Crohn tinde să devină favorabil bolii Crohn

Tabelul II

Argumente clinice și epidemiologice privind intervenția factorilor genetici în bolile inflamatorii intestinale

Variații rasiale ale incidenței Albi > negri > asiatici
Variații etnice Evrei > non-evrei; Ashkenazi > Sepharzi
Agregarea familială Primară > secundară Istoric familial pozitiv 6-37%
Studii la gemeni Monozigoți > dizigoți Boala Crohn >>> RCUH Creșterea incidenței la descendenții cu ambii părinți afectați
Asocierea cu sindroame genetice rare Sindroame de imunodeficiență, sindrom Turner, Hermansky-Pudlak, glicogenoze tip Ib
Concordanța intrafamilială > 80% pentru localizarea și tipul clinic al afecțiunii (în boala Crohn)

Etiologie și patogeneză

Etiologia RCUH și BC nu este cunoscută. Toate ipotezele patogenice asupra bolilor inflamatorii intestinale iau în discuție bazele genetice ale acestor afecțiuni și potențialii inițiatori antigenici din mediu.

Factori genetici

Numeroase observații clinice și epidemiologice demonstrează intervenția factorilor genetici în patogeneza bolilor inflamatorii intestinale (tabelul II).

BC și RCUH nu sunt afecțiuni clasice genetic transmisibile. Este postulat un model de susceptibilitate poligenic interesând câteva gene predispozante. O serie de gene și familii de gene implicate în reglarea răspunsului imun au fost propuse ca susceptibile pentru bolile inflamatorii intestinale: genele complexului major de histocompatibilitate HLA clasa a II-a situate pe cromozomul 6 (BC se asociază cu haplotipul DR1/DQw5, iar RCUH cu haplotipul HLA-DR2) (8-10), genele pentru lanțul greu (localizate pe cromozomul 14) și ușor (localizate pe cromozomul 2) al imunoglobulinelor, genele reglatoare ale expresiei complementului (localizate pe cromozomii 6, 19), genele care codifică receptorul antigenic al celulelor T (localizate pe cromozomii 7, 14), sau cele care codifică imunodeterminanți ca factorul de necroză tumorală TNF, raportul dintre antagonistul receptorului interleukinei 1 și interleukina 1 (IL-1RA/IL-1), molecule de adeziune intercelulară.

Studii recente au demonstrat că genele sistemului major de histocompatibilitate reprezintă determinanți genetici majori ai susceptibilității pentru RCUH (11). Cea mai importantă asociere genetică în bolile inflamatorii intestinale este însă cea existentă între BC și un *locus* de susceptibilitate situat pe cromozomul 16 (12); o serie de alți *loci* de susceptibilitate pentru BC a fost identificată pe cromozomii 1p, 3q și 4q (13).

BC este o afecțiune eterogenă clinic. Numeroase studii publicate în ultimii ani demonstrează că eterogenitatea clinică a BC este fundamentată genetic. Rudele de gradul I ale pacienților cu BC tind să prezinte aceeași localizare anatomică, aceeași formă clinică (neinflamatorie, fistulizantă sau stenozantă) și vârstă de debut al afecțiunii (14-17). Nu se știe exact dacă tiparul clinic reflectă intervenția unor gene predispozante diferite sau dacă intervenția unui alt subset de gene modificatoare influențează topografia, forma clinică și vârsta de debut a BC la pacienții genetic predispuși (1).

Recent s-a identificat o serie de markeri genetici cu valoare predictivă pentru severitatea și extensia inflamației colonice în RCUH: HLA DRB1*0103 și alela 2 a antagonistului pentru receptorul interleukinei 1 (18).

Doi markeri subclinici s-au impus atenției în predicția susceptibilității pentru bolile inflamatorii intestinale: creșterea permeabilității epiteliului intestinal (în BC) și prezența anticorpilor antineutrofilici citoplasmici (ANCA) (în RCUH). BC se asociază cu creșterea permeabilității intestinale la PEG-400, întâlnită la toți pacienții cu BC, precum și la aproximativ 10% dintre rudele de gradul I ale acestora (19). Creșterea permeabilității intestinale are ca substrat un defect genetic la nivelul epiteliului intestinal, care facilitează permeația antigenelor luminale prin epiteliul intestinal unistratificat în corion, cu activarea nespecifică a sistemului imun intestinal (20).

Prezența ANCA în serul pacienților cu RCUH și BC poate fi subclasificată în două grupuri, în raport cu dispoziția intracitoplasmatică: pANCA

reflectă dispoziția perinucleară, iar cANCA reflectă o dispoziție difuză intracitoplasmatică (21). Aproximativ 70% dintre pacienții cu RCUH și o proporție considerabilă a rudelor neafectate ale acestora relevă prezența ANCA în ser, fără relație cu severitatea sau extensia afecțiunii, sugerând că ANCA reprezintă un marker subclinic al susceptibilității pentru RCUH (22). Un procent semnificativ de pacienți cu boală Crohn localizată la colonul stâng și manifestări clinice similare RCUH sunt ANCA pozitivi, sugerând că ANCA reprezintă un marker subclinic al inflamației colonice (23).

Factori de mediu: agenți infecțioși/dietetici inițiatori ai inflamației intestinale

Bolile inflamatorii intestinale se caracterizează, din punct de vedere patogenetic, prin activarea răspunsului imunologic inflamator la nivelul mucoasei intestinale. Inflamația mucoasă este rezultatul final al unei succesiuni de evenimente declanșate de antigene specifice. Deoarece răspunsul inflamator este localizat îndeosebi la nivelul tractului gastrointestinal, factorii antigenici inițiatori *(trigger)* ai inflamației intestinale trebuie căutați în lumenul intestinal. Cei mai mulți factori antigenici din lumenul intestinal sunt reprezentați de antigene de origine microbiană și antigene din dietă. Caracterul cronic recurent al inflamației intestinale sugerează o stimulare antigenică persistentă, dar natura exactă a antigenelor inițiatoare rămâne controversată (1).

Au fost postulate trei ipoteze etiopatogenice majore (tabel III) privind factorii antigenici inițiatori *(trigger)* ai răspunsului inflamator intestinal (24).

Antigenele inițiatoare ale inflamației intestinale sunt *microorganisme patogene specifice* care nu au fost încă identificate din cauza tehnicilor de cultură imperfecte; în consecință, răspunsul inflamator intestinal este imunologic adecvat, dar ineficient și persistent, la un patogen specific.

Variate microorganisme au fost studiate în relație cu această ipoteză, dar singurele date relevante sunt legate de *Mycobacterium paratuberculosis, paramixovirusuri (virusul rujeolic)* și *Listeria monocytogenes.* Introducerea tehnologiei de polimerizare în lanț pentru markerul IS900, element genomic specific *M. paratuberculosis*, a permis identificarea acestuia în aproximativ 76% din fragmentele tisulare provenind de la pacienții cu BC (25). Recent, au fost identificate antigene specifice *virusului rujeolic* și *L. monocytogenes* în leziunile de vasculită granulomatoasă, respectiv în macrofagele adiacente ulcerelor mucoase, în lamina propria și granuloamele de tip sarcoid din BC (27).

O a doua ipoteză etiopatogenică postulează un *răspuns imunologic anormal, viguros și prelungit*, îndreptat împotriva unor antigene luminale ubicuitare: agenți microbieni nepatogeni sau antigene dietetice comune. Ileonul distal și colonul conțin în mod normal o cantitate mare de bacterii viabile (10^9-10^{12}/ml), cu predominanța bacteriilor anaerobe, componente bacteriene proinflamatorii (lipopolizaharide, polimeri de polizaharide-peptidoglicani, oligopeptide formilate) și antigene dietetice capabile să activeze sistemul imun intestinal și să determine injuria tisulară. La subiecții sănătoși, epiteliul intestinal constituie o barieră imunologică între acest enorm potențial antigenic luminal și celulele imune din lamina propria. Pacienții cu boli inflamatorii intestinale prezintă o susceptibilitate genetică de a dezvolta un răspuns imunologic intens la antigene comensale, microbiene sau dietetice, din lumenul intestinal (28).

Creșterea expresiei mediatorilor proinflamatori sau scăderea factorilor imunosupresori și antiinflamatori determină un răspuns inflamator cronic. O serie de exemple ale imunoreglării deficitare a

Tabel III

Trăsăturile histologice care permit diagnosticul diferențial între RCUH și BC

Trăsătura	RCUH	BC
Caracterul transmural al inflamației	-	+++
Infiltrat inflamator cronic	++	+++
Infiltrat inflamator acut (PMN)	+++	+/++
Agregate limfoide	-/+	++
Granulom sarcoid	-	+++
Criptita sau abcesul criptei	+++	+
Atrofia criptică	+++	-/+
Distorsiunea criptelor glandulare	+++	-/+
Depleția de mucus	+++	+
Fisuri	-	+++
Necroza axonală a n. autonomi	-	+++

fost documentată în inflamația intestinală: activarea preferențială a subsetului CD4 *(helper/inducer)* vs CD8 *(supresor)*, creșterea raportului IL-1/IL-1RA (inhibitorul endogen al IL-1), scăderea expresiei citokinelor imunoreglatoare cu rol anti-inflamator (IL-4, IL-10, IL-1RA).

Cea de a treia ipoteză etiopatogenică în bolile inflamatorii intestinale consideră că inițiatorul antigenic este reprezentat de antigene proprii situate la nivelul epiteliului intestinal *(ipoteza autoimună)*.

Conform acestei ipoteze, pacientul dezvoltă un răspuns imunologic adecvat îndreptat împotriva unor antigene luminale specifice, microbiene sau din dietă. Datorită similitudinii dintre antigenele luminale și unele proteine epiteliale, sistemul imunologic va declanșa atacul imun asupra mucoasei intestinale. În cadrul acestei teorii, răspunsul imunologic este direcționat specific împotriva celulei epiteliale intestinale care va fi distrusă prin unul dintre mecanismele imunologice efectorii specifice: citotoxicitate directă dependentă de anticorpi sau citotoxicitate mediată celular. Prezența anticorpilor anticolon, imunoglobuline G recunoscând o proteină cu greutate moleculară 40-kD (P40), în serul pacienților cu RCUH reprezintă un argument în favoarea ipotezei autoimune. Autoantigenul P40 este o tropomiozină identificată atât în colon, cât și la nivelul țesuturilor extracolonice afectate în RCUH; detecția specifică a anticorpilor anticolon în RCUH face ipoteza autoimună atractivă, deși rolul patogenetic al acestora nu a fost demonstrat (29,30).

Răspunsul imunologic și inflamația intestinală

Inflamația intestinală, caracteristică bolilor inflamatorii intestinale idiopatice, reprezintă rezultatul final al evenimentelor inițiate de antigen. Epiteliul intestinal participă la inițierea răspunsului imun al mucoasei prin două mecanisme majore: eliberarea de citokine, chemokine și alte substanțe proinflamatorii (31) și prin funcția de prezentare a antigenului (32). Primele celule angajate în secvența imunologică sunt celulele nonimune cu funcție de prelucrare și prezentare antigenică *(antigen-presenting cells* – APC), reprezentate, clasic, de macrofage și, ocazional, de enterocite. La individul normal, participarea enterocitelor ca APC este urmată de intoleranța imună a limfocitelor T la stimularea antigenică; în bolile inflamatorii intestinale idiopatice, prelucrarea și prezentarea antigenului prin intermediul enterocitelor este urmată de activarea limfocitelor T (32,33). În prezența antigenului, macrofagele activate eliberează o citokină-semnal, interleukina 1 (IL-1), în prezența căreia limfocitele T recunosc antigenele prezentate de macrofage în conjuncție cu antigenele sistemului major de histocompatibilitate MHC clasa a II-a, dând naștere unei populații de limfocite T activate. Legarea antigenelor MHC clasa a II-a situate pe celula APC de receptorul specific CD4 de pe limfocitul T determină activarea antigen-specifică a limfocitelor T, dar nu este suficientă pentru a iniția răspunsul imun. Un al doilea semnal costimulator, nonantigen specific, reprezentat de legătura dintre molecula B7 de pe suprafața APC și receptorul CD28 al celulei T, este esențial pentru activarea limfocitelor T; în absența acestui al doilea semnal, celula T inițiază toleranța imună sau poate apărea apoptoza (34). Caracteristicile antigenului inițiator și ale celui de al doilea semnal sunt cele care determină predominanța răspunsului imun mediat celular sau a imunității umorale în patogeneza inflamației intestinale. Studiile efectuate pe pacienții cu BC au demonstrat predominanța răspunsului Th1 (imunitatea mediată celular) (36), în timp ce în RCUH predomină răspunsul Th2 (imunitatea umorală) (37).

Celulele APC (macrofagele) participă activ la modularea răspunsului imun la nivel intestinal. IFN-γ produs de limfocitele T activate conduce la activarea macrofagelor. Macrofagele activate eliberează IL-12 și IL-18, citokine care favorizează proliferarea clonală a Th1 (38-40); în plus, IFN-γ eliberat de limfocitele Th1 inhibă diferențierea subsetului Th2 (41). În mod contrar, producția de IL-10 de către Th2 inhibă activarea subsetului Th1 (42). Macrofagele activate eliberează, de asemenea, numeroase citokine proinflamatorii, incluzând Il-1, factorul de necroză tumorală *(tumor necrosis factor* – TNF-α) și chemokina IL-8.

TNF, în mod particular, are un amplu spectru de efecte proinflamatorii cu importanță cardinală pentru inflamația intestinală (34). Eliberarea TNF determină activarea macrofagelor prin mecanism autocrin. Legarea TNF de suprafața celulară reprezintă semnalul costimulator care augmentează răspunsul imun mediat de limfocitele T (43). TNF induce expresia moleculelor de adeziune celulară la nivelul endoteliului vascular, permițând recrutarea unor noi celule inflamatorii la nivelul mucoasei. De asemenea, TNF are efect procoagulant la nivelul endoteliului vascular și stimulează eliberarea locală de oxid nitric, factor activator plachetar și prostaciclină (34). TNF-α are, de asemenea, efect de activare a granulocitelor prin: inducerea expresiei integrinelor pe suprafața granulocitelor, facilitând prin aceasta atașarea lor de epiteliu și diapedeza acestora la nivelul mucoasei intestinale; activarea lor în vederea răspunsului prin generarea de radicali superoxid la nivelul granulelor

celulare; activarea degranulării granulocitelor (43). În sfârșit, TNF stimulează producția de metaloproteinaze care participă direct la injuria tisulară locală (44).

Recrutarea celulelor inflamatorii (limfocite, monocite, granulocite) din circulația sistemică la nivelul mucoasei intestinale se produce printr-un proces coordonat, ce implică expresia integrinelor și selectinelor de pe suprafața leucocitelor, a selectinelor, moleculelor de adeziune intercelulară (ICAM)-1 și moleculelor de adeziune vascular-celulară (VCAM)-1 exprimate pe suprafața endoteliului vascular. Selectinele de pe suprafața leucocitelor (limfocite, monocite și granulocite) din circulația sistemică permit atașarea inițială a acestor celule la endoteliul vascular (45).

Odată recrutate în inflamația intestinală, aceste celule elaborează și eliberează numeroase substanțe proinflamatorii nespecifice (34). Principalii mediatori proinflamatori nespecifici implicați în injuria tisulară sunt reprezentați de tromboxani, prostaglandine, leucotriene, radicali liberi de oxigen (RLO) și oxid nitric (46). Eliberarea locală de neuropeptide poate modula, de asemenea, răspunsul inflamator intestinal (47). Atacul concertat și persistent al celulelor inflamatorii și al mediatorilor solubili ai inflamației asupra mucoasei intestinale generează injuria epitelială, vasodilatație cu hiperemie și creșterea permeabilității intestinale urmată de edem mucos.

O serie de mecanisme de apărare ale mucoasei contrabalansează atacul imunologic inflamator și integritatea epitelială asigurată de peptidele „trifoide" *(trefoil peptides)* și variați factori de creștere (TGF), producția IgA secretorie, prezența criptidinelor și a perforinelor (proteine din familia defensinelor cu proprietatea de a crea pori în membrana externă a microorganismelor, lizându-le), eliberarea de citokine antiinflamatorii (IL-4, IL-10, IL-1RA), peptide intestinale (VIP, somatostatina) și acizi grași cu lanț scurt (butirat) ce constituie principala sursă energetică a celulei intestinale (34).

Morfopatologie

RCUH și BC sunt individualizate prin trăsături anatomopatologice caracteristice, deși în anumite cazuri tabloul morfologic nu este suficient de specific pentru a permite diagnosticul diferențial între RCUH și BC sau între acestea și alte afecțiuni colonice inflamatorii. Atât în RCUH, cât și în BC, severitatea leziunilor endoscopice și histopatologice nu se corelează cu severitatea activității clinice (1).

Boala Crohn

Macroscopic, leziunea precoce detectată endoscopic în BC este ulcerația aftoidă, o pierdere de substanță superficială, de dimensiuni mici (1-4 mm), rotundă și foarte bine demarcată, albicios-gălbuie, cu halou hiperemic. Frecvent, sunt descrise ulcere profunde, cu margini ștanțate, bine delimitate. Pe măsură ce boala avansează, ulcerațiile se măresc, devin stelate sau fuzionează, dând naștere unor ulcere mari și profunde. Frecvent, ulcerațiile prezente în stadiile avansate ale BC au caracter linear serpiginos, se intersectează și delimitează între ele insulele de mucoasă nonulcerată; ansamblul dă naștere aspectului de „piatră de pavaj" *(cobblestone)* (fig. 1) leziune endoscopică și radiologică specifică pentru BC.

Fig. 1. Aspect endoscopic de „piatră de pavaj".

Distribuția leziunilor, *segmentar, asimetric și aparent aleator, rectul* fiind, de regulă, neinteresat, precum și aspectul normal al mucoasei dintre leziuni sunt caracteristice BC.

Examenul macroscopic al pieselor de rezecție intestinală în BC pune în evidență îngroșarea și duritatea peretelui intestinal ca urmare a caracterului transmural al inflamației intestinale și colagenizării. Mezenterul este îngroșat asimetric, contractat, fixând ansele intestinale în poziții rigide. Caracterul transmural al inflamației determină aglutinarea și fixarea anselor intestinale, precum și îngustarea lumenului intestinal (stenoza), rigidă, nondistensibilă, interesând segmente întinse. Ulcerațiile profunde, interesând transmural peretele intestinal, se pot extinde în structurile adiacente (anse intestinale, ureter, vezică urinară, vagin, perete abdominal etc.), determinând traiecte fistuloase. În BC rectul este, de regulă, indemn.

Histologic, caracterul transmural al inflamației intestinale și granulomul de tip sarcoid reprezintă trăsăturile caracteristice ale BC (1,48). Un abundent infiltrat inflamator limfoplasmocitar asociat cu colagenizare marcată se întâlnește în

toate tunicile peretelui intestinal. În stadiile avansate ale bolii, peretele îngroşat prin fibroză transmurală dă naştere unor stenoze strânse, extinse, nondistensibile. Corespondentul histologic al ulceraţiei aftoide este o ulceraţie minimă la baza criptei glandulare, urmată de invazia criptei de către neutrofile; ulcerele se măresc în suprafaţă şi profunzime, invadând mucoasa şi submucoasa. Fisurile (fig. 2), leziuni caracteristice BC, se dezvoltă din baza ulcerelor aftoide, extinzându-se, prin musculară şi seroasă, transmural (fig. 3); perforaţia liberă, având ca substrat fisurile, este neobişnuită datorită prezenţei inflamaţiei transmurale asociate ce determină aderenţe între intestinul inflamat şi structurile adiacente; extensia fisurilor în organele adiacente constituie substratul histologic al fistulelor, leziuni caracteristice BC.



Fig. 2. Aspect histologic de fisură la un pacient cu colectomie segmentară pentru boală Crohn (H-E, 10x10).



Fig. 3. Ulceraţie transmurală (H-E, 10 x 40).

Granulomul de tip sarcoid (fig. 4) se întâlneşte în 15-36% dintre fragmentele endobioptice şi 50-60% dintre piesele de rezecţie examinate (1). Este leziunea caracteristică (marca histologică) a afecţiunii, fără a fi însă patognomonică; se poate evidenţia în toate tunicile peretelui şi în limfoganglionii adiacenţi, dar îndeosebi la nivelul submucoasei, atât în ariile ulcerate/inflamate, cât şi în ariile de mucoasă normală. Este reprezentat printr-un agregat de celule epitelioide şi celule gigante multinucleate (fig. 4), înconjurat de un inel periferic de limfocite (1). O leziune histologică precoce, considerată a fi caracteristică BC, este necroza axonală a nervilor autonomi (49).

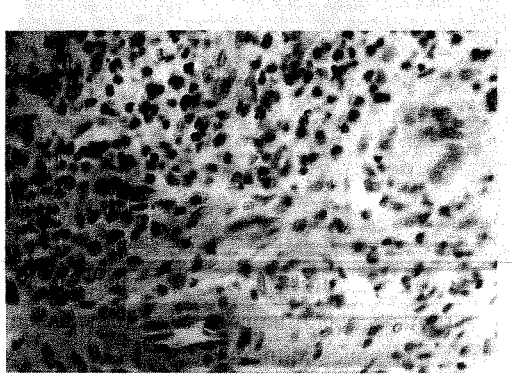

Fig. 4. Aspect histopatologic de granulom sarcoid şi celula gigantă multinucleată la un pacient cu boală Crohn colonică (H-E, 20x40).

Rectocolita ulcero-hemoragică

Leziunile macroscopice caracteristice RCUH depind de severitatea şi durata afecţiunii.

Macroscopic, leziunile precoce detectate endoscopic sunt reprezentate de aspectul granular al mucoasei, ştergerea luciului, hiperemia şi friabilitatea mucoasei (fig. 5).



Fig. 5. Aspect endoscopic de mucoasă granulară, cu friabilitate crescută în RCUH.

Ulceraţiile sunt dispuse în mucoasa inflamată, sunt superficiale (nu depăşesc muscularis mucosae), neregulate şi pleomorfe; iniţial mici, ele cresc în dimensiuni odată cu progresia bolii şi, prin fuziune, pot denuda arii mari de mucoasă (fig. 6).

Exsudatul mucopurulent şi hemoragic se asociază ulceraţiilor în stadiile active ale afecţiunii. Polipii inflamatori (pseudopolipii) reprezintă formaţiuni protruzive, de regulă sesile, având ca substrat ţesutul de granulaţie reparator (fig. 7).

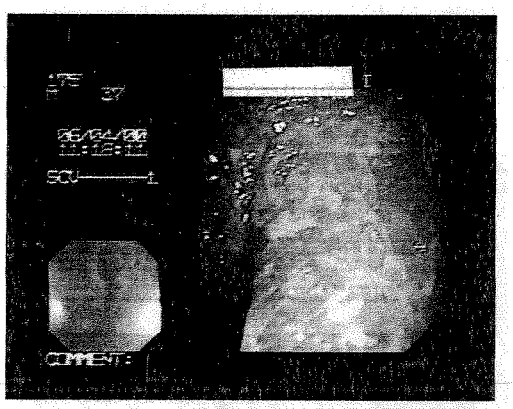

Fig. 6. Aspect endoscopic de ulcerații și exsudat mucopurulent în RCUH.

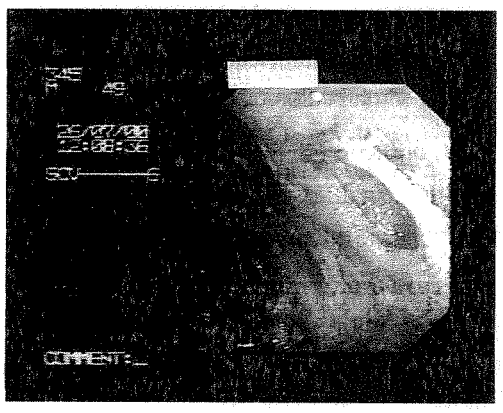

Fig. 7. Aspect endoscopic de pseudopolip în punte.

Distribuția leziunilor este caracteristică RCUH: leziunile sunt *continue, strict colonice,* încep cu rectul și se extind proximal pe o distanță variabilă, nedepășind valva ileo-cecală, existând întotdeauna o demarcație clară între mucoasa inflamată și cea indemnă. *Leziunile RCUH sunt limitate la mucoasa colonică,* submucoasa și muscularis propria fiind afectate numai în formele fulminante.

Histologic, perioadele de activitate sunt caracterizate prin existența unui intens infiltrat inflamator, cu predominanța neutrofilelor în lamina propria. Leziunea caracteristică RCUH este reprezentată de prezența neutrofilelor în lumenul criptei glandulare (criptita și abcesul criptal). Depleția de mucus, edemul și hiperemia cu hemoragii focale sunt leziuni întâlnite în perioadele de activitate a RCUH. Ulcerațiile sunt superficiale, rareori depășind muscularis mucosae. *Perioadele de remisiune* sunt caracterizate printr-un infiltrat inflamator cronic limfoplasmocitar mai puțin intens și anomalii arhitecturale epiteliale (reducerea numărului de cripte glandulare – atrofia criptală, scurtarea și ramificarea acestora).

Trăsăturile histologice care permit diagnosticul diferențial între RCUH și BC sunt prezentate în tabelul III, iar tabelul IV prezintă o sumă de caracteristici clinice, endoscopice și histopatologice care permit diagnosticul diferențial între RCUH și BC. În pofida acestor trăsături distincte, RCUH și BC nu pot fi diferențiate în aproximativ 15%-25% dintre cazuri (50), definind colita nedeterminată sau inclasificabilă.

Tablou clinic

Boala Crohn

BC reprezintă o entitate clinică complexă din cauza variabilității distribuției anatomice ce determină o diversitate a modalităților clinice de prezentare, a severității, istoriei naturale și opțiunilor terapeutice (1). Se descriu trei tipuri majore de distribuție în BC: localizarea la ileon și colon, interesând cel mai frecvent ileonul și ceco-ascendentul (aproximativ 40% dintre cazuri), localizarea exclusivă la intestinul subțire (aproximativ 30% dintre cazuri) și localizarea exclusiv colonică (aproximativ 25% dintre cazuri). Localizarea perianală a BC este întâlnită în peste 50% dintre cazuri, de regulă în asociere cu localizările colonice. Rareori, BC interesează tractul digestiv superior (esofag, stomac, duoden) (1-5% dintre cazuri), de regulă în asociere cu alte localizări interesând intestinul subțire și colonul (51,52).

Simptomele principale în BC sunt diareea, durerea abdominală și scăderea ponderală (1). Debutul afecțiunii este insidios, durerea abdominală și diareea intermitentă putând fi prezente luni sau ani anterior diagnosticului. *BC localizată la intestinul subțire* se caracterizează prin triada diaree, durere abdominală și scădere ponderală/retard staturo-ponderal (copil), la care se asociază sau nu starea subfebrilă. *BC localizată la colon* se caracterizează prin diaree, rectoragii și durere abdominală, la care se asociază sau nu scădere ponderală sau stare subfebrilă.

Diareea este întâlnită la aproximativ 100% din pacienții cu BC, dar caracteristicile acesteia diferă în raport cu localizarea anatomică a bolii (1). La pacienții cu BC colonică, îndeosebi în formele cu interesare rectală, scaunele sunt de volum redus și se asociază cu tenesme și defecație imperioasă. În localizările la intestinul subțire, diareea este moderată (5-6 scaune semiconsistente/zi), dar volumul scaunelor tinde a depăși 600 ml/24h. Pacienții cu afectare severă și extinsă a ileonului terminal sau cu rezecții chirurgicale interesând acest segment prezintă o diaree cu caracter apos, exploziv, datorată malabsorbției sărurilor biliare sau o diaree severă cu steatoree datorată malabsorbției secundare a lipidelor. Stenozele sau fistulele intestinale care complică BC se asociază cu diaree, steatoree și malabsorbție cauzate de sindromul de poluare

bacteriană sau scurtcircuitarea unor segmente extinse de epiteliu absorbtiv.

Localizarea și tipul ***durerii abdominale*** în BC se corelează cu localizarea anatomică a afecțiunii (1). Durerea abdominală este prezentă la aproximativ 75% dintre pacienții cu localizări ileale și 55% dintre pacienții cu localizări colonice. Cel mai frecvent localizată în cadranul drept inferior, ea exprimă pasajul conținutului intestinal printr-un segment intestinal stenozat; apare după mese sau precedă defecația, fiind ameliorată de aceasta. Distensia abdominală, greața și vărsăturile pot acompania durerea abdominală în aceste circumstanțe. Cel de al doilea tip de durere abdominală întâlnită la pacienții cu BC exprimă inflamația seroasei peritoneale în cadrul procesului inflamator transmural; această durere de tip visceral este vagă și localizată difuz abdominal.

Scăderea ponderală se întâlnește frecvent, îndeosebi în localizările ileale ale BC; aproximativ 10-20% dintre pacienții cu BC prezintă o scădere ponderală de peste 20% din greutatea ideală. Scăderea ponderală este rezultatul malabsorbției și diminuării aportului alimentar, ca urmare a durerii, și al diareei provocate de prânzuri sau al inapetenței.

BC colonică se asociază cu o frecvență crescută a hemoragiei digestive inferioare, manifestărilor extraintestinale și perianale (fisuri, abcese), în timp ce localizările ileale se asociază frecvent cu prezența fistulelor și a obstrucției digestive.

BC localizată la tractul digestiv superior se manifestă prin disfagie, odinofagie, scădere ponderală (localizări esofagiene) sau dureri epigastrice *ulcer-like*, greață și vărsături (în formele stenozante cu localizare gastrică sau duodenală).

Manifestările clinice generale acompaniază perioadele de activitate inflamatorie intestinală (febră, frisoane, fatigabilitate, alterarea stării generale), afectând calitatea vieții și performanțele socioprofesionale ale pacienților cu BC, sau anunță recidiva inflamatorie la pacienții aflați în remisiune (starea subfebrilă).

La examenul obiectiv, pacienții cu BC pot prezenta stare generală alterată, paloare, febră, denutriție, semne generale reflectând malabsorbția (paloare, coagulopatie, tetanie, hipotrofie și hipotonie musculară etc.), ulcerații aftoide situate pe mucoasa bucală, buze, limbă (ulcerații superficiale, acoperite de exsudat cenușiu, înconjurate de un halou hiperemic), durere abdominală proiectată la nivelul ariilor interesate de inflamația intestinală, mase abdominale palpabile (anse intestinale aglutinate prin inflamația transmurală sau abcese abdominale), manifestări cutanate și perianale

Tabelul IV

Diagnosticul diferențial RCUH – B. Crohn

Trăsătura	RCUH	Boala Crohn
Rectoragii	++	0-+
Durere abdominală	0-+	++
Febră	0-+	+-++
Scădere ponderală	0-+	++
Interesare perianală	0	++
Interesare rectală	++	1+
Interesare continuă	++	0-+
Asimetria leziunilor	0	++
Interesarea intestinului subțire	0	++
Fistule	0	++
Abcese	0	++
Stenoze	0-+	++
Fisuri	0	++
Aspect de „piatră de pavaj"	0	++
Atrofie glandulară	++	0-+
Eroziuni mucoase	++	0-+
Transmuralitatea inflamației	0	++
Granulom	0	++
Abces criptal	++	0-+
SCOR	12	22

++ = trăsături proeminente sau distinctive

+ = caracterizează bolile inflamatorii intestinale idiopatice, dar nu sunt nici proeminente, nici distinctive penrtu una sau alta dintre entități

0 = nu caracterizează BC sau RCUH

(deschiderea unor traiecte fistuloase, abcese, *skin tag*[1]); se pot adăuga manifestări extraintestinale specifice (eritem nodos, uveite, artrite etc.) (52).

În 1976, National Cooperative Crohn's Disease Study Group a elaborat un scor pentru evaluarea severității puseelor de activitate în BC și aprecierea eficacității diferitelor regimuri terapeutice – indicele de activitate al bolii Crohn (CDAI) (tabelul V). Ulterior, o serie de autori a propus scoruri numerice alternative simplificate pentru evaluarea activității BC (55-57). Utilizarea scorurilor de activitate a BC nu este indicată în practica de rutină, fiind rezervată studiilor clinico-terapeutice (1).

Diagnosticul corect al BC trebuie să cuprindă localizarea, activitatea puseului inflamator, tipul clinico-evolutiv și prezența complicațiilor[2].

Rectocolita ulcero-hemoragică

Manifestările clinice în RCUH se corelează cu severitatea și extensia bolii. Manifestarea clinică principală în RCUH este diareea, asociată frecvent cu prezența rectoragiilor (58).

Diareea este reprezentată prin scaune de volum mic, numeroase (4-20/24h), cu orar diurn și nocturn (criteriu de afecțiune organică). Rareori, diareea poate lipsi, în proctite, proctosigmoidite și la vârstnici, sau poate fi înlocuită de constipație (ca urmare a spasmului rectal). Inflamația rectală determină tenesme rectale, senzație de defecație imperioasă, proctalgii.

Rectoragiile au caracter variabil, în raport cu localizarea și severitatea afecțiunii: sânge roșu, proaspăt, pe suprafața scaunului sau separat de emisia fecală în proctite și proctosigmoidite (caracter pseudohemoroidal), sânge parțial digerat amestecat cu fecalele în formele extinse sau o mixtură de fecale, puroi și sânge (aspectul sosului anchois) în formele severe și extinse.

Durerea abdominală este necaracteristică RCUH și are caracter de crampă, fiind localizată mai frecvent în cadranul stâng inferior, accentuată de mese și defecație.

Manifestările sistemice (febră, paloare, deshidratare, scădere ponderală, astenie, adinamie, stare generală alterată) acompaniază formele severe și extinse de RCUH.

Examenul obiectiv în RCUH este normal sau sărac (durere la palpare în cadranul stâng inferior, coardă colică stângă, paloare, tahicardie, deshidratare, denutriție); se pot adăuga manifestări extraintestinale specifice (artrite, uveite, pioderma gangrenosum etc.).

Evaluarea severității RCUH este esențială pentru tratamentul afecțiunii, formularea corectă a diagnosticului, aprecierea prognosticului și încadrarea pacienților în trialuri terapeutice. În 1955, Truelove și Witts au elaborat un sistem operativ de clasificare a puseelor de activitate clinică a RCUH în *blânde*, *moderate* și *severe* (tabelul VI), pe baza unor simptome, semne clinice și constante de laborator de primă linie (hemoglobina, VSH) (59); acest sistem de evaluare a severității a fost validat de timp și este larg aplicat în practică și astăzi.

În raport cu extensia afecțiunii, se descriu *proctite* și *proctosigmoidite ulcero-hemoragice* (inflamația intestinală este limitată la rect și sigmoid), *colite stângi, colite stângi extinse* (limita de demarcație a inflamației colonice este situată în 1/3 proximală a colonului transvers) și *pancolite* (întreg colonul este afectat).

În raport cu severitatea puseelor de activitate și evoluția afecțiunii, se descriu trei forme clinico-evolutive ale RCUH: forma acută, fulminantă, caracterizată prin existența unui singur puseu de activitate severă și durată sub 6 luni; forma cronică recurentă, caracterizată prin pusee de activitate blândă, moderată sau severă, separate prin perioade de remisiune clinică, având o evoluție de peste 6 luni, și forma cronică continuă, caracterizată prin pusee blânde sau moderate de activitate, continue, fără perioade de remisiune, datând de peste 6 luni.

Diagnosticul corect al RCUH trebuie să cuprindă încadrarea puseului de activitate, extensia bolii, definirea formei clinico-evolutive și notificarea complicațiilor[3].

Istorie naturală

BC și RCUH sunt afecțiuni inflamatorii cronice continue sau recurente, constând în pusee de activitate și perioade de remisiune clinică.

---

[1] Leziune indoloră cutanată perianală situată în proximitatea joncțiunii cutaneo-mucoase, de dimensiuni variabile (mm/cm), dispusă circumferențial sau segmentar, unică sau multiplă, cu aspect de fald (pliu) cutanat suplimentar; înălțimea și grosimea variază în raport cu prezența edemului.

[2] Exemplu: boală Crohn extinsă la colon (colită Crohn), formă moderat activă, tip inflamator; boală Crohn ileocolică, puseu sever de activitate, tip stenozant, complicată cu megacolon toxic.

[3] Exemplu: RCUH formă cronică recurentă, puseu de activitate moderată, extinsă la colonul stâng; proctită ulcero-hemoragică, formă cronică continuă, puseu blând de activitate; RCUH fulminantă, puseu inaugural de activitate, extensie pancolonică.

Indicele de activitate al bolii Crohn (CDAI)

Nr.	Variabila	Scor
1.	Nr. scaunelor lichidiene/moi (zilnic, timp de 7 zile)	X 2
2.	Durerea abdominală (0 absentă, 1 uşoară, 2 moderată, 3 severă)	X 6
3.	Starea generală (0 bună, 4 sever alterată, 1, 2 şi 3 intermediare)	X 6
4.	Numărul complicaţiilor dintre: 1. artrite 2. uveite 3. afectare cutanată (eritem nodos) sau mucoasă (stomatită aftoasă) 4. fisuri, fistule, abcese anale 5. fistule 6. febră (> 37°C, peste o săptămână)	X 30
5.	Utilizarea opiaceelor antidiareice (0 – nu, 1 – da)	X 4
6.	Prezenţa maselor abdominale (0 absentă, 5 definită, 2 posibilă)	X 10
7.	Hematocritul (diferenţa faţă de valorile standard, 47% la barbaţi, 42% la femei)	X 6
8.	Procentul deviaţiei greutăţii corporale faţă de standard (+/-)	X 1

După Best WR, et al. 1976 (53).
Indicele CDAI poate fi cuprins între 0 şi peste 600.
Interpretarea CDAI: CDAI < 150 reflectă remisiunea bolii, CDAI > 450 – boala cu activitate severă, CDAI între 200 si 450 – activitate moderată a bolii.

Tabelul VI

Clasificarea puseelor de activitate RCUH în raport cu severitatea

Sever Diaree ≥ 6/24h, cu sânge în amestec Febră > 37,5°C, minimum 2 din 4 zile Tahicardie sinusală > 90 b/min Anemie severă (Hb < 7,5 g/dl) VSH > 30 mm/1h
Blând Diaree uşoară (< 4/zi), cu sânge inconstant, în cantitate mică Fără febră Fără tahicardie Anemie uşoară (> 9g hemoglobină/dl) VSH < 30 mm/1h
Moderat Criterii situate între puseele blânde şi severe

După Truelove şi Witts, 1955 (59).

Aproximativ 30% dintre pacienții cu BC cu activitate blândă sau moderată intră în remisiune în decurs de 4 luni de la diagnostic sub tratament placebo (60). Dintre pacienții cu BC în remisiune, aproximativ 30% prezintă recidive inflamatorii în decursul primului an și aproximativ 50% la doi ani. În decursul a 10 ani de evoluție a BC, aproximativ 60% dintre pacienți necesită intervenție chirurgicală. Postoperator, recidiva endoscopică este întâlnită la 70% dintre pacienți la 1 an, iar recidiva clinică la 40-50% dintre pacienți în decurs de 4 ani de la intervenția chirurgicală (61,62). Aproximativ 45% dintre pacienții cu BC operați necesită reintervenție chirurgicală la un moment dat în evoluția bolii (62). Recent, au fost definite două subtipuri de BC, în raport cu vârsta pacienților la debut, cursul clinic și necesitatea tratamentului chirurgical (63): primul subset de pacienți se caracterizează prin debutul afecțiunii la vârstă tânără, localizarea frecventă la nivelul intestinului subțire, tip evolutiv stenozant-fistulizant, grevat de numeroase complicații și de probabilitatea crescută a tratamentului chirugical; cel de al doilea subset de pacienți se caracterizează prin debutul la vârstă înaintată, interesarea preferențială a colonului, tip inflamator și probabilitate redusă a tratamentului chirurgical. O proporție semnificativă de pacienți cu BC se confruntă cu probleme majore socioprofesionale, ca urmare a necesității modificării stilului de viață și reducerii calității vieții în contextul afecțiunii.

Puseul inițial de activitate al RCUH are alură blândă în majoritatea cazurilor (aproximativ 55%), moderată în aproximativ 27% dintre cazuri și severă în aproximativ 19-20% dintre cazuri (64). Majoritatea pacienților cu pusee blânde de activitate ale RCUH prezintă extensia limitată a afecțiunii la rect și sigmoid; puseele moderat-severe de activitate se asociază colitelor extinse și pancolitelor. Majoritatea pacienților cu RCUH dezvoltă forme cronice recurente, în care puseele de activitate alternează cu perioade de remisiune cu durată variabilă; aproximativ 8% dintre pacienți prezintă forme acute fulminante, iar 7% dezvoltă forme cronice continue. Colectomia totală în cursul puseului inaugural de activitate este necesară la 0,8% dintre pacienți, iar mortalitatea puseului inițial este estimată la aproximativ 0,4% (64). Rata remisiunilor spontane este de aproximativ 10%, iar cea a ameliorării spontane a simptomatologiei de 30%. Intervalul mediu până la apariția recidivei inflamatorii este de 2-3 ani pentru subiecții a căror vârstă este sub 50 de ani. Severitatea și extensia puseului inițial se corelează pozitiv cu necesitatea colectomiei (65), dar nu și cu frecvența recidivelor. Aproximativ 50% dintre pacienții cu pusee severe inaugurale de activitate necesită colectomie în decursul primilor 2 ani de la atacul inițial, iar 50% dintre pacienții cu pancolită la debut necesită colectomie la 5 ani de la diagnosticul inițial. În opoziție, mai puțin de 10% dintre pacienții cu forme blânde de activitate și proctite/proctosigmoidite la debut necesită intervenție chirurgicală la 10 ani de la diagnostic (65). Riscul de recidivă și incidența cumulativă a rezecției chirurgicale sunt invers proporționale cu vârsta.

Diagnostic pozitiv și diferențial

Cele două tehnici majore de diagnostic în bolile inflamatorii intestinale idiopatice sunt reprezentate de examenul radiologic cu substanță de contrast și endoscopia digestivă, metode de diagnostic complementare care permit diagnosticul pozitiv, diferențial și aprecierea extinderii afecțiunii (1). Alegerea uneia dintre cele două metode este impusă de scopul în care se efectuează examinarea. Examenul radiologic cu dublu contrast este indicat pentru aprecierea distensibilității colonice, prezenței stenozelor sau fistulelor, în timp ce endoscopia digestivă are acuratețe superioară în diagnosticul leziunilor mucoase subtile, incipiente și în aprecierea extinderii bolii.

Examenul radiologic simplu în bolile inflamatorii intestinale idiopatice are indicații limitate la diagnosticul complicațiilor specifice, megacolonul toxic și ocluzia intestinală. Examenul radiologic cu dublu contrast este contraindicat în colita severă (fie RCUH, fie Crohn), deoarece injectarea de bariu și insuflația colonului inflamat pot precipita megacolonul toxic.

Leziunile radiologice precoce în RCUH sunt reprezentate de reducerea distensibilității, scurtarea și dehaustrarea colonului, care capătă aspect tubular. Examenul cu dublu contrast relevă inițial aspectul neregulat, fin granular și îngroșat al mucoasei, datorat edemului. Ulterior se remarcă prezența ulcerațiilor sub forma unor spiculi marginali sau pete baritate (fig. 8).

În stadii avansate, sunt puse în evidență ulcere profunde, care penetrează mucoasa și se extind în submucoasă sub formă de „ulcerații în buton de cămașă" (66). Inflamația rectală severă determină mărirea spațiului presacrat (distanța dintre sacru și lumenul rectal) la peste 2 cm. Pseudopolipii sau polipii inflamatori se vizualizează sub forma unor defecte de umplere, de dimensiuni și forme variate (fig. 9).

Fig. 8. Rectocolită hemoragică – spiculi marginali.

Fig. 9. Pectocolită hemoragică – pseudopolipi inflamatori.

Aproximativ 15-20% dintre pacienții cu pancolită asociază dilatarea ileonului terminal și aspectul granular al mucoasei ileale, în prezența unei valve ileo-cecale deschise și deformate, aspect definit ca „ileită de reflux" *(backwash ileitis)* (1).

Leziunea radiologică precoce detectată la examenul cu dublu contrast în BC este ulcerația aftoidă (discrete colecții de bariu înconjurate de un halou radiotransparent); ulcerațiile aftoide sunt înconjurate, de regulă, de mucoasă cu aspect normal. Ele nu sunt patognomonice BC, putând fi întâlnite și în amoebiază, shigeloză și sindromul Behçet. Pe măsură ce boala avansează, ulcerațiile cresc în dimensiuni, devin neregulate, stelate sau liniare, profunde și interconectate, determinând, împreună cu mucoasa normală dintre ulcerații, aspectul de „piatră de pavaj". Inflamația transmurală și fibroza determină scurtarea, îngroșarea și rigiditatea peretelui intestinal, conducând la formarea stenozelor, de regulă lungi și strânse (fig. 10); la nivelul ileonului, acestea alternează cu zone dilatate determinând „semnul sforii". Se pot identifica pseudopolipi și traiecte fistuloase.

BC localizată la intestinul subțire poate fi evaluată radiologic prin intermediul examenului Pansdorf sau al enteroclismei; comparația dintre cele două tehnici a demonstrat că enteroclisma are acuratețe superioară în vizualizarea detaliilor mucoasei și identificarea traiectelor fistuloase (67).

Fig.10. Boala Crohn ileală.

Endoscopia digestivă – leziunile endoscopice caracteristice RCUH și BC au fost prezentate pe larg în capitolul despre morfopatologie.

În RCUH, având în vedere interesarea rectală constantă, *rectosigmoidoscopia* cu prelevare de biopsii este, de regulă, suficientă pentru diagnostic. Colonoscopia este rareori necesară, fiind indicată pentru detectarea leziunilor subtile, incipiente, evaluarea extinderii bolii și diagnosticul diferențial cu alte afecțiuni inflamatorii (tabelul VII) (68), îndeosebi colita Crohn, urmărirea displaziei și malignizării.

În BC, endoscopia digestivă inferioară cu prelevare de biopsii este indicată pentru diagnosticul pozitiv histologic, detectarea leziunilor subtile, incipiente, aprecierea extinderii afecțiunii (acuratețe superioară examenului radiologic), diagnostic diferențial (îndeosebi cu RCUH), diagnosticul și urmărirea stenozelor pentru riscul·malignizării (prin biopsii multiple, citologie prin periaj).

Colitele severe (Crohn sau RCUH), cu prezența ulcerațiilor profunde, constituie o contraindicație relativă, iar complicații ca perforația și megacolonul toxic sunt contraindicații absolute pentru efectuarea colonoscopiei. Colonoscopia poate fi indicată în scop terapeutic (dilatarea pneumatică a stenozelor benigne).

Tomografia computerizată și ***ultrasonografia*** sunt utile în diagnosticul și drenajul abceselor abdominale și aprecierea grosimii peretelui intestinal inflamat (în BC).

Scintigrafia cu leucocite marcate cu ^{111}In sau ^{99}Tc evidențiază o acumulare a neutrofilelor în țesutul inflamat, permițând aprecierea localizării, extinderii și severității procesului inflamator.

Explorările biologice cuprind evaluarea sindromului inflamator (VSH, PCR, proteinogramă),

Tabelul VII

Diagnosticul diferențial macroscopic (endoscopic) între RCUH și BC

Trăsătura	RCUH	BC
Distribuția topografică	strict colonică	orice segment al tractului gastrointestinal
Interesarea rectală	obligatorie	50%
Leziuni proximale distale	nu sunt întâlnite	adeseori
Leziuni continue	caracteristice	rareori
Leziuni „pe sărite"	nu sunt întâlnite	caracteristice
Leziuni simetrice	frecvente	rareori
Ulcerații aftoide	rareori	caracteristice
Ulcerații liniare	nu sunt întâlnite	caracteristice
Fisuri	nu sunt întâlnite	caracteristice
Ulcerații pleomorfe	caracteristice	rareori
Aspect de „piatră de pavaj"	nu este întâlnit	caracteristic
Mucoasa normală între leziuni	nu este întâlnită	caracteristic
Îngroșarea peretelui (prin inflamație transmurală și fibroză)	nu este întâlnită	frecvent întâlnită
Stenoze	scurte, largi, reversibile	caracteristice
Fistule	nu sunt întâlnite	caracteristice

După Hogan WJ et al. 1980 (68).

a statusului hematologic, albuminemia, electrolitemia.

Diagnosticul diferențial al bolilor inflamatorii intestinale nespecifice reprezintă o problemă practică majoră. Din punct de vedere terapeutic și prognostic se impune, pe de o parte, diagnosticul diferențial dintre bolile inflamatorii intestinale și alte afecțiuni, iar pe de altă parte, cel dintre RCUH și BC (vezi tabelele III, IV și VII).

Rareori, debutul BC impune diagnosticul diferențial cu apendicita acută. Dacă la intervenția chirurgicală indicată pentru suspiciunea de apendicită acută, intraoperator aspectul sugerează BC, rezecția nu este recomandată decât în cazuri bine definite (capitolul *Tratament*) (1).

Ileita acută cu Yersinia se diagnostichează prin examen coprobacteriologic, iar tratamentul antibiotic este curativ (69).

Cea mai frecventă problemă de diagnostic diferențial al bolilor inflamatorii intestinale idiopatice la debut o reprezintă excluderea colitelor infecțioase cu *Shigella, Entamoeba hystolitica, Campylobacter, Giardia, Escherichia coli.* Colita determinată de aceste microorganisme produce manifestări clinice și endoscopice similare RCUH. Coproculturile și testele serologice permit diagnosticul diferențial (70).

Tuberculoza intestinală poate mima BC clinic și endoscopic. În prezența tuberculozei pulmonare, diagnosticul diferențial nu ridică probleme. Examenul histologic este cel care poate stabili diagnosticul diferențial între cele două afecțiuni (1).

Transmiterea sexuală a germenilor patogeni intestinali prin practici homosexuale poate determina proctite asemănătoare RCUH. *Neisseria gonorrea, Chlamydia, Herpex simplex* și *Treponema pallidum* pot determina colite indistinctibile de RCUH sau BC. Creșterea prevalenței infecției HIV a lărgit spectrul germenilor patogeni intestinali cu microorganisme ca *Isospora, Cryptosoridium, Mycobacterium avium, Citomegalovirus* (71). Pacienții cu risc pentru aceste infecții necesită examene bacteriologice și parazitologice sistematice și rectosigmoidoscopie cu prelevare de biopsii.

Limfomul intestinal poate determina simptome asemănătoare BC. Examenul histologic este necesar pentru diagnosticul diferențial de certitudine.

În cazul colitelor microscopice *(colita colagenică și limfocitară)*, tabloul histologic este cel care permite diagnosticul diferențial.

Colita ischemică trebuie considerată în diagnosticul diferențial al bolilor inflamatorii intestinale idiopatice la persoanele în vârstă, cu afecțiuni cardiovasculare asociate (72). Spre deosebire de BC, colita ischemică cunoaște o rezoluție spontană în decursul a câteva săptămâni.

Sindromul Behçet este individualizat prin ulcerații aftoide în regiunea ileocecală și infiltrat limfocitar, în asociere cu ulcere orale și genitale. Afecțiunea se aseamănă cu BC, cu atât mai mult cu cât poate prezenta și o serie de manifestări extraintestinale comune (eritem nodos, artrită, uveită).

O altă condiție ce impune diagnosticul diferențial cu BC la vârstnici este *diverticulita*. Spre

deosebire de BC, ea tinde să aibă un caracter acut (durere abdominală, febră, diaree, rectoragii) și să afecteze segmente colonice limitate.

Colita pseudomembranoasă necesită pentru excludere examen endoscopic și evidențierea citotoxinei *Cl. difficile.*

Formele blânde de RCUH pot prezenta rectoragii cu caracter „pseudohemoroidal" (sânge roșu proaspăt în cantitate mică, pe suprafața scaunului). Rectosigmoidoscopia diferențiază RCUH de prezența *hemoroizilor* sau a *fisurilor anale.*

Colonul iritabil este dificil de diferențiat de formele blânde de BC cu localizare intestinală, având un curs clinic trenant.

Complicații intestinale și extraintestinale

Complicații intestinale

Rectocolita ulcero-hemoragică

Megacolonul toxic

Megacolonul toxic se întâlnește la aproximativ 5% dintre pacienții cu RCUH și BC (de regulă în pancolite, la debut) și foarte rar în alte afecțiuni (neoplasm colonic, colite infecțioase) (73). Reprezintă o dilatație acută toxică a colonului, asociată cu manifestări sistemice (minimum trei dintre următoarele: febră > 38.6°C, tahicardie > 120/min, leucocitoză > 10.500/mmc, anemie) și manifestări toxice (minimum una din următoarele: deshidratare, diselectrolitemie, hipotensiune, tulburări mentale). La examenul obiectiv abdomenul este destins, meteorizat, dureros, iar zgomotele intestinale sunt diminuate/absente (prin pierderea motilității colonice). Diagnosticul este stabilit prin examen radiologic simplu ce demonstrează dilatarea colonului (colonul transvers este segmentul cel mai dilatat, măsurând > 6 cm, deoarece gazul tinde a se acumula în segmentele proximale). Hipokaliemia, utilizarea anticolinergicelor și a opiaceelor în formele severe de RCUH, examenul endoscopic sau irigografic sunt considerate factori precipitanți. Terapia medicală este destinată profilaxiei perforației și recuperării activității motorii colonice; ea constă în repaus digestiv, aspirație nasogastrică, corecție hidroelectrolitică, antibiotice cu spectru larg și corticoterapie parenterală. În 24-48h, aproximativ 50% dintre pacienți răspund la terapia medicală (dispariția febrei, diminuarea circumferinței abdominale și a diametrului colonic); restul de aproximativ 50% dintre pacienți sunt nonresponsivi, necesitând intervenție chirurgicală de urgență (colectomie) pentru profilaxia perforației colonice.

Perforația intestinală

Marea majoritate a cazurilor succedă megacolonului toxic (situație în care sunt multiple și localizate pe colonul transvers) sau sunt întâlnite în puseele inaugurale fulminante (localizate la colonul stâng). Radiografia abdominală simplă relevă prezența aerului liber în cavitatea peritoneală. Chiar în condițiile intervenției terapeutice prompte și energice (corecție hidroelectrolitică, antibioterapie cu spectru larg și intervenție chirurgicală de urgență), mortalitatea este mare (44-57%), constituind 1/3 din cauzele de mortalitate în RCUH.

Hemoragia digestivă inferioară severă

Hemoragia digestivă inferioară severă, necesitând corecție transfuzională sau intervenție chirurgicală de urgență, este rară și se asociază formelor severe de RCUH. În mai puțin de 5% dintre aceste cazuri este necesară colectomia de urgență în scop hemostatic.

Stenozele

În RCUH stenozele sunt rar întâlnite, asociindu-se formelor severe și extinse de boală, cu evoluție îndelungată (5-25 de ani); sunt largi, scurte (2-3 cm) și tranzitorii, apărând prin hipertrofia și spasmul muscularei mucoasei. Deoarece pot fi asociate cancerului colonic, stenozele colonice se evaluează agresiv endoscopic (biopsii multiple, citologie prin periaj).

Boala Crohn

Abcese și fistule (tipul septic)

Reprezintă efectul extinderii fisurilor prin peretele intestinal în țesuturile extraintestinale. Abcesele sunt întâlnite în 15-20% dintre cazurile de BC; sunt localizate în cavitatea abdominală (între anse, în mezenter, între anse și peritoneul parietal), retroperitoneal sau perianal; pot fi întâlnite abcese hepatice sau splenice. Manifestările clinice evocatoare sunt reprezentate de durere (cu localizare specifică) și febră; leucocitoza, ultrasonografia, CT și scintigrafia cu ^{67}Ga confirmă diagnosticul. Antibioticele cu spectru larg și rezecția segmentului intestinal inflamat reprezintă terapia adecvată; drenajul reprezintă numai o soluție temporară din cauza persistenței comunicării dintre lumenul intestinal și cavitatea abcedată.

Prevalența fistulelor în BC este de 20-40%; majoritatea sunt entero-enterale și entero-cutanate, un număr mai mic fiind entero-vezicale sau entero-vaginale. Fistulele entero-enterale determină manifestări clinice semnificative (durere, diaree, mase abdominale, febră), fistulele entero-vezicale se manifestă prin infecții urinare trenante sau piurie, iar cele recto-vaginale prin secreție fecaloidă vaginală, dispareunie. În fistulele entero-enterale,

nutriția totală parenterală, tratamentul imunosupresor și administrarea de somatostatină, metronidazol, metotrexat și, mai recent, de Infliximab poate induce închiderea fistulelor. Acestea se dezvoltă, de regulă, în zonele de maximă presiune situate proximal de stenozele intestinale; în cazul eșecului tratamentului medical, terapia adecvată constă în rezecția segmentului interesat.

Stenozele (tipul obstructiv)

Stenozele intestinale reprezintă o complicație frecventă a BC, îndeosebi a BC localizată la intestinul subțire. Frecvent, acestea sunt stenoze fibroase (strânse, întinse și nondistensibile), mai rar sunt cauzate de inflamația activă transmurală sau de aderențe abdominale. Se instalează insidios, evoluând cu manifestări subocluzive. Evaluarea agresivă a stenozelor (radiologic, endoscopic și bioptic) se impune datorită proporției substanțiale de stenoze maligne. Dacă repausul digestiv, aspirația nasogastrică și corticoterapia de scurtă durată sunt ineficiente, intervenția chirurgicală sau dilatarea endoscopică (în stenozele scurte, accesibile) sunt salutare.

Manifestările perianale (tipul perianal)

Sunt complicații comune și invalidante, asociate frecvent cu colita Crohn; ele se pot observa în asociere cu activitatea inflamatorie în BC sau pot constitui manifestări inițiale, considerate nespecifice. *Fisurile* și *hemoroizii* reprezintă manifestări frecvente; distribuția acestora în BC (lateral pe circumferința anală) le diferențiază de cele nespecifice (localizate anterior și posterior), întâlnite în populația generală. *Fistulele* și *abcesele* perianale sau perirectale sunt evaluate prin anoscopie, rectoscopie și examen TC. Scopul terapiei în BC perianală este controlul simptomelor locale și prezervarea sfincterului. Metronidazolul (20 mg/kgc/zi) și drenajul abceselor sau traiectelor fistuloase reprezintă tratamentul optim.

Cancerul colorectal

Pacienții cu boli inflamatorii intestinale idiopatice prezintă un risc crescut de a dezvolta cancer colorectal (CCR) comparativ cu populația generală. Riscul este apreciabil în formele extinse (pancolite, colite extinse) cu evoluție îndelungată (8-10 ani), crescând cu intervalul de timp de la diagnostic. Vârsta la debut nu constituie un factor de risc independent, dar subiecții la care afecțiunea este diagnosticată la vârstă tânără prezintă un risc crescut de malignizare din cauza perioadei îndelungate de evoluție. CCR suprapus în evoluția RCUH apare la vârste tinere, independent de activitatea bolii, având o evoluție agresivă și prognostic grav. Ariile transformate malign sunt plate/ stenotice, frecvent greu de distins de mucoasa înconjurătoare; CCR multicentric se întâlnește în până la 30% dintre cazuri. Malignizarea se produce prin intermediul unei leziuni premaligne, *displazia*. Aceasta reprezintă o condiție patologică caracterizată prin pierderea polarității nucleilor (pseudostratificare), pleomorfism nuclear și celular (nuclei mari, neregulați, tahicromatici, cu frecvente mitoze, creșterea raportului nucleo/citoplasmatic, citoplasma bazofilă). Displazia poate preceda dezvoltarea CCR, putând constitui un marker subclinic pentru identificarea pacienților cu RCUH cu risc crescut de a dezvolta CCR. Displazia poate fi severă sau blândă, prezentă în arii extinse sau limitate, „pe sărite", adeseori greu de identificat și interceptat, îndeosebi în prezența activității inflamației intestinale. Deși asocierea displaziei cu CCR este bine documentată, posibilitatea de a utiliza acest marker histologic în supravegherea endoscopică/ endobioptică a pacienților cu risc crescut este limitată. Actualmente, protocolul recomandat pentru supravegherea pacienților cu risc crescut de dezvoltare a CCR (colite extinse, peste 8-10 ani de evoluție) constă în pancolonoscopie anual sau la 2 ani interval (în funcție de disponibilități), de preferat în afara puseelor de activitate RCUH, cu prelevare de multiple biopsii din 10 în 10 cm de pe întreaga circumferință a colonului, preferabil din arii noninflamate (pentru a nu afecta interpretarea histologică); stenozele și masele lezionale necesită o atenție bioptică specială. Detectarea displaziei blânde impune intensificarea supravegherii (la 3 luni); detectarea displaziei severe sau a displaziei asociate cu prezența unor mase/ stenoze colonice constituie o indicație pentru colectomie. Prezența displaziei în asociere cu leziuni macroscopice (mase protruzive, stenoze) are o valoare predictivă pentru CCR de 60%.

Deși riscul pentru CCR la pacienții cu BC este aproximativ de două ori mai mic decât în pancolita RCUH, el este de 4-20 de ori mai mare decât în populația generală. Factorii asociați cu riscul crescut sunt reprezentați de evoluția îndelungată (peste 10 ani), debutul la vârstă tânără, sub 30 de ani, și prezența stenozelor sau a segmentelor intestinale excluse din tranzit (prin fistule sau derivații chirurgicale). Incidența mai mică a CCR la pacienții cu colită Crohn față de RCUH face ca recomandarea de screening colonoscopic să reprezinte o problemă controversată la acești pacienți. O asociere pozitivă bine documentată există între BC localizată la intestinul subțire și adenocarcinomul de intestin subțire.

Complicații extraintestinale

RCUH și BC se asociază cu variate manifestări extraintestinale. Ele pot fi clasificate în manifestări extraintestinale a căror activitate clinică este

corelată cu activitatea inflamatorie intestinală și manifestări extraintestinale care evoluează independent de inflamația intestinală. Manifestările extraintestinale se asociază frecvent cu RCUH și colita Crohn, fiind rareori întâlnite în BC localizată la intestinul subțire.

Artrita reprezintă manifestarea extraintestinală cel mai frecvent întâlnită. În bolile inflamatorii intestinale idiopatice se descriu două tipuri de artrită: artrita asociată colitei din bolile inflamatorii și spondilita anchilozantă. *Artrita asociată colitei inflamatorii nespecifice* este o artrită migratorie care afectează câteva articulații mari periferice (de regulă, sub șase); puseele artritice evoluează concomitent cu puseele inflamatorii intestinale și răspund la terapia specifică acestora, îndeosebi la corticoterapie. Sechelele clinice și radiologice sunt întâlnite în mai puțin de 25% dintre cazuri. *Sacroileita și spondilita anchilozantă* se întâlnesc de 30 de ori mai frecvent la pacienții cu afecțiuni inflamatorii intestinale idiopatice față de populația generală, se asociază în 80% dintre cazuri cu haplotipul HLA-B27 și evoluează independent de inflamația intestinală; tratamentul medical al afecțiunii intestinale sau colectomia nu influențează afecțiunea articulară. Terapia medicală (antiinflamatorii nonsteroidiene) sau cu mijloace fizce poate ameliora manifestările clinice, dar nu intervine în progresia afecțiunii articulare. Sacroileita izolată este frecvent asimptomatică (diagnosticul fiind radiologic) și se asociază cu RCUH, în timp ce spondilita anchilozantă se asociază frecvent cu colita Crohn.

Complicațiile cutanate ale bolilor inflamatorii intestinale sunt reprezentate de eritemul nodos și *pioderma gangrenosum. Eritemul nodos* se asociază frecvent colitei Crohn (2-4% dintre cazuri); activitatea sa este dependentă de inflamația intestinală și răspunde la terapia specifică acesteia. *Pioderma gangrenosum* se asociază cu colite și ileocolite extinse, cu evoluție prelungită, mai frecvent cu RCUH (1-5% dintre cazuri).

Complicația se asociază unor pusee severe de activitate inflamatorie, fiind controlată de obicei prin tratamentul specific al colitei și tratament local (Dapsone).

Complicațiile oculare sunt reprezentate de *uveite (irite)* și *episclerite.* Corticoterapia locală este eficientă. *Artrita, uveita* și *eritemul nodos* se întâlnesc frecvent împreună, constituind triada cea mai comună de manifestări extraintestinale în bolile inflamatorii intestinale idiopatice.

Complicațiile hepatobiliare sunt reprezentate de steatoza hepatică, pericolangită, hepatita cronică, ciroza hepatică, colangita sclerozantă primitivă și colangiocarcinom. *Pericolangita* reprezintă cea mai frecventă complicație hepatică în bolile inflamatorii intestinale (50-80% dintre cazuri) (1). Pacienții sunt, de regulă, asimptomatici, diagnosticul este histologic.

Colangita sclerozantă este întâlnită la 1-4% dintre pacienții cu RCUH și o proporție mai mică de pacienți cu BC (1). Prevalența afecțiunii la pacienții cu boli inflamatorii intestinale este atât de mare încât, în prezența ei, efectuarea colonoscopiei se impune chiar la pacienții fără manifestări intestinale. În prezența testelor biologice indicând colestaza, colangiografia endoscopică retrogradă reprezintă metoda optimă de diagnostic. Stricturile biliare și colangiocarcinomul reprezintă complicațiile majore ale colangitei sclerozante.

În cadrul *complicațiilor reno-urinare, litiaza renală oxalică* este de câteva ori mai frecventă la pacienții cu BC ileală sau rezecții ileale decât în populația generală. Afectarea extinsă sau rezecțiile ileale determină malabsorbția lipidelor; acizii grași malabsorbiți leagă calciul, iar oxalatul liber se absoarbe în cantitate crescută. *Amiloidoza renală* este o complicație severă asociată BC; nu răspunde la tratamentul afecțiunii intestinale sau la rezecția segmentului intestinal inflamat și conduce la insuficiență renală. Două complicații urinare se asociază specific cu BC: *extensia retroperitoneală a inflamației transmurale intestinale* cu *ureterohidronefroză* (frecvent în dreapta, de la ileocolita Crohn) și *fistulele entero-urinare* determinând *infecții urinare trenante.*

Manifestările tromboembolice secundare activării factorilor coagulării și trombocitozei se asociază atât RCUH, cât și BC.

Tratament

Clase de medicamente

Preparatele de acid 5-aminosalicilic

Preparatele de acid 5-aminosalicilic (5-ASA) se clasifică în preparate sulfatate (Salazopirina) și nonsulfatate (Mesalazina, Olsalazina, Balsalazina). Majoritatea efectelor adverse ale Salazopirinei se corelează cu rata acetilării și nivelul seric al sulfapiridinei. 5-ASA reprezintă agentul terapeutic inechivoc din molecula de salazopirină; slab absorbabilă în colon, molecula 5-ASA rămâne în lumen unde își exercită efectul terapeutic, după care se elimină în fecale. Aminosalicilații inhibă ciclooxigenaza și 5-lipooxigenaza, inhibând sinteza leucotrienei B4 (LTB4), tromboxanului A2 (TxA2) și prostaglandinelor; intervin în răspunsul imun diminuând producerea de anticorpi și activitatea limfocitelor; au activitate de *scavenger* al radicalilor liberi de oxigen (ROL); inhibă

chemotactismul neutrofilelor și macrofagelor. Efectele adverse ale Salazopirinei pot fi corelate cu doza (greață, vărsături, anorexie, cefalee, malabsorbția de folați) sau independente de doză (rash, anemie hemolitică, granulocitopenie, infertilitate masculină).

Compușii 5-ASA sunt recomandați în formele blânde și moderate ale RCUH și BC. Doza de atac este de 3-6 g/zi Salazopirină sau 3,2-4,8 g/zi Mesalazină. Salazopirina este ineficientă în tratamentul formelor severe și fulminante. Tratamentul de întreținere cu 5-ASA scade substanțial rata recurențelor, fiind indicat pacienților care au răspuns tratamentului de atac și pentru profilaxia recidivelor postoperatorii. Eficiența preparatelor 5-ASA în menținerea remisiunii este corelată cu doza, cea de 3 g/zi fiind recomandată.

Principalele avantaje ale preparatelor nonsulfatate de 5-ASA constau în limitarea efectelor adverse și buna toleranță a preparatelor orale și disponibilitatea sub formă de preparate topice (supozitoare, microclisme) pentru tratamentul bolii Crohn distale.

Antibioticele

Antibioticele cu spectru larg sunt utilizate pentru tratamentul complicațiilor supurative ale BC, precum și pentru tratamentul sindromului de populare bacteriană, determinat de existența stenozelor și segmentelor intestinale excluse din tranzit (bypass chirurgical).

În afara proprietăților antibacteriene, Metronidazolul și chinolonele posedă activitate imunomodulatorie proprie, inhibând fenomenul de marginație leucocitară și având efect de *scavenger* al RLO. Metronidazolul este chimioterapicul cel mai amplu studiat în managementul BC. Eficacitatea sa în BC perianală și colita Crohn este similară cu cea a Salazopirinei (74). Doza eficientă este de 10 mg/kgc/zi; efectele adverse, îndeosebi neurotoxicitatea, se corelează cu doza totală, de aceea administrarea de Metronidazol nu este recomandată pe termen lung (75). Metronidazolul este eficient în tratamentul formelor blânde și moderate ale BC (74,75), tratamentul complicațiilor perianale (76) și profilaxia recidivelor postoperatorii (77).

Ciprofloxacina s-a dovedit eficientă în tratamentul BC active și al fistulelor în doza de 500 mg x 2/zi, fie în administrare singulară, fie în asociere cu Metronidazolul (78).

Corticosteroizii

La doze farmacologic active, corticosteroizii intervin atât în etapele inflamației intestinale, cât și în răspunsul imunologic. Astfel, corticosteroizii inhibă direct o serie de activități leucocitare: marginația neutrofilelor, invazia acestora în peretele intestinal, chemotactismul și fagocitoza (79) și interferează cu metabolismul acidului arahidonic, stimulând producția de lipomodulină care blochează eliberarea de acid arahidonic din fosfolipide, cu scăderea producției de leucotriene și prostaglandine. De asemenea, corticosteroizii diminuează producerea citokinelor proinflamatorii: IL-1, IL-6, chemokinelor (IL-8), citokinelor elaborate de Th1 (IL-2, IFN-) și Th2 (IL-4, IL-5) (80).

Corticosteroizii sunt eficienți în tratamentul pe termen scurt al formelor moderat-severe și fulminante ale RCUH și BC (2). Dozele recomandate pentru inducerea remisiunii sunt 0,5-0,75 mg/kgc de Prednison sau echivalente (81, 82) până la rezoluția simptomelor. Majoritatea pacienților răspunde spectacular la corticoterapie, în aproximativ 1-4 săptămâni. După rezoluția simptomelor, dozele se scad progresiv în raport cu evoluția clinică (83), în general cu 5-10 mg/săptămână până la 20 mg și 2,5-5 mg/săptămână de la 20 mg până la întreruperea tratamentului (2). În formele fulminante este indicată corticoterapia pe cale parenterală, 40-60 mg/zi în doze divizate sau în perfuzie continuă. Aproximativ 50% dintre pacienții cu RCUH sau BC severă sau fulminantă care au necesitat tratament cu corticosteroizi dezvoltă forme corticodependente (recidive inflamatorii la tentativele de întrerupere a tratamentului sau de reducere a dozelor) sau corticorezistente (persistența manifestărilor clinice în pofida tratamentului). Corticosteroizii sunt ineficienți în menținerea remisiunii și profilaxia recidivelor postoperatorii (2). Numeroasele efecte adverse ale corticosteroizilor limitează utilizarea acestora pe termen lung.

Noii agenți corticoterapici au eficiență similară corticosteroizilor clasici și biodisponibilitate redusă, minimalizând efectele adverse sistemice ale corticoterapiei în bolile inflamatorii intestinale idiopatice. Budesonide este un agent corticoterapic potent a cărui toxicitate sistemică este limitată prin metabolizarea hepatică rapidă, la prima trecere (84). Formula sa (preparatul este acoperit cu o capsulă enterosolubilă de Eudragit) îl face disponibil în aria de inflamație activă (ileonul distal și colon). În trialurile clinice, doza de 9 mg/zi de Budesonide are eficiență similară dozei de 40-60 mg/zi de Prednison în inducerea remisiunii RCUH și BC, dar reducerea nivelului seric al cortizolului și efectele adverse sistemice sunt net diminuate (85,86). Efectele adverse în tratamentul de lungă durată cu Budesonide sunt în curs de evaluare în studiile pe termen lung. Preparatul este disponibil și sub formă de

microclisme de retenție pentru tratamentul RCUH și al colitei Crohn distale.

Agenți imunomodulatori

Sub această denumire generică este grupată o serie de agenți care blochează proliferarea, activarea și mecanismele efectorii ale limfocitelor.

Derivații de tioguanină, azatioprina și 6-mercaptopurina sunt utilizați în tratamentul BC în formele corticodependente și corticorezistente și în terapia de întreținere după instalarea remisiunii (87). Metabolitul activ al celor două medicamente este 6-tioguanina, care este încorporată în ribonucleotide, exercitând un efect antiproliferativ asupra populației limfocitare mitotic active. Azatioprina și 6-mercaptopurina posedă și proprietăți antiinflamatorii și inhibă activitatea limfocitelor T citotoxice și *natural killer*. Dozele utilizate în tratamentul RCUH și BC sunt 2-2,5 mg/kgc Azatioprină și 1,5 mg/kgc 6-mercaptopurină (1). Răspunsul se instalează lent, în aproximativ 3-4 luni de la inițierea tratamentului. Principalul factor limitativ al tratamentului cu azatioprină și 6-mercaptopurină este reprezentat de toxicitate; frecvent, aceste medicamente determină leucopenie, impunând monitorizarea numărului de leucocite săptămânal la începutul tratamentului și la 1-3 luni ulterior (1). Alte efecte secundare sunt reprezentate de pancreatită (3,3%), depresie medulară (2%), reacții alergice (2%), complicații infecțioase (7%) (1).

Metotrexatul este eficient în tratamentul BC în doze de 15-25 mg/săptămână; administrarea parenterală este recomandată îndeosebi în cazul afectării ileale, în care absorbția drogului este deficitară. Răspunsul se instalează mai rapid decât în cazul derivaților de tioguanină. Deși modul de acțiune este incomplet cunoscut, metotrexatul inhibă sinteza ADN inhibând dihidrofolat reductaza, scade expresia IL-1 și induce apoptoza. Metotrexatul se asociază cu o rată crescută de efecte secundare: greață, supresie medulară și toxicitate hepatică, impunând monitorizarea hematologică și hepatică. Este contraindicat în timpul sarcinii sau în absența unor mijloace eficiente de contracepție.

Ciclosporina este un agent imunomodulator cu un mod de acțiune specific. Ciclosporina formează un complex cu ciclofilina celulară, complex ce inhibă serin-treonin fosfataza responsabilă de activarea transcripției factorilor proinflamatori. Ciclosporina inhibă producerea de IL-2, IL-4, IFN-γ și TNF-α. În consecință, ciclosporina are efect antiproliferativ asupra limfocitelor și diminuează producerea de citokine proinflamatorii. Ciclosporina este indicată în cazuri selecționate de RCUH și BC severă, rezistentă la alte terapii și, ocazional, în tratamentul fistulelor. Doza recomandată este de 4 mg/kgc/zi în perfuzie continuă; pacienții vârstnici cu afectare a funcției renale necesită reducerea dozelor (2-3 mg/kgc/zi). Răspunsul terapeutic la ciclosporină se instalează relativ rapid, în aproximativ 2 săptămâni de la inițierea tratamentului, ceea ce o face indicată ca un preambul la terapia imunomodulatoare de lungă durată cu azatioprină. Efectele adverse numeroase fac ca ciclosporina să nu fie utilizată în tratamentul de lungă durată (de întreținere). Cele mai frecvente efecte adverse ale ciclosporinei sunt reprezentate de alterarea reversibilă/ireversibilă a funcției renale (20% dintre cazuri), hipertensiune, tremor, cefalee, parestezii. Efectele adverse numeroase și severe ale ciclosporinei impun monitorizarea nivelului seric prin RIA cu menținerea concentrației la 300-400 ng/ml (88).

Modificatori ai răspunsului biologic (infliximab) în tratamentul actual al bolii Crohn

Strategiile terapeutice care utilizează modificatori ai răspunsului biologic includ infliximab (cA2) (anticorpi monoclonali anti-TNF-α himerici), CDP571 (anticorpi monoclonali anti-TNF-α umanizați, obținuți prin inginerie genetică), etanercept (receptori anti-TNF-α umanizați obținuți prin inginerie genetică), ISIS-2302 (oligonucleotide antisens împotriva moleculelor de adeziune intracelulară ICAM-1) și interleukinele IL-10 și IL-11 (87).

Intervenția TNF-α în patogeneza BC poate fi rezumată astfel: stimulează migrația celulelor proinflamatorii în ariile intestinale inflamate, are efect procoagulant, stimulează formarea de granuloame, proliferarea clonală și activarea limfocitelor T (89,90,91,92).

Neutralizarea TNF-α prin anticorpi anti-TNF reprezintă o modalitate terapeutică recent extrapolată din imunopatogeneză în managementul BC. Infliximab (cA2) reprezintă primul agent biologic extrapolat din biotehnologie în managementul BC și primul agent terapeutic nou aprobat pentru tratamentul BC în ultimii 30 de ani. Infliximab (cA2) (Remicade, Centocor, Malvern) este constituit din anticorpi monoclonali IgG1 anti-TNF-α cu structură himerică (75% umani, 25% murini) (93,94). În BC, Infliximab este recomandat unui subset bine definit de pacienți reprezentat de cazurile moderat-severe refractare la tratamentul medical convențional (aproximativ 20% dintre cazuri), precum și de formele active fistulizante (93).

Administrat în perfuzie intravenoasă unică în doză de 5 mg/kgc, infliximab are un timp de înjumătățire de aproximativ 10 zile. Infliximab nu se acumulează atunci când este administrat în trei

doze succesive, la interval de 2-4 săptămâni sau atunci când este administrat în doze repetate la interval de 8 săptămâni (87).

Infliximab nu este recomandat ca terapie de primă linie și nu a fost avizat pentru terapia de întreținere peste 6 săptămâni, datele existente fiind insuficiente pentru a demonstra eficiența și inocuitatea tratamentului pe termen lung (94). În cazul copiilor, vârstnicilor, femeilor însărcinate sau care alăptează, trebuie administrat cu prudență, pe considerente individuale, deoarece nu există studii privind eficiența și caracterul inofensiv al tratamentului la aceste grupe de pacienți (94).

Aproximativ 5% dintre pacienții tratați cu infliximab dezvoltă reacții adverse ce impun întreruperea tratamentului (94). Cele mai frecvente reacții adverse sunt datorate infuziei de cA2 sau predispoziției la infecții. Reacțiile postinfuzionale sunt întâlnite la aproximativ 16% dintre pacienții tratați cu infliximab. Ele sunt reprezentate de febră sau frisoane (5%), prurit sau erupții urticariene (1%), manifestări cardiopulmonare (dispnee, durere precordială, hipo- sau hipertensiune) (1%). Infecțiile sunt întâlnite la aproximativ 21% dintre pacienții tratați cu infliximab, 3% dintre aceștia dezvoltând cel puțin o infecție severă (pneumonie, celulită, colecistită, infecții cutanate, oculare sau sepsis determinat de cateter). Au fost raportate o serie de alte efecte adverse imun-mediate, cum ar fi apariția de auto-anticorpi (antinucleari, anti-ADN). Dezvoltarea limfomului reprezintă o problemă disputată în cazul pacienților cu BC tratați cu agenți imunomodulatori (95).

Individualizarea strategiei terapeutice (85)

Tratamentul bolilor inflamatorii intestinale idiopatice are ca scop controlul manifestărilor clinice, ameliorarea calității vieții, reducerea ratei complicațiilor și ameliorarea prognosticului pe termen lung.

Strategia terapeutică variază în raport cu prezența uneia sau alteia dintre cele două entități, localizarea, severitatea, tipul clinico-evolutiv și prezența complicațiilor. Tratamentul este divizat în tratamentul episodului acut și cel de întreținere. Tratamentul chirurgical este destinat stenozelor, complicațiilor supurative, megacolonului toxic, perforației intestinale și bolii refractare la tratamentul medical.

Boala Crohn

Formele blând-moderate de activitate

Localizările ileale, ileocolice și colita Crohn se tratează prin administrarea unor preparate orale de acid 5-aminosalicilic (5-ASA) 3,2-4,8 g/24h sau salazopirină 3-6 g/24h, în doze divizate la 6-8 ore interval.

Metronidazolul în doze de 10-20 mg/kgc reprezintă o alternativă terapeutică în cazul pacienților cu intoleranță la preparatele de 5-ASA.

Formele moderat-severe de activitate

După excluderea complicațiilor septice (abcese, fistule), pacienții cu forme moderat-severe beneficiază de tratament cu corticosteroizi în doze de 40-60 mg/24h administrate oral sau parenteral, în funcție de toleranța digestivă, până la rezoluția manifestărilor clinice (în general, 1-4 săptămâni).

Pacienților cu forme moderat-severe refractare la tratamentul convențional li se administrează infliximab 5 mg/kgc, 3 infuzii succesive la 0,2 și 6 săptămâni.

Repausul digestiv și dietele elementale s-au dovedit eficiente în controlul inflamației intestinale ca alternativă la corticoterapie.

Prezența complicațiilor septice (abcese, fistule) impune tratament antibiotic și/sau drenaj percutan/chirurgical.

Formele severe-fulminante

Pacienții a căror simptomatologie persistă în pofida tratamentului oral cu corticosteroizi și pacienții cu manifestări sistemice severe (febră, vărsături, astenie-adinamie, cașexie) necesită spitalizare. Consultul chirurgical se impune în cazul pacienților care prezintă manifestări ce sugerează ocluzia intestinală, semne peritoneale, masă abdominală palpabilă sau prezența abceselor abdominale. Prezența maselor abdominale impune evaluare imagistică prin ecografie și computertomografie abdominală. Prezența abceselor necesită drenaj percutanat sau chirurgical în asociere cu antibioterapie cu spectru larg. Corticoterapia parenterală în doze echivalente cu 40-60 mg prednison/24h în doze divizate sau perfuzie continuă este indicată pacienților cu boală Crohn severă-fulminantă. Pacienții care răspund la tratamentul parenteral cu corticosterozi sunt trecuți progresiv pe tratament oral.

Nutriția totală parenterală timp de 5-7 zile, în asociere cu corticoterapia, este indicată în cazul pacienților care nu tolerează alimentația orală.

Pacienții deshidratați necesită corecție hidroelectrolitică. Transfuziile de sânge sunt indicate în prezența hemoragiei digestive inferioare severe sau a anemiei simptomatice. Pacienții care prezintă manifestări obstructive datorate stenozelor fibroinflamatorii beneficiază de repaus digestiv, corecție hidroelectrolitică și corticoterapie. Prezența maselor tumorale abdominale impune tratament cu antibiotice cu spectru larg.

Boala Crohn perianală

Complicațiile perianale nonsupurative ale bolii Crohn răspund la tratamentul cu metronidazol sau/și ciprofloxacin. Administrarea intravenoasă de

	RCUH	Boala Crohn
Proporția intervențiilor chirurgicale	20-25% din formele extinse	60% dintre pacienți în 10 ani de la diagnostic
Scop	curativ	– ameliorarea simptomelor – tratamentul complicațiilor
Principii	Proctocolectomia totală pentru prevenirea recidivelor în segmentul restant și pentru profilaxia malignizării	Intervenții conservatoare în ideea recidivelor și rezecțiilor adiționale
Tip intervenție	Proctocolectomia totală cu ileoanoanastomoză și pouch ileal	Rezecții segmentare Tratamentul specific al complicațiilor (abcese, fistule)
Indicații de urgență	Megacolon toxic Perforația Colita fulminantă Hemoragia digestivă severă Complicații septice	Ocluzie intestinală Complicații septice (abcese) Megacolon toxic Perforația Hemoragia digestivă severă
Indicații elective	Forme nonresponsive Corticodependența Forme cronice continue Profilaxia malignizării (pancolite cu evoluție de peste 10 ani) Manifestări extraintestinale (uveite, artrite, pioderma)	Forme nonresponsive (eșecul terapiei medicale) Corticodependența Manifestări extraintestinale (uveite, artrite, pioderma)

ciclosporină A s-a dovedit, de asemenea, eficientă în tratamentul fistulelor complicând boala Crohn.

Infliximab în doză de 5 mg/kgc este recomandat în formele fistulizante active de boală Crohn.

Tratamentul de întreținere

Corticosteroizii și agenții anti-TNF (infliximab) nu sunt recomandați pentru tratamentul de întreținere în boala Crohn. Preparatele de 5-ASA (mesalazina) și agenții imunomodulatori (azatioprina/6-mercaptopurina) s-au dovedit eficienți în tratamentul de întreținere la pacienții la care s-a obținut remisiunea. Preparatele de 5-ASA (mesalazina) s-au dovedit eficiente și în profilaxia recidivelor postoperatorii.

Indicații chirurgicale

Deși este recunoscută predispoziția bolii Crohn de a recidiva după rezecția chirurgicală, tratamentul chirurgical este indicat pentru managementul complicațiilor (stenoze, abcese, fistule), precum și al formelor refractare la tratamentul medical.

Rectocolita ulcero-hemoragică

Proctita și proctosigmoidita

Tratamentul puseului de activitate în proctita ulcero-hemoragică poate fi inițiat cu preparate locale: corticosteroizi în microclisme (Cortenema) sau *foam* intrarectal (Cortifoam, Colofoam) 1/zi, seara la culcare timp de 2-3 săptămâni. O alternativă terapeutică este reprezentată de microclismele de retenție sau supozitoare cu 5-ASA. Corticoteroizii în *foam* și supozitoarele 5-ASA sunt eficiente în formele distale extinse până la 20 cm de orificiul anal; microclismele de retenție sunt eficiente în forme distale extinse până la 60 cm. În cazul răspunsului clinic favorabil, tratamentul poate continua cu microclisme sau supozitoare la fiecare două zile, alte 2-3 săptămâni: O a treia alternativă terapeutică este reprezentată de tratamentul oral cu Salazopirină (3-4 g/zi) sau 5-ASA (2,4-4,8 g/zi). Pacienților care nu răspund la aceste alternative terapeutice li se administrează Prednison per os 30-40 mg/zi. În proctitele și proctosigmoiditele refractare poate fi aplicat tratament imunosupresor (6-MP sau Ciclosporină per os/microclisme).

RCUH extinsă, pusee blând-moderate de activitate

În puseele de activitate blândă-moderată a RCUH extinsă proximal de sigmoid, tratamentul este inițiat cu Salazopirină sau 5-ASA în doză de atac timp de 3-4 săptămâni. Pacienții care nu răspund la tratament în această perioadă, beneficiază de corticoterapie cu doze de 20-40 mg/zi, redusă progresiv după atingerea remisiunii, concomitent cu introducerea Salazopirinei/5-ASA în doze de întreținere.

RCUH severă fulminantă

În cazul acestor pacienți spitalizarea este obligatorie. Evaluarea inițială este destinată detectării complicațiilor (megacolon toxic) care se tratează specific. Anticolinergicele și antidiareicele nespecifice sunt contraindicate în formele severe din cauza riscului de a induce megacolon toxic. Tratamentul este bazat pe repaus la pat, hidratare, corecții nutriționale și electrolitice și corticoterapie parenterală (Hidrocortizon 300-400 mg/zi sau Prednisolon 60-80 mg/zi). Pacienții cu anemie semnificativă (< 8 g/dl) necesită corecție transfuzională, iar cei cu fenomene infecțioase, antibioterapie cu spectru larg (Metronidazol, Ampicilină, aminoglicozide sau cefalosporine parenteral). Pacienții care răspund favorabil sunt trecuți pe corticosteroizi per os care la atingerea remisiunii sunt suprimați progresiv și înlocuiți cu Salazopirină în doze de întreținere. În cazul pacienților nonresponsivi este recomandat un trial de repaus enteral, nutriție totală parenterală și corticosteroizi parenteral 7-10 zile; pentru formele refractare se recomandă un trial cu Ciclosporină 4 mg/kgc timp de 7 zile. În cazul pacienților nonresponsivi este indicată colectomia.

Forme refractare

Un grup restrâns de pacienți cu RCUH sunt corticorefractari sau corticodependenți. În aceste cazuri, continuarea terapiei cu corticosteroizi în doze de atac reprezintă o eroare. Dacă pacienții RCUH necesită doze substanțiale de Prednison (> 15 mg/zi) pentru mai mult de 6 luni, este recomandată terapia imunosupresoare (6-MP, Azatioprină sau Ciclosporina A). În cazul pacienților non-responsivi este indicată colectomia curativă. Pentru pacienții responsivi, problema principală este reprezentată de durata tratamentului imunosupresor. Majoritatea autorilor recomandă suprimarea tratamentului după 1-3 ani. Din cauza riscului malign asociat cu tratamentul imunosupresor pe termen lung, la care se asociază riscul cancerului colorectal suprapus RCUH (în formele cu evoluție de peste 10 ani), colectomia curativă este o alternativă preferată în formele refractare.

Tratamentul de întreținere în RCUH

După atingerea remisiunii, tratamentul de întreținere cu Salazopirină/5-ASA este recomandat pe tot cursul vieții pentru profilaxia recidivelor. Doza recomandată este de 1,5-2 g/zi.

Indicațiile tratamentului chirurgical în bolile inflamatorii intestinale sunt expuse în tabelul VIII.

Bibliografie

1. Stenson WF. Inflammatory bowel disease. In: Yamada T, Alpers DH, Laine L, Owyang C, Powell DW eds. *Textbook of Gastroenterology*. Philadelphia: Lippincott Williams & Wilkins Publishers. 1999: 1775-1839.

2. Hanauer SB, Meyers S. Practice Guidelines: Management of Crohn's disease in adults. Am J Gastroenterol 1997; 92: 559-566.

3. Calkins BM, Lilienfeld AM, Garland CF, Mendeloff AI. Trends in the incidence rates of ulcerative colitis and Crohn's disease. Dig Dis Sci 1984; 29: 913.

4. Gilat T, Grossman A, Fireman Z, Rozen P. Inflammatory bowel disease in Jews. In: McConnell R, Rozen R, Langman M, Gilat T, eds. *The genetics and epidemiology of inflammatory bowel disease*. New York: Karger, 1986: 22-28.

5. Koutroubakis I, Manousos ON, Meuwissen SGM, Pena AS. Environmental risk factors in inflammatory bowel disease. Hepatogastroenterology 1996; 43: 381.

6. Calkins BM. Smoking factors in ulcerative colitis and Crohn's disease in Baltimore. Am J Epidemiol 1984; 120: 498.

7. Yang H, Shohat T, Rotter JI. The genetics of inflammatory bowel disease. In: MacDermott RP, Stenson WF eds. *Inflammatory bowel disease*. New York: Elsevier, 1992: 17-28.

8. Neigut D, Proujansky R, Trucco M et al. Association of an HLA-DQB-1 genotype with Crohn's disease in children. Gastroenterology 1992; 102: A671.

9. Forcione DG, Sands B, Isselbacher KJ et al. An increased risk of Crohn's disease in individuals who inherit the HLA class II DRB3*0301 allele. Proc Natl Acad Sci USA 1996; 93: 5094.

10. Toyoda H, Wang S-J, Yang H et al. Distinct association of HLA class I genes with inflammatory bowel disease. Gastroenterology 1992; 104: 741.

11. Satsangi J, Welsh KI, Bunce M et al. Contributions of genes of the major histocompatibility complex to the susceptibility and disease phenotype in inflammatory bowel disease. Lancet 1996; 347: 1212.

12. Hugot JP, Laurent-Puig P, Gower-Rousseau C et al. Mapping of susceptibility locus for Crohn's disease on chromosome 16. Nature 1996; 379: 821.

13. Cho JH, Nicolae DL, Gold CH et al. Identification of novel susceptibility loci for inflammatory bowel disease on chromosomes 1p, 3q, and 4q; evidence for epistasis between 1p and IBD1. Proc Natl Acad Sci U S A 1998; 95: 7502.

14. Bayless TM, Tokayer AZ, Polito JM II et al. Crohn's disease: concordance for site and clinical type in affected family members – potential hereditary influences. Gastroenterology 1996; 111: 573.

15. Satsangi J, Grootscholten C, Holt H et al. Clinical patterns of familial inflammatory bowel disease. Gut 1996; 38: 738.

16. Peeters M, Nevens H, Baert F et al. Familial aggregation in Crohn's disease: increase age-adjusted risk and concordance in clinical characteristics. Gastroenterology 1996; 111: 597.

17. Lee JCW, Lennard-Jones JE. Inflammatory bowel disease in 67 families each with three or more affected first-degree relatives. Gastroenterology 1996; 111: 587.

18. Roussomoustakaki M, Sastangi J, Welsh K et al. Genetic markers may predict disease behavior in patients with ulcerative colitis. Gastroenterology 1997; 112: 1845.

19. Teahon K, Smethurst P, Levi AJ et al. Intestinal permeability in patients with Crohn's disease and their first-degree relatives. Gut 1992; 33: 320.

20. Ruttenberg D, Young GO, Wright JP, Isaacs S. PEG-400 excretion in patients with Crohn's disease, their first-degree relatives, and healthy volunteers. Dig Dis Sci 1992; 37: 705.

21. Duerr RH, Targan SR, Landers CJ et al. Antineutrophil cytoplasmic antibodies in ulcerative colitis: comparison with other colitides/diarrheal illnesses. Gastroenterology 1991; 100: 1590.

22. Shanahan F, Duerr RH, Rotter JI et al. Neutrophil autoantibodies in ulcerative colitis: familial aggregation and genetic heterogeneity. Gastroenterology 1992; 103: 456.

23. Vasiliauskas EA, Plevy SE, Landers CJ et al. Perinuclear antineutrophil cytoplasmic antibodies in patients with Crohn's disease define a clinical subgroup. Gastroenterology 1996; 110: 1810.

24. Podolski DK. Inflammatory bowel disease. N Engl J Med 1991; 325: 928 .

25. Chiondini RJ, Van Kruiningen HJ, Thayer WR et al. Possible role of mycobacteria in inflammatory bowel disease. I. Unclassified mycobacterium species isolated from patients with Crohn's disease. Dig Dis Sci 1984; 29: 1073.

26. Chiondini RJ, Van Kruiningen HJ, Thayer WR, Coutu JA. Spheroplastic phase of mycobacteria isolated from a patient with Crohn's disease. J Clin Microbiol 1986; 24: 357.

27. Sartor RB. Current concepts of the etiology and pathogenesis of ulcerative colitis and Crohn's disease. Gastroenterol Clin North Am 1995; 24: 475-507.

28. Powrie F. T-cells in inflammatory bowel disease: protective and pathogenic roles. Immunity 1995; 3: 171.

29. Takahashi F, Das KM. Isolation and characterization of a colonic autoantigen specifically recognized by colon tissue-bound immunoglobulin G from idiopathic ulcerative colitis. J Clin Invest 1985; 76: 311.

30. Vecchi M, Sakamaki S, Diamond B, Das KM. A human colon specific antigen reactive with ulcerative colitis colon tissue-bound IgG: immunohistochemical localization by the use of monoclonal antibody. Gastroenterology 1986; 90: 1679.

31. Kagnoff MF, Eckmann L. Epithelial cells as sensors for microbial infection. J Clin Invest 1997; 100: 6-10.

32. Mayer L, Eisenhardt D, Salomon, P, Bauer W, Plous R, Piccinini L. Expression of class II molecules on intestinal epithelial cells in humans. Differences between normal and inflammatory bowel disease. Gastroenterology 1991; 100: 3-12.

33. Chan L, Mayer L. Antigen priming, not tolerance, with oral antigen administration in inflammatory bowel disease. Gastroenterology 1996; 110: A881.

34. Sands BE. Therapy in inflammatory bowel disease. Gastroenterology 2000; 118: S68-S82.

35. De Carli M, D'Elios MM, Zancuoghi G, Romagnani S, Del Prete G. Human Th1 and Th2 cells: functional properties, regulation of development and role in autoimmunity. Autoimmunity 1994; 18: 301-308.

36. Plevy SE, Landers CJ, Prehn J et al. A role for TNF-alpha and mucosal T helper-1cytokines in the pathogenesis of Crohn's disease. J Immunol 1997; 159: 6276-6282.

37. Desreumaux P, Brandt E, Gambiez L et al. Distinct cytokine patterns in early and chronic ileal lesions of Crohn's disease. Gastroenterology 1997113: 118-126.

38. Wenner CA, Guler ML, Macatonia SE, O'Garra A, Murphy KM. Roles of IFN-gamma and IFN-alpha in IL-12-induced T helper cell-1 development. J Immunol 1996; 156: 1442-1447.

39. Pizzaro TT, Michie MH, Bentz M et al. Il-18, a novel immunoregulatory cytokine, is up-regulated in Crohn's disease: expression and localization in intestinal mucosal cells. J Immunol 1999; 162; 6829-6835.

40. Dinarello CA. Il-18: a Th1-inducing, proinflammatory cytokine and new member of the IL-1 family. J Allergy Clin Immunol 1999; 103: 11-24.

41. Creery WD, Diaz-Mitoma F, Filion L, Kumar A. Differential modulation of B7-1 and B7-2 isoform expression on human monocytes by cytokines which influence the development of T helper cell phenotype. Eur J Immunol 1996; 26: 1273-1277.

42. Fiorentino DF, Bond MW, Mosmann TR. Two types of mouse T helper cell. IV. Th2 clones secrete a factor that inhibits cytokine production by Th1 clones. J Exp Med 1989; 170: 2081-2095.

43. Schreiber S, Raedler A, Stenson WF, MacDermott RP. The role of the mucosal immune system in inflammatory bowel disease. Gastroenterol Clin North Am 1992; 21: 451-502.

44. Beutler B. TNF, immunity and inflammatory disease: lessons of the past decade. J Invest Med 1995; 43: 227-235.

45. MacDonald TT, Pender SLF. Proteolytic enzymes in inflammatory bowel disease. Inflamm Bowel Dis 1998; 4: 227-235.

46. Springer TA. Traffic signals for lymphocyte recirculation and leukocyte emigration. Cell 1994; 76: 301-314.

47. Reinshagen M, Egger B, Procaccino F, Eysselein VE. Neuropeptides in inflammatory bowel disease: an update. Inflamm Bowel Dis 1997; 3: 303-313.

48. Chong SK, Blackshaw AJ, Boyle S et al. Histological diagnosis of chronic inflammatory bowel disease in childhood. Gut 1985; 26: 55.

49. Dvorak AM, Silen W. Differentiation between Crohn's disease and other inflammatory conditions by electron microscopy. Ann Surg 1985; 201: 53.

50. Modigliani R. Endoscopic management of inflammatory bowel disease. Am J Gastroenterol 1994; 89 (Suppl 8): S53-S65.

51. Farmer RG, Hawk WA, Turnbull RB. Clinical pattern in Crohn's disease: a statistical study of 615 cases. Gastroenterology 1975; 68: 627.

52. Farmer RG. Clinical features and natural history of inflammatory bowel disease. Med Clin North Am 1980; 64: 1103.

53. Best WR, Becktel JM, Singleton JW. Development of a Crohn's disease activity index: National Cooperative Crohn's disease Study. Gastroenterology 1976; 70: 439.

54. Best WR, Becktel JM, Singleton JW. Rederived values of the eight coefficients of Crohn's disease Activity Index (CDAI). Gastroenterology 1979; 77: 843. Development of a Crohn's disease activity index: National.

55. Van Hees PAM, Van Elteren PH, Van Lier JJ, Van Tongeren JHM. An index of inflammatory activity in patients with Crohn's disease. Gut 1980; 21: 279.

56. Harvey RG, Bradshaw JM. A simple index of Crohn's disease activity. Lancet 1980; 1: 514.

57. Cooke WT, Prior P. Determining disease activity in inflammatory bowel disease. J Clin Gastroenterol 1984; 6: 17.

58. Both H, Torp-Pedersen K, Kreiner S et al. Clinical appearance at diagnosis of ulcerative colitis and Crohn's disease in a regional patient group. Scand J Gastroenterol 1983; 18: 987.

59. Truelove SC, Witts LJ. Cortisone in ulcerative colitis. Final report on a therapeutic trial. BMJ 1955; 2: 1041.

60. Salomon R, Kornbluth A, Aisenberg J, Janowitz HD. How effective are our current drugs for Crohn's disease ? A meta-analysis. J Clin Gastroenterol 1992; 14: 211.

61. Olaison G, Smedh K, Sjodahl R. Natural course of Crohn's disease after ileocolic resection: endoscopically visualised ileal ulcers preceeding symptoms. Gut 1992; 33: 331.

62. Rutgeerts P, Geboes K, Vantrappen G et al. Predictability of the postoperative course of Crohn's disease. Gastroenterology 1990; 99: 956.

63. Polito JM II, Childs B, Mellits ED et al. Crohn's disease: Influence of age at diagnosis on site and clinical type of disease. Gastroenterology 1996; 111: 580.

64. Edwards EC, Truelove SC. The course and prognosis of ulcerative colitis. Gut 1963; 4: 299.

65. Sinclair TS, Brunt PW, Mowat NAG. Nonspecific proctocolitis in northeastern Scotland: a community study. Gastroenterology 1983; 85: 1-8.

66. Almer S, Bodemar G, Franzen L et al. Use of air enema radiography to assess depth of ulceration during the acute attacks of ulcerative colitis. Lancet 1996; 347: 1731.

67. Bernstein CN, Boult IF, Greenberg HM et al. A prospective randomized comparison between small bowel enteroclysis and small bowel follow-through in Crohn's disease. Gastroenterology 1997; 113: 390.

68. Hogan WJ Henshey GT, Geenen JE. Endoscopic evaluation of inflammatory bowel disease. Med Clin North Am 1980; 64: 1084.

69. Vantrappen G, Agg HO, Geboes K et al. Yersinia enteritis. Med Clin North Am 1982; 66: 639.

70. Schumacher G, Sandstedt B, Kollberg B. A prospective study of first attacks of inflammatory bowel disease and infectious colitis. Scand J Gastroenterol 1994; 29: 265.

71. Quinn TC, Stamm WE, Goodell SE et al. The polymicrobial origin of intestinal infections in homosexual men. N Engl J Med 1983; 309: 576.

72. Reinus JF, Brandt LJ, Boley SJ. Ischemic diseases of the bowel. Gastroenterol Clin North Am 1990; 19: 319.

73. Sheth SG, LaMont JT. Toxic megacolon. Lancet 1998; 351: 509-512.

74. Ursing B, Alm T, Barany F et al. A comparative study of metronidazole and sulfasalazine for active Crohn's disease: the cooperative Crohn's disease study in Sweden. II. Results. Gastroenterology 1982; 83: 550.

75. Sutherland L, Singleton J, Sessions J et al. Double-blind placebo controlled trial of metronidazole in Crohn's disease. Gut 1991; 32: 1071.

76. Jakobovits J, Schuster MM. Metronidazole therapy for Crohn's disease and associated fistulae. Am J Gastroenterol 1984; 79: 533-540.

77. Rutgeerts P, Hiele M, Geboes K et al. Controlled trial of metronidazole treatment for prevention of Crohn's recurrence after ileal resection. Gastroenterology 1995; 108: 1617-1621.

78. Colombel JF, Lemann M, Cassagnou M et al. A controlled trial comparing ciprofloxacin with mesalasine for the treatment of active Crohn's disease. Groupe d'Etudes Therapeutiques des Affections Inflammatoires Digestives (GETAID). Am J Gastroenterol 1999; 94: 674-678.

79. Goulding NJ, Euzger HS, Butt SK, Perretti M. Novel pathways for glucocorticoid effects on neutrophils in chronic inflammation. Inflamm Res 1998; 47: 158-165.

80. Angeli A, Masera RG, Sartori ML et al. Modulation by cytokines of glucocorticoid action. Ann NY Acad Sci 1999; 876: 210-220

81. Summers RW, Switz DM, Sessions JT Jr et al. National Cooperative Crohn's Disease Study: Results of drug treatment. Gastroenterology 1979; 77; 847-869

82. Malchow H, Ewe K, Brandes JW et al. European Cooperative Crohn's Disease Study (ECCDES): Results of drug treatment. Gastroenterology 1984; 86: 249-266.

83. Meyers S, Sachar DB. Medical therapy of Crohn's disease. In: Kirsner JB, Shorter RG, eds. *Inflammatory bowel disease*. Baltimore: Williams & Wilkins 1995: 695-714 .

84. Lofberg R. New steroids for inflammatory bowel disease. Inflamm Bowel Dis 1995; 1: 135-141.

85. Greenberg GR, Feagan BG, Marting F et al. Oral budesonide for active Crohn's disease. N Engl J Med 1994; 331:836.

86. Rutgeerts P, Lofberg R, Malchow H et al. A comparison of budesonide with prednisone for active Crohn's disease. N Engl J Med 1994: 331: 842.

87. Sands BE. Therapy of inflammatory bowel disease. Gastroenterology 2000; 118:S68-S82.

88. Kornbluth A, Present DH, Lichtinger S, Hanauer S. Cyclosporine for severe ulcerative colitis: a user's guide. Am J Gastroenterol 1997; 92: 1424-1428.

89.Braegger CP, Nicholls S, Murch SH, Stephens S, MacDonals TT. Tumor necrosis factor alpha in stool as a marker of intestinal inflammation. Lancet 1992; 339: 89-91.

90. Bitton A. Anti-tumor necrosis factor alpha: Crohn's disease guided missile. Inflamm Bowel Dis 1998; 4: 173-174.

91. Brynskov J, Nielsen OH, Ahnfelt-Ronne I, Benstzen K. Cytokines (immunoinflammatory hormones) and their natural regulation in inflammatory bowel disease (Crohn's disease and ulcerative colitis): a review. Dig Dis 1994; 12: 290-304.

92. van Deventer SJH. Tumor necrosis factor and Crohn's disease. Gut 1997; 40: 443-448.

93. FDA-HHS news release – Forst treatment for Crohn's disease approved; august 24, 1998. Available from URL; .html.

94. Centocor – Prescribing information for Remicade, August 1998. Available from URL; . com/remicade.htm.

95. Greenstein AJ, Mullin GE, Strauchen JA et al. Lymphoma in inflammatory bowel disease. Cancer 1992; 69: 1119-1121.

SINDROMUL INTESTINULUI IRITABIL

Dan Iulian Dumitrașcu

Cadru nosologic

Sindromul intestinului iritabil este, alături de dispepsia funcțională, cea mai frecventă suferință funcțională digestivă. Conform clasificării Roma II, el face parte din tulburările funcționale intestinale, alături de balonarea abdominală funcțională, de constipația și diarea funcțională și de tulburările funcționale intestinale nespecifice (tabelul I) (1).

Tabelul I

Tulburările funcționale intestinale

Sindromul intestinului iritabil
Balonarea abdominală funcțională
Constipația funcțională
Diareea funcțională
Tulburările funționale nespecifice

Această clasificare reprezintă de fapt o porțiune (partea C) din clasificarea Roma II a întregii patologii funcționale, care este redată în capitolul *Dispepsia funcțională.*

Termenul de intestin iritabil este relativ nou, fiind introdus abia în deceniul 8 pentru a desemna diverse simptome abdominale fără o cauză precizată, dar caracterizate în special prin dureri abdominale, cu sau fără balonare, însă cu modificări ale tranzitului intestinal. Denumirilor mai vechi, de colită mucoasă sau de colon iritabil (2) (acesta din urmă fiind încă folosit), li s-a substituit cea de intestin iritabil, spre a sublinia că suferința nu este localizată doar la colon, ci poate interesa și alte segmente intestinale: duoden, jejun sau ileon.

În urma consensului grupului de la Roma II, intestinul iritabil se definește astfel: *„Sindromul intestinului iritabil este un grup de tulburări funcționale digestive care cuprinde durere abdominală sau disconfort abdominal asociate cu modificări ale defecației."* (1)

În această definiție, prin *funcțional* se înțelege lipsa modificărilor structurale sau metabolice capabile să explice aceste simptome. Prin *disconfort* se înțelege un simptom supărător care nu are intensitatea durerii.

Deoarece sub termenul de intestin iritabil se grupează pacienți cu simptome diferite, se preferă termenul de *sindrom* celui de boală, deoarece acesta sugerează existența sub aceeași categorie a mai multor subgrupe de bolnavi.

Menționăm că nu orice individ care prezintă acuzele enunțate mai sus se consideră bolnav și se prezintă la medic. Există bolnavi cu intestin iritabil „pacienți" și „non-pacienți". Primii se deosebesc de cei din urmă nu doar prin intensitatea simptomelor, ci și prin particularități de personalitate.

Epidemiologie

Nu există date exhaustive despre epidemiologia intestinului iritabil în România. Un studiu recent pe o populație urbană din Iași arată o prevalență de cca. 15%, de două ori mai mare la sexul feminin (3). Cele mai multe date epidemiologice provin din Statele Unite și Europa de Vest. Aici a fost comunicată o prevalență generală de 14-18% (4).

În SUA boala este mai frecventă la femei (de până la 3 ori mai mult ca la bărbați) și la rasa albă (de până la 5 ori mai mult decât la rasa neagră) (5). În Marea Britanie, 25% din populație acuză simptome de intestin iritabil (6). Simptomele variază puțin în timp, cca. 10-20% dintre membrii colectivităților pierzând simptomele funcționale digestive în decurs de 1 an, în timp ce un număr asemănător devine simptomatic, ceea ce face ca prevalența simptomelor să rămână relativ constantă în populația generală. Decurge din cifra de mai sus și incidența intestinului iritabil, de cca 10%. Deși există diferențe numerice între studii, este de reținut că intestinul iritabil este o suferință frecventă, mai ales la femei (cu excepția unor date din India, unde a fost raportată o prevalență mai mare la bărbați), și că este întâlnită de la vârsta copilăriei până la deceniul 8 de viață, cu prevalență maximă la adulți (8). Cheltuielile socio-economice ale bolii sunt mari, deoarece suferința este cronică și poate necesita investigații multiple, tratamente de lungă durată și absenteism.

Etiologie

Intestinul iritabil nu are o etiologie cunoscută. Din definția actuală a tulburărilor funcționale digestive decurge de altfel caracterul primar al intestinului iritabil. Identificarea în viitor a etiologiei acestei condiții patologice va determina, desigur, desprinderea intestinului iritabil din grupul tulburărilor funcționale digestive.

Spre deosebire de alte boli cu etiologie necunoscută, aici nu există factori de risc bine conturați. Se cunosc doar factori patogenetici și au fost semnalate subgrupe de pacienți la care există factori asociați debutului simptomelor.

Astfel, se consideră că infecțiile intestinale, de exemplu dizenteria sau enterocolitele acute severe, pot reprezenta un factor declanșator al bolii. De asemenea, intoleranța la dizaharide, malabsorbția de acizi biliari sau alergia intestinală se pot suprapune ca tablou clinic intestinului iritabil. Factorul psihic, în special anamneza unor evenimente stresante de viață, poate fi considerat tot un factor de risc.

Patogeneză

Nu există un model patogenetic perfect pentru sindromul intestinului iritabil (9). Factorii principali care intervin în producerea simptomelor sunt: motilitatea intestinală; percepția viscerală; factorii psihocomportamentali.

Motilitatea

A fost primul factor patogenetic recunoscut. De aceea, mult timp sindromul intestinului iritabil a fost considerat o tulburare de motilitate digestivă. S-a considerat că tulburările de tranzit sunt produse de modificarea peristaltismului intestinal, iar durerea de apariția unor „spasme" intestinale. Au fost într-adevăr depistate tulburări de motilitate în intestinul iritabil (10).

La nivelul intestinului subțire a fost descrisă creșterea indicelui de motilitate, adică a produsului dintre frecvența și amplitudinea complexelor motorii migratorii (CMM). Aceasta s-a produs, după cum arată studii manometrice ale fazei de repaus digestiv, atât prin scurtarea duratei ciclurilor motorii, cât și prin amplitudinea crescută a fazei III a CMM. Aceste modificări nu sunt însă constante. Alte modificări manometrice care au fost întâlnite mai frecvent în intestinul iritabil sunt: contracții propagate prelungite (contracții uriașe) care se produc în ileon și se propagă până la colon; contracții în mănunchi de mică amplitudine și cu durată de circa un minut, care se reiau la interval de câte un minut. Dar nici aceste tipuri de contracții nu sunt specifice intestinului iritabil (11). Nu există o corelație între simptome și aceste modificări motorii. Viteza de tranzit pe jejun-ileon este mai rapidă în formele cu predominanța diareei și încetinită în formele în care predomină constipația și durerea, dar aceste modificări nu sunt patognomonice, nici constante.

Motilitatea la nivelul intestinului gros nu are nici ea aspecte caracteristice intestinului iritabil. Indicele de motilitate pe rectosigmoid este scăzut în formele cu predominanța diareei și similar cu al martorilor în forma cu predominanța constipației. Proba de stimulare cu colecistokinină sau prostigmină accentuează motilitatea în intestinul iritabil mai mult decât la martori (10). Activitatea mioelectrică a colonului poate fi și ea modificată, în sensul scăderii frecvenței perioadelor de activitate a undelor cu vârfuri scurte *(short spike bursts)* și lungi *(long spike bursts)*. Ca și în cazul intestinului subțire, nu există o corelație între modificările motorii și simptome.

Motilitatea rectală poate fi și ea modificată în intestinul iritabil. Distensia rectală produce contracții repetitive la nivelul rectului. Indicele de motilitate a contracțiilor provocate astfel este mai mare în subgrupul cu predominanța diareei decât în subgrupul cu predominanța constipației.

În concluzie, deși există date despre anomalii de motilitate ale intestinului, comunicate de cca. 30 de ani, până în prezent nu s-au evidențiat modificări specifice ale motilității intestinale în intestinul iritabil, care să aibă valoare patognomonică.

Hipersensibilitatea viscerală

Este un factor fiziologic mai recent implicat în patogeneza intestinului iritabil, tot mai mult

investigat odată cu răspândirea barostatului. S-a constatat că pacienții cu intestin iritabil percep distensia intrarectală a unui balonaș cu aer sau cu apă la volume mai mici decât persoanele sănătoase. Mai mult chiar, severitatea simptomelor se corelează cu intensitatea hiperalgeziei viscerale (12). Stimularea repetată a sigmoidului cauzează hiperalgezie în intestinul iritabil, spre deosebire de martori. Sigmoidul este hipersensibil la distensia mecanică și nu la stimularea electrică. Activitatea psihică poate modifica percepția intestinală. Senzația de durere produsă prin distensie mecanică intestinală nu este localizată la nivelul segmentului excitat, ci iradiază pe arii mai largi ale abdomenului, ceea ce explică tipul difuz de durere abdominală din intestinul iritabil.

Hipersensibilitatea viscerală este un factor patogenetic mult mai caracteristic intestinului iritabil decât tulburările de motilitate. De aceea, a și fost propus testul de distensie intrarectală ca un test diagnostic, echivalent cu testul de provocare la spirometrie pentru astmul bronșic (altă condiție patologică produsă de hiperexcitabilitatea musculară). Hipersensibilitatea viscerală explică și senzația de balonare frecvent relatată de pacienți. Balonarea nu este cauzată de un exces de gaze intestinale, așa cum s-a crezut inițial, ci de percepția accentuată a unui volum de gaze similar cu cel al persoanelor fără intestin iritabil.

Factori psihici

Nu toți indivizii cu simptome de intestin iritabil se consideră bolnavi, de aceea nu recurg la servicii medicale. Cei care devin pacienți au frecvent particularități psihice.

Dar chiar și la subiecți sănătoși, niveluri crescute de stres pot modifica motilitatea și percepția viscerală. Astfel, stresul psihic sau fizic accelerează tranzitul intestinal, fenomen observat și la animalele de laborator. La depresivi s-a constatat o încetinire a tranzitului intestinal. Stresul reduce pragul de sensibilitate viscerală. Totodată, perceperea simptomelor este în funcție de particularitățile de personalitate ale pacientului (13). Cu cât prezintă mai multe simptome psihiatrice, cu atât mai multe simptome digestive se regăsesc la pacienții funcționali.

Trăsăturile de personalitate cel mai frecvent întâlnite în intestinul iritabil sunt anxietatea și depresia. Ele pot apărea la până la 70% dintre pacienți, iar în general sunt găsite la peste un sfert din ei. Aceste cifre sunt mai reduse în cazul pacienților ambulatori față de al celor internați, în timp ce „nonpacienții" cu intestin iritabil prezintă o prevalență a simptomelor psihiatrice comparabilă cu a populației generale. Diagnosticele psihiatrice, precum isteria, somatizarea, schizofrenia, sunt mai frecvente în intestinul iritabil. Scorurile pentru egocentrism, neuroticism, mânie, negare, ostilitate sunt crescute în intestinul iritabil față de loturile de control. Așadar se poate susține că, în general, suferinzii de intestin iritabil întâmpină dereglări psihice mai frecvent decât populația generală. Se adaugă la aceasta și factorii sociali care reprezintă evenimente de viață stresante. Stresul familial, migrarea, pierderea locului de muncă sau evenimentele politice dramatice (14) pot accentua simptomele intestinului iritabil. Veteranii războiului din Golful Persic au acuzat numeroase simptome funcționale digestive în cadrul așa-numitului sindrom de stres posttraumatic *(posttraumatic stress disorder)*. În prezent este dezbătut rolul agresiunii fizice și sexuale în antecedentele pacienților cu intestin iritabil. După primele comunicări (15) și unele controverse, s-a ajuns la concluzia că acest tip de agresiune se regăsește mai frecvent la femeile cu intestin iritabil decât în populația generală (16). În România, un studiu preliminar nu a evidențiat însă acest efect, din cauza raritații raportării abuzului fizic și sexual de către pacientele cu intestin iritabil (17).

Comportamentul maladiv *(chronic illness behavior)* este o caracteristică a acelor pacienți care se simt mereu bolnavi, recurg frecvent și adesea nejustificat la serviciile medicale *(health care seeking)*, care solicită consultații medicale la cea mai mică manifestare a simptomelor, care lipsesc de la lucru, deși suferința nu afectează capacitatea de a munci. Acest factor de personalitate se formează de obicei în copilărie, atunci când viitorii pacienți primesc recompense dacă sunt bolnavi, precum și la populațiile cu bun sprijin sociofinanciar în caz de boală. Subiecții cu comportament maladiv sunt cei care raportează mai frecvent simptomele de intestin iritabil (18), cei care ajung mai des la centrele terțiare de diagnostic și tratament și care nu răspund la terapie.

Calitatea vieții este un parametru care cuprinde elemente de bunăstare fizică, cognitivă, de interrelație socială, familială și profesională. Pacienții cu intestin iritabil prezintă scoruri alterate ale testelor de măsurare a calității vieții.

Alți factori patogenetici

Există și alte verigi patogenetice care intervin în apariția manifestărilor clinice. Ele sunt încă în curs de cercetare și nu sunt implicate probabil decât în simptomatologia unor subgrupe de intestin iritabil.

Argumente de ordin anatomic și fiziologic fac posibilă existența unei etiologii psihoneuroimunologice, în care mastocitele realizează legătura dintre sistemul nervos central și cel enteric.

Inflamația mucoasei a fost propusă ca factor patogenetic. În mucoasa intestinală din intestinul iritabil a fost descris un număr crescut de mastocite (19). La unii pacienți apariția suferinței a fost precedată de un episod de infecție intestinală, care conduce la eliberarea de citokine. Uneori simptomele din rectocolita hemoragică în remisie se suprapun celor din intestinul iritabil. Dar deocamdată nu există argumente pentru a considera intestinul iritabil o boală inflamatorie.

Se știe că în unele sindroame de malabsorbție (carența dizaharidazică) pot apărea simptome asemănătoare cu ale intestinului iritabil. Uneori este foarte greu de diferențiat între malabsorbția de fructoză sau sorbitol și o formă diareică de intestin iritabil. Același lucru se poate spune despre unele cazuri de alergie alimentară. Considerăm totuși că intestinul iritabil nu are un mecanism alergic de producere.

A fost speculată și o ipoteză genetică, bazată pe aglutinarea familială a unor cazuri de intestin iritabil și de entități patologice explicate prin hiperexcitabilitate musculară (astmul bronșic).

Modele fiziopatologice în intestinul iritabil

Un model este bazat pe rolul sistemului nervos central (SNC). În intestinul iritabil, la nivelul SNC a fost identificată hipertonie simpatică și hipotonie vagală. Există o hiperactivare a SNC la diverși stimuli, mediați de noradrenalină și serotonină. Acești stimuli sunt conduși de la periferie prin aferențe spre centrii nervoși superiori, unde interferează la nivelul talamusului cu nucleii amigdalieni, responsabili pentru memorarea simptomelor și de reacția afectivă. Eferențele inhibitoare sunt deficiente. Sensibilitatea viscerală este crescută de hiperactivitatea simpatică în cursul somnului REM (20).

A fost propus și un model bazat pe rolul sistemului nervos periferic, și anume al sistemului nervos enteric (SNE). Neuronii din ganglionii mienterici și ai submucoasei sunt activați de stimulii senzoriali. Excitabilitatea acestora este amplificată de substanțele produse de imunocite și mastocite (21). Există o complexă interacțiune între celulele nervoase, endocrine și imune, incomplet studiată, care determină prin aferențe hiperactivarea SNC. Aceste modele fiziopatologice sunt parțiale și nu iau în considerare factorii extrafiziologici.

De aceea cel mai folosit este *modelul biopsihosocial* al intestinului iritabil (22). Conform acestui model, există factori predispozanți: genetici, demografici și de mediu, care acționează în copilărie. Dar dezvoltarea simptomelor de intestin iritabil (ca nonpacient sau ca pacient) este modulată în cursul vieții de factori psihosociali: tulburări psihologice, tulburări psihiatrice, evenimente de viață stresante, ajustarea la stres *(coping)* și suportul social. Comportamentul maladiv determină circuitul pacientului spre centre primare sau specializate de asistență. Tocmai pentru că este atât de general, acest model este larg acceptat în prezent, deoarece permite includerea diverselor subgrupe patogenetice de intestin iritabil.

Nu doar intestinul iritabil, ci și majoritatea suferințelor funcționale digestive au o patogeneză similară. De aceea, modificările percepției și motilității nu sunt localizate la intestin în acest sindrom. Aceleași modificări (hiperexcitabilitate neuromusculară, scăderea pragului sensibilității viscerale) au fost descrise și la alte segmente ale aparatului digestiv (esofag, stomac, sistem biliar), precum și la alte aparate: respirator, genito-urinar. Caracterul difuz al afectării sistemului muscular și nervos explică de ce simptomele din intestinul iritabil nu sunt localizate doar la nivelul intestinului, subțire și gros, ci și la alte organe.

Morfopatologie

Prin definiție, intestinul iritabil este un sindrom funcțional, adică la care nu s-a pus în evidență vreo leziune organică. De aceea, intestinul iritabil este lipsit de modificări anatomopatologice, macroscopice și microscopice.

Există în prezent studii de anatomie funcțională care au relevat aspecte tipice intestinului iritabil. Astfel, la tomografia cu emisie de pozitroni (PET) s-a constatat că în urma distensiei rectale nu se activează cortexul cingulat anterior, o zonă cu receptori opoizi, ca la persoanele sănătoase, ci dimpotrivă, se activează cortexul prefrontal, asociat cu hipervigilență și anxietate (23). Aceasta înseamnă că pacientul cu intestin iritabil are o capacitatea alterată de percepție a semnalelor ce vin prin aferențe spre sistemul nervos central, care corespunde unor modificări de anatomie funcțională.

La nivel periferic există, de asemenea, perturbări, ca cele ale celulelor interstițiale Cajal, din sistemul nervos enteric, care perturbă ritmul mioelectric gastrointestinal. Studiile de neurohistochimie sunt încă la început și se caută markeri pentru studiul celulelor Cajal. Până în prezent, cel mai bun marker pentru acest tip de celule este tirozin-kinaza (21).

Tablou clinic

Simptomele pe baza cărora se definește intestinul iritabil sunt: durerea și/sau disconfortul abdominal și tulburările de tranzit: constipație

sau/și diaree. Pentru a fi încadrate în categoria simptomelor funcționale aceste simptome trebuie să îndeplinescă și un criteriu cronologic: 12 săptămâni, care pot fi sau nu continue.

Durerea din intestinul iritabil este difuză, de obicei de intensitate moderată, rareori nocturnă, cu localizare dificilă sau hieratică. Frecvent durerea este postprandială și se ameliorează cu defecarea. Durerea asociată cu efortul fizic, cu ciclul catamenial, cu micțiunea, nu apare în cadrul intestinului iritabil. Intensitatea durerii, ca de altfel și a altor simptome digestive, poate fi cuantificată cu ajutorul unor scoruri ad-hoc. Un exemplu de scor pentru simptome prevede alocarea de puncte pentru intensitatea durerii și pentru frecvența ei. Astfel, lipsa durerii: 0; durere redusă (suportabilă):1; durere medie (necesită tratament): 2; durere intensă (împiedică desfășurarea activității): 3; durere foarte intensă (necesită spitalizare): 4; durerea nu apare niciodată: 0; durere rară (sub 25% din timp): 1; durere cu frecvență medie (25-50% din timp): 2; durere frecventă (50-75% din timp): 3; durere continuă: 4. Produsul punctajului pentru intensitate și frecvență oferă o scală de la 0 la 16, cu care durerea poate fi foarte bine cuantificată.

Disconfortul abdominal este o senzație neplăcută localizată la nivelul abdomenului, care nu are intensitatea durerii.

Tulburările de tranzit se referă la frecvența scaunului și la forma (consistența) acestuia. Frecvența anormală a scaunelor este determinată de eliminarea lor prea des (diaree, conform definiției peste 3 scaune/zi) sau de eliminarea lor prea rar (constipație, sub 3 scaune pe săptămână). Există o discordanță între relatarea pacienților și viteza de tranzit oro-cecal, dar până în prezent singurul mod de apreciere a frecvenței scaunului se bazează pe chestionarea amănunțită a pacientului.

Forma scaunului este anormală atunci când fecalele sunt prea moi sau prea ferme. Nu există identitate între frecvența și forma scaunelor, adică nu orice defecare frecventă este însoțită de scaune moi, nici eliminările rare de scaun nu sunt în mod obligatoriu cu materiale fecale tari. Pentru clasificarea formei scaunelor se utilizează scala Bristol (24) (tabelul II).

Această clasificare a formei scaunului este utilă în studii epidemiologice ale consistenței materiilor fecale și pentru cuantificarea severității simptomelor în intestinul iritabil.

Alte simptome care pot apărea sunt determinate de alterarea defecării: eliminarea de scaune imperioase, defecarea cu efort, senzația de evacuare incompletă.

Tabelul II

Scala Bristol pentru forma scaunelor

Tip	Descriere
1.	Noduli separați, tari, ca nucile (dificil de eliminat)
2.	În formă de cârnat, dar nodular
3.	În formă de cârnat, dar cu crăpături pe suprafață
4.	În formă de cârnat, moale și neted
5.	Picături moi, cu margini bine delimitate (ușor eliminate)
6.	Bucăți fluide, cu margini zdrențuite, scaun ca terciul
7.	Apos, fără bucăți solide, complet lichid

Evidențierea de mucus în scaun, în absența altor produse patologice, pledează pentru intestin iritabil.

Se întâlnesc frecvent distensia abdominală, senzația de balonare (meteorism), flatulența.

În tabloul clinic apar frecvent modificările psihcomportamentale și psihiatrice enunțate la factori patogenetici.

De asemenea, pot apărea simptome sau semne extraabdominale (tabelul III).

Tabelul III:

Simptome și semne extradigestive în intestinul iritabil

Reumatologic	fibromialgie
	sindrom sicca
Neurologice	tulburări ale somnului
	sindromul oboselii cronice
	migrenă
Psihiatrice	anxietate
	depresie
	isterie
	somatizare
Urologice	polakiurie
	nicturie
	senzație de evacuare incompletă
Genitale	dispaurie
	impotență
Pulmonare	astm bronșic

S-au mai descris și alte elemente sugestive pentru intestinul iritabil: pacienții își rod mai frecvent unghiile decât indivizii fără intestin iritabil; femeile cu intestin iritabil au mai multe operații pe abdomen, inclusiv histerectomii și apendicectomii decât femeile fără intestin iritabil, ba chiar impun mai frecvent medicilor apendicectomizarea propriilor copii.

S-a propus utilizarea manifestărilor extradigestive ca elemente diagnostice adjuvante ale

intestinului iritabil, ele putând face diferențierea față de patologia organică a colonului (25).

Deoarece intestinul iritabil nu este doar o suferință intestinală, apar simptome digestive corespunzând afectării altor organe. Cel mai frecvent se întâlnește asocierea cu dispepsia funcțională *(overlap syndrome)*. De asemenea, esofagul în spărgător de nuci și diskineziile sfincterului Oddi sunt mai frecvente în intestinul iritabil.

Explorări diagnostice

Deoarece intestinul iritabil este o suferință funcțională, pentru identificarea sa este necesară excluderea unor leziuni structurale organice sau biochimice.

Excluderea leziunilor organice se efectuează prin investigarea morfologică a intestinului. Rolul primordial revine colonoscopiei. În absența acesteia se poate recurge la irigografie sau cel puțin la rectosigmoidoscopie.

Practicăm colonoscopie la toți pacienții suspecți de intestin iritabil ? Această întrebare stimulează controverse. Atitudinea este diferențiată. Dacă tabloul clinic este sugestiv pentru intestin iritabil, la un pacient tânăr, fără simptome de alarmă (anemie, scădere în greutate, sângerare ocultă sau manifestă, febră, tumoare abdominală palpabilă, vârstă înaintată), se poate diagnostica intestinul iritabil și începe terapia fără colonoscopie. Dacă pacientul prezintă semne de alarmă sau are factori de risc pentru boli organice, se practică de la început colonoscopia. Dacă la un pacient fără semne de alarmă simptomele nu cedează după 2-3 săptămâni de tratament, se indică, de asemenea, colonoscopia. La această categorie de pacienți se poate efectua doar rectosigmoidoscopia, acolo unde există limitări tehnice, dacă pacientul are sub 45 de ani, lăsând colonoscopia totală ca investigație de a doua intenție.

Colonoscopia trebuie completată cu biopsie, chiar în cazurile cu aspect macroscopic normal. Numai astfel se pot diagnostica colitele microscopice.

Irigografia poate substitui colonoscopia, acolo unde sunt dotări tehnice limitative.

Dintre explorările orientate spre depistarea unor cauze biochimice, este importantă verificarea glicemiei, a funcției hormonilor tiroidieni, a ionogramei serice și urinare, a retenției azotate.

Desigur, este necesară excluderea prin explorări țintite a unor boli intestinale (parazitoze, infecții, malabsorbție, ischemie mezenterică etc).

În general, odată stabilit cu precizie diagnosticul, se recomandă evitarea abuzului de explorări, la care pacienții au tendința să recurgă în mod repetat.

Pentru factorii de personalitate se pot utiliza teste psihologice destinate depistării anxietății (Hamilton, STAI), depresiei (Beck), stării psihice (MMPI), stresului (Holmes and Rahe, 4FS) etc. și pentru calitatea vieții.

Forme clinice

Intestinul iritabil cuprinde diverse simptome cu patogenie asemănătoare, dar puțin cunoscută. Este firesc ca în cadrul acestui simptom să fie incluse diferite forme clinice.

După simptomele predominante, intestinul iritabil se poate clasifica într-o formă cu predominanța constipației și durerii (cea mai frecventă), o alta cu predominanța diareei și o formă mixtă, unde apar în egală măsură simptomele celor două grupe de mai sus.

După severitatea simptomelor, se descrie o formă ușoară, care nu necesită tratament, ci doar cel mult discuții cu medicul pentru a urmări simptomele digestive; o formă moderată, cu acuze ce necesită tratament farmacologic la nivel de medic generalist, eventual după evaluarea medicului specialist; forma severă, foarte rebelă la tratament, care necesită internarea în centre specializate. Pacienții acestei grupe au și cele mai frecvente tulburări psihice.

Evoluție. Complicații

Fiind vorba despre o suferință cronică, simptomele intestinului iritabil sunt relativ stabile în timp.

Ele pot fi constante în ceea ce privește intensitatea și durata sau pot apărea intermitent.

Formele cu durere și constipație pot conduce la apariția diverticulilor, iar aceștia se pot complica (inflamație, perforație). De asemenea, pot apărea hemoroizi sau proctalgie fugace. Rectoragiile prin hemoroizi la un pacient cu intestin iritabil ridică probleme de diagnostic diferențial cu alte cauze de rectoragie. Formele cu predominanța diareei pot determina anite, prolaps de mucoasă anală, incontinență anală.

Diagnostic pozitiv

Intestinul iritabil este una dintre condițiile patologice care au ispitit dezvoltarea unor criterii standardizate de diagnostic.

Criteriile Manning au fost elaborate cu peste 20 de ani în urmă, dar mai sunt încă uneori folosite. Conform acestor criterii (tabelul IV), diagnosticul de intestin iritabil se stabilește astfel: (26)

Tabelul IV

Criteriile Manning de diagnostic al intestinului iritabil

Durere ameliorată prin defecare
Scaune mai frecvente la începutul defecării
Defecare la debutul durerii
Distensie abdominală vizibilă
Senzația de defecare incompletă
Eliminarea de mucus în scaun

Diagnostic pozitiv în prezența a cel puțin trei dintre simptomele sau semnele de mai sus, după excluderea unor cauze organice.

Ulterior a fost dezvoltat un sistem mai complicat, dar mai precis de diagnostic al intestinului iritabil, propus de Kruis (27). Principiul acestui sistem de diagnostic ia în considerație nu doar datele clinice cu valoare predictivă pozitivă, ci și explorările de laborator, care atunci când nu sunt normale au valoare predictivă negativă pentru intestin iritabil. Criteriile Kruis de diagnostic al intestinului iritabil apar în tabelul V.

Ultimul deceniu a fost dominat de preocuparea grupurilor de lucru reunite de a stabili criterii unice de clasificare și diagnostic al tulburărilor funcționale digestive, denumite criteriile Roma. În prima versiune, Roma I (8), intestinul iritabil era diagnosticat conform datelor din tabelul VI.

Din dorința de a exprima mai precis criteriile de diagnostic, ca și pentru a reflecta progresele obținute de cercetările științifice, grupul de la Roma și-a revizuit recent criteriile de diagnostic al intestinului iritabil, denumite Roma II (tabelul VII).

Tabelul V

Criteriile Kruis de diagnostic al intestinului

Chestionar completat de bolnav	da	nu	scor
1. – Aveți dureri abdominale? – Aveți balonări? – Aveți scaun neregulat?			34
2. – Aveți această suferință de peste doi ani?			16
3. – Cum descrieți durerea dvs.? (*) (arsură, tăietură, f. puternică, teribilă, apăsare, enervantă, supărătoare, acceptabilă)			23
4. – Aveți constipație alternând cu diaree?			14
5. – Scaunele dvs. au una dintre aceste caracteristici: creion, fragmentat ca de iepure, tare la început și moale la sfârșit, mucos?			–
Completat de medic			
1. Date clinice sau istoric patognomonic pentru altă boală decât intestin iritabil			-47
2. VSH peste 20mm/2h			-13
3. Leucocite peste 10.000/cmc			-50
4. Hemoglobină < 12 g% la femei, < 14 g% la bărbați			-50
5. Rectoragie în anamneză			-98
6. Febră în ultima săptămână (> 38,5°C)			–
7. Deficit ponderal			
8. Pierdere în greutate peste 5 kg în 6 luni			
*: se numără doar dacă un răspuns la prima întrebare sau la mai mult de alte două întrebări este pozitiv. Diagnostic pozitiv la un scor de peste 44.			

* Se numără doar dacă raspunsul la prima întrebare sau la mai mult de alte două întrebari este pozitiv.
Diagnostic pozitiv la un scor de peste 44.

Tabelul VI

Criteriile Roma I de diagnostic al intestinului iritabil

Cel puțin 3 luni de simptome continue sau recurente de:

1. durere abdominală sau disconfort care
   a. este ameliorată cu defecația și/sau
   b. este asociată cu o schimbare a frecvenței scaunului și/sau
   c. este asociată cu o schimbare a consistenței scaunului și
2. două sau mai multe dintre următoarele, cel puțin într-un sfert din ocazii sau zile:
   a. frecvența modificată a scaunului (peste 3 scaune pe zi sau sub 3 scaune pe săptămână)
   b. formă alterată a scaunului (schibale/tare sau moale/apos)
   c. eliminare alterată a scaunului (cu efort, imperioasă, senzație de evacuare incompletă)
   d. eliminare de mucus și/sau
   e. balonare sau senzație de distensie abdominală

Tabelul VII:

Criteriile Roma II de diagnostic al intestinului iritabil

Cel puțin 12 săptămâni, care nu este nevoie să fie consecutive, în ultimile 12 luni, de disconfort abdominal sau dureri cu două dintre aceste trei caracteristici:
(1) ameliorate cu defecarea și/sau
(2) debut asociat cu schimbarea frecvenței scaunului și/sau
(3) debut asociat cu schimbarea în forma scaunului

Simptome care, cumulate, sprijină diagnosticul de intestin iritabil:
– frecvența anormală a scaunului (peste 3 scaune pe zi sau sub 3 scaune pe săptămână)
– forma anormală a scaunului (schibale/tare sau moale/apos)
– eliminare anormală a scaunului (cu efort, imperioasă, senzație de evacuare incompletă)
– eliminare de mucus
– balonare sau senzație de distensie abdominală în absența anomaliilor structurale sau metabolice care să explice simptomele

Se poate constata că, față de clasificarea precedentă, criteriile Roma II presupun o mai exactă precizare a criteriului cronologic, o ierarhizare a importanței diagnostice a simptomelor (conform căreia valoarea distensiei abdominale s-a redus) și precizarea *anormal* în loc de *alterat*. Criteriile Roma II vor fi de acum înainte utilizate ca standard în diagnosticul intestinului iritabil. Fiind publicate prima dată în 1999, ele sunt încă puțin cunoscute. Totodată, mai sunt autori care utilizează criteriile anterioare, ceea ce justifică prezentarea alăturată a tuturor acestor criterii de diagnostic.

Este adevărat că utilizarea acestor criterii se face mai mult orientativ, puțini practicieni învățându-le pe de rost. Numeroși clinicieni stabilesc relativ corect diagnosticul fără a se raporta matematic la datele cuprinse în tabelele de mai sus. În principiu, o suferință abdominală cronică, însoțită de tulburări de tranzit intestinal, fără pierdere în greutate sau alterarea stării generale, eventual cu explorări negative în antecedente, orientează spre diagnosticul de intestin iritabil. Mai mult, dacă atitudinea și discursul unui pacient cu simptome abdominale sugerează anxietate, depresie, somatizare etc. el este mai probabil funcțional.

Diagnostic diferențial

Se efectuează față de alte boli manifestate prin durere abdominală, diaree, constipație, balonare. În primul rând, trebuie excluse tumorile intestinale și bolile inflamatorii intestinale (rectocolită ulcero-hemoragică, boala Crohn) metabolice (în special diabetul zaharat). De asemenea, trebuie căutate activ și excluse boli endocrine, neurologice. Bolile intestinale (carențe dizaharidazice, parazitoze, infecții, ischemie mezenterică) sunt incluse în diagnosticul diferențial și impun explorări țintite.

Evidențierea la biopsia mucoasei rectale și colice a unor leziuni sugestive pentru colitele microscopice exclude diagnosticul de intestin iritabil.

Intestinul iritabil trebuie diferențiat de celelalte tulburări funcționale intestinale. Acestea sunt: balonarea abdominală funcțională, constipația funcțională, diareea funcțională și tulburările intestinale funcționale nespecifice. Definiția și criteriile de diagnostic ale acestora, conform sistemului Roma II, sunt următoarele (1).

Balonarea abdominală funcțională

Cuprinde un grup de tulburări funcționale intestinale care sunt dominate de o senzație de plenitudine abdominală sau de balonare și fără criterii suficiente pentru alte tulburări funcționale.

Se diagnostichează pe baza criteriilor următoare:

Cel puțin 12 săptămâni, care nu trebuie să fie consecutive, în ultimele 12 luni, de:

(1) senzație de plenitudine abdominală, balonare sau distensie vizibilă;
(2) criterii insuficiente de diagnostic pentru dispepsia funcțională, sindromul intestinului iritabil sau alte tulburări funcționale.

Constipația funcțională

Cuprinde un grup de tulburări funcționale care se manifestă în mod persistent prin defecare dificilă, rară sau aparent incompletă.

Se diagnostichează pe baza criteriilor următoare:

Cel puțin 12 săptămâni, care nu trebuie să fie consecutive, în ultimile 12 luni, de două sau mai multe din:

(1) efort la peste ¼ defecații;
(2) scaune tari sau schibale la peste ¼ defecații;
(3) senzația de evacuare incompletă la peste ¼ defecații;
(4) senzația de obstrucție/blocaj anorectal la peste ¼ defecații;
(5) manopere manuale de facilitare la peste ¼ defecații (evacuare digitală, sprijinirea planșeului pelvin etc.);
(6) sub 3 evacuări pe săptămână.

Nu există scaune moi și nu sunt criterii suficiente pentru diagnosticul intestinului iritabil.

Diareea funcțională

Reprezintă eliminarea continuă sau recurentă de scaune moi sau apoase, fără durere abdominală.

Criterile diagnostice sunt precizate mai jos:

Cel puțin 12 săptămâni, care nu trebuie să fie consecutive, în ultimile 12 luni, de:

(1) scaune moi (ca terciul) sau apoase;
(2) prezentă la peste ¼ din timp și
(3) fără durere abdominală.

Tulburări funcționale intestinale nespecifice

Sunt simptome intestinale în absența bolii organice care nu sunt încadrabile în nici una din categoriile precedente de tulburări funcționale intestinale.

Intestinul iritabil trebuie diferențiat și de unele tulburări funcționale neintestinale, în special de dispepsia funcțională și aerofagie. Localizarea simptomelor în special în epigastru și lipsa tulburărilor de defecare pledează pentru dispepsia funcțională. Tulburările defecației din cadrul intestinului iritabil se diferențiază de tulburările funcționale anorectale, în special incontinența anală, proctalgia fugace, sindromul mușchilor ridicători anali și dissinergia planșeului pelvin. Durerea abdominală trebuie diferențiată de acuzele din diskineziile biliare veziculare și oddiene.

De asemenea, este necesară și importantă efectuarea diagnosticului diferențial față de *durerea abdominală funcțională*.

Conform criteriilor Roma II (1), aceasta se definește ca durere de cel puțin șase luni care nu este legată de funcția tubului digestiv și care se asociază cu reducerea activității zilnice. Se mai numește durere abdominală cronică idiopatică sau durere abdominală cronică funcțională. Diagnosticul se stabilește pe baza a cel puțin șase luni de:

(1) durere abdominală continuă sau aproape continuă;
(2) nici o relație, sau doar o relație ocazională cu evenimente fiziologice (de exemplu: mâncare, defecare, ciclu);
(3) reducerea activității zilnice;
(4) durerea nu este mimată (simulanți); criterii insuficiente pentru alte tulburări funcționale gastrointestinale care ar explica durerea abdominală.

Prognostic

Fiind o tulburare cronică, intestinul iritabil nu are un prognostic *ad sanationem* bun. Într-adevăr, puțini pacienți devin liberi de simptome în urmărire longitudinală. În schimb, nu este de loc afectată speranța de viață, care se suprapune cu cea a populației generale, deci prognosticul *ad vitam* și *ad longitudinem vitae* sunt foarte bune. Capacitatea de lucru este diminuată la pacienții cu forme severe de intestin iritabil, deci prognosticul *ad laborem* este rezervat în formele severe, cu

manifestări psihice asociate, pe când la „non-pacienți" acesta nu este de loc alterat.

Tratament

Are eficiență limitată. Cuprinde tratamentul igieno-dietetic, farmacologic, psihoterapeutic și alternativ.

Tratamentul igieno-dietetic

Formele ușoare de boală nu necesită alt tratament decât schimbarea stilului de viață și a modului de alimentație.

Se recomandă pacienților să își asigure un regim de viață ordonat, fără acumularea de sarcini cărora nu le mai pot face față. Pacientul trebuie învățat cum să își organizeze programul de lucru și să creeze un echilibru între muncă și odihnă. Este necesar ca bolnavii să își asigure suportul social, să aibă o bună integrare familială, socială și profesională. Ideală ar fi organizarea și în țara noastră a unor grupe de întrajutorare ale pacienților.

Majoritatea pacienților cu intestin iritabil acuză diverse intoleranțe alimentare. Unele sunt comune și binecunoscute, altele sunt rare sau chiar bizare. De aceea, recomandăm pacienților să își identifice ei înșiși alimentele pe care nu le tolerează, spre a le putea evita. Desigur, pacienții trebuie să urmeze o dietă sănătoasă, care să prevină apariția altor boli cronice.

În perioadele cu tranzit accelerat, este necesară dietoterapia activă în vederea normalizării eliminării de fecale. Astfel, în constipație, se vor recomanda alimente bogate în fibre alimentare. Avantajul administrării de fibre alimentare este că sunt ieftine și nu au efecte secundare (doar rareori balonări). Dezavantajul constă în faptul că sunt necesare cantități mari (până la 30 g/zi) și că eficiența este mascată de efectul placebo. În general, pacienții cu forme ușoare, tratați ambulator, sunt cei care răspund mai bine la suplimentarea cu fibre alimentare a dietei.

În diaree se vor indica acele alimente utilizate pentru reducerea frecvenței și fluidității scaunelor.

Este bine să fie respectate normele de cruțare termică, osmolară, chimică și mecanică ale dietei.

Pacienții trebuie sfătuiți să renunțe la fumat, deși nu există o legătură cauzală între tutun și simptome. Cafeaua poate fi admisă în cantități rezonabile, mai ales în formele cu constipație. Alcoolul în cantități mici nu este contraindicat în intestinul iritabil, totuși va fi evitat de pacienții care nu îl tolerează. Vinul și berea nu se consumă în perioadele cu diaree.

În abordarea pacientului cu intestin iritabil și a pacienților funcționali în general, este foarte important să se stabilească o solidă relație medic-pacient. După cum se spune, cel mai bun tratament este „un medic cu răbdare". Medicul are rolul de a identifica nu doar simptomele, ci și temerile bolnavului, de a îi explica în ce constă boala și de a limita folosirea de către pacient a unor manopere diagnostice și chiar chirurgicale invazive și inutile. Cunoștințele de nutriție sunt importante pentru medicul curant, deoarece este frecvent întrebat despre alimentele cele mai potrivite pentru pacienți.

Tratamentul farmacologic

Deoarece încă nu dispunem de un medicament perfect, și intestinul iritabil este un sindrom cu mai multe fațete, și având în vedere că patogeneza nu este încă pe deplin elucidată, au fost încercate numerose medicamente.

Etiologia nefiind cunoscută, lipsește medicația etiologică. Avem doar posibilitatea atacării factorilor patogenetici, abordare care vizează concomitent și ameliorarea simptomelor. Efectul placebo de 30-80% face dificilă aprecierea eficienței. O listă cu clasele de medicamente utilizate mai des în intestinul iritabil, adresate principalelor simptome, apare în tabelul VIII.

Tabelul VII

Principalele medicamente utilizate în intestinul iritabil

Simptom	Clase de medicamente
Durere abdominală	Anticolinergice
	Miorelaxante musculotrope
	Agoniști opiacei
	Antagoniști de calciu
	Antidepresive
	Antiserotoninergice
Constipație	Prokinetice
	Laxative
	Derivați de prostaglandine
Diaree	Agoniști opiacei
	Diosmectită
	Chelatori de acizi biliari
Balonare	Cărbune
	Dimeticon
	Simeticon

Anticolinergicele

Acetilcolina este cel mai puternic prokinetic al tubului digestiv. Agenții colinomimetici, precum betacholina, au fost utilizați și pentru creșterea tonusului sfincterelor digestive, dar au ieșit din uz din cauza efectelor secundare. Anticolinergicele, dimpotrivă, reduc forța contracției musculare. De aceea, au fost propuse în tratamentul durerilor provocate de spasmele intestinale. Astfel, se poate utiliza butilscopolamina (Scobutil), în doze

10-20 mg de 3-4 ori pe zi, sau oxifenoniu (Oxifenoniu), 3-4 tablete a 5 mg/zi.

Recent, se încearcă aplicarea în practică a antagoniștilor de receptori muscarinici-3, care sunt mult mai selectivi (28). Această clasă de medicamente este utilizabilă doar în formele cu predominanță durere-constipație, în perioadele dureroase.

Miorelaxantele musculotrope

Sunt substanțe precum papaverina sau mebeverina, utilizate tot pentru inhibarea contractilității musculaturii netede intestinale, iar simptomatic ca antialgice. Eficiența lor este limitată la cazurile mai ușoare.

Agoniștii opiacei

Sistemul nervos enteric cuprinde și receptori opioizi: δ, κ și μ. Agoniștii opiacei inhibă activitatea fibrelor nervoase. Interacțiunea cu receptorii μ inhibă mișcările propulsive ale intestinului, precum și secreția intestinală. Astfel, agoniștii opioizi μ sunt foarte puternici antidiareici. Dintre preparatele disponibile, cea mai mare utilizare o are loperamidul, lipsit de efecte opioide la nivel nervos central. Se administrează în capsule de 2 mg, 2 sau 3x1/zi în urgențe sau în cure prelungite 1 sau 2/zi. În cazul diareei profuze se administrează câte 1 cpr. la fiecare scaun moale, fără a depăși 8 cpr/zi. Indicația majoră o reprezintă forma diareică a intestinului iritabil.

Un mecanism asemănător de acțiune au difenoxilatul (Lomotil, Reasec) – 5 sau 10 mg la fiecare scaun diareic – și difenoxina, câte 2 mg la fiecare scaun diareic.

Ca alternativă, există și tentative de utilizare a inhibitorilor de enkefalinaze, adică a enzimelor ce inactivează endorfinele, de exemplu actorfan. Această substanță nu este însă selectivă, deoarece inhibă și peptidazele.

Agoniștii δ și κ reduc stimularea aferențelor nervoase și, astfel, percepția durerii. Compuși care stimulează atât receptorii δ și κ, cât și μ pot fi utilizați în tratamentul mai multor simptome din sindromul intestinului iritabil: atât pentru diaree, cât și pentru durere și pentru constipație (acest din urmă efect prin stimularea fazei III a CMM din intestinul subțire). Astfel de preparate sunt fedotozina și trimebutina. Fedotozina ameliorează simptomele funcționale digestive, dar numai la doze mari. Trimebutina (Debridat) este larg utilizată în doza de 3x10mg/zi. Administrarea de trimebutină ameliorează simptomatologia intestinului iritabil și îmbunătățește calitatea vieții.

Antagoniștii de calciu

Blochează influxul intracelular al ionului de calciu și astfel reduc contractilitatea musculaturii netede. Primii antagoniști de calciu, precum nifedipina, diltiazemul și verapamilul, au avut efecte minore: antispastice și inhibitoare ale vitezei de tranzit intestinal, așa că au ieșit din tratamentul intestinului iritabil. S-au sintetizat antagoniști de calciu selectivi pe musculatura netedă digestivă. Aceștia au efecte bune în combaterea durerii, deoarece scad contractilitatea fibrelor musculare din intestin. Pinaverium (Dicetel) este folosit în Franța și alte țări europene în doza de 3x100 sau 3x200 mg/zi, dar încă nu este înregistrat în România. În țara noastră avem la dispoziție un preparat asemănător, Otiloniu bromid (Spasmomen), administrat 3x1 cpr/zi.

Antidepresivele

Sunt utilizate în inhibarea transmiterii durerii cronice spre SNC prin substanța reticulată ascendentă. Unele asemănări patogenetice ale intestinului iritabil cu fibromialgia au condus la introducerea acestor medicamente psihotrope în arsenalul terapeutic gastroenterologic. Se utilizează doze mai mici, antalgice și nu psihotrope. Se preferă la pacienții care au asociat simptome precum insomnie, inapetență, astenie, impotență. Cel mai mult folosite sunt antidepresivele triciclice (amitriptilina, doxepina). Au însă efecte secundare antimuscarinice și antihistaminice care determină efecte secundare (hipotensiune, uscăciunea gurii, tulburări de ritm cardiac etc.) ceea ce impietează asupra unor rezultate foarte bune. Doza de început este mică (25 mg/zi) și poate fi crescută progresiv.

Inhibitorii selectivi de recaptare a serotoninei (SSRI) (fluoxetina, paroxetina ș.a.) au, de asemenea, efect antalgic bun. Fiind antiserotoninergici selectivi, au puține efecte secundare, dar sunt și foarte scumpi. Se administrează în doza de 10-20 mg/zi și tratamentul poate dura mai multe luni (1).

Modulatorii serotoninergici

Antagoniștii $5HT_3$ și agoniștii $5HT_4$ sunt cel mai frecvent utilizați în patologia funcțională digestivă. Antagoniștii $5HT_3$ (ondansetron, granisetron) reduc motilitatea gastroduodenală și pot fi utilizați în diareea din intestinul iritabil. Agoniștii $5HT_4$ sunt în general substituenți de benzamide, precum cisaprid, cleboprid sau metoclopramid. Ei facilitează transmisia colinergică. Astfel se explică efectul prokinetic major al acestor compuși. De remarcat că efectul metoclopramidului și al clebopridului se explică nu doar prin efectul serotoninergic, ci și prin antagonizarea receptorilor dopaminergici. Cisapridul este utilizat în formele cu constipație ale intestinului iritabil, dar efectul este mai puțin marcat decât în gastropareză. Se administrează 3x10 sau, mai rar 3x20 mg/zi. Denumirea comercială este Coordinax în Europa

de Est, Prepulsid sau Propulsan în Europa de Vest. Utilizarea în SUA a fost restrânsă din cauza descrierii unor aritmii cardiace. Sunt în curs de evaluare și compuși din aceeași clasă cu efect predominant pe colon: RO 93877 și SDZ HTF919, iar primele rezultate sunt promițătoare (28).

Alosetron (Lotronex) este un antagonist $5HT_3$ propus în tratamentul intestinului iritabil, forma cu predominanța diareei. Diverse trialuri pilot au demonstrat eficiența asupra simptomelor; durere și diaree, precum și ameliorarea calității vieții. Efectele secundare, în special inducerea constipației, au determinat retragerea noului produs din practica medicală.

Din aceeași categorie face parte cilansetronul, utilizat în trialuri controlate.

Tegaserod este un agonist $5HT_4$ recent testat cu succes în intestinul iritabil, forma cu predominanța constipației, deoarece favorizează fluidificarea fecalelor și eliminarea lor.

Sumatriptanul este un agonist al receptorilor $5HT_1$. În ultimii ani s-a constatat eficiența sa în creșterea pragului de percepție viscerală. Deși este foarte scump, se poate spera ca pe viitor să poată fi administrat și în intestinul iritabil, deoarece serotonina este un mediator al sensibilității viscerale.

Antagoniștii dopaminergici

Antagoniștii receptorilor Dopamin-2 sunt prokinetici, dar nu au efect asupra intestinului gros. Pot fi încercați la bolnavii cu simptome dispeptice asociate intestinului iritabil. Se folosește domperidon (Motilium), 3x10 mg înainte de masă. Preparatul are și efect antagonist $5HT_3$ și agonist $5HT_4$.

Agoniștii motilinei

Motilina este o polipeptidă gastrointestinală care stimulează motilitatea prin inducerea CMM. După descoperirea faptului că eritromicina are un efect similar cu al motilinei, se deschide posibilitatea sintetizării altor macrolide, denumite motilide, capabile să acționeze prokinetic fără a avea efect antibiotic. Astfel de preparate sunt ABT 229 și EM 574. Încă nu avem la dispoziție agoniști ai motilinei pentru forma cu constipație a intestinului iritabil.

Tahikininele

Neurokinina A și B, precum și substanța P sunt polipeptide care stimulează contractilitatea musculaturii netede. Aplicarea lor clinică este deocamdată speculată în cazul vărsăturilor incoercibile și doar viitorul le-ar putea rezerva vreun rol în intestinul iritabil cu predominanța constipației.

Modulatori adrenergici

Deși catecolaminele sunt mediatori foarte importanți ai sistemului nervos vegetativ, modulatorii acestora nu au rol în tratamentul intestinului iritabil. Efectele secundare cardiovasculare le limitează utilizarea. Agoniștii α_2-adrenergici, clonidina și lidamidina pot fi utilizați în diareea refractară, care nu răspunde la loperamid. A fost propus și un agonist β_3-adrenergic, SR 58611A, care reduce motilitatea colonică, însă nu a fost introdus încă în practică, tot din cauza efectelor secundare cardiovasculare.

Nitrați

Oxidul nitric (NO) este un neurotransmițător important al sistemului nervos nonadrenergic-noncolinergic (alături de ATP și de VIP). Se poate spera că substanțe care eliberează NO, precum nitrații, care determină relaxarea musculară, pot fi utilizate în prevenirea hipercontractilității musculaturii intestinale. Deocamdată, nitrații nu au intrat în arsenalul terapeutic al intestinului iritabil.

Antagoniști de CCK

CCK este activ nu doar pe sistemul biliar, ci și pe tubul digestiv. Aici el inhibă motilitatea, cel mai evident la nivelul stomacului. Antagoniștii de CCK-A, de exemplu loxiglumid sau devazepid, au fost propuși în tratamentul constipației din intestinul iritabil.

Laxative

Oricare dintre ele poate fi utilizat, dar este foarte important ca folosirea lor să fie de scurtă durată, doar atunci când constipația nu poate fi tratată prin măsuri igieno-dietetice sau dacă se agravează în anumite circumstanțe de viață.

Alkilați de prostaglandine

Misoprostol (Cytotec) în doze de 4x200μg/zi poate fi benefic în unele cazuri de constipație.

Chelatori de acizi biliari

Colestiramina este un produs util în unele cazuri de diaree tenace, explicate prin coexistența malabsorbției de acizi biliari. Se prescriu preparate (Cholestyramin, Questran) în doze de 4-8 g/zi.

Adsorbante

Utilizarea lor este justificată de faptul că în patogeneza simptomelor este implicat și gazul intestinal (29). Pentru balonare avem la dispoziție preparate de cărbune adsorbante (Carbo medicinalis, 2-6 g/zi, Eucarbon – indicat mai ales în formele cu constipație, deoarece conține și Senna, 3x1-2 cpr/zi), precum și polimeri de tip Dimeticon (Ceolat, Sab, 2-4 cpr a 80 mg odată sau de 3 ori pe zi) sau Simeticon.

Antialgice AINS

Sunt disponibile fără rețetă și sunt folosite de pacienții ignoranți; sunt ineficiente și potențial dăunătoare prin efectele lor secundare.

Psihoterapia

Întrucât sindromul intestinului iritabil are o pregnantă componentă psihosomatică și deoarece tratamentul medicamentos este adesea dezamăgitor, s-a încercat utilizarea psihoterapiei. Au fost propuse diverse modalități psihoterapice: terapia cognitiv comportamentală, terapia psihodinamică, hipnoterapia, metode de combatere a stresului, biofeedback etc. Numeroase trialuri nu au fost controlate, așa încât concluziile acestora nu pot fi peremptorii.

Psihoterapia cognitiv-comportamentală are avantajul că se bazează pe date de fiziologie și psihologie experimentală, așa încât această abordare pare promițătoare (30). Ea este axată pe dialoguri săptămânale cu pacienții, în vederea descoperirii acelor factori cognitivi care îi perturbă cel mai mult și care le alterează comportamentul. În decursul altor ședințe, se încearcă restructurarea cognitivă și comportamentală. Este foarte util ca pacienții să fie instruiți să înregistreze într-o agendă toate evenimentele care îi influențează sau impresionează, precum și să țină un jurnal al simptomelor, spre a oferi puncte de intervenție psihoterapeutului. Terapia durează 12 săptămâni și sunt comunicate rezultate favorabile. Tehnica nu trebuie utilizată separat, ci împreună cu altele: hipnoterapie, relaxare musculară, biofeedback anal (la cazurile cu constipație severă sau cu incontinență anală) etc.

Tratamentul alternativ

Deoarece tratamentul științific este adeseori ineficient, iar pacienții au frecvent tulburări de personalitate, mirajul terapiilor „miraculoase" este deosebit de prezent la bolnavii cu intestin iritabil (31). Aceasta explică de ce a crescut foarte mult vânzarea de medicamente „alternative" pentru intestin iritabil în toată lumea.

Au fost încercate medicamente homeopate, etnoiatrice, ayur-vedice etc. Nici una dintre metode nu a fost verificată științific prin trialuri randomizate și controlate. Unii pacienți au comunicat ameliorări pasagere, explicabile probabil prin efect placebo. Exagerări dietetice neștiințifice pot fi incluse tot în categoria metodelor alternative de tratament.

Au fost încercate și acupunctura și electroacupunctura. Unele studii au raportat reducerea sub acupunctură a hipersensibilității viscerale, dar datele sunt sporadice și dificil de controlat.

Homeopatia a fost și ea încercată, dar tot fără a obține rezultate concludente.

„Tratamentul" prin „rezonanță bioenergetică" este doar o escrocherie pentru creduli sau disperați, ca și alte așa-zise modalități de vindecare miraculoasă.

Așadar, nu există în prezent studii riguroase care să poată susține utilitatea terapiei alternative în intestinul iritabil; nici una dintre aceste metode alternative nu s-a impus, deci nu putem recomanda recurgerea la medicină alternativă în intestinul iritabil.

Profilaxie

Nu se poate vorbi despre profilaxia intestinului iritabil. Cel mult se poate influența personalitatea celor care pot prezenta acuze de intestin iritabil. O atitudine judicioasă față de copii ar putea preveni instalarea comportamentului maladiv. Evitarea unor evenimente stresante de viață, așezarea vieții pe baze morale corecte previn tulburările posttraumatice de stres, despre care se știe că favorizează apariția simptomelor de intestin iritabil. Promiscuitatea predispune la abuz fizic și sexual, la dezvoltarea unor suferințe psihiatrice prin care intestinul iritabil devine tot mai dificil de tratat.

Alimentația igienică poate preveni componenta infecțioasă din spectrul factorilor patogenetici.

Profilaxia secundară se referă la asigurarea unui tranzit normal ca frecvență și formă, prin care se preîntâmpină complicații precum hemoroizii, incontinența anală, anita, etc.

Reintegrarea socioprofesională

Intră în discuție doar la pacienții cu simptome severe, care își limitează activitățile cotidiene și care au frecvent modificări de personalitate. În acest caz, un tratament eficient ameliorează calitatea vieții, iar bolnavii își pot relua preocupările familiale și profesionale.

Importantă este educarea pacientului, care trebuie să fie instruit asupra naturii suferinței, asupra cronicității acesteia și asupra posibilităților (încă limitate) de tratament. Organizarea de asociații ale bolnavilor funcționali digestivi, cu buletine informative periodice (precum *Participate* din SUA), prin care pacienții să-și împărtășească experiența bolii, rețete culinare și să citească sfaturile specialiștilor, favorizează reintegrarea socială.

Bibliografie

1. Thompson WG, Longstreth G, Drossman DA și colab. C. Functional bowel disorders and D. Functional abdominal pain. In Drossman DA și colab (eds): *Rome II. The functional gastrointestinal disorders*. 2nd edition, McLean, VA: Degnon Associates 2000: 351-375.

2. Dumitrașcu D, Dumitrașcu DL. Colonul iritabil. În Dumitrașcu D: *Patologia funcțională digestivă*. București: Ed. Medicală 1991: 221-237.

3. Drug V, Oprea L, Bunescu D și colab. The epidemiology of irritable bowel syndrome in an urban general population. Rom J Gastroenterol 2000; 9: 81-86.

4. Enck P, Wienbeck M. Epidemiology and psychological factors of the irritable bowel syndrome. Eur J Gastroenterol Hepatol 1993; 5: 979-989.

5. Sandler RS. Epidemiology of irritable bowel syndrome in the United States. Gastroenterology 1990; 99: 409-415.

6. Jones R, Lydeard S. Irritable bowel syndrome in the general population. BMJ 1992; 304: 87-90.

7. Talley NJ, Weaver AL, Zinsmeister AR, Melton LJ III. Onset and disappearance of gastrointestinal symptoms and functional gastrointestinal disorders. Am J Epidemiol 1992; 136: 165-177.

8. Thompson WG and the working team. C. Functional bowel disorders and D. Functional abdominal pain. In: Drossman DA și colab. *The functional gastrointestinal disorders*. Boston: Little, Brown and Co. 1994: 115-120.

9. Dent J. Program summary and identification of converging themes. In: *Evolving pathophysiological models of functional GI disorders*. New York: Health Education Alliance Inc. 2000: 116-117.

10. Müller-Lissner S, Coremans G, Dapoigny M și colab. Motility in irritable bowel syndrome. Digestion 1997; 58: 196-202.

11. Gorard DA, Libby GW, Farthing MJG. Ambulatory small intestinal motility in „diarrhoea" predominant irritable bowel syndrome. Gut 1994; 35: 203-210.

12. Mertz H, Naliboff B, Munakata J și colab. Altered rectal perception is a biological marker of patients with irritable bowel syndrome. Gastroenterology 1995; 109: 40-52.

13. Drossman DA, Creed FH, Olden KW și colab. Psychosocial aspects of functional gastrointestinal disorders. In Drossman DA și colab (eds): *Rome II. The functional gastrointestinal disorders*. 2nd edition, McLean, VA: Degnon Associates 2000: 157-246.

14. Dumitrașcu DL, Băban A. Irritable bowel syndrome complaints following the uprising of December 1989 in Romania. Med&War 1991;7: 100-104.

15. Drossman DA, Leserman J, Nachman G și colab. Sexual and physical abuse in women with functional or organic gastrointestinal disorders. Ann Intern Med 1990; 113: 828-833.

16. Drossman DA. Irritable bowel syndrome and sexual/physical abuse. Eur J Gastroenterol Hepatol 1997; 9: 327-330.

17. Dumitrașcu DL, Stănculete M. Impaired sexual activity in females with irritable bowel syndrome in Romania. Rom J Gastroenterol 1999; 8, Suppl.1, abstract.

18. Sandler RS, Drossman DA, Nathan HP, McKee DC. Symptom complaints and health care seeking behavior in subjects with bowel dysfunction. Gastroenterology 1984; 87:314-318.

19. Weston AP, Biddle WI, Bhatia PS și colab. Terminal ileal mucosal mast cells in irritable bowel syndrome. Dig Dis Sci 1993; 38: 1590-1595.

20. Tougas G. Central autonomic dysregulation. In: *Evolving pathophysiological models of functional GI disorders*. New York: Health Education Alliance Inc. 2000:56-58.

21. Furness B, Kunze WAA, Clerc N. The intestine as a sensory organ: neural, endocrine and immune responses. Am J Physiol.1999; 277: G920-G928.

22. Drossman DA, Thompson WG. Irritable bowel syndrome: a graduated, multicomponent treatment approach. Ann Intern Med 1992; 116: 1001-1008.

23. Silverman DHS, Munakata JA, Ennes H și colab. Regional cerebral activity in normal and pathological perception of visceral pain. Gastroenterology 1997; 112: 64-72.

24. O'Donnel LJD, Virjee J, Heaton KW. Detection of pseudodiarrhea by simple clinical assessment of intestinal transit rate. BMJ 1990; 300: 439-440.

25. Maxton DG, Morris J, Whorwell PJ. More accurate diagnosis of irritable bowel syndrome by use of „non-colonic" symptomatology. Gut 1991; 32: 784-786.

26. Manning AP, Thompson WG, Heaton KW și colab. Towards positive diagnosis of the irritable bowel. BMJ 1978; 2: 653-654.

27. Kruis W, Thieme CH, Weinzierl M și colab. A diagnostic score for the irritable bowel syndrome: its value in the exclusion of organic disease. Gastroenterology 1984; 87: 1-7.

28. Schuurkes JAJ. Pharmacological principles in the treatment of gastrointestinal motility disorders. 4th European Postgraduate Course on Gastrointestinal Motility, Proceedings, Utrecht, Jun 10-13, 1998.

29. Sevra J, Azpiroz F, Malagelada JR. Impaired transit and tolerance of intestinal gas in the irritable bowel syndrome. Gut 2001; 41: 14-19.

30. Bittinger M, Barnert J, Wienbeck M. Alternative Therapien für die Funktionstörungen des Verdauungstraktes. Z. Gastroenterol 1998; 36 : 519 –24.

31. Toner BB, Segal ZV, Emmott SD, Myran D. *Cognitive-behavioral treatment of irritable bowel syndrome. The brain-gut connection*. New York: The Guilford Press, 2000.

PSEUDOOBSTRUCȚIA INTESTINALĂ

Dan Lucian Dumitrașcu

Cadru nosologic

Se definește ca pseudoobstrucție intestinală acel tip de obstrucție intestinală care poate surveni la orice segment anatomic al intestinului, în lipsa oricărei cauze organice intrinseci sau compresive extrinseci, de ocluzie.

Suferința a fost descrisă de chirurgi cu peste patru decenii în urmă, atunci când au fost comunicate laparotomii oarbe după intervenții pentru sindroame ocluzive (1). De aceea a fost considerată idiopatică, termenul fiind introdus chiar în nume *(pseudoobstrucție idiopatică)*. În deceniile următoare s-a constatat că uneori pseudoobstrucția are cauze cunoscute. Ca urmare, s-a renunțat în denumire la termenul *idiopatic* (2).

Pseudoobstrucția intestinală se produce din cauza unor alterări grave ale motilității tubului digestiv. Acestea pot fi expresia unei hipomotilități sau a unei hipermotilități necoordonate, care împiedică formarea și propagarea undelor peristaltice.

Disfuncția motorie reflectă existența unor leziuni ale sistemului nervos sau muscular din structura peretelui intestinal și a constituit un model de studiu al patologiei motorii gastrointestinale (3).

În sens mai larg, există un grup foarte eterogen de entități patologice, multe dintre ele insuficient conturate, care cuprinde pseudoobstrucțiile. Localizarea parezei pe alte segmente poate determina sindrom esofagian sau gastropareză. Diverse suferințe, precum acalazia sau boala Hirschsprung, sunt din acest punct de vedere forme particulare de pseudoobstrucție (4). Din cauza politropismului acestei boli, a fost chiar propusă eliminarea termenului *intestinală* din denumire, spre a rămâne doar *pseudoobstrucție* (5).

Preferăm termenul de *pseudoobstrucție intestinală*, nu doar din motive tradiționale, ci pentru a accentua faptul că manifestările sunt adesea intestinale, prezentându-se ca ocluzie intestinală. În acest capitol vom prezenta localizarea intestinală a pseudoobstrucției.

În funcție de tendința evolutivă, există două mari sindroame de pseudoobstrucție intestinală: acută și cronică.

Pseudoobstrucția colonică acută(sindromul Ogilvie)

Cadru nosologic

Este un sindrom de etiologie necunoscută, caracterizat prin ileus colonic, care apare la pacienți aflați în stare critică.

Boala a fost descrisă de Ogilvie în 1948. Se caracterizează prin distensie abdominală progresivă, dureri abdominale, imposibilitatea alimentării, tulburări de respirație. Distensia progresivă determină ischemie intestinală, perforație și peritonită.

Epidemiologie

Este o boală rară, cu cazuri comunicate sporadic. În conceptul lărgit de definire a pseudoobstrucției,

se apreciază că în SUA se nasc anual 100 de copii cu pseudoobstrucție congenitală. La adulți lipsesc date exacte, deorece pseudoobstrucția intestinală este relativ rară și este raportată și mai rar.

Etiologie

Pseudoobstrucția acută apare exclusiv la bolnavii spitalizați, motiv pentru care este implicat de obicei un factor iatrogen, infecțios sau medicamentos. Principalele cauze care determină pseudoobstrucție acută colică sunt redate în tabelul I.

Patogeneză

Nu este cunoscută. Se crede că alterarea tonusului colonic se explică prin paralizia nervilor sacrați. Intervin și alți factori, printre care hiponatremia și hipokaliemia.

Morfopatologie

Intestinul gros este mult destins. Mucoasa prezintă inflamație și chiar necroză. Peretele intestinului gros poate fi perforat, iar în acest caz în cavitatea abdominală apare ascită.

Tabloul clinic

Cuprinde, cum s-a amintit mai sus, distensia abdominală, care poate lua dimensiuni impresionante. Totodată dispar zgomotele abdominale și se produce timpanism accentuat. Distensia colonului depășește 9 cm pe radiografia abdominală pe gol. Se asociază una dintre condițiile etiologice din tabelul de mai sus. Vârsta pacientului este de obicei înaintată, dar au fost descrise cazuri și la vârste tinere.

Explorări diagnostice

Explorarea cea mai accesibilă este ecografia abdominală. Ea evidențiază calibrul mărit al intestinului gros și, eventual, semne ale bolilor asociate sau declanșatoare. Asocierea cu explorarea ecografică în mod Doppler permite excluderea unei ischemii mezenterice acute.

Radiografia abdominală pe gol are mare importanță diagnostică, deoarece vizualizează dilatația acută a colonului (fig. 1).

Tabelul I

Cauzele sindromului Ogilvie

Boli neurologice:
accidente vasculare-cerebrale, boala Parkinson, leuconevraxita, meningita, tumori meningeale, sindrom Guillain-Barré, deficit de pseudocolinesterază, mielite acute, compresii medulare, ischemie medulară
Boli cardiovasculare:
insuficiența cardiacă congestivă, infarct miocardic, stop cardiac, hipertensiune arterială malignă, hipotensiune arterială
Boli pulmonare:
BPCO, sindromul detresei respiratorii
Procese inflamatorii abdominale:
colecistita acută, peritonita bacteriană spontană
Insuficiența renală acută și cronică
Boli retroperitoneale:
tumori, hematoame sau hemoragii, pancreatită acută
Stări postoperatorii:
intervenții neurochirurgicale, by-pass coronarian, operații pentru malformații congenitale, colecistectomie, transplant renal, intervenții urologice, cezariană, histerectomie
Traumatisme:
fracturi de oase mari, traumatisme, post-partum
Medicamente:
fenotiazină, antidepresive triciclice, laxative
Infecții:
septicemie, infecție herpetică cu herpes simplex sau herpes zoster
Leucoze
leucemie acută sub chimioterapie
Tulburări hidroelectrolitice
Alcoolism cronic
Saturnism
Tumori pelviene iradiate, metastaze

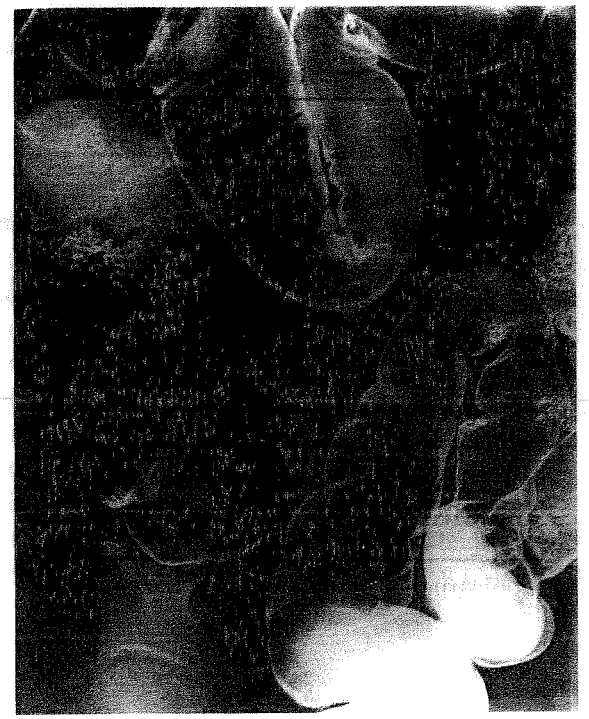

Fig. 1. Radiografie abdominală pe gol într-un caz de sindrom Ogilvie (detaliu).

Este posibilă urmărirea în timp a evoluției. Irigografia este contraindicată. Tomografia computerizată, acolo unde este accesibilă, confirmă diagnosticul. Colonoscopia nu este necesară și nici nu oferă informații suplimentare, cel mult poate exclude o ocluzie mecanică printr-o stenoză subjacentă.

Alte explorări necesare sunt hemograma, creatinina și azotul seric, ionograma etc. Frecvent este necesar să fie luate în raționamentul diagnostic și investigațiile adresate aparatelor sau sistemelor a căror patologie provoacă pseudoobstrucția acută.

Forme clinice

Există forme ușoare, reversibile sub tratament, și forme severe, cu deznodământ infaust.

Evoluție. Complicații

Pseudoobstrucția acută a colonului are adesea o evoluție supraacută. Fiind o suferință frecvent letală, nu are timp pentru a dezvolta complicații. Nerecunoașterea la timp a acestei boli poate duce la perforarea cecului sau a colonului.

Cel mult 30% dintre pacienți își revin după măsurile terapeutice și o parte recidivează. Pentru urmărirea evoluției se efectuează radiografii abdominale pe gol repetate. Diametrul cecal se monitorizează, preferabil de două ori pe zi. Dacă diametrul cecului depășește 12 cm, se impune tratament decompresiv electiv.

Diagnostic pozitiv

Se bazează pe evidențierea unui sindrom obstructiv cu evoluție dramatică, de cele mai multe ori la un pacient cu stări morbide asociate predispozante, în lipsa unei cauze mecanice de ocluzie. Aspectul radiografiei abdominale pe gol permite susținerea diagnosticului.

Diagnostic diferențial

Se efectuează cu alte boli care determină distensia colonului. Megacolonul toxic din rectocolita hemoragică și ischemia mezenterică trebuie excluse, deoarece tratamentul lor este diferit. Pentru rectocolita ulcero-hemoragică pledează istoricul bolii și colonoscopia cu biopsie din antecedente; pentru ischemia mezenterică acută pledează factorii de risc aterosclerotici și semnele de afectare aterosclerotică a altor organe, eventual arteriografia mezenterică.

Obstrucția mecanică poate determina un tablou asemănător, deseori fiind dificil de diferențiat între pseudoobstrucție și obstrucția propriu-zisă. Irigoscopia sau colonoscopia permit identificarea cauzelor organice.

În diagnosticul diferențial sunt cuprinse și: volvulusul de sigmă, intususceptia sau ileusul paralitic.

Prognostic

Mortalitatea survine la până la o treime din cazuri, dar aceasta nu este cauzată de distensia abdominală, ci de boala de bază. Perforația intestinală apare la 15% dintre cazuri și reprezintă un factor prognostic defavorabil major.

Tratament

Monitorizarea calibrului intestinal determină modul de conducere a terapiei. Tratamentul este inițial conservator. Se corectează tulburările electrolitice, în special hipopotasiemia, hiposodemia, hipomagneziemia sau hipofosfatemia, precum și hiperazotemia. Se practică sucțiunea nasogastrică și plasarea unui tub rectal, pentru decompresie. Se întrerupe orice terapie susceptibilă de a fi provocat distensia colică. Se consideră că un diametru al cecului de peste 12 cm sau al colonului stâng de peste 10 cm impune începerea tratamentului decompresiv (6).

Decompresia chirurgicală cu cecostomie şi introducerea unui tub în lumenul colonului dă rezultate bune, dar determină o mortalitate de 20%. Se poate efectua şi decompresia endoscopică. Dificultatea acestei metode constă în faptul că nu se poate efectua o pregătire de calitate a colonului pentru colonoscopie. În cursul colonoscopiei se poate implanta un tub de decompresie colică, dar acesta se înfundă frecvent cu fecale. Succesele terapeutice endoscopice rămân încă modeste şi cca. 10% dintre cazuri necesită în continuare tratament chirurgical.

Profilaxie

Presupune combaterea factorilor etiologici (vezi tabelul I) în vederea prevenirii dilatației acute a colonului.

Reintegrarea socioprofesională

Depinde de natura bolii de bază.

Pseudoobstrucția intestinală cronică

Cadru nosologic

Reprezintă prototipul pseudoobstrucției intestinale. Este un sindrom caracterizat prin episoade recidivante de obstrucție intestinală, fără obstacole mecanice detectabile. Se definește ca sindromul caracterizat prin alterarea propulsiei gastrointestinale şi un tablou clinic de ocluzie intestinală mecanică în absența oricărei leziuni care obstruează lumenul. Sub aspect fiziopatologic mai poate fi definit şi ca reducerea masei de intestin funcțional sub valoarea normală necesară digestiei şi absorbției adecvate a nutrienților (7).

Deşi termenul sugerează afectarea intestinului subțire, boala nu este localizată doar la jejun şi ileon, ea putând cuprinde şi alte segmente ale tubului digestiv.

Epidemiologie

Nu sunt bine cunoscute prevalența şi incidența acestei condiții patologice, deoarece ea este frecvent subraportată, fiind, mai ales în țara noastră, rareori recunoscută. Unele simptome ale pseudoobstrucției, precum vărsăturile în repetiție, constipația sau chiar diareea (prin efect de supraapopulare bacteriană) sunt uşor atribuite intestinului iritabil sau unor tulburări psihice. Considerăm că multe intervenții repetate pentru aşa-zise ocluzii intestinale recidivante prin bride ar putea fi evitate dacă s-ar ține cont de posibilitatea existenței pseudoobstrucției cronice.

Etiologie

Boala poate fi idiopatică sau secundară altor cauze. În tabelul II sunt redate cauzele pseudoobstrucției intestinale primare (ale pseudoobstrucției produse de boli primare, miopatii şi neuropatii), iar în tabelul III, cauzele pseudoobstrucției cronice intestinale secundare (produse secundar îmbolnăvirii altor organe sau sisteme).

Foarte multe cauze pot precipita episoadele de pseudoobstrucție intestinală. Uneori cauza nu poate fi evidențiată, şi în aceste cazuri se poate formula diagnosticul de pseudoobstrucție intestinală idiopatică.

Patogeneză

Mecanismul patogenetic constă în alterarea capacității de contracție a musculaturii intestinale, prin afectarea sistemului nervos reglator sau a țesutului muscular. Este afectat şi sistemul umoral de reglare a motilității intestinale, deoarece s-a demonstrat o reducere a receptorilor colinergici din musculara intestinală. Factorul genetic este implicat în patogeneza cel puțin unei părți din cazuri.

Tabelul II

Cauzele pseudoobstrucției cronice intestinale primare:

de tip familial :
miopatii viscerale familiale de tip I, II şi III
neuropatii viscerale familiale de tip I şi II
miopatii viscerale ale copilului de tip I şi II
de tip sporadic:
miopatii viscerale
neuropatii viscerale
neuromiopatii sporadice
cu histologie normală

Cauzele pseudoobstrucției cronice intestinale secundare

Boli ale musculaturii netede intestinale:
colagenoze (sclerodermie, dermatomiozită, lupus eritematos sistemic)
distrofii musculare (distrofia miotonică, distrofia musculară Duchenne); amiloidoza
Boli neurologice:
boala Chagas, ganglioneuromatoza intestinală, neuropatia viscerală paraneoplazică, boala Parkinson, leziuni medulare, boala Recklinghausen, sindromul Shy-Drager, boala Hirschsprung, tumori de trunchi cerebral, accidente vasculare cerebrale, encefalita, neuropatia diabetică
Boli endocrine și metabolice:
hipotiroidism, hipoparatiroidism, feocromocitom, porfirie, diabet zaharat
Medicamentoase:
fenotiazinice, antidepresive triciclice, antiparkinsoniene, ganglioplegice, morfină și derivați
Intoxicații:
Amanita
Infecții virale
Citomegalovirus, Epstein-Barr
Enteropatii:
enteropatia glutenică, by-pass ileojejunal, diverticuloza intestinului subțire, enterita eozinofilică, enterita actinică, mezenterita sclerozantă, limfomul intestinal

În ultimii ani s-a demonstrat implicarea unor mutații genetice care determină scăderea numărului de celule interstițiale Cajal. Protooncogena C-kit codifică un receptor, tirozin kinaza, care are domenii extracelulare, transmembranare și citoplasmice. Mutațiile acestei ultime componente a proteinei C-kit determină la șoareci o dezvoltare anormală a celulelor interstițiale Cajal. Alte gene legate de anomalii ale motilității și de boala Hirschsprung au fost identificate pe cromozomul 10q 11.2. Localizarea sa fizică este restrânsă la o regiune de 250 Kb care conține protooncogene RET *(rearranged duning transfection).*

Mutații ale RET, inclusiv în domeniul tirozin kinazei, au fost observate în boala Hirschprung (7).

Motilitatea intestinală își pierde mecanismele de control la diverse niveluri (8,9).

Astfel, în cazul miopatiilor primare sau secundare, leziunea se găsește la nivelul fibrelor musculare netede. În cazul neuropatiilor primare sau secundare, leziunile apar la nivelul sistemului nervos enteric. În cazul neuromiopatiei viscerale sporadice și al colagenozelor, amiloidozei, sindromului Ehlers-Danlos, leziunea se găsește la nivelul atât al fibrei musculare, cât și al sistemului nervos enteric. În neuropatia diabetică, suferințele SNC, ale măduvei spinării și ale sistemului nervos vegetativ, leziunea se găsește la nivelul sistemului nervos extrinsec, aflat în conexiune cu sistemul nervos enteric. În fine, sunt situații, de exemplu în feocromocitom, hipoparatiroidism și enteropatia glutenică, unde nu se cunoaște nivelul leziunii.

Pseudoobstrucția se asociază frecvent cu gastropareza, ceea ce face foarte dificilă alimentarea.

Consecințele episoadelor recurente de ocluzie funcțională sunt pe de o parte apariția recidivantă a unor crize de ocluzie intestinală, care este echivalentul clinic al unui abdomen acut, pe de altă parte apariția unei populări bacteriene intestinale, care provoacă sindrom diareic și carențial.

Morfopatologie

Examenul macroscopic (realizat în cursul intervențiilor chirurgicale) este cel al unei ocluzii (ansa suprajacentă destinsă, tulburări ale circulației mezenterice), în lipsa unei cauze obstructive. Examenul microscopic relevă, în cazul pseudoobstrucției neuropate, alterarea sistemului nervos vegetativ sau enteric (degenerarea ganglionilor, a plexurilor enterale). Neuropatiile sistemului nervos enteric prezintă fibre nervoase extrinseci integre și modificări ale sistemului nervos enteric: reducerea celulelor ganglionare, anomalii ale citoarhitectonicii, celule inflamatorii în ganglionii plexurilor enterice, incluzii neuronale. Miopatiile viscerale prezintă modificări degenerative ale fibrelor musculare netede.

Tablou clinic

Este același, indiferent de etiologie. Este mai frecvent întâlnit la subiecți care prezentau constipație din copilărie. În antecedente apar recurent episoade de ocluzie care nu pot fi deosebite de cele prin ocluzie mecanică. Vârsta la care

debutează boala este foarte variabilă. Frecvența și severitatea episodelor obstructive sunt variabile, în medie de câteva ori pe an. Foarte rar simptomele pot fi persistente.

La examenul fizic se constată că pacienții sunt de obicei denutriți, prin deficit de aport, dar și prin malabsorbție cauzată de popularea bacteriană pe anse stagnante. Abdomenul este destins și sensibil, fără semne peritoneale. Lipsesc frecvent borborismele. În cazurile cu distensie gastrică se evidențiază clapotaj.

Între episoadele ocluzive, cei mai mulți pacienți sunt asimptomatici. La unii pot totuși să apară dureri abdominale postprandiale în etajul abdominal superior, greață, vărsături și balonări. În cazurile cu extinderea suferinței asociată la colon apare constipație, dar mai frecvent se întâlnește diaree, cauzată de contaminarea bacteriană a intestinului. La acest tablou clinic se adaugă simptomele și semnele bolilor inițiale, în cazul formei secundare. Bolnavii cu pseudoobstrucție idiopatică în cadrul miopatiei viscerale familiale pot prezenta megaureter și megavezică, ceea ce determină retenție urinară și nefropatie obstructivă. În neuropatiile viscerale cu pseudoobstrucție idiopatică există diverse simptome neurologice, precum ataxia, disautonomia etc. Au fost descrișii markeri fenotopici, care aduc argumente în favoarea etiologiei genetice a bolii: laxitate articulară, prolaps de valvulă mitrală, creșterea numărului de arcade digitale.

Explorări diagnostice

Pentru evidențierea episoadelor ocluzive se efectuează radiografia abdominală pe gol, care relevă aer la nivelul segmentului paretic, cu niveluri hidroaerice. Urmează diverse explorări pentru excluderea unei cauze de obstrucție a lumenului intestinal. Investigația se adresează diverselor segmente la nivelul cărora se poate produce pareza. Pentru gastropareză se efectuează radiografia abdominală pe gol care arată un stomac destins, plin de lichid și gaze. Ecografia este un mijloc foarte fiabil de evidențiere a gastroparezei. Endoscopia exclude o stenoză pilorică. Scintigrafia gastrică evidențiază întârzierea evacuării gastrice. La nivelul intestinului subțire este mai dificil de exclus o cauză organică. La examenul radiologic se observă dilatarea segmentară a intestinului subțire. Uneori apare un megaduoden. Examenul baritat are valoare redusă din cauza numeroaselor rezultate fals negative. Valoare diagnostică superioară are enteroclisma. Manometria intestinală are valoare deosebită (10). Aceasta poate preciza, în funcție de traseul înregistrat, dacă pseudoobstrucția este de natură neuropatică sau miopatică. În forma neuropatică, CMM sunt absente sau au aspect anormal. Dacă apar, CMM pot avansa foarte încet sau să se propage retrograd. Postprandial nu apare tipul de contracții obișnuit în această fază, ci se remarcă aceeași lipsă a contracțiilor. În tipul miopat de pseudoobstrucție, CMM este prezent, dar are amplitudinea scăzută. Contracțiile postprandiale au, de asemenea, amplitudine redusă. În ocluziile mecanice sunt înregistrate mănunchiuri de contracții violente, intermitente, în segmentul proximal ocluziei. Manometria anorectală este necesară pentru a exclude boala Hirschsprung. Manometria esofagiană relevă scăderea presiunii sfincterului esofagian inferior și a contracțiilor esofagului inferior, în miopatiile viscerale. În neuropatiile viscerale, sfincterul esofagian inferior se contractă normal, dar amplitudinea contracțiilor este redusă.

Testele pentru neuropatie vegetativă sunt alterate la cca. 25% dintre cazuri. În cazurile suspecte de retenție urinară se practică urografia sau cistografia. Dacă se suspectează o neuropatie extrinsecă, este necesară efectuarea unor tomografii computerizate sau investigație prin rezonanță magnetică nucleară sau arteriografie pentru sistemul nervos central, respectiv teste de neuropatie vegetativă periferică. Bolile asociate, capabile de a determina pseudoobstrucție, necesită investigații de laborator profilate. Cele comune sunt: dozarea glicemiei, a anticorpilor antinucleari pentru colagenoze, a hormonilor tiroidieni, a porfirinelor etc. Uneori este necesară efectuarea unor investigații având scopul de a releva coafectarea altor segmente. Dacă persistă dubii, este preferabilă laparotomia exploratorie care să caute obstacolul, deoarece obstrucția mecanică este mai frecventă decât cea funcțională.

Forme clinice

Există forme ușoare și severe de boală. Anumite cazuri prezintă particularități.

Pseudoobstrucția colonică cronică este sindromul caracterizat prin ocluzie funcțională recidivantă la nivelul colonului. Poate fi izolată, sau, mai frecvent, asociată pseudoobstrucției intestinale. Este mai frecventă decât pseudoobstrucția intestinală propriu-zisă. Se poate asocia cu megacolonul. Etiologia este de asemenea, primară sau secundară. Etiologia pseudoobstrucției colonice secundare seamănă cu cea a pseudoobstrucției intestinale propriu-zise. Astfel, cauzele sunt: boala lui Hirschsprung, boala lui von Recklinghausen, feocromocitomul, tumorile

retroperitoneale, psihozele, colonul catarctic, iar dintre medicamente, este implicată clonidina. Între cauzele primare, spre deosebire de pseudoobstrucția intestinală propriu-zisă, nu a fost descrisă forma familială.Tabloul clinic este același, indiferent de etiologie. Bolnavii acuză dureri postprandiale și distensie abdominală, la nivelul etajului abdominal inferior. În mod tipic, simptomele nu apar à jeun sau dimineața la trezire. Durerea este maximă seara, când poate deveni frecvent o urgență. Greața și vărsăturile sunt rare, dar constipația este frecventă. Pacienții nu au cașexie, ca cei cu pseudoobstrucție intestinală. Zgomotele intestinale pot fi percepute. Abdomenul prezintă timpanism. Spre deosebire de pseudoobstrucția acută, perforația colonului apare foarte rar. Se pot asocia simptomele sau semnele bolii de bază. Diagnosticul este stabilit prin radiografie abdominală pe gol, unde se evidențiază niveluri aerice sau hidroaerice la nivelul intestinului gros. Manometria intestinului subțire este normală în formele izolate la nivelul colonului. Manometria anorectală permite evidențierea unor trasee sugestive pentru cauza unei pseudoobstrucții secundare (de exemplu în boala Hirschsprung). Irigoscopia exclude un obstacol organic. Pot fi efectuate și teste specifice bolii de bază. Pentru a stabili extinderea bolii se recomandă manometrie esofagiană, endoscopie, chiar radiografie gastrică. Evoluția și prognosticul sunt sunt superioare celor din pseudoobstrucția intestinală propriu-zisă.

Pseudoobstrucția cronică intestinală la copii ridică probleme speciale de abordare. În primul rând tabloul clinic este mult mai puțin specific, de aceea diagnosticul este adesea mai dificil. Un număr de factori exacerbează simptomatologia bolii: infecțiile (urinare, faringiene, respiratorii, intestinale), tulburările hidroelectrolitice și acidobazice, medicamente și intervenții medicale invazive.

Simptomele sunt uneori nespecifice și îi pot expune pe copii la intervenții diagnostice sau chirurgicale inutile și periculoase (11). Un caz particular este cel al copiilor cu părinți bolnavi psihic, care îi duc frecvent la medici, afirmând că au dureri abdominale sau vărsături. Este vorba de așa-numitul sindrom Münchausen la aparținători (sindrom Polle). În acest caz, manometria intestinală poate ajuta la identificarea pseudoobstrucției reale. Demersul diagnostic este similar cu cel de la adult. Tratamentul este mai ales profilactic, adresându-se factorilor precipitanți de mai sus. Un accent deosebit se pune pe asigurarea unei bune nutriții, pe corectarea dezechilibrelor metabolice, pe combaterea infecțiilor. În cazuri localizate (megaduoden) sau de abdomen acut chirurgical, se practică tratamentul chirurgical adecvat. În tabelul IV apar deosebirile între forma adultului și cea pediatrică de pseudoobstrucție intestinală (1).

Evoluție. Complicații

Este un sindrom cu evoluție recurentă care conduce la suferințe de durată, exacerbări paroxistice. Pacienții ajung progresiv la emaciere. Cazurile care nu se remit spontan sau sub tratament conservator, ori la care nu s-a precizat corect diagnosticul, sunt supuse intervenției chirurgicale, ca în ocluziile mecanice. La pacienții care ajung să fie operați se recomandă efectuarea unei biopsii din întreaga grosime a peretelui intestinal, care va putea permite stabilirea tipului leziunii: miopatie sau neuropatie.

Pe termen lung, s-a observat că boala prezintă o tendință nesemnificativă de a reduce frecvența episoadelor de ocluzie intestinală, însă persistă zeci de ani, ceea ce determină apariția unei stări de denutriție a pacienților (6).

Diagnostic pozitiv

Se bazează pe evidențierea în anamneză a unor episoade de ocluzie intestinală, cu excluderea unei etiologii organice. Există și anumite particularități clinice care permit stabilirea probabilității de pseudoobstrucție cronică, încă din faza examenului clinic: pseudoobstrucția este însoțită frecvent de diaree, de asemenea pot coexista simptome digestive ale altor segmente (disfagie, balonare postprandială, greață). Între crize persistă simptomele digestive enunțate mai sus, bolnavul este subponderal. La bolnavii cu obstrucție mecanică recidivată aceste simptome și semne de obicei lipsesc. Existența tabloului bolii de bază îndreaptă diagnosticul spre pseudoobstrucția secundară. Depistarea unor tulburări neurologice, inclusiv ale reflexelor pupilare, orientează spre o dereglare a sistemului nervos vegetativ. Existența unei hepatosplenomegalii orientează spre o amiloidoză. Prezența clapotajului sugerează asocierea unei gastropareze. Trebuie căutate activ semnele unor boli precum colagenozele, cicatricele intervențiilor chirurgicale pe abdomen, date despre abuzul de medicamente incriminate în etiopatogeneza pseudoobstrucției etc.

Un diagnostic complet trebuie să precizeze dacă boala este acută sau cronică; dacă este cauzată de o neuropatie sau o miopatie; dacă se însoțește de tulburări de hidratare și nutriție; dacă este localizată la intestin sau cuprinde și alte segmente digestive.

Tabelul IV

Diferențe între pseudoobstrucția adultului și a copilului

	Adulți	Copii
Prezentare	În general dobândită	În general congenitală
Etiologie	În general secundară	În general primară
Diagnostic	Manometria normală sugerează simulare	Manometria normală sugerează sindrom Münchausen la aparținători
Tratament	Lipsa disfuncției vagale prezice răspuns la cisaprid	Existența CMM prezice răspuns la cisaprid
Prognostic	Evoluție lent progresivă	Evoluție rapidă spre alimentație parenterală totală

Tabelul V

Elemente de diagnostic diferențial între pseudoobstrucția cronică intestinală (POCI) și ileusul mecanic (IM)

Semn	POCI	IM
tranzit	diaree sau constipație	constipație
alte simptome digestive	da	nu
simptome între crize	da	nu
denutriție	frecvent	nu
retenție urinară	frecvent	nu
încărcare ereditară	da	nu
radiografie abdominală	dilatare intestinală difuză	dilatare suprastenotică
enteroclismă	negativă	pozitivă
manometrie	CMM absente, contracții postprandiale reduse	CM prezente contracții în mănunchi

Diagnostic diferențial

Presupune în primul rând diferențierea dintre pseudoobstrucția cronică intestinală și ocluzia mecanică. Diferențierea dintre ele apare în tabelul V.

Valoarea diagnostică maximă în diagnosticul pseudoobstrucției intestinale propriu-zise o are enteroclisma, care depistează obstacolul mecanic, dacă acesta este prezent. Laparotomia diagnostică poate, de asemenea, să diferențieze între cauza organică sau funcțională de ocluzie.

Prognostic

Depinde de forma de boală. Este mai bun în formele cu afectare izolată și sever în cele cu afectare intestinală sau digestivă difuză. Cauza pseudoobstrucției determină semnificativ prognosticul bolii.

Tratament

Este în primul rând dietetic, astfel alcătuit pentru a evita simptomele postprandiale intercritice. Se recomandă alimentație elementală sub formă de lichide, mai ușor de propulsat prin tubul digestiv și de absorbit. Se interzic băuturile gazoase, se preferă sucurile de fructe. Ritmul alimentației trebuie să țină cont de ritmul episoadelor de obstrucție, așa încât atunci când simptomele sugerează o recidivă ocluzivă, alimentația să poată fi suspendată la timp. Atunci când crizele ocluzive sunt foarte dese, se impune alimentație parenterală de durată. Nutriția parenterală se practică și ambulator, dar aceasta alterează calitatea vieții. Dacă există contaminare intestinală bacteriană, se administrează antibotice: tetraciclină, ampicilină, metronidazol sau trimetoprim, 1 săptămână și 2 săptămâni pauză. Alte antibiotice, utilizate la nevoie, sunt: rifaximyna, paramomy-

cina, cefalosporinele orale. Cazurile cu afectare izolată, precum cele cu megaduoden, beneficiază de tratamentul chirurgical. Când megaduodenul este exagerat de mare, se preferă o rezecție duodenală cu păstrarea papilei. Alte posibilități de tratament chirurgical sunt, după posibilități, bypassul segmentului ocluziv, rezecții intestinale sau chiar enterectomie sau numai enterostomie.

Tratamentul prokinetic are efecte pasagere. Dintre prokinetice, cisapridul a fost utilizat cu rezultate mai bune (12). Se administrează 3x10-20 mg/zi înainte de masă și eficiența lui a fost demonstrată atât în cure scurte de 2-3 săptămâni, cât și în cure prelungite de un an. Întreruperea pentru 2-3 săptămâni a tratamentului previne apariția tahifilaxiei. Eritromicina lactobionat în doză de 3 mg/kg la 8 h pe durata de cel mult 7-10 zile are efect favorabil. Eritromicina se poate administra și oral, 3x250 mg, cu 30 min înainte de masă. Octreotidul, analog de somatostatină, crește activitatea mioelectrică intestinală și poate fi utilizat ca prokinetic, singur sau asociat cu eritromicina. Leuprolidul, un analog al GRH, este util în cauzele de neuropatie și miopatie. Au fost comunicate cazuri care au răspuns bine la indometacin, ceea ce sugerează implicarea patogenetică a prostaglandinelor, cel puțin în unele forme clinice.

Tratamentul bolii de bază previne frecvent recidiva pseudoobstrucției.

În forma de pseudoobstrucție colonică nu există tratament specific (13). Prokineticele și laxativele nu au efect de durată, iar laxativele pot deveni periculoase prin abuz. Tratamentul bolii de bază, de exemplu al hipotiroidismului, trebuie urmat în continuare. Intervenția chirurgicală (colectomie subtotală cu ileoproctostomie) ameliorează simptomele acestor bolnavi. În boala Hirschsprung se practică decompresia colonului prin diverse tehnici chirurgicale.

Chirurgia nu este o metodă de electie. Frecvent, pacienții ajung la chirug înainte de a se fi stabilit diagnosticul exact de pseudoobstrucție. Se rezolvă chirurgical acele situații care nu răspund la tratamentul farmacologic și dietetic. Atunci când sucțiunea gastrică și intervenția decompresivă nu opresc evoluția, este necesar tratamentul chirurgical, pentru a se practica rezecția porțiunii obstruate și chiar perforate. Ca alternativă este transplantul de intestin.

Bibliografie

1. Di Lorenzo C. Pseudo-obstruction: current approaches. Gastroenterology 1999; 116: 980-987.

2. Dumitrașcu D. Pseudoobstrucția intestinală, în Dumitrașcu D. *Patologia funcțională digestivă*. București: Editura Medicală, 1991, 174-180.

3. Quigley EMM. Intestinal pseudo-obstruction. In: Champion MC, Orr WC. *Evolving concepts in gastrointestinal motility*. Oxford: Blackwell Science, 177-199.

4. Anuras J, Anuras S. Pseudo-obstruction syndromes, in Anuras S. *Motility disorders of gastrointestinal tract*. New York: Raven Press, 1992, 327-344.

5. Patel R, Christensen J. Chronic intestinal pseudo-obstruction. Gastroenterologist 1995; 3: 345-356.

6. Anuras S, Hodges D. Dysmotility of the small intestine, în T. Yamada. *Textbook of Gastroenterology*, 2nd ed. Philadelphia: JB Lippincott Co, 1995,1577-1599.

7. Camilleri M. Chronic intestinal pseudo-obstruction. In: Corazziari E. *Chronic Gastrointestinal disorders*. Milano: Messagi 1999:271- 294.

8. Stanghellini V, Cogliandro R, Barbara G și colab. Intestinal pseudo-obstruction. Proceedings 4th European Postgraduate Course on Gastrointestinal Motility. Utrecht, June 10-13, 1998.

9. Chinn JS, Schuffler MD. Paraneoplastic visceral neuropathy as a cause of severe gastrointestinal motor dysfunction. Gastroenterology 1988; 95, 1279-1986.

10. Camilleri M. Management of chronic intestinal pseudo-obstruction. Motility 1995; 30, 7-9.

11. Milla PJ. An approach to intestinal pseudo-obstruction în children. Motility 1988; 2, 11-14.

12. Phillips SF, Camilleri M. Chronic intestinal pseudo-obstruction, în Heading RC, Wood JD: *Gastrointestinal dysmotility: focus on cisapride*. New York: Raven Press, 1992, 269-279.

13. Hirunol, Pandolfis J. Chronic intestinal pseudoobstruction. Dig Dis 2000; 18: 83-92.

MEGACOLONUL

Paula Grigorescu-Sido

Cadru nosologic

Noțiunea de megacolon corespunde unui grup de entități clinice, diferite din punct de vedere etiopatogenetic, care au în comun creșterea diametrului colonului, măsurând pe radiografie peste 6,5 cm la nivelul colonului descendent, peste 8 cm la nivelul colonului ascendent și peste 12 cm la nivelul cecului (Preston, cit.1). În cadrul acestui grup, din punct de vedere ontogenetic, se delimitează megacolonul congenital (boala lui Hirschprung) și megacolonul dobândit.

Megacolonul congenital (boala lui Hirschprung)

Megacolonul congenital constă în dilatarea colonului secundară unei obstrucții funcționale la nivelul unui segment subiacent (de obicei rectal), care este foarte mult îngustat, datorită absenței congenitale a plexurilor nervoase din peretele acestuia (aganglionoza).

Boala a fost semnalată pentru prima dată la 2 copii în anul 1886, de către Hirschprung, care a descris tabloul clinic caracteristic (constipație severă, cu episoade de ocluzie și cu dilatare și hipertrofie a colonului), cu prognostic letal, și l-a atribuit unei posibile malformații congenitale. Următoarele șase decenii au adus prea puțin pentru cunoașterea patogenezei bolii; abia în 1948, Swenson și Bill au precizat modificările anatomopatologice care au permis această cunoaștere și au descris prima intervenție chirurgicală curativă.

Epidemiologie

Incidența exactă a bolii nu este cunoscută. Diverse statistici, efectuate în arii geografice diferite, raportează o incidență extrem de variabilă, de la 1/30.000 până la 1/100 nou-născuți; cele mai multe observații indică însă o incidență de 1/5.000 -1/10.000 nou-născuți (1).

Există o evidentă predilecție a bolii pentru sexul masculin, oglindită în raportul 2,5-2,7/1 între pacienții de sex masculin și, respectiv, feminin; acest raport crește până la 3,89-5,4/1 pentru formele de boală în care aganglionoza interesează un segment intestinal scurt și scade, până la 1,4-1/1, pentru cazurile cu aganglionoză extinsă.

Etiopatogeneză

Modificarea patologică esențială în boala Hirschprung constă în absența totală a celulelor ganglionare (aganglionoză) în plexurile lui Meissner și Auerbach, într-un segment intestinal situat de obicei în zona distală a rectului, dar care se poate extinde proximal, pe distanțe variabile.

Aganglionoza este consecința sistării procesului de migrare caudală a celulelor crestei neurale (2). Aceste celule, precursoare ale celulelor ganglionare, migrează în direcție cranio-caudală în cursul perioadei embrionare. Neuroblaștii pătrund în regiunea cranială a intestinului din săptămâna a V-a până în săptămâna a VII-a și migrează

caudal în stratul muscular al peretelui intestinal; diferențierea celulelor ganglionare are loc la acest nivel între săptămâna a VII – VIII-a de viață intrauterină. Migrarea celulelor nervoase din regiunea mijlocie a colonului transvers până la anus necesită, pentru a fi completă, 4 săptămâni. Întreruperea acestui proces are drept consecință aganglionoza, cu absența congenitală a plexului mienteric într-un segment distal al intestinului, modificare caracteristică bolii Hirschprung. Extinderea segmentului aganglionar depinde de momentul în care a fost întrerupt procesul de migrare celulară caudală. Există unele opinii, conform cărora este posibilă și o origine separată, caudală, a celulelor ganglionare (Steadman, cit.1).

O serie de studii *in vitro* și de observații *in vivo* arată că anomalia calitativă a unor componente ale matricei extracelulare (laminina, colagenul tip IV) ar putea avea un rol în activitatea și migrarea celulelor provenite din creasta neurală, intervenind astfel în patogeneza bolii Hirschprung.

În prezent, aceasta este considerată o boală multifactorială, o neurocristopatie multigenică (3), sistarea migrării caudale a celulelor din creasta neurală apărând ca o rezultantă a acțiunii a două categorii de factori: genetici și de mediu.

Intervenția *factorilor genetici* cu localizare poligenică este susținută de trei categorii de observații: incidența crescută a bolii în unele familii; asocierea bolii cu alte boli condiționate prenatal și existența modificărilor citogenetice la unii bolnavi cu boală Hirschprung.

Incidența crescută a bolii Hirschprung în unele familii (inclusiv prezența sa constantă la gemenii monozigoți) reprezintă o constatare clasică. Analiza informațiilor existente în literatura de specialitate în acest sens permite în plus afirmația că această incidență se supune legilor eredității poligenice.

Rudele unui bolnav prezintă un risc crescut de boală față de populația generală, riscul fiind maxim la rudele de gradul I; incidența bolii Hirschprung este: 3,6% în fratriile cu un bolnav și 2% la descendenți (date încă puține, dată fiind supraviețuirea la vârsta adultă de dată relativ recentă a acestor bolnavi), față de incidența bolii de 1/5.000 -1/10.000 în populația generală.

Riscul de boală într-o familie este mai mare dacă anomalia este mai severă. Statisticile arată că: boala Hirschprung în fratriile cu un bolnav survine cu o incidență de 1% la sexul feminin și 5% la cel masculin (1), dacă aganglionoza interesează un segment scurt, și de 10% (indiferent de sex) dacă acest segment este lung; riscul de apariție a bolii la descendenți este de 2% pentru formele cu segment aganglionar scurt și peste 2% pentru formele cu segment lung.

Raportul între sexe este în unele dintre aceste boli inegal, caz în care riscul de recurență este mai mare dacă probandul aparține sexului mai rar afectat. Așa cum s-a menționat anterior, în boala Hirschprung există o predominanță netă a bolnavilor de sex masculin, iar statisticile existente oglindesc corelația menționată, arătând că incidența bolii în fratrii este de 2,6% dacă probandul este de sex masculin și de 7,2% dacă acesta este de sex feminin și că riscul de recurență a bolii la descendenți este mai mare în familiile în care mama prezintă boala Hirschprung.

Riscul de recurență crește odată cu numărul membrilor de familie afectați. În acest sens, este ilustrativă observația lui *Lipson și Harvey* (1987) care comunică 6 cazuri de boală Hirschprung în 3 generații ale unei familii.

Asocierea bolii Hirschprung cu alte boli condiționate prenatal (cromozomiale, sindroame genetice, boli multifactoriale, malformații congenitale izolate) este frecvent consemnată și interpretată ca o dovadă a faptului că boala Hirschprung reprezintă numai una dintre consecințele anomaliei de dezvoltare a crestei neurale. Cea mai frecventă asociere este cu trisomia 21 (4), statisticile existente arătând că 9,5%-13% dintre pacienții cu boală Hirschprung prezintă trisomie 21 și 5,9% dintre pacienții cu trisomie 21 au și boală Hirschprung.

Alte asocieri consemnate sunt cu: cardiopatii congenitale (mai ales DSV) în 5% dintre cazuri; malformații intestinale (absența rotației sau malrotație intestinală, intestin scurt congenital, diverticul Meckel, imperforație anală); polipoză colonică; malformații ale aparatului urogenital (agenezie renală unilaterală; boala chistică renală; hidronefroză – 4%; diverticuli ai vezicii urinare, criptorhidie – 2%; uter hipoplazic); malformații cranio-cerebrale (microcefalie – 2%; hidrocefalie); ependimom al ventriculului IV; sindrom Laurence-Bardet-Moon-Biedl; sindrom Smith-Lemli-Opitz tip II; surditate congenitală (5).

Uneori, asocierile cu boala Hirschprung au caracter sindromatic, în acest sens fiind menționate următoarele asocieri: polidactilie ulnară, polisindactilie a halucelui, DSV (6); anomalii pigmentare (șuviță frontală sau zone diseminate de păr alb, heterocromia irisului), descrise inițial în sindromul Waardenburg, motiv pentru care asocierea lor cu boala Hirschprung (mai ales forme cu segment aganglionar scurt) este desemnată ca sindrom Waardenburg-Shah (7); absența sau hipoplazia unghiilor și a falangelor distale ale

policelor și halucelor (8); microcefalie și/sau colobom irian (9); polidactilie, agenezie renală unilaterală, hipertelorism și surditate congenitală (10); hidronefroză bilaterală, valvă uretrală posterioară, imperforație anală, hernie inghinală stângă, hipoplazia unghiilor și dismorfism facial minor (11); hipoplazia cartilagiilor și părului (condrodisplazie metafizară tip Mc Kusick).

Weigel constată prezența deleției interstițiale de pe cromozomul 13 la pacienți care asociau la boala Hirschprung retinoblastom (13). Morvat și colab. consemnează asocierea bolii Hirschprung cu microcefalie, retard mental și dismorfism facial, ca un sindrom nou, și identifică un locus pe 2q.22-q23 (22).

Studiile de genetică moleculară din ultimul deceniu au dus la identificarea mai multor gene, considerate „gene de susceptibilitate" pentru boala Hirschprung (14,15): protooncogenul RET localizat pe 10q.11.2 (16), care codifică un receptor tirozin-kinază, exprimat în celulele derivate din neuroectoderm; gena factorului neurotrofic, derivat din linia celulelor gliale (17,18); gena receptorului endotelinei B (14,19); gena endotelinei 3 (14) și altele. Dintre acestea, cele mai frecvente sunt mutațiile inactivante ale genei RET, care survin la 50% dintre cazurile familiale și la 15-20% dintre cele sporadice (14); mutațiile genei RET sunt consemnate și în diferite asocieri ale bolii Hirschprung: cu neoplazia endocrină multiplă – MEN – (20) sau cu sindromul de hipoventilație centrală Ondine (21).

Rolul *factorilor de mediu* este mai puțin documentat. Se discută, fără a exista însă argumente definitorii, intervenția posibilă, în primele 8 săptămâni de sarcină, a următorilor factori: hipertensiunea gravidei (Lipson, 1988); un factor infecțios (ipoteză formulată în baza etiologiei infecțioase – *Trypanosoma cruzi* – a bolii Chagas, constând în degenerarea celulelor ganglionare ale plexului Auerbach cu megacolon dobândit) și compromiterea vascularizației arteriale a colonului, ipoteză sugerată de date experimentale (distrucția plexurilor mienterice după injectarea cu urokon a arterei colonice inferioare la câini) și histologice (prezența aganglionozei segmentare la subiecți cu hamartoame sau cu endarterită obliterantă, care interesează rețeaua arterială a colonului).

Fiziopatologie

Absența celulelor ganglionare într-un segment al intestinului (de obicei distal) exclude orice posibilitate de reglare extrinsecă sau intrinsecă a musculaturii netede, care duce la o contracție permanentă în zona respectivă. Această reacție a fost confirmată pe modele experimentale de aganglionoză (Wright, 1965).

Concepția clasică asupra inervației intestinale se rezumă, în esență, la prezența a două categorii de fibre: *fibre parasimpatice,* preganglionare, care pleacă din măduva sacrată, fac sinapsă în celulele ganglionare ale plexului mienteric și se continuă cu fibre excitatorii colinergice și *fibre postganglionare inhibitorii,* care pleacă de la ganglionii lanțului simpatic și se termină în musculatura netedă a intestinului. Se pare însă că există o rețea nervoasă mult mai complexă decât schema clasică, întrucât s-a demonstrat că majoritatea fibrelor simpatice au o a doua sinapsă în ganglionii intramurali și, relativ recent, a fost identificat un al treilea grup de celule, conectat fucțional cu plexul inhibitor, nonadrenergic (1).

În baza cunoștințelor actuale, contracția permanentă a musculaturii netede a segmentului intestinal aganglionar nu se explică prin creșterea activității excitatorii colinergice, ci printr-un deficit de activitate inhibitorie, ca urmare a absenței plexului inhibitor nonadrenergic.

Există trei anomalii de motilitate colo-rectală consecutive aganglionozei într-un segment intestinal distal: incapacitatea sfincterului anal intern de a se relaxa, ca răspuns la distensia rectului; incapacitatea segmentului contractat de a se relaxa după administrarea de agenți parasimpaticomimetici și rigiditatea peretelui segmentului aganglionar (condiționată probabil și de unele modificări ale țesutului conjunctiv), cu incapacitatea de a transmite undele peristaltice, gradul de rigiditate condiționând severitatea tabloului clinic (23,24).

Prima anomalie este considerată ca fiind cea mai caracteristică pentru aganglionoză. Spre deosebire de subiectul sănătos, la care distensia rectală tranzitorie (cu un balon) duce la relaxarea sfincterului anal intern, cu scăderea presiunii intraluminale la acest nivel, în boala Hirschprung, relaxarea sfincteriană lipsește sau este înlocuită uneori de contracție (în repaus, presiunea la nivelul sfincterului anal intern în aganglionoză este normală sau ușor crescută). Trebuie precizat faptul că la 20% dintre copiii indemni de boală Hirschprung, mai ales la nou-născuți prematuri sau subponderali, se poate constata o falsă absență a reflexului de relaxare a sfincterului anal intern, ca răspuns la distensia rectală.

Datorită contracției permanente a segmentului aganglionar, colonul situat proximal față de acesta se dilată progresiv și dobândește o hipertrofie parietală, devenind un „megacolon". Caracterul progresiv al acestui proces explică absența

megacolonului la aproximativ 50% dintre cazurile de boală Hirschprung la nou-născut. Rezultă un sindrom de obstrucție intestinală, dificultatea de eliminare a materiilor fecale și a gazelor, explicând principalele simptome ale bolii: constipația cronică și abdomenul mărit de volum, meteoristic.

Morfopatologie

Macroscopic, aspectul caracteristic în boala Hirschprung constă în prezența a două segmente intestinale net diferite în diametru (un segment distal, îngustat, contractat și un segment proximal mult dilatat, cu peretele muscular hipertrofiat), unite printr-o zonă de tranziție, de formă conică. Examenul microscopic relevă la nivelul segmentului intestinal contractat două aspecte: absența celulelor ganglionare din plexul mienteric (Auerbach) și submucos (Meissner), modificări esențiale cu valoare de „marcă" diagnostică și creșterea în număr și dimensiuni (hipertrofie) a fibrelor nervoase; utilizarea coloratiei specifice arată un conținut crescut în acetil-colinesterază, corelată cu activitatea colinergică crescută în fibrele hipertrofiate; concentrația crescută de norepinefrină, constatată în jurul fibrelor simpatice hipertrofiate, este atribuită întreruperii atât a căilor nervoase parasimpatice, cât și a celor simpatice.

Segmentul intestinal aganglionar pornește de la sfincterul anal intern și se extinde proximal pe o distanță variabilă, interesând: numai rectul, la 22% dintre cazuri; rectul și colonul sigmoid la 52% dintre cazuri sau extinzându-se, dincolo de sigmoid, pe distanțe variabile, la 26% dintre cazuri, dintre care la 4% este cuprins tot colonul (24).

În funcție de lungimea zonei aganglionare, Petras, 1989, descrie 3 variante (25): boală Hirschprung cu segment aganglionar scurt (sub 40 cm), întâlnită la marea majoritate a cazurilor (90%); boală Hirschprung cu segment aganglionar lung (peste 40 cm), care se poate extinde la tot colonul și uneori și la intestinul subțire, chiar până la unghiul lui Treitz (la 5-10% dintre cazuri) și boală Hirschprung cu segment aganglionar foarte scurt (sub 2 cm la nivelul rectului), situație care reprezintă cea mai frecventă constatare în boala Hirschprung la adult.

Tablou clinic

La nou-născut

Copilul cu boală Hirschprung se naște de obicei la termen, cu greutate normală.

Cea mai frecventă manifestare clinică și uneori singura, prezentă la peste 85% dintre cazuri, constă în lipsa de eliminare a meconiului în primele 48 ore. La tușeul rectal se constată, de obicei, că atât canalul anal, cât și rectul sunt lipsite de materii fecale și pot fi reduse în diametru. Eliminarea explozivă de meconiu și gaze la retragerea degetului sau la alte tipuri de stimulare mecanică (retragerea termometrului, plasarea unui tub rectal, clismă) reprezintă un criteriu util pentru diagnosticul bolii. La unele cazuri, meconiul nu se elimină și obstrucția intestinală completă impune intervenție chirurgicală în primele zile de viață. La altele, se elimină cantități mici, la repetate stimulări mecanice. La mai puțin de 15% dintre cazuri, meconiul se elimină în primele 48 ore, interval după care se instalează constipația cronică. Vărsăturile, alimentare, rareori bilioase și excepțional fecaloide, apar la peste 80% dintre cazuri. Este prezentă inapetența.

Abdomenul, inițial normal conformat, devine mărit în volum, meteoristic. La unele cazuri, se observă mișcări peristaltice la nivelul unor anse intestinale dilatate. La cazurile la care tot colonul este aganglionar, abdomenul nu este de obicei destins. Diareea poate apărea spre sfârșitul perioadei neonatale, ca simptom al unei complicații grave, enterocolita pseudomembranoasă.

La sugarul peste o lună și la copil

Simptomul principal este constipația cronică. Evacuarea spontană a intestinului, absentă sau incompletă, la intervale de 7-10 zile, impune clisme repetate și administrare cronică de purgative. Pe acest fond, se pot instala episoade de obstrucție intestinală incompletă. Foarte rar, când segmentul aganglionar este foarte scurt, poate apărea encoprezis.

Apetitul redus și vărsăturile, abdomenul mărit în volum, meteoristic, cu vizualizarea undelor peristatice și palparea maselor fecale, reprezintă simptome uzuale. Tușeul rectal își păstrează o valoare diagnostică deosebită, relevând absența materiilor fecale în rect, care este îngustat, și palparea unei mase fecale la extremitatea proximală a acestuia.

Copilul este palid, malnutrit, iar creșterea, inițial în greutate, apoi și în înălțime, este deficitară.

La adult

Boala Hirschprung este rară la adult, întrucât diagnosticul, stabilit pentru majoritatea pacienților în copilărie, este urmat de tratament chirurgical. Rămâne nediagnosticată – și ca atare manifestă clinic la vârsta adultului – forma cu segment aganglionar foarte scurt. Tabloul clinic constă în constipație cronică, cu debut la vârsta de sugar.

Explorări diagnostice

Explorările esențiale pentru stabilirea diagnosticului includ: examenul radiologic, recto-sigmoidoscopia, manometria anorectală și biopsia rectală.

Examenul radiologic constă în radiografie abdominală „pe gol" și irigografie.

Radiografia abdominală AP în ortostatism indică absența sau o cantitate foarte redusă de aer la nivelul pelvisului și distensia gazoasă difuză a colonului. Uneori se observă, la nivelul anselor intestinale dilatate, unul sau mai multe niveluri hidroaerice (fig. 1).

Fig. 1. Megacolon congenital la un pacient în vârstă de 8 luni (radiografie abdominală pe gol).

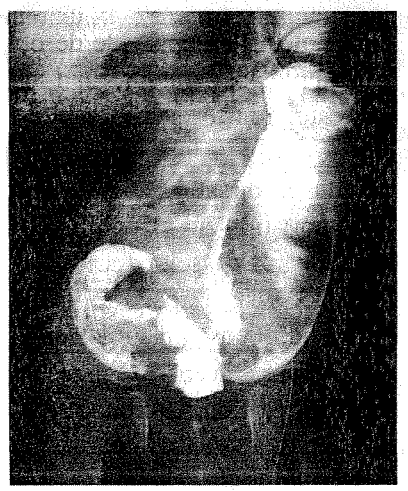

Fig. 2. Megacolon congenital la un pacient în vârstă de 3 ani (irigografie).

La nou-născut, unde adesea este imposibilă diferențierea între intestinul subțire și colon, este utilă examinarea în poziție Trendelenburg, absența aerului în rect în acest caz reprezentând un criteriu diagnostic util.

Irigografia relevă, ca modificare caracteristică, prezența a trei segmente: distal (rectal sau rectosigmoidian, de obicei) îngustat; proximal – dilatat și intermediar (de tranziție) de formă conică (23) – fig. 2.

Modificarea menționată poate fi evidentă mai ales pe radiografia latero-laterală. Acest aspect caracteristic poate lipsi: la nou-născut, la care lipsește timpul necesar pentru dilatarea segmentului proximal; în boala Hirschprung cu segment aganglionar foarte scurt, unde nu se evidențiază segmentul distal îngustat și în boala Hirschprung cu interesarea întregului colon, unde se constată un macrocolon.

La recto-sigmoidoscopie, se constată absența oricărei obstrucții organice și rect gol, materiile fecale fiind aglomerate în lumenul segmentului proximal, dilatat; uneori, la acest nivel, se observă ulcere stercorale.

Manometria anorectală permite două constatări: a) inconstantă: creșterea presiunii la nivelul canalului anal în condiții „bazale" și b) constantă: absența relaxării sfincterului anal intern, ca răspuns la distensia rectului (utilizând un balon și realizând, la sugar, o presiune de aproximativ 20 mmHg, pe o durată de două secunde).

Metoda poate furniza uneori rezultate eronate. Rezultate fals pozitive (absența reflexului sfincterului anal intern în lipsa aganglionozei) pot apărea la pacienții cu constipație cronică severă, complicată cu atonia pereților rectali; o pregătire adecvată a acestor pacienți, cu clisme evacuatoare, pe o durată de 1-2 săptămâni, permite un răspuns normal. Rezultate fals negative (prezența relaxării sau a unei „pseudorelaxări" la un bolnav cu boală Hirschprung) pot apărea în caz de artefact de înregistrare sau la nou-născuți și sugari mici, la care canalul anal este foarte scurt.

Pentru interpretarea corectă a acestei examinări mai trebuie cunoscute două aspecte: necesitatea sedării cu diazepam intrarectal, acolo unde agitația pacientului în momentul examinării conduce la înregistrarea unui traseu neinterpretabil, și faptul că maturarea fiziologică a plexurilor nervoase intramurale nu este completă la naștere, răspunsul reflex al sfincterului anal fiind posibil numai după 2-12 zile de viață; hipoxia și prematuritatea întârzie procesul de maturare.

Biopsia rectală reprezintă metoda de elecție pentru stabilirea diagnosticului. Materialul examinat poate conține: a) mucoasă și submucoasă (prelevate, concomitent cu recto-sigmoidoscopia) sau b) toate straturile peretelui rectal (biopsie chirurgicală) (26).

Întrucât cea de-a doua metodă prezintă riscul legat de anestezia generală, ca și pe cel al unei posibile complicații stenozante, se preferă prima

variantă. Singura indicație pentru biopsia chirurgicală o reprezintă boala Hirschprung cu segment aganglionar foarte scurt, dată fiind hipoganglionoza fiziologică a acestei zone; în acest caz, biopsia se practică prin metoda Lynn (sfincteromiotomie parțială a canalului anal, cu valoare atât diagnostică, cât și terapeutică). Biopsia se efectuează la 4-6 cm deasupra sfincterului anal extern, cel puțin la 2-3 cm deasupra liniei dințate, pentru a exclude prelevarea dintr-o zonă care prezintă în mod fiziologic hipoganglionoză.

Este util ca din fragmentul biopsiat să se prepare 25-50 secțiuni, iar materialul să fie examinat atât prin tehnica clasică (coloratia hematoxilină-eozină), cât și prin tehnici de imunocitochimie (pentru acetil-colinesterază, enolaza neuron-specifică și anticorpi antifibre nervoase). Caracteristică pentru boala Hirschprung este absența celulelor ganglionare în submucoasă, cu prezența trunchiurilor nervoase nemielinizate, mari (27).

Forme clinice

Întrucât tabloul clinic al bolii Hirschprung se corelează din punct de vedere al momentului clinic și al severității bolii, la majoritatea cazurilor, cu lungimea segmentului aganglionar, formele de boală descrise se raportează la acest criteriu:

- forma clasică: segmentul aganglionar interesează rectul și sigmoidul și măsoară sub 40 cm;
- forma cu segment scurt: segmentul aganglionar este situat la nivelul rectului;
- forma cu segment foarte scurt (sub 2 cm) localizat în regiunea sfincterului anal;
- forme cu segment lung (peste 40 cm), putând interesa tot colonul sau colonul și intestinul subțire.

Diagnostic pozitiv

Statisticile existente arată că boala Hirschprung se diagnostichează la vârsta de nou-născut la numai 15% dintre cazuri și la 3 luni la 66% dintre cazuri.

Criteriile diagnostice esențiale sunt: constipație cronică severă, cu debut cel mai frecvent de la naștere, întârzierea eliminării meconiului; la tușeul rectal: rectul îngust, gol, cu materii fecale aglomerate proximal; la irigografie: dilatarea importantă a colonului unit printr-o zonă „de tranziție", conică cu segmentul distal îngustat; absența relaxării sfincterului anal intern la distensia rectului și aganglionoza, evidentă la examenul histopatologic al biopsiei rectale.

Diagnostic diferențial

La nou-născut, în primele 24-48 de ore, diagnosticul diferențial se face cu: ileusul meconial din fibroza chistică (boală în care testul sudorației arată o cantitate crescută de clor și sodiu) și cu malformații obstructive ale tubului digestiv (atrezie, stenoză, imperforație anală), pentru diagnosticarea cărora se apelează la examen clinic, radiologic, tomografie computerizată sau RMN.

La sugar, diagnosticul diferențial include alte cauze de constipație cronică: endocrine (hipotiroidismul congenital); metabolice (acidoza tubulară renală, hipercalcemia); neurologice; locale (fisuri anale, abces perianal) sau tumorale (tumori abdominale cu obstrucția tubului digestiv).

La copilul de vârstă școlară și la adult, diagnosticul diferențial se face cu toate cauzele de megacolon dobândit (v. *Megacolonul dobândit).*

Indiferent de vârstă, se face diagnosticul diferențial (prin biopsie rectală) cu alte cauze de megacolon congenital *(Hirschprung-like)*: hipoganglionoza, în care se constată de 10 ori mai puține celule ganglionare/cm^2, comparativ cu normalul (28); displazia neuronală intestinală cu hiperganglionoză (Ryan, cit. 1); imaturitatea celulelor ganglionare și hipogenezia plexului mienteric.

Evoluție

În absența tratamentului, evoluția este nefavorabilă, cu deces cel mai adesea în perioada neonatală sau de sugar, prin diferite complicații. Bolnavii care depășesc această perioadă prezintă constipație cronică, distensie abdominală, malnutriție severă, anemie și riscul apariției unor complicații la orice vârstă.

În formele mai puțin severe de boală (de obicei în cele cu segment aganglionar foarte scurt), este prezentă constipația cronică și, posibil, un deficit variabil de dezvoltare somatică.

Complicații

Complicațiile pot fi digestive și generale.

Complicațiile digestive cele mai grave în boala Hirschprung sunt: peritonita, prin perforarea colonului (la nou-născut, mai ales la nivelul apendicelui), volvulusul intestinal și enterocolita acută.

Enterocolita acută apare cu incidență maximă sub vârsta de 3 luni, și foarte rar după 2 ani. Boala se caracterizează: a) clinic, prin: diaree apoasă, explozivă, cu produse patologice (puroi, sânge) vărsături, febră, sindrom de deshidratare acută gravă, colaps cu diselectrolitemie și acidoză metabolică; uneori, diareea lipsește, febra neexplicată și inapetența fiind singurele semne;

b) histopatologic, prin ulcerații și zone de necroză inițial la nivelul colonului dilatat, apoi extinse și în intestinul subțire. Evoluția este gravă, în special la cei cu trisomie 21 (29), marcată de complicații: abcese pericolonice, perforație intestinală, septicemie cu germeni Gram-negativi. Uneori, tabloul clinic este mai puțin zgomotos și voluția trenantă, cu modificări de colită ulcerativă.

La nivelul colonului dilatat, pot apărea ulcere stercorale.

Complicațiile generale includ: retardul de creștere ponderală și staturală, retardul pubertar, anemia carențială.

Prognostic

Prognosticul bolii Hirschprung depinde de severitate formei de boală, corelată, așa cum s-a menționat, cu lungimea segmentului aganglionar.

Forma cu segment foarte scurt are de obicei un prognostic bun (cea mai frecventă formă a bolii Hirschprung la adult), fiind diagnosticată cu ocazia evaluării unui pacient cu constipație cronică.

Pentru celelalte forme, prognosticul este rezervat, depinzând de vârsta la care s-a stabilit diagnosticul, de momentul intervenției chirurgicale și de prezența sau absența complicațiilor. Asocierea cu trisomia 21 este consemnată ca factor de prognostic nefavorabil.

Tratament

Tratamentul chirurgical al bolii Hirschprung include: colostomia și operația corectivă definitivă.

Colostomia se indică la orice vârstă (nou-născut, copil sau adult), în prezența unui colon mult hipertrofiat, pentru a face posibilă revenirea la un calibru apropiat de cel normal. Sediul se alege într-o zonă în care sunt prezente celulele ganglionare (confirmare prin biopsie intraoperatorie): la nivelul jumătății drepte a colonului transvers (de obicei); la nivelul zonei celei mai distale a segmentului de intestin normal inervat (la cazurile cu segment aganglionar extins) sau renunțare la colostomie, cu efectuarea ileostomiei.

Pregătirea preoperatorie constă în: 2-4 clisme/ zi cu ser fiziologic (risc de intoxicație hidrică la utilizarea apei !), reechilibrare hidroelectrolitică și acido-bazică, corectarea hipoalbuminemiei.

Colostomia realizează decompresia abdomenului dilatat, permițând o perioadă de stabilizare și creșterea până în momentul operației corective definitive.

Operația corectivă se practică la câteva luni de la colostomie (pentru cazurile diagnosticate în perioada neonatală, la vârsta de 3-6 luni). Diferitele tehnici chirurgicale utilizate (Swenson, Duhamel, Soave) realizează în esență anastomozarea intestinului normal inervat (confirmare prin biopsie intraoperatorie) la anus, cu sau fără rezecția segmentului aganglionar (30).

Incidența complicațiilor postoperatorii s-a redus de la 45-60% (în urmă cu două decenii) la 7-10%, iar unele dintre acestea (enterocolita recidivantă, stenoza anală, incontinența fecală, fistulele fecale) sunt, astăzi, practic absente. Mortalitatea postoperatorie a scăzut la 1,2%.

La cazurile cu boală Hirschprung cu segment foarte scurt, se practică miectomia rectală (23).

Profilaxie

Nu se cunosc măsuri de profilaxie. Este posibil diagnosticul prenatal prin ultrasonografia fetală efectuată de rutină sau cu indicație specială, în familiile „cu risc" (în care există un caz de boală Hirschprung). Confirmarea diagnosticului imediat după naștere și intervenția chirurgicală efectuată la timp permit evoluția favorabilă a acestor cazuri.

Megacolonul dobândit

Etiologie

Megacolonul dobândit recunoaște o etiologie polimorfă (1,31) (tabelul I).

Tablou clinic

Debutul poate fi în copilărie, de obicei la vârsta de sugar sau mai târziu, în a doua decadă de viață sau chiar la vârsta de adult. Megacolonul dobândit este determinat de o cauză organică, în cazul debutului precoce, și de inhibiția voluntară și repetată a defecației în cazul debutului tardiv (1).

Elementul clinic esențial este constipația, la care se asociază dureri abdominale și posibil, encoprezis. Constipația poate fi severă, scaunul fiind eliminat uneori la intervale de săptămâni. La pacienții cu megarect, simptomul predominant poate fi incontinența fecală „prin prea plin" (23).

La examenul obiectiv, se poate palpa masa fecală în: flancul și fosa iliacă stângă sau în hipogastru. La tușeul rectal, se constată prezența unei mase fecale situate imediat deasupra inelului anorectal, ampula rectală fiind plină cu materii fecale.

Tabelul I

Cauzele megacolonului dobândit

Boli neurologice:
– Boala Parkinson și disfuncții ale SNC
– Distrofia miotonică
– Neuropatia diabetică
– Boala lui Chagas
– Pseudoobstrucția intestinală (forma „neurogenă")
– Alte forme (disautonomia familială. gangliomatoza)
Boli care interesează musculatura netedă intestinală:
– Sclerodermia și alte colagenoze
– Amiloidoza
– Pseudoobstrucția intestinală (forma „miogenă")
Boli metabolice:
– Hipotiroidismul
– Feocromocitomul (cu ganglioneuromatoză)
– Porfiria
– Hipokaliemia
Leziuni obstructive
Medicamente (opiacee, anticolinergice etc.)
Megacolonul idiopatic:
– cu evoluție cronică (la copii, adulți)
– forma acută (sindromul lui Ogilvie)

Explorări diagnostice

Irigografia cu o substanță de contrast solubilă în apă relevă prezența megacolonului: diametru de 6,5 cm, putând ajunge la 14,7 cm, față de 2,4-6 cm la martori. Irigografia permite precizarea extinderii procesului: la nivelul colonului abdominal (megacolon), la nivelul rectului (megarect) sau la nivelul ambelor segmente (megaintestin) (1).

Manometria anorectală indică prezența răspunsului inhibitor recto-anal. Absența reflexului, caracteristică megacolonului congenital, poate fi întâlnită și în forma dobândită, în două situații: rectul are dimensiuni mai mari decât balonul cu care se efectuează testul sau sfincterul anal intern a fost inhibat, în mod cronic, de către bolusul fecal.

Biopsia rectală se indică numai la pacienții cu megacolon la care lipsește răspunsul inhibitor recto-anal și care nu prezintă una din cele două situații menționate, responsabile pentru absența acestui răspuns. La pacienții cu megacolon dobândit, examenul histopatologic arată prezența celulelor ganglionare din plexul Auerbach și Meissner.

Evaluarea tranzitului la nivelul colonului se realizează prin tehnica markerilor radioopaci. Pacienții cu megacolon prezintă tranzit colonic încetinit, pe când la cei cu megarect izolat, tranzitul la nivelul colonului este normal. Radioscintigrafia, cu ajutorul unei camere gamma, permite o evaluare de mai mare precizie. Evaluarea tranzitului colonic este indispensabilă pentru alegerea tehnicii chirurgicale, la pacienții care nu au răspuns la tratamentul conservativ.

Diagnostic

Diagnosticul pozitiv de megacolon se stabilește pe baza criteriilor clinice și radiologice menționate.

Diagnosticul de megacolon dobândit se susține pe baza următoarelor elemente (32): a) debutul constipației după o perioadă de tranzit intestinal normal; b) absența aganglionozei sau a unei leziuni obstructive (stenoză, atrezie) sau compresive (tumoare, sindrom aderențial) la nivelul tubului digestiv sau c) aspect normal al colonului la o examinare radiologică precedentă (criteriu diagnostic neobligatoriu).

Diagnosticul etiologic este posibil pe baza tabloului clinic și a rezultatelor explorărilor diagnostice specifice pentru diferitele entități clinice care pot evolua cu megacolon dobândit, fiind indispensabil pentru stabilirea conduitei terapeutice în diferitele forme etiologice de megacolon dobândit.

Diagnosticul diferențial se face cu megacolonul congenital (boala Hirschprung), cu dolicocolonul și între diferitele forme etiologice de megacolon dobândit.

Spre deosebire de boala Hirschprung, în megacolonul dobândit: debutul survine de obicei după o perioadă cu tranzit intestinal normal; anamneza relevă întreruperea voluntară a defecației; există encomprezis; rectul este plin cu conținut fecal; lipsește enterocolita, ca o complicație severă; starea generală a pacienților este bună; distribuția pe sexe este sensibil egală; lipsește „zona de tranziție" pe irigografie; este prezent reflexul sfincterului anal intern; celulele ganglionare sunt prezente în stratul muscular și în submucoasă (31).

Tratament

Tratamentul medical, conservativ, reprezintă prima opțiune terapeutică.

Evacuarea intestinului se poate obține uneori cu laxative simple (saline), clisme cu volum mare, dar alteori este necesară evacuarea manuală, sub anestezie.

Se recomandă o alimentație cu conținut bogat în fibre pentru a se asigura formarea unor scaune

de volum şi consistenţă adecvate, pentru stimularea defecaţiei şi încercarea de evacuare a conţinutului fecal zilnic, într-o aceeaşi perioadă a zilei. Se pot utiliza supozitoare cu glicerină sau clisme mici. Rezultatele depind de complianţa pacientului la tratament.

Pentru diferitele forme etiologice, se asociază tratamentul specific bolii care a determinat instalarea megacolonului dobândit.

Tratamentul chirurgical este indicat pacienţilor la care tratamentul conservativ nu a fost eficient. Tipul de intervenţie chirurgicală depinde de situaţia constatată la pacientul respectiv: ileostomie sau anastomoză ileo-anală în prezenţa unui megaintestin şi a tranzitului colonic încetinit (opţiunea pentru una dintre cele două metode precizându-se în funcţie de vârsta, starea de nutriţie şi stilul de viaţă al pacientului); ileo-rectostomie în prezenţa megacolonului şi a rectului de dimensiuni normale şi operaţie Duhamel sau anastomoză colo-anală, la pacienţi cu megarect şi colon de dimensiuni normale (1).

Pentru boala Chagas, sunt utilizate tehnici operatorii diverse, de la sigmoidectomie până la colectomie subtotală şi variante ale operaţiei Duhamel.

Evoluţie şi prognostic

Sunt variabile, în funcţie de etiologie şi de calitatea tratamentului.

Profilaxie

Include profilaxia cauzelor acestuia: a bolilor menţionate în clasificarea etiologică şi, îndeosebi, a constipaţiei habituale, responsabilă pentru instalarea megacolonului idiopatic.

Bibliografie

1. Philips SF, Pemberton JH. Megacolon: congenital and acquired. In: Feldman M, Scharschmidt BE, Sleisenger MH, eds. *Gastrointestinal and liver disease.* Philadelphia: WB Saunders Co, 1999; CD: chap.108.

2. Bodian M, Carter CO. A family study of Hirschprung disease. Ann. Hum. Genet., 1993; 26: 261-277.

3. Salomon R, Amiel J, Attie T et al. Du monogenique au polygenique: le modele de la maladie Hirschprung. Pathologie biologie, 1998; 46: 705-7.

4. Moore SW, Johnson AG. Hirschprung's disease: genetic and functional associatons of Down's and Waardenburg syndromes. Sem. in Ped. Surg., 1998; 7: 156-161.

5. Kusick McVA. Mendelian inheritance in man. Johns Hipkins Univ. Press, Baltimore, London, IX-th ed.; 1990: 1313; 1240-1241; 1531; 1635.

6. Laurence KM, Prosser R, Rocker J et al. Hirschprung's disease associated with congenital heart malformation, broad big toes and ulnar polydactyly in sibs: a case for fetoscopy. J.Med.Genet., 1975; 12: 334-338.

7. Shah KN, Dalal SJ, Desai MP et al. White forelock, pigmentary disorders of irides and long segment Hirschprung disease: possible variant of Waardenburg syndrome. J. Pediat., 1981; 99: 432-435.

8. Reynolds JF, Barber JC, Alford BA et al. Familial Hirschprung disease and type D brachydactyly: a report of four affected males in two generation. Pediatrics, 1983, 71: 246-249.

9. Hurst JA, Markiewich M, Kumar D et al. Unknown syndrome: Hirschprung's disease, microcephaly and iris coloboma: a new syndrome of defective neuronal migration. J.Med.Genet., 1988; 25: 494-597.

10. Santos H, Mateus J, Leal MJ. Hirschprung's disease associated with polydactily, unilateral renal agenesis, hypertelorism and congenital deafness: a new autosomal recessive syndrome. J.Med.Genet., 1988; 25: 204-208.

11. Al-Gazali LI, Donnai D, Mueller RF, Hirschprung's disease, hypoplastic nails and minor dysmorphic features: a distinct autosomal recessive syndrome ? J.Med.Genet., 1988; 25: 758-761.

12. Lamont M.A., Fitchett M, Dennis NR. Interstitial deletion of distal 13q associated with Hirschprung's disease. J.Med.Genet., 1989; 26: 100-104.

13. Weigel BJ, Pierpont ME, Young TL et al. Retinoblastoma and Hirschprung disease in a patient with interstitial deletion of chromosome 13. Am.J.of Med.Genetics, 1998; 77: 285-288.

14. Puri P, Ohshiro K, Wester T. Hirschprung's disease: a search for etiology. Sem. in Ped.Surg., 1998; 7: 140-147.

15. Maas SM, Brooks AS, Hennekam RC et al. Genes and genetics in Hirschprung's disease. Nederlands-Tijdschrift voor Geneeskunde, 1999; 143: 1352-1356.

16. Swensson PJ. Molander ML, Eng C. Low frequency of RET mutation in Hirschprung disease in Sweden. Clinical Genetics, 1998; 54: 39-44.

17. Zhan J, Xiu Y, Gu J et al. Expression of RET proto-oncogene and GDNF deficit in Hirschprung's disease. J. of Ped. Surg., 1999; 34: 1606-1609.

18. Marticciello G, Thompson H, Mazzola C et al. GDNF deficit in Hirschprung's disease. J.of Ped.Surg. 1998; 33: 99-102.

19. Syrris P, Carter ND, Patton MA. Novel nonsense mutation of the endothelin-B receptor gene in a family with Waardenburg-Hirschprung disease. Am.J.of Med.Genet., 1999; 87: 69-71.

20. Inoue K, Shimotake I, Inoue K et al. Mutational analysis of the RET proto-oncogene in a kindred with multiple endocrine neoplasia type 2A and Hirschprung's disease. J.of Ped.Surg., 1999; 34: 1552-1554.

21. Sakai T, Wakizaka A, Mastuda H et al. Point mutation in exon 12 of the receptor tyrosine kinase proto-oncogene RET in Ondine-Hirschprung syndrome. Pediatrics, 1998; 101: 924-926.

22. Mowat DR, Cwaker GD, Cass DT. Hirschprung's disease, microcephaly, mental retardation and characteristic facial features: delineation of a new syndrome and identification of a locus at choromosome 2q22-q23. J.of Med. Genetics, 1998; 35: 617-623.

23. Cohn StM, Birnbaum EH. Hirschprung's disease and congenital megacolon. In: Yamada T. ed. *Textbook of Gastroenterology*, JB Lippincott Co, Philadelphia, 1995: 1743-1744.

24. Reding R, Buts YP. Hirschprung's disease. In: Buts JP, Sokal EM, ed. *Management of digestive and liver disorders in infants and children*, Elsevier, Amsterdam, 1993: 15-22.

25. Petras RE. Non-neoplastic intestinal diseases. In: Sternberg St. ed. *Diagnostic surgical pathology*, Raven Press.Ltd., N.Y., 1989: 1002-1004.

26. Alizai NK, Batcup G, Dixon MF et al. Rectal biopsy for Hirschprung's disease: what is the optimum method ? Ped.Surg.Internat., 1998; 13: 121-124.

27. Koletzko S, Yesch I, Faus-Kebetaler et al. Rectal biopsy for diagnosis of intestinal neuronal dysplasia in children: a prospective multicentre study on interobserver variation and clinical outcome. Gut 1999; 44: 853-861.

28. Meier-Ruger WA, Brunner LA, Engert J et al. A correlative morphometric and clinical investigation of hypogangionosis of the colon in children. Eur. J. of Ped. Surg., 1999; 9: 67-74.

29. Teitelbaum DH, Qualman SJ, Caniano DA. Hirschprung's disease. Identification of risk factors for enterocolitis. Ann of Surg., 1988; 207: 240-244.

30. Corkery JJ. Hirschprung's disease. Clinics in Gastroenterology, 1975; 4: 531-544.

31. Phillips SF. Megacolon: congenital and acquired. In: Sleisenger MH ed. *Gastrointestinal diseases*. WB Saunders Co, Philadelphia, London, 1989: 1389-1401.

32. Grigorescu-Sido P. Megacolonul. In: Grigorescu M, Pascu O eds. *Tratat de gastroenterologie clinică*, Ed. Tehnică, Buc., 1996; vol.I: 729-737.

DIVERTICULII COLONULUI

Petru Adrian Mircea

Cadru nosologic

Diverticulii colonului reprezintă hernieri câștigate ale mucoasei și submucoasei, care traversează împreună stratul muscular al peretelui intestinal. Prima descriere a bolii este atribuită lui Cruveilhier în anul 1846 (1). În general, termenul de *diverticuloză colică* este utilizat pentru a defini boala diverticulară asimptomatică sau necomplicată, iar cel de *diverticulită (peridiverticulită)* este rezervat formelor complicate cu inflamație (2-4). Diverticuloza este cea mai frecventă afecțiune organică a intestinului gros (5,6), cu localizare predilectă la nivelul colonului sigmoid și descendent.

Epidemiologie

Diverticuloza colică este o „boală a civilizației", practic necunoscută înainte de anul 1900 (1,7,8). Incidența mereu crescândă a afecțiunii, înregistrată în ultimul secol, a fost pusă în legătură cu scăderea conținutului de fibre vegetale din alimentația modernă (9), care însă nu poate constitui singurul factor patogenetic incriminat (10).

Prevalența reală a afecțiunii este dificil de stabilit, deoarece datele disponibile sunt obținute prin studii autopsice, radiologice sau/și endoscopice insuficient de riguros controlate, fiecare metodă având propriile sale limite.

Din punct de vedere epidemiologic, pot fi identificate două caracteristici definitorii ale bolii: influența vârstei și distribuția geografică inegală.

În Europa occidentală și în America de Nord, prevalența este de 33-50% pentru populația cu vârsta peste 50 de ani, respectiv de peste 50%, pentru cei care au depășit vârsta de 80 de ani (3,8). Sub vârsta de 40 de ani, prevalența bolii nu depășește 5% (4). Incidența anuală crește, de asemenea, odată cu vârsta. Există o ușoară preponderență feminină la vârste înaintate (9), respectiv una masculină pentru vârstele mai tinere. În ansamblu, însă, diferențele dintre sexe sunt nesemnificative.

Diverticuloza colică este frecventă în țările vestice industrializate. În același areal geografic, este caracteristică afectarea colonului sigmoid, care atinge (singură sau în combinație cu alte localizări) 95% dintre cazuri (1). În Asia, Africa și America de Sud este afectată mai puțin de 1% din populație. Japonia are o situație particulară întrucât, deși se constată o incidență în creștere a afecțiunii la vârstnici, afectarea colonului drept este de cinci ori mai frecventă decât a celui stâng (8).

Studii efectuate pe emigranți în țările industrializate au dovedit că diferențele geografice ale prevalenței țin mai mult de acțiunea unor factori de mediu, decât de o condiționare genetică. Principalul factor incriminat îl constituie cantitatea de fibre vegetale din regimul alimentar, abundentă la africani și orientali și, dimpotrivă, scăzută la occidentali (11).

Etiologie și patogeneză

Hernierea mucoasei printre fibrele musculare ale peretelui colic este rezultatul interacțiunii a doi

factori: rezistența peretelui intestinal și gradientul de presiune dintre lumenul colic și cavitatea peritoneală (8). Acestora li se adaugă, sinergic, dar cu pondere variabilă, tulburările de motilitate ale colonului și efectul conținutului în fibre vegetale al dietei (12).

Apariția diverticulilor este facilitată de organizarea musculaturii peretelui colonului, prin faptul că musculatura longitudinală este grupată în bandelete *(taenia coli)*, iar cea circulară, în fascicule. Astfel, între cele două componente musculare rămân zone parietale relativ neprotejate prin musculatură (4), cu rezistență scăzută la presiune. Un argument pentru această ipoteză patogenetică îl constituie faptul că, la nivelul rectului, unde stratul muscular longitudinal cuprinde întreaga circumferință, diverticulii sunt extrem de rar întâlniți (2). Un alt factor anatomic permisiv pentru hernierea mucoasei îl constituie rezistența scăzută a peretelui colic în locurile de pătrundere a vaselor nutritive (vasa recta), arii în care diverticulii sunt regăsiți prin excelență. Acest defect ar putea fi potențat și de distensia venoasă locală sau/și de modificările aterosclerotice comune la vârstnic (12).

Pe lângă particularitățile anatomice descrise, în majoritatea cazurilor de diverticuloză colică bandeletele musculare longitudinale sunt îngroșate, scurtate și rigidizate, prin creșterea progresivă a conținutului de colagen și fibre elastice (1,12). Un argument pentru rolul patogenetic al alterărilor structurilor parietale îl constituie și apariția mai precoce a diverticulilor în boli cunoscute ale țesutului conjunctiv (sclerodermie, sindromul Marfan sau Ehlers-Danlos) (2,8,12). Scurtarea bandeletelor este responsabilă de scurtarea colonului, cu creșterea consecutivă a grosimii stratului muscular circular intern (fără hipertrofie sau hiperplazie) și, implicit, a grosimii peretelui colic. Modificările descrise sunt cunoscute sub numele de *miochosis*. Ele sunt evidente la nivelul colonului sigmoid, sunt progresiv mai exprimate cu vârsta și pot fi obiectivate încă înainte de apariția diverticulilor. Concomitent cu scurtarea și îngroșarea musculaturii, se realizează multiplicarea și amplificarea pliurilor transversale ale mucoasei. Rezultatul global îl constituie îngustarea marcată și subcompartimentarea lumenului pe segmentul colic afectat, care ia un aspect caracteristic, „în acordeon" (2,12).

În boala diverticulară, tulburările de motilitate colică sunt reprezentate de creștèrea activității contractile în condiții bazale și la stimularea printr-un prânz alimentar, neostigmină sau morfină (4). A fost demonstrat un răspuns anormal al motilității colonului la stimularea colinergică, care atestă anomalii ale controlului activității electrice miogenice (13). Pe de altă parte, răspunsul presional exagerat a fost constatat îndeosebi la bolnavii cu diverticuloză simptomatică sau complicată (14), respectiv, numai rareori, la asimptomatici (4). Acestea fac ca implicarea alterării motilității în patogeneza diverticulilor să fie discutabilă. Este posibil ca modificarea motorie să caracterizeze numai pacienții cu diverticuloză și colon iritabil, simptomatologia clinică și exacerbarea contractilității aparținând, de fapt, acestuia din urmă.

Presiunea intraluminală colică se supune legii Laplace (9), fiind direct proporțională cu tensiunea parietală și invers proporțională cu raza segmentului tubular investigat. Sigmoidul are cel mai mic diametru din întreg colonul, deci cel mai înalt regim presional, ceea ce ar explica localizarea frecventă a diverticulilor la acest nivel.

Pe lângă toate acestea, multiplicarea și „strângerea" inelelor musculare, precum și hipercontractilitatea, fac ca intestinul să nu-și mai păstreze aspectul normal de cilindru continuu, ci să se realizeze o succesiune de segmente izolate. În timpul contracțiilor, în aceste compartimente închise presiunea crește mult, depășind 90 mmHg (1), ceea ce favorizează hernierea mucoasei și apariția diverticulilor (2,4) (fig. 1).

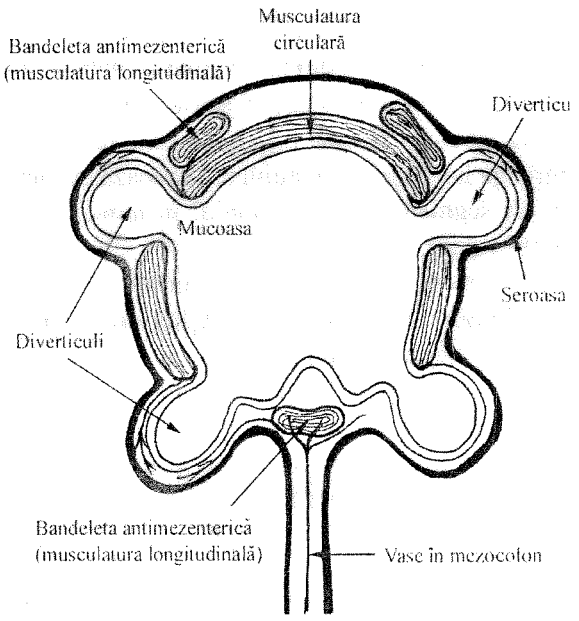

Fig. 1. Diverticuloza intestinală.

Rolul regimului alimentar sărac în fibre vegetale în patogeneza bolii diverticulare este indiscutabil. Prin creșterea volumului bolului fecal, fibrele vegetale realizează distensia colonului, cu scăderea consecutivă a presiunii intraluminale, și influențează favorabil motilitatea intestinală normală. Experimental, s-a demonstrat că dieta săracă în fibre vegetale determină apariția diverticulilor

(15). Studii clinice recente au dovedit că dieta bogată în reziduuri vegetale scade riscul pentru boala diverticulară, această relație fiind mai evidentă dacă se evaluează conținutul în celuloză al regimului alimentar (16). În plus, s-a demonstrat că vegetarienii au o incidență mai scăzută a diverticulozei decât restul populației (1,9).

În concluzie, patogeneza diverticulilor colonului este multifactorială. Factorii patogenetici majori sunt reprezentați de modificările structurale ale musculaturii peretelui colic, presiunea intraluminală crescută, disfuncția motorie și dieta săracă în fibre vegetale.

Morfopatologie

Diverticulii câștigați ai colonului sunt de fapt *pseudodiverticuli,* deoarece au peretele format numai din *mucoasă* (care vine în contact direct cu seroasa peritoneală și grăsimea pericolică) și din *muscularis mucosae.* Sacii herniari proemină la marginea externă a bandeletelor antimezenterice, în locurile cu rezistență parietală scăzută în care arterele traversează musculatura internă a colonului. Diverticulii sunt frecvent multipli (70,9% dintre cazuri) (6), au formă sferică și, de obicei, dimensiuni de până la 1 cm.

Localizarea preferențială a diverticulilor câștigați este la nivelul colonului sigmoid (95% dintre cazuri), în 65% dintre cazuri acesta fiind singurul segment colic afectat (8). Se întind rareori pe întreaga lungime a colonului și afectează exclusiv un alt segment decât sigmoidul în numai 4-5% dintre cazuri.

Diverticulii se însoțesc de scurtarea bandeletelor longitudinale *(taenia coli),* îngroșarea peretelui și îngustarea lumenului colic (modificări cunoscute sub numele de *miochosis),* precum și de hiperplicaturarea mucoasei. Orificiul intern de comunicare cu lumenul colic este de obicei îngust, eventual obstruat de un coprolit aflat în lumenul diverticular. În absența complicațiilor, mucoasa colică este normală. Colonul sigmoid poate fi înconjurat de țesut gras abundent, cu modificări de sclerolipomatoză secundară inflamației cronice.

Diverticulita acută afectează, de obicei, un singur diverticul. Inflamația cuprinde rareori mucoasa colică, deoarece extinderea procesului se face extramural, prin microperforații, către țesutul gras pericolic și mezenteric. Episoadele repetate de diverticulită sunt responsabile pentru realizarea sclerolipomatozei pericolice, a aderențelor multiple și a stricturilor segmentare prin fibroză (3), cu risc de obstrucție colică (1).

De cele mai multe ori, perforația diverticulară este de dimensiuni mici și se produce la vârful unui diverticulul inflamat. Mecanismul de producere a perforației este asemănător cu cel din apendicita acută. Astfel, secundar obstrucției, flora bacteriană proliferează. Întoarcerea venoasă dificilă conduce la ischemie localizată și la alterarea mecanismelor de apărare ale mucoasei, favorizând extinderea procesului inflamator și, în ultimă instanță, producerea perforației (12). Perforația poate fi „acoperită" sau se poate propaga în peritoneul liber. În primul caz, abcesele intramurale sau pericolice care se formează conțin puroi, țestut necrotic și, eventual, coproliți. Astfel de abcese pot fistuliza în vezica urinară, vagin, intestin subțire, ureter etc. Perforația neacoperită permite pătrunderea materiilor fecale în cavitatea peritoneală, rezultatul fiind o peritonită stercorală gravă.

Hemoragia se produce prin erodarea arterei care traversează peretele intestinal în imediata vecinătate a vârfului diverticulului (8). Vasele prezintă frecvent modificări parietale (proliferare intimală, alterarea stratului elastic, subțierea stratului muscular). Hemoragia complică mai frecvent diverticulii situați la nivelul colonului drept, nu are legătură cu inflamația și se poate opri spontan, prin tromboză.

Diverticuloza nu constituie o stare preneoplazică, dar există posibilitatea asocierii afecțiunii cu un carcinom colic (3).

Diverticulii colici adevărați au peretele format din toate straturile intestinului normal și constituie o entitate rară. Sunt diverticuli solitari, cu dimensiuni mai mari decât diverticulii câștigați și sunt situați, de obicei, pe fața anterioară a colonului drept, deasupra valvei ileocecale (2). Au origine congenitală și se întîlnesc numai în anumite arii geografice (Asia), la persoane cu vârsta apropiată de 40 de ani. Nu au expresie clinică decât în caz de inflamație, când se confundă frecvent cu apendicita acută.

Tablou clinic

Diverticuloza colică poate fi complet asimptomatică. În cazurile în care există o simptomatologie clinică, aceasta este nespecifică, întru totul superpozabilă celei întâlnite în colonul iritabil. În general, două categorii de acuze sunt comune tuturor pacienților cu boală diverticulară: *durerea abdominală și tulburările de tranzit* (4). Astfel, în tabloul clinic pot fi prezente dureri nesistematizate în fosa iliacă stângă sau în regiunea suprapubiană (eventual accentuate de un prânz sau de expunerea la frig) (5), balonări influențate favorabil de

defecație, senzație de evacuare rectală incompletă, constipație sau diaree (uneori în alternanță), evacuări de mucus. De obicei, examenul fizic evidențiază colonul sigmoid contractat și sensibil la palpare („coarda colică"). În absența complicațiilor, febra și leucocitoza lipsesc.

Explorări diagnostice

Radiografia abdominală simplă nu relevă modificări particulare în diverticuloza necomplicată sau în cea complicată cu hemoragie digestivă. Între 30-50% dintre cazurile de diverticulită acută (17) se pot constata imagini de ocluzie intestinală sau, în caz de perforație, imagini de pneumoperitoneu.

Irigoscopia – irigografia (simplă și cu dublu contrast) reprezintă metoda esențială de diagnostic. Ea precizează existența, numărul și localizarea diverticulilor, aspectul de ansamblu al colonului, precum și modificările eventuale ale mucoasei. Prin clismă baritată se poate identifica și așa-zisa „boală prediverticulară" (4), caracterizată prin scurtarea colonului, modificarea conturului acestuia (în „acordeon", în „palisadă") și hipertrofierea pliurilor circulare ale mucoasei, în absența diverticulilor.

Când sunt prezenți, diverticulii apar ca formațiuni opace mici, care ies din conturul intestinal delimitat de coloana de bariu (fig. 2).

Fig. 2. Diverticuli sigmoidieni. Irigografie (colecția dr. I. Mureșan).

În imaginile obținute după evacuare, se poate consemna retenția de material radioopac în lumenul diverticular. Lipsa de vizualizare a diverticulilor poate fi consecința mai multor factori: contracția spastică a colonului care închide stoma diverticulară, inflamația sau prezența intradiverticulară a unor coproliți sau a materiilor fecale, care îi ocupă lumenul.

Clisma baritată nu este indicată în faza timpurie a unei diverticulite acute, deoarece există riscul producerii unei perforații cu extinderea infecției și/sau a peritonitei cu bariu. În cazuri excepționale, se poate recurge pentru examinare la o substanță radioopacă hidrosolubilă (Gastrografin®) care, instilată cu precauție, la presiune joasă, este mai puțin riscantă (4,17). Prin această metodă pot fi puse în evidență traiecte de extravazare ale substanței prin orificiul perforației diverticulare sau deformarea peretelui colic, secundar masei inflamatorii din vecinătate. Dispariția imaginii unui diverticul anterior cunoscut poate constitui un semn de inflamație. De obicei, însă, se preferă depășirea fazei acute și efectuarea irigografiei după 7-14 zile de tratament conservativ eficient (4).

Abcesul paracolic poate fi sugerat de constatarea unei mase tisulare „moi", a unei imagini extraluminale de gaz, a unei cavități care se umple cu bariu, a dislocării, amprentării sau/și îngustării lumenului intestinal, respectiv a unor modificări în relieful mucoasei colice. Uneori, se opacifiază atât cavitatea abcesului, cât și traiectul de comunicare cu alte abcese sau cu organe cavitare din vecinătate.

Fibroza secundară inflamației poate oferi imagini de strictură sau de stenoză colică.

Clisma baritată mai este indicată pentru excluderea unui cancer colic. Din păcate însă, în cazul unor leziuni concomitente, riscul de eroare este de 50% (8), deoarece îngustarea lumenului reprezintă o modificare comună atât diverticulozei, cât și neoplaziei.

Computer-tomografia (CT) constituie, în prezent, metoda imagistică cel mai des utilizată pentru diagnosticul bolii diverticulare complicate (1,8,12,). În funcție de frecvență, prin CT se pot evidenția cu acuratețe atât diverticulii, cât și îngroșarea peretelui colic, modificările inflamatorii ale grăsimii pericolice, abcesele pericolice sau intraparietale, peritonita, fistulele și ocluzia intestinală. O calitate în plus față de examenul radiologic clasic o reprezintă posibilitatea diagnosticului corect al leziunilor la distanță, de tipul abceselor sau/și al hidronefrozei prin obstrucție ureterală. De aceea, în suspiciunea de diverticulită, unii recomandă CT ca explorare imagistică inițială (18,19), îndeosebi când clisma baritată este contraindicată. CT (în particular, spirală) se poate efectua, însă, și după administrarea intracolonică a unei substanțe de contrast, condiție în care acuratețea diagnosticului pozitiv sau de excludere a unei diverticulite atinge 99% (19).

Indicațiile CT sunt reprezentate de incertitudinea diagnosticului în faza acută a unei diverticulite, suspiciunea de fistulă sau abces, ineficiența tratamentului medical al unei diverticulite acute, suspiciunea de diverticulită dreaptă sau a unui diverticul de dimensiuni mari. CT reprezintă metoda de elecție pentru diagnosticul diferențial față de cancerul colic. Astfel, în fața unei îngroșări a peretelui colonic asociată cu modificări pericolonice inflamatorii, absența limfadenopatiei pledează pentru diverticulită. Dacă limfonodulii sunt prezenți, cu sau fără edem colonic, este mai probabil cancerul (20). În plus, CT poate constitui metoda de ghidare pentru efectuarea drenajului terapeutic percutan al unui abces pericolic sau la distanță (21).

Modificările CT nu sunt, totuși, patognomonice. Imagini asemănătoare celor întâlnite în diverticulită pot fi întâlnite în bolile inflamatorii ale intestinului, colita ischemică sau carcinom. Unele procese patologice de vecinătate, cum sunt afecțiunile inflamatorii ale sferei genitale sau endometrioza, pot induce îngroșarea peretelui colic cu inflamație pericolică asociată și constituie o sursă potențială de eroare.

Ultrasonografia (US), îndeosebi tehnica modernă a examinării prin compresiune gradată, oferă o alternativă diagnostică interesantă. Acuratețea metodei atinge 97,5%, cu o sensibilitate și o specificitate înalte, de 98,6%, respectiv 96,5% (22). Prin US se poate vizualiza segmentul de colon afectat, sensibil la compresiune gradată, îngroșarea cu aspect hipoecogen a peretelui sau/și imaginea caracteristică „în țintă", dată de modificările inflamatorii și îngroșarea musculară (23). Inflamația pericolică (peridiverticulita) apare ca un halou hiperecogen. Diverticulii înșiși oferă, de obicei, imagini ecogene focale (22). US își găsește utilitatea și pentru monitorizarea evoluției diverticulitei (24), când se poate constata revenirea la aspectul normal, secundar evacuării spontane a conținutului diverticulului în lumenul intestinal (25). Prin US, identificarea abceselor locale (fig. 3) sau la distanță se poate face cu acuratețe (24), ceea ce permite și abordarea terapeutică prin drenaj percutan ecoghidat (22,23). În prezent, sensibilitatea și inocuitatea metodei fac ca US să fie indicată în evaluarea inițială a pacienților cu diverticulită acută (26).

Angiografia mezenterică selectivă este indicată la bolnavii cu hemoragie digestivă masivă și este extrem de sensibilă, dacă se efectuează în plină sângerare (debitul hemoragiei trebuie să fie de cel puțin 0,5-2 ml/min) (9). Angiografia precizează sediul hemoragiei prin demonstrarea extravazării substanței de contrast în diverticul și permite diagnosticul diferențial față de alte cauze frecvente de hemoragie (angiodisplazii) (1). Metoda oferă, în plus, posibilitatea injectării intraarteriale de vasopresină (2) sau embolizarea arterială selectivă (1) cu rol hemostatic. Între aceste calități, precizarea sediului hemoragiei este cea mai importantă, deoarece astfel se oferă suportul diagnostic pentru efectuarea unei colectomii segmentare limitate. Aceasta este mult mai puțin grevată de riscuri față de colectomia totală, impusă de o hemoragie de origine colică, fără sursă clar precizată.

Fig. 3. Diverticuli sigmoidieni. Irigografie cu dublu contrast (Colecția dr. I. Mureșan).

Scintigrafia cu ^{99m}Tc sulf coloidal sau cu *hematii marcate cu ^{99m}Tc* este utilizată în paralel cu angiografia, pentru diagnosticul pozitiv și al sediului unei hemoragii diverticulare. Fără a avea precizia angiografiei, are avantajul pozitivității chiar la debite mici ale sângerării (0,1 ml/min) (1) și poate constitui o alternativă de explorare pentru vârstnici sau tarați, la care o metodă invazivă ar fi riscantă.

Colonoscopia este indicată pentru diagnosticul pozitiv al diverticulozei necomplicate, pentru excluderea unui neoplasm colic (sugerat de clisma baritată sau de o sângerare ocultă) sau pentru precizarea diagnosticului etiologic al unei hemoragii digestive inferioare sau al unei stenoze colice segmentare (1). Din cauza riscului de perforație, metoda poate fi periculoasă și nu este indicată în atacul acut de diverticulită. Efectuată în afara episodului inflamator, colonoscopia poate evidenția orificiile diverticulilor. Uneori, acestea pot fi, însă, mascate de hipertrofia pliurilor mucoasei. Disconfortul pacientului, lumenul intestinal îngustat și spasticitatea colonului

pot constitui impedimente care limitează posibilitatea explorării endoscopice corecte și relevante.

Anuscopia și *rectoscopia* sunt indispensabile pentru excluderea originii anorectale a unei hemoragii digestive.

Forme clinice

În funcție de manifestările clinice, radiologice și de criteriile morfopatologice, au fost identificate două tipuri de diverticuloză (7). O primă formă, diverticuloza cu colon spastic sau miochosis, se caracterizează prin îngroșarea musculaturii colonului, îngustarea neregulată a lumenului cu aspect particular dințat și anomalii motorii similare cu cele întâlnite în colonul iritabil. O a doua formă se caracterizează prin îngustarea lumenului colic cu subțierea pliurilor haustrelor, diverticuli multipli masați la nivelul colonului descendent și sigmoid, fără îngroșarea musculaturii și fără tulburări motorii bine definite. Separarea ar putea fi însă artificială, întrucât nu s-au găsit diferențe epidemiologice clare între cele două entități.

O altă clasificare distinge tot două forme, în relație cu expresia clinică a bolii (27). Forma comună ar fi caracterizată prin durere, simptomatologie intestinală și se complică rareori cu hemoragie digestivă. Diverticulii sunt rari, localizați sigmoidian, cu semne histopatologice de perforație anterioară, chiar dacă manifestarea clinică a complicației a lipsit. Forma mai rar întâlnită ar fi cea care se complică frecvent cu hemoragie, nu este dominată de durere sau de simptomatologie intestinală, cu diverticuli numeroși și dispuși pe o lungime mai întinsă a colonului, fără semne histologice de perforație (27).

Studii ale motilității colice la pacienți cu boală diverticulară au demonstrat diferențe notabile între pacienții asimptomatici față de cei simptomatici sau cu complicații (9). În general, diverticuloza asimptomatică s-ar caracteriza printr-o motilitate colică bazală și stimulată normală, în timp ce la cea de-a doua categorie s-au constatat creșterea indicelui de motilitate, a amplitudinii presiunii medii și a duratei contracției. Aceste date sugerează că diverticuloza simptomatică ar fi o boală de motilitate. În același studiu, s-a putut identifica un grup cu risc crescut pentru a dezvolta complicații. El este reprezentat de pacienții de vârstă mijlocie, în special bărbați, simptomatici prin durere instalată de puțin timp, cu diverticuli localizați pe un segment scurt al colonului și cu un indice de motilitate colică înalt. Aceștia sunt pacienții care ar trebui tratați chirurgical, întrucât morbiditatea și mortalitatea chirurgiei elective sunt semnificativ mai scăzute decât cele ale chirurgiei de urgență (14).

Evoluție. Complicații

La cel puțin 80-85% dintre pacienți, diverticuloza colică simptomatică sau asimptomatică, evoluează fără complicații (8). În timp, 1/4 dintre pacienții fără acuze subiective în momentul descoperirii afecțiunii vor deveni simptomatici (3). În cazul pacienților simptomatici, cursul bolii este caracterizat de persistența acuzelor de tip colon iritabil.

În evoluție, 10-25% dintre cazuri se complică cu diverticulită, iar aproximativ 5%, cu hemoragie digestivă (1,8). Complicațiile modifică profund tabloul clinic, reprezentând de cele mai multe ori urgențe medico-chirurgicale (tabel 1). Acestea pot apărea la bolnavi cu diverticuloză simptomatică cunoscută sau la pacienți asimptomatici, ca prima manifestare a bolii.

Tabel I

Complicațiile bolii diverticulare a colonului (3)

Inflamație acută	
	Peritonită localizată
	Abcese localizate
	Peritonită generalizată
Perforație	
	Peritonită stercorală localizată
	Peritonită stercorală generalizată
Fistule	
	Colovezicale
	Colovaginale etc.
Stenoză intestinală	
Hemoragie	

Diverticulita acută este cea mai frecventă complicație a bolii diverticulare (6). Incidența diverticulitei crește odată cu durata afecțiunii, cu numărul mai mare de diverticuli și cu avansarea în vârstă (9). Inflamația se asociază cu microperforații și se dezvoltă predominant extramural, în grăsimea înconjurătoare, de aceea denumirea mai exactă a complicației ar fi cea de peridiverticulită. Peretele inflamat al diverticulului se necrozează, fiind posibilă astfel contaminarea fecală și infecția țesutului pericolic. Germenii mai frecvent incriminați fac parte din flora patogenă a colonului: *Streptococcus fecalis, Escherichia coli, Bacteroides fragilis* (2). Diverticulita se localizează cel mai adesea la nivelul colonului sigmoid (1), ceea ce explică frecvența

crescută a simptomelor algice în fosa iliacă stângă. Localizările drepte survin la pacienții mai tineri și se confundă, de multe ori, cu apendicita acută (9).

Diverticulita acută debutează brusc, prin durere intensă, uneori colicativă, localizată în fosa iliacă stângă sau în regiunea suprapubiană, cu iradiere în cadranul superior stâng sau în tot abdomenul. Se asociază tulburări ale tranzitului intestinal (reprezentate de constipație continuă, intermitentă sau diaree), grețuri și vărsături, meteorism. Febra este constantă. Rareori, pot fi prezente manifestări urinare (polakiurie, disurie) și mici sângerări digestive. Examenul fizic al abdomenului evidențiază o masă dureroasă la palpare sau apărare musculară. În localizările pelviene, tușeul rectal poate fi dureros sau poate decela o masă tumorală (1).

Simptomatologia clinică poate fi mai puțin alarmantă la vârstnici (5,9). La aceștia, acuzele abdominale pot fi vagi, neînsotite de febră sau leucocitoză, ceea ce creează falsa impresie a unei afecțiuni banale. La fel, pacienții cu stare de imunodepresie datorată corticoterapiei de lungă durată, cu insuficiență renală cronică sau transplantați renal, pot fi înșelător oligosimptomatici, chiar și în cazul apariției unor complicații grave (perforație) (12).

Diverticulita este rar întâlnită la subiecții cu vârsta sub 40 de ani (2-5% dintre cazuri) (12), cu o predominanță netă pentru bărbați (12,28). Pe de altă parte însă, frecvența formelor severe este mai mare la acest grup de pacienți iar recăderile după un prim atac tratat conservator sunt mai dese (28). În consecință, tratamentul chirurgical, care este grevat de un risc operator mic la vârstele tinere, reprezintă indicația de elecție încă de la primul episod de diverticulită acută (29).

Evoluția diverticulitei acute poate fi remisivă spontan sau sub tratament conservativ. În funcție de dimensiunile perforației mucoasei, infecția poate evolua însă către agravare, îndeosebi la vârstnici și la pacienții imunodeprimați. Stadiile evolutive care caracterizează agravarea bolii și au un prognostic progresiv mai rău sunt reprezentate de abcesul pericolic (peridiverticular), abcesul la distanță (retroperitoneal sau pelvian) realizat prin extinderea abcesului pericolic, peritonita supurată generalizată secundară ruperii abcesului, respectiv peritonita stercorală prin perforația în peritoneul liber a unui diverticul inflamat (12).

Diverticulita (peridiverticulita) poate apărea la 10% dintre pacienți pe parcursul a 5 ani de observație, respectiv la 25% pe parcursul a 10 ani. Inflamația are un caracter recurențial, 45% dintre bolnavii care au prezentat un astfel de episod fiind candidați să o repete.

Abcesul peridiverticular (pericolic) este rezultatul evoluției spontane a unei perforații cu suprainfecție (18). Datorită tratamentului antibiotic aplicat în faza de constituire, supurația se poate resorbi sau poate rămâne circumscrisă. Prezența colecției purulente accentuează semnele clinice locale și generale. Diagnosticul se realizează cu ajutorul CT sau/și US, explorările radiologice (irigografia) și endoscopice fiind contraindicate și, oricum, neperformante. În cazul localizărilor pelviene, diagnosticul poate fi stabilit cu acuratețe prin ecografie transvaginală sau transrectală (1) (fig. 4).

Evoluția nefavorabilă este dată de extinderea supurației, care se poate face în sens posterior (în lungul mezosigmei), în sens caudal (în fundul de sac peritoneal pelvian) sau în sens cranial (în retroperitoneu). Abcesul se poate deschide într-un organ cavitar din vecinătate (vezică urinară, vagin, intestin subțire, rect, ureter), la tegumente sau în cavitatea peritoneală. Însămânțările la distanță pot sta la originea unei pileflebite sau a unui abces hepatic. Cu excepția microabceselor pericolice, care pot fi abordate prin tratament conservator (12), abcesele secundare diverticulitei acute necesită întotdeauna drenaj chirurgical sau percutan (12,18).

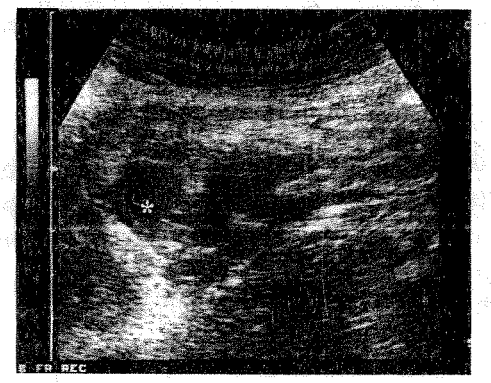

Fig. 4. Diverticul colonic complicat cu abces peridiverticular (steluța). Aspect ultrasonografic.

Fistulele spontane reprezintă o complicație obișnuită a diverticulitelor severe și se caracterizează prin pasajul de materii fecale și gaze. Pot fi enterovezicale, -vaginale, -intestinale, -colice, -rectale, -ureterale, -cutanate sau chiar enterovenoase (1). Cele mai frecvente sunt fistulele colono-vezicale (2,3,), care reprezintă 50-65% din totalul complicațiilor de acest tip și care survin mai ales la bărbați (12,18). Starea clinică a pacienților depinde de extinderea abcesului și de posibilitatea drenajului prin fistulă. Diagnosticul este sugerat de infecția urinară persistentă, pneumaturie și/sau fecalurie (5) și se confirmă prin

evidențierea radiografică sau CT a aerului în vezica urinară. Prin irigografie, opacifierea traiectului fistulos se constată la numai 50% dintre cei afectați (1). Cistoscopia descoperă în numai 30-40% din cazuri orificiul intern (18), la marea majoritate a pacienților constatându-se numai un aspect de inflamație localizată a mucoasei (1,2). Fistulele se închid extrem de rar spontan, constituind prin aceasta o indicație chirurgicală. Face excepție fistula colono-vezicală, care poate fi lăsată pe loc la bolnavii cu risc operator crescut [8].

Perforația în peritoneul liber este o complicație gravă care poate surveni fără semne de alarmă premonitorii. Peritonita secundară poate fi purulentă (dacă în cavitatea peritoneală se revarsă conținutul unui abces) sau stercorală, în cazul în care în peritoneu pătrund materii fecale prin perforația neacoperită a unui diverticul inflamat.

Tabloul clinic este dominat de durerea brutală în fosa iliacă stângă sau în abdomenul inferior, însoțită de stare de șoc și febră înaltă. Contractura abdominală poate fi inițial localizată, dar se generalizează rapid. Sunt prezente meteorismul abdominal, diminuarea zgomotelor hidroaerice intestinale și semne clinice de pneumoperitoneu, cu dispariția matității hepatice. Adeseori, la pacienții fără boală diverticulară cunoscută, simptomele subiective dramatice și instalarea apărării musculare generalizate pot conduce la un fals diagnostic de perforație ulceroasă gastrică sau duodenală (2).

Simptomatologia abdominală este mult mai ștearsă la vârstnicii cu stare de apărare imună precară, respectiv la pacienții cu imunodepresie medicamentoasă. Mai mult, s-a demonstrat că atât corticosteroizii, cât și antiinflamatoarele nesteroidiene cresc riscul de perforație colică (8,12).

La pacienții imunodeprimați, pe lângă diminuarea capacității de apărare locală și sistemică la infecție, gravitatea complicației este amplificată de recunoașterea ei tardivă. De aceea, dacă diagnosticul este cert sau măcar suspectat, indicația de chirurgie agresivă se impune cu necesitate.

Hemoragia digestivă de origine diverticulară severă afectează 5% dintre pacienții cu diverticuloză cunoscută (1) și reprezintă, în general, 24-42% dintre toate cauzele de sângerare intestinală joasă (12). Hemoragia are origine arteriolară (din vasa recta) și se produce secundar unor microtraumatisme, frecvent în absența semnelor histopatologice de inflamație diverticulară. De obicei, sângerează un singur diverticul, localizarea sa preferențială fiind colonul drept (1,12). De altfel, cea mai frecventă sursă de sângerare colică o reprezintă angiodisplaziile, care sunt mai des întâlnite la nivelul colonului drept (1).

Complicația apare mai ales la vârstnicii cu hipertensiune arterială și ateroscleroză, la 16% dintre bolnavi reprezentând prima manifestare a bolii (9). Hemoragia diverticulară are un debut acut și nu este precedată sau însoțită de durere. Este relativ frecvent masivă, poate fi însoțită de stare de șoc și poate necesita transfuzie. În aproximativ 80% dintre cazuri, hemoragia se oprește spontan (2).

Diagnosticul exact se face prin angiografie și prin explorarea cu radioizotopi, examenul colonoscopic fiind dificil de efectuat și, de multe ori, nerelevant în condițiile unei sângerări abundente. Colonoscopia este, însă, metoda cea mai utilă pentru diagnosticul pozitiv și diferențial, în cazul în care hemoragia s-a oprit.

Hemoragia digestivă de origine diverticulară are tendința să se repete. Recurența după primul episod survine la 22% dintre bolnavi, la 50% dintre aceștia sângerarea reluându-se de mai mult decât de două ori (12).

Ocluzia intestinală survine în aproximativ 2% dintre cazuri (9). Poate fi precedată de episoade tranzitorii de subocluzie, legate de accesele de sigmoidită. În faza acută, ocluzia este secundară compresiunii intestinale prin masa inflamatorie, iar în cea cronică, stenozei colice realizate de modificările parietale sau datorat aderențelor postinflamatorii. Mucoasa colică este, în toate aceste situații, normală (18). Ocluzia intestinului subțire, mai rară, se poate produce prin volvulus în jurul unei bride aderențiale sau prin compresiunea printr-o masă tumorală inflamatorie.

Diagnostic pozitiv

Diagnosticul pozitiv de boală diverticulară necomplicată se sprijină nu atât pe simptomatologia clinică (ce poate, adeseori, lipsi), cât pe datele oferite de irigografie, CT sau/și colonoscopie. De multe ori, descoperirea afecțiunii poate constitui o surpriză, la un pacient investigat pentru o simptomatologie de tipul colonului iritabil sau, mult mai rar, pentru precizarea originii unei anemii hipocrome.

Diverticulita acută poate fi suspectată ușor, la un pacient cu boală diverticulară cunoscută, în condițiile instalării bruște a unui sindrom algic în hemiabdomenul stâng sau inferior, însoțit de febră, tulburări de tranzit, palparea unei mase sau constatarea semnelor de apărare locală, creșterea VSH și leucocitoză. Confirmarea se face prin examen CT sau/și ultrasonografic. Aceleași examinări sunt cele mai performante în cazul complicațiilor de tipul abceselor localizate, pericolice sau la distanță. Fistulele enterovezicale sunt sugerate de

pneumaturie sau fecalurie, iar cele enterovaginale, de pasajul și eliminarea de materii fecale sau gaze prin vagin (12).

Peritonita purulentă și, mai ales cea stercorală, sunt sugerate de instalarea semnelor de iritație peritoneală difuză, care însoțesc un tablou clinic general de stare septică severă. Pe lângă creșterea marcată a VSH și leucocitoză, examenul citologic și bacteriologic al lichidului peritoneal recoltat prin puncție aspirativă ecoghidată oferă datele necesare susținerii diagnosticului corect.

Hemoragia digestivă de origine diverticulară este sugerată frecvent de caracterul ei clinic abrupt, originea și sediul fiind precizate prin colonoscopie (în cazul sângerărilor moderate sau oprite spontan), respectiv prin angiografie selectivă și/sau explorarea cu radioizotopi.

Diagnosticul ocluziei intestinale prin stenoză colonică se sprijină pe constatarea unui tablou clinic sugestiv de oprire a tranzitului intestinal pentru materii fecale și gaze, eventual precedat de episoade repetitive de subocluzie. Pentru precizarea substratului sindromului obstructiv, examenul CT reprezintă investigația complementară de elecție.

Diagnostic diferențial

Diagnosticul diferențial al bolii diverticulare se face cu un grup larg de afecțiuni digestive și extradigestive (8): colonul iritabil, cancerul colic, apendicita acută, bolile intestinale inflamatorii (colita ulceroasă și boala Crohn), colita ischemică, angiodisplaziile intestinale, afecțiunile anorectale, afecțiunile ginecologice inflamatorii sau neoplazice.

Din cauza simptomatologiei asemănătoare, diagnosticul clinic al diverticulozei simptomatice față de colonul iritabil este, practic, imposibil. Diagnosticul diferențial corect se stabilește prin clismă baritată sau/și colonoscopie, iar tratamentul celor două afecțiuni este identic pentru formele necomplicate (1).

Cancerul de colon reprezintă principala problemă de diagnostic diferențial (1,6), fiindcă cele două afecțiuni se pot exprima clinic prin aceleași simptome. Atât diverticuloza, cât și cancerul colonului sunt afecțiuni frecvente (mai ales la vârstnic), se localizează adeseori la nivelul sigmoidului, au tendința să stenozeze, se pot manifesta prin colici abdominale, hemoragie, ocluzie intestinală sau perforație. Uneori, nici chiar intraoperator nu se poate exclude cu desăvârșire un cancer înglobat într-o masă tumorală inflamatorie. Spre deosebire de diverticuloză însă, în cancerul colic durerea este mai puțin intensă, hemoragia digestivă este mai frecvent ocultă sau mică, dar continuă, slăbirea în greutate este mai exprimată, febra și leucocitoza sunt rare, iar evoluția bolii este progresivă, spre deosebire de caracterul intermitent al episoadelor de diverticulită. Perforația cu formare de abcese și/sau fistule este mai caracteristică pentru diverticulită. Diagnosticul se stabilește prin clismă baritată și colonoscopie, cu mențiunea că în aproximativ 50% dintre cazurile de diverticuloză asociată cu cancer, diagnosticul se poate face numai intraoperator. În prezent, pentru diagnosticul diferențial se recurge frecvent la CT, care este în măsură să limiteze considerabil procentul de erori sau/și date neconcludente (20).

Bolile inflamatorii ale intestinului, în special boala Crohn localizată la nivelul colonului sigmoid, pot crea dificultăți reale de diagnostic diferențial (30). Problemele de diagnostic sunt, uneori, insurmontabile, deoarece diverticuloza și boala Crohn pot coexista la același subiect (31). Ambele afecțiuni se pot manifesta prin durere, tulburări ale tranzitului intestinal, hemoragie digestivă, febră sau/și apărare musculară. În boala Crohn se pot realiza, asemănător diverticulozei complicate, abcese, fistule sau tablou de ocluzie intestinală. Pe de altă parte, în diverticuloza complicată pot surveni manifestări sistemice de tipul artritei sau pioderma + gangrenosum. Diagnosticul este cu atât mai dificil cu cât, uneori, chiar și modificările histologice din diverticulită pot fi foarte asemănătoare cu cele din boala Crohn (32). În aceste condiții, numai interpretarea atentă și nuanțată a datelor oferite de examinările radiologice, imagistice și endoscopice este în măsură să orienteze spre un diagnostic corect (8,31).

Apendicita acută poate fi imposibil de diferențiat de o diverticulită acută dreaptă. Un criteriu util îl constituie faptul că apendicita acută este net mai frecventă decât diverticulita și survine, cel mai adesea, la tineri. Studii US și CT recente (25) au demonstrat, însă, că diverticulita dreaptă poate reprezenta cauza unui tablou clinic de tipul apendicitei acute, mai frecvent decât s-a crezut până acum. Raportul găsit a fost de un caz de diverticulită acută la 34 de apendicetomii, ceea ce reprezintă o frecvență de 9 ori mai mare (pentru diverticulită) decât cea consemnată anterior. În cazurile în care diagnosticul corect nu a fost precizat preoperator prin explorări imagistice (în special prin US), el va putea fi stabilit numai intraoperator.

În diagnosticul diferențial trebuie inclusă și hemoragia digestivă, indiferent de originea ei. Hemoragia digestivă inferioară are drept cele mai frecvente cauze angiodisplaziile și diverticuloza

(1). În ambele situații, care afectează mai frecvent vârstnicii, sursa hemoragiei este de obicei localizată la nivelul colonului drept. Spre deosebire de angiodisplazii, însă, hemoragia diverticulară este adeseori brutală. Diagnosticul corect poate fi stabilit prin colonoscopie, explorări cu radioizotopi și, îndeosebi, prin angiografie.

Colita ischemică, colita de iradiere și colitele infecțioase se pot manifesta clinic asemănător diverticulitei. Evoluția clinică, explorările radiologice, endoscopice și de laborator sunt în măsură să ofere repere pentru un diagnostic exact.

Prognostic

Prognosticul diverticulozei necomplicate este bun. Deși în evoluție pot apărea noi diverticuli, extinderea bolii și numărul acestora nu afectează semnificativ prognosticul. În complicații, prognosticul este influențat de tipul acesteia (fiind mai grav pentru complicațiile septice, perforație și pentru hemoragiile masive), de vârstă, bolile asociate și/sau de starea de imunodepresie, precum și de precocitatea diagnosticului corect și de instituirea de urgență a unei terapii adecvate.

În cadrul complicațiilor septice, bărbații tineri și obezi, precum și pacienții imunodeprimați au un curs clinic mai virulent (11). Mortalitatea este înaltă la cei cu peritonită purulentă (6%) și, mai ales, stercorală (35%) (1). Pacienții tratați chirurgical pot rămâne în continuare simptomatici, 20% având o suferință ușoară sau moderată, iar 2%, severă.

Hemoragia diverticulară are un prognostic relativ mai bun, cu condiția unei terapii agresive de reechilibrare hemodinamică și hematologică rapidă a pacientului, care să permită câștigul de timp necesar pentru precizarea sursei hemoragiei și individualizarea conduitei chirurgicale.

Tratament

Tratamentul bolii diverticulare a colonului trebuie strict individualizat, în funcție de caracterul asimptomatic sau simptomatic al bolii necomplicate, de particularitățile de vârstă și condiții asociate ale pacienților și, mai ales, de natura și gravitatea complicațiilor (33).

Principiile tratamentului bolii diverticulare necomplicate și al complicațiilor sunt sintetizate în tabelul II (după 3, modificat).

Diverticuloza asimptomatică nu necesită un tratament propriu-zis, în afara combaterii constipației printr-un regim igieno-dietetic suplimentat cu fibre vegetale (11). Cel mai bun efect îl au tărâțele de cereale, care cresc volumul bolului fecal, scad timpul de tranzit colic și reduc presiunea intraluminală (9). Cantitatea de tărâțe va fi inițial de 3-5 g/zi, cu creștere progresivă până la 15-20 g/zi, administrată, de preferință, în timpul mesei (5).

Tabelul II

Tratamentul bolii diverticulare a colonului

Diverticuloza necomplicată	
Forme comune	- dietă bogată în fibre vegetale
	- laxative hidrofile
	- antispastice
Forme severe (doar excepțional)	- miotomie sigmoidiană (procedeu abandonat)
	- colectomie
Diverticuloza complicată	
Diverticulită acută	- aport hidric și energetic (iv)
	- antibiotice cu spectru larg
Abces	- drenaj percutan
	- drenaj chirurgical ?
Perforație	- laparotomie
	- lavaj peritoneal
	- antibiotice
	- rezecție colică
	- anastomoză întârziată
Fistule	- rezecție electivă (segmentară)
	- anastomoză primară
Hemoragie	- resuscitare
	- hemostază in situ (colonoscopie) sau în timpul angiografiei
	- colectomie (hemoragie severă, cu risc vital)
Ocluzie intestinală	- rezecție (procedeul Hartmann)
	- anastomoză întârziată

În ***diverticuloza simptomatică*** este indicat același regim alimentar îmbogățit în fibre vegetale. Deși poate fi inițial rău tolerat, în timp, fibrele vegetale reduc simptomatologia supărătoare și ar reprezenta o posibilă măsură profilactică pentru a împiedica dezvoltarea altor diverticuli. Aderența la tratament poate fi ameliorată prin asocierea temporară a unor laxative hidrofile (Normacol®, Spagulax®) sau de tipul Macrogol (Forlax®). Durerile colicative pot fi influențate favorabil printr-o medicație antispastică blândă: papaverină, pinaverină (Dicetel®) sau, mai bine, mebeverină (Duspatal®, Spasmomen®) (2,3). Modulatoarele de motilitate (Debridat®) pot fi, de asemenea, utile pentru pacienții cu manifestări clinice de tipul colonului iritabil. Administrarea de antiseptice intestinale sau antibiotice nu este justificată.

Pacienții care nu răspund la tratamentul conservativ pot avea indicație chirurgicală. Intervenția indicată tradițional consta în realizarea unei miotomii sigmoidiene, care avea drept rezultat alungirea colonului și scăderea consecutivă a presiunii intraluminale. Rezultatele discutabile și complicațiile postoperatorii (perforație, suprainfecție) au făcut ca acest tip de intervenție să fie, practic, abandonat (3).

Diverticulita acută trebuie tratată conservator (34) în condiții de spitalizare, sub monitorizare clinică, biologică și imagistică atentă.

Obiectivele tratamentului medical sunt reprezentate de combaterea procesului infecțios, punerea în repaus a colonului, influențarea simptomatologiei dispeptice și algice, pe lângă asigurarea unei echilibrări hidroelectrolitice și a unui aport caloric corect.

În formele ușoare de boală, cu toleranță digestivă păstrată, se va admite ingestia de lichide hidrozaharate. În cazurile mai severe, care prezintă vărsături repetate sau/și sindrom de subocluzie intestinală, se va monta o sondă de aspirație nasogastrică, se va aplica pungă cu gheață local și se va recurge la administrarea necesarului hidroelectrolitic și caloric pe cale intravenoasă. Bolnavii cu stare de nutriție precară pot beneficia de nutriție parenterală totală.

Administrarea de antibiotice este obligatorie. În formele ușoare, este suficientă administrarea per os a unei asocieri cu spectru larg, de tipul ciprofloxacin + metronidazol, pe durata a 7-10 zile (1). În formele medii și severe, antibioterapia va fi agresivă, pe cale parenterală și trebuie să posede un spectru antibacterian suficient de larg, fiind activă față de germenii frecvent incriminați în infecție (anaerobi, coliformi Gram-pozitivi și bacili Gram-negativi). Cele mai utile formule sunt reprezentate de asocierea ampicilinei sau amoxicilinei cu metronidazol, eventual cu adăugarea unui aminoglicozid (gentamicină, tobramicină). În formele grave sau în absența unui răspuns favorabil încă din primele zile de tratament, se poate introduce în terapie o cefalosporină de generația a III-a sau imipenem (Tienam®) (2). Recoltarea sistematică de hemoculturi este indispensabilă pentru adaptarea terapiei, în funcție de sensibilitatea la antibiotice a germenilor izolați.

Durerea abdominală va fi tratată simptomatic, cu evitarea opiaceelor sau a succedaneelor, care cresc presiunea intracolică (1) și prezintă, în plus, riscul de a masca evoluția spre constituirea unui abdomen acut.

În cazul unei evoluții favorabile, ameliorarea stării clinice se obține în 2-4 zile și se exprimă prin scăderea febrei, a durerii, a leucocitozei, respectiv prin reluarea tranzitului intestinal pentru gaze. Ameliorarea clinică permite reintroducerea prudentă a alimentației orale, inițial hidrozaharată și lărgită treptat. Antibioterapia va fi menținută pentru 7-14 zile, iar explorarea radiologică sau/și endoscopică a colonului va fi permisă numai după dispariția completă a semnelor de inflamație, nu mai devreme de 4-6 săptămâni de la debutul complicației (1).

În funcție de particularitățile evolutive, tratamentul chirurgical poate deveni necesar la 15-30% dintre bolnavii cu diverticulită acută (8).

Indicațiile chirurgicale, care cuprind și complicațiile diverticulitei, sunt: perforația liberă cu peritonită stercorală, peritonita purulentă secundară ruperii unui abces, abcesul abdominal sau pelvian, fistulele, ocluzia intestinală, diverticulita recurențială și imposibilitatea excluderii unui cancer de colon. Unii recomandă terapia chirurgicală după două episoade de diverticulită acută, chiar dacă răspunsul acestora la tratamentul conservator a fost favorabil (35). Din cauza riscului înalt de recurență la tratamentul conservator, tratamentul chirurgical constituie indicația de elecție în cazul pacienților sub vârsta de 40 de ani, încă de la primul episod de diverticulită acută (29).

Diverticulita cu realizare de abcese se tratează clasic chirurgical, în doi timpi (8). În prezent, dacă pacientul este clinic stabil, fără semne de peritonită cu septicemie, iar abcesul este abordabil fără realizarea unor leziuni iatrogene, se preferă drenajul percutan CT sau ecoghidat (3,21,34), sub acoperire de antibiotice și nutriție parenterală totală (1). Prin această metodă se evită o intervenție chirurgicală traumatizantă la un pacient cu stare clinică severă și se poate obține, în cele mai multe cazuri, depășirea momentului septic (36). Se creează astfel condițiile pentru o intervenție chirurgicală electivă, „la rece", în care, după pregătirea prealabilă a colonului, se poate efectua rezecția segmentului afectat și anastomoza intestinală într-un singur timp operator. În această secvență, mortalitatea operatorie este considerabil mai mică.

Peritonita acută generalizată (stercorală sau purulentă) impune intervenția chirurgicală de urgență. Pe lângă lavajul peritoneal, cel mai indicat pare a fi procedeul Hartmann efectuat în doi timpi. Acesta presupune rezecția segmentului colic afectat, cu închiderea ampulei rectale și realizarea unei colostomii, urmate la aproximativ trei luni de reintroducerea intestinului în tranzit printr-o anastomoză termino-terminală. Mortalitatea procedeului în doi timpi este mai mică (7%) decât în cazul unei intervenții clasice în trei timpi

(colostomie drenaj, rezecție, reintegrare în tranzit), în care aceasta afectează 26% dintre pacienți (8).

Fistulele se tratează chirurgical, prin rezecție sigmoidiană, închiderea traiectului fistulos și anastomoză. Acestea pot fi realizate într-un singur timp, în cazul în care colonul poate fi preparat preoperator și infecția locală este controlată.

Ocluzia intestinală are indicație chirurgicală de urgență, de obicei realizându-se un procedeu Hartmann în doi timpi.

Bolnavii cu ***diverticulită recurențială***, în special dacă sunt tineri, trebuie tratați chirurgical, prin rezecție colică segmentară și anastomoză, în același timp operator (8). Din cauza riscului septic major pe care îl prezintă, pacienții imunodeprimați trebuie tratați prin rezecție segmentară și colostomie definitivă.

În ansamblu, rezultatele tratamentului chirurgical sunt satisfăcătoare: diverticulita recurențială se manifestă la numai 5-10% dintre cei operați, față de 30% dintre cei tratați medical (8). Cu toate acestea, nu trebuie uitat că morbiditatea chirurgicală în boala diverticulară complicată este, în mod particular, mare. Mortalitatea chirurgicală este de 1-4% pentru chirurgia electivă („la rece"), atinge 10,7% pentru pacienții vârstnici (9) și poate ajunge la 5-15% pentru intervențiile efectuate în condiții de urgență.

Recent, s-a demonstrat că tehnica de rezecție colică anterioară asistată laparoscopic este grevată de o morbiditate, mortalitate și un risc de recidivă mai mic decât tehnicile clasice (37). Colectomiile segmentare stângi efectuate „la rece" (la distanță de episodul inflamator acut), prin metoda laparoscopică, reprezintă o alternativă elegantă și sigură față de cele realizate prin laparotomie clasică (38).

Hemoragia diverticulară, chiar dacă este masivă, se tratează inițial conservator, prin corectarea parenterală a hipovolemiei și a anemiei acute. Deoarece hemoragia se oprește frecvent spontan, aceste măsuri sunt, de obicei, suficiente. Se oferă astfel timpul necesar pentru explorarea colonoscopică, menită să precizeze originea și sediul sângerării. În mod excepțional, în timpul examenului colonoscopic se poate încerca hemostaza *in situ* prin injectarea de adrenalină în jurul orificiului diverticulului hemoragic sau prin alte metode de hemostază locală (12).

În cazurile în care hemoragia continuă, este indicată angiografia, ocazie cu care se poate încerca și administrarea intraarterială de vasopresină cu efect vasoconstrictor hemostatic (2) sau embolizarea cu Gelfoam® (cu risc de colită ischemică secundară) (8). Dacă, în pofida măsurilor de îngrijire conservativă, hemoragia continuă, iar sediul său este precizat, este indicată colectomia segmentară (12). În cazurile în care originea hemoragiei nu poate fi precizată, este indicată colectomia subtotală sau totală de necesitate. În aceste cazuri, însă, mortalitatea chirurgicală este considerabilă, afectând 9-20% dintre pacienți.

Profilaxie

Singura măsură cu adevărat profilactică, în măsură să scadă riscul pentru o evoluție nefavorabilă a bolii la pacienții cu diverticuloză simptomatică, o reprezintă îmbogățirea regimului alimentar prin fibre vegetale.

La vârstnici, se va evita administrarea prelungită de antiinflamatoare nesteroidiene, care cresc riscul perforației. În cazul pacienților cu transplant renal, se va prefera tratamentul imunosupresiv cu ciclosporină, care este mai puțin grevat de riscul aceleiași complicații decât corticoterapia.

Între măsurile de profilaxie se numără și intervențiile chirurgicale de rezecție segmentară electivă, care sunt indicate îndeosebi la pacienții de vârstă mai tânără, cu episoade recurențiale de diverticulită sau de hemoragie digestivă.

Bibliografie

1. Simmang CL, Tom Shires III G. Diverticular disease of the colon. In: Feldman M, Scharschmidt BF, Sleisenger MH eds. *Gastrointestinal and Liver Disease. Pathophysiology, Diagnosis, Management*, ed. VI. Philadelphia: WB Saunders 1999.

2. Dive CH. Gastro-entérologie clinique, vol. II. Dinant: Ed. L. Bourdeaux-Capelle SA 1989.

3. Jones DJ. ABC of Colorectal Disease. Diverticular Disease. BMJ 1992; 304 (6839): 1435-1437.

4. Shearman DJC, Finlayson NDC, Carter DC eds. Diseases of the Gastrointestinal Tract and Liver, ed. II. Edinburgh: Churchill Livingstone 1989.

5. Bertrand J, Metman EH. Diverticulose colique. In: Bernier JJ ed. *Gastro-entérologie*, vol. I ed. II. Paris: Flammarion Médecine-Science 1986.

6. Richter S, vd Linde J, Dominok GW. Die Divertikelkrankheit. Pathologie und Klinik anhand von 368 Sektionsfallen. Zentralblatt fur Chirurgie 1991; 116 (17): 991-998.

7. Greenberger JN. Gastrointestinal Disorders. A Pathophysiologic Approach, ed. III. Chicago: Year Book Medical Publishers 1990.

8. Pemberton JH, Armstrong DN, Dietzen CD. Diverticulitis. In: Yamada T, Alpers DH, Owyang C, Poell DW, Silverstein FE eds. *Textbook of Gastroenterology*. ed. II. Philadelphia: Lippincott-Raven Publishers 1996.

9. Deckmann RC, Cheskin LJ. Diverticular Disease in the Elderly. J Amer Geriatrics Society 1993; 41 (9): 987-993.

10. Mendeloff AI. Thoughts on the Epidemiology of Diverticular Disease. Clin Gastroenterol 1986; 15 (4): 855-877.

11. Ozick LA, Salazar CO, Donelson SS. Pathogenesis, diagnosis, and treatment of diverticular disease of the colon (review). Gastroenterologist 1994; 2 (4): 299-310.

12. Stollman NH, Raskin JB. Diverticular disease of the colon. J Clin Gastroenterol 1999; 29 (3): 241-252.

13. Huizinga JD, Waterfall WE, Stern HS. Abnormal response to cholinergic stimulation in the circular muscle layer of the human colon in diverticular disease. Scand J Gastroenterol 1999; 34 (7): 683-688.

14. Cortesini C, Pantalone D. Usefulness of Colonic Motility Study in Identifying Patients at risk for Complicated Diverticular Disease. Dis Col Rectum 1991; 34 (4): 339-342.

15. Fisher N, Berry CS, Fearn T, Gregory JA, Hardy J. Cereal dietary fiber consumption and diverticular disease: a lifespan study in rats. Am J Clin Nutr 1985; 43: 788-804.

16. Aldoori WH, Giovannucci EL, Rockett HRH, Sampson L, Rimm EB, Willett WC. A prospective study of dietary fiber types and symptomatic diverticular disease in men. J Nutr 1998; 128 (4): 714-719.

17. McKee RF, Deignan RW, Krukowski ZH. Radiological Investigation in Acute Diverticulitis. Brit J Surg 1993; 80 (5): 560-565.

18. Bouillot JL. Abcés, fistules et occlusions de la diverticulose colique. Rev Prat 1995; 45: 973-977.

19. Rao PM, Rhea JT, Novelline RA, Dobbins JM, Lawrason JN, Sacknoff R, Stuck JL. Helical CT with only colonic contrast material for diagnosing diverticulitis: Prospective evaluation of 150 patients. Amer J Roentgenol 1998; 170 (6): 1445-1449.

20. Chintapalli KN, Chopra S, Ghiatas CC et al. Diverticulitis versus colon cancer: differentiation with helical CT findings. Radiology 1999; 210 (2): 429-435.

21. Kurdziel JC, Dondenlinger RF. Percutaneous management of fluid collections. Intraperitoneal fluid collections. In: Dondenlinger RF, Rossi P, Kurdziel JC, Wallace S eds. *Interventional Radiology*. New York: Georg Thieme Verlag, Stuttgart & Thieme Med Publ 1990: 102-130.

22. Schwerk WB, Schwartz S, Rothmund M, Arnold R. Kolondiverticulitis: Bildgebende Diagnostik mit Ultraschall – eine Prospektive Studie. Zeitschrift Gastroenterologie 1993; 31 (5): 294-300.

23. Schwerk WB, Schwartz S, Rothmund M. Sonography in Acute Colon Diverticulitis. A Prospective Study, Dis Col Rectum 1992; 53 (11): 1077-1084.

24. Badea R, Dumitrașcu DL. Tubul digestiv. In: Badea IR, Dudea SM, Mircea PA, Stamatian F eds. *Tratat de ultrasonografie clinică*, vol. I. București, Ed. Medicală 2000: 274-357.

25. Oudenhoven LFIJ, Koumans RKJ, Puylaert JBCM. Right colonic diverticulitis: US and CT findings – new insights about frequency and natural history. Radiology 1998; 208 (3): 611-618.

26. Ide C, van Beers B, Pauls C, Pringot J. Diagnostic des diverticulites aigues du colon: comparaison de l'échographie et de la tomodensitometrie. J Belg Radiol 1994; 77 (6): 262-267.

27. Ryan P. Two kinds of diverticular disease. Ann R Coll Surg Engl 1991; 73 (2): 73-79.

28. Ambrosetti P, Robert JH, Witzig JA et al. Acute left colonic diverticulitis in young patients. J Amer Coll Surg 1994; 179 (2): 156-160.

29. Cunningham MA, Davis JW, Kaups KL. Medical versus surgical management of diverticulitis in patients under age 40. Amer J Surg 1997; 174 (6): 733-736.

30. Riis P. Differential diagnosis, ulcerative colitis, Crohn's disease and other disorders, including diverticular disease. In: Allan RN, Keighley MRB, Alexander-Williams J, Hawkins CF eds. *Inflammatory Bowel Diseases*, ed. II. London: Churchill Livingstone 1990: 191-198.

31. Tudor RG. The interface of inflammatory bowel disease and diverticular disease. In: Allan RN, Keighley MRB, Alexander-Williams J, Hawkins CF eds. *Inflammatory Bowel Diseases*, ed. II. London: Churchill Livingstone 1990: 559-562.

32. Gledhill A, Dixon MF. Crohn's-like reaction in diverticular disease. Gut 1998; 42 (3): 392-395.

33. Rege RV, Nahrwold DL. Diverticular disease (review). Current Probl Surg. 1989; 26 (3): 133-189.

34. Printz H, Göke B. Conservative and interventional treatment of acute diverticulitis with considerations of its pathophysiology. Zentralblatt Chirurg 1998; 123 (12): 1375-1381.

35. Mäkelä J, Vuolio S, Kiviniemi H, Laitinen S. Natural history of diverticular disease – When to operate ? Dis Col Rectum 1998; 41 (12): 1523-1528.

36. Bernini A, Spencer MO, Wong WD, Rothenberger DA, Madoff RD. Computed tomography-guided percutaneous abscess drainage in intestinal disease: Factors associated with outcome. Dis Col Rectum 1997; 40 (9): 1009-1013.

37. Stevenson ARL, Stitz RW, Lumley JW, Fielding GA. Laparoscopically assisted anterior resection for diverticular disease: Follow-up of 100 consecutive patients. Ann Surg 1998; 227 (3): 335-342.

38. Perniceni T, Burdy G, Gayet B, Dubois F, Boudet M-J, Levard H. Résultats de la colectomie segmentaire élective faite par cœlioscopie pour diverticulose compliquée. Gastroenterol Clin Biol 2000; 24: 189-192.

INFECȚII BACTERIENE ȘI VIROTICE ALE COLONULUI

Dumitru Cârstina, Cristian Marcu

Infecția cu *Shigella*

Shigella determină o colită inflamatorie acută, preferându-se în prezent termenul de shigeloză celui de dizenterie bacilară, întrucât nu întotdeauna infecția cu *Shigella* se manifestă prin sindromul dizenteric caracterizat prin crampe abdominale, tenesme rectale și diaree muco-sangvinolentă de volum redus.

Shigella aparține familiei *Enterobacteriaceae*, genul *Eschericbia*, fiind înrudită genetic cu *E. coli*. Sunt bacili Gram-negativi nemobili, necapsulați. Pe baza proprietăților biochimice și serologice, sunt împărțiți în 4 specii: grupa A *(Sh. dysenteriae)*, grupa B *(Sh. flexnerii)*, grupa C *(Sh. boydii)* și grupa D *(Sh. sonnei)*.

Epidemiologie

Shigelele sunt larg răspândite în toată lumea, cauzând îmbolnăviri sporadice sau epidemii atât în țările dezvoltate economic, cât mai ales în cele sărace.

Fiind un microorganism bine adaptat gazdei umane (shigeloza afectează doar omul și cîteva primate), sursele de infecție sunt: persoanele cu infecție (simptomatică sau asimptomatică) și purtătorii convalescenți.

Transmiterea este fecal-orală, fiind necesar un număr relativ mic de germeni pentru transmiterea infecției. Fiind suficientă o doză mică de germeni, transmiterea bolii se realizează cel mai frecvent prin contacte interpersonale directe, deși vectori ca alimentele, apa, muștele răspândesc, de asemenea, boala. Colectivitățile aglomerate și mai ales igiena deficitară sunt principalii factori de risc. Un bolnav cu shigeloză acută elimină aproximativ 10^9 shigele/gram de materii fecale (1), fiind o sursă potențială de infectare a mii de persoane.

Transmiterea secundară, în familie, este frecventă.

O categorie de risc este cea a homosexualilor bărbați care, prin diverse practici sexuale oral-anale, sunt potențial expuși infecției cu shigele, de obicei cu *Sh. flexnerii*.

Patogeneză

Shigelele sunt patogenii enterali cei mai rezistenți la pH acid, explicând doza minimă necesară constituirii infecției, care este foarte redusă comparativ cu a altor germeni.

Shigella este primordial un patogen colonic afectând mai ales segmentele terminale. Colonul sigmoid și rectul sunt cele mai afectate, probabilitatea interesării zonelor proximale fiind mai mică. În aproximativ 15% dintre cazuri este afectat întreg colonul (2). În rare cazuri apar și leziuni ale ileonului terminal.

Patogenia shigelozei are la bază capacitățile invazive ale tuturor tulpinilor patogene de *Shigella*, completate uneori de acțiunea unor enterotoxine și de reacția inflamatorie a organismului gazdă.

Shigelele se atașează de celulele epiteliale colonice pătrunzând apoi intracelular printr-un fenomen de endocitoză asemănător fagocitozei. Prin inducerea polimerizării actinei în celula gazdă,

folosind energia acesteia, shigelele sunt propulsate spre membrana celulară pe care o penetrează, urmând apoi invazia celulelor vecine. Multiplicarea germenilor în citoplasma celulei gazdă și părăsirea ei prin penetrarea membranei celulare determină distrugerea celulei intestinale. Prin invazia din aproape în aproape se creează focare de necroză și ulcerații mucoase caracteristice shigelozei. La nivel molecular, mecanismul invaziei shigelelor este extrem de complex implicând numeroase etape de interacțiune între germeni și celula gazdă, fiecare etapă fiind dirijată genetic prin multiple gene, atât plasmidice cât și cromozomiale.

Un alt factor de virulență pe care îl posedă cel puțin *Sh. dysenteriae* tip 1 este toxina *Shiga*. Este o citotoxină codificată de gene cromozomiale, constituită din 2 subunități, A și B, model frecvent întâlnit printre enterotoxine. Subunitatea B se leagă de un receptor specific, glicolipidul Gb3 *(globo-triaosyl-ceramid)* prezent pe celulele vilozităților intestinale, dar nu și pe celulele criptelor. Subunitatea A pătrunde în celula intestinală și hidrolizează adenina la nivelul ARN ribozomal. Rezultatul este inhibarea ireversibilă a sintezei proteice celulare, urmată de moartea celulei. Fiind afectate celulele vilozităților intestinale care au proprietăți absorbtive și nefiind afectate celulele din cripte care au proprietăți secretorii, se produce diareea apoasă secretorie, caracteristică acestor cazuri.

Toxina *Shiga* are și tropism endotelial, producând edematierea endoteliului capilar și venular. Se presupune că acest tropism stă la baza producerii sindromului hemolitic-uremic de către tulpinile secretoare de toxină *Shiga*.

Au mai fost identificate alte 2 noi enterotoxine (ShET1 și ShET2) care induc secreția hidroelectrolitică la nivelul intestinului subțire, producând diareea apoasă.

Organismul gazdă reacționează printr-un proces inflamator la nivelul zonelor intestinale invadate, unde se constată edem al mucoasei și infiltrat inflamator celular. În cursul reacțiilor imune locale și generale se eliberează citokine în cantități crescute care pot fi dozate în fecale și sînge. Frecvent, secreția crescută a citokinelor durează mai multe săptămâni, putând explica inapetența bolnavilor, malnutriția asociată frecvent shigelozei și, posibil, alte consecințe metabolice (3).

În cursul shigelozelor s-a observat frecvența crescută a hiposodemiei neexplicată prin pierderile electrolitice. Mecanismul este necunoscut, fiind incriminat un exces de secreție a hormonului antidiuretic. O altă tulburare metabolică frecventă în shigeloză este hipoglicemia, pusă pe seama unui deficit de gluconeogeneză.

Morfopatologie

Mucoasa colonului afectat este edematiată și prezintă ulcerații extinse, adesea acoperite de false membrane.

Histologic, se observă edem și hemoragii mucoase, plaje de celule epiteliale afectate sau total distruse, în unele fiind vizibile shigelele. În lamina propria există un important infiltrat inflamator neutrofilic și plasmocitic. Celulele criptice sunt hiperplaziate. Exsudatul de la suprafața mucoasei este alcătuit din celule epiteliale colonice descuamate, eritrocite, leucocite polimorfonucleare și mucus.

Tablou clinic

Incubația este în medie de 1-4 zile, maximum 7 zile. Tablourile clinice ale shigelozei sunt foarte variate, de la infecție asimptomatică, boală exclusiv febrilă, diaree apoasă febrilă pînă la sindrom dizenteric complet.

Uzual, debutul se produce prin febră, la copiii mici având frecvent valori mari, de peste 40 °C, uneori fiind însoțită de convulsii. Urmează câteva scaune diareice apoase, după care se instalează sindromul dizenteric tipic, cu crampe abdominale, tenesme rectale și diaree cu scaune frecvente (10-30/zi) de volum redus și tipic cu conținut de mucus, sânge și uneori puroi.

În materiile fecale hemoragia este uneori microscopică, alteori se prezintă sub forma unor striuri sangvinolente la suprafața mucusului, iar în alte cazuri se elimină chiar cheaguri de sânge.

Uneori, mai ales la copii, manifestările shigelozei sunt atipice la debut. În cadrul acestor cazuri predomină mai degrabă manifestări respiratorii sau nervoase, urmate la un interval variabil de simptomele dizenteriei.

Examenul clinic evidențiază cel mai adesea sensibilitate abdominală în etajul abdominal inferior, mai ales stâng. Zgomotele intestinale sunt normale sau accentuate. Rar sunt prezente semne obiective de deshidratare, de obicei la copiii mici.

Netratată, shigeloza durează la copii de obicei 2-3 zile, iar la adult în medie 5-7 zile, dar la unii bolnavi diareea persistă pînă la 30 de zile.

Complicații

Complicațiile sunt mai frecvente la copiii malnutriți și la adulții cu boli preexistente debilitante. *Sh. dysenteriae* tip 1 și *Sh. flexnerii* determină forme mai grave de shigeloză, spre deosebire de *Sh. sonnei*.

Complicațiile intestinale se datorează afectării colonului și sunt influențate de extensia și

gravitatea leziunilor. Un exemplu este megacolonul toxic, care reprezintă cea mai gravă complicație a shigelozei, determinată mai ales de *Sh. dysenteriae* tip 1. Riscul acestei complicații este proporțional cu severitatea colitei și poate evolua spre perforația colonului, care este frecvent cauză a decesului. Prolapsul rectal este o complicație mai frecventă la copiii la care aparatul ligamentar al rectului este insuficient dezvoltat. Dacă leziunile inflamatorii ale colonului sunt extinse, există riscul dezvoltării unei enteropatii cu pierdere de proteine, care adesea, pentru copiii din țările sărace, reprezintă începutul malnutriției proteino-calorice.

Shigeloza poate determina și o varietate de complicații extraintestinale. Bacteriemia este o complicație rară în țările dezvoltate, dar relativ frecventă (aproximativ 8%) în țările subdezvoltate, mai ales printre copiii malnutriți sau bolnavii de SIDA. Aproximativ la o jumătate din cazurile ce evoluează cu bacteriemie se izolează în hemoculturi specia cauzală de *Shigella,* în timp ce la cealaltă jumătate se izolează alți germeni, de obicei alte *Enterobacteriaceae.*

Sindromul hemolitic-uremic este o complicație gravă a infecției cu *Sh. dysenteriae* tip 1. Apare de obicei în convalescență (în medie la o săptămână de la debut), când simptomele shigelozei sunt în declin, și se manifestă prin anemie hemolitică, trombocitopenie, insuficiență renală, uneori declanșându-se coagularea intravasculară diseminată. În unele cazuri există reacții leucemoide, hiposodemie și hipoglicemie severe și chiar simptome de encefalopatie cu convulsii, alterarea stării de cunoștință favorizată și de dezechilibrele metabolice. Complicația este extrem de gravă, mortalitatea depășind frecvent rata de 50%.

Unii bolnavi de shigeloză (mai ales cu *Sh. flexnerii)* prezintă o artrită reactivă singulară sau însoțită și de celelalte manifestări ale sindromului Reiter (mai ales bolnavii cu HLA-B27).

O complicație mai rară poate fi keratoconjunctivita.

Diagnostic

Diagnosticul este suspectat pe baze clinico-epidemiologice, când shigeloza se manifestă printr-un sindrom dizenteriform. Suspiciunea este întărită de o leucocitogramă care evidențiază prezența leucocitelor în fecale.

Diagnosticul etiologic cert se stabilește în majoritatea cazurilor prin cultivarea și identificarea shigelelor. Sunt de preferat probele din materiile fecale celor obținute prin tamponament rectal (4). Mediile de cultură preferate sunt MacConkey, Hektoen enteric, *Salmonella-Shigella*, care inhibă creșterea microorganismelor gram-pozitive. Identificarea se realizează prin aglutinarea cu serurile specifice de grup.

Există unele teste genetice, inclusiv PCR, care pot identifica genele ce codifică factorii de virulență, dar aceste metode sunt apanajul laboratoarelor de cercetare.

Tratament

Shigeloza determină rar deshidratare, care atunci când este prezentă este de obicei moderată și se tratează cu succes prin aport oral.

Tratamentul antibiotic este util, determinând reducerea mortalității și a severității bolii și scurtarea perioadei de portaj. O problemă deosebită o reprezintă însă rezistența foarte largă a shigelelor la antibiotice. Este recunoscută rezistența aproape generală la cloramfenicol, tetracicline, sulfonamide, streptomicină și rezistența în creștere la ampicilină și cotrimoxazol. În țările dezvoltate se preferă tratamentul cu cefalosporine din generația a III-a sau chinolone (pentru adulți), timp de 5 zile. În țările mai sărace, cel mai indicat antibiotic pare a fi acidul nalidixic, avantajos prin eficiența bună și costul redus, durata tratamentului fiind tot de 5 zile.

Nu sunt recomandate preparatele cu acțiune antiperistaltică (loperamida).

Profilaxie

Transmiterea shigelozei poate fi evitată prin menținerea unei bune igiene personale, rolul primordial avându-l spălarea mâinilor, ca și reducerea contaminării mediului prin protejarea surselor de apă potabilă, a alimentelor, dezinfecția toaletelor și a locurilor publice. Alimentarea la sân a sugarilor previne în general transmiterea bolii și trebuie încurajată. În spital sunt necesare izolarea bolnavilor și dezinfecție continuă.

Infecția cu *Campylobacter jejuni*

Microbiologie

Sunt cunoscute mai multe specii de *Campylobacter* ce pot determina în principal diaree, dar și infecții extraintestinale. Cel mai frecvent implicată (80-90%) în patologia umană este *Campylobacter jejuni. Campylobacter coli* și *Campylobacter jejuni* sunt specii înrudite și de obicei denumirea de *Campylobacter jejuni* se referă la ambele (5). Alte specii, cum sunt *C. upsaliensis,*

C. lari și *C. fetus*, sunt mai rar implicate în patologia umană.

Epidemiologie

Transmiterea infecției se realizează de obicei de la rezervorul animal, transmiterea interpersonală a infecției fiind rară. Rezervorul este reprezentat de animalele domestice utilizate în industria alimentară, mai ales păsări, dar și oi, vite și porci. Și animalele de companie pot transmite boala, mai ales pisicile și cîinii.

Transmiterea se realizează prin consumul cărnii contaminate, insuficient preparată termic, sau prin alte produse animale. Epidemiile sunt de obicei secundare consumului de lapte nepasteurizat. Contactul cu fecalele animalelor excretoare este o altă cale de infectare. Contaminarea surselor de apă potabilă cu fecale de păsări sau alte animale poate declanșa epidemii extinse. Campilobacterioza este și o cauză importantă a diareei călătorilor.

Patogeneză. Morfopatologie

Patogeneza enterocolitei cu *C. jejuni* este încă incomplet cunoscută. Germenul produce o afecțiune inflamatorie ce interesează în principal intestinul subțire și colonul, dar pot fi afectate și apendicele, colecistul sau ganglionii mezenterici.

Macroscopic, sunt vizibile exsudatul inflamator și hemoragiile mucoase, ca expresie a inflamației. La nivel microscopic modificările nu sunt specifice, constând în leziuni ale enterocitelor, edem, infiltrat inflamator în lamina propria cu mononucleare și polinucleare, inclusiv eozinofile. Uneori prezența abceselor criptice sau a granuloamelor pretează la confuzia cu boala Crohn sau colita ulceroasă.

C. jejuni este un patogen enteral invaziv. S-au demonstrat ca factori de virulență aderența la epiteliul intestinal și prezența flagelului care-i permite mobilitatea. *C. jejuni* secretă și o enterotoxină cu efect patogen controversat.

Tablou clinic

La nivel intestinal, produce o enterocolită inflamatorie, clinic asemănătoare celei produsă de *Shigella* sau *Salmonella*, deși uneori infecția poate decurge asimptomatic: După o incubație de 1-6 zile, primele manifestări pot fi cele generale infecțioase: cefalee, febră, mialgii, indispoziție, urmate apoi de manifestările digestive. Majoritatea cazurilor prezintă febră, crampe abdominale uneori marcate, tenesme rectale. Grețurile sunt frecvente, dar vărsăturile reprezintă un simptom mai rar. Diareea este cel mai obișnuit simptom. Scaunele pot fi uneori foarte numeroase, alteori puține, de obicei însă sunt mai puțin de 10 pe zi. Diareea este uneori apoasă, dar adesea conține mucus și sânge. Materiile fecale pot fi ocult sau evident, uneori chiar abundent sangvinolente și conțin de obicei leucocite în aproximativ 75% dintre cazuri. Uneori diareea lipsește sau este discretă, crampele abdominale dominând tabloul clinic și pretând frecvent la confuzia cu apendicita.

Netratată, enterocolita produsă de *C. jejuni* este autolimitată, cedând spontan în decurs de o săptămână în majoritatea cazurilor. Rar durează mai mult de 2 săptămâni, uneori însă întinzându-se pe durata mai multor luni, mai ales la persoanele imunodeprimate.

Complicații

Complicațiile digestive sunt rare, fiind determinate de capacitatea invazivă a germenului. Sunt posibile: megacolonul toxic, hemoragii intestinale, perforația intestinală cu peritonită (mult mai frecventă la cirotici), infecții biliare, pancreatită etc.

Diseminarea hematogenă a *C. jejuni* (mai frecventă la asplenici) poate avea ca rezultat metastazări septice, ducând la meningită, artrită septică, pielonefrită etc.

S-a descris o serie de afecțiuni asociate cu infecția cu *C. jejuni*: sindromul Guillain-Barré, artrita reactivă sau sindromul Reiter complet, uveita, sindromul hemolitic-uremic, nefrita, cardita, anemia hemolitică etc.

Diagnostic

Diagnosticul se suspectează pe criterii clinice și epidemiologice, mai ales în prezența unui sindrom dizenteric, a unei diarei cronice la un imunodeprimat și la persoanele cu simptome de apendicită, boală Crohn sau colită ulcerativă aflate în investigații. Prezența leucocitelor și a eritrocitelor în fecale și a leucocitozei (în general proporțională cu gravitatea bolii) sunt argumente suplimentare pentru diagnostic.

Diagnosticul pozitiv se stabilește prin examen bacteriologic. Frotiurile Gram sau Wright, efectuate din materiile fecale, pot demonstra bacili cu morfologie caracteristică pentru *Campylobacter* (bacil încurbat). Culturile efectuate din materiile fecale se realizează pe medii selective care pentru *C. jejuni* includ cefalotina. Identificarea se completează prin teste biochimice și, eventual, serologice.

Tratament

Reechilibrarea hidroelectrolitică este adesea necesară, mai ales la vârstele extreme, dar se poate realiza de obicei pe cale orală. Preparatele care scad motilitatea intestinală nu sunt recomandate.

Beneficiul tratamentului antibiotic este controversat. Formele ușoare se remit spontan numai cu tratament suportiv. Unele studii indică totuși ameliorarea mai rapidă și scăderea duratei portajului după tratamentul antibiotic. În principiu, tratamentul antibiotic se va aplica bolnavilor febrili (> 39 °C), cu diaree sangvinolentă sau prelungită, și persoanelor imunodeprimate (incluzând gravidele și bolnavii la vârste extreme).

În majoritatea cazurilor, *C. jejuni* este sensibil la eritromicină, care este și tratamentul de elecție, oferind avantajele toxicității și costului reduse și afectării minime a florei intestinale. Se administrează oral timp de 5-7 zile în doze de 250 mg la 6 ore, la copii doza zilnică fiind de 30-50 mg/kg, împărțită în 4 prize. *In vitro* claritromicina și azitromicina par la fel de eficiente. Ciprofloxacina, tetraciclinele, norfloxacina sau furazolidonul pot fi alternative terapeutice.

Infecția sistemică se tratează inițial cu aminoglicozide sau cloramfenicol, dar sunt adecvate și eritromicina sau amoxicilina/clavulanat, ulterior tratamentul fiind orientat în funcție de antibiogramă. În general, *C. jejuni* este rezistent la cefalosporine.

Profilaxie

Măsurile de prevenire urmăresc reducerea transmiterii bolii. Întrucât transmiterea e legată în principal de producerea, manipularea, stocarea și prepararea alimentelor de origine animală, obiectivul va fi controlul contaminării la nivelul fiecărei etape.

Infecția cu *E. coli* enteroinvaziv (EIEC)

Caracteristica acestor tulpini este invazivitatea asupra epiteliului intestinal, probabil identică cu a shigelei. Proprietățile comune ale EIEC și shigelei sunt, de altfel, numeroase. Tulpinile EIEC par adesea mai înrudite – taxonomic – cu *Shigella* decât cu alte tipuri de *E. coli* (6).

Epidemiologie

Epidemiologia bolii este neclară, alimentele părând a fi vehiculul obișnuit al transmiterii bolii (2). Nu se transmite de la persoană la persoană.

Tulpinile EIEC pot cauza toxiinfecții alimentare (mai ales prin intermediul brânzeturilor moi (6,7)), diareea călătorilor și boală diareică la copii.

Patogeneză

După depășirea barierei acide gastrice, EIEC colonizează intestinul gros trebuind să învingă concurența florei normale colonice, care – spre deosebire de a intestinului subțire – este extrem de abundentă (10^8-10^9 microorganisme/g). Inoculul necesar este mult mai mare decât cel necesar shigellei, mai probabil datorită faptului că EIEC are mai puțini factori de patogenitate.

EIEC invadează celulele mucoase ale colonului într-o manieră similară cu *Shigella*, determinând și un răspuns inflamator intens la nivelul mucoasei. Invazivitatea a fost corelată cu prezența unei proteine identice cu cea a *Shigellei* (8).

Tablou clinic

Manifestările clinice ale colitei produse de EIEC sunt identice cu ale dizenteriei (9,10,11).

Bolnavul prezintă febră, crampe abdominale și tenesme, frecvente scaune muco-sangvinolente în cantitate mică ce conțin leucocite polinucleare. Durata bolii este mai mare decât a celei produse de alte tulpini patogene de *E. coli*, în medie 5-7 zile, dar spre deosebire de shigeloză, nu s-au observat cazuri de boală diareică cronică determinată de EIEC.

Diagnostic

Prezența leucocitelor polimorfonucleare în scaun are valoare diagnostică și se poate evidenția prin coprocitogramă. Coprocultura evidențiază *E. coli* și exclude alți patogeni intestinali invazivi, în special *Shigella*.

Invazivitatea poate fi demonstrată prin producerea de către tulpinile de EIEC a keratoconjunctivitei la cobai (testul Sereny) sau pe culturi de celule HeLa.

Prin teste PCR se pot identifica genele ce codifică proteinele invazive, dar acestea apar și la *Shigella*.

Serotiparea este utilă, dar nerealizabilă într-un laborator obișnuit. Serogruparea, care necesită identificarea numai a agentului O (deci mai disponibilă), are doar valoare prezumtivă.

Tratament

Deshidratarea este absentă de obicei în contextul bolii diareice produse de germenii invazivi. Inhibitorii motilității intestinale, cum ar fi

loperamida și derivații săi, sunt contraindicați deoarece potențează invazivitatea germenului implicat.

Folosirea preparatelor eubiotice este utilă deoarece flora colonică este mult mai implicată în protecția față de agenții patogeni decât flora intestinului subțire.

Nu există studii asupra eficienței și oportunității tratamentului antibiotic în infecția cu EIEC. Întrucât în shigeloze, antibioticele sunt utile, rezultatele ar trebui să fie identice, având în vedere marea similitudine între mecanismele patogenetice (12). Antibioticele indicate sunt aceleași ca pentru dizenterie sau diareea călătorilor (13). De recomandat sunt: cotrimoxazolul 2 x 160 mg/800 mg; ampicilina 4 x 500 mg/zi sau ciprofloxacina 2 x 500 mg/zi.

Infecția cu *E. coli* enterohemoragic (EHEC)

Epidemiologie

Tulpinile de EHEC sunt considerate în țările dezvoltate ca cele mai importante dintre tulpinile diareigene de *E. coli*, determinând uneori și epidemii de toxiinfecție alimentară, precum și cazuri sporadice (14,15). Cel mai frecvent implicat este serotipul O157:H7, agentul major al epidemiilor de EHEC în SUA. Rezervorul este reprezentat în principal de vite, care poartă asimptomatic acest microorganism în tractul intestinal.

După epidemii s-au identificat și purtători umani ai acestui microorganism, dar pe durată scurtă de timp, de sub o lună (2).

Transmisia se realizează în principal prin alimente, mai ales prin semipreparate, ceea ce explică incidența mult mai mare în țările dezvoltate economic, față de relativa raritate a îmbolnăvirilor în țările subdezvoltate.

Patogeneză. Morfopatologie

Tulpinile EHEC colonizează și afectează intestinul gros. Nu s-au făcut teste pe voluntari care să ofere informații despre mărimea inoculului necesar, dar se presupune că acesta este mic (6). În procesul colonizării intestinale, un rol esențial îl au pilii, care sunt și factori de virulență importanți.

Factorii de virulență caracteristici EHEC sunt însă toxinele *Shiga-like*, citotoxine ce produc un efect citopatic pe culturi de celule. Acestea mai sunt denumite și verotoxine, din cauza identificării lor pentru prima dată pe culturi de celule Vero.

Au fost identificate 2 toxine *Shiga-like* notate cu SLT-1 și SLT-2, fiecare având o subunitate A și B și o activitate biologică similară. Toxina *Shiga-like* tip 1 este identică imunologic cu toxina Shiga produsă de *Sh. dysenteriae* tip 1, fiind aproape identică și structural (diferă un singur aminoacid). Toxina *Shiga-like* tip 2 este diferită imunologic și structural. Genele care controlează sinteza acestor toxine sunt purtate de bacteriofagi.

Serotipurile de EHEC sunt puține, serotipul O157:H7 fiind cel mai frecvent implicat în bolile diareice produse de acest patogen.

Prin toxinele eliberate, din cauza efectului citotoxic al acestora asupra celulelor mucoasei intestinului gros apar atrofii ale mucoasei, asemănătoare cu cele produse de EPEC la nivelul intestinului subțire. La nivelul mucoasei intestinale afectate nu sunt prezente elemente inflamatorii.

Tablou clinic

Sindromul clinic produs de EHEC este colita hemoragică. Tipic, boala debutează cu diaree apoasă ce durează – netratată – aproximativ o zi, după care scaunele apoase devin mai abundente și au un conținut sangvinolent. Jumătate din pacienți nu sesizează prezența sângelui în scaun (2). De cele mai multe ori, cantitatea de sânge este redusă și însoțită de regulă de mucus, deși uneori se pot elimina și cantități mari de sânge.

Durerile abdominale sub formă de crampe sunt obișnuite, dar febra și vărsăturile apar mai rar (în aproximativ 25% dintre cazuri).

Boala durează obișnuit 3-5 zile și este în general autolimitată. În aproximativ 10% dintre cazuri se complică cu sindromul hemolitic-uremic sau purpură trombocitopenică (mai frecvent la bătrâni și copii sub 5 ani). Aceste complicații sunt însoțite de rate relativ mari ale mortalității (16,17). Complicațiile se datorează absorbției sangvine a toxinelor eliberate de EHEC (care au un efect citotoxic nu doar asupra celulelor epiteliale ale mucoasei intestinale, ci și asupra endoteliului vascular).

Diagnostic

Caracteristic, EHEC este sorbitol-negativ și se poate identifica datorită acestei proprietăți, adăugând sorbitol mediului MacConkey utilizat pentru coprocultură. În prezent, se recomandă cultivarea pe acest mediu a tulpinilor presupuse patogene de *E. coli*, chiar în absența scaunelor sangvinolente. Tulpinile se pot serotipa ulterior, căutând în special (cel puțin) serotipul major O157:H7.

Efectul citotoxic se poate constata și pe culturi de celule Vero sau endoteliale și pe animale de laborator (șoareci sugari). Toxinele STL-1 și STL-2 se pot identifica prin teste imunologice.

Tratament

Deshidratarea este frecventă într-o colită produsă de EHEC, necesitând monitorizarea și reechilibrarea hidroelectrolitică și acido-bazică.

Inhibitorii motilității intestinale (loperamida și derivații săi) sunt de regulă contraindicați în colita hemoragică, mai ales în prezența febrei, aceștia cauzând potențarea efectelor patogenetice ale microorganismului.

Există puține informații despre efectul tratamentului antibiotic în colita hemoragică (14). Infecția cu unele tulpini de *E. coli* O157:H7 se agravează după tratamentul antibiotic (18), de aceea în prezent există recomandarea neutilizării antibioticelor în tratamentul colitei EHEC.

Infecții enterice transmise sexual

Infecțiile enterice transmise sexual cuprind infecțiile enterale care se manifestă prin proctită și sindromul diareic asociat unor practici sexuale anale.

Nu trebuie confundat acest sindrom cu infecțiile enterice oportuniste întâlnite la bolnavii cu SIDA.

Transmiterea sexuală se suspectează pe baza anamnezei (dacă pacientul recunoaște practicarea unor activități sexuale anale cu un partener cunoscut sau nu a fi purtătorul – simptomatic sau nu – uneia dintre aceste infecții), sau se poate demonstra prin izolarea unui patogen cu transmitere sexuală (gonococ, *Treponema pallidum* etc.).

Proctita acută

Este mai frecvent întâlnită la homosexualii bărbați, dar apare și la femeile heterosexuale în urma unui contact sexual anal cu un partener infectat. Agenții patogeni mai frecvent implicați sunt gonococul, *Chlamydia trachomatis, Treponema pallidum* și virusul *Herpes simplex.*

Proctita gonococică

Apare în urma unui contact sexual anal infectant, dar uneori, la femeile cu cervicită gonococică, infecția se produce prin contaminarea anală cu secreții cervico-vaginale.

Infecția este frecvent asimptomatică, crescând riscul transmiterii bolii. Proctita se manifestă prin durere anală, tenesme rectale și eliminarea unei secreții rectale de aspect cremos, uneori hemoragic. Diareea apare rar, mai frecventă fiind constipația.

Complicațiile sunt reprezentate de: abcese perirectale, fistulizări, diseminări hematogene sau stricturi rectale.

Diagnosticul proctitei se poate confirma prin sigmoidoscopie, care evidențiază inflamația și friabilitatea mucoasei anorectale. Diagnosticul etiologic se stabilește prin examen bacteriologic, recoltându-se secreția anorectală cu un tampon steril (19). Frotiul Gram poate evidenția coci Gram-negativi dispuși în diplo, dar sensibilitatea metodei este mult redusă față de cultivarea (de preferat pe mediul Thayer-Martin) și identificarea ulterioară a germenului.

Tratamentul este în primul rând antibiotic. Tratamentul cu penicilină, până nu demult de elecție, a devenit discutabil odată cu demonstrarea rezistenței la penicilină a multor tulpini de gonococ. În prezent se indică administrarea ceftriaxonei în doză unică de 125 mg intramuscular, urmată de un tratament cu doxiciclină 2 x 100 mg/zi oral timp de 7 zile. Alternative: doze unice de cefixim oral 400 mg, spectinomicină 2 g intramuscular, ofloxacină oral 400 mg sau ciprofloxacină oral 500 mg. Doxiciclina se poate înlocui – în caz de intoleranță sau în cursul gravidității – cu eritromicină administrată în doză de 4 x 800 mg/zi, oral, timp de 7 zile.

Este necesară investigarea pacientului în scopul identificării altor germeni transmiși sexual, în special *T. pallidum* și *Chlamydia trachomatis*. De asemenea, se impune și investigarea partenerilor sexuali.

Proctita chlamidială

Este determinată de *Chl. trachomatis,* răspunzătoare pentru aproximativ 20% dintre cazurile de proctită a homosexualilor bărbați (20,21,22,23). Simptomatologia este dominată de eliminările anale de secreții muco-purulente și hemoragice, în timp ce durerile rectale, tenesmele și constipația sunt mai rare. Frecvent ganglionii limfatici inghinali sunt tumefiați și sensibili. Biopsia mucoasei anorectale evidențiază prezența granuloamelor cu celule gigante alături de inflamația difuză a mucoasei cu infiltrat inflamator neutrofilic și eozinofilic. Adesea sunt prezente abcese criptice.

Diagnosticul etiologic se poate stabili cu ajutorul frotiurilor Giemsa, cultivare pe culturi de celule, detectarea antigenelor specifice prin teste imune sau demonstrarea prezenței anticorpilor în ser sau secrețiile patologice.

Tratamentul etiologic utilizează antibioticele cunoscute în general ca eficiente: eritromicina, azitromicina, fluorochinolonele, rifampicina, tetraciclinele. Dozele recomandate sunt de 4 x 500 mg/zi pentru tetraciclină și eritromicină, 2 x 100 mg/zi pentru doxiciclină 300 mg/zi pentru ofloxacină etc. Durata terapiei este de 1-2 săptămâni, în caz de complicații prelungindu-se la 3 săptămâni.

Sifilisul anorectal

În stadiul primar al sifilisului, la nivelul mucoasei anorectale pot exista leziuni de șancru sub forma unor leziuni indurate de 1-2 cm având marginile elevate, însoțite de obicei de adenopatie inghinală. Sifilisul secundar se poate manifesta prin leziuni perianale asemănătoare verucilor, denumite *condylomata lata.*

Simptomatologia este comună proctitelor de alte etiologii, respectiv durere rectală, secreții anale și tenesme.

Diagnosticul etiologic se stabilește de obicei serologic (VDRL), prin demonstrarea prezenței și creșterii titrului de anticorpi serici în dinamică. Mai rar, spirochetele pot fi vizualizate cu ajutorul unui microscop cu câmp întunecat, din probele biologice recoltate.

Tratamentul de electie este cu penicilină, în toate stadiile sifilisului. *T. pallidum* este distrusă de concentrații relativ mici de penicilină, esențială fiind însă expunerea mai îndelungată la acțiunea antibioticului. Acest fapt indică utilizarea preparatelor retard de penicilină administrate în doză unică. Benzatin penicilina (Moldamin) în doză unică de 2,4 milioane u.i. este tratamentul de electie. În caz de alergie la penicilină, se poate utiliza tetraciclina în doză de 4 x 500 mg/zi sau doxiciclina 2 x 100 mg/zi timp de 14 zile.

Proctita herpetică

Este determinată, în marea majoritate a cazurilor, de *Herpes simplex* tip 2. Durerile rectale sunt mai accentuate comparativ cu proctita de altă etiologie, tușeul rectal fiind greu tolerat. Tenesmele rectale, secrețiile anorectale și constipația sunt simptome frecvente. Adesea apar dureri în etajul abdominal inferior sau coapse, impotență și parestezii. Sigmoidoscopia evidențiază veziculele și ulcerațiile anorectale caracteristice infecției herpetice, iar bioptic mucoasa apare inflamată focal, cu ulcerații superficiale.

Diagnosticul etiologic se poate stabili prin mai multe metode. Identificarea celulelor gigante și a incluziilor intracelulare din materialul recoltat prin grataj de la nivelul leziunilor, colorat Wright, Giemsa sau Papanicolau este o metodă rapidă și suficient de precisă în context clinic. Virusul poate fi izolat în culturi de celule, evidențiindu-se efectul citopat. Identificarea imună a antigenelor specifice din produsele biologice recoltate reprezintă o altă metodă diagnostică.

Tratamentul de electie este cu aciclovir administrat în doză de 5 x 400 mg/zi timp de 7-14 zile.

Sindromul diareic cu transmitere sexuală

Poate fi cauzat de o mare varietate de germeni care sunt în mod obișnuit implicați în sindromul diareic: *Shigella, Campylobacter, Salmonella, Giardia lamblia, Entamoeba histolytica* etc.

Singurul element distinctiv față de bolile diareice obișnuite cauzate de acești germeni îl reprezintă modul particular al transmiterii acestor germeni, respectiv prin practici sexuale anale, orale.

Bibliografie

1. Dupont HL. Shigella species (bacillary dysentery). In: Mandell GL, Douglas RG, Bennett JE, eds. *Principles and practice of infectious diseases.* New York: John Wiley & Sons, 1990:1716-1722.

2. Yamada T, Alpers D, Owyang C. Gastroenterology. Electronic Reference and Review. Philadelphia, Lippincott-Raven Publishers, 1997, Chapter 70.

3. Gorbach SL, Bartlett JG, Blacklow NR. Infectious Diseases, WB Saunders Company, 1998, pp. 694-698.

4. Fauci AS, Lane CH. Harrison's Principles of Internal Medicine. London. McGraw Hill Book Company, 1998, pp. 957-960.

5. Nachamkin I. Campylobacter and Aerobacter. In Murray PR, Baron EJ, Pfaller MA, et al (eds): *Manual of Clinical Microbiology*, ed. 6 Washington DC, American Society for Microbiology, 1995, pp 483-491.

6. Gorbach SL, Bartlett JG, Blacklow NR. Infectious Diseases, W.B. Saunders Company, 1998, pp. 712-721.

7. Gordillo ME, Reeve GR, Pappas J et al. Molecular characterization of strains of enteroinvasive Escherichia coli 0143, including isolates from a large outbreak in Houston, Texas. J Clin Microbiol 1992; 30: 889-893.

8. Small PL, Falkow S. Identification of regions on a 230-kilobase plasmid from enteroinvasive Escherichia coli that are required for entry into Hep-2 cells. Infect Immun 1988; 56: 225-229.

9. Levine MM. Escherichia coli that cause diarrhea: enterotoxigenic, enteropathogenic, enteroinvasive, enterohemorrhagic and enteroadherent. J Infect Dis 1987;155: 377-389.

10. DuPont HL, Formal SB, Hornick RB et al. Pathogenesis of Escherichia coli diarrhea. N Engl J Med 1971; 285:1-9.

11. Escheverria P, Sethabutr O, Serichantalergs O et al. Shigella and enteroinvasive Escherichia coli infections in

households of children with dysentery in Bangkok. J Infect Dis 1992;165: 144-147.

12. Levine MM. Antimicrobial therapy for infectious diarrhea. Rev Infect Dis 1986; 8 (Suppl 2): S 207-216.

13. Armstrong D, Cohen J. Infectious Diseases, Harcourt Publishers Ltd, 1999, 35.1-35.11.

14. Griffin PM, Tauxe RV. The epidemiology of infections caused by Escherichia coli 0157:H7, other entero-hemorrhagic E. coli, and the associated hemolytic uremic syndrome. Epidemiol Rev 1991; 13: 60-98.

15. Remis RS, MacDonald KL, Riley LW et al. Sporadic cases of hemorrhagic colitis associated with Escherichia coli 0157:07. Ann Intern Med 1984; 101: 624-626.

16. Cordovez A, Prado V, Maggi L et al. Entero-hemorrhagic Escherichia coli associated with hemolytic uremic syndrome in Chilean children. J Clin. Microbiol 1992; 30: 2153-2157.

17. Martin DL, MacDonald KL, White KE et al. The epidemiology and clinical aspects of the hemolytic uremic syndrome in Minnesota. New Engl J Med 1990; 323: 1161-1167.

18. Carter AO, Borczyk AA, Carlson JA et al. A severe outbreak of Escherichia coli 01567:07-associated hemorrhagic colitis in nursing home. N Engl J Med 1987; 317: 1496-1500.

19. Klein EJ, Fisher LS, Chou AW et al. Anorectal gonococcal infection. Ann Intern Med 1977; 86: 340-346.

20. Quinn TC, Corey L, Chaffee RG et al: The etiology of anorectal infections in homosexual men. Am J Med 1981; 71: 395-406.

21. Baker RW, Peppercorn MA. Gastrointestinal ailments of homosexual men. Medicine 1982; 61: 390-405.

22. Kazal HL, Sohn N, Corrasco JI et al. The gay bowel syndrome: clinicopathologic correlation in 260 cases. Ann Clin Lab Sci 1976; 6: 184-192.

23. Rompalo AM, Price CB, Roberts PL et al. Potential value of rectal-screening cultures for Chlamydia trachomatis in homosexual men. J Infect Dis 1986; 153: 888-892.

APENDICITA ACUTĂ

Nicolae Iordache

Este cea mai frecventă urgență cu care se confruntă serviciile de chirurgie.

Apendicita acută definește inflamația apendicelui vermiform.

Anatomie

Embriologic, apendicele vermiform aparține porțiunii terminale a cecului. La nou-născut, se prezintă ca o formațiune conică desprinsă din vârful cecului pe o lungime de 4,5 cm. Orificiul larg al joncțiunii cecoapendiculare explică incidența scăzută a apendicitei în perioada neonatală.

În timpul copilăriei, joncțiunea capătă o nouă poziție, către posterior și stânga, astfel încât, la adult, apendicele se desprinde de pe peretele posteromedial al cecului, la cca 2,5 cm sub valva ileocecală, având o lungime medie de 5-10 cm (între 1 și 25 cm). El este singurul organ care nu are o poziție anatomică constantă. Astfel, se descriu pozițiile paracolică, retrocecală cu variantele total sau parțial retroperitoneal, preileală, retroileală, promontorică (cu vârful către promontoriu), pelvică și medioinghinală (subcecală).

Poziția retrocecală este cea mai frecventă în studiile necroptice. La subiecții vii, tomografia computerizată arată o frecvență mai mare a poziției retroileale.

În caz de transpoziție.viscerală, apendicele se află în cadranul inferior stâng.

Absența congenitală este extrem de rară (1). Duplicația apendiculară este și ea rar întâlnită (2) și este clasificată în 3 tipuri (3):

- tipul A – duplicație parțială pe cec unic;
- tipul B – doi apendici pe cec unic cu două variante:
  - B1 – așezate simetric pe fiecare parte a valvei ileocecale;
  - B2 – în care un apendice este așezat normal, iar celălalt pe cec de-a lungul uneia dintre tenii;
- tipul C – două cecuri, fiecare cu câte un apendice.

S-a descris și un caz de triplu apendice (4).

La peste 50% din populație apendicele nu este fixat într-o anume poziție, ci se mișcă consecutiv distensiei cecale și schimbărilor posturale.

Mezoapendicele este o continuare a foiței inferioare a mezenterului și trece retroileal. Artera apendiculară este ramură a arterei ileocolice și se situcază în marginea liberă a mezoapendicelui. Tromboza acesteia în cursul procesului inflamator duce la gangrenă și perforație consecutivă. Venele drenează în vena ileocolică, ramură a venei mezenterice superioare. Vasele limfatice străbat mezoapendicele către ganglionii ileocolici.

Funcția apendicelui la adult este neprecizată, bogăția țesutului limfatic, pentru care a fost denumit și amigdala abdominală, sugerând un rol imunologic. Imunoglobulinele IgA, IgM, dar mai ales IgG, sunt mai frecvente decât în colon și s-a presupus, ca o consecință, că ar avea funcția de formare de limfocite care răspund la antigenele intralumenale.

Epidemiologie

Pe diferite studii se raportează o incidență anuală de 1,33 cazuri de apendicită la 1000 de

bărbați și 0,99 la 1000 de femei (5), cu tendință de scădere a incidenței de la 1,3 la mie la 0,5 la mie într-o perioadă de 30 de ani (1943-1973) (6).

Apendicita acută afectează între 7 și 12% din populație.

Incidența maximă este în decadele doi și trei, per global fiind în scădere (7), cu toate că la vârstnici este în creștere (8).

Raportul pe sexe este favorabil bărbaților (între 1,3 și 1,6) (9).

Apendicita este mai frecventă în America de Nord, Marea Britanie, Australia, Noua Zeelandă și este rară în Asia, Africa Centrală și la eschimoși.

Schimbarea prevalenței la populațiile migrate din zonele cu frevență rară în cele cu frecvență mare arată că pe primul plan sunt condițiile de mediu, și nu cele genetice. Un factor important este dieta bogată în carne, care expune mai mult la apendicită decât cea bogată în celuloză.

Patogeneză. Morfopatologie

Apendicita acută se clasifică în apendicită acută fără perforație și apendicită acută perforată care, la rândul ei, se subîmparte în apendicită acută cu peritonită și apendicită acută cu abces localizat.

Nu există o floră microbiană specifică, aceasta fiind cea existentă în mod normal în colon și ajunsă la nivelul peretelui apendicular prin invazie secundară, datorită leziunilor tisulare parietale ale organului.

Structura florei este predominant anaerobă, cu predominanța germenilor Gram-negativi, iar dintre aceștia *Bacteroides fragilis*. Urmează, în ordinea frecvenței: coci anaerobi Gram-pozitivi, *Clostridium perfringens*, germeni aerobi, dintre care cel mai frecvent este *Escherichia coli*, urmat de *Klebsiela, Proteus, Pseudomonas* și mai rar coci Gram-pozitiv *(Streptococ viridans, Stafilococ)*. Totuși, există unele deosebiri între flora colică și cea a diferitelor forme de apendicită acută, explicabilă prin staza intestinală și dezvoltarea florei în spațiu închis.

În orientarea terapeutică, coloratia Gram, prin simplitatea și rapiditatea ei, este extrem de utilă, pe când culturile și antibiograma sunt indicate pentru evoluțiile postoperatorii complicate.

Histopatologic, se descriu inflamația consecutivă obstrucției lumenului și cea de tip cataral care cuprinde întregul organ, consecință a invaziei bacteriene a țesutului limfoid apendicular.

Apendicita catarală

Întâlnită în 1/3 din apendicitele acute, debutează la nivel mucos și submucos încât, la început, apendicele apare normal macroscopic. Congestia inițială a mucoasei evoluează cu zone de infarct hemoragic, zone de gangrenă sau mici ulcerații. Întregul apendice devine turgerscent, seroasa își pierde luciul și e acoperită cu depozite de exsudat fibrinos. Uneori, apendicita catarală reprezintă o manifestare locală în cadrul unor enterite. Evoluția, este de cele mai multe ori favorabilă, cu remisia procesului inflamator, libertatea lumenală făcând improbabilă apariția gangrenei. Pe de altă parte, edemul foliculilor limfatici poate obstrua lumenul, iar repetatele atacuri inflamatorii lasă ca sechele bride și aderențe intraluminale, încât apendicita gangrenoasă prin proces obstructiv poate fi episodul final după mai multe episoade inflamatorii blânde, remise.

Apendicita obstructivă

Este periculoasă prin mecanismul de ansă închisă. Dacă lumenul este gol, secreția mucoasă continuă până la o presiune de 85 cm apă, care depășește presiunea venoasă, apendicele devine hipoxic, apar ulcerații ale mucoasei și invazie bacteriană parietală. Aceasta accentuează edemul și ischemia, prin tromboză a vaselor mici intramurale. Gangrena și perforația apar în 24-36 de ore, perforația fiind mai precoce dacă obstrucția este mai aproape de vârf decât de bază. Dacă apendicele conține un fecalit, ceea ce se întâmplă în 35% dintre apendicitele acute, invazia bacteriană și ulcerațiile de decubit cauzate de acestea duc la perforație, cu expulzia fecalitului în cavitatea peritoneală. Perforația se produce de obicei pe marginea antimezenterică. După aceea se formează fie o peritonită generalizată, fie un abces apendicular. Acest lucru depinde de vârsta bolnavului, virulența bacteriană, poziția și gradul de invazie parietală inflamatorie a apendicelui. Fecalitul diferă de materiile fecale prin faptul că este o formațiune ovoidă de 1-2 cm lungime, cu aspect laminat pe secțiune, în 10% din apendicitele acute conținând suficient calciu pentru a fi obiectivat pe o radiografie abdominală pe gol. El apare mai ales la persoanele cu o dietă săracă în fibre, așa cum se întâmplă la consumatorii de carne. Obstrucția poate fi datorată și altor cauze, cum ar fi edemul țesutului limfoid apendicular, aderențe și bride intralumenale, alți corpi străini, ca fitobezoari, calculi biliari, strangulație în sac herniar, tumori, corpi străini.

Tablou clinic

Identificarea semnelor clinice constituie elementul de bază în elaborarea diagnosticului.

Investigațiile paraclinice nu pot stabili sau infirma diagnosticul de apendicită acută, ci pot doar susține diagnosticul clinic.

În condiții de dubiu, examenul clinic trebuie repetat, fără însă a prelungi excesiv stabilirea diagnosticului, pentru a evita apariția complicațiilor. Acesta este și motivul pentru care se acceptă mai degrabă eliminarea unui apendice sănătos decât o certitudine diagnostică tardivă în care apendicita este deja complicată. Simptomele clasice sunt reprezentate de durere, anorexie, greață, vărsături și febră.

Ordinea apariției se poate vedea în următoarea schemă:

- durere epigastrică;
- anorexie-greață-vărsături;
- schimbarea sediului durerii în cadranul abdominal inferior drept;
- febră (38°C), fără frisoane.

Durerea este simptomul inițial la majoritatea pacienților. De obicei are debut nocturn, este localizată în epigastru și regiunea periombilicală, este imprecis delimitată, de intensitate moderată, atingând un maximum la 4 ore, după care se diminuează. Reapare în cadranul abdominal infero-extern drept, unde crește progresiv în intensitate, este relativ bine delimitată și este exacerbată de mișcare. Durerea inițială este de tip visceral, ca apoi să aibă caracter somatic prin interesarea peritoneului parietal și a țesuturilor periapendiculare. Iradierea este inferioară, pe fața internă a coapsei. Răspândirea difuză a durerii în întregul abdomen corespunde dezvoltării peritonitei generalizate.

Caracteristicile durerii apendiculare constau deci, în localizare inițială epigastrică, schimbare topografică în cadranul abdominal infero-extern drept, continuitate, difuziune.

Durerea crește în intensitate odată cu agravarea leziunilor, însă, în anumite situații, devine discordantă. În perforație ea poate scădea în intensitate prin reducerea distensiei, dar concomitent se instalează ileusul, apar vărsăturile și starea generală se alterează. Același fenomen se întâlnește și în apendicita toxică, scăderea durerii asociindu-se cu somnolență și stare de prostrație.

Anorexia, greața și vărsăturile se întâlnesc la 95% dintre pacienți. Anorexia este cel mai constant simptom. Vărsăturile apar o dată sau de două ori la câteva ore după instalarea durerii și apoi greața se reduce, dar anorexia persistă.

Febra moderată, până la 39°C, asociată cu tahicardie, este caracteristică. Febra înaltă, asociată cu frisoane, trebuie să orienteze mai degrabă spre alt diagnostic (infecție urinară sau respiratorie) sau spre o apendicită complicată (perforație).

În formele hipertoxice (cu anaerobi) febra și tahicardia sunt absente, fiind prezentă eventual bradicardia.

Senzația de distensie abdominală pe care defecația nu o ameliorează este deseori prezentă, deși uneori apendicita se poate însoți de diaree. Pot să mai apară dureri testiculare.

La inspecție pacientul poate prezenta un facies vultuos, suferind, o poziție antalgică cu genunchii flectați, evitând mișcările care accentuează durerea.

La examenul abdomenului se constată sensibilitatea în cadranul inferior drept la tuse, și ulterior la palpare. Aceasta poate fi estompată în apendicitele retrocecale, unde localizarea este în flancul drept. La obezi, sensibilitatea apare odată cu interesarea peritoneului parietal în procesul inflamator. Punctele de sensibilitate maximă (cum ar fi McBurney la unirea 1/3 externe cu 2/3 interne a liniei spinoombilicale) depind în realitate de localizarea individuală a apendicelui. Sensibilitatea se poate asocia cu o apărare musculară moderată a peretelui abdominal și hiperestezie cutanată.

Semnul Rovsing (durere în cadranul inferior drept la palpare profundă în cadranul inferior stâng) și semnul Bloomberg (durerea apărută la decompresiune bruscă după palpare progresivă până la limita apariției durerii) sunt semne de peritonită localizată.

Semnul psoasului (durerea apărută la ridicarea de către pacient a membrului pelvin drept, întins) și semnul obturatorului (durerea apărută la rotația externă a șoldului) sunt caracteristice în special apendicitei retrocecale.

Tușeul rectal sau vaginal dureros sugerează localizarea pelvină. Prin iritație rectală sau a vezicii urinare poate apărea diaree mucoasă sau disurie cu polakiurie.

Toate aceste semne nu sunt specifice și pot apărea și în alte afecțiuni inflamatorii, cum ar fi diverticulita Meckel și ileita terminală.

Forme clinice

Apendicita retrocecală

Durerea este mai puțin intensă, localizată de obicei în flancul drept, fără clasica schimbare din epigastru în cadranul abdominal inferior drept. Sensibilitatea la palpare și apărarea musculară sunt minime și uneori poate apărea polakiurie prin iritație ureterală.

Apendicita pelvină

Durerea este severă, cu debut epigastric și apoi localizată rapid în hipogastru, uneori mai degrabă către stânga. Se asociază cu senzație de micțiune și defecație iminentă. Pot apărea disurie și diaree, iar sensibilitatea este decelată mai degrabă la tușeul rectal sau vaginal.

Apendicita obstructivă

Se caracterizează prin dureri sub formă de crampă care mimează ocluzia intestinală. Evoluția

rapidă spre gangrenă creează confuzia cu infarctul enteromezenteric.

Apendicita bontului apendicular

Creează mari dificultăți de diagnostic, în condițiile unei anamneze care consemnează o apendicectomie în antecedente și prezența, la examenul clinic, a unei cicatrice postoperatorii. Inflamația bontului apendicular este posibilă în cazul apendicectomiilor incomplete cauzate de prezența de aderențe la cec, false membrane sau edem cecal.

Apendicita la copii

Aceasta este rară înainte de 2 ani datorită lumenului larg. Incidența crește până la 11 ani, după care descrește. Mortalitatea și mobiditatea sunt mai mari până la vârsta de 5 ani din cauza întârzierii diagnosticului la această categorie de vârstă. Tabloul clinic este atipic. Durerea, greu de apreciat, cuprinde întregul abdomen, letargia, iritabilitatea și anorexia fiind semne precoce. Perforația apendicelui poate fi o complicație a enterocolitelor necrozante ale nou-născuților.

Apendicita la vârstnici

Deși se descriu drept caracteristice o durere mai estompată, temperatura mai puțin exprimată și sensibilitatea la palpare mai redusă, studii ulterioare (11) au arătat că tabloul clinic nu diferă de cel clasic, dar perforația și gangrena apar de 5 ori mai frecvent. Aceasta se explică prin capacitatea mai slabă de localizare a infecției și prin vascularizația deficitară a apendicelui. Alte probleme specifice sunt legate de o incidență crescută a bolilor asociate și de o atitudine stoică în fața suferinței, ceea ce duce la întârzierea diagnosticului și a tratamentului (12).

Apendicita la gravide

Incidența acesteia nu diferă de cea la negravide și e egal distribuită pe cele trei trimestre.

În primul trimestru, amenoreea asociată semnelor locale poate duce la diagnosticul de sarcină extrauterină ruptă, iar greața și vărsăturile atribuite sarcinii pot întârzia stabilirea diagnosticului. Mai târziu, dezvoltarea uterului împinge apendicele cranial și lateral, astfel încât durerea și sensibilitatea la palpare se localizează în etajul abdominal superior sau mijlociu, ducând la confuzii cu infecțiile pielorenale și colecistita. Dat fiind că peritonita pune în pericol viața mamei și a fătului, se recomandă operația precoce (13,14).

Explorări diagnostice

Nu există nici o investigație de laborator sau imagistică specifică bolii, diagnosticul de apendicită acută fiind eminamente clinic.

Investigații biologice

Leucocitoza peste 12.000 apare în 1/3 din apendicitele acute. În 25% dintre cazuri valorile sunt normale, iar în unele forme, precum apendicita toxică, leucocitele pot fi scăzute.

Asocierea leucocitozei cu neutrofilie 75% și deviere la stânga a formulei leucocitare apare la 90% dintre cazuri. Aceasta este utilă pentru elaborarea diagnosticului în special la copii (15).

Sumarul de urină identifică eritrocite sau leucocite în număr mic la 1/3 dintre bolnavii cu apendicită acută.

Prezența hematuriei și a piuriei atrage atenția asupra unei infecții urinare, dar în nici un caz nu exclude apendicita acută.

Investigații imagistice

Radiografia abdominală simplă permite diagnosticul diferențial al abdomenului acut chirurgical. Astfel, imaginea de pneumoperitoneu orientează diagnosticul către ulcer perforat, dar, ocazional, poate apărea și în apendicita perforată.

Semnele radiologice posibile sunt (16):

- niveluri lichidiene localizate în cec și ileonul terminal;
- ileus localizat cu distensie gazoasă în cec, colonul ascendent și ileonul terminal;
- creșterea densității țesuturilor moi în cadranul abdominal inferior drept;
- estomparea liniei radiolucide dintre peritoneu și transversul abdominal (dată de grăsimea dintre peritoneu și mușchi);
- fecalit în fosa iliacă dreaptă, care poate fi confundat cu calcul ureteral sau ganglion limfatic calcificat;
- estomparea umbrei psoasului pe partea dreaptă;
- conținut gazos apendicular;
- conținut gazos intraperitoneal;
- deformarea umbrei gazoase a cecului prin tumoare inflamatorie adiacentă.

Irigografia în urgență arată:

- persistența nonvizualizării apendicelui (el apare în 5-10% dintre irigografiile cu apendice normal);
- vizualizare parțială a apendicelui;
- defect de umplere la nivelul cecal;
- iritabilitate a cecului și ileonului terminal.

În plus, tranzitul baritat și irigografia localizează cecul, element important în formele cu ectopie cecoapendiculară (17).

Tomografia computerizată

Identifică apendicita acută la 30-60% dintre bolnavi, abcesele localizate în fosa iliacă dreaptă sau cu alte localizări. Indicația de bază constă în

diferențierea plastronului de abcesul apendicular (18,19).

Ultrasonografia

Aceasta este utilă în diagnosticul diferențial al durerii abdominale de cauză ginecologică. Ecografia cu compresie gradată arată o imagine tubulară noncompresibilă cu un lumen dilatat, tapetat de conturul hiperecogen al mucoasei, iar la exterior imaginea peretelui edematiat. Alți autori descriu ca elemente care pot sugera în 90% dintre cazuri apendicita acută următoarele:

- imagine necompresibilă cu ajutorul sondei;
- un lumen mai larg de 6 mm;
- absența motilității.

În plus, la femeile tinere, ecografia ajută la excluderea:

- salpingitei;
- sarcinii ectopice;
- chistului ovarian.

Rezultatele fals negative apar în 25% dintre apedicitele acute. Unii autori (20,21,22) dau o sensibilitate de 89,7% și o specificitate de 98,2%. În apendicita acută perforată, perforația sau abcesul apar ecografic la 91% dintre bolnavi.

Laparoscopia reprezintă atât o metodă de diagnostic, cât și de tratament.

Diagnostic diferențial

Dată fiind absența unor semne clinice și paraclinice specifice, diagnosticul diferențial este complex și cuprinde o serie de afecțiuni care se pot sistematiza astfel:

Boli acute chirurgicale

Diverticulul Meckel mimează apendicita, iar diferențierea este aproape imposibilă. Asocierea simptomatologiei de ocluzie de intestin subțire, durere imprecis delimitată și o sensibilitate la palpare orientată mai medial sunt elemente care pot conduce la diagnostic. În condițiile unui apendice macroscopic normal sau cu leziuni minime, trebuie controlați ultimii 100 cm de intestin subțire.

Alte afecțiuni chirurgicale includ diverticulita sigmoidiană, diverticulita cecală, ulcerul perforat, colecistita acută, ocluzia intestinală, invaginația intestinală la copil, cancerul colic perforat. Leziunile apendicelui în boala Crohn sunt greu de diferențiat de cele din apendicita acută.

Gastroenterite și limfadenita mezenterică

Aceste boli, pe de o parte creează dubiu de diagnostic, iar pe de altă parte pot duce în evoluția lor la apendicită acută datorită hiperplaziei limfoide. În timp ce gastroenteritele pot apărea la orice vârstă, limfadenita mezenterică este caracteristică copiilor și adulților tineri.

Elemente specifice sunt greața și vărsăturile care preced durerea și alte simptome de infecție virală, precum febra înaltă, cefaleea, faringita, mialgia și fotofobia. Durerea abdominală este mai generalizată și sensibilitatea la palpare mai puțin localizată. În practică, diagnosticul diferențial cu limfadenita mezenterică este uneori imposibil de realizat. Etiologia este virală, dar și bacteriană. *Yersinia enterocolica* și pseudotuberculosis au fost uneori izolate la bolnavi apendicectomizați cu enterită sau limfadenită mezenterică (23).

Boli ginecologice

Salpingita acută are caracteristic o durere cu debutul în hipogastru, fără schimbare a sediului ca în apendicită, febră înaltă. Vărsătura poate lipsi. La palpare sensibilitatea este bilaterală, iar tușeul vaginal este dureros. Examenul secreției vaginale poate identifica diplococi Gram-negativi și *Chlamidya trachomatis.*

Durerea la mijlocul ciclului ovarian prin ruptură foliculară în momentul ovulației (Mittelshmerz) poate mima apendicita acută.

Sarcina extrauterină ruptă se prezintă cu durere cu debut brusc hipogastric și sensibilitate pelvină difuză la palpare. Elemente specifice sunt semnele de șoc hemoragic și sensibilitatea la tușeul vaginal, cu posibilitatea palpării unui eventual hematocel pelvin.

Chistul ovarian torsionat și ***ruptura de chist de corp luteal*** au caracteristice durerea cu debut brusc și vărsătură reflexă concomitentă. Palparea combinată cu tușeul vaginal poate identifica o formațiune tumorală foarte sensibilă.

Boli ale tractului urinar

Colica ureterală are caracteristice iradierea inghinală și în organele genitale, absența contracturii musculare, asocierea cu simptomatologie urinară, iar sumarul de urină relevă eritrocite și puroi, dar acestea nu pot exclude o apendicită acută.

Radiografia abdominală simplă poate arăta un calcul care poate fi confirmat printr-o pielografie de urgență.

Pielonefrita acută se asociază cu febră înaltă (38-40°C), sumarul de urină arată piurie, leucociturie și cilindri leucocitari, bacteriurie. Durerea are intensitate maximă în unghiul costovertebral.

Boli medicale

Riscul confundării unor boli medicale cu apendicita acută constă în faptul că apendicectomia poate agrava starea bolnavului.

Pneumonia și pleurezia bazală pot da durere abdominală prin iritare diafragmatică, în special la copii. De remarcat că radiografia de față poate să nu evidențieze o condensare bazală ascunsă de cupola diafragmatică, fiind necesară și o examinare de profil.

Cetoacidoza diabetică, porfiria acută și criza gastrică tabetică pot mima apendicita acută. Diferențierea se poate face prin:

- creșterea glicemiei și a glicozuriei la diabetici;
- aspectul închis al urinii și test Watson-Schwartz pozitiv pentru porfobilinogen la porfiria acută;
- semn pupilar Argyll Robertson prezent în absența reflexelor tendinoase, în crizele tabetice.

Tromboza coronariană poate rareori prezenta durere reflectată care să preteze la confuzie cu apendicita acută.

Zona zoster în perioada preeruptivă poate mima durere apendiculară.

Sindromul Münchausen poate fi bănuit în prezența unor cicatrice abdominale și pe zona venelor antecubitale la dependenții de droguri, în condițiile unei anamneze bizare.

Alte boli medicale ce pretează la diagnostic diferențial cu apendicita acută includ hepatita acută în faza preicterică, amigdalita acută, otita medie, meningita acută.

Dificultăți de diagnostic

Între 10 și 40% dintre pacienții cu diagnostic preoperator de apendicită nu au apendicită la explorarea abdominală intraoperatorie (24,25). Eroarea este mai frecventă la femeile tinere din cauza bolilor ginecologice. Alte afecțiuni chirurgicale considerate drept apendicită se întâlnesc la 4-13% dintre pacienții operați, în special la vârstnici. Explorarea negativă (26) apare la 8-26% dintre cei operați, aceștia prezentând, cel mai frecvent, gastroenterite și limfadenite mezenterice la copii, afecțiuni ginecologice la tinerele femei. Pe de altă parte, 5% dintre pacienți, în special vârstnici, cu alte diagnostice preoperatorii s-au dovedit a avea, la explorarea chirurgicală, apendicită acută.

Indubitabil, o eroare gravă este nerecunoașterea diagnosticului de apendicită acută până în momentul perforației. Există o corelație inversă între rata de laparotomii albe și cea a perforației apendiculare, precum și o corelație directă între rata perforației și cea a morbidității și mortalității. Ca o consecință, se acceptă o anumită rată a laparotomiilor albe, necesară pentru a evita o incidență înaltă a perforației apendiculare cu urmările ei, rată care este în jur de 20%, 10% la bărbat și 30% la femei. Laparoscopia scade rata apendicectomiilor negative.

Argumente pentru apendicectomie în condițiile unui apendice normal ar fi faptul că apendicele normal macroscopic poate avea leziuni microscopice importante la nivelul mucoasei, precum și faptul că în cursul apendicectomiei pot fi descoperite tumori, TBC, boală Crohn, micoze, nebănuite prealabil.

În același timp, apendicectomia nejustificată trebuie evitată pentru că nu rezolvă cauza reală a suferinței, deschide poarta complicațiilor post-apendicectomie și presupune un număr important de zile de spitalizare și incapacitate temporară de muncă.

Temporizarea intervenției are efecte atât asupra apendicitei, prin constituirea formelor complicate, cât și asupra întregului organism, dat fiind că mișcările diafragmului și intestinului fac ca septicitatea, inițial localizată apendicular, să se răspândească în 3-6 ore în întreaga cavitate peritoneală.

Dificultățile de diagnostic pot apărea și intraoperator. Aspectul de apendice hiperemic care argumentează diagnosticul de apendicită acută poate apărea și secundar altor afecțiuni care duc la congestie peritoneală (ulcer perforat, anexite acute, peritonite acute de alte cauze, limfadenită mezenterică). Unele studii, comparând diagnosticul macroscopic cu cel histopatologic, au arătat că există o tendință de subapreciere a leziunilor de către chirurg, în raport cu examenul histopatologic.

Examenul direct, intraoperator, trebuie să evalueze mucoasa apendiculară, identificând zone de necroză, ulcerații, conținut seropurulent, corpi străini, stenoze fibroase cu mucoasă distală congestivă. Deci apendicectomia ar trebui să se finalizeze prin secționarea piesei de către operator.

O formă complicată care creează probleme de diagnostic diferențial cu tumorile de cec și colon ascendent este plastronul apendicular, ceea ce duce uneori, ca soluție terapeutică, la hemicolectomie dreaptă.

Complicațiile apendicitei acute

Perforația

Apare cu o rată cuprinsă între 10 și 32% dintre pacienții cu apendicită acută, ea fiind mai frecventă la copii sub doi ani și la vârstnici. Perforația este improbabilă în primele 12 ore, dar este de așteptat după 24 de ore.

Ea este recunoscută preoperator doar la 70% dintre pacienți. Are ca elemente specifice o anamneză de suferință apendiculară de circa 36 de ore,

o temperatură mai mare de 38°C, stare generală alterată, toxică, semne de iritație peritoneală, tumoare abdominală la palpare, leucocitoză crescută cu neutrofilie.

Peritonita

Are specific apariția durerilor abdominale difuze, semne de iritație peritoneală și apărare musculară, distensie abdominală, febră înaltă de tip septic, facies intoxicat.

Plastronul apendicular

Apare în 2-16% dintre cazurile de apendicită acută, ca o tumoare inflamatorie care recunoaște în anamneză 4-5 zile de evoluție a durerii. Clinic, apare o creștere a temperaturii și a frecvenței pulsului, iar la palpare și tușeu rectal o tumoare sensibilă, imprecis delimitată, în fosa iliacă dreaptă. Nu sunt semne de iritație peritoneală, iar leucocitoza crește. Tumoarea este formată din apendicele inflamat, viscerele adiacente și marele epiplon. Ulterior, în absența tratamentului, se constituie puroiul, cu formarea unui abces care face ca centrul tumorii să se ramolească și să devină fluctuent, cu eventuala congestie la nivelul tegumentului. Ecografia și tomografia computerizată pot sprijini diagnosticul clinic.

Abcesele se pot dezvolta și la distanță, cum ar fi în fundul de sac Douglas sau subfrenic și în alte locuri, secundar peritonitelor generalizate.

Pileflebita

Este o tromboflebită septică a sistemului venos portal și se caracterizează prin febră 39-40 °C, frison și icter. Apare rar în evoluția unor apendicite și poate duce la formarea de abcese hepatice.

Tratamentul apendicitei acute

Momentul operator

Apendicectomia are un caracter de urgență, adresându-se unei urgențe chirurgicale abdominale.

Argumentele pentru intervenție imediată sunt:

- discrepanța posibilă între semnele clinice și forma anatomică (în special la vârstele extreme);
- caracterul imprevizibil al evoluției;
- necesitatea rezolvării cât mai precoce a focarului septic în formele grave, complicate.

În formele grave, complicate, se admite o temporizare scurtă, de 2-4 ore, pentru corectarea dezechilibrelor metabolice.

În rest, temporizarea intervenției se adresează unor situații speciale:

- pacient cu peritonită avansată la care terapia intensivă poate da speranța scăderii riscului major operator;
- episod acut remis și atunci apendicectomia se poate efectua în intervenție programată „la rece", având drept scop prevenirea recurenței;
- condiții improprii actului operator;
- prezența unei forme complicate, precum plastronul apendicular.

Pregătirea operatorie

Are ca element specific profilaxia antibiotică, care se poate declanșa în momentul inducției anestezice. Aceasta trebuie să acopere atât flora aerobă, cât și pe cea anaerobă, unii autori propunând asociația cefuroxime cu metronidazol.

În formele complicate cu peritonită este necesară realizarea preoperatorie a reechilibrării hidroelectrolitice și a aspirației nasogastrice.

Calea de abord

Incizia clasică este incizia McBurney, preferată pentru avantajul estetic și raritatea eventrațiilor.

În situații dificile ea poate fi mărită mai puțin în jos și mai mult în sus, de data aceasta disocierea inițială a mușchilor oblici continuând cu secțiunea lor sub ligaturi.

În anumite situații, legate de configurația pacientului (perete gros abdominal) sau forma anatomopatologică a apendicitei, putem opta pentru o incizie pararectală prin teaca dreptului (Jalaguier) sau prin porțiunea tendinoasă a mușchilor abdominali (Marton). La obezi se poate alege o incizie transversală cu extremitatea medială la 1-3 cm sub ombilic și extremitatea laterală pe linia medioinghinală.

În apendicita acută complicată cu peritonită, singurul abord recomandat este celiotomia mediană, care face apendicectomia facilă și permite o toaletă peritoneală corectă și eficientă.

În cazul în care peritonita a fost descoperită intraoperator prin incizie McBurney, aceasta se abandonează și se face celiotomie mediană.

Tehnica operatorie

După deschiderea cavității peritoneale se izolează bine peretele abdominal, iar din exsudatul peritoneal se prelevează pentru examen bacteriologic.

Identificarea apendicelui se realizează prin descoperirea cecului, care se derulează de-a lungul uneia dintre cele trei tenii, până la unirea cu celelalte două, unde se află baza apendicelui. Manipularea operatorie trebuie făcută cât mai blând, mai ales în formele friabile, gangrenoase. Tratarea mezoapendicelui se face prin ligatură transfixiantă la baza apendicelui cu fir neresorbabil, fără tracțiune la realizarea nodului (eventual dublă ligatură), urmată de secțiunea deasupra ligaturii.

Apendicele se ligaturează la bază cu un fir resorbabil, pentru a preveni formarea unui granulom, se aplică o pensă strivitoare și se secționează. Apoi se face o bursă la nivelul peretelui cecal la cca 1 cm de apendice cu fir lent resorbabil sau neresorbabil, trecut seromusculoseros, în care se închide bontul apendicular. Bursa poate fi completată cu un alt fir trecut în „z".

Mezoplastia, adică ligatura mezoapendicelui cu firul bursei, este un gest facultativ, dar considerăm că rolul său nu este atât de a aduce un plus de siguranță bontului apendicular, cât mai ales faptul că permite o nouă ligatură de siguranță a mezoului apendicular.

În situațiile în care apendicele este fixat cu vârful posterior, are lungime mare și mai ales în formele retrocecale ascendente, intervenția se poate face retrograd cu ligatura inițială a bazei apendicelui, secțiune și înfundare în bursă a bontului proximal, după care apendicele se eliberează prin ligaturi etajate, urmate de secțiune la nivelul mezoapendicelui. Apendicectomia retrogradă trebuie evitată, dat fiind atât riscul de contaminare prin manipularea bontului apendicular distal, cât și cel de derapare a ligaturilor etajate, cu hemoragie consecutivă.

Drenajul este indicat în apendicita acută complicată și în condiții de dificultăți tehnice, cu incidente și accidente intraoperatorii.

Lavajul peritoneal este rezervat peritonitelor apendiculare.

Operația se finalizează prin sutură primară a peretelui abdominal, deși în formele complicate supurația parietală postoperatorie scade de la 2/3 la 19% dintre cazuri prin sutura întârziată.

Apendicectomia laparoscopică

Aceasta a fost realizată pentru prima dată în 1983, de ginecologul Kurt Semm.

Spre deosebire de operația clasică, care poate fi debutul în chirurgie, intervenția laparoscopică presupune asimilarea tehnicilor dificile și antrenament în chirurgia laparoscopică.

Indicații

Incertitudinea diagnostică este indicația principală, în special la femeile tinere cu patologie genitală care poate mima suferința apendiculară (27).

Intervenția laparoscopică realizează nu doar identificarea cauzei de suferință sau a altor leziuni asociate apendicitei, dar permite și rezolvarea chirurgicală a acestora. Peste o treime din apendicectomiile inutile la femeile de vârstă fertilă ar putea fi evitate prin abordul laparoscopic.

Obezitatea beneficiază de abordul laparoscopic prin eliminarea unor complicații frecvente ale chirurgiei convenționale, respectiv supurația parietală și eventrația (consecințe ale inciziilor mari și ale contaminării bacteriene a țesutului adipos subcutan). Pe de altă parte, durerea este mai mică decât în intervenția clasică, ceea ce permite o mobilizare precoce, cu scăderea riscului tromboembolic, spitalizarea este mai scurtă, iar rezultatul estetic mai bun.

Poziția atipică a apendicelui nu reprezintă o dificultate în identificarea și rezolvarea laparoscopică, spre deosebire de chirurgia convențională în care se impune mărirea inciziei sau folosirea unor incizii particulare cu schimbarea planului operator.

Sportul de performanță are ca beneficii ale abordului laparoscopic și reluarea rapidă a activității competiționale, datorită traumatismului parietal redus prin nesecționarea structurilor parietale și a vindecării rapide.

Contraindicațiile

Sunt cele ale anesteziei generale, peritonita acută, discraziile sangvine severe, ciroza hepatică, cardiacii purtători de pace-maker, aderențe postoperatorii în etajul inframezocolic, plastronul apendicular, sarcina.

Avantajele chirurgiei laparoscopice

Ele sunt cel mai bine prezentate într-o analiză asupra a 17 studii randomizate ce cuprind 1962 de pacienți. În acest studiu (29) apendicitele au incidență maximă în a 3-a decadă de vârstă cu predominanță la bărbați (55,2%). Apendicita acută a fost găsită în 60-70% dintre cazuri, din care perforația în cca 20% dintre cazuri. Apendicele a fost găsit normal în 19,6%.

Timpul operator este mai lung în tehnica laparoscopică cu 31,4%. Timpul de spitalizare este de 3,1 zile pentru operația laparoscopică și 3,5 pentru cea convențională, diferența nefiind statistic semnificativă. Reîntoarcerea la activitatea normală se face după 11,4 zile în tehnica laparoscopică și după 17,6 zile în cea convențională; statistic, diferența este marginală.

Durerea postoperatorie a fost analizată în prima zi postoperator și arată că apendicectomia laparoscopică este însoțită de o semnificativă reducere a acesteia.

Infecția plăgii operatorii apare în 7,24% dintre cazuri pentru apendicectomia convențională și în 2,86% dintre cazuri pentru cea laparoscopică, diferența fiind semnificativă statistic. Abcesele intraabdominale au fost de 0,83% în apendicectomia clasică și 1,84% în cea laparoscopică. Analiza matematică arată faptul că diferența nu este semnificativă, ambele operații având o rată asemănătoare a abceselor intraabdominale.

Astfel, operația laparoscopică este semnificativ mai avantajoasă în reducerea durerii postoperatorii și a ratei de infecție a plăgii, permite o mai rapidă convalescență, doar marginal semnificativă statistic, singurul dezavantaj constând într-un mai lung timp operator, ceea ce se traduce printr-un cost mai ridicat al intervenției.

Alte studii (30,31,32,33) consemnează ca avantaje o diminuare a riscului de eventrație, aderențe și ocluzie postoperatorie, faptul că reprezintă atât metodă de tratament, cât și terapeutică permițând tratamentul chirurgical și al patologiei asociate genitale feminine și înlăturarea apendicelui fără modificarea lungimii sau tipului de incizie, indiferent de localizarea cecoapendiculară. În final, menționăm și aspectul estetic superior după tehnica laparoscopică.

La dezavantaje se poate adăuga faptul că tehnica laparoscopică se poate efectua doar sub anestezie generală, pe când cea clasică se poate realiza și sub anestezie spinală sau locală, cu beneficiile acestora.

Tratamentul plastronului apendicular

Trebuie să fie conservator, cu repaus la pat, dietă lichidiană, gheață local și antibioterapie cu asociație de cefalosporine cu metronidazol. Pe parcursul tratamentului, este necesară o monitorizare atentă a pacientului din punct de vedere al temperaturii, pulsului și al dimensiunilor tumorii, evaluată dinamic atât clinic, cât și imagistic.

Retrocedarea inflamației și a dimensiunilor tumorale apare în majoritatea cazurilor, dar, dacă tumoarea crește, apare ramolisment central și temperatura crește; trebuie realizat drenajul abcesului, de preferat extraperitoneal, în zona de maximă fluctuență.

Pentru abcesele pelvine care bombează în rect sau peretele vaginal posterior, drenajul se poate realiza prin incizia fundului de sac vaginal posterior sau transrectal.

În condițiile remiterii inflamației, apendicectomia va fi făcută electiv, pentru prevenirea recidivelor, la un interval de cca 8 săptămâni (între 6 săptămâni și 3 luni) (34).

Complicațiile postoperatorii

Ileusul paralitic

De obicei însoțește peritonita generalizată, fiind tratat prin aspirație gastrică, reechilibrare hidroelectrolitică și antibioterapie. Trebuie diferențiat de obstrucția mecanică prin aderențe precoce postoperatorii, care impun reintervenția chirurgicală de urgență.

Complicațiile septice

Supurația plăgii operatorii se rezolvă prin desfacerea suturii cutanate, lavajul și drenajul plăgii parietale.

Abcesele pelvine au ca particularitate clinică diareea cu scaune mucoase și se rezolvă prin incizie transvaginală sau transrectală.

Abcesele subfrenice apar după formele grave, sunt rare și impun reintervenția.

Ruptura bontului apendicular sau a peretelui cecal poate apărea consecutiv unei clisme intempestive în primele zile postoperator. Intervenția de urgență cu realizarea unei cecostomii poate fi singura soluție.

Hemoragia

Durerea abdominală asociată semnelor generale de șoc hemoragic apare în primele 72 de ore după operație. Originea hemoragiei poate fi deraparea ligaturii de pe artera apendiculară sau sângerarea bontului apendicular, dar mai frecvent este dintr-o aderență vascularizată secționată, nerezolvată intraoperator. De obicei reintervenția nu identifică sursa hemoragică și, după evacuarea cheagurilor, se ligaturează încă o dată mezoul și se lasă un tub de dren.

Complicații tardive

Eventrația postapendicectomie este relativ rară și recunoaște în anamneză supurația plăgii operatorii.

Ocluzia intestinală apare prin compresia extrinsecă a unei bride aderențiale asupra ileonului terminal.

Infertilitatea prin leziuni tubare după apendicită acută perforată, invocată de unii autori, nu a fost confirmată de studiile recente (35).

Mortalitatea

Mortalitatea apendicitei acute este legată de întârzierea stabilirii diagnosticului și a tratamentului. Complicațiile, de obicei minore, apar la cca 10% dintre pacienți, iar mortalitatea este între 0 și 0,3%.

În apendicita acută perforată morbiditatea este între 15 și 60%, complicațiile fiind, multe dintre ele, severe, iar mortalitatea este de 1%, dar la vârstnici se ridică până la 15%.

Mortalitatea totală a scăzut în ultimii ani datorită progreselor în terapia intensivă.

Întârzierea diagnosticului este cauza principală a confruntării cu apendicita perforată, ale cărei mortalitate și morbiditate sunt net superioare apendicitei neperforate. Cauza este, pe de o parte, prezentarea tardivă a pacientului la medic dar, din păcate, și ratarea diagnosticului de către medic sau prelungirea observației clinice pentru a strânge argumente paraclinice în sprijinul diagnosticului. Iată de ce apendicita acută reprezintă o provocare a examenului clinic și anamnezei (36).

Apendicita cronică

Apendicita cronică este o entitate controversată.

În definiția ei se menționează următoarele elemente specifice:

- existența unor episoade de apendicită acută cu remisiuni, care se pot decela printr-o anamneză riguroasă, suferința fiind deseori prea mică pentru a aduce bolnavul în fața medicului (37);
- unele semne digestive și generale, cum ar fi greața, paloarea, astenia, cefaleea, insomnia.

Acestea sunt nespecifice și se pot regăsi în multe alte boli; de aici apare riscul de a nu fi amendate prin apendicectomie.

- leziuni anatomopatologice, cum ar fi scleroza, hipertrofia foliculilor limfatici, hiperplazia mucoasei, submucoasei și musculare, lumen micșorat, zone de inflamație.

Unii autori descriu ca tablou tipic al apendicitei cronice durerea în cadranul abdominal inferior drept, care durează peste două săptămâni și dispare după operație; examenul apendicelui arată periapendicită, perete îngroșat și infiltrații de limfocite și eozinofile în submucoasă și musculară.

Alți autori admit că apendicita cronică poate fi o etapă în evoluția apendicitei recurente.

Problema este că diagnosticul este pus adesea în exces, ceea ce duce la un abuz al intervenției chirurgicale.

În realitate, afecțiunea este foarte rară, frecvența apendicectomiei pentru apendicită cronică reprezentând între 0,8 și 4% din totalul apendicectomiilor.

Un studiu (24) care a analizat 1018 femei tinere cu apendicectomie în urmă cu un an a arătat că 80% dintre cele cu apendicită acută confirmată intraoperator se simțeau bine, față de numai 55% dintre cele cu apendice normal intraoperator, la care simptomatologia din momentul internării continua.

Riscul intervențiilor abuzive pentru apendicita cronică este dublu.

Diagnosticul de apendicită cronică poate fi luat în considerație doar în condițiile unei explorări minuțioase clinice și paraclinice, care să elimine alte cauze ale simptomatologiei pacientului.

Dificultatea de a infirma o suferință de cauză apendiculară poate avea uneori conotații subiective, în condițiile în care un bolnav la care s-a exclus patologia apendiculară este la scurt timp operat de apendicită acută.

Adevărul este că apariția apendicitei acute la un bolnav cu o suferință nesistematizată prealabilă nu justifică concluzia că am avut de a face cu o apendicită cronică.

La polul opus se situează părerea că excluderea apendicitei cronice ca entitate patologică duce la întârzierea stabilirii diagosticului, ceea ce are drept consecință evoluția spre formele complicate.

Problema intervenției abuzive în patologia inflamatorie apendiculară este încă deschisă controverselor, dar recurența există, fie ca formă clinică de la bun început, fie după un plastron sau abces tratat, ceea ce pune problema intervenției, de această dată electiv.

Considerăm mai importantă identificarea unei posibile alte patologii de vecinătate decât riscul complicațiilor apendicectomiei pentru un apendice sănătos, iar acesta se vrea un argument în plus în favoarea apendicectomiei laparoscopice, care permite o explorare minuțioasă a întregii cavități peritoneale.

Apendicectomia profilactică și incidentală

Ideea de a preveni morbiditatea și mortalitatea apendicitei complicate prin apendicectomie profilactică nu se justifică, dată fiind incidența mică de apariție a bolii. Ea este de luat în considerare la indivizii care urmează să trăiască în condiții lipsite de asistență medicală sau la pacienții la care s-au evidențiat calculi apendiculari în filme radiologice efectuate pentru alte motive (38).

Apendicectomia incidentală, în cursul intervențiilor pentru alte boli, este justificată dacă operația primară nu este compromisă de apendicectomie și dacă apendicele este facil de expus. În aceste condiții (exemplu apendicectomia în cursul operațiilor ginecologice) nu crește morbiditatea operatorie. Pacientul trebuie informat că apendicele a fost scos (39).

Bibliografie

1. Robinson JO. Congenital absence of vermiform appendix. Br.J.Surg. 1952; 39; 344-347.

2. Khanna AK. Appendix vermiformis duplex. Postgrad. Med.J.1983; 59; 69-71.

3. Wallbridge PH. Double appendix. Br. Surg. 1962 50; 346- 348.

4. Tinckler LF. Triple appendix vermiformisa unique case. Br.J.Surg.1968; 55; 79-80.

5. Pieper R, Kager L. The incidence of acute appendicitis and appendectomy: an epidemiological study of 971 cases. Acta Chir. Scand. 1982; 148; 45-49.

6. Noer T. Decreasing incidence of acute peritonitis. Acta Chir. Scand. 1975; 141; 431-433.

7. Raguveer Saran MK, Keddie NC. The falling incidence of appendicitis. BR.J.Surg 1981; 67; 681-684.

8. Pletokallio P, Tykka H. Evolution of the age distribution and mortality of acute appendicitis. Arch. Surg. 1981; 116; 153-155.

9. Martin DL, Gustafson TL. A cluster of true appendicitis cases. Am.J.Surg. 1985; 150; 554-555.

10. Harold E., Nathanson LK. Appendix and appendectomy. In *Maingot's abdominal operations* sub redacția lui Schwartz SI, Ellis H. Ediția a 10-a, Ed. Prentice-Hall (New Jersey) 1997, 1991-1993.

11. Peltokallio P, Jauhianen K. Acute appendicitis in the aged patient: study of 300 cases after the age of 60. Arch. Surg. 1970; 100; 140-143.

12. Lau WY, Fan ST, Yiu TF, Chu KW, Lee JMH. Acute appendicitis in the elderly. Surg. Gynecol.Obstet; 1985; 161; 157-159.

13. Horovitz MD, Gomez GA, Santiesteban R. Acute appendicitis during pregnancy. Arch.Surg.1985; 120; 1362-1367.

14. Doberneck RC. Appendectomy during pregnancy. Am.J.Surg. 1985; 51; 265-269.

15. Bower RJ, Bell MJ, Ternberg JL. Diagnostic value of the white blood count and neutrophil percentage in the evaluation of abdominal pain in children. Surg. Ginecol. Obstet. 1981; 152; 424-427.

16. Brooks DW, Killen DA. Roentgengraphic findings in acute appendicitis. Surgery 1965; 57; 377-379.

17. Ferzli GE, Ozuner G, Davidson PG. Barium enema in the diagnosis of acute appendicitis. Surg. Gynecol. Obstet. 1986; 163;11-13.

18. Shapiro MP, Gale MG, Gerzof SG. CT of appendicitis, diagnosis and treatment. Radiol. Clin. NorthA. 1989; 27; 753-755.

19. Blathazar EJ, Megibou AJ, Hulnick D. CT of appendicitis. Am.J.Roentgenol. 1989; 153; 687-691.

20. Pearson RH. Ultrasonography for diagnosing appendicitis. BR.Med.J.1988;297;309-312.

21. Ooms HW, Koumans RK et al. Ultrasonography in the diagnosis of acute appendicitis. Br.J.Surg. 1991; 78;315-317.

22. Kong VVH, Lee CH, Chou YH. et al. A clinical evaluation of ultrasonography in the diagnosis of acute appendicitis. Surgery 1989; 105; 154-156.

23. Attwood SEA, Cafferkey MT, West AB et al. Yersinia infection and acute abdominal pain. Lancet 1987; 1; 529-532.

24. Jess P. Acute appendicitis: epidemiology, diagnostic accuracy and complications. Scand. J. Gastroenterol. 1983; 18; 161-164.

25. Pieper R, Kager L, Nasman P. Acute appendicitis: a clinical study of 1018 cases of emergency appendectomy. Acta Chir.Scand. 1982; 148; 51-54.

26. Lau WY, Fan ST, YIU TF, Chu KW, Wong SH. Negative findings at appendectomy. Am. J. Surg. 1985; 149; 40-43.

27. Paterson-Brown S, Thompson JN et al. Which patients suspected appendicitis should undergo laparoscopy ? Br. Med. J.1988; 296; 1363-1367.

28. Chung RS, Rowland DY, Li P, Diaz J. A meta-analysis of randomized controlled trials of laparoscopic versus conventional appendicectomy. Am. J. Surg. 1999; 177; 250-256.

29. Iorgulescu R. Apendicectomia laparoscopică, în *Chirurgia Laparoscopică – Actualități și perspective*, sub redacția lui Dragomirescu C., Ed.Tehnică (București) 1996, 173-175.

30. Cox MR, McCall J, Wilson TG et al. Laparoscopic appendectomy: a prospective analysis. Aust. NZ. J.Surg. 1993; 63; 840-847.

31. Schirmer BD, Schmieg RE Jr, Dix J et al. Laparoscopic appendectomy versus traditional appendectomy for suspected appendicitis. Am.J.Surg. 1993; 165; 670-675.

32. Kumm CK, Ngoi SS, Goh PMY et al. Randomized controlled trial comparing laparoscopic and open appendectomy. Br.J.Surg. 1993; 80: 1599-1600.

33. Tate JJT, Chung SCS, Dawson J et al. Conventional versus laparoscopic surgery for acute apendicitis. Br. J. Surg. 1993; 80; 761-764.

34. Nitecki S, Assalia A, Schein M. Contemporary management of the appendiceal mass. Br.J .Surg. 1993; 80; 18-23.

35. Puri B, Guiney EJ et al. Effects of perforated appendicitis in girls on subsequent fetility. Br.med.1984; 288; 25-28.

36. Bergeron E, Richer D, Gharib R, Giard A. Appendicitis is a place for clinical judgement. Am. J. Surg. 1999; 177; 460-462.

37. Crabbe MM, Norwood SH, Robertson HD. Recurrent and chronic appendicitis. Surg. Gynecol. Obstet. 1986; 163; 11-13.

38. Fisher KS, Ross DS. Guidelines for therapeutic decisions in incidental appendicectomy. Surg. Gynecol. Obstet. 1990; 171; 95-98.

39. Westermann C, Mann WJ, Chumas J, Rochelson B, Stone ML. Routine appendectomy in extensive gynecologic operations. Surg. Gynecol. Obstet. 1986; 162; 307-311.

POLIPII RECTOCOLONICI

Liana Gheorghe, Cristian Gheorghe

Cadru nosologic

Termenul de *polip* se referă la masele tisulare bine circumscrise care supradenivelează mucoasa și protruzionează în lumenul colonic (1). Polipii pot avea dimensiuni, forme și localizări variate. Principalele caracteristici macroscopice ale unui polip colonic sunt localizarea, mărimea, culoarea, suprafața mucoasei, forma, dimensiunea, prezența/absența pedicului, prezența ulcerației sau a sângerării. Substratul histologic al acestor leziuni este variat, determinând diferențe în ceea ce privește istoria naturală, evoluția și tratamentul. Se descriu trei categorii principale de polipi colonici: *neoplastici, nonneoplastici și submucoși (nonepiteliali)* (tabelul I).

Polipii neoplastici (adenoame premaligne și carcinoame) se caracterizează prin atipii glandulare și citologice, au un substrat patogenic comun și implicații terapeutice majore. Polipii adenomatoși au o semnificație clinică particulară datorită naturii lor premaligne și potențialului evolutiv către carcinomul colorectal. Potențialul malign al polipilor adenomatoși depinde de mărime, structură histologică și gradul de atipie. Polipii cu dimensiuni de peste 1 cm, componentă viloasă semnificativă și displazie severă prezintă o frecvență crescută de transformare malignă (1).

Polipii nonneoplastici nu prezintă potențial malign și au consecințe clinice minore.

Tabelul I

Clasificarea polipilor colonici

Neoplastici	Nonneoplastici	Submucoși
Adenom tubular	Polip mucos	Pneumatoza chistică
Adenom vilos	Polip hiperplastic	Polipi limfoizi
Adenom tubulo-vilos	Polip inflamator (pseudopolip)	Lipom/liposarcom
Adenom malignizat	Hamartom juvenil	Leiomiom/leiomiosarcom
Carcinom	Hamartom în cadrul sindromului Peutz-Jeghers	Fibrom/fibrosarcom
		Hemangiom/hemangiosarcom
		Schwanom și alte tumori cu origine neurogenă
		Carcinoid
		Tumori metastatice
		Colita chistică profundă

Polipii nonepiteliali reprezintă leziuni rare, a căror semnificație clinico-evolutivă variază în raport cu histologia.

Polipii colonici constituie, frecvent, leziuni asimptomatice, descoperite incidental cu ocazia examinărilor de screening. Consecințele clinice ale prezenței polipilor colonici constau în durere abdominală, fenomene subocluzive și/sau hemoragie digestivă inferioară.

Epidemiologie

Prevalența reală a polipilor colorectali nu este cunoscută, deoarece majoritatea acestora nu are semnificație clinică, iar screeningul colonoscopic al populației asimptomatice este limitat de raportul cost/eficiență. Prevalența adenoamelor colorectale în studiile necroptice variază între 5 și 70% (2), iar în cele colonoscopice, între 25 și 40% (3).

Polipii adenomatoși și hiperplastici reprezintă, împreună, 80-90% dintre polipii detectați colonoscopic; dintre aceștia, 75% sunt adenoame (3-5). În cazul polipilor minusculi, sub 5 mm *(diminutive polyps)*, adenoamele reprezintă numai 50%, un procent egal fiind reprezentat de polipii hiperplastici (6).

Studiile necroptice au demonstrat o amplă variabilitate geografică a prevalenței polipilor neoplastici rectocolonici. Adenoamele colorectale sunt mai frecvente în regiunile cu standard socioeconomic ridicat și dietă de tip occidental (hipercalorică, bogată în proteine, lipide și săracă în fibre alimentare), între incidența acestora și aceea a cancerului colorectal existând o puternică corelație pozitivă. Câteva date cu privire la prevalența adenoamelor rectocolonice comparativ cu cea a cancerului colorectal sunt redate în tabelul II (1).

Principalul factor demografic care determină variații ale prevalenței este vârsta (7). Prevalența adenoamelor colorectale crește cu vârsta, atingând un vârf după 60 de ani (7); spre deosebire de sindroamele de polipoză adenomatoasă, detectarea adenoamelor colorectale sporadice la persoane sub 30 de ani reprezintă un eveniment rar întâlnit. Adenoamele colorectale afectează aproximativ 30% dintre persoanele în jurul vârstei de 50 de ani; prevalența crește cu aproximativ 10% pe decadă de vârstă, octogenarii fiind afectați în proporție de aproximativ 60% (8). Numărul, dimensiunile și gradul displaziei cresc progresiv în raport cu vârsta (9).

Etiopatogeneză

În etiologia adenoamelor colorectale intervin două categorii de factori: de mediu și genetici.

Factorii de mediu

Factorii alimentari

Studiile epidemiologice au demonstrat că variațiile geografice ale prevalenței adenoamelor colorectale se corelează cu variate tipuri de dietă (10). Factorii dietetici care predispun la dezvoltarea adenoamelor colorectale sunt similari celor implicați în etiopatogenia cancerului colorectal: dieta hipercalorică, proporția crescută de grăsimi în dietă și conținutul sărac în fibre alimentare (11) (cap. *Etiologia cancerului colorectal).*

Prevalența adenoamelor colorectale se corelează pozitiv cu conținutul crescut de lipide în dietă (peste 40% din necesarul caloric zilnic) (12), în timp ce aportul redus de lipide (sub 15% din necesarul caloric zilnic) se corelează cu incidența redusă a adenoamelor și carcinomului colorectal (13,14). Aportul crescut de lipide stimulează sinteza hepatică de colesterol și acizi biliari, metabolizați sub acțiunea florei bacteriene anaerobe colonice în compuși carcinogenetici (10).

Tabelul II

Prevalența adenoamelor și a cancerului colorectal (sexul masculin)

Stat/regiune	Incidența cancerului colorectal (la 100 000 loc)	Prevalența adenoamelor colorectale (%, ~50 ani)
Hawaii (japonezi)	34	65
Statele Unite (albi)	28	40
Statele Unite (afro-americani)	26	30
Suedia (Trelleborg)	17	30
Japonia (Akita)	16	30
Spania (Barcelona)	13	20
Brazilia	12	15
Columbia	5	5
Costa Rica	3	5
Iran	<2	<5
Bolivia	<2	<5

După Macrae FA, Young GP, 1999 (1)

O excepție semnificativă de la corelația pozitivă între aportul crescut de lipide și prevalența adenoamelor colorectale este reprezentată de consumul de pește și ulei de pește; acesta se corelează invers proporțional cu incidența adenoamelor și a carcinomului colorectal (15).

Fibrele alimentare reprezintă un grup eterogen de molecule din plante rezistente la digestia enzimatică în tractul gastrointestinal; acest material vegetal este reprezentat de compuși glucidici (pectine, celuloză, hemiceluloză) și nonglucidici (lignină) (1). Ele au proprietăți hidrofile, cresc volumul fecal și accelerează tranzitul intestinal, determinând diluția carcinogenilor și reducerea timpului de contact dintre carcinogeni și mucoasa colonică (12,14). O serie de studii epidemiologice a demonstrat că ingestia crescută de fibre alimentare (vegetale, cereale) se asociază cu o incidență redusă a adenoamelor și a carcinoamelor colorectale (12,16-18). Fibrele alimentare rezistente la digestia enzimatică intestinală sunt fermentate de flora fecală, determinând un exces de acizi grași cu lanț scurt (lactic, piruvic, butiric) ce scad pH-ul intraluminal și inhibă activitatea carcinogenetică bacteriană. Dintre acești compuși, acidul butiric are proprietăți anticarcinogenetice particulare: reduce activitatea proliferativă a colonocitelor (19,20), are proprietăți de hipermetilare a ADN (contrabalasând hipometilarea bazelor nucleotidice – eveniment precoce în carcinogeneza colorectală) și constituie „combustibilul" preferat al colonocitelor (1). Studii recente randomizate (21,22) infirmă efectul protector al dietelor hipolipidice și bogate în fibre alimentare în profilaxia adenoamelor colorectale.

Suplimentarea alimentației cu micronutrimente (vitamine antioxidante, calciu, seleniu) are un efect controversat în profilaxia apariției și recidivei adenoamelor colorectale (vezi *Chemoprofilaxia cancerului colorectal).* O serie de studii a demonstrat că administrarea de vitamina A (30 000 UI/zi), vitamina C (1-4 g/zi) și vitamina E (400 mg/zi), cu/fără supliment de cereale (22,5 g tărâțe de grâu/zi), în cadrul programelor de chemoprofilaxie a cancerului colorectal la pacienți cu polipoză adenomatoasă familială sau adenoame colorectale în antecedente, a determinat regresia adenoamelor colorectale și reducerea ratei de recidivă a polipilor adenomatoși colorectali (23, 24). Un studiu recent placebo controlat, utilizând suplimente de vitamine antioxidante pentru profilaxia adenoamelor colorectale, nu a demonstrat reducerea semnificativă a incidenței acestora (25).

Aspirina și antiinflamatoarele nesteroidiene

Efectul protector al aspirinei și antiinflamatoarelor nonsteroidiene asupra carcinogenezei colorectale a fost expus în capitolul *Cancerul colorectal.*

Compuși carcinogenetici și alți factori de mediu

Natura exactă a carcinogenilor genotoxici implicați în carcinogeneza colorectală nu este cunoscută, dar identificarea acestora poate constitui o premisă a profilaxiei primare a adenoamelor și a carcinomului colorectal.

În majoritatea studiilor epidemiologice alcoolul și fumatul se corelează semnificativ cu incidența adenoamelor colorectale (1).

Numeroase studii au demonstrat creșterea activității mutagene în fecalele pacienților cu adenoame și carcinoame colorectale (26,27). O corelație pozitivă a fost observată între statusul acetilator prin care sunt metabolizați anumiți compuși din dietă și riscul de apariție a adenoamelor și carcinoamelor colorectale. Astfel, aminele heterociclice provenite din alimente prăjite sau arse (îndeosebi carne sau pește) sunt metabolizate prin acetilare sau oxidare cu producerea de agenți carcinogenetici potenți. Metabolismul oxidativ (dependent de citocromul P4501A2) și acetilator (dependent de NAT2) intrahepatic al aminelor heterociclice se află sub control genetic (1). Fenotipurile rapid oxidative sau acetilatoare se corelează pozitiv cu producerea compușilor carcinogenetici și cu riscul de apariție a neoplasmelor colorectale.

Factori genetici

Numeroase anomalii genetice caracterizează apariția și progresia adenoamelor în cadrul carcinogenezei colorectale. Acestea sunt descrise în detaliu în capitolul *Cancerul colorectal.*

Secvența adenom-carcinom

Adenoamele colorectale se caracterizează, din punct de vedere patogenic, prin anomalii ale proliferării și maturării celulare caracterizând stadiile precoce ale carcinogenezei colorectale.

Majoritatea carcinoamelor colorectale ia naștere din adenoame preexistente (1). Acest concept de carcinogeneză colorectală poartă denumirea de *secvență adenom-carcinom.* Cunoștințele privind secvența adenom-carcinom provin din observații epidemiologice, anatomopatologice, terapeutice și moleculare, din raportări de cazuri, precum și din studiul polipozei adenomatoase familiale.

Argumente epidemiologice

Există o strânsă corelație între frecvența adenoamelor și a carcinoamelor colorectale sub raportul variabilității geografice, al vârstei de apariție și distribuției anatomice (1).

Argumente morfologice

Coexistența adenoamelor și a carcinoamelor colorectale reprezintă o observație frecventă în studiile morfologice. Astfel, 30 până la 50% dintre

pacienții cu adenoame colorectale prezintă adenoame sau carcinoame sincrone (28.29); riscul asocierii cu cancerul colorectal crește considerabil în cazul pacienților care prezintă adenoame colorectale sincrone (30,31). Pe de altă parte, aproximativ 30% dintre pacienții cu cancere colorectale prezintă cel puțin un adenom colorectal sincron; în cazul pacienților cu două sau mai multe cancere colorectale sincrone, riscul coexistenței adenoamelor colorectale crește la 50-85% (31). Coexistența adenoamelor și a carcinoamelor colorectale se asociază cu o incidență crescută a adenoamelor și carcinoamelor colorectale metacrone (1).

Argumente clinice

Istoria naturală a adenoamelor colorectale poate fi urmărită ocazional în cazul adenoamelor netratate din cauza noncomplianței pacienților sau a riscului asociat cu terapia. Pacienții cu adenoame colorectale netratate au dezvoltat carcinoame invazive cu aceeași localizare, în medie la 5-10 ani de la diagnostic (1).

Argumente terapeutice

Numeroase studii endoscopice au demonstrat scăderea semnificativă a incidenței cancerului rectocolonic prin polipectomia profilactică a adenoamelor colorectale (32,33). *National Polyp Study* demonstrează o reducere cu 58-85% a mortalității prin cancer colorectal în cazul pacienților supravegheați colonoscopic la 3 și 6 ani, cu îndepărtarea adenoamelor colorectale depistate (33).

Argumente genetice

Progresia neoplastică adenom-carcinom colorectal are loc prin anomalii genetice succesive și cumulative interesând oncogene și gene de supresie tumorală. Ordinea în care sunt achiziționate aceste evenimente este mai importantă decât numărul (34,35).

Cele mai frecvente anomalii genetice întâlnite în carcinogeneza colorectală sunt hipometilarea genelor, mutații interesând oncogena K-ras și deleții alelice APC, p53 și DCC. Hipometilarea genică reprezintă un eveniment precoce în carcinogeneza colorectală, întâlnit la nivelul criptelor focale aberante, microadenoamelor și adenoamelor precoce colorectale. Hipometilarea crește probabilitatea anomaliilor genetice consecutive. Mutațiile interesând gena APC afectează adeziunea intercelulară prin intermediul caderinelor și reprezintă evenimente precoce în carcinogeneza colorectală, întâlnite în stadiul de adenom mic, sub 1 cm. Mutațiile punctiforme specifice în oncogena K-ras sunt întâlnite la 58% dintre adenoamele peste 1 cm diametru (35); activarea oncogenei ras reprezintă un eveniment intermediar în carcinogeneza colorectală, corelat cu tipul de creștere polipoid. În adenoamele mari, de peste 1 cm, a fost pusă în evidență activarea oncogenelor ras, myc, src, prin amplificare genică.

Adenoamele mari prezintă frecvent deleții alelice interesând genele APC (5q), p53 (17p) și DCC (18q). Delețiile APC sunt întâlnite la 30% dintre adenoamele sporadice. Delețiile alelice p53 și DCC sunt evenimente rar întâlnite în adenoame: ele se asociază cu stadii tardive ale carcinogenezei colorectale, cu invazivitatea și metastazarea (34,35).

Factori și condiții predispozante

Variate condiții clinice se asociază cu o incidență crescută a adenoamelor colorectale (tabelul III). Unele dintre aceste condiții se asociază frecvent cu apariția adenoamelor colorectale, impunând supravegherea colonului prin colonoscopie.

Uretero-sigmoidostoma

Pacienții cu uretero-sigmoidostomă ca procedură de derivație urinară prezintă un risc crescut de apariție a polipilor neoplastici, a adenoamelor și carcinoamelor colorectale. Acestea se dezvoltă în vecinătatea ureterostomei, la 2-38 de ani de la procedură, la aproximativ 1/3 dintre pacienți (36). Mecanismul incriminat constă în producerea de nitrozamine din aminele urinare, sub acțiunea

Tabelul III

Condiții asociate cu o incidență a adenoamelor colorectale

Asociere	Necesitatea screeningului
Asociere certă	
Ureterosigmoidostoma	da
Acromegalia	probabil
Bacteriemia/endocardita determinată de *Streptococcus bovis*	probabil
Asociere incertă	
Ateroscleroza și hipercolesterolemia	nu
Neoplasmul mamar	nu
Colecistectomia	nu

florei bacteriene colonice. Datorită frecvenței crescute a neoplasmelor colorectale și perioadei mari de latență între procedură și apariția acestora, screeningul colonoscopic periodic la acești pacienți este recomandat pe toată durata vieții.

Acromegalia

Prevalența adenoamelor colorectale la pacienții cu acromegalie este de 2-6 ori mai mare decât la populația martor. Riscul este mai mare la tineri, în prezența *skin tag* (acrocondroame) sau a istoricului familial pozitiv pentru neoplasme colorectale (36). Mecanismul postulat este reprezentat de creșterea activității proliferative a colonocitelor în prezența nivelurilor exagerate de hormoni de creștere.

***Bacteriemia/endocardita cu* Streptococcus bovis**

Bacteriemia/endocardita cu *Streptococcus bovis* se asociază cu incidența crescută a adenoamelor și carcinoamelor colorectale și a polipozei adenomatoase familiale. Starea de purtător fecal al microorganismului este frecvent întâlnită la pacienții cu aceste afecțiuni (36).

Ateroscleroza și hipercolesterolemia

Această asociere a fost remarcată inițial în studiile necroptice; dimensiunile, numărul și severitatea displaziei adenoamelor colorectale s-au corelat cu severitatea procesului de ateroscleroză. Acestă observație subliniază intervenția factorilor dietetici în patogenia ambelor afecțiuni, deși nu a fost demonstrată o relație cauză-efect între nivelul colesterolului seric și frecvența adenoamelor colorectale (36).

Cancerul mamar

Studii epidemiologice au postulat asocierea dintre neoplasmul mamar și adenoamele/carcinoamele colorectale. Ulterior, studii controlate au demonstrat că riscul pentru neoplasme colorectale la femeile cu neoplasm mamar în antecedente nu diferă de cel al populației martor (36).

Colecistectomia

Colecistectomia se asociază cu un risc moderat crescut pentru apariția adenoamelor și a carcinoamelor colorectale, mai evident la sexul feminin, și pentru localizările proximale (36). În absența veziculei biliare, eliberarea intestinală de acizi biliari este crescută și continuă, acizii biliari secundari generați la nivel intestinal stimulând activitatea proliferativă a colonocitelor.

Morfopatologie

Histogeneza adenoamelor colorectale

Adenoamele colorectale pot fi definite ca tumori glandulare benigne compuse din epiteliu displazic (1). Ele se caracterizează prin anomalii ale proliferării și diferențierii celulare constând în replicarea celulară continuă asociată cu retardarea maturării și a exfolierii celulare; celulele epiteliale în exces se acumulează la suprafața epiteliului și formează structuri glandulare ramificate și invaginate între criptele glandulare normale, determinând aspectul macroscopic de polip (37).

La nivelul epiteliului normal, colonocitele se replică numai în porțiunea bazală a criptelor glandulare. Replicarea și diferențierea celulară se produc la o rată constantă, determinând înlocuirea completă a celulelor epiteliului de suprafață la fiecare 3-5 zile. În adenoame, zona proliferativă epitelială se extinde de-a lungul întregii glande și al epiteliului de suprafață, în asociere cu întârzierea diferențierii și a maturării celulare, precum și a exfolierii celulelor în lumenul intestinal (38,39). Adenomul se caracterizează prin apariția displaziei epiteliale la nivelul criptei glandulare. Displazia se caracterizează prin prezența unor celule cu nuclei mari, alungiți, inegali, hipercromatici, cu pierderea polarității bazale și dispoziție pseudostratificată, cu numeroase mitoze prezente de-a lungul întregii cripte glandulare; citoplasma este săracă, bazofilă, cu mucosecreție diminuată sau absentă (40). Aceste celule constituie o populație monoclonală care înlocuiește progresiv populația celulară normală a epiteliului colonic. Inițial, este afectată o singură criptă glandulară (determinând un *adenom unicriptal)* sau câteva cripte glandulare, formând un adenom microscopic *(microadenom)* (41). Proliferarea accelerată a epiteliului adenomatos determină invaginări și ramificări glandulare, formarea unor neoglande displazice, care, în final, determină apariția unei mase denivelate, polipoide, identificată macroscopic ca polip. Tipul histologic de adenom este determinat de comportamentul țesutului mezenchimal (țesutul conjunctiv și vascular) de susținere. Proliferarea acestuia este minimă în *adenomul de tip tubular,* astfel încât invaginările epiteliale se dezvoltă împotriva unei rezistențe crescute ce limitează dimensiunile polipului; în adenomul vilos, proliferarea mezenchimală acompaniază proliferarea epitelială, permițând proiecții lungi ale elementelor glandulare și dimensiuni mari ale polipului (1).

Majoritatea adenoamelor colorectale nu progresează, rămânând la dimensiuni mici (sub 1 cm) *(adenoame precoce).* Altele achiziționează evenimente genetice succesive ce determină, la nivel morfologic, apariția *adenoamelor tardive,* caracterizate prin dimensiuni mari, tipul de creștere vilos și displazie epitelială severă.

Anomaliile proliferării și diferențierii celulare întâlnite în adenoamele colorectale sunt absente în polipii inflamatori și hiperplastici. Activitatea proliferativă rămâne cantonată în porțiunea bazală a criptei glandulare, diferențierea celulară nu este afectată, iar celulele mucosecretante sunt normal reprezentate.

Caracteristici macroscopice și microscopice ale adenoamelor colorectale

Dimensiunile, distribuția topografică și aspectul macroscopic al adenoamelor colorectale variază considerabil.

În raport cu dimensiunea, adenoamele colorectale se subclasifică în adenoame *mici* (sub 1 cm), *intermediare* (1-2 cm) și *mari* (peste 2 cm). Dimensiunile adenoamelor colorectale sunt mai mari la vârstnici, în colonul distal și în ariile geografice cu incidență crescută a adenoamelor și carcinoamelor colorectale (36).

Polipii minusculi (diminutive polyps) reprezintă polipii cu dimensiuni sub 5 mm. Sunt frecvent întâlniți în cursul examenului endoscopic, localizați la colonul distal și considerați a avea o semnificație clinică minoră; mai puțin de 1% dintre polipii minusculi prezintă arhitectură viloasă, displazie severă sau zone de transformare malignă. Semnificația majoră a prezenței polipilor minusculi constă în asocierea acestora cu adenoame mari sincrone localizate proximal la aproximativ 1/3 dintre pacienți.

Distribuția topografică a polipilor adenomatoși variază și ea în raport cu metoda de studiu. Asemeni cancerului colorectal, adenoamele mari sunt localizate predominant distal, susținând filiația adenom-carcinom. Localizarea distală este mai frecventă la tineri, în timp ce la persoanele peste 60 de ani distribuția proximală predomină. Această observație este importantă în decizia modalității de screening.

Adenoamele sporadice sunt, de regulă, leziuni solitare; 25-50% dintre pacienți prezintă adenoame multiple (între 2 și 50) (1,36). Prezența a peste 50 de adenoame la un pacient ridică suspiciunea unui fenotip atenuat de polipoză adenomatoasă colonică.

În raport cu arhitectura glandulară, adenoamele colorectale se clasifică în: *tubulare, viloase și mixte (tubulo-viloase)*. Adenoamele tubulare sunt alcătuite din „tubuli" epiteliali rezultați din ramificarea și invaginarea epiteliului neoplastic. Adenoamele viloase prezintă proiecții lungi, digitiforme, de glande adenomatoase pornite din centru către suprafața polipului. Adenoamele tubulo-viloase se caracterizează prin combinația celor două tipuri arhitecturale. Tipul arhitectural pur este rareori întâlnit. În concordanță cu recomandările OMS, polipii adenomatoși sunt definiți ca tubulari/viloși dacă arhitectura tubulară/viloasă reprezintă peste 80% din structura polipului, iar polipii tubulo-viloși sunt polipii caracterizați prin prezența a minimum 25% din fiecare tip arhitectural, fără ca unul dintre acestea să predomine. Adenoamele tubulare au, de regulă, dimensiuni mici și reprezintă 80-85% din totalitatea adenoamelor colorectale. Adenoamele viloase și tubulo-viloase reprezintă, în medie, 5%, respectiv 10% din totalitatea adenoamelor colorectale, ating dimensiuni mari și se asociază semnificativ cu riscul de malignizare (1).

Aspectul macroscopic al polipilor adenomatoși colorectali variază în funcție de culoare, suprafață și baza de implantare. *Polipul adenomatos tubular* tipic este roșu închis, pediculat, cu un cap sferic și suprafață netedă, fin granulară sau polilobată, cu dimensiuni în jur de 1 cm (fig. 1); rareori, dimensiunile sunt mai mari, baza de implantare largă (polip sesil), iar suprafața poate prezenta eroziuni/ulcerații.

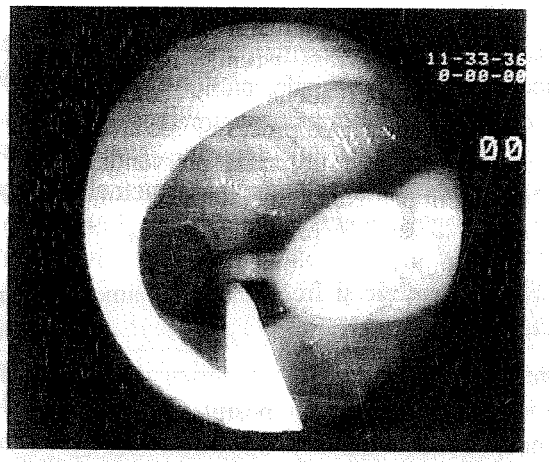

Fig. 1. Aspect endoscopic de polip pediculat în timpul polipectomiei (colecția Centrului de Gastroenterologie, Institutul Clinic Fundeni).

Polipul vilos sau tubulo-vilos apare ca o masă de dimensiuni mari (peste 2 cm), moale, cu suprafața neregulată (conopidiformă sau în formă de ferigă), moale și catifelată, cu bază largă de implantare (fig. 2); polipii viloși mici și/sau pediculați sunt rar întâlniți. Adenoamele viloase și tubulo-viloase sunt frecvent întâlnite la vârstnici (peste 60 de ani), tind a fi voluminoase și localizate distal. Carcinomul focal intramucos este întâlnit la 30-50% dintre adenoamele viloase. Adenoamele viloase se asociază frecvent cu carcinoame colorectale sincrone sau metacrone (1).

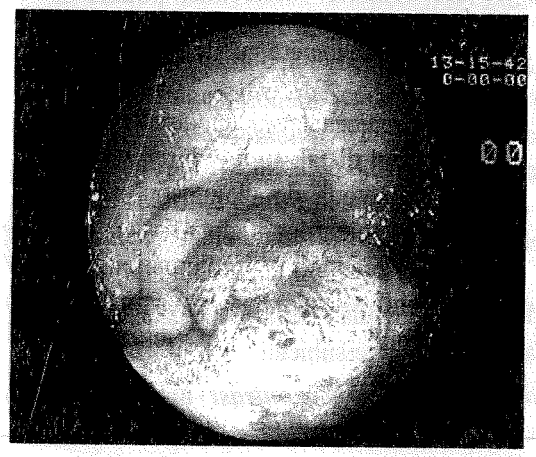

Fig. 2. Aspect endoscopic de polip sesil (Colecția Centrului de Gastroenterologie, Institutul Clinic Fundeni).

Elementul histologic definitoriu al adenoamelor este *displazia epitelială.* Adenoamele sunt, prin definiție, leziuni displazice. Displazia epitelială poate fi gradată în blândă, moderată și severă. *Displazia blândă* se caracterizează prin prezența nucleilor mari, hipercromatici, alungiți, cu polaritatea bazală conservată și dimensiuni uniforme (fig. 3).

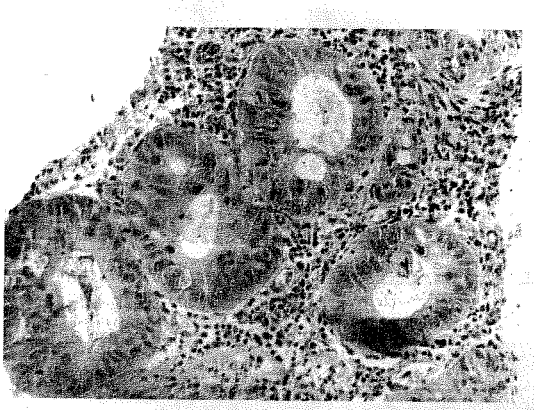

Fig. 3. Polip adenomatos cu displazie blândă (40x, H&E).

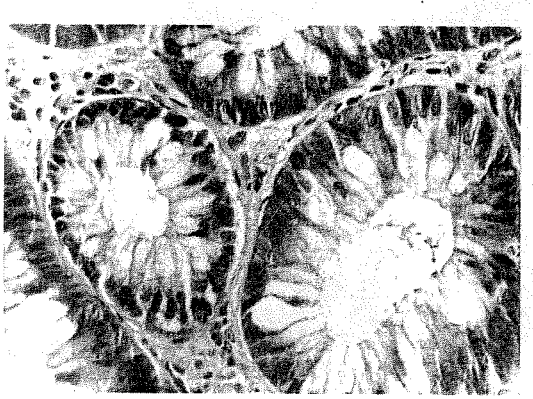

Fig. 4. Polip adenomatos cu displazie severă (20x, H&E).

Adenoamele cu *displazie severă* se caracterizează prin prezența nucleilor mari, pleomorfi, hipercromatici, cu dispoziție pseudostratificată, pierderea polarității bazale, creșterea raportului nucleo/citoplasmatic și absența/diminuarea mucosecreției (fig. 4).

Displazia epitelială severă se caracterizează prin anomalii citologice similare celor întâlnite în adenocarcinom, localizate strict la nivel epitelial, fără penetrarea membranei bazale (carcinom *in situ).* Invazia membranei bazale și extensia în lamina propria, fără interesarea muscularis mucosae, caracterizează *carcinomul intramucos* sau *microinvaziv.* Displazia blândă este întâlnită la 70-86% dintre adenoamele colorectale, displazia moderată la 18-20%, iar displazia severă la 5-10% dintre adenoamele colorectale; carcinomul invaziv se asociază structurii adenomatoase în 5-7% dintre cazuri (1).

Descrise de Muto în 1985, adenoamele plate *(flat adenoma)* reprezintă o variantă morfologică particulară. Macroscopic, sunt leziuni nonpolipoide, plate sau ușor deprimate central, definite printr-un raport între înălțime și suprafață de cel mult 1/2. Sunt, de regulă, leziuni mici (sub 1 cm), plate, cu aspect „discoidal"; adeseori trec neobservate la examenul endoscopic (42). Adenoamele plate reprezintă 8,5-11% din totalul adenoamelor colorectale (43). În 1988, Lynch a descris un sindrom ereditar caracterizat prin prezența de adenoame plate multiple, denumit *sindromul adenoamelor plate (flat adenoma syndrome)* (44,45) și considerat o variantă atenuată a polipozei adenomatoase familiale, în care mutația determinantă are loc la nivelul extremității proximale 5' a genei APC, determinând o proteină APC trunchiată foarte scurtă. Prezența țesutului adenomatos plat la periferia unor carcinoame plate colorectale, incidența crescută a displaziei severe la nivelul acestor leziuni și incidența redusă a mutației K-ras (asociată fenotipului polipoid) duc la concluzia că adenoamele plate reprezintă precursorii carcinoamelor *de novo,* nonpolipoide colorectale.

Adenoamele mixte hiperplastice *(serrated adenoma)* se caracterizează printr-o arhitectură caracteristică polipilor hiperplastici și trăsături citologice de tip adenomatos (displazie). Ele reprezintă mai puțin de 1% din polipii rectocolonici și se asociază o frecvență crescută a displaziei severe (până la 40%) și a carcinomului intramucos (până la 10%) (1).

Potențialul malign al adenoamelor colorectale se corelează pozitiv cu vârsta pacientului, mărimea polipului, proporția componentei viloase și severitatea displaziei (1).

Tablou clinic

Deoarece majoritatea polipilor rectocolonici are dimensiuni mici, sub 1 cm, mulți pacienți sunt asimptomatici. Prezența simptomelor se asociază, de regulă, cu polipii mari, având dimensiuni de peste 1,5 cm (36). Simptomele cel mai frecvent întâlnite sunt reprezentate de hemoragia digestivă inferioară, modificarea tranzitului intestinal și durerea abdominală. Simptomele pot fi influențate de localizarea, mărimea și tipul arhitectural al polipilor (1).

Hemoragia digestivă ocultă sau manifestă reprezintă cea mai frecventă modalitate de prezentare clinică a polipilor rectocolonici, întâlnită la aproximativ 44% dintre pacienți (8). Hemoragia semnificativă clinic este întâlnită îndeosebi în cazul polipilor ale căror dimensiuni depășesc 1,5 cm. De regulă este intermitentă și rareori semnificativă clinic (1).

Modificările tranzitului intestinal constau în *constipație* și *diaree*. Constipația este determinată de existența unor polipi voluminoși localizați la nivelul colonului distal. Polipii voluminoși pot determina manifestări subocluzive, prin dezvoltare intraluminală sau invaginare. Diareea se asociază, de regulă, cu prezența polipilor viloși. O diaree secretorie profuză, apoasă, în care volumul fecal variază între 500 și 3000 ml/24 h, asociată cu deshidratare, hipopotasemie, hipocloremie, hiponatremie și acidoză metabolică, sugerează prezența adenoamelor viloase mari (peste 3-4 cm), localizate la colonul distal (rect și sigmoid) (36). Spre deosebire de mucoasa colonică normală, care are proprietatea de a absorbi apa și electroliții, epiteliul adenomatos vilos prezintă o secreție netă a apei și sodiului și o secreție excesivă de potasiu (36).

Durerea abdominală poate avea caracter nespecific sau caracter colicativ în polipii obstructivi.

Prolapsul rectal al polipilor voluminoși sau autoamputația polipilor cauzând rectoragii la defecație pot fi ocazional întâlnite; ele sunt mai caracteristice polipilor hamartomatoși de tip juvenil.

Examenul obiectiv este nerelevant, tușeul rectal putând detecta polipii rectali sau sânge pe mănușă.

Explorări diagnostice

Testul hemoragiilor oculte fecale este pozitiv la numai 20-40% dintre pacienții cu adenoame colorectale. El identifică, în general, numai polipii cu dimensiuni mari, peste 1,5-2 cm, singurii care determină hemoragii semnificative. Testul Hemoccult este considerat inadecvat pentru screeningul adenoamelor colorectale, putând fi utilizat numai în asociere cu sigmoidoscopia flexibilă (36,46).

Deoarece majoritatea adenoamelor se localizează la colonul distal, ***sigmoidoscopia flexibilă*** reprezintă o metodă de diagnostic importantă, atât în cazul pacienților simptomatici, cât și în screeningul pacienților asimptomatici. Utilizată pentru screeningul persoanelor asimptomatice, sigmoidoscopia flexibilă relevă prezența adenoamelor la 10-15% dintre subiecți.

Irigografia cu dublu contrast are o sensibilitate de 85% și o specificitate de 85-90% în diagnosticul adenoamelor colorectale (fig. 5, 6), indiferent de localizarea acestora (36), dar nu este recomandată pentru screeningul persoanelor asimptomatice.

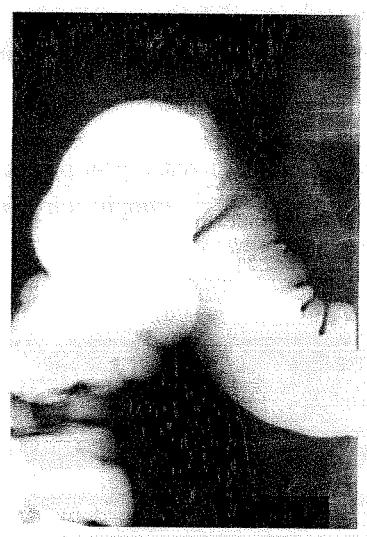

Fig. 5. Polip pedicular colon ascendent.

Fig. 6. Tumoare viloasă de flexură dreaptă.

Colonoscopia este metoda preferată pentru diagnostic în cazul pacienților simptomatici, deoarece

are acurateţe superioară irigografiei, vizualizează întreg colonul şi permite polipectomia terapeutică în momentul diagnosticului. Sensibilitatea şi specificitatea metodei depăşesc 95%, rata complicaţiilor severe fiind mai mică de 0,5%. Considerată metoda de referinţă pentru detecţia adenoamelor rectocolonice *(gold standard)*, colonoscopia are o serie de limite: nu vizualizează cecul în 10% dintre cazuri, necesită sedare şi costuri superioare irigografiei şi nu detectează până la 15% dintre adenoamele mici, îndeosebi cele localizate la nivelul flexurilor sau înapoia haustrelor colonice (36).

Examenul histopatologic este necesar în cazul tuturor polipilor, îndeosebi în polipii mari. Stabilirea naturii polipului este esenţială pentru management. Datorită existenţei secvenţei adenom-carcinom, numai examenul histopatologic integral al polipului poate stabili diagnosticul şi conduita terapeutică.

Forme clinico-morfologice

Polipii rectocolonici pot fi clasificaţi în două categorii majore: *polipi neoplastici* (adenoame rectocolonice) şi *polipi nonneoplastici* (polipi mucoşi, hiperplastici, inflamatori, hamartomatoşi – polipii submucoşi juvenili şi polipii din sindromul Peutz-Jeghers – şi leziuni polipoide submucoase) (tabelul I).

Adenoamele colorectale pot fi definite ca tumori glandulare benigne compuse din epiteliu displazic (1). Ele cuprind următoarele variante clinico-morfologice: adenoame tubulare, viloase şi mixte (tubulo-viloase). Adenoamele tubulare sunt, de regulă, leziuni mici, asimptomatice. Adenoamele cu componentă viloasă semnificativă (viloase sau tubulo-viloase) se caracterizează prin dimensiuni mari şi prezenţa manifestărilor clinice (hemoragie digestivă, tulburări de tranzit, dureri abdominale, manifestări subocluzive, anemie hipocromă). Adenoamele viloase mari (cu dimensiuni de peste 3-4 cm), localizate la colonul distal (rect şi sigmoid) se caracterizează printr-o diaree secretorie severă, profuză, voluminoasă, asociată cu deshidratare, hipopotasemie, hiponatremie şi acidoză metabolică (36). Semnificaţia clinică a adenoamelor mixte hiperplastice *(serrated adenoma)* constă în potenţialul malign important; variantele plate *(flat adenoma)* sunt, ca urmare a dimensiunilor mici şi morfologiei nonpolipoide, frecvent asimptomatice, dar se asociază cu un potenţial malign considerabil.

Polipii nonneoplastici se caracterizează prin absenţa potenţialului malign, dimensiuni mici şi consecinţe clinice minore; ei cuprind următoarele tipuri: polipii hiperplastici, polipi mucoşi, polipii inflamatori, polipii hamartomatoşi juvenili şi din sindromul Peutz-Jeghers şi o serie de leziuni polipoide submucoase.

Polipii hiperplastici

Polipii hiperplastici sunt cei mai frecvenţi polipi nonneoplastici colonici, fiind întâlniţi la aproximativ 10% dintre pacienţii asimptomatici în vârstă de peste 50 de ani care efectuează colonoscopie; incidenţa creşte cu vârsta (47,48). În studiile necroptice, prevalenţa polipilor hiperplastici este de 20-35% (49). Au dimensiuni mici, sub 10 mm, majoritatea sub 5 mm, deşi au fost descrişi şi polipi hiperplastici de dimensiuni mari (50). Sunt polipi sesili, localizaţi îndeosebi la nivelul colonului distal, culoarea este similară celei de la nivelul mucoasei adiacente, iar macroscopic sunt indistinctibili de adenoamele mici colorectale (36). Se caracterizează din punct de vedere morfologic printr-o configuraţie papilară a epiteliului, cu glande alungite, având în secţiune transversală un aspect caracteristic de „stea de mare" (36). Celulele epiteliale sunt bine diferenţiate mucosecretor, cu citoplasma abundentă şi nuclei mici, uniformi, orientaţi bazal. Mitozele sunt rare şi tipice, iar sinteza ADN este limitată la treimea bazală a criptei glandulare. O abundentă stromă conjunctivă acompaniază proliferarea epitelială. Spre deosebire de polipul adenomatos, unitatea epiteliu-mezenchim este alcătuită din elemente tisulare mature, bine diferenţiate.

Tipul mixt de polip hiperplastic-adenomatos, denumit şi *adenoma serrata*, este o variantă reprezentând aproximativ 1% din totalitatea polipilor şi 10-13% dintre polipii hiperplastici rectocolonici. Aceşti polipi au dimensiuni mai mari, conţin anomalii citologice de tip adenomatos, putând prezenta arii de displazie severă şi malignizare în cadrul structurii adenomatoase (1,36).

Polipii hiperplastici nu prezintă potenţial malign, cazurile extrem de rare de degenerare malignă apărând la nivelul componentei adenomatoase a polipilor micşti.

Prezenţa polipilor hiperplastici la nivelul colonului distal ridică suspiciunea existenţei unor adenoame/carcinoame colonice proximale sincrone (1,36).

Polipii mucoşi

Reprezintă excrescenţe sau mamelonări care, din punct de vedere histologic, sunt alcătuite din mucoasă normală. Sunt întâlniţi în 8-20% dintre cazuri şi nu au semnificaţie clinică (36).

Polipii inflamatori

Denumit şi *pseudopolip*, polipul inflamator este întâlnit în asociere cu afecţiunile inflamatorii severe colonice (rectocolita ulcero-hemoragică,

boala Crohn, ulcer solitar rectal, colita ischemică, amoebiaza, strongiloidoza, tuberculoza intestinală). Polipii inflamatori pot reprezenta insule reziduale de mucoasă colonică intactă înconjurate de ulcerații ce denudează mucoasa sau, mai frecvent, mase exuberante, cu configurație polipoidă, de țesut de granulație și mucoasă regenerativă (1). Polipii inflamatori pot constitui leziuni solitare, de dimensiuni mari, asemănătoare polipilor neoplastici, sau leziuni multiple, mimând sindroamele de polipoză. Polipii inflamatori de dimensiuni mari sau multipli pot avea semnificație clinică determinând durere abdominală și manifestări obstructive. Polipii inflamatori nu au potențial malign, semnificația acestora fiind asociată cu afecțiunile colonice a căror evoluție o grevează (rectocolita ulcero-hemoragică, boala Crohn, schistosomiaza); deoarece aceste afecțiuni au un potențial malign recunoscut, polipii inflamatori necesită diagnostic diferențial cu leziunile polipoide cu caracter premalign întâlnite în cadrul acestor afecțiuni.

Polipii hamartomatoși juvenili

Spre deosebire de polipii adenomatoși sau hiperplastici, în care domină proliferarea celulelor epiteliale, polipii juvenili sunt tumori mucoase alcătuite din numeroase glande colonice dilatate chistic, celule inflamatorii și lamina propria abundentă, edematoasă. Stroma conjunctivă conține o abundentă proliferare vasculară care explică rectoragiile abundente întâlnite la unii pacienți. Numit și *polip de retenție*, polipul juvenil reprezintă un hamartom mucos (36).

Aproximativ 3/4 din cazuri se întâlnesc la copii între 1 și 10 ani; regresează spontan sau se autoamputează odată cu înaintarea în vârstă. Sunt rareori întâlniți înainte de vârsta de un an. O frecvență de 2% a fost raportată la copiii asimptomatici. În prezența hemoragiei digestive, polipii juvenili au fost întâlniți la 20% dintre copii (1).

De regulă, sunt polipi unici, cu dimensiuni între 5 mm și 2 cm, rotunzi, cu suprafața netedă, de culoare roșie-cireșie, pediculați și localizați rectal. Sunt foarte friabili și sângerează frecvent; tind să prolabeze datorită caracterului pediculat și localizării rectale. Volvularea determină ulcerarea sau autoamputarea polipului, însoțită de hemoragie digestivă inferioară. Prolapsul rectal în cursul defecației și hemoragia digestivă inferioară abundentă reprezintă manifestările clinice cele mai frecvente. Polipul juvenil nu are potențial malign sau tendință la recidivă.

Polipii hamartomatoși din sindromul Peutz-Jeghers

Polipul din sindromul Peutz-Jeghers este un polip hamartomatos caracterizat prin proliferarea epiteliului glandular, acompaniată și susținută de o abundentă proliferare de fibre musculare netede dispuse în benzi care pornesc din muscularis mucosae și se proiectează „în evantai" către „capul" polipului. Acești polipi sunt, de regulă, multipli și asociați cu manifestări extraintestinale în cadrul sindromului Peutz-Jeghers, fiind excepțional întâlniți în afara sindroamelor de polipoză.

Leziuni polipoide submucoase

Polipii submucoși reprezintă leziuni polipoide caracterizate prin supradenivelarea mucoasei, ca urmare a unor leziuni submucoase. Acest grup de polipi cuprinde entități diverse: *hiperplazia limfoidă, pneumatoza chistică intestinală, colita chistică profundă, lipoame* și alte *leziuni submucoase benigne (fibrom, neurofibrom, leiomiom, limfangiom, hemangiom) sau maligne (tumori metastice, limfom, sarcom Kaposi).*

Evoluție. Complicații. Istorie naturală

Istoria naturală a polipilor rectocolonici depinde de tipul histologic al acestora.

Polipii nonneoplastici se caracterizează prin absența potențialului malign, dimensiuni mici și consecințe clinice minore. Cu toate acestea, majoritatea polipilor nonneoplastici se îndepărtează prin polipectomie endoscopică, în scopul diagnosticului definitiv.

Din cauza naturii premaligne a adenoamelor colorectale, cunoașterea istoriei naturale a polipilor adenomatoși are o importanță majoră din punct de vedere terapeutic.

Cei mai mulți polipi adenomatoși cresc lent sau rămân staționari. Se estimează că este nevoie de 5-10 ani pentru apariția carcinomului colorectal dintr-un adenom preexistent (28), deși progresia este cu mult mai rapidă (2-3 ani) în cazul adenoamelor din cancerul colorectal nonpolipozic (51). Un model matematic dezvoltat pe baza studiilor din literatură estimează că sunt necesari 2-3 ani pentru ca un polip minuscul (< 5 mm) să atingă dimensiunea de 1 cm și alți 2-5 ani pentru ca acesta să se malignizeze; stadiul metastatic este atins în alți 2 ani, iar decesul apare la aproximativ 2 ani după aceea (1). Riscul cumulativ de malignizare pentru polipii de 1 cm este de 3% la 5 ani, 8% la 10 ani și 24% la 20 de ani.

Un studiu prospectiv urmărind istoria naturală a polipilor colonici cu dimensiuni mici (sub 0,5 mm) a demonstrat că majoritatea polipilor mucoși regresează, în timp ce polipii adenomatoși și hiperplastici își dublează dimensiunea într-un interval mediu de aproximativ 2 ani (52).

Rata recurenței polipilor adenomatoși după polipectomie a fost estimată la 3% la 1 an, 20% la 2 ani și 35% la 3 ani, adică, în medie, 10% pe an (53). Rata recidivelor este proporțională cu numărul polipilor, dimensiunea, arhitectura viloasă și gradul de displazie și, de asemenea, cu vârsta și istoricul familial de cancer colorectal.

Neoplasmele multiple (adenoame și/sau carcinoame) colorectale reprezintă două sau mai multe neoplasme diagnosticate în același moment (sincrone) sau la minimum 6 luni interval (metacrone). Existența neoplasmelor multiple, sincrone/metacrone face necesară colonoscopia totală în cazul tuturor pacienților cu neoplasme colorectale, pentru detectarea leziunilor sincrone; postrezecție, riscul neoplasmelor metacrone impune screeningul periodic al colonului prin colonoscopie (1,53).

Diagnostic și screening

Detectarea adenoamelor colorectale la pacienții asimptomatici se realizează în cadrul screeningului pentru cancerul colorectal ori al supravegherii colonului după polipectomia adenoamelor colorectale ori după intervenția chirurgicală pentru cancer colorectal. Mai rar, adenoamele colorectale pot fi detectate incidental în cursul colonoscopiei pentru alte afecțiuni decât cancerul colorectal.

Testul pentru hemoragii oculte fecale este ineficient pentru detectarea polipilor, îndeosebi în cazul polipilor mici care nu sângerează (vezi *Screeningul cancerului colorectal).*

Screeningul endoscopic prin sigmoidoscopie flexibilă sau colonoscopie a fost expus în capitolul *Screeningul cancerului colorectal.* La pacienții asimptomatici supuși screeningului sigmoidoscopic, cancerul colorectal a fost diagnosticat la aproximativ 1%, iar adenoamele colorectale la aproximativ 3% (54). Colonoscopia trebuie considerată ca metodă de screening adecvată pentru detectarea adenoamelor colorectale la subiecți selecționați: subiecți cu mai multe rude de gradul I cu cancer colorectal sau cu o singură rudă de gradul I cu cancer colorectal diagnosticat la vârstă tânără (sub 55 de ani); membrii familiilor cu cancer colorectal ereditar nonpolipozic; pacienții cu rectocolită ulcero-hemoragică cu evoluție îndelungată, cu extensie pancolonică sau la colonul stâng; pacienții cu adenoame sau carcinoame colorectale în antecedente.

Diagnosticul adenoamelor colorectale la pacienții simptomatici se realizează prin endoscopie digestivă inferioară cu examen histopatologic sau irigografie cu dublu contrast. Colonoscopia are o acuratețe cu 10-12% superioară irigografiei cu dublu contrast. Ea permite examenul histopatologic și polipectomia tuturor leziunilor polipoide (55). Irigografia este utilă în cazul pacienților la care colonoscopia nu poate vizualiza cecul din motive anatomice.

Diagnostic diferențial

Diagnosticul diferențial al leziunilor polipoide colorectale se realizează pe criterii endoscopice, radiologice și histopatologice (vezi capitolul *Forme clinice* și tabelul I).

Tratament

Polipectomia endoscopică și supravegherea postpolipectomie

Polipectomia endoscopică reprezintă metoda optimă pentru tratamentul polipilor rectocolonici. Se recomandă ca evaluarea histologică să se realizeze prin excizia completă a polipului (polipectomie).

Leziunile polipoide cu dimensiuni de peste 5 mm trebuie excizate complet și recuperate pentru examen histologic. Deoarece polipii minusculi (sub 5 mm) rareori prezintă displazie severă sau carcinom invaziv, aceștia pot fi fulgurați endoscopic în momentul endoscopiei diagnostice, fără a necesita examen histologic prealabil. Decizia de a efectua polipectomia leziunilor polipoide mici, sub 5 mm, este controversată și trebuie individualizată în raport cu vârsta pacientului, antecedentele familiale și personale. Deși prezența adenocarcinomului în leziunile polipoide mici, sub 5 mm, este rară, este rezonabil ca aceștia să fie excizați.

Deși aspectul macroscopic al polipului nu reflectă structura histologică, polipii cu dimensiuni mari, de peste 2 cm, sunt de regulă adenoame și trebuie excizați în totalitate.

În cazul polipilor pediculați, polipectomia endoscopică se realizează printr-o singură electrorezecție; dacă polipul este sesil, rezecția endoscopică se efectuează „bucată cu bucată" în ședințe endoscopice succesive. Dacă polipul nu poate fi excizat în 2-3 ședințe de polipectomie, se recomandă intervenția chirurgicală. În cazul polipilor sesili, se recomandă evaluarea colonoscopică a pacientului la 6 luni postpolipectomie, pentru a documenta îndepărtarea completă a polipului. În cazul în care există suspiciunea de țesut adenomatos restant, locul de polipectomie trebuie tatuat cu tuș de India steril pentru a facilita urmărirea postpolipectomie. De asemenea, tatuajul trebuie efectuat în cazul în care există suspiciunea de polip malignizat sau dacă este indicată ulterior intervenția chirurgicală. Numărul de polipi care

pot fi îndepărtați endoscopic este în funcție de localizarea și mărimea acestora. Pentru polipii nonadenomatoși documentați histologic, îndepărtarea completă nu este necesară.

Polipectomia endoscopică este o metodă eficientă și sigură de tratament al polipilor rectocolonici atunci când este efectuată de un endoscopist experimentat (57).

Supravegherea colonoscopică postpolipectomie la 3 ani este recomandată în cazul în care colonoscopistul are certitudinea îndepărtării complete a leziunii și vizualizării întregului colon la momentul inițial. În cazul pacienților în vârstă, al polipilor mari (peste 2 cm) sau multipli, cu componentă viloasă semnificativă sau displazie severă, supravegherea colonoscopică se recomandă să fie efectuată inițial la 1 an postpolipectomie, iar ulterior individualizată.

Ablația polipilor rectocolonici prin laser sau coagulare în plasmă de argon

Ablația laser Nd:YAG reprezintă o metodă alternativă pentru îndepărtarea rapidă a polipilor rectocolonici. Metoda este indicată îndeosebi în cazul polipilor mici și multipli a căror structură histologică a fost documentată prin biopsii sau polipectomii anterioare, pentru ablația polipilor mici și multipli de la nivelul bontului rectal la pacienții cu polipoză adenomatoasă familială care au suferit colectomie cu ileorectoanastomoză, precum și în cazul pacienților cu adenoame mari sau malignizate la care intervenția chirurgicală este contraindicată. Dezavantajul metodei constă în caracterul distructiv tisular care nu permite prelevarea de fragmente pentru examen histopatologic, precum și în riscul crescut al perforației colonice (58).

O alternativă pentru îndepărtarea polipilor rectocolonici în cazuri selecționate este ablația prin coagulare în plasmă de argon.

Polipul malign

Polipul malign reprezintă adenomul care conține arii de carcinom invaziv (carcinom care a depășit muscularis mucosae extinzându-se în submucoasă). Diferențierea între displazia severă (denumită și carcinom *in situ),* carcinomul microinvaziv sau intramucos și carcinomul invaziv este crucială pentru managementul și prognosticul acestor pacienți.

Polipectomia endoscopică a adenoamelor conținând carcinom *in situ* este considerată o metodă curativă. În cazul adenoamelor conținând carcinom invaziv, curabilitatea polipectomiei endoscopice este controversată. Aproximativ 10% dintre pacienții cu adenoame colorectale conținând carcinom invaziv polipectomizate endoscopic au o evoluție nefavorabilă, acestea fiind asociate cu prezența țesutului malign rezidual sau recidiva malignă.

Polipectomia endoscopică reprezintă o metodă curativă pentru adenoamele conținând carcinom *in situ* și microinvaziv, precum și pentru polipii pediculați care conțin carcinom bine/moderat diferențiat invaziv în submucoasa pediculului. Rezecția chirurgicală se impune în prezența factorilor de prognostic nefavorabil: prezența carcinomului invaziv slab diferențiat, a invaziei vasculare, a celulelor maligne la marginile piesei de polipectomie sau/și a invaziei submucoasei peretelui intestinal (36,59). Chiar și în această situație, decizia de efectuare a colectomiei depinde de raportul dintre riscul recidivei maligne și riscul operator al pacientului (vârstă, afecțiuni morbide coexistente).

Recomandările actuale pentru managementul polipilor maligni pot fi rezumate astfel (1):

Polipii maligni pediculați prezentând invazia malignă a capului și a pedicului pot fi îndepărtați prin polipectomie dacă aceasta nu se efectuează *„bucată cu bucată"*, dacă nu prezintă carcinom slab diferențiat și dacă piesa de rezecție nu conține țesut malign la mai puțin de 2 mm de margini.

Polipii maligni prezentând factori de prognostic nefavorabil (prezența carcinomului invaziv slab diferențiat, prezența țesutului malign la mai puțin de 2 mm de marginile piesei de rezecție, invazia submucoasei peretelui intestinal) se tratează adecvat prin colectomic în cazul în care riscul chirurgical nu este prohibitiv. În cazul polipilor maligni sesili, invazia submucoasei peretelui colonic este întotdeauna prezentă, tratamentul chirurgical fiind obligatoriu.

Polipii maligni tratați numai prin polipectomie necesită urmărire colonoscopică cu prelevare de biopsii la 3 luni și 1 an pentru a surprinde recidiva postpolipectomie.

Bibliografie

1. Macrae FA, Young GP. Neoplastic and non-neoplastic polyps of the colon and rectum. In: Yamada T, Alpers DH, Laine L, Owyang C, Powell DW eds. *Textbook of Gastroenterology.* Philadelphia: Lippincott Williams & Wilkins Publishers. 1999: 1965-1994.

2. Clark JC, Collan Y, Eide TJ et al. Prevalence of polyps in an autopsy series from areas with varying incidence of large-bowel cancer. Int J Cancer 1985; 36: 179.

3. Shinya H, Wolff WI. Morphology, anatomic distribution, and cancer potential of colonic polyps: an analysis of 7000 polyps endoscopically removed. Ann Surg 1979; 190: 679.

4. Lieberman DA, Smith FW. Screening for colon malignancy with colonoscopy. Am J Gastroenterol 1991; 86: 946.

5. Rex DK, Lehman GA, Hawes RH et al. Screening colonoscopy in asymptomatic average-risk persons with negative fecal occult blood tests. Gastroenterology 1991; 100: 64.

6. Waye JD, Lewis BS, Frankel A, Geller SA. Small colon polyps. Am J Gastroenterol 1988; 83: 120.

7. Correa P, Haenszel W. The epidemiology of large-bowel cancer. Adv Cancer Res 1978; 27: 1.

8. Luk GD. Colonic polyps: benign and premalignant neoplasms of the colon. In: Yamada T, Alpers DH, Owyang C, Powell DW, Silverstein FE eds. *Textbook of Gastroenterology.* Philadelphia: JB Lippincott Co. 1995: 1911-1943.

9. Johannsen LGK, Momsen O, Jacobsen NO. Polyps of the large intestine in Aarhus, Denmark: an autopsy study. Scand J Gastroenterol 1989; 24: 799.

10. Potter JD. Nutrition and colorectal cancer. Cancer Causes Control 1996; 7: 127.

11. Giovannucci E, Rimm EB, Stampfer MJ, Colditz GA, Ascherio A, Willett WC. Intake of fat, meat and fiber in relation to risk of colon cancer in men. Cancer Res 1994; 54: 2390.

12. Giovannucci E, Stampfer MJ, Colditz GA et al. Relationship of diet to risk of colorectal adenoma in men. J Natl Cancer Inst 1992; 84: 91.

13. Neugut AI, Garbowski GC, Lee WC et al. Dietary risk factors for the incidence and recurrence of colorectal adenomatous polyps: a case-control study. Ann Intern Med 1993; 118: 9.

14. Almendingen K, Krugg K, Larsen S, Hofstad S, Vatn MH. Dietary factors and colorectal polyps: a case control study. Eur J Cancer Prev 1995; 4: 293.

15. Caygill CPJ, Charlett A, Hill MJ. Fat, fish, fish oil and cancer. Br J Cancer 1996; 74: 159.

16. Winawer SJ, Shike M. Dietary factors in colorectal cancer and their possible effects on earlier stages of hyperproliferation and adenoma formation. J Natl Cancer Inst 1992; 84: 74.

17. McKeown-Eyssen GE, Bright-See E, Bruce WR, Jazmaji V, and The Toronto Polyp Prevention Group. A randomized trial of a low-fat, high-fiber diet in the recurrence of colorectal polyps. J Clin Epidemiol 1994; 47: 525.

18. Mac Lennan R, Macrae F, Ward M et al. Randomized trial of intake of fat, fiber and betacarotene to prevent colorectal adenomas. J Natl Cancer Institute 1995; 87: 1760.

19. Howe GR, Benito E, Castellato R et al. Dietary intake of fiber and decreased risk of cancers of the colon and rectum: evidence from the combined analysis of 13 control studies. J Natl Cancer Inst 1992; 84: 1887.

20. Young GP, Gibson PR. Butyrate and the human cancer cell. In: Cummings JH, Rombeau L, Sakata T eds. *Physiological and clinical aspects of short chain fatty acids.* Cambridge, UK: Cambridge University Press, 1995: 319.

21. Alberts DS, Martinez ME, Roe DJ et al. and The Phoenix Colon Cancer Prevention Physicians' Network. Lack of effect of a high-fiber cereal supplement on the recurrence of colorectal adenomas. N Engl J Med 2000; 342: 1156-1162.

22. Schatzkin A, Lanza E, Corle D et al. and The Polyp Prevention Trial Study Group. Lack of effect of a low-fat, high-fiber diet on the recurrence of colorectal adenomas. N Engl J Med 2000; 342: 1149-1155.

23. McKeown-Eyssen G, Holloway C, Jazmaji V et al. A randomized trial of vitamins A, C, and E in the prevention of recurrence of colorectal polyps. Cancer Res 1988; 48: 4701.

24. DeCosse JJ, Miller HH, Lesser ML. Effect of wheat fiber and vitamins C and E on rectal polyps in patients with familial adenomatous polyposis. J Natl Cancer Inst 1989; 81: 1290.

25. Greenberg ER, Baron JA, Tosteson TD et al. A clinical trial of antioxidant vitamins to prevent colorectal adenoma. Polyp Prevention Study Group. N Engl J Med 1994; 331; 141-147.

26. Pasparis GA, Kalatatis E, Oros L, Yourgias V, Koutsioumpa P, Karamanolis DG. Folate status and adenomatous colonic polyps. A colonoscopically controlled study. Dis Colon Rectum 1995; 38: 64.

27. Lang NP, Butler MA, Massergill J et al. Rapid metabolic phenotypes for acetyltransferase and cytochrome P4501A2 and putative exposure to food-borne heterocyclic amines increase the risk for colorectal cancer or polyps. Cancer Epidemiol Biomarkers Prev 1994; 3: 675.

28. Muto T, Bussey HJR, Morson BC. The evolution of cancer of the colon and rectum. Cancer 1975; 36: 225.

29. Carlsson G, Petrelli NJ, Nava H et al. The value of colonoscopic surveillance after curative resection for colorectal cancer or synchronous adenomatous polyps. Arch Surg 1987; 122: 126.

30. Morson BC, Bissey HJR. Magnitude of risk for cancer in patients with colorectal adenomas. Br J Surg 1985; 72: S23.

31. Schuman BM, Simsek H, Lyons RC. The association of multiple colonic adenomatous polyps with cancer of the colon. Am J Gastroenterol 1990; 85: 846.

32. Murakami R, Tsukuma H, Kanamori S et al. Natural history of colorectal polyps and the effect of polypectomy on ocurrence of subsequent cancer. Int J Cancer 1990; 46: 159.

33. Winawer SJ, Zauber AG, Ho MN et al. Prevention of colorectal cancer by colonoscopic polypectomy. N Engl J Med 1993; 329: 1977.

34. Fearon ER, Vogelstein B. A genetic model for colorectal tumorigenesis. Cell 1990; 61: 759-766.

35. Vogelstein B, Fearon ER, Hamilton SR et al. Genetic alterations during colorectal tumor development. N Engl J Med 1988; 319: 525.

36. Itzkowitz SH, Kim YS. Colonic polyps and polyposis syndromes. In: Feldman S, Scharschmidt BF, Sleisenger MH, eds. Sleisenger's and Fordtran's *Gastrointestinal and Liver Disease. Pathophysiology/Diagnosis/Management.* Philadelphia: WB Saunders Co: 1998: 1865-1905.

37. Lipkin M. Proliferation and differentiation of normal and neoplastic cells in the colon of man. Cancer 1971; 28: 38.

38. Moss SF, Scholes JV, Holt PR. Abnormalities of epithelial apoptosis in multistep colorectal neoplasia demonstrated by terminal deoxyuridine nick end labelling. Dig Dis Sci 1996; 41: 2238.

39. Terpstra OT, van Blankenstein M, Dees J, Eilers GAM. Abnormal pattern of cell proliferation in the entire colon mucosae of patients with colon adenoma or cancer. Gastroenterology 1987; 92: 704.

40. Maskens AP. Histogenesis of adenomatous polyps in the human large intestine. Gastroenterology 1979; 77: 1245

41. Konishi F, Morson BC. Pathology of colorectal adenomas: a colonoscopic survey. J Clin Pathol 1982; 35: 830.

42. Muto T, Kamiya J, Sawada T. et al. Small „flat adenoma" of the large bowel with special reference to its clinicopathologic features. Dis Colon Rectum 1995; 28: 847-849.

43. Rubio CA, Kato Y, Hirota Y, Muto T. Histologic classification of endoscopically removed flat colorectal polyps: a multicentre study. Jpn J Res 1996; 87: 849.

44. Lynch HT, Smyrk T, Lanspa SJ et al. Flat adenomas in a colon cancer-prone kindred. J Natl Cancer Inst 1988; 80: 278.

45. Lynch HT, Smyrk TC, Watson P et al. Hereditary flat adenoma syndrome: A variant of familial adenomatous polyposis ? Dis Colon Rectum 1992; 35: 411-416.

46. Winawer SJ, Schottenfeld D, Flehinger BJ. Colorectal cancer screening. J Natl Cancer Inst 1991; 83: 243.

47. Rex DK, Lehman GA, Hawes RH et al. Screening colonoscopy in asymptomatic average-risk persons with negative fecal occult blood tests. Gastroenterology 1991; 100: 64.

48. Johnson DA, Gurney MS, Volpe RJ et al. A prospective study of the prevalence of colonic neoplasms in asymptomatic patients with an age-related risk. Am J Gastroenterol 1990; 85: 969.

49. Coode, PE, Chan KW, Chan YT. Polyps and diverticula of the large intestine: a necropsy survey in Hong Kong. Gut 1985; 26: 1045.

50. Warner AS, Glick ME, Fogt F. Multiple large hyperplastic polyps of the colon coincident with adenocarcinoma. Am J Gastroenterol 1994; 89: 123.

51. Lynch HT, Smyrk T, Jass JR. Hereditary colorectal cancer and colonic adenomas: aggressive adenomas ? Semin Surg Oncol 1995; 11: 406.

52. Hoff G, Foerster A, Vatn MH et al. Epidemiology of polyps in the rectum and colon: recovery and evaluation of unresected polyps 2 years after detection. Scand J Gastroenterol 1986; 21: 853.

53. Winawer SJ, Zauber AG, O'Brien MJ et al. Randomized comparison of surveillance intervals after colonoscopic removal of newly diagnosed adenomatous polyps. N Engl J Med 1993; 328: 901.

54. Miller A, Sonnenberg A. Prevention of colorectal cancer by flexible endoscopy and polypectomy. Ann Intern Med 1995; 123: 904.

55. Williams CB, Macrae FA, Bartram CI. A prospective study of diagnostic methods in adenomas follow-up. Endoscopy 1992; 3: 74.

56. ASGE Guidelines for Clinical Application: The role of colonoscopy in the management of patients with colonic polyps neoplasia. Gastrointest Endosc 1999; 50: 921-924

57. Waye JD, Lewis BS, Yessayan S. Colonoscopy: a prospective report of complications. J Clin Gastroenterol 1992; 15: 347.

58. Low DE, Kozarek RA, Ball TJ et al. Colorectal neodymium-YAG photoablative therapy: comparing applications and complications on both sides of the peritoneal reflection. Arch Surg 1989; 124: 684.

59. Russel JM, Chu DZ, Russel MP et al. When is polypectomy sufficient treatment for colorectal cancer in a polyp ? Am J Surg 1990; 160; 665.

SINDROAME DE POLIPOZĂ GASTROINTESTINALĂ

Liana Gheorghe, Cristian Gheorghe

Cadru nosologic

Prima descriere a sindromului de polipoză adenomatoasă familială și recunoașterea caracterului ereditar al afecțiunii datează din secolul al XIX-lea (1). Primele cazuri de cancer colorectal dezvoltat în cadrul polipozei adenomatoase colonice au fost raportate de Handford în 1887 și 1890 (2). Redescoperirea legilor lui Mendel în 1900, recunoașterea modului de transmitere ereditară autosomal dominant și înregistrarea centralizată a cazurilor de polipoză adenomatoasă familială au facilitat o mai bună înțelegere a istoriei naturale și a caracteristicilor clinico-patologice ale afecțiunii (3). În 1934, Lockhard-Mummery revizuiește trăsăturile clinice, cursul natural și confirmă potențialul malign al afecțiunii (4). În 1953, Gardner și Richards (5) au descris sindromul Gardner în care sunt subliniate manifestările extracolonice ale polipozei adenomatoase familiale. Într-o monografie din 1975, Bussey a revizuit cursul natural, diagnosticul diferențial, histopatologia și rezultatele screeningului și ale tratamentului afecțiunii (6). În 1986, Herrera a descris un pacient cu sindrom Gardner cu o deleție constituțională interesând brațul lung al cromozomului 5 (7). În 1990, după identificarea și caracterizarea genei responsabile de polipoza adenomatoasă familială (gena APC), a devenit posibil diagnosticul afecțiunii în stadiul preclinic (8-10).

Sindroamele de polipoză gastrointestinală se caracterizează prin prezența a multipli polipi gastrointestinali în asociere cu variate manifestări extraintestinale. Pe baza examenului histopatologic, a trăsăturilor genetice și a manifestărilor clinice, se descriu variate entități clinico-patologice (tabelul I).

Tabel I

Clasificarea sindroamelor de polipoză gastrointestinală

Ereditare
Sindroame de polipoză *adenomatoasă*
Polipoza adenomatoasă familială
Sindromul Gardner
Sindromul Turcot
Polipoza adenomatoasă colonică atenuată
Sindroame de polipoză *hamartomatoasă*
Sindromul Peutz-Jeghers
Polipoza familială juvenilă
Sindroame rare
Boala Cowden
Ganglioneuromatoza intestinală
Sindromul Ruvalcaba-Myhre-Smith
Sindromul Devon
Non-ereditare
Sindromul Cronkhite-Canada
Hiperplazia limfoidă nodulară
Polipoza limfomatoasă
Polipoza hiperplastică
Polipoza inflamatorie
Variate condiții

Sindroamele de polipoză gastrointestinală se subclasifică în ereditare și nonereditare. Cele mai multe sindroame de polipoză gastrointestinală sunt

afecțiuni ereditare, adenomatoase sau hamartomatoase. Semnificația clinică a sindroamelor de polipoză gastrointestinală constă în implicarea acestor entități în dezvoltarea cancerului colorectal. Aplicarea principiilor de screening și tratament profilactic al sindroamelor de polipoză gastrointestinală a condus la profilaxia eficientă a cancerului colorectal în cadrul acestui grup de pacienți cu risc crescut.

Sindroamele de polipoză adenomatoasă familială

Sindroamele de polipoză adenomatoasă familială se caracterizează prin prezența a multipli polipi colonici adenomatoși în asociere/nu cu variate manifestări extraintestinale. Acest grup cuprinde polipoza adenomatoasă familială (FAP), sindromul Gardner, polipoza adenomatoasă atenuată familială (FAAP) și unele familii cu sindrom Turcot.

Polipoza adenomatoasă familială

FAP reprezintă o afecțiune transmisă autozomal dominant, caracterizată prin dezvoltarea progresivă a sute sau mii de polipi adenomatoși colonici. În absența tratamentului adecvat (proctocolectomie totală), malignizarea este inexorabilă. Deși constituie cel mai frecvent sindrom de polipoză adenomatoasă colonică, FAP reprezintă numai aproximativ 0,5-1% din totalul cancerelor rectocolonice. Termenii sinonimi sub care afecțiunea este întâlnită în literatură sunt polipoza adenomatoasă colonică și polipoza adenomatoasă familială.

Epidemiologie

FAP reprezintă o afecțiune ubicuitară. Pe baza prevalenței afecțiunii, frecvența genei de susceptibilitate a fost estimată între 1:5.000 și 1:7.500, penetranța fiind cvasicompletă până în jurul vârstei de 50 de ani (11,12). Ambele sexe sunt afectate în mod egal; nu s-a raportat o predilecție rasială sau geografică a genei de susceptibilitate. Aproximativ 1/3 dintre cazurile nou diagnosticate sunt datorate mutațiilor spontane *(de novo)*; părinții și frații acestor subiecți sunt indemni, în schimb descendenții prezintă același risc de dezvoltare a afecțiunii ca și în formele familiale (13). Aproximativ 0,5-1% din totalitatea cancerelor colorectale au fost raportate în cadrul FAP, dar această proporție s-a diminuat semnificativ în ultima decadă datorită programelor de screening și managementului profilactic; un studiu recent (12) raportează o incidență a cancerului colorectal de numai 0,07% în cadrul FAP.

Etiologie. Factori genetici

FAP reprezintă o afecțiune autosomal dominantă cu o penetranță de 80-100% (14). Ea se datorează prezenței unor mutații inactivatoare ereditare interesând gena APC. Una dintre alelele APC este moștenită într-o formă inactivată de la unul dintre strămoși. Adenoamele colonice apar numai după inactivarea alelei genice restante printr-un eveniment dobândit (14). Progresia adenoamelor și apariția cancerului colorectal au loc prin aceeași secvență de evenimente ca și în cazul cancerului colorectal sporadic (vezi capitolul *Etiopatogenia cancerului colorectal).*

Gena APC (care face parte din genele tumoral-supresoare sau antioncogene) a fost identificată în 1987 pe brațul lung al cromozomului 5 (15), iar ulterior caracterizată și clonată (8,16). Gena APC este alcătuită din 8.538 baze-perechi și codifică o proteină alcătuită din 2.844 de aminoacizi, cu o greutate moleculară de aproximativ 300 kilodaltoni (17). Au fost identificate peste 300 de mutații inactivatoare ale genei APC, majoritatea constând în mutații punctiforme (interesând o singură pereche de baze nucleotidice), scurte deleții sau inserții (8). Toate aceste mutații au ca rezultat apariția unui *codon de stop* accidental (prematur) ce determină apariția unei proteine *„trunchiate"*, inactive (8,18). Mutațiile germinale (ereditare) sunt localizate în jumătatea 5' a genei APC, în timp ce mutațiile somatice (dobândite) se acumulează în regiunea cuprinsă între codonii 1280-1500 (18). Studiile destinate identificării funcției genei APC au demonstrat că gena APC este un reglator negativ al apoptozei (19). Prin domeniul de legătură cu β-catenina, situat în porțiunea centrală a proteinei APC, gena APC este implicată în calea de semnalizare intracelulară pentru factori mitogeni și în procesul de adeziune intercelulară (20,21,22).

Variantele fenotipice ale FAP se corelează cu localizarea mutațiilor inactivatoare la nivelul genei APC. Astfel, prezența hipertrofiei congenitale a epiteliului pigmentar retinian (CHRPE) se asociază cu mutații apărute distal de exonul 9 al genei APC (23). Varianta atenuată a polipozei adenomatoase familiale (FAAP) se asociază cu mutații situate la extremitatea distală sau proximală a genei APC (24-28), în timp ce varianta

„profuză" a FAP (prezența a peste 5000 de adenoame colorectale) se asociază cu mutații interesând o mică porțiune centrală a genei (29,30). Prezența tumorilor desmoide se asociază cu mutații situate imediat distal de locusul pentru forma „profuză" de polipoză (31). Intervenția unor gene modificatoare pare să influențeze, de asemenea, expresia manifestărilor extraintestinale din FAP.

Factorii de mediu au o contribuție limitată în etiopatogenia sindroamelor de polipoză adenomatoasă colonică. Administrarea de sulindac sau calciu, suplimentarea dietei în fibre alimentare determină regresia adenoamelor colorectale la pacienții cu FAP.

Tablou clinic

Fenotipul colonic

FAP se caracterizează prin prezența a peste 100 de polipi adenomatoși colonici, unii autori preferând termenul de polipi *nenumărabili*. Majoritatea pacienților cu FAP prezintă un număr mediu de aproximativ 1.000 de polipi, în formele „profuze" întâlnindu-se peste 5.000 de polipi la nivelul colonului afectat (13). Numărul de 100 de polipi a fost stabilit convențional (13). Ulterior, screeningul colonoscopic a confirmat că este neobișnuită prezența a peste 6 adenoame sporadice și cu totul excepțională prezența a peste 50 de adenoame sporadice la un pacient. Utilizarea definiției originare a devenit improprie odată cu descrierea variantei de polipoză adenomatoasă familială atenuată (FAAP). Diagnosticul FAP la subiecții tineri provenind din familii cunoscute se poate realiza, de asemenea, în prezența unui număr redus de polipi. Testele genetice pot fi utilizate pentru confirmarea diagnosticului în cazurile incerte.

Majoritatea pacienților cu FAP și fenotip colonic clasic prezintă între 1.000 și 5.000 de polipi adenomatoși colonici. Polipii colonici sunt sesili sau pediculați, distribuiți de-a lungul întregului colon, predominant la nivelul colonului distal (fig. 1).

Mărimea polipilor depinde de stadiul afecțiunii, majoritatea polipilor având sub 10 mm diametru (polipi mici și minusculi). Dimensiunile și numărul polipilor cresc în decursul istoriei naturale a afecțiunii. Se descriu două tipuri macroscopice ale FAP: un tip „în covor", caracterizat prin prezența a mii de polipi, de dimensiuni mici, uniforme, acoperind întreaga suprafață a colonului, și un tip moderat, caracterizat prin polipi mai puțin numeroși, de dimensiuni mai mari și variate (fig. 2).

Fig. 1. Aspect radiologic de polipoză colică.

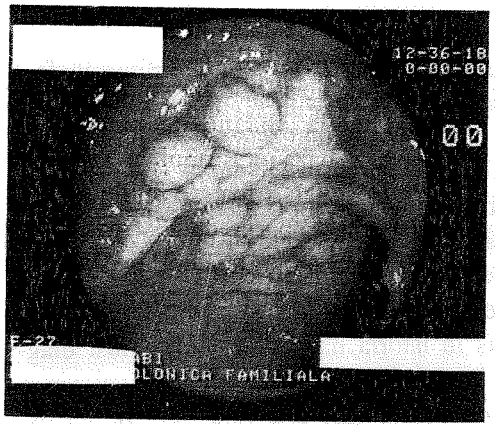

Fig. 2. Aspect endoscopic al fenotipului intestinal moderat (colecția Centrului de Gastroenterologie, Institutul Clinic Fundeni).

Studiile moleculare au sugerat că densitatea mare a polipilor (peste 5.000) și fenotipul „în covor" se asociază cu mutații în porțiunea centrală a genei APC, în timp ce fenotipul moderat și densitatea sub 2.000 de polipi se asociază cu mutații proximale sau distale (10). Polipii colonici din FAP sunt, de regulă, adenoame tubulare similare celor sporadice. Histologia viloasă și tubuloviloasă este mai rar întâlnită, de obicei la nivelul polipilor de dimensiuni mari. O trăsătură histologică caracteristică FAP este frecvența crescută cu care sunt detectate microadenoamele, adenoamele unicriptale sau criptele aberante.

Fenotipul polipozic se dezvoltă în decursul decadelor a doua și a treia de viață. Vârsta medie de apariție a polipilor adenomatoși colonici, a fost 15,9 ± 5,4 ani (32); în studii recente, precum și în practică, sunt detectate adenoame începând cu vârsta de 4-7 ani. Vârsta medie la diagnostic în cazul pacienților simptomatici este de 35,8 ani, cu variații între 4 și 79 de ani (6).

Adenocarcinomul colonic reprezintă consecința inevitabilă a istoriei naturale a FAP (fig. 3).

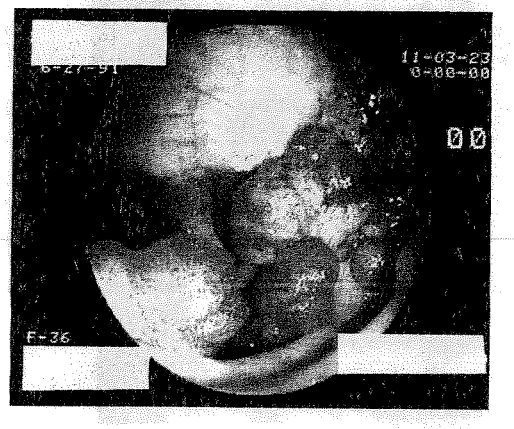

Fig. 3. Aspect endoscopic de polip malignizat la un pacient cu sindrom Gardner (colecția Centrului de Gastroenterologie, Institutul Clinic Fundeni).

Intervalul de timp dintre debutul clinic al afecțiunii și malignizare este de aproximativ 10-15 ani. Vârsta medie la diagnosticul malignizării, stabilită pe baza baza registrului de polipoză de la St. Mark's Hospital, a fost de 39 de ani. Malignizarea apare în proporție de 83% până la vârsta de 45 de ani și în proporție de 93% până la vârsta de 50 de ani (13). Adenocarcinomul colorectal suprapus în istoria naturală a FAP a fost diagnosticat începând cu vârsta de 9 ani, deși apariția sa înainte de adolescență este rară (33). În aproximativ 50% dintre cazuri se întâlnesc neoplasme multiple, îndeosebi sincrone. 84% dintre cancerele colorectale întâlnite în istoria naturală a FAP sunt situate distal de unghiul splenic al colonului (13). Riscul dezvoltării cancerului colorectal se corelează cu numărul polipilor și vârsta pacientului. Cancerul colorectal este întâlnit la 79% dintre pacienții index și la numai 9% dintre rudele asimptomatice supuse screening-ului colonoscopic; de aceea, screeningul colonoscopic al persoanelor înrudite reprezintă cheia profilaxiei cancerului rectocolonic la subiecții cu FAP (34).

Fenotipul extracolonic

O varietate de manifestări extracolonice gastrointestinale și nongastrointestinale a fost descrisă în cadrul sindroamelor de polipoză intestinală: polipi gastrici și duodenali (35), adenoame și carcinoame ale intestinului subțire (36), carcinoame periampulare (37), neoplasme hepatice (38), carcinoame tiroidiene (39), adenoame și carcinoame suprarenaliene (40), tumori desmoide ale cavității abdominale (41), tumori maligne cerebrale (42). Aceste manifestări sunt atât de frecvent întâlnite încât constituie mai degrabă regula decât niște manifestări de excepție ale sindroamelor de polipoză intestinală (43), unele dintre manifestările extracolonice fiind asociate cu o mortalitate semnificativă (44).

Polipii tractului gastrointestinal superior

Polipii tractului digestiv superior sunt manifestări comune ale sindroamelor de polipoză intestinală.

Polipii gastrici sunt întâlniți la 30-100% dintre pacienții cu FAP (45,46). Cei mai mulți sunt polipi mici (1-5 mm), sesili, nonneoplastici microscopic (polipi hiperplastici fundici fără potențial malign) (47,48). Adenoamele gastrice sunt rar întâlnite, fiind localizate îndeosebi la nivelul antrului gastric (46).

Polipii duodenali sunt întâlniți la 60-90% dintre pacienții cu FAP (35,45); de regulă, sunt adenoame mici (1-5 mm) și multiple care rareori determină manifestări clinice. Ocazional se întâlnesc adenoame mari, cu structură viloasă.

Carcinoamele periampulare

Incidența carcinoamelor duodenale este de aproximativ 300 de ori mai mare decât în populația generală (49). Carcinomul duodenal este principala cauză a decesului acestor pacienți, după efectuarea proctocolectomiei profilactice (50). Carcinomul duodenal se dezvoltă prin secvența adenom-carcinom, iar localizarea preferențială este la nivel periampular (6).

Adenoamele și carcinoamele jejunale

Adenoamele jejunale se întâlnesc la 50%, iar cele ileale la 20% dintre pacienții cu FAP (51). Malignizarea acestora este rareori întâlnită. Polipii limfoizi sunt întâlniți frecvent la nivelul ileonului distal la pacienții cu FAP, putând fi diferențiați de adenoame numai prin intermediul examenului histologic (13,33).

Adenoame și carcinoame interesând căile biliare, vezicula biliară și pancreasul

Adenoamele și carcinoamele biliare și pancreatice au fost rareori raportate. Ele se asociază cu manifestări clinice datorate obstrucției ductului biliar sau pancreatic (52,53).

Hipertrofia congenitală a epiteliului pigmentar retinian

Hipertrofia congenitală a epiteliului pigmentar retinian (CHRPE) constă în leziuni intens pigmentate, măsurând 0,1-1 diametre discale, rotunde, ovalare sau reniforme (fig. 4).

Prezența leziunilor multiple (peste 4) și bilaterale este înalt specifică (13). CHRPE este detectată la examenul fundului de ochi la 65% dintre pacienții cu FAP și 94-100% dintre pacienții cu sindrom Gardner, reprezentând cea mai precoce manifestare fenotipică și unul dintre cei mai importanți markeri subclinici ai afecțiunii (13,33). Prezența CHRPE se asociază cu mutații ale genei

APC situate între regiunea distală a exonului 9 și regiunea proximală a exonului 15.

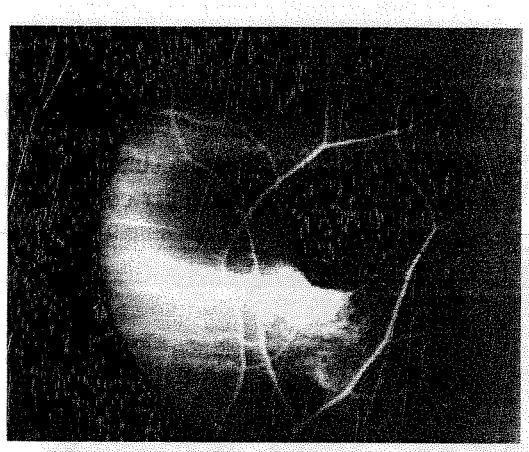

Fig. 4. Aspect de retinopatie a epiteliului pigmentar retinian la un pacient cu polipoză adenomatoasă familială.

Tumori desmoide ale cavității abdominale

Tumorile desmoide reprezintă tumori benigne alcătuite din fibroblaste mature cu originea în structurile musculo-aponevrotice (3). Dezvoltarea tumorilor desmoide la nivelul cavității abdominale este stimulată de prezența antecedentelor chirurgicale, majoritatea tumorilor apărând în decursul a 2-3 ani de la o intervenție chirurgicală abdominală. Tumorile desmoide se asociază cu prezența unei mutații la nivelul genei APC situată distal de codonul 1444. Tumorile desmoide sunt histologic benigne și nu metastazează (41,54). Ele pot fi asimptomatice o lungă perioadă de timp. La pacienții cu FAP tumorile desmoide sunt relativ frecvent întâlnite, incidența variind între 3,5 și 17% (41,55,58).

Tumori maligne extraintestinale

Dintre tumorile maligne extraintestinale, cele mai frecvent întâlnite în asociere cu FAP sunt carcinomul papiliform tiroidian (59), hepatoblastomul (60,61), carcinoamele biliare și pancreatice (52,53), tumorile maligne ale sistemului nervos central (42) și carcinoamele corticosuprarenaliene (62).

Diagnostic diferențial

Diagnosticul clinic al FAP este fundamentat pe expresia fenotipică a afecțiunii caracterizată prin dezvoltarea progresivă a sute sau mii de polipi adenomatoși colonici. Adenoamele se dezvoltă inițial la nivelul rectului, de unde progresează, putând interesa tot colonul. Sigmoidoscopia flexibilă cu prelevare de biopsii reprezintă metoda optimă pentru diagnosticul polipilor și documentarea caracterului adenomatos al acestora.

FAP este inclusă în diagnosticul diferențial al sindroamelor de polipoză gastrointestinală. Cheia diagnosticului diferențial este reprezentată de endoscopia cu prelevare de biopsii care diferențiază tipul histologic al polipilor. În majoritatea cazurilor, testele genetice pot confirma diagnosticul încă din etapa preclinică. O serie de parametri clinico-patologici poate ajuta diagnosticul diferențial al variatelor sindroame de polipoză gastrointestinală: istoricul familial, analiza genealogică, distribuția polipilor la nivelul tractului digestiv, numărul acestora, prezența manifestărilor extraintestinale.

Istorie naturală și complicații

Cei mai mulți pacienți cu risc genetic sunt asimptomatici până la pubertate, vârstă la care se remarcă, cel mai frecvent, apariția adenoamelor colonice. Polipii adenomatoși colonici se dezvoltă lent și insidios; numărul și mărimea acestora cresc cu vârsta. Datele de istorie naturală provenind din registrele de polipoză regionale/naționale estimează vârsta de 25 de ani ca vârstă medie de apariție a adenoamelor colonice. Rareori, subiecții cu FAP dezvoltă manifestări clinice înainte de efectuarea colectomiei profilactice, la începutul decadei a 3-a de viață. Manifestările clinice apar, de obicei, la începutul decadei a patra de viață, vârsta medie la diagnostic fiind de 33-36 de ani. Cele mai frecvente manifestări clinice sunt reprezentate de *rectoragii* (79%), *diaree* (70%) și *durere abdominală* (40%) (13). La momentul diagnosticului, 66% dintre pacienții simptomatici prezintă deja cancer colorectal (13). Malignizarea apare în jurul vârstei de 40-45 de ani. Speranța medie de viață în cazul pacienților cu FAP netratați este de 42 de ani și semnificativ mai mare în cazul subiecților care au suferit proctocolectomia profilactică (13). Cauza majoră a decesului în cazul subiecților la care s-a efectuat proctocolectomia profilactică este reprezentată de tumorile maligne ale tractului gastrointestinal superior și de tumorile desmoide abdominale.

Polipii tractului digestiv superior sunt, de regulă, asimptomatici, cu excepția polipilor dezvoltați în aria papilei duodenale sau la nivelul ductului biliar sau pancreatic, care pot determina icter obstructiv sau pancreatită. Adenoamele și adenocarcinoamele tractului gastrointestinal superior devin semnificative clinic după dezvoltarea fenotipului colonic (13). Riscul de a dezvolta un carcinom periampular în decursul vieții este de 2-12%

la pacienții cu FAP, comparativ cu 0,01-0,05% în populația generală (63).

Screeningul și supravegherea pacienților cu FAP

Riscul pentru cancer colorectal în cazul subiecților cu FAP variază între 32 și 57% în cazul pacienților simptomatici și 0-33% în cazul subiecților asimptomatici (13). Managementul pacienților cu risc genetic pentru FAP începe precoce, în copilărie, prin consiliere genetică și informații detaliate asupra riscului de dezvoltare și istoriei naturale a FAP.

Recomandările actuale privind screeningul molecular și endoscopic pentru depistarea cancerului colorectal la subiecții cu risc genetic pentru FAP sunt prezentate în capitolul *Cancerul Colorectal – Screeningul populației cu risc crescut* (64,65,66).

Datorită istoriei naturale a FAP care atestă dezvoltarea polipilor tractului digestiv superior după apariția adenoamelor colonice, screeningul tractului gastrointestinal superior este recomandat numai după apariția fenotipului colonic sau după vârsta de 25 de ani (46). Progresia adenoamelor duodenale este lentă, astfel încât efectuarea endoscopiei digestive superioare la 1-3 ani interval reprezintă metoda optimă de screening (67,68). În cazul unei examinări endoscopice negative, se recomandă ca următoarea examinare să se efectueze după un interval de 5 ani (68). Prezența adenoamelor gastrice sau duodenale sau a histologiei adenomatoase la nivelul papilei duodenale justifică intensificarea screeningului endoscopic la fiecare 1-2 ani sau la 6 luni în cazul adenoamelor mari, cu displazie. Efectuarea endoscopiei digestive cu endoscopul cu vedere laterală crește acuratețea examinării papilei duodenale.

Screeningul biliopancreatic și screeningul pentru alte localizări maligne asociate FAP nu este recomandat în afara unei examinări clinice periodice detaliate (13). Examinarea radiologică a intestinului subțire este recomandată în cazul pacienților cu adenoame duodenale evidente sau în preambulul intervenției chirurgicale. Pushenteroscopia și enteroscopia intraoperatorie (51) s-au dovedit metode cu acuratețe crescută în detecția adenoamelor intestinului subțire, dar metodologia este inadecvată screeningului (1).

În cazul practicării colectomiei subtotale cu ileorectoanastomoză, riscul de apariție a cancerului rectal este major, fiind estimat la 55% la 30 de ani postoperator (69). Sigmoidoscopia cu ablația adenoamelor rectale la fiecare 3-6 luni este metoda recomandată pentru controlul rectului restant (69); peste 30% dintre pacienții cu colectomie subtotală și ileo-rectoanastomoză necesită rezecția ulterioară a rectului restant datorită imposibilității efectuării unui control endoscopic adecvat (1).

Tratament

Colectomia profilactică este destinată anulării sau minimalizării riscului de cancer colorectal la pacienții cu FAP (fig. 5).

Fig. 5. Piesă de colectomie profilactică la un pacient cu polipoză adenomatoasă familială.

Istoria naturală a afecțiunii permite, la majoritatea pacienților, temporizarea intervenției chirurgicale până la începutul decadei a treia de viață. În cazul pacienților cu fenotip polipozic complet dezvoltat la momentul primei evaluări colonoscopice, proctocolectomia se impune în perspectiva imediată.

Opțiunile chirurgicale includ proctocolectomia totală cu anastomoză ileo-anală și rezervor ileal, care este procedura de elecție, proctocolectomia totală cu ileostomă permanentă și colectomia subtotală cu ileo-rectoanastomoză (69,70,71). Proctocolectomia totală cu ileostomă permanentă este rezervată actualmente numai pacienților care la momentul diagnosticului prezintă malignizare la nivelul rectului distal (13).

Managementul polipilor tractului gastrointestinal superior la pacienții cu FAP reprezintă o problemă controversată. Tratamentul radical al polipilor gastrici și duodenali de dimensiuni mici (sub 5 mm), hiperplastici sau adenomatoși tubulari, nu este recomandat. Polipectomia endoscopică a polipilor gastrici adenomatoși este considerată o procedură adecvată; antrectomia poate fi necesară în prezența adenoamelor numeroase, situație frecvent întâlnită la pacienții cu FAP în Extremul Orient. La nivelul duodenului, adenoamele viloase, adenoamele tubulare mari (peste 10 mm) și polipii simptomatici, indiferent de histologie,

necesită rezecție endoscopică/chirurgicală datorită potențialului malign și complicațiilor nonmaligne (sângerare, obstrucție). Rezecția endoscopică a adenoamelor ampulare este posibilă numai în cazul polipilor pediculați. Majoritatea adenoamele periampulare necesită urmărire endobioptică la 6-12 luni, rezecția chirurgicală fiind rezervată adenoamelor viloase, adenoamelor tubulare mari sau adenoamelor care prezintă displazie severă. Unii autori recomandă duodenopancreatectomia cefalică în cazul adenoamelor viloase mari, cu displazie, sau al carcinoamelor localizate, din cauza potențialului malign și recidivant al acestora.

Tratamentul farmacologic are ca substrat utilizarea unui agent antiinflamator nesteroidian, Sulindac, pentru regresia adenoamelor la pacienții cu FAP (vezi capitolul *Cancerul colorectal - Chemoprofilaxia cancerului colorectal).* Efectul Sulindacului a fost observat atât la pacienții cu FAP neoperați, cât și în cazul pacienților care au suferit colectomie subtotală cu ileo-rectoanastomoză (72,73). Nu există date certe care să ateste regresia adenoamelor tractului digestiv superior după administrarea de Sulindac (74).

Sindromul Gardner

În 1953, Gardner a descris o familie cu FAP ai cărei subiecți asociau o triadă de manifestări extracolonice: tumori benigne ale țesuturilor moi (fibroame, chisturi epidermoide), osteoame și anomalii dentare (5). Tumorile desmoide și CHRPE au fost ulterior adăugate tabloului clinic (75) și întreaga constelație clinică a primit denumirea de *sindrom Gardner.*

Prezența variatelor manifestări extracolonice reprezintă elementul clasic de diagnostic diferențial între sindromul Gardner și FAP. Epidemiologia, genetica, istoria naturală și managementul FAP și sindromului Gardner sunt identice, diferențierea celor două afecțiuni pe baze clinice fiind uneori dificilă. Diferențierea FAP și sindromului Gardner pe baza manifestărilor extracolonice este considerată actualmente arbitrară și cu valoare istorică. FAP și sindromul Gardner reprezintă expresii clinice variabile ale aceleiași anomalii genetice. Localizarea mutațiilor la nivelul genei APC pare să fie responsabilă pentru majoritatea manifestărilor extracolonice caracteristice sindromului Gardner. Osteoamele și tumorile desmoide, două dintre cele mai redutabile manifestări ale sindromului Gardner, se asociază cu mutații interesând extremitatea distală 3' a genei APC. Intervenția unor gene modificatoare sau a factorilor de mediu poate contribui, de asemenea, la expresia fenotipică variabilă a afecțiunii la familii prezentând aceeași mutație APC. Deși separarea celor două entități este imprecisă și arbitrară, termenul de *sindrom Gardner* este menținut convențional pentru pacienții cu FAP care prezintă manifestări extraintestinale semnificative.

Manifestările extraintestinale asociate FAP, definite convențional ca *sindrom Gardner,* sunt reprezentate de: osteoame, anomalii dentare, tumori cutanate benigne, tumori desmoide, hipertrofia congenitală a epiteliului pigmentar retinian (CHRPE), polipi ai tractului gastrointestinal superior și neoplasme extraintestinale.

Osteoame

Prezența osteoamelor reprezintă prima și, totodată, cea mai frecventă manifestare extraintestinală descrisă la pacienții cu sindrom Gardner (5,75). Sunt întâlnite cel mai frecvent la nivelul mandibulei, craniului și oaselor lungi; de regulă, sunt multiple, variind în dimensiuni de la leziuni subtile, imperceptibile, la leziuni de câțiva centimetri diametru. Osteoamele pot preceda dezvoltarea adenoamelor colonice, nu au potențial malign, singura semnificație clinică fiind de natură cosmetică.

Anomalii dentare

Sindromul Gardner se asociază cu variate anomalii dentare: dinți supranumerari, malformați, absența congenitală a unor dinți, erupții ectopice, dinți impactați, chisturi dentare, odontoame. Aceste anomalii pot să preceadă dezvoltarea fenotipului polipozic, fiind întâlnite cu o frecvență de aproximativ 17%. Cariile și edentația precoce sunt frecvent întâlnite, dar ele pot reprezenta manifestări secundare osteoamelor și altor anomalii dentare.

Tumori cutanate benigne

Tumorile cutanate benigne reprezintă cea de a doua manifestare extraintestinală ca frecvență descrisă în cadrul sindromului Gardner (5,75). Ele includ chisturile epidermoide și fibroamele cutanate. Spre deosebire de leziunile sporadice, în sindromul Gardner aceste leziuni cutanate apar la vârstă tânără (de obicei în copilărie), sunt multiple, localizate difuz la nivelul scalpului, feței, spatelui, umerilor, brațelor și membrelor inferioare, măsurând de la câțiva milimetri la câțiva centimetri diametru. Chisturile epidermoide și fibroamele cutanate au o semnificație clinică minoră, reprezentând, împreună cu osteoamele și anomaliile dentare, markeri clinici ai polipozei adenomatoase colonice.

Tumorile desmoide, CHRPE și tumorile maligne extraintestinale asociate FAP au fost deja prezentate.

Sindromul Turcot

Sindromul Turcot se caracterizează prin asocierea dintre prezența tumorilor maligne ale sistemului nervos central și FAP. Coexistența a multiple adenoame colorectale și tumori maligne ale sistemului nervos central a fost descrisă pentru prima dată în 1959 de către Turcot, în cazul a doi frați cu FAP (42). Afecțiunea se transmite autosomal recesiv și este relativ rar întâlnită, comparativ cu FAP sau sindromul Gardner. Frecvența reală a sindromului Turcot este dificil de estimat din cauza ratei crescute a mortalității prin tumori cerebrale care precedă dezvoltarea fenotipului polipozic. Majoritatea tumorilor cerebrale reprezintă glioame cu malignitate înaltă (glioblastom multiform, meduloblastom, astrocitom) și care apar prima sau a doua decadă de viață.

Studiile de genetică moleculară au condus la descrierea a două variante ale sindromului Turcot, în raport cu anomaliile genetice și tipul tumorilor cerebrale. Aproximativ 2/3 din cazurile de sindrom Turcot se caracterizează prin mutații interesând gena APC, în timp ce 1/3 din cazuri, inclusiv familia descrisă inițial de către Turcot, se asociază cu mutații în genele de stabilitate sau antimutatoare, gene implicate în patogeneza cancerului colorectal ereditar nonpolipozic (HNPCC) (76,77). Variate tumori maligne ale sistemului nervos central se asociază fiecărui subtip genetic; în sindromul Turcot asociat cu mutații la nivelul genei APC se întâlnesc meduloblastoame, astrocitoame și ependimoame anaplastice, în timp ce în cazurile asociate cu mutații interesând genele de stabilitate tumorile cerebrale sunt reprezentate de glioblastoame multiforme (76,77).

Membrii cu risc genetic din familiile cu sindrom Turcot necesită, în afara screeningului colonoscopic și a colectomiei profilactice, screening neurologic prin tomografie computerizată sau rezonanță magnetică nucleară.

Sindromul polipozei adenomatoase atenuate

Polipoza adenomatoasă familială atenuată (FAAS) reprezintă o variantă atenuată a FAP, caracterizată prin prezența unui număr redus de adenoame colonice (în general, sub 100; în medie, sub 30), localizate îndeosebi la nivelul colonului proximal (70% sunt localizate proximal de flexura splenică) și prezentând un tip de creștere plat (13). FAAS se asociază cu mutații interesând extremitatea proximală 5' (24,25) sau distală 3' (26-28) a genei APC. Vârsta medie la diagnosticul FAAS este cu aproximativ o decadă mai avansată decât în cazul FAP. Descrisă inițial în 1992 de către Lynch și Smyrk, ca „sindromul adenoamelor plate ereditare", această variantă de FAP a fost redenumită *polipoză adenomatoasă familială atenuată (FAAS)* datorită asocierii cu mutații germinale interesând extremitatea 5' a genei APC (25).

Diagnosticul FAAS este adeseori dificil, în afara testelor genetice, din cauza prezenței unui număr redus de adenoame, chiar la vârste înaintate. Screeningul FAAS se realizează prin colonoscopie totală începând cu vârsta de 20 de ani; în cazul unui examen inițial negativ, se recomandă ca examinările ulterioare să se repete la interval de 2-3 ani (64-66). Cancerul colonic se dezvoltă cu aproximativ o decadă mai târziu decât în varianta clasică a FAP. Colonoscopia totală este recomandată datorită caracteristicilor adenoamelor colonice (plate, în număr redus, localizate proximal) (64-66).

Decizia efectuării colectomiei profilactice în FAAS este dificilă, deoarece majoritatea pacienților dezvoltă un număr redus de adenoame colonice, chiar la vârste înaintate. Colectomia profilactică este justificată în cazul pacienților cu peste 20-30 de adenoame colonice, în prezența displaziei sau atunci când adenoamele colonice nu pot fi controlate endoscopic (13). Colectomia subtotală cu anastomoză ileo-rectală reprezintă o recomandare viabilă în cazul acestor pacienți, datorită numărului redus și distribuției proximale a polipilor (13).

Sindroamele de polipoză hamartomatoasă

Sindroamele de polipoză hamartomatoasă intestinală reprezintă o suită de condiții distincte, caracterizate prin prezența a multipli polipi hamartomatoși la nivelul tractului gastrointestinal. În ansamblu, acest grup este cu mult mai rar întâlnit în practică comparativ cu FAP. Deoarece polipii hamartomatoși sunt polipi nonneoplastici, se consideră că sindroamele de polipoză hamartomatoasă au un potențial malign minor. Diagnosticul diferențial al variatelor sindroame de polipoză hamartomatoasă a fost multă vreme fundamentat pe trăsăturile fenotipice ale acestora. Clarificarea bazelor moleculare ale afecțiunii permite actualmente o clasificare rațională a acestor condiții (13). Cel puțin 3 gene diferite sunt implicate în apariția sindroamelor de polipoză hamartomatoasă intestinală; locii genici corespunzători sunt situați pe cromozomii 19p (sindromul Peutz-Jeghers) (78), 10q (polipoza juvenilă, sindromul

Cowden, sindromul Ruvalcaba-Myhre-Smith) (79,80) și 6q (sindromul polipozei mixte ereditare) (81).

Sindromul Peutz-Jeghers

Epidemiologie și genetică

Sindromul Peutz-Jeghers reprezintă o afecțiune ereditară transmisă autosomal dominant, cu penetranță înaltă, caracterizată prin prezența a multipli polipi hamartomatoși gastrointestinali în asociere cu o pigmentare cutaneo-mucoasă caracteristică (13). Asocierea a fost descrisă inițial de către Peutz, în 1921, și Jeghers, în 1949 (82). Afecțiunea este rar întâlnită, în registrele de polipoză raportul dintre sindromul Peutz-Jeghers și FAP fiind de 1:10 (13). Ambele sexe sunt afectate în mod egal. Studiile genetice au demonstrat asocierea cu mutații interesând un locus genic cu funcție de supresie tumorală localizat pe cromozomul 19p.

Tablou clinic

Manifestările clinice caracteristice sindromului Peutz-Jeghers sunt reprezentate de pigmentarea cutaneo-mucoasă, polipii gastrointestinali și tumorile maligne intestinale și extraintestinale.

Pigmentarea cutaneo-mucoasă

Pigmentarea cutaneo-mucoasă constituie trăsătura clinică distinctivă a sindromului Peutz-Jeghers și este întâlnită la peste 95% dintre subiecții afectați. Ea se caracterizează prin prezența unor pete de melanină, negre sau brune, multiple, cu dimensiuni cuprinse între 1 și 5 mm, asemănătoare unor pistrui. Acestea interesează în mod predilect buzele, unde, spre deosebire de pistrui, depășesc marginea acestora, aglutinându-se în regiunea periorală (94%); sunt frecvent întâlnite la nivelul mucoasei bucale (66%), al mucoasei genitale și al regiunii perianale, la nivelul feței, palmelor, plantelor, antebrațelor și degetelor. Petele de melanină apar în cursul primilor 1-2 ani de viață, devenind tot mai numeroase și acoperind arii mari odată cu înaintarea în vârstă (13). Prezența petelor pigmentare impune screeningul tractului gastrointestinal deși, ocazional, leziunile cutanate și intestinale se transmit separat. Examenul microscopic al maculelor pigmentare relevă faptul că acestea nu se caracterizează prin creșterea numărului de melanocite, ci printr-o anomalie de transfer al melanozomilor din melanocite (83).

Polipii gastrointestinali

Hamartoamele gastrointestinale sunt întâlnite la 88-100% dintre pacienții cu sindrom Peutz-Jeghers (84). Ele interesează cel mai frecvent intestinul subțire (64-96%), fiind urmate de localizarea colonică (60%) și gastrică (24-49%). Numărul polipilor variază între 1 și 20 pe segment digestiv afectat, pot fi sesili sau pediculați, cu suprafața neregulată, polilobată și dimensiuni cuprinse între 0,1 și 3 cm. Hamartoamele gastrointestinale apar precoce, în prima decadă de viață, devenind simptomatice însă numai în decada a doua sau a treia (85). Simptomele se asociază cu prezența polipilor mari care se pot infarctiza sau ulcera, pot sângera sau cauza ocluzie sau invaginație.

Aspectul microscopic al polipilor din sindromul Peutz-Jeghers este distinct. Polipii au caracter nonneoplastic și sunt alcătuiți din epiteliu caracteristic segmentului interesat. Trăsătura histologică caracteristică a hamartoamelor din sindromul Peutz-Jeghers constă în proliferarea și ramificarea fibrelor musculare netede din muscularis mucosae care înconjură epiteliul glandular, precum și în extensia structurilor glandulare în profunzime, în submucoasă și muscularis propria („pseudoinvazie"). Nu se întâlnesc, de regulă, leziuni histologice maligne, deși au fost raportate modificări de tip adenomatos.

Tumori maligne intestinale și extraintestinale

Incidența afecțiunilor maligne gastrointestinale în sindromul Peutz-Jeghers este de câteva ori mai mare comparativ cu populația generală, fiind estimată la 2-13% (86,89). Adenoamele și carcinoamele dezvoltate la nivelul polipilor hamartomatoși din sindromul Peutz-Jeghers se întâlnesc la nivelul tuturor segmentelor tractului gastrointestinal, stomacul și intestinul proximal fiind cele mai frecvent interesate.

O serie de tumori extraintestinale, benigne sau maligne, a fost raportată în asociere cu sindromul Peutz-Jeghers (88-90). La femei, au fost raportate carcinomul mamar, adeseori bilateral, tumori benigne sau maligne ovariene și carcinomul cervical uterin; la bărbați se întâlnesc frecvent tumori feminizante testiculare, cu punct de plecare celula Sertoli. Ambele sexe prezintă un risc crescut de dezvoltare a adenocarcinomului pancreatic.

Riscul global de a dezvolta o afecțiune malignă la pacienții cu sindrom Peutz-Jeghers este substanțial, fiind estimat la aproximativ 50% dintre subiecții afectați (88,89,91).

Istorie naturală

Manifestările clinice la diagnostic sunt reprezentate de ocluzia intestinală (43%), durerea abdominală (23%) și hemoragia digestivă (14%) (13). Aproximativ 1/3 dintre pacienți sunt diagnosticați ca urmare a prezenței petelor pigmentare cutaneo-mucoase. Cursul natural este grevat

de numeroase complicații intestinale: invaginare, obstrucție sau hemoragie digestivă; de asemenea, a fost raportată obstrucția biliară datorată polipilor dezvoltați în regiunea papilară (92,93). Aceste complicații apar, de regulă, în decada a treia de viață și necesită intervenții chirurgicale repetate. Ca urmare a repetatelor intervenții chirurgicale, pacienții pot dezvolta sindrom de intestin scurt sau ocluzie intestinală prin sindrom aderențial postoperator.

Diagnostic și screening

Diagnosticul sindromului Peutz-Jeghers este fundamentat pe prezența petelor pigmentare cutaneo-mucoase și a polipilor hamartomatoși la nivelul tractului gastrointestinal. Endoscopia digestivă superioară și inferioară și examenul radiologic al intestinului subțire sunt indicate pentru evaluarea tractului gastrointestinal la subiecții cu risc ereditar pentru sindromul Peutz-Jeghers sau pigmentare cutanată specifică. Polipectomia endoscopică este recomandată în cazul polipilor peste 5 mm sau al polipilor complicați cu hemoragie digestivă. Intervenția chirurgicală este recomandată pentru polipii mari (peste 1,5 cm) sau asociați cu complicații (obstrucție, invaginație) (94,95).

Anual, se recomandă examen clinic detaliat, efectuarea hemoglobinei serice și a unei ultrasonografii pelviabdominale și testiculare; la 2 ani interval, efectuarea endoscopiei digestive superioare și inferioare și a examenului radiologic al intestinului subțire; la 25, 30, 35, 38 de ani și din doi în doi ani după această vârstă, efectuarea unei mamografii și examen colposcopic la fiecare 3 ani.

Polipoza juvenilă

Epidemiologie și genetică

Polipoza juvenilă reprezintă o afecțiune rară, definită prin una dintre următoarele condiții: prezența a minimum 10 polipi juvenili; polipi juvenili diseminați la nivelul tractului gastrointestinal; oricare număr de polipi juvenili la un subiect cu istoric familial pozitiv (96). Polipoza juvenilă este o condiție familială în 20-50% dintre cazuri. Afecțiunea se transmite ereditar autosomal dominant cu penetranță înaltă. Mutațiile ereditare interesând gena PTEN localizată pe brațul lung al cromozomului 10 (10q23) sunt responsabile de variate sindroame de polipoză hamartomatoasă: polipoza juvenilă, sindromul Cowden, sindromul Ruvalcaba-Myhre-Smith (13).

Polipii juvenili sunt polipii nonneoplastici hamartomatoși care interesează, de regulă, copiii cu vârste cuprinse între 4 și 14 ani. Polipii apar în prima decadă de viață, fenotipul complet constituindu-se în adolescență sau la adultul tânăr și constând în zeci sau sute de polipi hamartomatoși. Polipii juvenili sunt localizați preferențial la nivel colonic, deși poate fi interesat oricare segment al tubului digestiv. Sunt leziuni sesile sau pediculate de dimensiuni variabile, de la câțiva milimetri la câțiva centimetri; suprafața este de culoare roșu aprins, netedă, fără fisuri sau caracter polilobat, putând fi acoperită de exsudat albicios. Microscopic, polipul juvenil se caracterizează printr-o abundentă *lamina propria* conținând glande alungite sau dilatate chistic; epiteliul acestor glande este nonneoplastic, caracteristic segmentului digestiv în care se dezvoltă polipul.

Tablou clinic

Manifestările clinice apar din copilărie; vârsta medie la diagnostic este de 4,5 ani în formele nonfamiliale și 9,5 ani în formele familiale (97). Principalele manifestări clinice sunt reprezentate de hemoragia digestivă inferioară (75% dintre cazuri), prolapsul transrectal al polipului, durerea abdominală, diareea și retardarea dezvoltării staturo-ponderale (96). Aproximativ 20% dintre formele nonfamiliale se asociază cu malformații congenitale, cum ar fi malrotația intestinală, diverticulul Meckel, hidrocefalia, malformații cardiace. Formele familiale se asociază cu malformații cardiace, polidactilie, palatoschisis (97). Adenocarcinomul colonic este întâlnit cu frecvență crescută la pacienții cu polipoză juvenilă, incidența estimată fiind de aproximativ 9% (98,99).

Diagnostic pozitiv și screening

Polipoza juvenilă trebuie suspicionată în cazul subiecților cu istoric familial pozitiv și hemoragie digestivă inferioară, precum și în cazul oricărui subiect sub 20 de ani cu hemoragie digestivă inferioară. Diagnosticul se realizează prin colonoscopie cu prelevare de biopsii; endoscopia digestivă superioară este necesară pentru evaluarea polipilor tractului gastrointestinal superior.

Deși nu sunt standardizate, recomandările de screening se aplică copiilor cu istoric familial pozitiv pentru polipoza juvenilă și constau în test hemocult anual și colonoscopie la fiecare 3-5 ani.

Tratament și supraveghere

Polipectomia endoscopică reprezintă metoda terapeutică adecvată în prezența unui număr redus de polipi, colectomia cu anastomoză ileorectală și supravegherea endoscopică a rectului

restant fiind rezervate cazurilor caracterizate prin prezența a numeroși polipi.

Supravegherea colonoscopică în cazurile de polipoză juvenilă în care nu s-a practicat colectomie nu este standardizată, dar un interval de 1-3 ani, în raport cu numărul și dimensiunile polipilor, pare adecvat.

Sindroame înrudite cu polipoza juvenilă

O relație similară celei dintre FAP și sindromul Gardner există și între polipoza juvenilă și o serie de sindroame înrudite, reprezentate de boala Cowden și sindromul Ruvalcaba-Myhre-Smith. Argumente moleculare și fenotipice sugerează că cele două afecțiuni reprezintă variante ale polipozei juvenile. Analiza moleculară a demonstrat că pacienții cu aceste afecțiuni prezintă anomalii genetice contigue, cu interesarea genei PTEN.

Boala Cowden, denumită și ***sindromul hamartoamelor multiple,*** este o condiție determinată de mutații interesând cromozomul 10q, transmisă autosomal dominant, cu penetranță înaltă și o rată înaltă de noi mutații. Afecțiunea se caracterizează prin prezența a multiple hamartoame digestive, leziuni cutanate caracteristice și tumori benigne și maligne extraintestinale. Polipii hamartomatoși pot interesa orice segment al tubului digestiv, inclusiv esofagul. Hamartoamele digestive sunt de tip variat, incluzând polipi juvenili, lipoame, polipi inflamatori, ganglioneuroame, hiperplazie limfoidă sau protuberante ale epiteliului normal (polipi mucoși). Manifestările clinice gastrointestinale sunt rar întâlnite, iar riscul pentru afecțiuni maligne gastrointestinale este similar celui din populația generală. Manifestarea caracteristică bolii Cowden constă în prezența a multiple trichilemoame faciale; acestea sunt papule keratozice de dimensiuni variate, dispuse în jurul gurii, nasului, ochilor și la nivelul extremităților distale. Alte leziuni cutaneomucoase asociate bolii Cowden sunt: pete café au lait, vitiligo, carcinom spino- și bazocelular, papule verucoase la nivelul mucoasei bucale. Boala Cowden se asociază cu o incidență de 10% a cancerului tiroidian și de 50% a carcinomului mamar, precum și cu variate alte tumori maligne sau benigne (hemangioame, limfangioame, lipoame, neurofibroame, leiomioame, meningioame).

Sindromul Ruvalcaba-Myhre-Smith se caracterizează prin prezența polipilor hamartomatoși gastrointestinali, macrocefalie, anomalii de dezvoltare și pete pigmentare asemănătoare celor descrise în sindromul Peutz-Jeghers, localizate la nivelul penisului.

Sindroame foarte rare de polipoză hamartomatoasă

Sindromul de polipoză mixtă ereditară reprezintă o condiție extrem de rară, caracterizată prin prezența polipilor colonici cu structură mixtă (polipi juvenili, structuri adenomatoase și polipi hiperplastici).

Neurofibromatoza intestinală se caracterizează prin proliferarea structurilor nervoase din peretele intestinal; proliferarea poate fi difuză sau poate îmbrăca aspect polipoid, poate interesa structurile nervoase transmural *(multiple endocrine neoplasia* – MEN II) sau numai la nivelul mucoasei (neurofibromatoza tip I sau boala von Recklinghausen). Aproximativ 25% dintre pacienții cu boală von Recklinghausen prezintă multiple neurofibroame intestinale cu aspect polipoid, intestinul subțire fiind segmentul cel mai frecvent afectat.

Sindroame de polipoză neereditară

Aceste condiții sunt excepțional de rar întâlnite. Importanța lor constă în necesitatea de a le diferenția de sindroamele de polipoză familială, îndeosebi de FAP, precum și în riscul asocierii cu afecțiuni maligne.

Sindromul Cronkhite-Canada reprezintă o afecțiune neereditară caracterizată prin polipoză gastrointestinală generalizată, hiperpigmentare cutanată, alopecie și distrofia/atrofia unghiilor. Afecțiunea este ubicuitară, sexul masculin fiind preponderent afectat, iar vârsta medie la diagnostic este de 59 de ani. Au fost postulați variați agenți nutriționali, infecțioși și imunologici, dar etiologia afecțiunii rămâne incertă.

Polipii gastrointestinali au dimensiuni variabile, de la câțiva milimetri la câțiva centimetri, sunt sesili și dispuși la nivelul întregului tract digestiv, cu excepția esofagului. Microscopic, aceștia sunt identici cu polipii juvenili (epiteliu de suprafață cu aspect normal, glande dilatate chistic), prezentând în plus o *lamina propria* edematiată, congestivă, inflamată. La nivelul polipilor din sindromul Cronkhite-Canada au fost descrise modificări adenomatoase, iar incidența cancerului colorectal este de 12-15%.

Hiperpigmentarea caracteristică sindromului Cronkhite-Canada constă în macule negre sau brune cu dimensiuni variind de la câțiva milimetri la 10 centimetri, dispuse preferențial la nivelul membrelor superioare, dar putând afecta și fața,

scalpul, gâtul, toracele, palmele, plantele sau membrele inferioare. Pigmentarea se datorează creşterii cantităţii de melanină în stratul bazal al epidermei. Pierderea părului apare rapid, în decursul a câteva săptămâni, şi interesează scalpul, faţa, sprâncenele, pilozitatea axilară, pubiană şi cea de la nivelul membrelor. Tabloul clinic este întregit de prezenţa distrofiei unghiale (atrofia, ruperea şi desprinderea unghiilor de pe patul unghial).

Sindromul Cronkhite-Canada se caracterizează printr-un debut acut, cu diaree, durere abdominală şi anorexie, şi o evoluţie rapid progresivă. Scăderea ponderală, pierderea proteică cu hipoalbuminemie şi edeme, pierderea părului, hiperpigmentarea cutanată şi modificările unghiale se instalează rapid, în decursul a câteva săptămâni. Hemoragia digestivă şi invaginaţia polipilor gastrointestinali sunt rar întâlnite. Complicaţiile datorate malnutriţiei (caşexia, anemia, insuficienţa cardiacă congestivă, imunosupresia şi infecţiile severe) reprezintă cauza majoră de morbiditate şi mortalitate în această afecţiune. Majoritatea pacienţilor decedează în câteva luni de la diagnostic. Au fost raportate şi remisiuni spontane. Posibilităţile terapeutice includ corticoterapia, antibioterapia şi nutriţia parenterală.

O serie de alte condiţii poate determina polipoza tractului gastrointestinal: *hiperplazia limfoidă nodulară, limfomul intestinal, polipoza hiperplastică sau inflamatorie*. Diagnosticul diferenţial este fundamentat pe examenul histopatologic.

Bibliografie

1. Gardner EJ, Burt RW, Freston JW. Gastrointestinal polyposis: syndromes and genetic mechanisms. West J Med 1980; 132: 488.

2. Handford H. Disseminated polypi of the large intestine becoming malignant. Trans Pathol Soc Lond 1890; 41: 133.

3. Griffioen G, Bus PJ, Verspaget HW, Lamers CBHW. Extracolonic manifestation of familial adenomatous polyposis: desmoid tumors, and upper gastrointestinal adenomas and carcinomas. Scand J Gastroenterol 1998; 33 (Suppl 225): 85-91.

4. Lockhart-Mummery JP, Dukes CE. Familial adenomatosis of colon and rectum. Lancet 1939; 237: 586.

5. Gardner EJ, Richards RC. Multiple cutaneous and subcutaneous lesions occuring simultaneously with hereditary polyposis and osteomas. Am J Hum Genet 1953; 5: 139-147.

6. Bussey HJR. Familial polyposis coli. Family studies, histopathology, differential diagnosis and results of treatment. Baltimore: Johns Hopkins University Press, 1975.

7. Herrera L, Kakati S, Gibas L, et al. Gardner syndrome in a man with an interstitial deletion of 5q1. Am J Md Genet 1986; 25: 473-476.

8. Groden J, Thliveris A, Samowitz W et al. Identification and characterization of the familial adenomatous polyposis gene. Cell 1991; 66: 587-600.

9. Kinzler KW, Nilbert MC, Su LK et al. Identification of FAP locus gene from chromosome 5q21. Science 1991; 253: 661-665.

10. Powel SM, Petersen GM, Krush AS et al. Molecular diagnosis of familial adenomatous polyposis. N Engl J Med 1993; 329: 1982-1987.

11. Jarvinen HJ. Epidemiology of familial adenomatous polyposis in Finland: impact of family screening on the colorectal cancer rate and survival. Gut 1992; 33: 357.

12. Bhlow S, Faurschou Nielsen T, Bhlow C et al. The incidence rate of familial adenomatous polyposis. Results from the Danish Polyposis Register. Int J Colorect Dis 1996; 11: 88.

13. Burt RW, Jacoby RF. Polyposis syndromes. In: Yamada T, Alpers DH, Laine L, Owyang C, Powell DW eds. *Textbook of Gastroenterology*. Philadelphia: Lippincott Williams & Wilkins Publishers. 1999: 1995-2022.

14. Kinzler KW, Vogelstein B. Lessons from the hereditary colorectal cancer. Cell 1996; 87: 159.

15. Leppert M, Dobbs M, Scambler P et al. The gene for familial polyposis colimaps on the long arm of chromosome 5. Science 1987; 238: 1411.

16. Joslyn G, Carlson M, Thliveris A et al. Identification of deletion mutations and three new genes at the familial polyposis locus. Cell 1991; 66: 600.

17. Smith KJ, Johnson KA, Bryan TM et al. The APC gene product in normal and tumor cells. Proc Natl Acad Sci U S A 1993; 90: 2846.

18. Bjroud C, Soussi T. APC gene: database of germline and somatic mutations in human tumors and cell lines. Nucleic Acids Res 1996; 24: 121.

19. Morin PJ, Vogelstein B, Kinzler KW. Apoptosis and APC in colorectal tumorigenesis. Proc Natl Acad Sci USA 1996; 93: 7950.

20. Su L-K,Vogelstein B, Kinzler KW. Association of the APC tumor suppressor protein with catheninș. Science 1993; 262: 1734.

21. Rubenfeld B, Souza B, Albert I et al. Association of the APC gene product with β-catenin. Science 1993; 262: 1731.

22. Rubenfeld B, Albert I, Porfiri E et al. Binding of GSK3beta to the APC-beta-catenin complex and regulation of complex assembly. Science 1996; 272:1023.

23. Wallis YL, MacDonald F, Hulten M et al. Genotype-phenotype correlation between position of constitutional APC gene mutation and CHRPE expression in familial adenomatous polyposis. Hum Genet 1994; 94: 543.

24. Giardiello FM, Brensinger JD, Luce MC et al. Phenotypic expression of disease in families that have mutations in the 5' region of the adenomatous polyposis coli gene. Ann Intern Med 1997; 126: 514.

25. Lynch HT, Smyrk T, McGinn T et al. Attenuated familial adenomatous polyposis (AFAP). A phenotypically and genotypically distinctive variant of FAP. Cancer 1995; 76: 2427.

26. Friedl W, Meuschel S, Caspari R et al. Attenuated familial adenomatous polyposis due to a mutation in the 3' part of the APC gene. A clue for understanding the function of the APC protein. Hum Genet 1996; 97: 579.

27. Gardner RJM, Kool D, Edkins E et al. The clinical correlates of a 3' truncating mutation (codons 1982-1983) in the adenomatous polyposis coli gene. Gastroenterology 1997; 113: 326.

28. van der Luijt RB, Meera-Khan P, Vasen HF et al. Germline mutations in the 3' part of APC exon 15 do not result in truncated proteins and are associated with attenuated adenomatous polyposis coli. Hum Genet 1996; 98: 727.

29. Nagase H, Miyoshi Y, Horii A. et al. Correlation between the location of germline mutations in the APC gene and the number of colorectal polyps in familial adenomatous polyposis patients. Cancer Res 1992; 52: 4055.

30. Nugent KP, Phillips RK, Hodgson SV et al. Phenotypic expression in familial adenomatous polyposis: partial prediction by mutation analysis. Gut 1994; 35: 1622.

31. Caspari R, Olschwang S, Friedl W. et al. Familial adenomatous polyposis: desmoid tumors and lack of ophthalmic lesions (CHRPE) associated with APC mutations beyond codon 1444. Hum Mol Genet 1995; 4: 337.

32. Petersen G, Slack J, Nakamura Y. Screening guidelines and premorbid diagnosis of familial adenomatous polyposis using likage. Gastroenterology 1991; 100: 1658.

33. Itzkowitz SH, Kim YS. Gastrointestinal polyposis syndrome. In: Feldman S, Scharschmidt BF, Sleisenger MH, eds. Sleisenger's and Fordtran's. *Gastrointestinal and Liver Disease*. Pathophysiology/Diagnosis/Management. Philadelphia: WB Saunders Co: 1998: 1887-1905.

34. Jang YS, Steinhagen RM, Heimann TM. Colorectal cancer in familial adenomatous polyposis. Dis Colon Rectum 1997; 40: 312.

35. Sarre RG, Frost AG, Jagelman DG et al. Gastric and duodenal polyps in familial adenomatous polyposis: a retrospective study of the nature and prevalence of upper gastrointestinal polyps. Gut 1987; 28: 306-314.

36. Phillips LG. Polyposis and carcinoma of the small bowel and familial polyposis. Dis Colon Rect 1981; 24: 478-481.

37. Jones TR, Nance FC. Periampullary malignancy in Gardner's syndrome. Ann Surg 1977; 185: 565-573.

38. Giardiello FM, Petersen GM, Bremsinger JD et al. Hepatoblastoma and APC gene mutation in familial adenomatous polyposis. Gut 1996; 39: 867-869.

39. Lee FI, MacKinnon MD. Papillary thyroid carcinoma associated with polyposis coli. Am J Gastroenterol 1981; 76: 138-140.

40. Painter TA, Jagelman DG. Adrenal adenomas and adrenal carcinomas in association with hereditary adenomatosis of the colon and rectum. Cancer 1985; 55: 2001-2004.

41. Jones IT, Jagelman DG, Fazio VW et al. Desmoid tumors in familial polyposis coli. Ann Surg 1986; 204: 94-97.

42. Turcot J, Despress JP, St. Pierre F. Malignant tumors of the central nervous system associated with familial polyposis of the colon. Report of two cases. Dis Colon Rectum 1959; 2: 465-468.

43. Sener SF, Miller HH, DeCosse JJ. The spectrum of polyposis. Surg Gynaecol Obstet 1984; 159: 525-532.

44. Arvanitis ML, Jagelman DG, Fazio VW et al. Mortality in patients with familial adenomatous polyposis. Dis Colon Rectum 1990; 33: 639-642.

45. Kurtz RC, Sternberg SS, Miller HH, Decosse JJ. Upper gastrointestinal neoplasia in familial polyposis. Dig Dis Sci 1987; 32: 459.

46. Sawada T, Muto T. Role of upper gastrointestinal surveillance in patients with familial adenomatous polyposis. Gastrointest Endosc Clin North Am 1997; 7: 99.

47. Iida M, Yao T, Itoh H et al. Natural history of fundic gland polyps in patients with familial adenomatous polyposis/Gardners' syndrome. Gastroenterology 1985; 89: 1021-1026.

48. Odze RD, Marcial MA, Antonioli D. Gastric fundic gland polyps: a morphological study including mucin histochemistry, stereometry, and MIB-1 immunohistochemistry. Hum Pathol 1996; 27: 896.

49. Offerhaus GJC, Giardiello FM, Krush AJ et al. The risk of upper gastrointestinal cancer in familial adenomatous polyposis. Gastroenterology 1992; 102: 1980.

50. Jagelman DG, DeCosse JJ, Bussey HJR. Upper gastrointestinal cancer in familial adenomatous polyposis. Lancet 1988; 1: 1149.

51. Bertoni G, Sassatelli R, Tansini P et al. Jejunal polyps in familial adenomatous polyposis assessed by push-type endoscopy. J Clin Gastroenterol 1993; 17: 343.

52. Walsh N, Qizilbash A, Banergee R, Waugh A. Biliary neoplasia in Gardner's syndrome. Arch Pathol Lab Med 1987; 111: 76.

53. Spiegelman AD, Farmer KCR, James M, Richman PI, Phillips RKS. Tumours of the liver, bile ducts, pancreas and duodenum in a single patient with familial adenomatous polyposis. Br J Surg 1991; 78: 979.

54. Posner MC, Shiu MH, Newsome JL et al. The desmoid tumor. Arch Surg 1989; 124: 191-196.

55. Reitamo JJ, Hayry P, Nykyri E et al. The desmoid tumor. I. Incidence, sex, age, and anatomical distribution in the Finnish population. Am J Clin Pathol 1982; 77: 665-673.

56. Reitamo JJ, Scheinin TM, Hayry P. The desmoid syndrome: new aspects in the cause, pathogenesis, and treatment of the desmoid tumour. Am J Surg 1986; 151: 230-237.

57. Naylor EW, Gardner EJ, Richards RC. Desmoid tumours and mesenteric fibromatosis in Gardner's syndrome: report of kindred 109. Arch Surg 1979; 114: 1181-1185.

58. Gurbuz AK, Giardiello FM, Petersen GM et al. Desmoid tumours in familial adenomatous polyposis. Gut 1994; 35: 377-381.

59. Thompson JS, Harned RK, Anderson JC et al. Papillary carcinoma of the thyroid and familial polyposis coli. Dis Colon Rectum 1983; 26: 583.

60. Giardiello FM, Offerhaus JA, Krush AJ et al. Risk of hepatoblastoma in familial adenomatous polyposis. J Pediatr 1991; 119: 766.

61. Giardiello FM, Petersen GM, Bresinger JD et al. Hepatoblastoma and APC gene mutation in familial adenomatous polyposis. Gut 1996; 39: 867.

62. Painter TA, Jagelman DG. Adrenal adenomas and adrenal carcinomas in association with hereditary adenomatosis of the colon and rectum. Cancer 1985; 55: 2001.

63. Pauli RM, Pauli ME, Hall JG. Gardner's syndrome and periampullary malignancy. Am J Med Genet a980; 6: 205-219.

64. Winawer SJ, Fletcher RH, Miller RH et al. Colorectal cancer screening: clinical guidelines and rationale. Gastroenterology 1997; 112: 594-642.

65. Rex DK, Johnson DA, Lieberman DA, Burt RW, Sonnenberg A. Colorectal cancer prevention 2000: Screening recommendations of the American College of Gastroenterology. Am J Gastroenterol 2000; 95: 868-877.

66. Guidelines for Colorectal Cancer Screening and Surveillance. American Society for Gastrointestinal Endoscopy. Gastrointest Endosc 2000; 51: 777-782.

67. Nugent KP, Spiegelman AD, Williams CB, Talbot IC, Phillips RKS. Surveillance of duodenal polyps in familial adenomatous polyposis: progress report. J R Soc Med 1994; 87: 704.

68. Sawada T, Muto T. Familial adenomatous polyposis: should patients undergo surveillance of the upper gastrointestinal tract ? Endoscopy 1995; 27: 6-9.

69. Tytgat GNJ. Surveillance of familial adenomatous polyposis patients after ileorectal anastomosis or ileoanal pouch anastomosis. Gastrointest Endosc Clin North Am 1997; 7: 111.

70. Kartheuser AH, Parc R, Penna CP et al. Ileal pouch-anal anastomosis as the first choice operation in patients with familial adenomatous polyposis: a ten-year experience. Surgery 1996; 119: 615.

71. Nugent KP, Northover J. Total colectomy and ileorectal anastomosis. In: Phillips RKS, Spigelman AD, Thomason JPS eds. *Familial adenomatous polyposis and other polyposis syndromes.* London: Edward Arnold, 1994: 79.

72. DuBois RN, Giardiello FM, Smalley WE. Nonsteroidal anti-inflammatory drugs, eicosanoids, and colorectal cancer prevention. Gastroenterol Clin North Am 1996; 25: 773.

73. Giardiello FM, Offerhaus JA, Tersmette AC et al. Sulindac induced regression of colorectal adenomas in familial adenomatous polyposis: evaluation of predictive factors. Gut 1996; 38: 578.

74. Nugent KP, Farmer KCR, Spigelman AD et al. Randomised double-blind placebo controlled clinical trial of the effect of sulindac on duodenal and rectal polyposis and cell proliferation in familial adenomatous polyposis. Br J Surg 1993; 80: 1618.

75. Gardner EJ. Follow-up study of a family group exhibiting dominant inheritance for a syndrome including intestinal polyps, osteomas, fibromas and epidermal cysts. Am J Hum Genet 1962; 14: 376.

76. Hamilton SR, Liu B, Parsons RE et al. The molecular basis of „Tucot syndrome". N Engl J Med 1995; 332: 839.

77. Paraf E, Jothy S, Van Meir EG. Brain tumor-polyposis syndrome: two genetic diseases ? J Clin Oncol 1997; 15: 2744.

78. Hemminki A, Tomlinson I, Markie D et al. Localization of a susceptibility locus for Peutz-Jeghers syndrome to 19p using comparative genomic hybridization and targeted linkage analysis. Nature Genet 1997; 15: 87-90.

79. Jacoby RF, Schlack S, Cole CE et al. A juvenile polyposis tumor suppressor locus at 10q22 is-deleted from nonepithelial cells in the lamina propria. Gastroenterology 1997; 112: 1398-1403.

80. Zigman AF, Lavine JE, Jones MC et al. Localization of the Bannayan-Riley-Ruvalcaba syndrome gene to chromosome 10q23. Gastroenterology 1997; 113: 1433-1437.

81. Thomas HJW, Whitelaw SC, Cottrell E et al. Genetic mapping of the hereditary mixed polyposis syndrome to chromosome 6q. Am J Hum Genet 1996; 58: 770-775.

82. Jeghers H, McKusick VA, Katz KH. Generalized intestinal polyposis and melanin pots of the oral mucosa, lips and digits. A syndrome of diagnostic significance. N Engl J Med 1949; 241: 993.

83. Yamada K, Matsukawa A, Hori Y, Kukita A. Ultrastructural studies on pigmented macules of Peutz-Jeghers syndrome. J Dermatol 1981; 8: 367.

84. Utsonomiya J, Gocho H, Miyanaga T et al. Peutz-Jeghers syndrome: its natural course and management. Johns Hopkins Med J 1975; 136: 74.

85. Spigelman AD, Arese P, Phillips RK. Polyposis: the Peutz-Jeghers syndrome. Br J Surg 1995; 82: 1311.

86. Narita T, Eto T, Ito T. Peutz-Jeghers syndrome with adenomas and adenocarcinomas in colonic polyps. Am J Surg Pathol 1987; 11: 76.

87. Giardiello FM, Welsh SB, Hamilton SR et al. Increased risk of cancer in the Peutz-Jeghers syndrome. N Engl J Med 1987; 316: 1511.

88. Spigelman AD, Murday V, Phillips RKS. Cancer and the Peutz-Jeghers syndrome. Gut 1989; 30: 1588.

89. Defago MR, Higa AL, Campra JL et al. Carcinoma in situ arising in a gastric hamartomatous polyp in a patient with Peutz-Jeghers syndrome. Endoscopy 1996; 28: 267.

90. Chen KTK. Female genital tract tumors in Peutz-Jeghers syndrome. Hum Pathol 1986; 176: 858.

91. Hizawa K, Iida M, Matsuoto T et al. Cancer in Peutz-Jeghers syndrome. Cancer 1993; 72: 2777.

92. Nichols PH, Armstrong CP. Obstructed common bile duct from a Peutzz-Jeghers polyp. Br J Surg 1997; 84: 232.

93. Schnedl WJ, Reisinger EC, Lipp RW et al. Biliary obstruction due to duodenojejunal intussusception in Peutz-Jeghers syndrome. J Clin Gastroenterol 1996; 23: 220.

94. Van Coevorden F, Mathus-Vliegen EMH, Brummel-Kamp WH. Combined endoscopic and surgical treatment in Peutz-Jeghers syndrome. Surg Gynecol Obstet 1986; 162; 426.

95. Rebsdorf-Pedersen I, Hartvigsen A, Fischer-Hansen B et al. Management of Peutz-Jeghers syndrome. Experience with patients from the Dannish Polyposis Register. Int J Colorectal Dis 1994; 9: 177.

96. Desai DC, Neale KF, Talbot IC et al. Juvenile polyposis. Br J Surg 1995; 82: 14.

97. Grotski HW, Rickert RR, Smith WD, Newsome JF. Familial juvenile polyposis coli. A clinical and pathologic study of a large kindred. Gastroenterology 1982; 82: 494.

98. Jarvinan H, Franssila KO. Familial juvenile polyposis coli: increased risk of colorectal cancer. Gut 1984; 25: 792.

99. O'Riordain DS, O' Dwyer PJ, Cullen AF et al. Familial juvenile polyposis coli and colorectal cancer. Cancer 1991; 68: 889.

CANCERUL COLORECTAL

Liana Gheorghe, Cristian Gheorghe, Mircea Cazacu

Cadru nosologic

Cancerul colorectal (CCR) reprezintă una dintre cele mai studiate neoplazii umane. Progresele realizate în biologia moleculară, epidemiologia și terapia CCR au determinat progrese remarcabile în patogeneza și profilaxia cancerului, conducând la ameliorarea prognosticului pacienților neoplazici.

Astfel, CCR reprezintă un model optim de studiu al interacțiunii dintre factorii genetici și factorii de mediu în etiologia cancerului. Genele implicate în carcinogeneza colorectală și predispoziția ereditară pentru CCR au fost definite și reprezintă actualmente suportul diagnosticului molecular al CCR și al terapiei genice. Studiul CCR a atras atenția asupra existenței leziunilor premaligne, a permis definirea unor grupuri cu risc crescut pentru CCR și dezvoltarea unei metodologii eficiente de screening în cazul subiecților asimptomatici. Studiile epidemiologice au condus la definirea conceptului profilaxiei primare a CCR prin modulare dietetică și chemoprofilaxie medicamentoasă. Colonoscopia cu îndepărtarea leziunilor premaligne (adenoame colorectale) reprezintă cea mai eficientă modalitate profilactică a CCR în momentul actual. Chimioterapia și radioterapia adjuvantă s-au dovedit eficiente în consolidarea rezultatelor chirurgiei curative, ameliorând supraviețuirea pe termen lung în cazul pacienților cu CCR. Managementul adecvat, aplicat în stadii precoce, face din CCR una dintre cele mai curabile neoplazii umane.

Cancerul rectal (cancerul localizat în primii 15 cm de la orificiul anal) și cancerul colonic reprezintă două afecțiuni distincte din punct de vedere al epidemiologiei, istoriei naturale și managementului (1).

Epidemiologie

CCR reprezintă o cauză majoră de morbiditate și mortalitate în lume, afectând 1 din 20 de persoane în ariile cu standard socioeconomic crescut (2). Cu 678.000 noi cazuri anual, CCR constituie cea de a patra localizare malignă, după plămân, stomac și sân (3). CCR este responsabil de 8,9% din totalul cancerelor nou diagnosticate (3) și de aproximativ 10% din totalul deceselor prin cancer în țările cu standard socioeconomic înalt (4). În raport cu sexul, CCR reprezintă cea de a treia cauză de cancer la ambele sexe (după plămân și stomac la bărbați, sân și uter la femei) (5).

O trăsătură epidemiologică majoră a CCR este ampla sa *variabilitate geografică*. CCR este o afecțiune ubicuitară, distribuită neuniform pe glob, în raport cu aria geografică și standardul socioeconomic al populației. Se descriu astfel arii cu incidență crescută (peste 30/100.000 loc), în general ariile industrializate ale lumii (America de Nord, Europa de Vest, Australia, Noua Zeelandă), intermediară (între 20-30/100.000 loc) (arii din Europa de Vest, Europa de Est, Israel) și scăzută (sub 20/100.000 loc) (America de Sud, zone din Asia, Africa) (6). Diferența ratei incidențelor între aceste arii este de până la 10 ori (2). În România, incidența CCR este estimată la 10,1/100.000 loc pentru bărbați și 7,3/100.000 loc pentru femei (4).

În raport cu sexul, incidența CCR este mai mare la bărbați decât la femei, această tendință fiind evidentă în ariile cu incidență crescută (3, 6).

Factorii rasiali influențează incidența CCR, care este mai mare la albi față de negri, asiatici sau maori în aceeași regiune geografică.

CCR este o afecțiune genetică dobândită în cadrul unui proces de carcinogeneză multistadială, constând în acumularea unui număr critic de evenimente genetice sub influența carcinogenilor din mediu. Acumularea anomaliilor genetice și apariția unei clone neoplazice este un proces dependent de timpul de expunere la carcinogeni; în consecință, incidența CCR crește în raport cu vârsta, exponențial după vârsta de 50 de ani.

CCR reprezintă o afecțiune dinamică din punct de vedere epidemiologic. Principalele *tendințe epidemiologice* ale CCR sunt reprezentate de creșterea progresivă a incidenței în ultimele decade și creșterea frecvenței tumorilor proximale. Începând cu jumătatea acestui secol, incidența cancerului colonic la populația albă este în creștere evidentă, în timp ce incidența cancerului rectal este staționară. În ariile cu incidență crescută, cancerul rectal tinde să afecteze rectul proximal, în timp ce în ariile cu incidență scăzută, rectul distal este mai frecvent afectat.

Studiile epidemiologice longitudinale au arătat că riscul de dezvoltare a CCR crește rapid la populațiile care migrează din ariile cu incidență scăzută către ariile cu incidență crescută a CCR. Aceste studii au reprezentat un argument evident pentru implicarea factorilor de mediu (în principal, dieta) în patogeneza CCR.

Fumatul nu reprezintă un factor de risc independent pentru CCR, dar se asociază cu o creștere de 2-3 ori a prevalenței adenoamelor colorectale (7,8). *Consumul de alcool,* îndeosebi de bere, se asociază cu o creștere de 2-3 ori a incidenței adenoamelor colorectale și cu o semnificativă creștere a incidenței CCR (8,9). Se raportează o creștere de 2-3,6 ori a riscului de CCR la femeile care au fost iradiate pentru cancere genitale (10). *Aportul caloric crescut* și *sedentarismul* se asociază cu un risc crescut de apariție a CCR (1).

Etiologie

CCR reprezintă un model optim pentru studiul interacțiunii dintre factorii de mediu și factorii genetici în etiologia cancerului.

Factorii de mediu

Diferențele geografice și populaționale în incidența CCR sugerează intervenția factorilor de mediu în patogeneza acestei afecțiuni. Studiile epidemiologice au demonstrat rolul predispozant sau protector al unor macronutriente (lipide, carne roșie, aport caloric zilnic, vegetale și fibre alimentare), micronutriente (vitamine, minerale, oligoelemente), agenți carcinogenetici și mutageni din mediu în carcinogeneza colorectală (tabelul I).

Tabelul I

Factori de mediu implicați în carcinogeneza colorectală

Factori probabil predispozanți
Dieta cu conținut crescut de lipide, carne roșie și conținut sărac în fibre alimentare
Aportul caloric crescut
Factori posibil predispozanți
Carcinogeni și mutageni din mediu
Fecapentani (din bacteriile colonice)
Amine heterociclice (alimente arse, carne și pește prăjit)
Conținutul scăzut de seleniu din dietă
Conținutul scăzut de acid folic și metionină
Factori probabil protectori
Consumul crescut de vegetale și fibre alimentare
Factori posibil protectori
Calciu
Alimente bogate în caroteni (vitamina A)
Vitamina C și E
Uleiul polinesaturat de pește
Vegetale specifice: crucifere (benzil-isotiocianat), Allium (compuși organosulfurici), citrice (monoterpene)
Aspirina și AINS

Adaptat după Bresalier RS și Kim YS, 1998 (11)

Macronutriente

Lipidele și carnea din dietă. Aportul caloric zilnic

Consumul crescut de lipide și carne predispune la dezvoltarea CCR, îndeosebi la nivelul colonului stâng (sigmoid, descendent) (11). Numeroase studii epidemiologice au demonstrat corelația dintre incidența și mortalitatea prin cancer colonic și aportul de lipide în dietă (12). În țările cu incidență crescută a CCR, lipidele reprezintă aproximativ 40-45% din aportul caloric zilnic, în timp ce în ariile cu incidență scăzută, lipidele reprezintă numai 10-15% din caloriile din dietă (13).

Mecanismul prin care dieta cu conținut crescut de lipide predispune la CCR derivă din rolul acizilor biliari asupra proliferării epiteliului colonic. Lipidele alimentare determină creșterea

sintezei hepatice de colesterol și acizi biliari, cu creșterea consecutivă a concentrației acestora la nivel colonic. Bacteriile colonice metabolizează acești compuși la acizi biliari secundari și metaboliți ai colesterolului cu efect proliferativ asupra epiteliului colonic prin activarea ornitin-decarboxilazei, protein-kinazei C și sintezei de prostaglandine (11). 7 α-hidroxilaza, β-glucuronidaza, nitro- și azoreductazele bacteriene stimulate de dieta hiperlipidică realizează atât conversia acizilor biliari și a lipidelor din dietă în compuși co-carcinogenetici (promotori tumoareali), cât și conversia procarcinogenilor ingerați în compuși carcinogenetici activi (11).

Sursa și tipul lipidelor din dietă joacă un rol important în dezvoltarea CCR. Astfel, lipidele saturate (grăsimea din carnea de vacă, porc, uleiul de porumb) se corelează puternic pozitiv cu incidența CCR, în timp ce lipidele nesaturate (uleiul polinesaturat de pește și uleiul mononesaturat de măsline) se corelează cu incidența scăzută a CCR și cu reducerea activității proliferative la nivelul glandelor colonice.

Consumul de carne roșie (vacă, porc, oaie) se corelează pozitiv cu incidența CCR și a adenoamelor colorectale, în timp ce consumul de carne albă (pasăre, pește) se asociază cu o incidență scăzută a acestora, probabil datorită compoziției lipidice diferite.

Dieta hipercalorică și obezitatea se corelează puternic pozitiv cu incidența CCR, probabil ca urmare a consumului excesiv de lipide. O relație invers proporțională se întâlnește între incidența CCR și activitatea fizică. S-a estimat că riscul pentru cancer colonic crește cu 2,3% pentru fiecare 100 calorii/zi, aportul caloric reprezentând un factor de risc independent de componentele individuale ale dietei (14).

Legume, fructe și fibre alimentare

Ipoteza emisă de Burkitt, în 1971, cu privire la corelația dintre incidența CCR și conținutul scăzut de fibre în dietă (15) a fost confirmată de numeroase studii experimentale și epidemiologice ulterioare (16,17). În țările cu incidență crescută a CCR, dieta este deficitară în vegetale și fibre alimentare, în timp ce în ariile cu incidență scăzută a CCR (Africa, India) vegetalele și fibrele alimentare reprezintă principalii constituenți alimentari (18). O metaanaliză recentă privind impactul pe care îl are consumul de fibre asupra incidenței CCR a demonstrat efectul protector al consumului crescut de fibre alimentare, fructe și legume asupra dezvoltării CCR (19).

Mecanismul protector al fibrelor alimentare este incomplet elucidat. Deși a fost postulat rolul unor agenți specifici anticarcinogenetici (vitamine, minerale, grupări alil-sulfid), proprietățile fizico-chimice ale fibrelor alimentare par să reprezinte principalul mecanism de acțiune; astfel, fibrele dietetice (1,16):

- cresc volumul fecal, determinând diluția carcinogenilor din lumenul intestinal;
- accelerează timpul de tranzit intestinal, scăzând timpul de contact dintre carcinogeni și epiteliul colonic;
- celuloza și hemiceluloza scad nivelul enzimelor bacteriene (îndeosebi al β-glucuronidazelor) implicate în activarea carcinogenilor și co-carcinogenilor din dietă;
- polimerii fibrelor alimentare adsorb pe suprafața lor carcinogeni, antrenând eliminarea acestora;
- o parte din fibrele alimentare este fermentată de flora fecală, determinând un exces de acizi grași cu lanț scurt (lactic, piruvic, butiric) ce scad pH-ul intraluminal și inhibă activitatea carcinogenetică bacteriană.

Micronutriente

Calciul

Mecanismul prin care calciul este implicat în reglarea proliferării epiteliale este incomplet elucidat. Suplimentele orale de calciu reduc efectul mitogenic al acizilor grași liberi și al acizilor biliari, prin precipitarea acestora sub formă de săpunuri de calciu, intervenind astfel printr-un mecanism indirect asupra activității proliferative intestinale. *In vitro*, calciul are abilitatea de a inhiba sinteza ADN printr-un mecanism direct, care nu depinde de modificarea concentrației intraluminale a acizilor biliari. Suplimentele orale de calciu reduc activitatea proliferativă a colonocitelor la subiecții asimptomatici provenind din familii cu risc crescut de CCR și adenoame colorectale (20, 21), dar nici un trial clinic nu a demonstrat reducerea incidenței tumorilor colorectale prin administrarea de suplimente orale de calciu. Reducerea activității proliferative colonice prin administrare orală de calciu se corelează cu doza, numai doza de 2.000 mg calciu elemental/zi, corespunzând la 5 g carbonat de calciu, fiind eficientă (22).

Seleniul

Aportul scăzut de seleniu se corelează cu incidența crescută a neoplasmelor, indiferent de localizare (23). Seleniul reprezintă un constituent al glutation-peroxidazei și al altor sisteme antioxidative considerate agenți antineoplazici potenți. Efectul suplimentelor de seleniu în dietă asupra carcinogenezei colorectale constituie subiectul unor studii aflate în desfășurare în arii geografice în care solul are un conținut redus de seleniu.

Vitamine antioxidative

Numeroase vitamine (vitamina A, vitamina C, vitamina E) sunt creditate cu efect antineoplazic, ca urmare a activității lor antioxidative. S-a sugerat că persoanele cu nivel redus de antioxidanți prezintă un risc crescut de apariție a neoplasmelor, dar studiile prospective nu au demonstrat o relație semnificativă între nivelul seric al acestora și riscul de a dezvolta cancere gastrointestinale. O serie de studii a demonstrat că administrarea de vitamina A (30 000 UI/zi), vitamina C (1-4g/zi) și vitamina E (400 mg/zi), cu/fără supliment de cereale (22,5 g tărâțe de grâu/zi), în cadrul programelor de chemoprofilaxie a CCR, la pacienți cu polipoză adenomatoasă familială sau adenoame colorectale în antecedente, a determinat regresia adenoamelor colorectale și reducerea ratei de recidivă a polipilor adenomatoși colorectali (24,25). Un studiu recent placebo controlat (26) utilizând suplimente de vitamine antioxidante nu a demonstrat reducerea semnificativă a incidenței adenoamelor colorectale.

Aportul de acid folic și metionină

Folații și metionina sunt compuși dietetici implicați în procesul de metilare a ADN. O serie de gene implicate în carcinogeneză (oncogene și gene de supresie tumorală) sunt exprimate inadecvat (activate/inactivate) prin hipometilarea secvențelor lor regulatorii. Nivelul crescut de acid folic în dietă se corelează cu riscul scăzut de cancer și adenoame colorectale (27,28). Consumul crescut de alcool reduce nivelul S-adenosilmetioninei necesară în procesul de metilare, acesta reprezentând principalul mecanism prin care consumul crescut de alcool se corelează cu incidența neoplasmelor colorectale (28).

Alte micronutriente antineoplazice

Numeroși alți compuși din dietă au efect antineoplazic printr-o varietate de mecanisme. Astfel, benzil-isotiocianatul, constituent natural al vegetalelor din familia crucifere, compușii organosulfurici din specia *Allium* (usturoi, ceapă), monoterpenele din citrice previn activarea anumitor procarcinogeni (28). Alte micronutrimente din dietă (fenoli, flavone, tanin, curcumin, glucarați) amplifică detoxifierea enzimatică a carcinogenilor sau reduc proliferarea celulară indusă de aceștia (28).

Modularea dietetică și chemoprofilaxia cancerului colorectal

Dietele hipolipidice și hipocalorice, cu conținut crescut de fibre alimentare, fructe și legume proaspete, precum și suplimentele de calciu, agenți antioxidanți (vitamina A, E, C) și lipide polinesaturate (ulei de pește, ulei de măsline) au condus la rezultate echivoce în trialurile prospective umane. Recomandările curente se referă la menținerea unui regim hipocaloric, reducerea lipidelor din dietă la < 25% din aportul caloric zilnic, aport crescut de fructe și legume proaspete și consumul a minimum 25 g fibre/zi. Administrarea de vitamine antioxidante și calciu este avizată în cazul persoanelor provenind din familiile cu risc crescut de dezvoltare a CCR (polipoză adenomatoasă familială, cancer colorectal ereditar nonpolipozic), cu cancer și adenoame colorectale în antecedente.

Noțiunea de chemoprofilaxie se referă la utilizarea unor agenți farmacologici naturali sau sintetici pentru profilaxia, inhibiția sau regresia carcinogenezei într-o fază preinvazivă, reducând astfel morbiditatea și mortalitatea prin cancer. Culturile celulare, modelele animale și sindroamele de CCR reprezintă modele oportune de studiu pentru mecanismele și eficiența agenților chemoprofilactici. În linii mari, aceștia sunt reprezentați de aspirină, AINS și metaboliții acestora, inhibitorii selectivi COX-2, activatorii receptorilor peroxizomici.

Aspirina și antiinflamatoarele nesteroidiene (AINS)

S-a demonstrat o reducere semnificativă a deceselor prin CCR în rândul consumatorilor cronici de aspirină (29,30,31). Efectul protector se corelează cu durata administrării de aspirină, este întâlnit atât în formele sporadice, cât și în formele ereditare de CCR și nu este întâlnit în cazul tumorilor extradigestive (32). Studii recente au demonstrat că aspirina induce genele de stabilitate celulară implicate în repararea leziunilor apărute în cursul replicării ADN (33); aceste rezultate ar putea explica rolul chemoprofilactic COX-independent al aspirinei.

Mecanismele prin care AINS reduc incidența și mortalitatea prin CCR sunt incomplet elucidate; ele pot fi subclasificate în COX-dependente și COX-independente (34).

AINS inhibă activitatea ciclooxigenazelor 1 (COX-1) și 2 (COX-2), enzime care catalizează metabolismul acidului arahidonic cu producere de prostaglandine și alte eicosanoide. Acești compuși acționează ca promotori tumorali, intervenind în supresia imună, angiogeneza tumorală și cașexia neoplazică. COX-1 este prezentă în numeroase țesuturi umane și mediază funcții tisulare normale, ca integritatea mucoasei gastrice (35). COX-2 nu este detectabilă în țesuturile normale, expresia ei fiind crescută în țesuturile inflamate și neoplazice. Expresia dereglată a COX-2 se acompaniază cu apariția unui fenotip epitelial modificat prezentând anomalii de adeziune intercelulară

și o creștere a rezistenței la apoptoză (35,36). Aproximativ 80-90% din carcinoamele și adenoamele colorectale premaligne se asociază cu creșterea expresiei COX-2 (35,36).

Independent de mecanismul indirect, COX-dependent, efectul chemoprofilactic al aspirinei și AINS se realizează direct, prin inducerea apoptozei și alterarea expresiei genelor ei (37).

Prin raportul favorabil între efectul chemoprofilactic și toxicitatea gastrointestinală, în chemoprofilaxia CCR și-au găsit aplicabilitate agenții AINS cu activitate selectivă de inhibiție a COX-2 (Celebrex, Vioxx, LodineXL, Nimesulide), dar și AINS cu activitate neselectivă, ca sulfonatul de sulindac. Sulindac este un prodrog al cărui metabolit, sulfonatul de sulindac (Exisulind), își exercită efectul apoptotic și antineoplastic prin inhibiția cGMP-fosfodiesterazei, independent de inhibiția COX, a ciclului celular sau a expresiei p53 (38). Studii recente confirmă că Exisulind inhibă semnificativ apariția adenoamelor colorectale la pacienții cu FAP (39,40). În ce măsură sulindacul și inhibitorii selectivi ai COX-2 sunt eficienți în chemoprofilaxia adenoamelor colorectale sporadice rămâne o problemă controversată (41,42).

Receptorii activatori ai proliferării peroxizomilor (PPARs) intervin în metabolismul lipidic, având efect inhibitor asupra COX-2. PPARs (metilclofenapate) s-a dovedit eficient în reducerea numărului polipilor în studii experimentale pe șoarece (43).

O serie de alți agenți se află în studiu în trialuri de faza a II-a și a III-a: acidul ursodeoxicolic, alfa difluorometil ornitina, derivații naturali și analogii sintetici de vitamina A (retinoizii) (35,36), oltipraz (derivat sintetic analog compușilor naturali protectori din crucifere) (44), ditioltione (45), inhibitorii de hidroximetil glutaril coenzima A (HMG-CoA) (simvastatin, pravastatin) (46,47), inhibitori de metaloproteinaze implicate în fazele tardive ale carcinogenezei (invazia și metastazarea) (35,36).

Factori carcinogenetici și mutageni

O serie de compuși genotoxici specifici joacă un rol important în patogeneza CCR. Fecapentanii sintetizați de bacteriile colonice și anumiți compuși provenind din alimentele prăjite sau arse (îndeosebi carne sau pește) reprezintă agenți carcinogenetici potenți. Structura acestor compuși este similară cu cea a aminelor heterociclice, cunoscuți agenți carcinogenetici în studii experimentale (11). Natura exactă a carcinogenilor genotoxici implicați în carcinogeneza colorectală nu este cunoscută, dar identificarea acestora poate constitui o premisă a profilaxiei primare a CCR.

Factorii genetici

CCR este o afecțiune eterogenă din punct de vedere genetic. Anomaliile genetice asociate cu dezvoltarea CCR pot fi moștenite, determinând *CCR ereditar* (aproximativ 25% din totalitatea CCR) sau dobândite, determinând *CCR sporadic (nonereditar)* (aproximativ 75% din totalitatea CCR) (1). Subiecții cu CCR ereditar posedă din momentul concepției o anomalie genetică moștenită, care le conferă o susceptibilitate crescută pentru cancer, în timp ce, în CCR sporadic, anomaliile genetice sunt dobândite în cursul vieții, sub acțiunea factorilor de mediu, ereditatea având un rol minor.

Se cunosc două forme majore de CCR ereditar (1,48):

- CCR apărut în cadrul sindroamelor de polipoză adenomatoasă colonică (polipoza adenomatoasă familială, sindromul Gardner, sindromul Turcot, polipoza adenomatoasă colonică atenuată), responsabile pentru aproximativ 1% din totalitatea CCR (vezi capitolul *Sindroamele de polipoză colonică);*
- CCR ereditar nonpolipozic (HNPCC), responsabil pentru aproximativ 5% din totalitatea CCR.

Cancerul colorectal ereditar nonpolipozic (HNPCC) sau sindromul Lynch

HNPCC reprezintă un sindrom de cancer ereditar transmis autosomal dominant, cu o penetranță a genei de susceptibilitate de 85-90% (49,50). HNPCC a fost descris pentru prima dată de către anatomopatologul american Aldred S. Warthin în 1913 (51), familia „G" constituind prototipul HNPCC; sindromul a fost reconsiderat de către Lynch în 1971, prin extinderea observației la 650 de subiecți de-a lungul a 6 generații (52,53).

HNPCC reprezintă cea mai frecventă formă de cancer familial. Datorită fenotipului necaracteristic, prevalența reală a HNPCC în populația generală nu este cunoscută. Frecvența genei de susceptibilitate variază între 1:200 și 1:1.000 (54). Prevalența HNPCC evaluată prin intermediul istoricului familial este de aproximativ 5% din totalitatea CCR (1,55). HNPCC se datorează mutațiilor ereditare interesând una dintre genele de stabilitate celulară (antimutatoare) responsabile de repararea erorilor apărute în cursul replicării ADN. Studii independente au identificat relativ simultan 5 gene asociate cu susceptibilitatea ereditară pentru HNPCC: hMLH1 (56,57), hMSH2 (58,59), hMSH6 (60), PMS1, PMS2 (61). Frecvența mutațiilor interesând genele antimutatoare în familiile HNPCC este redată în tabelul II (54).

Tabelul II

Frecvența mutațiilor genelor de susceptibilitate în familiile HNPCC

Gena de susceptibilitate HNPCC	Frecvența (proporția familiilor afectate) (%)
hMSH2	31
hMLH1	33
hPMS1	Rară (o singură familie)
hPMS2	4
GTBP (hMSH6)	0
Locus nedeterminat	32

După Baba S. 1997 (54)

Afecțiunea se caracterizează prin aglutinarea familială de CCR apărute la vârstă tânără (vârsta medie 45 de ani), localizate proximal de flexura splenică (în 70% dintre cazuri), multiple (sincrone sau metacrone) (în 35% dintre cazuri) (62), prezentând în 90% dintre cazuri fenomenul de instabilitate a microsateliților, caracterizat prin instabilitate genomică și hipermutabilitate (63) (tabelul III).

Cele mai multe CCR apărute în cadrul HNPCC sunt forme histologic agresive (mucinoase sau slăb diferențiate), particularizate prin prezența limfocitelor intratumorale și a agregatelor limfoide la periferia tumorii. Adenocarcinoamele apărute în cadrul HNPCC se dezvoltă prin secvența adenom-adenocarcinom, ca și în CCR sporadic. Adenoamele colorectale care precedă apariția adenocarcinomului în cadrul HNPCC se caracterizează prin număr redus, componentă viloasă semnificativă, displazie de grad înalt și o secvență accelerată adenom-carcinom (adenoame „agresive") (2-3 ani comparativ cu aproximativ 10 ani în formele sporadice) (64,65) (tabelul III). În pofida tuturor acestor caracteristici infauste, HNPCC are un prognostic favorabil comparativ cu CCR sporadic, indiferent de stadiul Dukes, datorită caracterului diploid al tumorilor și abundenței limfocitelor intra- și peritumorale.

HNPCC se caracterizează prin numeroase localizări maligne extracolonice: endometru, ovar, bazinet și ureter, stomac, intestin subțire, tumori maligne cerebrale și hepatobiliare. Tumorile extracolonice asociate HNPCC sunt neuniform distribuite, aglutinându-se în anumite familii sau prezentând variabilitate regională (de exemplu, cancerul gastric este frecvent asociat HNPCC în Japonia și rar în Europa Vestică și America de Nord) (62). Tumorile maligne frecvent întâlnite în populația generală (cancerul pulmonar, cancerul mamar sau cancerul de prostată) sunt rar asociate HNPCC.

Tabelul III

Criterii definitorii ale HNPCC (sindromul Lynch)

Afecțiune transmisă autosomal dominant cu penetranță crescută (80-100%)
Aglutinarea familială de CCR; riscul pentru CCR în cursul vieții este estimat la ~ 80%
Alte localizări maligne: endometru, ovar, ureter, intestin subțire, stomac, SNC, tract hepatobiliar
Vârsta tânără la debut (vârsta medie 45 de ani)
Cancere multiple
Sincrone: 18%
Metacrone: 3-5% pe an
Trăsăturile CCR
Localizarea predilectă la nivelul colonului proximal (în 60-80% dintre cazuri)
CCR multiple (sincrone și metacrone) (în 35% dintre cazuri)
O proporție crescută de CCR mucinoase și slab diferențiate
Infiltrarea tumorală cu limfocite și prezența agregatelor limfoide la periferia tumorii
Tumori diploide. Prognostic favorabil indiferent de stadiul Dukes
Trăsăturile adenoamelor colorectale
Număr redus (unul sau câteva)
Fenotip polipozic absent
O proporție importantă de adenoame cu structură viloasă sau cu un grad înalt de displazie
Secvența accelerată adenom-carcinom (adenoame „agresive")
O proporție importantă de tumori colorectale (~90%) prezintă instabilitatea microsateliților
Mutații moștenite la nivelul genelor de stabilitate (antimutatoare) hMLH1, hMSH2, hMSH6, PMS1, PMS2

După Boland CR, 1999 (1)

Tabelul IV

Criterii Amsterdam pentru diagnosticul CCR

Minimum 3 subiecți înrudiți cu CCR îndeplinind toate criteriile următoare:
Unul este rudă de gradul I cu ceilalți doi
Minimum 2 generații succesive afectate
Cel puțin un CCR diagnosticat sub 50 de ani
CCR verificat histologic
FAP exclus

După Vasen HFA et al., 1991 (67)

Tabelul V

Noile criterii Amsterdam pentru diagnosticul HNPCC (sindromul Lynch)

Minimum 3 subiecți înrudiți cu cancere asociate HNPCC: CCR, endometru, intestin subțire, bazinet și ureter
Unul este rudă de gradul I cu ceilalți doi
Minimum 2 generații succesive afectate
Cel puțin un CCR diagnosticat sub vârsta de 50 de ani
CCR verificat histologic
FAP exclusă

După Vaseu HFA et al., 1999 (64)

Tabel VI

Principalele anomalii genetice întâlnite la CCR sporadic (nonereditar)

Categoria de gene/gena	**Localizare cromozo-mială**	**Funcția celulară**	**Proporția în care se asociază cu CCR sporadic**	**Proporția în care se asociază cu CCR ereditar**
Gene de supresie tumorală APC	5q21	Adeziunea intercelulară	60%	98-100% dintre cazurile de FAP
DCC	18q	Adeziunea intercelulară	70-75%	–
p53	17p	Controlul ciclului celular și al apoptozei	75%	–
Oncogene K-ras	12p	Semnalizarea intracelulară a proliferării celulare	50%	–
Gene de stabilitate (antimutatoare) HMSH2	2p	Repararea erorilor de împerechere a bazelor azotate apărute în cursul replicării ADN	+	30%
HMLH1	3p	Repararea erorilor de împerechere a bazelor azotate apărute în cursul replicării ADN	+	30%

Identificarea genelor responsabile de HNPCC a demonstrat că expresia fenotipică variabilă a afecțiunii se corelează cu mutațiile interesând genele de susceptibilitate antimutatoare. Astfel, riscul pentru cancer de endometru este de 61% în cazul mutației hMSH2 și de 42% în cazul mutației hMLH1, iar riscul crescut pentru cancer de tract urinar, ovar și stomac se asociază cu prezența mutației hMSH2 (66).

Criteriile operaționale de diagnostic sunt standardizate sub forma criteriilor Amsterdam (tabelul IV) (67), remaniate în 1999 (tabelul V) (68).

Sindromul Muir-Torre îndeplinește criteriile definitorii HNPCC, la care se asociază prezența

tumorilor maligne cutanate (keratoacantoame, tumori maligne ale glandelor sebacee). Sindromul a fost asociat cu mutații interesând gena antimutatoare hMSH2 (69).

Diagnosticul HNPCC se realizează în practică de rutină pe baza istoricului familial și a trăsăturilor clinice. Identificarea genelor de susceptibilitate a deschis calea diagnosticului molecular, dar sensibilitatea testelor moleculare în cazul HNPCC este de numai 50%.

Istoricul familial de CCR crește riscul individual de CCR în cazul subiecților cu risc familial nonsindromatic de CCR. Subiecții cu CCR familial reprezintă aproximativ 20% din totalitatea CCR. Prezența mai multor rude de gradul I cu CCR sau a unei singure rude cu CCR diagnosticat sub 60 de ani se asociază cu un risc de 3-4 ori mai mare de dezvoltare a CCR față de populația generală. Factorii genetici implicați pot reprezenta variații ale factorilor responsabili pentru sindroamele ereditare sau alte afecțiuni genetice nedefinite încă.

Biologia cancerului colorectal

Cancerul colorectal sporadic (neereditar)

CCR sporadic (neereditar) este o afecțiune genetică inițiată de leziuni genice apărute în genomul unei singure celule colonice sub acțiunea carcinogenilor din mediu. Anomaliile genetice care conduc la dezvoltarea CCR pot fi clasificate în trei categorii:

Mutații activatoare interesând proto-oncogenele (mutații interesând oncogena ras);

Mutații inactivatoare interesând genele de supresie tumorală (antioncogene) (mutații interesând genele APC și p53);

Mutații interesând genele de stabilitate celulară (antimutatoare) (hMSH2, hMLH1, hPMS1, hPMS2, hMSH6).

Principalele gene implicate în carcinogeneza colorectală, localizarea acestora, funcția celulară și proporția cu care sunt întâlnite în CCR sporadic sunt prezentate în tabelul VI.

Evenimentele genetice implicate în carcinogeneza colorectală constau în inactivarea a două categorii de gene: genele de stabilitate genomică *(caretakers)* și genele cu funcție de gardian genomic *(gatekeepers)* (70). Aceste două categorii funcționale de gene ilustrează cele două concepte funcționale implicate în carcinogeneza colorectală: instabilitatea genomului celulei neoplazice și apariția unor mutații interesând gene critice în controlul proliferării celulare (71).

Inactivarea genelor de stabilitate (*caretakers*) are drept consecință instabilitatea genomului celular și creșterea probabilității apariției și acumulării unor noi mutații. Numeroase noi mutații se acumulează la nivelul genomului, dar marea majoritate a acestora nu are efect asupra potențialului de proliferare celulară (70,71).

Un număr substanțial de gene umane controlează potențialul de proliferare celulară. Inactivarea genelor cu rol critic în controlul proliferării celulare permite celulei proliferarea dincolo de bariera permisă de mecanismele de homeostazie celulară, situație care stă la baza conceptului gardianului genomic. Potențialul proliferativ al fiecărei celule este controlat de un număr limitat de gene specifice cu funcție de gardian genomic *(gatekeepers)* (1,70).

În procesul multistadial evolutiv al carcinogenezei colorectale, mutațiile succesive interesând genele de stabilitate și genele cu rol de gardian genomic conduc la apariția și progresia adenoamelor colorectale, precum și la evoluția acestora către adenocarcinomul colorectal. Studiul anomaliilor genetice asociate cu secvența adenom-carcinom a evidențiat o succesiune preferențială a acestora.

Gena APC – gena „gardian" pentru inițierea adenoamelor colorectale

Gena APC *(adenomatous polyposis coli)* este o genă de supresie tumorală localizată pe brațul lung al cromozomului 5 (5q21) (72). Mutațiile APC sunt întâlnite atât în CCR sporadic, cât și în polipoza adenomatoasă familială (capitolul *Polipi și polipoze colonice)*. Mutațiile somatice ale genei APC sunt întâlnite la aproximativ 2/3 dintre pacienții cu adenoame și carcinoame colorectale sporadice și reprezintă evenimente precoce în carcinogeneza colorectală, asociate cu apariția adenoamelor mici (73). Pierderea heterozigozității *(loss of heterozigosity* – LOH) genei APC prin inactivarea ambelor alele APC reprezintă evenimentul inițiator al carcinogenezei colorectale, gena APC având funcția de gardian genomic în carcinogeneza colorectală (70). Mutațiile interesând gena APC sunt, în majoritatea cazurilor, mutații nonsens determinând apariția unui codon de stop prematur ce are ca rezultat apariția unei proteine APC trunchiate. Gena APC este implicată în procesul de adeziune intercelulară, controlând interacțiunea dintre moleculele de adeziune β-catenină și E-caderină (1).

Gena ras asociată cu progresia adenoamelor colorectale

Progresia adenoamelor colorectale necesită anomalii genetice adiționale care conduc la pierderea controlului proliferării celulare. Mutațiile interesând protooncogena celulară *K-ras* au fost

identificate în aproximativ 60% dintre adenoamele colorectale mari (peste 1 cm) și 45-50% dintre carcinoamele colorectale, dar numai în 10% dintre adenoamele colorectale mici (sub 1 cm), sugerând că oncogena *K-ras* permite progresia adenoamelor colorectale în stadii avansate (74). Protooncogena *K-ras* codifică o proteină integrată căii de semnalizare intracelulară pentru factorii mitogeni *(proteina G* sau *GTP-binding protein)* situată pe suprafața internă a membranei celulare. Mutațiile activatoare ale proto-oncogenei *K-ras* au loc în codonii 12, 13 sau 61 (75). Activarea oncogenei *K-ras* determină activarea căii de semnalizare intracelulară, prin intermediul căreia factorii de creștere extracelulari stimulează proliferarea celulară. Mutațiile *ras* sunt frecvent întâlnite în stadii intermediare ale carcinogenezei colorectale (adenoame mari și carcinoame) și rareori în adenoamele precoce. Aproximativ 50% dintre carcinoamele colorectale nu prezintă mutația *K-ras* (76). Mutații interesând alte gene integrate căii de semnalizare intracelulară pentru factorii mitogeni reprezintă probabil evenimentele genetice implicate în progresia tumorală în tumorile *K-ras* negative.

Gena p53 – „gardianul genomic" implicată în apariția cancerului colorectal

Gena responsabilă de conversia malignă a adenoamele este gena p53, activată prin mecanismul *„dublei lovituri" (two-hit)* caracteristic genelor tumoral-supresoare (1). În procesul microevolutiv multistadial al carcinogenezei colorectale, gena p53 reprezintă gena cu rol de *gardian genomic* pentru conversia adenom-carcinom. Gena p53 este situată pe brațul scurt al cromozomului 17 (17p) și codifică fosfoproteina nucleară p53, implicată în controlul ciclului celular, sinteza și repararea ADN și moartea celulară programată (apoptoză) (77). În prezența leziunilor ADN, proteina p53 intervine ca un veritabil *gardian genomic*, împiedicând progresia moleculei ADN care conține mutații prin faza G1/S a ciclului celular. Celula este forțată să repare leziunile ADN sau este inițiată apoptoza.

Aproximativ 75-80% dintre CCR sporadice se asociază cu mutații ale genei p53 (78). Mutațiile inactivatoare ale genei p53 sunt, de regulă, mutații cu sens greșit, determinând înlocuirea unui aminoacid cu altul în lanțul proteic și apariția unei proteine nefuncționale. Mutațiile p53 interesează regiunea genică responsabilă de legarea ADN (codonii 175, 248 și 273) (77,78).

În celulele normale, proteina p53 are o expresie redusă și un timp de înjumătățire scurt; de aceea, în celulele normale proteina p53 nu este detectabilă. Anumite mutații interesând gena p53 determină apariția unei proteine p53 stabile, dar disfuncționale, ce poate fi detectată imunohistochimic (79). Supraexpresia p53 a fost detectată imunohistochimic în unele adenoame, dar semnificația funcțională a mutațiilor p53 în prezența unei alele sălbatice normale rămâne incertă. Deleția alelei sălbatice restante (pierderea heterozigozității) reprezintă evenimentul critic în conversia adenom-carcinom. Combinația dintre mutația interesând una dintre alele și deleția celeilalte reprezintă secvența genetică responsabilă de apariția CCR.

Supraexpresia p53 în adenoamele colorectale se asociază cu activitatea proliferativă și prezența displaziei severe. Supraexpresia și deleția alelică a p53 în CCR reprezintă un indicator independent de prognostic nefavorabil în CCR, fiind asociată cu gradul redus de diferențiere, stadii avansate, rezistența la chimioterapie și supraviețuire redusă (80,81).

Alte anomalii genetice asociate cu CCR

Hipometilarea ADN este responsabilă de alterarea expresiei genelor care nu au suferit mutații sau amplificări genice. Hipometilarea genică este întâlnită atât în carcinoame, cât și în adenoamele colorectale, reprezentând una dintre cele mai timpurii anomalii genetice în cadrul carcinogenezei colorectale.

Mutații interesând protooncogena *src* determină amplificarea activității tirozin-kinazei asociată cu stimularea proliferării celulare. Mutațiile activatoare ale protooncogenei *src* sunt leziuni precoce în carcinogeneza colorectală, asociate cu potențialul malign al adenoamelor colorectale (1).

Amplificarea oncogenei *myc* a fost raportată în aproximativ 2/3 din adenocarcinoamele colorectale, dar creșterea expresiei acesteia nu se asociază cu prognosticul pacienților cu CCR (1).

Instabilitatea genomică și cancerul colorectal

La nivel molecular, dezvoltarea cancerului se produce prin 2 procese succesive: pierderea/alterarea funcției unor gene de stabilitate *(caretaker)* și acumularea unor anomalii genetice interesând gene critice cu rol în controlul proliferării celulare. Numeroase mutații sunt fie inofensive, fie fatale din punct de vedere al procesului neoplazic.

Se descriu două tipuri de instabilitate genomică asociate cu CCR: instabilitatea determinată de pierderea heterozigozității unor gene de supresie tumorală (LOH), numită și instabilitate cromozomială, și instabilitatea datorată inactivării unor gene antimutatoare, reflectată de instabilitatea microsateliților (82).

Instabilitatea cromozomială datorată pierderii heterozigozității unor gene de supresie tumorală (LOH) este întâlnită în marea majoritate a CCR

sporadice (85-90%) (83). Ea se caracterizează prin aneuploidie și pierderea unor segmente cromozomiale, ca urmare a anomaliilor de segregare mitotică. Prognosticul nefavorabil al CCR se asociază cu pierderea heterozigozității prin deleții alelice interesând anumiți loci genici: 17p (locusul pentru gena p53), 18q (locusul pentru o serie de gene de supresie a metastazării) (84,85). Pierderea heterozigozității pentru gena DCC *(deleted in colon cancer)* sau DPC4 *(deleted in pancreatic cancer)*, situate pe brațul lung al cromozomului 18 (18q), este întâlnită la aproximativ 70%, respectiv 25% dintre CCR sporadice; ca și APC, gena DCC intervine în procesul de adeziune intercelulară (1).

Pierderea heterozigozității unor variate gene tumoral supresoare determină modificarea constituției genetice a populației celulare proliferate clonal, generând o diversitate celulară din punct de vedere genetic, corelată cu apariția fenotipului metastatic. Deși a fost descoperită o serie de gene-candidat (gena nm23), genele corelate cu comportamentul biologic al CCR și metastazarea constituie încă o arie de interes.

CCR sporadic se dezvoltă prin acumularea unui număr critic de evenimente genetice în cadrul unui proces microevolutiv multistadial; pentru CCR acest număr este de 4-6 evenimente. Ordinea în care sunt achiziționate este mai importantă decât numărul acestora (86). Succesiunea evenimentelor genetice implicate în carcinogeneza colorectală a fost descrisă pentru prima dată de către Vogelstein și colab., în 1990 (fig. 1), devenind o paradigmă pentru majoritatea neoplaziilor sporadice umane (87).

Cancerul colorectal ereditar

Se descriu două rute distincte de apariție a CCR, implicând tipuri distincte de instabilitate genomică: *pierderea heterozigozității genelor de supresie tumorală (LOH)*, care determină instabilitatea cromozomială caracteristică tumorilor sporadice, și *anomalii interesând genele de stabilitate (antimutatoare)*, care determină fenomenul de instabilitate a microsateliților.

Microsateliții reprezintă segmente scurte și se caracterizează printr-o susceptibilitate sporită la mutații, fenomen cunoscut sub numele de instabilitate a microsateliților (88). Acest tip de hipermutabilitate este întâlnit în numai 15-20% dintre CCR sporadice, îndeosebi în CCR localizate proximal (89) și în 90-95% dintre CCR ereditare întâlnite în HNPCC (90). Tumorile caracterizate prin instabilitatea microsateliților sunt tumori diploide, asociate cu un prognostic favorabil. În tumorile caracterizate prin instabilitatea microsateliților, instabilitatea genomică datorată LOH nu este întâlnită, cele două rute distincte de apariție a CCR implicând tipuri distincte de instabilitate genomică, excluzându-se mutual (90).

Hipermutabilitatea datorată instabilității microsateliților constituie urmarea unor mutații interesând genele de stabilitate (antimutatoare). Aceste gene (hMSH2, hMLH1 hPMS1 și hPMS2) intervin în repararea mutațiilor apărute în cursul replicării ADN. Anomalii interesând aceste gene conduc la erori de replicare ale ADN și la apariția unui fenotip mutator.

Apariția CCR ereditar este conformă modelului carcinogenezei în două trepte; mutații interesând genele antimutatoare sunt moștenite în momentul concepției (mutații constituționale sau germinale), conferind colonocitului o instabilitate genomică intrinsecă (fenotip mutator). Evenimente genetice ulterioare determină inițierea și progresia tumorală (90).

Cancerul colorectal asociat evoluției bolilor inflamatorii intestinale idiopatice

În CCR care complică evoluția bolilor inflamatorii intestinale idiopatice (rectocolita ulcerohemoragică și boala Crohn) intervin mecanisme genetice distincte, corelate cu comportamentul biologic tumoral. Aceste tumori asociază rareori mutații ras sau APC (corelate cu expansiunea tumorală), dar prezintă o frecvență crescută a fenomenului de pierdere a heterozigozității (LOH), interesând îndeosebi gena p53 (1). Ca urmare, se caracterizează printr-o instabilitate genomică apărută precoce în istoria lor naturală, rezultând tumori rapid progresive și agresive, în pofida dimensiunilor reduse.

Implicații clinice ale anomaliilor genetice

O serie de diferențe în comportamentul biologic al tumorilor colorectale se corelează cu anomalii genetice specifice.

Astfel, mutația *ras* și fenomenul de instabilitate a microsateliților se asociază cu prognosticul favorabil și supraviețuirea crescută. Aceasta este explicația prognosticului favorabil al pacienților cu CCR ereditar și a caracterului nonmetastatic al anumitor tumori voluminoase, *ras*+, situate la nivelul colonului proximal (91).

Alte tumori colorectale au caracter agresiv și metastazează rapid în cursul istoriei lor naturale. Agresivitatea și potențialul metastazant al CCR sunt corelate cu fenomenul de pierdere a heterozigozității (LOH), în special pentru locusul p53. Aceste tumori sunt mai frecvent întâlnite la nivelul colonului distal (91).

CCR ereditar apărut în cadrul HNPCC și un subset limitat de CCR sporadice (5-15%) apar ca urmare a fenomenului de instabilitate a microsateliților. Aceste tumori prezintă caracteristici

clinico-patologice distincte: apar la vârstă tânără, interesează preferențial colonul proximal, sunt tumori slab diferențiate și mucinoase în peste 35% dintre cazuri (53). Cu toate acestea, datorită caracterului diploid, aceste tumori au un prognostic semnificativ mai bun comparativ cu tumorile sporadice aflate în același stadiu Dukes.

Morfopatologie

Deoarece cele mai multe CCR (peste 95%) sunt adenocarcinoame, termenul de CCR este sinonim cu această variantă histologică (11).

Majoritatea adenocarcinoamelor colorectale se dezvoltă din adenoame preexistente. O mică proporție apare ca leziuni *de novo*, prin conversia malignă precoce în istoria naturală a unor adenoame colorectale (1).

Aspecte macroscopice

Macroscopic, majoritatea adenocarcinoamelor colorectale poate avea unul dintre următoarele 3 aspecte: polipoid, infiltrativ-ulcerat sau stenozant (92). Aspectul macroscopic al CCR este în funcție de localizarea tumorii și de condițiile preexistente (polipoză adenomatoasă familială, boli inflamatorii intestinale idiopatice). Tumorile localizate proximal, îndeosebi la nivelul cecului și colonului ascendent, apar ca mase mari vegetante, din cauza diametrului mare al segmentului colonic în care se dezvoltă; adeseori, aceste tumori se necrozează ca urmare a disproporției dintre masa tumorală și aportul său sangvin. Datorită lumenului redus, tumorile localizate la nivelul colonului distal au caracter stenozant, interesând întreaga circumferință și determinând aspectul caracteristic de „cotor de măr". Aspectul macroscopic al CCR are implicații clinice, diagnostice și prognostice.

O formă particulară din punct de vedere macroscopic este reprezentată de carcinoamele colorectale plate, a căror înălțime reprezintă mai puțin de 50% din suprafață. Aceste forme denotă tumori cu extensie limitată la mucoasă și submucoasă, la care progresia tumorală se realizează intramural, dezvoltate, de regulă, *de novo*, fără secvența adenom-carcinom. Ele reprezintă aproximativ 7% din totalitatea CCR și, în peste 90% dintre cazuri, structurile adenomatoase sunt absente (4). Carcinoamele plate colorectale sunt frecvent asociate cu bolile inflamatorii intestinale idiopatice (11).

Carcinomul polipoid reprezintă o variantă macroscopică a CCR care trebuie diferențiată de polipul malignizat; ambele leziuni sunt invazive dar, în timp ce primul conține numai structură de adenocarcinom, cel de al doilea reprezintă o combinație între adenom și adenocarcinom în care structurile de adenocarcinom au invadat submucoasa (92).

CCR multiple sunt divizate în sincrone (leziunile apar concomitent) și metacrone (leziunile apar succesiv). CCR sincrone reprezintă 3-6% din totalitatea CCR diagnosticate; leziunile pot fi situate una în proximitatea celeilalte sau în segmente colonice diferite. În FAP și rectocolita ulcero-hemoragică (RCUH), CCR sincrone sunt întâlnite la 21%, respectiv 18% dintre pacienți (94). În HNPCC leziunile sincrone sunt întâlnite în 18% dintre cazuri, iar cele metacrone sunt întâlnite cu o incidență de 3-5%/an (55). Polipii adenomatoși sincroni sunt întâlniți la 36% dintre pacienții cu CCR (95). Frecvența cu care sunt întâlnite neoplasmele colorectale sincrone justifică includerea colonoscopiei totale în algoritmul de evaluare a CCR.

Până în urmă cu aproximativ trei decenii, 75% dintre CCR erau localizate la nivelul rectului și sigmoidului distal, fiind accesibile prin sigmoidoscopie rigidă. În ultimele trei decade se remarcă o creștere a incidenței tumorilor proximale, numai aproximativ 1/4 dintre CCR fiind accesibile rectosigmoidoscopiei rigide și aproximativ 2/3 fiind situate în aria vizualizată cu sigmoidoscopul flexibil de 65 cm (1). Aproximativ 1/4 dintre CCR sunt situate la nivelul cecului și colonului ascendent. Aceste modificări dramatice în topografia CCR au implicații majore în metodologia de screening pentru detectarea CCR.

Aspecte microscopice

Majoritatea CCR reprezintă adenocarcinoame (peste 95%). Restul de aproximativ 5% este reprezentat de carcinoame scuamoase, adenoscuamoase, melanocarcinoame, limfoame și carcinoame endocrine (carcinoid).

Din punct de vedere histologic, adenocarcinoamele colorectale se clasifică astfel: bine diferențiate (fig. 1), caracterizate prin prezența a numeroase structuri glandulare și conservarea orientării bazale a nucleilor, moderat diferențiate, conținând mai puține structuri glandulare, cu pierderea orientării bazale a nucleilor; slab diferențiate (fig. 2), prezentând o structură solidă, cu rare elemente glandulare și pierderea polarității nucleare; nediferențiate (anaplastice), caracterizate prin absența pattern-ului glandular.

Cele mai multe adenocarcinoame colonice sunt tumori moderat și bine diferențiate. Aproximativ 20% dintre adenocarcinoamele colorectale sunt tumori slab diferențiate sau nediferențiate, asociate cu un prognostic grav; ele sunt întâlnite îndeosebi la tineri și în cadrul HNPCC.

Majoritatea CCR secretă o cantitate redusă sau moderată de mucină. Aproximativ 10-20%

dintre CCR produc o cantitate excesivă de mucus și poartă denumirea de adenocarcinoame *mucinoase*. Ele se asociază cu un prognostic nefavorabil și o rată de supraviețuire la 5 ani mai mică decât în cazul tumorilor nonmucinoase (96). Sunt întâlnite frecvent în cazul pacienților tineri, al pacienților cu forme ereditare de CCR (HNPCC) (55) sau în prezența rectocolitei RCUH (11). Se descriu 2 variante histologice. *Carcinomul cu celule în „inel cu pecete"* (peste 50% celule în „inel cu pecete") reprezintă o variantă histologică rară, caracterizată prin prezența unor vacuole mari de mucină ce împing și aplatizează nucleul la periferie. *Carcinomul coloid* (peste 50% mucină) se caracterizează prin prezența unor „lacuri" de mucină extracelulare în care se găsesc dispersate mici grupuri de celule maligne (fig. 3).

Schirul colonic este rar întâlnit și se caracterizează printr-o reacție desmoplastică abundentă, țesutul fibros înconjurând structuri glandulare maligne rare, cu grade variate de diferențiere.

Fig. 1. Aspect microscopic de carcinom bine diferențiat (20x, H & E) (Colecția Centrului de Gastroenterologie, Institutul Clinic Fundeni).

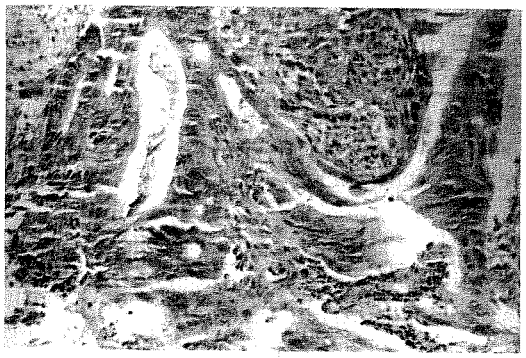

Fig. 2. Aspect microscopic de carcinom slab diferențiat (20x, H & E) (Colecția Centrului de Gastroenterologie, Institutul Clinic Fundeni).

Fig. 3. Carcinom coloid (20x, H & E) (Colecția Centrului de Gastroenterologie, Institutul Clinic Fundeni).

Modalități de diseminare și stadializarea CCR

Adenocarcinomul colorectal debutează ca o leziune epitelială intramucosală, adeseori la nivelul unor structuri glandulare adenomatoase colonice. Pe măsură ce crește, CCR devine invaziv, penetrând prin *muscularis mucosae* în submucoasă și invadând structurile vasculare și limfatice ale acesteia. În evoluție, sunt invadați peretele colonic, ganglionii limfatici regionali, structurile adiacente și la distanță. O lungă perioadă de timp, dezvoltarea CCR are loc silențios, fără a determina manifestări clinice. Timpul de dublare tumorală în CCR este, în medie, de 620 de zile.

Invazia tumorală depinde de anatomia segmentului colonic afectat și de suportul sangvin și limfatic al acestuia. Cancerul rectal se extinde progresiv prin peretele intestinal, extensia axială fiind adeseori limitată. Diseminarea limfatică și hematogenă este rară înainte de penetrarea *muscularis mucosae* și invazia submucoasei. Deoarece rectul este un segment imobil și lipsit de seroasa peritoneală, extensia extramurală se face prin invadarea progresivă a structurilor locale. Datorită suportului sangvin dual al rectului distal, tumorile localizate în rectul distal pot metastaza hematogen fie hepatic (prin vena hemoroidală superioară și vena portă), fie pulmonar (prin vena hemoroidală inferioară și medie și vena cavă inferioară). Tumorile situate în rectul mediu și proximal metastazează hematogen direct în sistemul port și, prin intermediul acestuia, în ficat. Ocazional, pot apărea metastaze vertebrale lombare sau toracice, prin comunicări sangvine porto-vertebrale (plexurile venoase vertebrale Batson). Cancerul colonic se extinde transmural, invadând progresiv peretele intestinal, limfaticele loco-regionale și structurile adiacente. Ficatul reprezintă principala stație metastatică, prin intermediul sistemului port; metastazele pulmonare în cancerul colonic sunt, de regulă, secundare metastazelor hepatice.

Stadializarea CCR este necesară pentru încadrarea uniformă a pacienților în studiile clinico-terapeutice și planificarea strategiei terapeutice. Două sisteme majore de stadializare au fost propuse inițial pentru stadializarea cancerului rectal și adaptate ulterior pentru cancerul colonic: *clasificarea Dukes și sistemul de stadializare TNM.*

Deși nu reprezintă clasificarea standard, clasificarea Dukes este preferată în practică datorită facilității și valorii sale prognostic-terapeutice. Clasificarea Dukes remaniată, utilizată actualmente în practică pentru stadializarea CCR, este redată în tabelul VII (1).

În scopul unei clasificări uniforme a pacienților cu CCR, American Joint Committee on Cancer (AJCC) și Union International Contre le Cancer (UICC) au introdus sistemul de stadializare TNM *(tumor-node-metastases);* acest sistem este fundamentat pe extensia tumorii primare (T), afectarea ganglionilor limfatici regionali (N) și prezența sau absența metastazelor la distanță (M) (tabelul VIII) (97).

Deși distincte, cele două sisteme de stadializare a CCR (TNM și clasificarea Dukes) utilizează aceleași criterii de clasificare (invazia tumorală, afectarea ganglionară și prezența metastazelor la distanță), între ele putându-se stabili o corespondență (tabelul IX) (1).

Indicatori morfologici cu valoare prognostică

O serie de variabile morfologice se asociază cu prognosticul pacienților cu CCR (tabelul X). Identificarea acestor variabile este esențială pentru alegerea strategiei terapeutice optime și urmărirea postoperatorie a pacienților.

Invazia tumorală intramurală și invazia ganglionară reprezintă cei mai importanți indicatori prognostici (97).

Numeroase studii relevă faptul că dimensiunea tumorii primitive nu se corelează cu prognosticul în cazul adenocarcinomului colorectal. Pe de altă parte, pacienții cu tumori exofitice/polipoide au un prognostic mai bun, comparativ cu pacienții cu tumori infiltrativ-ulcerate.

Prognosticul pacienților cu CCR se corelează cu o serie de trăsături histologice: gradul de diferențiere, variantele mucinoase (coloide, în „inel cu pecete") și schirul colonic.

Invazia venoasă, limfatică și perineurală a CCR se corelează cu recidiva locală postoperatorie, apariția metastazelor viscerale și supraviețuirea limitată (92).

Aneuploidia și delețiile 18q și 17p sunt indicatori de prognostic nefavorabil indiferent de stadiu, corelându-se cu potențialul de recidivă locală și la distanță (92).

Reacția inflamatorie și imunologică locală este un indicator de prognostic favorabil (1).

Tablou clinic

Adenocarcinomul colorectal poate evolua mult timp asimptomatic; intervalul dintre apariția tumorii și cea a manifestărilor clinice poate ajunge până la 5 ani (1,11). CCR asimptomatic poate fi diagnosticat în cadrul programelor de screening.

Manifestările clinice asociate CCR pot fi sistematizate în următoarele grupe de simptome: simptome determinate de obstrucția tumorală (ocluzie intestinală/manifestări subocluzive, tulburări de tranzit); hemoragia digestivă inferioară; simptome complexe determinate de invazia loco-regională a tumorii (durere datorată pătrunderii peretelui colonic și organelor adiacente, masă abdominală palpabilă, simptome caracteristice organelor invadate); caşexia neoplazică (inapetență, scădere ponderală, astenie, adinamie, fatigabilitate) (1). Dintre cele patru grupe de simptome asociate cu CCR, trei semnalează caracterul avansat al tumorii, numai hemoragia digestivă inferioară asociindu-se cu un prognostic favorabil (1).

Tabelul VII

Clasificarea Dukes remaniată

Stadiu	Caracterizare
Stadiul A	Tumoarea invadează mucoasa și submucoasa
Stadiul B_1	Tumoarea invadează muscularis propria
Stadiul B_2	Tumoarea penetrează complet muscularis propria și invadează seroasa până în grăsimea pericolică
Stadiul C_1	Orice grad de invazie tumorală în prezența metastazelor în < 4 ganglioni limfatici regionali
Stadiul C_2	Orice grad de invazie tumorală în prezența metastazelor în > 4 ganglioni limfatici regionali
Stadiul D	Prezența metastazelor la distanță (hepatice etc.)

După Boland CR, 1999 (1)

Tabelul VIII

Stadializarea TNM a cancerului colorectal

Tumoarea primitivă (T)	**Adenopatii regionale (N)**	**Metastaze la distanță (M)**	**Stadiu**
T_x Tumoarea primară nu poate fi evaluată T_0 Nu există evidența tumorii primare T_{is} Carcinom *in situ:* intraepitelial sau invazia laminei propria T_1 Tumoarea invadează submucoasa T_2 Tumoarea invadează muscularis propria T_3 Tumoarea penetrează muscularis propria până în subseroasă sau țesutul gras pericolic sau perirectal T_4 Tumoarea invadează direct alte organe sau structuri și/sau perforează peritoneul visceral (Invazia directă în T_4 include invazia altor segmente rectocolonice transperitoneal, de exemplu invazia sigmoidului într-un carcinom cecal)	N_x Ganglionii regionali nu pot fi evaluați N_0 Fără metastaze ganglionare regionale N_1 Prezența metastazelor ganglionare în 1-3 ganglioni limfatici regionali N_2 Prezența metastazelor ganglionare în 4 sau mai mulți ganglioni limfatici regionali	M_x Prezența metastazelor la distanță nu poate fi evaluată M_0 Fără metastaze la distanță M_1 Prezența metastazelor la distanță	**Stadiul I:** T_{1-2} N_0 M_0 **Stadiul II:** T_{3-4} N_0 M_0; **Stadiul III:** Oricare T, N_{1-2} M_0 **Stadiul IV:** oricare T oricare N M_1

După Hermanek P et al., 1997 (97)

Tabel IX

Corespondența dintre sistemul de stadializare TNM și clasificarea Dukes

Stadiul Dukes	**Stadiul TNM**
Stadiul A	T_1 sau T_2 N_0 M_0
Stadiul B	T_3 sau T_4 N_0 M_0
Stadiul C	T_{1-4} N_{1-2} M_0
Stadiul D	Oricare T, oricare N, M_1

După Boland CR, 1999 (1)

Indicatori morfologici asociați cu prognosticul CCR

Variabila	Efectul asupra prognosticului
Stadiul Profunzimea invaziei peretelui intestinal Numărul ganglionilor regionali invadați	Penetrarea peretelui intestinal alterează prognosticul Prognostic semnificativ mai bun în cazul a 1-4 ganglioni limfatici afectați, comparativ cu peste 4 ganglioni limfatici afectați
Trăsături histologice Gradul de diferențiere Carcinom mucinos (coloid) sau cu celule „în inel cu pecete" Schir colonic	Tumorile bine diferențiate au prognostic mai bun comparativ cu tumorile slab diferențiate Prognostic nefavorabil Prognostic nefavorabil
Invazia venoasă	Prognostic nefavorabil
Invazia limfatică	Prognostic nefavorabil
Invazia perineurală	Prognostic nefavorabil
Reacția inflamatorie și imunologică locală	Prognostic favorabil
Trăsături macroscopice Dimensiunile tumorii Aspectul macroscopic al tumorii	Nu are efect asupra prognosticului Tumorile exofitice/polipoide au prognostic mai bun comparativ cu tumorile infiltrativ-ulcerate
Conținutul ADN	Tumorile diploide au un prognostic mai bun comparativ cu tumorile aneuploide

Modificat după Levin B. Raijman I, 1995 (92)

Dezvoltarea intraluminală a tumorii produce obstrucție completă sau parțială caracterizată prin încetinirea/absența tranzitului intestinal, distensie abdominală, durere, greață, vărsături. Manifestările obstructive sunt frecvent asociate cu cancerul de colon stâng datorită diametrului mai mic al lumenului acestuia. Obstrucția intestinală sugerează prezența unei tumori voluminoase și constituie un factor de prognostic nefavorabil.

Hemoragia digestivă inferioară se poate datora anomaliilor de vascularizație tumorală sau traumatismelor mecanice produse de bolul fecal. În CCR hemoragia este redusă cantitativ, aproximativ 6-10 ml sânge/zi. În majoritatea cazurilor, sângele este amestecat cu materiile fecale, putând trece neobservat. În tumorile distale, sângele este depozitat la suprafața scaunului și, de aceea, ușor detectabil. Tumorile colonului proximal sângerează ocult timp îndelungat, determinând anemie microcitară hipocromă.

Obstrucția și hemoragia digestivă reprezintă complicații datorate dezvoltării intraluminale a tumorii. Simptomele datorate invaziei peretelui intestinal și structurilor adiacente sunt reprezentate de durere și simptome specifice organului invadat. Invazia locală în cancerul rectal determină tenesme vezicale și pneumaturie în cazul invaziei vezicale, fistule recto-vaginale și pierderea de materii fecale pe cale genitală în cazul invaziei vaginale sau durere pelvi-peritoneală prin invazia structurilor nervoase. Manifestările datorate invaziei loco-regionale indică penetrarea prin muscularis propria și se asociază cu un prognostic nefavorabil.

Rareori, CCR determină cașexia neoplazică caracterizată prin inapetență, scădere ponderală, asteno-adinamie, fatigabilitate. Acest complex de simptome este independent de dimensiunile tumorii și de statusul metabolic al pacientului.

Manifestările clinice ale CCR se corelează cu topografia și extensia tumorii.

Cancerul localizat la colonul proximal (cecoascendent) se dezvoltă lent, atingând dimensiuni mari înainte de a determina simptome. Simptomele generale datorate anemiei hipocrome microcitare (astenie, fatigabilitate, dispnee, angor) reprezintă principala modalitate de prezentare a cancerului de colon drept. Mai rar, melena sau hematochezia pot constitui simptomele de debut. Tumorile mari determină mase abdominale palpabile. Ocluzia intestinală este rar întâlnită în cazul tumorilor colonului drept datorită lumenului mare al ceco-ascendentului.

Cancerul localizat la colonul distal (descendent, sigmoid) interesează adeseori circumferențial lumenul și, datorită diametrului redus al acestuia, determină simptome obstructive: dureri colicative

abdominale acompaniate de zgomote hidroaerice, localizate într-o arie delimitată (sindrom *König)* și modificarea tranzitului intestinal. Constipația este frecvent întâlnită din cauza diametrului redus al lumenului; ocazional, modificarea tranzitului poate fi reprezentată de scaune frecvente, reduse cantitativ, ca urmare a pasajului fragmentat al materiilor fecale acumulate suprastenotic *(falsă diaree).* Emisia de sânge roșu sau vișiniu amestecat cu materiile fecale sau depozitat la suprafața scaunului este frecvent întâlnită în cancerul colonului stâng și rectului.

Cancerul rectal determină constipație sau falsă diaree, tenesme rectale și rectoragii. În stadii avansate, cancerul rectal poate invada organele pelvine (vezica urinară, peretele vaginal sau nervii pelvini), determinând tenesme vezicale, pneumaturie, hematurie, fistule recto-vaginale, durere perineală sau sacrată.

CCR are tendința de a nu determina simptome precoce în istoria sa naturală. Pacienții cu CCR simptomatic (modificări de tranzit, hemoragie digestivă inferioară, durere abdominală) pot fi adeseori fals diagnosticați, simptomele fiind atribuite unor afecțiuni funcționale sau benigne (colon iritabil, hemoroizi, diverticuloză colonică). Diagnosticul de CCR trebuie considerat în cazul oricărui pacient având peste 40 de ani care prezintă anemie hipocromă microcitară, tulburări recente ale tranzitului intestinal sau hemoragie digestivă inferioară.

Explorări diagnostice

Metodele de diagnostic în CCR pot fi subclasificate în: explorări destinate diagnosticului tumorii primitive și explorări destinate stadializării în scopul stabilirii strategiei terapeutice.

Explorări destinate diagnosticului tumorii primitive

La pacienții cu simptome sugestive pentru CCR, explorările diagnostice cuprind inspecția regiunii anale și tușeul rectal, sigmoidoscopia flexibilă asociată cu irigografie cu dublu contrast sau colonoscopia totală.

Inspecția regiunii anale și *tușeul rectal* permit diagnosticul neoplasmelor anale și rectale distale, situate într-o zonă dificil de examinat endoscopic, și pot releva prezența sângelui în scaun.

Rectosigmoidocopia rigidă nu mai este utilizată actualmente pentru diagnosticul de rutină al CCR din cauza disconfortului, distanței limitate de explorare și sensibilității inferioare sigmoidoscopiei flexibile. Utilizarea este limitată la explorarea rectului.

Sigmoidoscopia flexibilă cu endoscopul de 60 cm lungime poate diagnostica peste 50% dintre tumorile colorectale. Sensibilitatea este de 100% pentru polipii și CCR cu diametrul de peste 1 cm.

Irigografia este o metodă de diagnostic a CCR a cărei valoare a fost validată de timp. Clisma baritată fără insuflație și dublu contrast este considerată actualmente inadecvată pentru diagnosticul CCR și al polipilor colonici, metoda recomandată fiind irigografia cu dublu contrast. Aceasta are avantajul explorării integrale a colonului.

Asocierea sigmoidoscopiei flexibile este recomandată pentru creșterea sensibilității diagnosticului prin irigografie la nivelul rectului și sigmoidului. Aspectul irigografic al CCR poate fi de leziune polipoidă sau plată, masă ulcerată, obstrucție completă sau leziune infiltrativ-stenozantă circumferențială „în cotor de măr" (92).

Irigografia cu dublu contrast are o sensibilitate de detecție a CCR de aproximativ 83% (1). Irigografia cu dublu contrast asociată cu sigmoidoscopia flexibilă este recomandată în cazul în care colonoscopia totală nu este disponibilă sau este refuzată de pacient, precum și în cazul stenozelor care nu pot fi evaluate endoscopic.

Colonoscopia totală cu prelevare de biopsii reprezintă metoda esențială (*gold standard*) pentru diagnosticul CCR, având cea mai mare sensibilitate de detectare a CCR dintre toate metodele de examinare disponibile (97%) (1) (fig. 6).

Examinarea întregului colon este posibilă la 90-95% dintre pacienți (1). Metoda permite prelevarea de biopsii pentru diagnosticul histopatologic, precum și tratamentul endoscopic al adenoamelor coexistente, la momentul colonoscopiei inițiale.

Fig. 4. Tumoare vegetantă de cec.

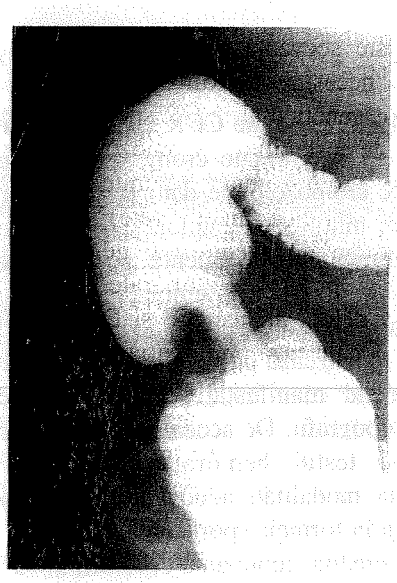

Fig. 5. Cancer stenozat, colon ascendent.

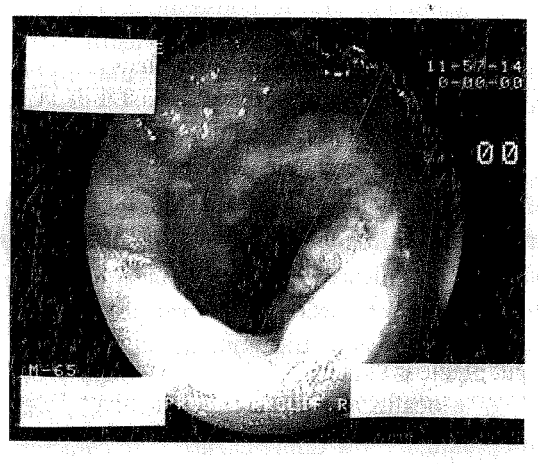

Fig. 6. Aspect endoscopic de adenocarcinom colonic formă vegetantă, stenozantă (colecția Centrului de Gastroenterologie, Institutul Clinic Fundeni).

Diagnosticul diferențial endoscopic se realizează cu următoarele tipuri de leziuni:

- *mase lezionale:* tumori benigne, diverticulită, mase inflamatorii (colita Crohn, RCUH, TBC colonic), lipomatoza valvei ileo-cecale, endometrioză, ulcer rectal solitar, bont apendicular, leziuni metastatice, sarcom Kaposi, compresii extrinseci, anastomoze chirurgical;
- *leziuni obstructive:* stenoze inflamatorii (colită Crohn, RCUH), radice, ischemice, volvulus.

Explorări destinate stadializării

Stadializarea noninvazivă a CCR este necesară pentru aprecierea prognosticului și stabilirea strategiei terapeutice. Metodele de stadializare în CCR sunt reprezentate de tomografia computerizată (TC), rezonanța magnetică nucleară (MRI), ecoendoscopia (EUS), imunoscintigrafia și markerii tumoareali.

Tomografia computerizată utilizată pentru stadializarea CCR. Aspectele TC descrise sunt: îngroșarea peretelui intestinal, contur intern neregulat/cu spiculi, prezența unei mase tumoareale, prezența adenopatiilor locoregionale cu un diametru de peste 3 mm și prezența leziunilor metastatice, îndeosebi hepatice. Examenul TC are o sensibilitate de 55% în evaluarea invaziei locale, 73% pentru evaluarea metastazelor ganglionare și 80% pentru detectarea metastazelor hepatice (98). Examenul TC evaluează inadecvat invazia microscopică a peretelui colonic și interesarea ganglionară și de aceea nu se corelează cu clasificarea Dukes, cu excepția stadiului Dukes D. TC nu este utilă pentru diagnosticul tumorii primitive însă utilă este în identificarea complicațiilor CCR (perforația, obstrucția), a leziunilor sincrone, precum și a recidivelor postoperatorii.

RMN are acuratețe similară TC în evaluarea extensiei locale și a metastazelor ganglionare, TC fiind preferată datorită costului inferior și disponibilității largi (92).

Colonoscopia virtuală suscită actualmente un interes larg datorită acceptabilității crescute, prețului redus și riscurilor limitate. Dezavantajul major constă în specificitatea limitată a metodei, mase polipoide sau resturi fecale având aspect identic (99).

Ecoendoscopia reprezintă cea mai acurată metodă pentru stadializarea invaziei tumorale (T) și metastazelor ganglionare (N) în cancerul rectal, fiind superioară TC sau RMN (100). Stadializarea tumorii (T) și a invaziei ganglionare (N) prin EUS se corelează cel mai bine cu sistemul TNM de stadializare anatomopatologică (101). Sensibilitatea EUS în stadializarea invaziei tumorale variază între 82-95%, iar specificitatea între 76-91%; în evaluarea metastazelor ganglionare, sensibilitatea metodei este de 78-90%, iar specificitatea de 66-80% (102). Acuratețea EUS este mai mare pentru stadiile T1 și T3 și mai mică pentru T2 (103,104). Principalele dezavantaje ale stadializării EUS constau în dificultatea diferențierii modificărilor inflamatorii (îndeosebi postradioterapie) de invazia tumorală, situație care poate determina supraevaluarea stadiului T, precum și dificultatea aprecierii metastazelor ganglionare, conducând la supra- sau subevaluarea stadiului N. Utilizarea EUS în stadializarea preoperatorie a cancerului colonic are o importanță minoră.

Imunoscintigrafia cu anticorpi monoclonali împotriva antigenului carcinoembrionar (CEA) este utilă în stadializarea preoperatorie a CCR, precum și pentru detectarea precoce a recidivelor

postoperatorii oculte. Anticorpii monoclonali anti-CEA nu detectează metastazele hepatice, datorită preluării de către hepatocitele normale, dar sunt utili pentru detectarea metastazelor peritoneale, osoase sau suprarenaliene. Scintigrafia intraoperatorie cu anticorpi monoclonali anti-CEA marcați radioactiv este utilă în cursul laparatomiei exploratorii la pacienții cu nivele crescute ale CEA postoperator la care procedurile de diagnostic standard au eșuat în evidențierea recidivei (105, 106).

CEA nu are valoare în detectarea CCR precoce sau în diferențierea tumorilor rezecabile de cele nonrezecabile (107,108). Nivelul CEA peste 5 ng/ml se corelează cu o supraviețuire redusă (108).

Forme clinice

Se descriu două forme clinice particulare, în raport cu topografia tumorii: cancerul localizat la colonul proximal (ceco-ascendent) și cancerul localizat la colonul distal (sigmoid și descendent).

Cancerul localizat la colonul proximal se dezvoltă lent, determinând tumori voluminoase ca urmare a lumenului mare al ceco-ascendentului. Manifestările clinice caracteristice constau în simptome generale datorate anemiei hipocrome microcitare prin sângerări oculte (astenie, fatigabilitate, dispnee, angor), hemoragie digestivă inferioară sau, mai rar, masă abdominală palpabilă. Ocluzia intestinală este rar întâlnită în cazul tumorilor colonului drept.

Din cauza lumenului redus al colonului stâng, cancerul localizat la colonul distal (sigmoid, descendent) determină simptome obstructive, modificarea tranzitului intestinal (constipație, falsă diaree) și rectoragii.

Cancerul rectal determină constipație sau falsă diaree, tenesme rectale și rectoragii. În stadii avansate, cancerul rectal poate invada organele pelvine (vezica urinară, peretele vaginal sau nervii pelvini), determinând tenesme vezicale, pneumaturie, hematurie, fistule recto-vaginale, durere perineală sau sacrată.

Din punct de vedere etiopatogenic, se descriu două forme clinice distincte de CCR: cancerul colorectal nonereditar (sporadic) și ereditar.

CCR neereditar (sporadic) reprezintă marea majoritate a CCR (aproximativ 75%) (1). La nivel molecular, CCR sporadic se caracterizează prin pierderea heterozigozității (LOH) unor loci genici, eveniment care determină inactivarea unor gene de supresie tumoareală. Evenimentele genetice se acumulează progresiv sub acțiunea carcinogenilor din mediu, ereditatea având o contribuție minoră. Corespondentul anatomopatologic al acumulării ordonate a acestor evenimente genetice este secvența adenom-carcinom, a cărei derulare necesită aproximativ o decadă. Caracteristicile genetice ale CCR sporadic sunt reprezentate de instabilitate cromozomială, anomalii numerice cromozomiale datorate anomaliilor de segregare mitotică (aneuploidie) și o succesiune bine definită de evenimente genetice necesare inițierii și progresiei tumorale (mutații APC, respectiv deleții alelice p53 și DCC). CCR sporadic se localizează preferențial la colonul distal, determinând manifestări clinice caracteristice acestei topografii. De aceea, sigmoidoscopia flexibilă și testul hemoragiilor oculte fecale reprezintă modalități adecvate de diagnostic și screening în formele sporadice de CCR.

CCR ereditar reprezintă aproximativ 25% din totalitatea CCR (1). Substratul molecular este reprezentat de mutații la nivelul genelor de stabilitate (antimutatoare) responsabile de repararea anomaliilor apărute în cursul replicării ADN. Trăsătura caracteristică la nivel molecular este reprezentată de fenomenul de instabilitate a microsateliților, datorat deficiențelor în repararea greșelilor de împerechere ale bazelor nucleotidice apărute în cursul replicării AND, iar fenotipul caracterizat prin incapacitatea reparării erorilor apărute în replicarea ADN poartă numele de fenotip RER (*replication error*) sau fenotip mutator. CCR ereditar se transmite autosomal dominant, afectează subiecți tineri (vârsta medie 45 de ani), se localizează preferențial la nivelul colonului proximal (70% dintre cazuri) și se caracterizează printr-un exces de tumori sincrone și metacrone (~35% dintre cazuri). Cele mai multe CCR ereditare sunt tumori diploide, iar fenotipul mutator (RER) este prezent în aproximativ 90% dintre cazuri, comparativ cu numai 15-20% în tumorile sporadice. Din punct de vedere histologic, CCR ereditar se caracterizează prin prezența tumorilor agresive, slab diferențiate și mucinoase. Secvența adenom-carcinom este accelerată (2-3 ani) din cauza hipermutabilității genomice. Datorită caracteristicilor clinice, diagnosticul și screeningul nonmolecular al CCR ereditar impun colonoscopia totală.

Evoluție. Complicații. Istorie naturală a CCR

Cel mai important indicator evolutiv pentru CCR este reprezentat de stadiul anatomopatologic. Acesta reflectă direct profunzimea invaziei tumorale. Distribuția relativă a CCR și rata de supraviețuire la 5 ani în raport cu stadiul Dukes sunt prezentate în tabelul XI (1).

CCR are o evoluție lent progresivă. Rareori pacienții cu CCR nerezecat supraviețuiesc peste

5 ani de la diagnostic (1). Durata medie de supravieţuire a pacienţilor cu metastaze hepatice este de 4,5 luni (109).

Obiectivul clinic major este reprezentat de diagnosticul CCR precoce în istoria sa naturală, în stadii curabile chirurgical. Rata de supravieţuire la 5 ani pentru pacienţii cu CCR este de aproximativ 40%, iar pentru pacienţii cu tumori rezecabile de 67-70% (110). Aproximativ 25% dintre pacienţii cu CCR se află la momentul diagnosticului în stadiul Dukes D (extensie dincolo de peretele intestinal şi limfoganglionii loco-regionali). 15% până la 40% dintre pacienţii care nu prezintă metastaze la distanţă în momentul rezecţiei curative decedează din cauza recidivelor tumorale în 5 ani de la diagnostic (1).

Aproximativ 3/4 dintre pacienţii cu CCR sunt rezecabili la momentul diagnosticului. Aproximativ 1/3 dintre aceştia dezvoltă recidive tumorale; 60% dintre aceştia decedează ca urmare a metastazelor cu multiple localizări, aproximativ 25% dezvoltă recidive locale la nivelul tumorii primitive, iar o mică proporţie (10-15%) dezvoltă metastaze izolate într-un singur organ (1).

Diagnostic şi screening

Deoarece o proporţie substanţială a deceselor prin CCR poate fi prevenită prin screening şi diagnostic precoce, diagnosticul CCR presupune o abordare diferenţiată a următoarelor grupe de pacienţi:

- diagnosticul CCR la pacienţii simptomatici;
- diagnosticul CCR şi al leziunilor precursoare (adenoame) la pacienţii asimptomatici din grupele cu risc standard şi risc crescut.

Colonoscopia totală cu prelevare de biopsii reprezintă metoda esenţială *(gold standard)* pentru diagnosticul CCR, având cea mai mare acurateţe şi sensibilitate (97%) (1). Irigografia cu dublu contrast asociată cu sigmoidoscopia flexibilă are o sensibilitate de diagnostic mai mică (~83%) (1), dar poate oferi informaţii complementare, îndeosebi în leziunile obstructive sau fistulizante (92).

Diagnosticul CCR în cazul pacienţilor simptomatici

Manifestările clinice sugestive pentru CCR sunt reprezentate de simptome determinate de obstrucţia tumorală (ocluzie intestinală/manifestări subocluzive, tulburări de tranzit), hemoragia digestivă inferioară şi simptome complexe determinate de invazia loco-regională a tumorii (durere datorată penetrării peretelui colonic şi organelor adiacente, masă abdominală palpabilă, simptome caracteristice organelor invadate).

Persoanele în vârstă de peste 50 de ani prezentând tulburări de tranzit intestinal, hemoragii digestive inferioare sau anemie feriprivă recent instalate prezintă un indice crescut de suspiciune clinică pentru CCR.

Diagnosticul CCR la pacienţii cu manifestări clinice evocatoare se realizează pe baza următoarei succesiuni de investigaţii:

- inspecţia şi tuşeul rectal permit diagnosticul neoplasmelor anale şi rectale distale şi pot releva prezenţa sângelui în scaun;
- sigmoidoscopia flexibilă permite diagnosticul tumorilor situate la nivelul ultimilor 60 cm ai colonului;
- colonoscopia totală este metoda cu cea mai mare sensibilitate diagnostică (97%); examinarea întregului colon este posibilă la 90-95% dintre pacienţi (1); metoda permite, în afara diagnosticului histopatologic, tratamentul endoscopic al adenoamelor coexistente, la momentul colonoscopiei iniţiale;
- irigografia cu dublu contrast are o sensibilitate de detecţie a CCR de aproximativ 83%; sensibilitatea este limitată în segmentele distale (rect şi sigmoid), motiv pentru care se asociază, de regulă, cu sigmoidoscopia flexibilă (1); utilizarea ei este recomandată atunci când colonoscopia totală nu este disponibilă.

Tabelul XI

Distribuţia CCR şi rata de supravieţuire la 5 ani în raport cu stadiul anatomopatologic

Stadiul Dukes	Distribuţie	Rata de supravieţuire la 5 ani
A	10%	81-85%
B	50% (±10%)	62-65%
B1	15%	
B2	35%	
C	25%	36-40%
C1	13%	
C2	13%	
D	15%	0-3%

După Boland CR, 1999 (1)

Diagnosticul CCR în cazul pacienților asimptomatici. Screening și supraveghere

Deoarece CCR determină rareori simptome evocatoare în stadii precoce, curabile, o proporție substanțială a deceselor prin CCR poate fi prevenită prin screeningul și supravegherea persoanelor asimptomatice.

Noțiunea de *screening* se referă la investigațiile efectuate în scopul detectării CCR și a leziunilor premaligne (adenoame) la persoane asimptomatice.

CCR prezintă o serie de trăsături care îl situează într-o postură ideală pentru screening:

- este o afecțiune frecventă, având o evoluție fatală în cazul în care nu este diagnosticat și tratat în timp util;
- se dezvoltă din leziuni precursoare bine definite, adenoamele colorectale, a căror excizie previne dezvoltarea CCR;
- CCR progresează lent din stadiile curabile chirurgical (Dukes A și B) către stadiile avansate și metastazare (Dukes C și D),
- testele de screening (testul pentru hemoragii oculte fecale, sigmoidoscopia flexibilă și colonoscopia totală) sunt cost-eficiente și larg accesibile.

Un test de screening eficient trebuie să fie sensibil, specific și larg. Următoarele metode au fost evaluate în ceea ce privește eficiența ca teste de screening pentru CCR: testul pentru hemoragii oculte fecale, endoscopia digestivă inferioară și irigografia cu dublu contrast.

Testul pentru hemoragii oculte fecale

Conceptul care stă la baza screeningului CCR prin testarea hemoragiilor oculte în fecale rezidă în observația că tumorile colorectale sângerează precoce în istoria lor naturală și într-o cantitate mai mare decât mucoasa colonică normală (111). Sângerarea are caracter intermitent și este proporțională cu dimensiunea polipilor și stadiul CCR (111).

Cantitatea de sânge care se pierde, în medie, din tumorile colorectale simptomatice este de aproximativ 9 ml/zi (variații între 2-28 ml/zi) din CCR situate la nivelul ceco-ascendentului și de numai 2 ml/zi din tumorile colorectale situate distal de flexura hepatică; polipii colorectali determină sângerări medii de 1,3 ml/zi, indiferent de localizare (112).

Activitatea pseudoperoxidazică a hemoglobinei poate fi detectată cu ajutorul testului cu guaiac, un indicator incolor oxidat la un pigment albastru (quinona) în prezența peroxidazei și peroxidului de hidrogen. Testul nu este specific CCR, leziuni colonice nonneoplazice (polipi, hemoroizi, diverticuli) și leziuni hemoragice situate la nivelul altor segmente ale tractului gastrointestinal (leziuni gingivale, ulcer, gastrită etc.) putând determina un test pozitiv. Testul are specificitate limitată, deoarece o serie de alți compuși cu activitate peroxidazică sau pseudoperoxidazică prezenți în fecale (carne roșie, unele fructe și legume) poate determina reacții fals pozitive. Unele medicamente frecvent utilizate (aspirina și alte AINS) pot determina hemoragii oculte gastrointestinale și un test guaiac fals pozitiv. Vitamina C, un antioxidant natural, poate interfera cu reacția peroxidazică, determinând un test fals negativ. De asemenea, un test fals negativ poate rezulta din caracterul intermitent al sângerării în scaunul testat.

Două zile anterior și pe durata colectării probelor, persoanele supuse testului trebuie să mențină anumite restricții dietetice (să nu consume carne roșie, fructe și legume) și medicamentoase (aspirina și AINS).

Versiunea comercială cel mai larg utilizată în practică este testul Hemoccult II sau Hemoccult II Sensa (SmithKline Diagnostics. Inc., San Hose, CA) (111).

În forma sa nehidratată, testul Hemoccult are o sensibilitate de 72-78% și o specificitate de 98% (111); rehidratarea probelor crește sensibilitatea testului la 88-92%, dar scade specificitatea la 90-92% (112-114).

Dintre testele de screening pentru CCR, testul Hemoccult completat printr-o procedură de diagnostic adecvată (colonoscopie sau irigografie cu dublu contrast asociată cu sigmoidoscopie flexibilă) și tratamentul cazurilor detectate sunt singurele care reduc substanțial mortalitatea prin CCR (cu aproximativ 33%) (111).

Pentru reducerea mortalității prin CCR, testarea anuală pentru hemoragii oculte fecale s-a dovedit mai eficientă (115), comparativ cu testarea la fiecare doi ani (113, 114).

Intervalul de screening recomandat prin testul hemoragiilor oculte fecale este de 1 an (111).

Sigmoidoscopia flexibilă

Ca metodă de screening, sigmoidoscopia flexibilă are următoarele avantaje față de testul pentru hemoragii oculte:

- permite vizualizarea directă a colonului;
- permite biopsierea și examenul histopatologic al leziunilor detectate;
- are o bună sensibilitate și specificitate pentru detectarea polipilor în segmentul colonic examinat.

Principalul factor limitativ al sigmoidoscopiei flexibile ca metodă unică de screening constă în faptul că identifică numai aproximativ 50% dintre polipii și cancerele colorectale, și anume pe cele situate la nivelul colonului distal (ultimii 60 de cm) (111).

Screeningul este considerat pozitiv dacă sigmoidoscopia detectează cancere sau polipi adenomatoşi cu diametrul de peste 1 cm. Subiecţii pozitivi la screening necesită evaluarea completă a colonului prin colonoscopie. Polipii hiperplastici, mucoasa cu aspect normal şi modificările inflamatorii sunt considerate test negativ pentru screening; o problemă controversată în ceea ce priveşte definirea screeningului şi necesitatea colonoscopiei o constituie polipii adenomatoşi cu diametru mai mic de 1 cm (111, 116).

S-a estimat că reducerea globală a mortalităţii prin CCR până la vârsta de 80 de ani, utilizând sigmoidoscopia flexibilă ca metodă de screening, este de aproximativ 45% (117).

Complianţa la screening este variabilă, în medie 31-53%. Complianţa este mai mare în cazul persoanelor peste 50 de ani, al sexului feminin, istoricului familial de CCR, persoanelor instruite.

Intervalul de screening recomandat prin sigmoidoscopie flexibilă este de 5 ani (111).

Combinaţia dintre testul pentru hemoragii oculte fecale şi sigmosidoscopia flexibilă

Există un raţionament teoretic pentru utilizarea combinată a celor două metode în screeningul CCR fundamentat pe principalele dezavantaje ale fiecărei metode: intervalul mare de screening şi, respectiv, segmentul limitat de explorare.

Nu există date concludente conform cărora combinarea testului pentru hemoragii oculte fecale, efectuat anual, cu sigmoidoscopia flexibilă la fiecare 5 ani ameliorează supravieţuirea pacienţilor cu CCR (118).

Irigografia cu dublu contrast

Irigografia cu dublu contrast explorează satisfăcător colonul în 90-95% dintre cazuri. Sensibilitatea irigografiei este de 50-80% pentru detectarea polipilor sub 1 cm, 70-90% pentru detectarea polipilor peste 1 cm şi, în medie, 85% pentru detectarea CCR în stadiile Dukes A şi B (111), inferioară colonoscopiei (119).

Intervalul recomandat pentru screeningul irigografic este de 5-10 ani (111). El rezultă din datele de istorie naturală a CCR şi din consideraţiile asupra performanţelor, costului şi securităţii metodei.

Combinaţia irigografie-sigmoidoscopie flexibilă

Dezavantajele explorării limitate a colonul distal prin sigmoidoscopia flexibilă şi ale acurateţii limitate a irigografiei, îndeosebi pentru regiunea rectosigmoidiană, pot fi înlăturate prin utilizarea combinată a celor două metode. Combinaţia sigmoidoscopici flexibile cu irigografia cu dublu contrast are o sensibilitate de 98% şi, respectiv, 99% pentru detectarea carcinoamelor şi a adenoamelor colorectale (111).

Colonoscopia

Colonoscopia reprezintă metoda cu cea mai mare acurateţe în detectarea polipilor şi a cancerului colonic şi rectal şi singura metodă care permite îndepărtarea leziunilor premaligne detectate în cursul explorării.

În studiile destinate screeningului, colonoscopia vizualizează cecul în 98,6% dintre cazuri (111); explorarea incompletă necesită repetarea colonoscopiei sau completarea ei cu irigografia cu dublu contrast. În studiile prospective, CCR şi polipii mari sunt, de regulă, vizualizaţi cu uşurinţă, în timp ce aproximativ 15-25% dintre polipii mici (< 5 mm) nu sunt detectaţi.

Până în prezent, nu există date prospective asupra eficienţei colonoscopiei ca metodă de screening în termenii reducerii mortalităţii prin CCR.

Intervalul de screening prin colonoscopie rezultă din istoria naturală a apariţiei CCR (aproximativ 10 ani sunt necesari pentru evoluţia de la mucoasa colorectală normală la CCR) şi din eficienţa înaltă a metodei în detectarea polipilor şi cancerelor colorectale. Screeningul colonoscopic la fiecare 10 ani reprezintă recomandarea adecvată în cazul în care nu s-au detectat polipi sau cancere colorectale (111).

În prezent se încearcă o standardizare a metodologiei de screening (111, 116, 120-122).

Screeningul populaţiei cu risc mediu

Grupul cu risc mediu (standard) pentru dezvoltarea CCR este reprezentat de persoanele peste 50 de ani fără factori de risc adiţionali pentru CCR.

Alternativele de screening (metode şi interval de screening) recomandate pentru detectarea CCR şi leziunilor premaligne în grupul cu risc mediu sunt redate în tabelul XII.

Colonoscopia la fiecare 10 ani, începând cu vârsta de 50 de ani, reprezintă strategia preferată de screening pentru detectarea CCR şi a leziunilor premaligne (tabelul XIII) (122) datorită următoarelor avantaje: este cea mai eficientă metodă de screening pentru CCR actualmente disponibilă; oferă un interval de protecţie mare; prin intervalul mare de screening favorizează o bună complianţă a pacienţilor investigaţi; permite diagnosticul şi tratamentul leziunilor precursoare în aceeaşi sesiune; este eficientă sub aspectul costului (123). Strategia alternativă constând în sigmoidoscopie flexibilă la fiecare 5 ani asociată cu testul pentru hemoragii oculte fecale anual este utilizată atunci când nu există resurse

financiare și profesionale pentru screeningul colonoscopic (tabelul XIII).

Screeningul populației cu risc crescut

Screeningul populației cu risc crescut pentru dezvoltarea CCR se referă la următoarele categorii de pacienți cu risc ereditar pentru CCR:

- subiecții din familiile cu sindroame de polipoză adenomatoasă familială (FAP);
- subiecții din familiile cu cancer colorectal ereditar nonpolipozic (HNPCC);
- subiecții cu istoric familial de CCR care nu îndeplinesc criteriile definitorii ale FAP sau HNPCC.

Sindroamele ereditare de CCR, HNPCC și FAP sunt responsabile, în medie, de numai 5% din totalitatea CCR, dar screeningul este justificat prin riscul înalt de apariție al CCR (~100% în cazul subiecților cu FAP și ~ 80% pe parcursul vieții în cazul subiecților cu HNPCC).

Aproximativ 10-20% dintre pacienții cu CCR prezintă istoric familial pozitiv de CCR, fără a îndeplini criteriile definitorii ale FAP sau HNPCC; s-a demonstrat că istoricul familial dublează riscul de apariție a CCR comparativ cu populația cu risc standard. La pacienții cu istoric familial de CCR screeningul este justificat prin proporția reprezentată de acest grup din totalitatea cancerelor colorectale.

Subiecții din familiile cu sindroame de polipoză adenomatoasă familială (FAP)

Pacienții cu istoric familial de FAP au o probabilitate de 50% de a prezenta mutații ale genei APC, datorită caracterului autosomal dominant al afecțiunii.

Screeningul genetic bazat pe detectarea mutațiilor genei APC are o disponibilitate limitată. Eficiența sa este estimată la aproximativ 80% dintre subiecții testați. Gena APC este o genă mare, iar mutațiile FAP variabile, ceea ce face costisitoare și laborioasă detectarea unei mutații în cazul unui individ izolat. De aceea, se recomandă ca testarea genetică să fie aplicată inițial unui membru afectat din familia nou diagnosticată; detectarea unei mutații APC la cazul index (test genetic pozitiv) crește valoarea aplicării testului genetic la ~100% în cazul celorlalți membri ai familiei, deoarece aceeași mutație afectează toți membrii unei familii (111). Screeningul molecular permite selecționarea subiecților care vor fi supuși ulterior screeningului endoscopic, salvând importante resurse financiare și prevenind impactul psihologic al screeningului asupra subiecților la care nu este necesar. În cazul testului genetic negativ la pacientul index, toți membrii

Tabelul XII

Alternative de screening pentru CCR în grupul cu risc mediu

Metoda	Interval
Testul pentru hemoragii oculte fecale	Anual
Sigmoidoscopia flexibilă	La 5 ani
Combinația Hemoccult/sigmoidoscopie flexibilă	Anual/la 5 ani
Irigografia cu dublu contrast asociată cu sigmoidoscopie flexibilă	La 5 ani
Colonoscopie	La 10 ani

După ASGE Guidelines, Gastrointest Endosc 2000 (2000)

Tabelul XIII

Recomandările de screening pentru CCR în grupul de risc mediu

Recomandare	Metodologie	Interval
Strategia preferată	Colonoscopie	La fiecare 10 ani
Strategii alternative	Sigmoidoscopie flexibilă plus Test pentru hemoragii oculte fecale	La fiecare 5 ani Anual
Alte strategii de screening	Test pentru hemoragii oculte fecale Sigmoidoscopie flexibilă Irigografie cu dublu contrast	Anual La fiecare 5 ani La fiecare 5-10 ani

După Rex DK, 2000 (122)

familiei respective vor trebui supuși screeningului endoscopic. Screeningul genetic este aplicat copiilor din familiile cu FAP începând cu vârsta de 10-12 ani, pentru a identifica purtătorii genei de susceptibilitate (116, 122). Testul genetic negativ exclude FAP numai în prezența unei mutații APC cunoscute în familia respectivă (122). Pacienții cu FAP au un risc cumulativ de a dezvolta CCR pe parcursul vieții de ~100%. Sfatul genetic trebuie oferit subiecților afectați pentru explicarea riscului, precum și a strategiilor de prevenire a CCR. Deoarece apariția polipilor adenomatoși precedă dezvoltarea CCR, screeningul sigmoidoscopic anual este recomandat pentru depistarea fenotipului polipozic la purtătorii genei de susceptibilitate (116). La pacienții cu fenotip polipozic cunoscut, supravegherea colonoscopică pentru depistarea precoce a CCR este ineficientă, din cauza numărului mare de polipi care necesită examen histologic (122). Proctocolectomia totală este singura metodă de prevenire a dezvoltării CCR. De aceea, detectarea polipilor colonici la una dintre sigmoidoscopii constituie indicația pentru programarea intervenției chirurgicale profilactice (proctocolectomie totală). În cazul copiilor și al adolescenților cu fenotip polipozic, intervenția chirurgicală poate fi temporizată până la vârsta adultă, deoarece dezvoltarea CCR este rară sub 20 de ani (111).

Rudele adulte ale pacienților nou diagnosticați cu FAP necesită o colonoscopie de screening inițială pentru evaluarea prezenței adenoamelor/malignizării, urmată, în cazul în care aceasta este negativă, de sigmoidoscopie flexibilă la interval de un an până la vârsta de 40 de ani, după care subiecții sunt incluși în screeningul populației cu risc standard (111).

Subiecții din familiile cu cancer colorectal ereditar nonpolipozic (HNPCC)

Spre deosebire de FAP, HNPCC sau sindromul Lynch nu se caracterizează printr-un fenotip premalign distinct, diagnosticul fiind sugerat de istoricul familial de cancer (criteriile Amsterdam) (67,68).

Eficiența testelor moleculare în HNPCC este limitată la aproximativ 50% dintre familiile care îndeplinesc criteriile Amsterdam (111). Ca și în FAP, se recomandă ca testele genetice pentru HNPCC să fie aplicate unui pacient index (de preferat, cel mai tânăr membru afectat al familiei HNPCC testate); detectarea unei mutații în una dintre genele antimutatoare HNPCC-asociate crește acuratețea testului genetic la 100% în cazul celorlalți membri ai familiei respective. Diagnosticul molecular are un impact substanțial asupra managementului HNPCC, permițând considerarea colectomiei subtotale profilactice la subiecții pozitivi la screeningul genetic, eliminând totodată incertitudinea și traumatizarea psihologică prin screening în cazul rudelor de gradul I ale persoanelor afectate care au fost negative la screeningul molecular (111). Membrii celor aproximativ 50% dintre familiile HNPCC la care testele genetice aplicate subiecților index sunt negative trebuie supravegheați colonoscopic conform protocolului. Valoarea diagnosticului molecular în HNPCC este limitată de numărul mare al genelor implicate, disponibilitatea limitată a testelor și costul acestora.

Se recomandă efectuarea screeningul HNPCC prin colonoscopie totală (datorită predilecției pentru localizările proximale) în cazul tuturor subiecților care îndeplinesc criteriile Amsterdam (116). Examinarea trebuie să înceapă de la vârsta de 20-25 de ani sau cu 5 ani mai devreme decât cel mai precoce cancer diagnosticat în familia respectivă (116). Rata accelerată a progresiei adenom-carcinom comparativ cu tumorile sporadice impune un interval de screening de 2 ani, până la vârsta de 40 de ani, apoi anual (122). În cazul detectării CCR, tratamentul recomandat este colectomia subtotală, din cauza incidenței crescute a cancerelor sincrone și metacrone; ulterior, colonul restant se supraveghează sigmoidoscopic anual (111,122).

Subiecții cu istoric familial de CCR (CCR familial)

Prezența mai multor rude de gradul I cu CCR sau a unei singure rude de gradul I cu CCR diagnosticat sub 60 de ani se asociază cu un risc de 3-4 ori mai mare de dezvoltare a CCR față de populația martor. Prezența unei singure rude de gradul I cu CCR diagnosticat la > 60 de ani, se asociază cu un risc de numai 2 ori mai mare de apariție a CCR față de populația generală (1).

Recomandările de screening ale American College of Gastroenterology în cazul subiecților cu istoric familial de CCR care nu întrunesc criteriile Amsterdam sunt redate în tabelul XIV.

Noțiunea de *supraveghere* se referă la monitorizarea pacienților cu afecțiuni colorectale în antecedente recunoscute pentru asocierea cu un risc crescut de a dezvolta CCR: CCR, adenoame colorectale, boli inflamatorii intestinale idiopatice (RCUH, boala Crohn).

Subiecții cu istoric personal de CCR

Pacienții cu CCR în antecedente prezintă un risc crescut de apariție a CCR metacrone sau a recidivelor tumorii index. În cazul subiecților cu CCR este recomandată o evaluare colonoscopică completă preoperatorie; în cazul în care aceasta nu este posibilă (tumori stenozante etc.), se recomandă o examinare colonoscopică completă în

decursul primului an după intervenția chirurgicală. Dacă aceste examinări sunt normale, următoarele examinări colonoscopice se recomandă la 3-6 ani interval pentru detectarea CCR metacrone (116) (tabelul XV).

Subiecții cu istoric personal de adenoame colorectale

Colonoscopia reprezintă metoda adecvată de supraveghere a pacienților cu adenoame colorectale în antecedente datorită, pe de o parte, acurateței metodei, iar pe de altă parte, posibilității de îndepărtare endoscopică a adenoamelor recurente prin polipectomie.

Intervalul optim de supraveghere recomandat după îndepărtarea tuturor adenoamelor colorectale este de 3-6 ani (tabelul XV). Acesta trebuie individualizat în raport cu dimensiunea și structura histopatologică, adenoamele > 1 cm, cu componentă viloasă necesitând supraveghere mai frecventă (116).

Subiecții cu boli inflamatorii intestinale idiopatice

Pacienții cu RCUH și colită Crohn extinse, cu evoluție îndelungată (peste 8 ani pentru pancolită și peste 15 ani pentru colita extinsă dincolo de flexura splenică colonică) sunt supravegheați colonoscopic la 1-2 ani interval pentru detectarea precoce a displaziei și CCR, deși cost-eficiența acestei metodologii nu a fost validată (111, 124, 125) (tabelul XV) (vezi cap. *Boli inflamatoare intestinale).*

Diagnostic diferențial

Având în vedere modalitățile de prezentare a CCR, diagnosticul diferențial se impune cu afecțiuni care determină hemoragie digestivă inferioară, cu afecțiuni stenozante colonice sau mase palpabile abdominale. Cele mai frecvente afecțiuni cu care se impune diagnosticul diferențial al CCR sunt: tumorile benigne ale colonului, diverticuloza cu diverticulită, bolile inflamatorii colonice, colita ischemică și hemoroizii. O listă extensivă a afecțiunilor cu care se realizează diagnosticul diferențial al CCR este redată în tabelul XVI. Metoda optimă care permite diagnosticul diferențial al CCR este colonoscopia cu prelevare de biopsii.

Prognostic

Prognosticul CCR se corelează cu factori clinici și morfologici. Identificarea acestora este esențială pentru alegerea strategiei terapeutice optime și urmărirea postoperatorie a pacienților.

Variabilele morfologice care se asociază cu prognosticul pacienților cu CCR au fost prezentate în subcapitolul *Indicatori morfologici cu valoare prognostică* și în tabelul X.

Factorii clinici cu valoare prognostică sunt mai puțin bine definiți. Diagnosticul în stadii asimptomatice și hemoragia digestivă inferioară ca simptom de debut se asociază cu prognosticul favorabil. Ocluzia și perforația intestinală prin CCR, vârsta sub 30 de ani la diagnostic și prezența metastazelor la distanță sunt factori de prognostic nefavorabil (11).

Tratament

Abordarea terapeutică a CCR trebuie diferențiată în raport cu localizarea anatomică a tumorii și extensia acesteia (invazie și metastazare):

- tratamentul cancerului colonic în stadii curabile;
- tratamentul cancerului rectal în stadii curabile;
- tratamentul CCR metastatic.

Tabelul XIV

Recomandările American College of Gastroenterology (ACG) pentru screeningul populației cu risc ereditar de CCR, care nu întrunește criteriile Amsterdam

Istoric	Recomandare ACG pentru screening
O singură rudă de gradul I cu CCR diagnosticat la > 60 de ani în antecedente	Colonoscopie la fiecare 10 ani începând de la 40 de ani
O singură rudă de gradul I cu CCR diagnosticat la < 60 de ani sau mai multe rude de gradul I cu CCR în antecedente	Colonoscopie la 3-5 ani, începând cu vârsta de 40 de ani sau cu 10 ani mai devreme decât vârsta la diagnostic a celui mai tânăr membru al familiei afectat

După Rex DK, 2000 (111)

Tabelul XV

Supravegherea subiecților cu istoric personal care predispune la dezvoltarea CCR

Istoric personal	**Recomandarea ASGE pentru supraveghere**
CCR în antecedente	Îndepărtarea tuturor leziunilor colonice la momentul intervenției chirurgicale curative sau în interval de 1 an de la aceasta, urmată de colonoscopie la 3-6 ani interval pentru detecția CCR metacrone
Adenoame colorectale în antecedente	După îndepărtarea tuturor leziunilor colonice se recomandă supraveghere colonoscopică la 3-6 ani interval
RCUH extinsă, cu evoluție îndelungată (pancolită la peste 8 ani de evoluție sau colită stângă extinsă la peste 15 ani de evoluție) Pancolită Crohn la peste 8 ani de evoluție	Colonoscopie cu biopsii multiple pentru detectarea displaziei la 3-6 ani interval

După ASGE Guidelines 2000 (116)

Tabel XVI

Diagnostic diferențial al cancerului colorectal

Mase lezionale și leziuni obstructive
Diverticuloză și diverticulită
Tumori benigne (polipi, lipom, schwanom etc.)
Mase tumori inflamatorii
Rectocolită ulcero-hemoragică
Boală Crohn
Tuberculoză intestinală
Amoebiază
Infecții fungice
Schistosomiază
Stenoze inflamatorii (boala Crohn)
Impact fecal
Endometrioză
Anastomoze chirurgicale
Bont apendicular
Carcinoid
Limfom intestinal
Tumori metastatice
Sarcom Kaposi
Colita chistică profundă
Volvulus
Hemoragie digestivă inferioară
Diverticuli
Boli inflamatorii intestinale idiopatice (rectocolita ulcero-hemoragică și boala Crohn)
Tumori benigne (adenom, schwanom, lipom etc.)
Hemoroizi
Endometrioză
Colita ischemică

Tratamentul cancerului colonic în stadii curabile

Evaluarea preoperatorie a cancerului colonic

Evaluarea preoperatorie necesită examinarea întregului colon, preferabil prin colonoscopie (în cazul în care aceasta nu este posibilă datorită leziunilor stenozante, irigografia cu dublu contrast reprezintă o variantă acceptabilă), pentru diagnosticarea existenței unui eventual cancer sincron. Evaluarea preoperatorie include, de asemenea, un examen computer-tomografic sau ecografic pentru detectarea metastazelor hepatice și o radiografie pulmonară pentru detectarea metastazelor pulmonare. Efectuarea hemogramei este necesară pentru detectarea anemiei hipocrome sideroprive ce necesită corecție preoperatorie, iar la pacienții fără metastaze detectabile, determinarea nivelului seric al antigenului carcino-embrionar (CEA) are valoare în supravegherea postoperatorie. Dacă CEA este crescut preoperator (> 5ng/ml), este necesară determinarea acestuia periodic postoperator începând de la o lună, pentru identificarea recidivelor.

Tratamentul chirurgical

Mircea Cazacu

Succesul chirurgiei elective pentru cancerul colonului depinde nemijlocit de pregătirea mecanică și antibiotică a colonului, de administrarea perioperatorie sistemică a antibioticelor, de antrenamentul echipei anestezico-chirurgicale.

Extensia rezecției colice

Cu excepția cazurilor în care cancerul se dezvoltă pe un polip fără să invadeze pedicului și, electrorezecția endoscopică este suficientă, în restul cazurilor, tratamentul chirurgical constă în rezecția segmentului de colon și a teritoriului limfatic care conțin tumoare. De cele mai multe ori aceste cancere pot fi rezolvate, fără a fi nevoie de o colostomie permanentă sau temporară. Deși tumoarea se extinde la nivelul peretelui colic pe o distanță de 1-3 cm dincolo de marginea macroscopică, iar o distanță de 5 cm ar fi suficientă, chirurgia de rezecție a cancerului de colon trebuie să respecte principiile radicalității oncologice, adică trebuie să suprime și teritoriul limfatic susceptibil de a fi invadat neoplazic, cu ligatura pediculilor vasculari corespunzători (126).

Rezecția chirurgicală a cancerelor colonului

Se face în funcție de localizarea anatomică și de particularitățile topografice ale tumorii. Anastomoza pentru refacerea tranzitului intestinal se poate face prin sutură manuală sau mecanică, în funcție de preferința chirurgului.

Pentru cancerele cecului și colonului ascendent operația indicată este hemicolectomia dreaptă. Pentru aceasta este necesară extirparea ultimilor 10-12 cm din ileonul terminal, a cecului, colonului ascendent și flexurii colice drepte, cu ligatura arterelor ileo-colică, colică dreaptă și a ramurilor drepte ale arterei colice medii.

Pentru cancerele situate pe flexura colică dreaptă este necesară extinderea hemicolectomiei cu ligatura arterei colice medii la origine.

Tranzitul digestiv se reface prin anastomoza ileonului terminal cu colonul transvers – ileo-transverso-anastomoză termino-terminală sau latero-laterală.

În timpul acestor intervenții chirurgicale trebuie evitată lezarea ureterului drept, a vaselor spermatice sau ovariene, a venei cave inferioare, a venei mezenterice superioare și a duodenului.

Pentru cancerele situate pe colonul transvers se pot efectua și rezecții mai limitate – rezecția segmentară de colon transvers cu anastomoză colo-colică. Aceste intervenții sunt indicate ca operații paliative – în caz de metastaze hepatice sau carcinomatoză peritoneală, sau la pacienții vârstnici, cu teren chirurgical deficitar, care nu tolerează o intervenție chirurgicală de amploare mai mare.

Pentru cancerele situate pe treimea distală a colonului transvers, pe flexura colică stângă sau pe colonul descendent, operația indicată este hemicolectomia stângă, care prevede extirparea hemicolonului stâng și a sigmoidului, cu ligatura la origine a arterei mezenterice inferioare. Tranzitul se reface prin anastomoza colonului transvers cu porțiunea superioară a rectului. Precauții – evitarea lezării splinei și a ureterului stâng.

Pentru cancerele sigmoidiene, ca operație paliativă sau la pacienți tarați, se poate practica rezecția sigmoidiană segmentară cu ligatura arterei sigmoidiene la origine. Tranzitul digestiv se reface prin anastomoză colo-rectală, după mobilizarea flexurii colice stângi.

Extensia limfadenectomiei

Pacienții cu cancer al colonului și metastaze ganglionare regionale pot fi încă vindecați prin tratament chirurgical. În felul acesta limfadenectomia nu folosește numai la stadializare, ci este și curativă. Limfadenectomia loco-regională (ganglionii paracolici și cei mezenterici) se execută de rutină, dar nu există încă un consens unanim până la ce nivel central trebuie extinsă această limfadenectomie pentru a fi curativă.

Rezecțiile limitate ale colonului și limfadenectomia paracolică sunt permise numai în stadiile avansate, cu metastaze hepatice sau carcinomatoză peritoneală. La restul cazurilor extensia

limfadenectomiei va depinde de starea biologică a pacientului, conformația fizică și condițiile tehnice existente.

Rezecția colonului „în vas închis"

Ideea că metastazele hepatice precoce după rezecțiile colonului pentru cancer se datoresc diseminării vasculare a celulelor neoplazice în timpul manipulării intraoperatorii a tumorii a impus principiul rezecției *„no-touch"*. Acest principiu prevede ligatura pediculilor vasculari ai teritoriului ce urmează a fi rezecat înainte de orice manipulare a tumorii. Actualmente, nu mai are foarte mulți adepți, întrucât ligatura prealabilă a pediculilor vasculari poate modifica semnificativ strategia operatorie ulterioară, iar unele studii randomizate au arătat că beneficiul oncologic este nesemnificativ (127).

Prevenirea diseminării intraluminale

S-a dovedit că celulele tumorale exfoliate intraluminal sunt viabile și capabile să se implanteze și să genereze o nouă tumoare. Acest lucru se întâmplă mai frecvent după rezecția tumorilor localizate pe hemicolonul stâng și pe rect. Suturile mecanice utilizate în chirurgia cancerului colonului nu par să influențeze acest fenomen. Pentru a preveni diseminarea intraluminală se utilizează: izolarea între ligaturi a segmentului de colon care conține tumoarea, irigarea acestui segment cu soluție de formaldehidă, clorhexidină sau betadină, electrocauterizarea tranșelor de anastomoză colică, materialul de sutură îmbibat în soluție iodată.

Colectomia laparoscopică

Avantaje: ușurează convalescența pacientului și pare să reducă stresul și imunosupresia asociate intervențiilor chirurgicale abdominale majore. Aceste avantaje sunt oarecum ipotetice, întrucât manipularea inadecvată a tumorii poate duce la diseminarea celulelor neoplazice, iar în cazul tumorilor mici nu poate fi apreciată corect lungimea segmentului ce urmează a fi rezecat, din cauza imposibilității palpării. Există posibilitatea implantării celulelor neoplazice la locul inserției trocarelor în abdomen, chiar în absența metastazelor ganglionare. Până la finalizarea unor trialuri randomizate care să demonstreze superioritatea colectomiei laparoscopice, această tehnică trebuie rezervată rezecțiilor paliative sau cancerelor localizate pe adenoame sesile ce nu pot fi rezecate endoscopic (128,129,130).

Ovarectomia profilactică

Se bazează pe observațiile conform cărora până la 10% dintre femeile cu cancer colo-rectal prezintă metastaze ovariene sincrone, iar 5-8% dintre femeile cu rezecții colice potențial curative pentru cancer vor dezvolta ulterior metastaze ovariene. Aspectul macroscopic intraoperator nu este totdeauna concludent, dar decelarea unor ovare de aspect patologic la o pacientă cu cancer al colonului aflată la vârsta preclimaxului sau imediat după acesta impune suspectarea malignității și extirparea. Deși nu este definitiv stabilit dacă ovarectomia crește rata supraviețuirii pacientelor operate pentru cancer al colonului, este recomandabil să se propună preoperator pacientelor care se află în perioada periclimaxului această intervenție adițională.

Aprecierea rezultatelor

Supraviețuirea la 5 ani a pacienților operați potențial curativ pentru cancere ale colonului pare să fi crescut. Acest lucru se datorește cel puțin următorilor doi factori: aplicarea pe scară largă a stadializării preoperatorii cu ajutorul tomografiei computerizate, care oferă o selecție mai riguroasă a pacienților potențial curabili prin detectarea micrometastazelor hepatice, și ameliorarea tehnicilor chirurgicale (131).

Supraviețuirea la 5 ani este semnificativ diferită în funcție de stadializarea bolii, care reprezintă variabila unică decisivă în orice apreciere prognostică:

- pentru pacienții fără metastaze ganglionare:
  - aproximativ 90% pentru cancerele loca lizate la mucoasă și submucoasă;
  - aproximativ 80% pentru cancerele care invadează musculara;
  - aproximativ 60% pentru cancerele care invadează tot peretele colonului;
- pentru pacienții cu metastaze ganglionare:
  - aproximativ 50% supraviețuire pentru cei cu 1-3 ganglioni invadați;
  - aproximativ 30% supraviețuire pentru cei cu 4 sau mai mulți ganglioni invadați.

Probleme particulare

– Cancerele obstructive

Marea lor majoritate se situează pe hemicolonul stâng. Atitudinea clasică prevede o intervenție chirurgicală în 3 timpi:

- rezolvarea ocluziei intestinale printr-o colostomie de degajare proximal de tumoarea colică;
- rezecția tumorii după 10-14 zile, timp în care pacientul a fost explorat și s-au corectat dezechilibrele metabolice consecutive ocluziei intestinale;
- închiderea colostomiei.

Dacă starea pacientului în momentul internării este satisfăcătoare – pacient tânăr, ocluzie intestinală la debut – se poate practica operația

Hartmann. Se rezecă tumoarea, bontul distal al colonului se închide prin sutură și se abandonează în cavitatea abdominală. Bontul proximal al colonului se exteriorizează sub forma unei colostomii. După corectarea metabolică generală și reevaluarea pacientului, se poate trece la timpul al doilea – refacerea tranzitului intestinal prin anastomoza celor două bonturi colice. Dacă există contraindicații pentru acest lucru, prima intervenție va fi cea definitivă.

În cazul în care există posibilitatea evacuării intraoperatorii a colonului proximal de tumoarea obstructivă, se poate efectua operația de rezecție-anastomoză într-un singur timp.

La pacienții cu tumori obstructive ale hemicolonului drept rezolvarea este relativ mai simplă – printr-o derivație internă. Se execută o ileotransversoanastomoză care rezolvă ocluzia intestinală, iar în timpul următor se poate efectua rezecția colonului tumoral.

Cancerele perforate

Perforația poate să apară prin necroza tumorii și există de obicei două modalități evolutive – fie formarea unui abces pericolic, cu semnele clinice ale unei supurații localizate, fie, mai rar, perforația în peritoneul liber. Acest din urmă eveniment se produce mai ales la vârstnici, cu organisme tarate, diabetici. Peritonita fecaloidă consecutivă poate evolua oligosimptomatic și este deosebit de gravă (132).

Intervențiile chirurgicale se vor adresa peritonitei – lavajul și drenajul larg al cavității peritoneale, colostomie derivativă proximal de tumoarea colică sau eventual o rezecție Hartmann. Uneori, pacientul nu suportă decât exteriorizarea segmentului colic cu tumoarea perforată pentru a putea supraviețui peritonitei.

Cancerele local avansate

În aproximativ 10% dintre cazuri, cancerul colonului invadează organele vecine sau numai aderă de acestea prin aderențe inflamatorii. Acest lucru nu poate fi diferențiat intraoperator și este recomandabil să se considere orice caz ca o invazie neoplazică și să fie tratat ca atare, adică prin rezecție „în bloc" a întregului complex tumoral. Atunci când viscerul invadat este un organ cavitar – stomac, intestin subțire, vezică urinară – se poate produce o perforație a tumorii cu apariția unei fistule colo-viscerale. Asocierea la rezecția colonului a rezecțiilor multiviscerale poate fi uneori curativă, asigurând o supraviețuire la 5 ani de 30%-50%. Aceste operații complexe sunt însă grevate de o morbiditate și o mortalitate corespunzător mai ridicate, de aceea ele vor fi rezervate cazurilor bine selecționate.

Cancerele dezvoltate pe polipi

Se tratează de obicei prin polipectomie endoscopică. Există câteva probleme incomplet rezolvate care necesită o atenție particulară:

- dacă neoplazia a depășit musculara mucoasei, riscul prezenței unor metastaze ganglionare nu poate fi exclus. Acest lucru este aplicabil mai ales polipilor sesili, la care polipectomia endoscopică este, de cele mai multe ori, insuficientă;
- în cazul unor polipi viloși de dimensiuni mari, la care polipectomia se face în mai multe ședințe, este uneori dificil de reconstituit topografia unei leziuni neoplazice în raport cu pedicului polipului;
- vor trebui rezolvate ulterior chirurgical cazurile de polipi malignizați, care întrunesc următorii factori de risc:
  - grad redus de diferențiere citologică;
  - invazie limfatică sau perineurală;
  - margini de rezecție insuficiente sau pozitive.

Riscul major al polipilor malignizați extirpați endoscopic îl constituie substadializarea și dezvoltarea ulterioară a metastazelor ganglionare, care modifică semnificativ prognosticul.

Cancerul recidivat

Recidiva locală după tratamentul chirurgical potențial curativ al cancerului de colon apare la aproximativ 20% dintre pacienți, iar această recidivă este unică la aproximativ 1/3 dintre cazuri. Dacă ea este situată la nivelul anastomozei, rezecția zonei de anastomoză poate fi potențial curativă (Nyhus). La pacienții cu ganglioni pozitivi, recidiva loco-regională se produce la 30-60% dintre cazuri și de obicei nu beneficiază de o reintervenție potențial curativă.

Cancerul primar multiplu, sincron

Apare în două situații distincte:

- pacienți cu polipoză adenomatoasă familială sau sporadică;
- pacienți cu sindroame de cancer ereditar nonpolipos.

În prima situație, rezolvarea chirurgicală este în general bine codificată, intervenția chirurgicală constând în recto-colectomie totală, care are un rol atât curativ cât și profilactic – prevenirea cancerului metacron. Intervenția chirurgicală trebuie executată după stabilirea diagnosticului, indiferent de vîrstă, în cazul polipozei adenomatoase familiale. Intervențiile chirurgicale mai „economice", cu păstrarea rectului și efectuarea unei anastomoze ileo-rectale, trebuie indicate cu multă prudență și numai acolo unde supravegherea endoscopică și endosonografică sistematică a

bontului rectal pune la adăpost pacientul de riscul apariției unui cancer metacron.

În cazul polipozei sporadice a colonului, intervenția chirurgicală de rezecție va trebui urmată de cure repetate de polipectomie endoscopică, pentru a preveni apariția unui cancer metacron.

În a doua situație tactica operatorie va fi dictată de localizarea tumorilor maligne la nivelul colonului. În general, dacă tumorile sunt localizate pe aceeași zonă topografică – colonul drept sau stâng – intervenția chirurgicală va fi cea clasică, hemicolectomie dreaptă sau stângă. Dacă tumorile sunt localizate pe zone topografice diferite, intervenția chirurgicală va fi una extinsă și va consta în colectomie subtotală sau totală. Dacă este posibil, se va păstra rectul și se va reface tranzitul intestinal printr-o anastomoză colorectală sau ileo-rectală. Limfadenectomia va respecta principiile radicalității oncologice.

Chimioterapia adjuvantă a cancerului colonic

Liana Gheorghe, Cristian Gheorghe

Chimioterapia aplicată pacienților care au suferit o intervenție chirurgicală în scop curativ poartă numele de chimioterapie adjuvantă și are drept scop reducerea ratei recidivelor tumorale. Aproximativ 70% dintre pacienții cu cancer colonic beneficiază de tratament chirurgical aplicat în scop curativ (stadiile I-III), iar aproximativ 1/3 dintre aceștia dezvoltă recidive tumorale.

Există un larg consens cu privire la recomandarea chimioterapiei adjuvante la pacienții în stadiul III (prezența metastazelor ganglionare), la care chimioterapia adjuvantă determină o scădere semnificativă a ratei recurențelor și este cost-eficientă. Chimioterapia adjuvantă nu este recomandată pacienților în stadiul I (invazia mucoasei, submucoasei și muscularei propria, fără penetrarea acesteia) datorită ratei recidivelor tumorale sub 5% la 5 ani la acești pacienți. Chimioterapia adjuvantă pentru stadiul II al cancerului colonic (extensia tumorii dincolo de muscularis propria, în seroasa colonică) este o problema controversată. În general, istoria naturală a cancerului de colon în stadiul II rezecat este favorabilă (75-80% supraviețuire la 5 ani) (133). Beneficiul terapeutic este modest și nu există o recomandare consensuală cu privire la aplicarea chimioterapiei adjuvante în stadiul II.

În mod curent, protocolul standard constă în administrarea de 5-Fluorouracil (5-FU), Levamisol sau 5-FU și Leucovorin timp de 1 an sau 5-FU, Leucovorin și Levamisol timp de 6 luni. Tratamentul poate fi administrat săptămânal, zilnic, timp de 5 zile pe săptămână în fiecare lună sau prin infuzie venoasă continuă 5 zile lunar (133).

Tratamentul cancerului rectal în stadii curabile

Evaluarea preoperatorie a cancerului rectal

Adaptarea strategiei terapeutice corespunzătoare impune o stadializare preoperatorie adecvată prin colonoscopie/irigografie cu dublu contrast (pentru aprecierea situației anatomice, a histologiei tumorale și a prezenței cancerelor sincrone sau metacrone), examen computer tomografic/ultrasonografic și radiografie pulmonară (pentru detectarea metastazelor la distanță), iar acolo unde este posibil, ultrasonografie endorectală ce permite o detaliată apreciere a invaziei tumorale.

Tratamentul chirurgical al cancerului rectal

Mircea Cazacu

Pentru rezecția chirurgicală se consideră că rectul prezintă trei regiuni distincte, în funcție de distanța de la marginea anală – treimea superioară, cea medie și cea inferioară – fiecare dintre ele având 5 cm lungime.

Rezecția recto-sigmoidiană anterioară

Cancerul localizat pe treimea superioară a rectului și pe joncțiunea recto-sigmoidiană – locul unirii sigmoidului cu porțiunea intraperitoneală a rectului –, care are în general marginea inferioară a tumorii la 10-12 cm de marginea anală, se tratează chirurgical în maniera cancerului colonului, adică prin rezecție și anastomoză. Intervenția chirurgicală este cunoscută sub numele de rezecție recto-sigmoidiană anterioară sau operația Dixon. Pentru aceasta este necesară mobilizarea rectului de pe planul sacrat și, uneori, atunci când se practică o rezecție joasă, este necesară secționarea aripilor laterale care conțin arterele hemoroidale mijlocii. Ligatura arterei mezenterice inferioare la origine nu este, de regulă, necesară. Majoritatea chirurgilor preferă ligatura arterei colice stângi, ceea ce asigură o limfadenectomie corespunzătoare și o vascularizație suficientă bontului colic proximal. Disecția rectului va trebui să evite lezarea plexurilor nervoase simpatice și parasimpatice pentru a preveni apariția tulburărilor de micțiune și a disfuncțiilor sexuale postoperatorii. Înainte de rezecția propriu-zisă rectul este irigat cu o soluție antiseptică – clorhexidină sau betadină – pentru a evita implantarea celulelor tumorale exfoliate la nivelul viitoarei anastomoze. Continuitatea digestivă se restabilește prin anastomoză colorectală termino-terminală sau latero-terminală. După preferința chirurgului, se poate folosi sutura într-un strat sau în două straturi, manuală sau mecanică. Indiferent de tehnica folosită, ea trebuie să îndeplinească două condiții obligatorii – realizarea unei anastomoze fără tensiune și o irigație sangvină optimă a celor două bonturi intestinale. În caz contrar, există

pericolul apariției unei dehiscențe anastomotice, urmată de o supurație locală sau chiar de peritonită difuză.

Rezultatele postoperatorii sunt în general foarte bune sub aspectul frecvenței scaunelor, al continenței, al funcției vezicii urinare și genitale. Chiar în cazul apariției unor disfuncții la acest nivel, ele se ameliorează progresiv și dispar după 12-18 luni.

Amputația rectală

În literatura anglo-saxonă este cunoscută sub denumirea de „excizia abdomino-perineală a rectului" sau operația Miles. Această operație este rezervată cancerelor rectului inferior și uneori mijlociu, tumorilor care invadează întreaga grosime a peretelui rectal, cancerelor rectale cu metastaze ganglionare loco-regionale, cancerelor nediferențiate sau mucosecretante, atunci când nu există condiții tehnice sigure pentru efectuarea unei anastomoze.

În varianta originală a lui Miles intervenția chirurgicală se execută în doi timpi, de aceeași echipă chirurgicală. În timpul abdominal rectul este izolat până la nivelul planșeului pelvin, apoi sigmoidul este secționat și exteriorizat sub forma unei sigmoidostomii iliace stângi terminale definitive. Bontul rectal este ligaturat și abandonat, iar cavitatea peritoneală se închide. Urmează timpul perineal, cu secționarea musculaturii perineale la distanță de rectul tumoral pentru a se evita pericolul recidivei locale. Se va proceda cu multă atenție la disecția anterioară a rectului, pentru a nu leza uretra. La femei acest pericol nu există, întrucât lezarea peretelui posterior al vaginului sau extirparea intenționată a unei porțiuni a acestuia nu prezintă nici o problemă și chiar facilitează radicalitatea gestului operator. După extirparea rectului, plaga perineală se sutureză sub protecția unui tub de dren.

Operația Hartmann

Este în esență o rezecție recto-sigmoidiană anterioară, dar fără a se executa o anastomoză colorectală. Bontul colic proximal este exteriorizat în fosa iliacă stângă sub forma unei colostomii terminale temporare sau definitive. Bontul rectal este suturat cât mai distal în pelvis și abandonat.

Acest tip de operație se execută cel mai adesea în două împrejurări:

- ca procedeu paliativ, atunci când tumoarea rectală este invadantă local sau prezintă metastaze; ca prim timp operator la cazurile operate pentru complicații acute – hemoragia, dar mai ales ocluzia intestinală și perforația. În cazul tumorilor rectale perforate – această complicație le situează automat în stadiul IV de evoluție, întrucât perforația tumorală produce diseminarea neoplazică la nivelul pelvisului sau chiar al cavității peritoneale – operația va fi una paliativă și va asigura o evoluție postoperatorie imediată corespunzătoare.

Ca alternativă la operația Hartmann, se poate executa evacuarea intraoperatorie a colonului, proximal de sediul obstrucției, și se poate încerca o anastomoză primară. Este preferabil să se protejeze această anastomoză printr-o colostomie laterală proximală pe colonul transvers sau printr-o cecostomie.

Rezecția rectosigmoidiană cu reconstrucție colonală

Această intervenție chirurgicală are ca particularitate faptul că, după rezecția rectului tumoral, colonul proximal este „coborât" transanal și fixat la nivelul liniei dentate printr-o anastomoză mecanică sau este ancorat cu câteva fire de sutură la nivelul canalului anal și corectat după 10-14 zile.

Excizia locală

Este o metodă de tratament care poate fi aplicată unor cazuri foarte bine selecționate. Criteriile de selecție sunt în general reprezentate de:

- tumori rectale joase cu diametrul de 2-3 cm;
- structură histologică bine diferențiată;
- invazie parietală limitată – T1-2;
- absența metastazelor ganglionare – N0;
- risc anestezico-chirurgical inacceptabil.

Inconvenientele majore ale metodei sunt reprezentate de dificultatea stadializării corecte – piesa de rezecție este uneori depreciată în timpul manoperei chirurgicale – și de riscul diseminării locale, ceea ce anulează caracterul de radicalitate oncologică.

Pentru ca această metodă de tratament să reușească sunt necesare câteva condiții tehnice:

- o dilatație anală suficientă pentru realizarea manoperelor necesare; acest lucru poate fi periculos prin leziunile sfincterului anal și incontinența anală postoperatorie consecutivă;
- excizia tumorii cu o margine de siguranță de minimum 0,5 cm, care să asigure și un examen histopatologic complet;
- posibilitatea suturii plăgii rectale în condiții de siguranță.

Acestei tehnici i-au fost aduse unele îmbunătățiri de ordin tehnologic:

- utilizarea unor proctoscoape cu vedere binoculară și mărirea imaginii și a unor instrumente de chirurgie endoscopică inserate endorectal prin intermediul proctoscopului;

– electrorezecția endoscopică: metoda este folosită cu succes la tumorile rectale, chiar voluminoase, ale unor pacienți vârstnici, fragili, la care nu intră în discuție alte intervenții chirurgicale (134).

Tot în acestă categorie de metode de tratament se încadrează ca principiu fototerapia (135).

Rezultatele chirurgiei potențial curative

Sunt semnificativ mai slabe decît ale chirurgiei cancerului colonului. Acest lucru pare paradoxal având în vedere accesibilitatea cvasitotală a rectului la examinarea digitală și instrumentală, precum și simptomatologia clinică relativ precoce și caracteristică a sindromului rectosigmoidian.

Făcând o medie a majorității studiilor cu caracter prognostic din literatură, se poate prezenta supraviețuirea la 5 ani, în funcție de stadializarea Dukes, astfel:

– pentru stadiul Dukes A: aproximativ 80%;
– pentru stadiul Dukes B: aproximativ 60%;
– pentru stadiul Dukes C: aproximativ 40%.

Ameliorarea acestor rezultate se poate face deocamdată numai printr-un diagnostic precoce.

Terapia adjuvantă a cancerului rectal

Liana Gheorghe, Cristian Gheorghe

Din cauza barierei anatomice minime dintre rect și structurile pelvine și a drenajului limfatic abundent către sacru, probabilitatea recidivelor locale și la distanță este mult mai mare pentru cancerul rectal în stadiul II comparativ cu cancerul colonic în stadiul II. De aceea, radio- și chimioterapia adjuvantă cu 5-FU constituie recomandarea standard pentru cancerul rectal în stadiile II și III (126,133).

Administrarea de 5-FU în bolus sau perfuzie continuă ameliorează rata recidivelor locale și supraviețuirea pacienților cu cancer rectal (136, 137). Administrarea pre- sau postoperatorie a radio- sau chimioterapiei adjuvante nu este standardizată și reprezintă încă o problemă disputată. Radioterapia preoperatorie ameliorează semnificativ rata operabilității cancerului rectal; aproximativ 50% dintre tumorile rectale fixate în pelvis, considerate nonrezecabile, sunt convertite în stadii curabile prin radioterapie preoperatorie (138,139). Radioterapia pre- sau postoperatorie asociată cu chimioterapia adjuvantă cu 5-FU scade semnificativ rata recidivelor și ameliorează supraviețuirea pacienților cu cancer rectal, reprezentând actualmente indicația standard pentru cancerul rectal în stadiile II și III (126)

Tratamentul CCR metastatic

CCR metastatic beneficiază de tratament chirurgical, singurul asociat cu o semnificativă creștere a supraviețuirii, chimioterapie (sistemică sau intraarterială) și imunoterapie paliativă.

Tratamentul chirurgical al CCR metastatic

Tratamentul chirurgical al CCR metastatic reprezintă prima opțiune terapeutică, atunci când metastazele locale sau la distanță se află într-o situație favorabilă rezecției.

Recidivele locale după chirurgia curativă a CCR tind a fi mai frecvent întâlnite în pelvis după rezecția cancerului rectal sau rectosigmoidian. Majoritatea sunt simptomatice și beneficiază de rezecția chirurgicală a bolii metastatice.

Supravegherea periodică a pacienților cu rezecții curative pentru CCR prin examen computertomografic și determinare a CEA a condus la identificarea unui număr considerabil de pacienți cu metastaze hepatice izolate. Aproximativ 1/3 dintre recidivele apărute după chirurgia curativă a CCR afectează ficatul (1). Durata medie de supraviețuire a pacienților cu metastaze hepatice izolate, în absența tratamentului, este de 10,6 luni (140). Metastazele hepatice izolate (unice sau grupate într-un singur lob), în absența altor localizări metastatice extrahepatice, beneficiază de rezecție chirurgicală (141).

Chimioterapia CCR metastatic

Aproximativ 50% dintre pacienții cu CCR dezvoltă metastaze locale sau la distanță. Chimioterapia sistemică cu 5-FU asociată sau nu cu Leucovorin determină o rată de răspuns parțial de 15-20%, fără a ameliora semnificativ calitatea vieții sau supraviețuirea pacienților cu CCR metastatic (1). Datele actuale sugerează că modularea biochimică cu Leucovorin a chimioterapiei cu 5-FU este eficientă atât în bolus cât și în infuzie continuă, fiind recomandată ca terapie standard de primă linie în cazul pacienților cu CCR metastatic (142).

Tratamentul cu irinotecan (CPT-11), un inhibitor al topoizomerazei I, reprezintă astăzi recomandarea standard de tratament de a doua linie pentru CCR metastic (133,143).

La pacienții cu metastaze hepatice nonrezecabile, chimioterapia intraarterială reprezintă o alternativă pentru controlul creșterii tumorale. Administrarea intraarterială de 5-fluorodeoxiuridină (FUDR) se asociază cu o rată de răspuns tumoral superioară administrării sistemice de 5-FU sau FUDR.

Perspective terapeutice

O serie de agenți noi, printre care fluoropirimidinele orale și oxaliplatin, a fost studiată pentru eficiența în cancerele gastrointestinale avansate. Fluoropirimidinele orale includ uracilul și tegafur (UFT), capecitabina, eniluracil plus 5-FU. Compararea acestor agenți cu regimul 5-FU/ Leucovorin în trialuri randomizate a demonstrat

eficiența similară comparativ cu regimul standard, o toxicitate redusă și o mai convenabilă modalitate de administrare (126). Acești agenți orali, fie prodroguri sau droguri care suferă o degradare enzimatică la 5-FU, fie agenți care inhibă degradarea enzimatică a 5-FU (inhibitori sau substraturi competitive pentru enzima ce degradează 5-FU, dihidropiridin dehidrogenaza), determină o expunere prelungită la doze mai mici de 5-FU comparativ cu administrarea de 5-FU în bolus (126). Oxaliplatin, un nou derivat de platină, este eficient în tratamentul CCR metastatic atât ca terapie de primă linie, cât și pentru CCR rezistent la 5-FU. Trialuri recente randomizate confirmă creșterea ratei de răspuns tumoral în cazul pacienților tratați prin asocierea Oxaliplatin plus 5-FU/Leucovorin (144,145).

Bibliografie

1. Boland CR. Malignant tumors of the colon. In: Yamada T, Alpers DH, Laine L, Owyang C, Powell DW, eds. *Textbook of Gastroenterology*. Philadelphia: Lippincott Williams & Wilkins Publishers. 1999: 2023-2082.

2. Wilmink ABM. Overview of the epidemiology of colorectal cancer. Dis Colon Rectum 1997; 40: 483-493.

3. Parkin DM, Pisani P, Ferlay J. Estimates of the worldwide incidence of eighteen major cancers in 1985. Int J Cancer 1993; 54: 594-606.

4. Parker SL, Tong T, Bolden S et al. Cancer statistics 1997. CA Cancer J Clin 1997; 47: 5.

5. Coleman M, Esteve J, Damiecky P, Arslan A, Renard H. Trends in cancer incidence and mortality. Lyon: IARC 1993.

6. Boland RC. Malignant tumors of the colon. In: Yamada T, Alpers DH, Owyang C, Powell DW, Silverstein FE, eds. *Textbook of Gastroenterology*. Philadelphia: JB Lippincott Co. 1995: 1967-2026.

7. Neugut AI, Jacobson JS, DeVivo I. Epidemiology of colorectal adenomatous polyps. Cancer Epidemiol Biomarkers Prev 1993; 2: 159.

8. Martinez ME, McPherson RS, Annegers JF et al. Cigarette smoking and alcohol consumption as risk factors for colorectal adenomatous polyps. J Natl Cancer Inst 1995; 87: 274-277.

9. Pollack ES, Nomura AMY, Heilbrum LK et al. Prospective study of alcohol consumption and cancer. N Engl J Med 1984; 310: 617-620.

10. Sandler RS, Sandler DP. Radiation-induced cancers of the colon and rectum: assessing the risk. Gastroenterology 1983; 84: 51.

11. Bresalier RS, Kim YS. Malignant neoplasms of the large intestine. In: Feldman S, Scharschmidt BF, Sleisenger MH, eds. Sleisenger's and Fordtran's *Gastrointestinal and Liver Disease. Pathophysiology/Diagnosis/Management*. Philadelphia: WB Saunders Co: 1998: 1906-1942.

12. Reddy BS, Cohen LA, McCoy GD et al. Nutrition and its relationship to cancer. Adv Cancer Res 1980; 32: 237.

13. Shike M, Winawer SJ and Greenwald PH. Primary prevention of colorectal cancer. Bull WHO 1990; 68: 377.

14. Peters RK, Pike MC, Garabrant D et al. The effects of diet on colon cancer. Cancer Causes Control 1992; 3: 457.

15. Burkitt DP. Epidemiology of cancer of the colon and rectum. Cancer 1971; 28: 3-13.

16. Kritchevsky D. Epidemiology of fibre, resistant starch and colorectal cancer. Eur J Cancer Prev 1995; 4: 345-352.

17. Giovanucci E, Willett WC. Dietary factors and risk of colon cancer. Ann Med 1994; 26: 443-452.

18. Willett WC, Stampfer MJ, Colditz GA, Rosner BA, Speizer FE. Relation of meat, fat, and fiber intake to the risk of colon cancer in a prospective study among women. N Engl J Med 1990; 323: 1664-1672.

19. Howe GR, Benito E, Castelleto R et al. Dietary intake of fiber and decreased risk of cancers of the colon and rectum: evidence from the combined analysis of 13 case-control studies. J Natl Cancer Inst 1992; 84: 1887-1891.

20. Rozen P, Fireman Z, Fine N et al. Oral calcium suppresses increased rectal epithelial proliferation in persons at risk of colorectal cancer. Gut 1989; 30: 650-658.

21. Gregoire RC, Stern HS, Yeung KS et al. Effect of calcium supplementation on mucosal cell proliferation in high risk patients for colon cancer. Gut 1989; 30: 376-381.

22. Wargovich MJ, Isbell G, Shabot M et al. Calcium supplementation decreases rectal epithelial cell proliferation in subjects with sporadic adenoma. Gastroenterology 1992; 103: 92-96.

23. Willett WC, Polk BF, Underwood BA et al. Prediagnostic serum selenium and risk of cancer. Lancet 1983; 2: 130-134.

24. McKeown-Eyssen G, Holloway C, Jazmaji Vet al. A randomized trial of vitamins A, C, and E in the prevention of recurrence of colorectal polyps. Cancer Res 1988; 48: 4701.

25. DeCosseJJ, Miller HH, Lesser ML. Effect of wheat fiber and vitamins C and E on rectal polyps in patients with familial adenomatous polyposis. J Natl Cancer Inst 1989; 81: 1290.

26. Greenberg ER, Baron JA, Tosteson TD et al. A clinical trial of antioxidant vitamins to prevent colorectal adenoma. Polyp Prevention Study Group. N Engl J Med 1994; 331; 141-147.

27. Giovannucci E, Stampfer MJ, Colditz GA et al. Folate, methionine, and alcohol intake and risk of colorectal adenoma. J Natl Cancer Inst 1993; 85: 875.

28. Baron JA, Sandler RS, Haile RW et al. Folate intake, alcohol consumption, cigarette smoking and risk of colorectal adenomas. J Natl Cancer Inst 1998; 90: 57.

29. Thun MJ, Namboodiri MM, Heath CW Jr et al. Aspirin use and reduced risk of fatal colon cancer. N Engl J Med 1991; 325: 1593.

30. Giovannucci E, Rimm EB, Stampfer MJ et al. Aspirin use and the risk for colorectal cancer and adenoma in male health profesionals. Ann Intern Med 1994; 121: 241.

31. Giovannucci E, Egan KM, Hunter DJ et al. Aspirin and the risk of colorectal cancer in women. N Engl J Med 1995; 333: 609.

32. Thun MJ, Namboodiri MM, Calle EE et al. Aspirin use and risk of fatal cancer. Cancer Res 1993; 53: 1322.

33. Goel A, Chang DK, Ricciardiello L, Chauhan D, Boland RC. Aspirin increases the expression of DNA mismatch repair proteins in human colon cancer cells. Program and abstracts of Digestive Disease Week 2000; May 21-24, 2000; San Diego, California. Abstract 3602.

34. Smalley W, Dubois RN. Colorectal cancer and non-steroidal anti-inflammatory drugs. Adv Pharmacol 1997; 39:1-20.

35. Dubois RN. Cyclooxygenase and colorectal cancer prevention. Educational Book 1999; ASCO: 189-191.

36. Hawk ET, Limburg PJ. Agent development in colorectal cancer. Chemoprevention: current status and future trends. Educational Book 1999; ASCO: 193-199.

37. Piazza GA, Kulchak Rahm AL, Krutzsch M et al. Antineoplastic drug sulindac sulfide and sulfone inhibit cell growth in inducing apoptosis. Cancer Res 1995; 55: 3110.

38. Waddell WR, Longry RW. Sulindac for polyposis of the colon. J Surg Oncol 1983; 24: 83-87.

39. Burke C, Van Stolk R, Arber N et al. Exisulind prevents adenoma formation in familial adenomatous polyposis (FAP). Program and abstracts of Digestive Disease Week 2000; May 21-24, 2000; San Diego, California. Abstract 3603.

40. Burke C, Arber N, Phillips RK et al. Exisulind continues to prevent colonic adenoma formation in familial adenomatous polyposis (FAP) patients treated for 18 months. Program and abstracts of Digestive Disease Week 2000; May 21-24, 2000; San Diego, California. Abstract 3605.

41. Ladenheim J, Garcia G, Titzer D et al. Effect of sulindac on sporadic colonic polyps. Gastroenterology 1995; 108: 1083

42. Matsuhashi N, Nakajima A, Fukushima Y et al. Effects of sulindac on sporadic colorectal adenomatous polyps. Gut 1997; 40: 344.

43. Jackson LM, Bennett AJ, Watson S et al. Supression by peroxisome proliferator activated receptor alpha ligand of interstinal polyp development in APCmin mice. Program and abstracts of Digestive Disease Week 2000; May 21-24, 2000; San Diego, California. Abstract 3606.

44. Benson AB. Oltipraz: A laboratory and clinical review. J Cell Biochem 1993; 17F (Suppl): 278-291.

45. Ansher SS, Dolan P, Bueding E. Biochemical effects of dithiolthiones. Food Chem Toxicol 1986; 24: 405-415.

46. Kikuchi T, Nagata Y, Abe T. In vitro and in vivo antiproliferative effects of simvastatin, an HMG-CoA reductase inhibitor, on human glioma cells. J Neurooncol 1997; 34: 233-239.

47. Narisawa T, Kukaura Y, Terada K et al. Prevention of 1,2-dimetilhydrazine-induced colon tumorigenesis by HMG-CoA reductase inhibitors, pravastatin and simvastatin, in ICR mice. Carcinogenesis 1994; 15: 2045-2048.

48. Midgley R, Kerr D. Colorectal cancer. Lancet 1999; 353: 391-399.

49. Lynch HT, Smyrk T, Lynh J. An update of HNPC (Lynh syndrome). Cancer Genet Cytogenet 1997; 93: 84-99.

50. Jass JR. Diagnosis of hereditary non-polyposis colorectal cancer. Histopathology 1998; 32: 491-497.

51. Warthin AS. Heredity with reference to carcinoma. Arch Int Med 1913; 12: 546-555

52. Lynch HT, Krush AJ. Cancer family „G" revisited: 1895-1970. Cancer 1971; 27: 1505-1511.

53. Lynch HT, Smyrk TC, Watson P et al. Genetics, natural history, tumor spectrum and pathology of hereditary non-polyposis colorectal cancer: an updated review. Gastroenterology 1993; 104: 1535-1549.

54. Baba S. Hereditary nonpolyposis colorectal cancer: an update. Dis Colon Rectum 1997; 40: S86-S95.

55. Mecklin J-P. Frequency of hereditary colorectal carcinoma. Gastroenterology 1987; 93: 1021-1025.

56. Fishel R, Lescoe MK, Rao MRS et al. The human mutator gene homolog MSH2 and its association with hereditary non-polyposis colon cancer. Cell 1993; 75: 1027-1038.

57. Leach FS, Nicolaides NC, Papadopoulos N et al. Mutations of a mutS homolog in hereditary non-polyposis colorectal cancer. Cell 1993; 75: 1215-1225.

58. Papadopoulos N, Nicolaides NC, Wei YF et al. Mutation of a mutL homolog in hereditary colon cancer. Science 1994; 263: 1625-1629.

59. Bronner CE, Baker SM, Morrison PT et al. Mutation in the DNA mismatch repair gene homologue hMLH1 is associated with hereditary nonpolyposis colon cancer. Nature 1994; 368: 258-261.

60. Papadopoulos N, Nicolaides NC, Liu B et al. Mutations of GTBP in genetically unstable cells, Science 1995; 268: 1915-1923.

61. Nicolaides NC, Papadopoulos N, Liu B et al. Mutations of two PMS homologues in hereditary nonpolyposis colon cancer. Nature 1994; 371: 75-80.

62. Lynch HT, Smyrk T. Hereditary nonpolyposis colorectal cancer (Lynch syndrome): an updated review. Cancer 1996; 78: 1150-1167.

63. Aaltonen LA, Peltomaki P, Leach FS et al. Clues to the pathogenesis of familial colorectal cancer. Science 1993; 260: 812-816

64. Jarvinen HJ, Mecklin J-P, Sistonen P. Screening reduces colorectal cancer rate in families with hereditary nonpolyposis colorectal cancer. Gastroenterology 1995; 108: 1405-1411

65. Lanspa SJ, Jenkins JX, Cavalieri RJ et al. Surveillance in Lynch syndrome: how aggressive. Am J Gastroenterol 1994; 89: 1978-1980.

66. Vasen HFA, Wijnen J, Menko Fet al. Cancer risk in families with hereditary nonpolyposis colorectal cancer diagnosed by mutation analysis. Gastroenterology 1996; 110: 1020.

67. Vasen HFA, Mecklin J-P, Meera-Khan P, Lynch HT. The International Collaborative Group on Hereditary Non-polyposis Colorectal Cancer (ICG-HNPCC). Dis Colon Rectum 1991; 34: 424-425.

68. Vasen HFA, Watson P, Mecklin J-P, Lynch HT, and the ICG-HNPCC. New clinical criteria for hereditary nonpolyposis colorectal cancer (HNPCC, Lynch syndrome) proposed by the International Collaborative Group on HNPCC. Gastroenterology 1999; 116: 1453-1456.

69. Kolodner RD, Hall NR, Lipford J et al. Structure of the human MSH2 locus and analysis of two Muir-Torre kindreds for MSH2 mutations. Genomics 1994; 24: 516.

70. Kinzler KW, Vogelstein B. Gatekeepers and caretakers. Nature 1997; 386: 761-767.

71. Kinzler KW, Vogelstein B. Lessons from hereditary colorectal cancer. Cell 1996; 87: 159-161.

72. Kinzler KW, Nilbert MC, Su L-K et al. Identification of FAP locus genes from chromosome 5q21. Science 1991; 253: 661.

73. Powell SM, Zilz N, Beazer-Barclay Y et al. APC mutations occur early during colorectal tumorigenesis. Nature 1992; 359: 235.

74. Bos JL, Fearon ER, Hamilton SR et al. Prevalence of ras gene mutations in human colorectal cancers. Nature 1987; 327: 293.

75. Bos JL. Ras oncogenes in human cancer: a review. Cancer Res 1989; 49: 4682-4690.

76. Forrester K, Almoguera C, Han K et al. Detection of high incidence of k-ras oncogenes during human colon tumorigenesis. Nature 1987; 327: 298-306.

77. Lane DP. p53, guardian of the genome. Nature 1992; 358: 15-21.

78. Levine AJ, Momand J, Finlay CA. The p53 tumour suppressor gene. Nature 1991; 351: 453.

79. Vogelstein B, Kinzler KW. p53 function and dysfunction. Cell 1992; 70: 523.

80. Sun X-F, Carstensen JM, Zhang H et al. Prognostic significance of cytoplasmic p53 oncoprotein in colorectal adenocarcinoma. Lancet 1992; 340: 1369.

81. Laurent-Puig P, Olschwang S, Delattre O et al. Survival and acquired genetic alterations in colorectal cancer. Gastroenterology 1992; 102: 1136.

82. Lengauer C, Kinzler KW, Vogelstein B. Genetic instability in colorectal cancers. Nature 1997; 386: 623-628.

83. Weinberg RA. Tumor suppressor genes. Science 1991; 254: 1138 –1140.

84. Kern SE, Fearon ER, Tersmete KWF et al. Allelic loss in colorectal carcinoma. JAMA 1989; 261: 3099.

85. Vogelstein B, Fearon ER, Kern SE et al. Allelotype of colorectal carcinomas. Science 1989; 244: 207-213.

86. Fearon ER, Vogelstein B. A genetic model for colorectal tumorigenesis. Cell 1990; 61: 759-766.

87. Vogelstein B, Fearon ER, Hamilton SR et al. Genetic alterations during colorectal tumor development. N Engl J Med 1988; 319: 525.

88. Ionov Y, Peinado MA, Malkhosyan S et al. Ubiquitous somatic mutations in simple repeated sequences reveal a new mechanism for colonic carcinogenesis. Nature 1993; 363: 558.

89. Thibodeau SN, Bren G, Schaid D. Microsatellite instability in cancer of the proximal colon. Science 1993; 260: 816.

90. Aaltonen LA, Peltomaki P, Leach FS et al. Clues to the pathogenesis of familial colorectal cancer. Science 1993; 260: 812-820.

91. Delattre O, Olschwang S, Law DJ et al. Multiple genetic alterations in distal and proximal colorectal cancer. Lancet 1989; 2: 353.

92. Levin B, Raijman I. Malignant tumors of the colon and rectum. In: Haubrich WS, Schaffner F, Berk JE, eds. *Bockus Gastroenterology*. Philadelphia: Saunders Company. 1995: 1744-1772.

93. Kuramoto S, Oohara T. Flat early cancers of the large intestine. Cancer 1989; 64: 950-955.

94. Greenstein AJ, Heimann TM, Sachar DB et al. A comparison of multiple syncronous colorectal cancer in ulcerative colitis, familial polyposis coli, and de novo cancer. Ann Surg 1986; 203: 123.

95. Chu DZJ, Giacco G, Martin RG et al. The significance of syncronous carcinoma and polyps in the colon and rectum. Cancer 1986; 57: 445

96. Umpleby HC, Ranson DL, Williamson RNC. Peculiarities of mucinos colorectal carcinoma. Br J Surg 1985; 72: 715.

97. Hermanek P, Hutter RVP, Sobin LH, Wagner G, Wittekind C for The American Joint Committee on Cancer (AJCC) and Union International Contre le Cancer (UICC). TNM Atlas. Berlin: Springer-Verlag 1997: 98-106.

98. Balthazar EJ, Megibow AJ, Hulnik D et al. Carcinoma of the colon: detection and preoperative staging by CT. AJR 1988; 150: 301-306.

99. Vining DJ. Virtual colonoscopy. Gastrointest Endosc Clin North Am 1997; 7: 285.

100. Brugge WR. Endoscopic ultrasonography: the current status. Gastroenterology 1998; 115: 1577-1583.

101. Rosch T, Lorenz R, Classen M et al. Endoscopic ultrasonography in the evaluation of colon and rectal disease. Gastrointest Endosc 1990; 36: S33-S39.

102. Jochem RJ, Reading CC, Dozois RR et al. Endorectal ultrasonographic staging of rectal carcinoma. Mayo Clin Proc 1990; 65: 1571-1577.

103. Catalano MF. Indications for endoscopic ultrasonography in colorectal lesions. Endoscopy 1998; Suppl 1: A79-A84.

104. Guidelines of the European Society of Gastrointestinal Endoscopy: Endoscopic Ultrasonography. Endoscopy 1996; 28: 626-628.

105. Doerr RJ, Abdel-Nabi H, Merchant B. Indium111 ZCE-025 immunoscintigraphy in occult recurrent colorectal cancer with elevated carcinoembryonic antigen level. Arch Surg 1990; 125: 226-229.

106. Patt YZ, Lamki ML, Shanken J et al. Imaging with Indium111-labeled anticarcinoembryonic antigen monoclonal antibody ACE-025 on recurrent colorectal or carcinoembryonic antigen-producing cancer in patients with rising serum carcinoembryonic antigen levels and occult metastases. J Clin Oncol 1990; 8: 1246-1254

107. Moertel CG, O'Fallon JR, Go VLW et al. The preoperative carcinoembryonic antigen test in the diagnosis, staging, and prognosis of colorectal cancer. Cancer 1986; 58: 603-610

108. Winawer SJ. Diagnosis and prevention of gastrointestinal malignancies. Semin Oncol 1991; 18 (Suppl): 7-16.

109. Bengtsson G, Carlsson G, Hafstrom L et al. Natural history of patients with untreated liver metastases from colorectal cancer. Am J Surg 1981; 141: 586.

110. Minsky BD, Mies C, Recht A et al. Resectable adenocarcinoma of the rectosigmoid and rectum. I. Patterns of failure and survival. Cancer 1988; 61: 1408.

111. Winawer SJ, Fletcher RH, Miller RH et al. Colorectal cancer screening: clinical guidelines and rationale. Gastroenterology 1997; 112: 594-642.

112. Macrae FA, St John DJB. Relationship between patterns of bleeding and Hemoccult sensitivity in patients with colorectal cancers and adenomas. Gastroenterology 1982; 82: 891.

113. Mandel JS, Bond JH, Church TS et al. Reducing mortality from colorectal cancer by screening for fecal occult blood. Minnesota Colon Cancer Control Study. N Engl J Med 1993; 328: 1365-1371.

114. Kronborg O, Fenger C, Olsen J et al. Randomised study of screening for colorectal cancer with faecal-occult-blood test. Lancet 1996; 348: 1467-1471.

115. Hardcastle JD, Chamberlain JO, Robinson MHet al. Randomised controlled trial of faecal-occult-blood screening for colorectal cancer. Lancet 1996; 348: 1472-1477.

116. Guidelines for Colorectal Cancer Screening and Surveillance. American Society for Gastrointestinal Endoscopy. Gastrointest Endosc 2000; 51: 777-782.

117. Atkin WS, Cuzick J, Northover JMA, Whynes DK. Prevention of colorectal cancer by once-only sigmoidoscopy. Lancet 1993; 341: 736-740.

118. Winawer SJ, Flehinger BJ, Schottenfeld D, Miller DG. Screening for colorectal cancer with fecal occult blood

testing and sigmoidoscopy. J Natl Cancer Inst 1993; 85: 1311-1318.

119. Rex D, Rahmani E, Hasemann J et al. Relative sensitivity of colonoscopy and barium enema for detection of colorectal cancer in clinical practice. Gastroenterology 1997; 112: 17-23.

120. Byers T, Levin B, Rothenberger D et al. American Cancer Society guidelines for screening and surveillance for early detection of colorectal polyps and cancer: Update 1997. Cancer J Clin 1997; 47: 154-160.

121. Guide to clinical preventive services: 2nd ed Report to the U.S. Preventive Services Task Force. Washington, D.C.: Department of Health and Human Services, 1995.

122. Rex DK, Johnson DA, Lieberman DA, Burt RW, Sonnenberg A. Colorectal cancer prevention 2000: Screening recommendations of the American College of Gastroenterology. Am J Gastroenterol 2000; 95: 868-877.

123. Lieberman DA. Cost-effectiveness model for colon cancer screening. Gastroenterology 1995; 109: 1781-1790.

124. Levin B. Inflammatory bowel disease: role of endoscopic surveillance. Clinical Update ASGE 2000; 7: 1-4.

125. Colonoscopy in the screening and surveillance of individuals at increased risk for colorectal cancer. Gastrointest Endosc 1998; 48 (6): 676-678.

126. Nyhus LM, Baker RJ, Fischer JE. Mastery of surgery. 3rd edition on CDLippincott-Raven Publishers 1996.

127. Rosenberg SA, DeVita VT. Hellman S ed. Cancer: Principles and Practice of Oncology. 5th ed on CD Lippincot-Raven Publishers 1997.

128. Gibson M, Byrd C, Pierce C et al. Laparoscopic colon resections: a five-year retrospective review. Am Surg 2000; 66:245-248.

129. Stead ML, Brown JM, Bosanquet N et al. Assessing the relative costs of standard open surgery and laparoscopic surgery in colorectal cancer in a randomised controlled trial in the United Kingdom. Crit Rev Oncol Hematol 2000; 33:99-103 .

130. Watanabe M, Hasegawa H, Kitajima M. Laparoscopic bowel resection for early colon cancer. Nippon Geka Gakkai Zasshi 1999; 100(12):796-800.

131. Huang J, Seow A, Lee HP. Survival of colorectal cancer patients in Singapore by anatomic subsite: a population-based study. Ann Acad Med Singapore 2000; 29:79-85.

132. Chen HS, Sheen-Chen SM. Obstruction and perforation in colorectal adenocarcinoma: an analysis of prognosis and current trends. Surgery 2000; 127: 370-376.

133. Boland CR, Sinicrope FA, Brenner DE, Carethers JM. Colorectal cancer prevention and treatment. Gastroenterology 2000; 118: S115-S128

134. Kudo S. Endoscopic mucosal resection Nippon Geka Gakkai Zasshi 1999; 100:776-781.

135. Del Governatore M, Hamblin MR, Piccinini EE et al. Targeted photodestruction of human colon cancer cells using charged 17.1A chlorin e6 immunoconjugates. Br J Cancer 2000; 82100:56-64.

136. Krook J, Moertel C, Gunderson L et al. Effective surgical adjuvant therapy for high-risk rectal carcinoma. N Engl J Med 1991; 324: 709-715.

137. O'Connell, Martenson J, Wieand H et al. Improving adjuvant therapy for rectal cancer by combining protracted-infusion fluorouracil with radiation therapy after curative surgery. N Engl J Med 1994; 331: 502-507.

138. Pearlman NW, Stiegmann GV, Donohue RE. Extended resection of fixed rectal cancer. Cancer 1989; 63: 2438-2444.

139. Swedish Rectal Cancer Trial. Improved survival with preoperative radiotherapy in resectable rectal cancer. N Engl J Med 1997; 336: 980-987.

140. Ballantyne GH, Quin J. Surgical treatment of liver metastases in patients with colorectal cancer. Cancer 1993; 71: 4254-4258.

141. Nakamura S, Yokoi Y, Suzuki S et al. Results of extensive surgery for liver metastases in colorectal carcinoma. Br J Surg 1992; 79: 35-44.

142. De Gramont A, Bosset JF, Milan C et al. Randomized trial comparing monthly low-dose leucovorin-5-FU bolus with bimonthly high dose leucovorin-5-FU bolus plus continuous infusion for advanced colorectal cancer: a French Intergroup study. J Clin Oncol 1997; 15: 808-815.

143. Saltz LB, Locker PK, Pirotta N, Elfring GL, Miller LL. Weekly irinotecan (CPT-11), leucovorin (LV) and fluorouracil (FU) is superior to daily x 5 LV/FU in patients (pts) with previously untreated metastatic colorectal cancer (CRC) (abstr 898). Summaries Am Soc Clin Oncol 1999; 18: 233a.

144. Andre T, Louvet C, Raymond E, Tournigand C, de Gramont A. Bimonthly high-dose Leucovorin, 5-FU infusion and oxaliplatin (FOLFOX3) for metastatic colorectal cancer resistant to the same Leucovorin and 5-FU regimen. Ann Oncol 1998; 9: 1251-1253.

145. Giacchetti S, Itzhaki M, Gruia Get al. Long-term survival of patients with unresectable colorectal cancer liver metastases following infusional chemotherapy with 5-FU, Leucovorin, oxaliplatin and surgery. Ann Oncol 1999; 10: 663-669.

ALTE BOLI ȘI ANOMALII STRUCTURALE ALE COLONULUI

COLITA COLAGENĂ ȘI COLITA LIMFOCITARĂ

Mircea Grigorescu

Cadru nosologic

Reprezintă sindroame anatomoclinice, care evoluează cu diaree cronică apoasă, fără cauză evidentă, cu absența modificărilor radiologice și endoscopice, dar cu prezența unor trăsături histologice caracteristice (1,2).

Existența unor modificări intricate, ca și posibilitatea apariției colagenizării în cursul evoluției unei colite limfocitare (3,4), sugerează o concepție unificatoare a celor două boli sub termenul de *„sindrom colitic cu diaree apoasă"*.

Primele cazuri au fost comunicate de Lindström (1976), folosindu-se pentru prima dată denumirea de *colită colagenă,* subliniind astfel trăsătura histologică definitorie a bolii (5). Termenul de *colită microscopică* a fost introdus de Read și colab. (1980) pentru a individualiza un grup de pacienți cu diaree cronică și modificări histologice constând în creșterea numărului de celule mononucleare la nivelul mucoasei colice (6). De abia în 1989, Lazenby și colab. propun utilizarea denumirii de *colită limfocitară,* care a înlocuit-o pe cea de colită microscopică, definind-o prin creșterea numărului de limfocite intraepiteliale (LIE), cu alterații epiteliale moderate, modificări inflamatorii la nivelul laminei propria și absența criptitei și a distorsiunilor criptale (7).

Patogeneză. Fiziopatologie

Mecanismele patogenetice sunt doar presupuse.

Localizarea superficială și difuză a procesului inflamator la nivelul colonului (8), ca și reducerea grosimii benzii de colagen după derivația fecală, fac posibilă intervenția unui proces imunologic, în relație cu o stimulare antigenică intraluminală.

Debutul brusc sugerează posibilitatea declanșării bolii de către o infecție intestinală nespecifică, ce poate lua o alură evolutivă cronică, pe un anumit fond genetic.

Unele modificări morfologice (creșterea numărului de limfocite intraepiteliale (LIE) și depunerea de colagen subepitelial constatată în „sprue colagen") fac posibilă apropierea de cadrul nosologic al enteropatiei glutenice. Cercetările morfologice au evidențiat că 20-30% dintre pacienții cu enteropatie glutenică prezintă la nivelul colonului modificări compatibile cu diagnosticul de colită limfocitară, dar numai 2% dintre pacienții care prezintă colită colagenă au modificări morfologice la nivelul intestinului subțire, care întrunesc criteriile de diagnostic al enteropatiei glutenice (9,10). Totuși, lipsa malabsorbției, absența răspunsului la excluderea glutenului, ca și prezența unui haplotip HLA diferit (HLA-A_2 pentru colita colagenă și HLA- A_1 pentru colita limfocitară), fac ca ipoteza apartenenței acestor entități la spectrul enteropatiei glutenice să fie puțin verosimilă (9).

Asocierea frecventă cu boli cu mecanism autoimun – artropatii inflamatorii seronegative, sindrom Raynaud, sindrom CREST, disfuncții tiroidiene, ciroză biliară primitivă, gastrită atrofică – sugerează intervenția unui mecanism similar. În același sens pledează și prezența factorilor seroimuni serici.

Se discută intervenția unor factori genetici de susceptibilitate prin aglomerarea familială a bolii și acțiunea nocivă pe acest fond a antiinflamatoarelor nesteroidiene, care pot determina, experimental sau în studii clinice, modificări inflamatoare la nivelul stomacului, intestinului subțire sau al colonului (12,13).

Dintre factorii endogeni, se implică teoretic malabsorbția acizilor biliari în producerea leziunilor epiteliale și a sindromului diareic.

În patogeneza sindromului diareic intervine perturbarea absorbției active și pasive a sodiului și clorului și a mecanismului de schimb Cl^-/HCO_3^-. Se crede că disfuncția celulelor epiteliale ale colonului este determinată de acțiunea mediatorilor solubili ai inflamației, produși de infiltratul inflamator și celulele mezenchimale. În acest sens pledează și faptul că diareea se corelează mai degrabă cu gradul inflamației mucoasei decât cu grosimea stratului de colagen subepitelial.

Mecanismul care stă la baza depunerii de colagen nu este încă identificat, deși s-au emis diverse ipoteze: depunerea de complexe imune, incapacitatea de degradare a colagenului, disfuncția fibroblaștilor pericriptali. Se presupune că depunerea de colagen este consecința afectării stratului fibroblastic pericriptal, cu perturbarea turnover-ului normal al acestor celule și transformarea lor în miofibroblaști, care ar reprezenta sursa colagenului depus subepitelial (15).

Morfopatologie

Prin definiție, în cele două boli nu există modificări morfologice macroscopice notabile, ulcerațiile, friabilitatea și exsudatele fiind absente. Nu sunt însă excluse modificările minore nespecifice, care constau în eritem, edem sau modificări vasculare (9).

Din punct de vedere microscopic, cele două boli prezintă o serie de trăsături comune care constau în:

- creșterea celularității laminei propria, în principal pe seama plasmocitelor, limfocitelor și macrofagelor, dar în unele cazuri și a mastocitelor, eozinofilelor și neutrofilelor; infiltratul inflamator poate să cuprindă și criptele, producând un aspect de criptită, dar fără criptabcese și cu conservarea structurii criptelor (absența distorsiunii criptelor este un element important de diagnostic diferențial față de colita ulceroasă);
- creșterea numărului de LIE de 5-10 ori față de valorile normale (în medie 24,6 limfocite/100 celule epiteliale, față de valorile normale de 4,7 – 5 limfocite/100 celule epiteliale) (7,16);
- alterații ale epiteliului de suprafață: colonocite cuboidale, mai slab atașate de membrana bazală, reducerea ușoară a numărului și dimensiunilor celulelor caliciforme, hiperplazie a celulelor Paneth, creșterea numărului de mitoze ale celulelor epiteliale (7,9,17,18).

Diferența majoră între colita colagenă și colita limfocitară constă în prezența în colita colagenă a unei benzi dense de colagen, situate subepitelial, cu o grosime între 10-100 (normal sub 4) (fig. 1). Banda de colagen nu este difuză, ci se limitează în general la regiunile intercriptale ale mucoasei, fără a se extinde de-a lungul marginilor laterale și la nivelul bazei criptelor. Doar în cazurile severe se poate nota o afectare a treimii superioare a criptelor (7,15,16).



Fig. 1. Colita colagenă HE – 10x. În medalion depozitul de colagen subepitelial în coloratie tricrom – Mason (20x).

Stratul de colagen este alcătuit din colagen de tip I și III și fibronectină (16), în timp ce la subiecții sănătoși membrana bazală este alcătuită din colagen de tip IV, aranjat liniar. Trebuie subliniat faptul că, dacă infiltratul celular afectează difuz colonul (distribuție pancolonică), depunerea de colagen poate fi și ea difuză, dar de obicei are o distribuție parcelară, predominant proximală la nivelul cecului – ascendentului, urmând, în ordine descrescândă, afectarea transversului și apoi a rectului, ceea ce impune prelevarea de biopsii multiple, la diferite niveluri.

Se pot întâlni, de asemenea, colagenizări la nivelul zonelor proximale ale tractului gastrointestinal: gastrită colagenă (19), depunere de colagen la nivelul intestinului subțire în „sprue colagen", fibroză la nivelul glandelor salivare, care favorizează instalarea unui sindrom *sicca* (9).

Tablou clinic

Ambele boli apar predominant la femei (cu netă preponderență pentru colita colagenă), cu o

medie de vârstă de 55-65 de ani, dar pot apărea și la copii. Manifestările clinice sunt dominate de sindromul diareic, cu caracter continuu, dar și intermitent. Diareea este apoasă, fără produse patologice, cu volum de peste 300 ml/zi, ajungând până la 2 l/24 ore. Restricția alimentară influențează inconstant sindromul diareic. De obicei, debutul diareei este insidios, fiind brusc în mai puțin de 1/3 dintre cazuri. Se pot asocia dureri abdominale, greață și vărsături. În general, în ciuda diareei, lipsesc semnele de deshidratare și cele de malabsorbție. Pot surveni remisiuni spontane și recăderi. Lipsesc complicațiile majore: hemoragii, perforații, ocluzii, degenerări maligne (9, 17,20).

Explorări diagnostice

Testele biologice care explorează malabsorbția sunt negative, fiind însă posibilă o steatoree ușoară. Nu se evidențiază disbioză colică și nici prezența unei parazitoze asociate. La mai mult de jumătate dintre pacienți se evidențiază prezența leucocitelor fecale. În 9% dintre cazurile de colită colagenă și 50% dintre cele de colită limfocitară sunt prezenți anticorpi antinucleari, factor reumatoid, iar în 20% dintre cazuri se întâlnesc anticorpi p-ANCA.

Irigografia este normală. *Rectocolonoscopia* este cel mai adesea normală, dar poate evidenția inconstant modificări „inflamatorii" minime: edem, friabilitate, hemoragii punctiforme, hiperemie, mai probabil ca rezultat al pregătirilor pentru examenul endoscopic (clisme, laxative), și nu reflectând modificările produse de boală (9,17).

Examenul bioptic al mucoasei rectocolice stabilește diagnosticul. Având în vedere posibilitatea cruțării rectului, se preferă colonoscopia totală sau, cel puțin, colonoscopia stângă (9).

Diagnostic pozitiv și diferențial

Diagnosticul pozitiv este sugerat de prezența unei diarei apoase cu caracter cronic, fără cauză evidentă, fără malabsorbție, cu examen irigografic și endoscopic normal. Diagnosticul se stabilește prin biopsia de mucoasă colică.

Diagnosticul diferențial se face cu bolile inflamatorii intestinale (se semnalează cazuri de colită colagenă sincronă sau metacronă cu boala Crohn sau colita ulceroasă) (21), diareea cronică din giardiază, sindromul intestinului subțire contaminat, colitele acute, enterocolita eozinofilică. Trebuie excluse alte afecțiuni care se asociază cu creșterea depunerii de colagen: polipi hiperplastici, leziuni ischemice ale colonului, colită de iradiere, ulcerul rectal solitar, sclerodermia sistemică progresivă. Amiloidoza se exclude prin examinările histochimice specifice. Diagnosticul diferențial față de intestinul iritabil este relativ facil. Se vor exclude, de asemenea, alte diarei secretorii și, în principal, colonul catartic și tumorile hormono-secretante.

Tratament

Tratamentul nu este standardizat. Măsurile terapeutice de ordin general (restricția lipidică, excluderea laptelui) și de ordin simptomatic (agenți antidiareici: loperamid, difenoxilat, clonidină) pot controla parțial sindromul diareic. În diareea severă se poate recurge la administrarea de octreotid.

Se exclud antiinflamatoarele nesteroidiene care pot avea un rol în etiopatogeneza bolii.

Tratamentul prezumtiv patogenetic se instituie secvențial și face apel în trepte succesive la preparate de acid 5-aminosalicilic (mesalazină) sau salazopirină (2-3 g/zi), prednison oral (30-40 mg/zi) sau corticoterapie cu acțiune topică (budesonid) (22). Au fost comunicate răspunsuri favorabile la metronidazol sau chinacrină.

Se va lua în considerare excluderea enteropatiei glutenice la pacienții care sunt refractari la tratamentul menționat.

În cazul în care există un infiltrat semnificativ cu mastocite în lamina propria se pot utiliza antihistaminice nesedative.

Se recomandă colonoscopie periodică pentru evaluarea răspunsului la tratament, dar nu există o conduită unitară.

Bibliografie

1. Sylwestrowicz T, Kelly JC, Hwang WS, Shaffer EA. Collagenous colitis and microscopic colitis: the watery diarrhea – colitis syndrome. Am J Gastroenterol 1989; 84: 763-768.

2. Yardley JH, Lazenby AJ, Giardiello et al. Collagenous „microscopic", lymphocytic and other gentler and more subtle forms of colitis. Hum Pathol 1990; 21: 1089-1091.

3. Jessurun J, Yardley JH, Lee EL et al. Microscopic and collagenous colitis: different names for the same condition ? Gastroenterology 1986; 91: 1583-1584.

4. Perri F, Annese V, Pastore M, Andriulli A. Microscopic colitis progressed to collagenous colitis: a morphometric study. Ital J Gastroenterol 1996; 28: 147-151.

5. Lindström CG. Collagenous colitis with watery diarrhea – a new entity ? Pathol Eur 1976; 11: 87-89.

6. Read NW, Krejs GJ, Read M et al. Chronic diarrhea of unknown origin. Gastroenterology 1980; 78: 264-271.

7. Lazenby AJ, Yardley JH, Giardiello FM et al. Lymphocytic („microscopic") colitis. Hum pathol 1989; 20: 18-28.

8. Mee AS, McLaughlin JE, Hodgson HJF et al. Chronic immune colitis in rabbits. Gut 1979; 20: 1-5.

9. Sartor RB, Murphy ME, Rydzak E. Miscellanous inflammatory and structural disorders of the colon. In: Yamada T et al (eds). *Textbook of Gastroenterology*. Philadephia: Lippincott Williams Witkins Comp 1999; 83: 1857-1861.

10. Breen EG, Farren C, Connolly CE et al. Collagenous colitis and coeliac disease. Gut 1987; 23: 364-371.

11. Jawaheri A, Talbot IC. Microscopic, lymphocytic and collagenous colitis. Histopathology 1996; 29: 101-110.

12. Giardiello FM, Hansen FC, Lazenby AJ et al. Collagenous colitis in setting of nonsteroidal antiinflammatory drugs and antibiotics. Dig Dis Sci 1990; 35: 257-260.

13. Riddel RH, Tanaka M, Mazzoleni G. Non-steroidal anti-inflammatory drugs as a possible cause of collagenous colitis: a case control study. Gut 1992; 33: 683-686.

14. Bo-Linn GW, Vendrel DD, Lee E et al. An evaluation of the significance of microscopic colitis in patients with cronic diarrhea. J Clin Invest 1985; 75: 1559-1569.

15. Hwang WS, Kelly JK. Collagenous colitis. A disease of pericryptal fibroblast sheath ? J Pathol 1986; 149: 33-40.

16. Fausa O, Foerster A, Hovig T. Collagenous colitis. A clinical histological and ultrastructural study. Scand J Gastroenterol 1985; 20 (suppl 107): 8-23.

17. Schiller LR. Microscopic and collagenous colitis. In Haubrich WS, Schaffner F , Berk JE (eds), *Bockus Gastroenterology*, 5th ed, WB Saunders Comp 1995, Philadelphia, vol.II, Ch 89, 1700-1709.

18. Jessurun J, Yardley JH, Giardiello FM et al. Chronic colitis with thickening of the subepithelial collagen layer (collagenous colitis). Hum Pathol 1987; 18: 839-848.

19. Pulimood AB, Ramakrishna BS, Mathan MM. Collagenous gastritis and collagenous colitis: a report with sequential histological and ultrastructural findings. Gut 1999; 44: 881-885.

20. Wang KK, Perrault J, Carpenter HA et al. Collagenous colitis: A clinicopathologic correlation. Mayo Clin Proc 1987; 62: 665-671.

21. Chandratre S, Bramble MG, Cooke WM, Jones RA. Simultaneous occurrence of collagenous colitis and Crohn's disease. Digestion 1987; 36: 55-60.

22. Delarive J, Saraga E, Dorta G, Blum A. Budesonide in the treatment of collagenous colitis. Digestion 1998; 59: 364-366.

ENTEROCOLITA PRODUSĂ DE *CLOSTRIDIUM DIFFICILE*

Mircea Grigorescu

Cadru nosologic

Reprezintă un spectru de manifestări intestinale produse de *C. difficile,* în relație cu utilizarea antibioticelor și apărute cel mai frecvent în mediul spitalicesc.

Bacteria a fost descrisă în 1935 de Hall și O'Toole, iar în 1977 Larson a evidențiat prezența în materiile fecale ale pacienților cu colită pseudomembranoasă a unei toxine care determina apariția unor modificări citopate în culturile celulare (1).

Stabilirea relației dintre *C. difficile,* antibioterapie și colita pseudomembranoasă, ca manifestare clinică majoră, s-a făcut abia în anul 1978 (2).

Epidemiologie

Manifestările clinice produse de *C. difficile* sunt rezultatul unei infecții nozocomiale. Vechea teorie, care considera că infecția se datorește unei exacerbări a patogenicității bacteriilor endogene, în condițiile antibioterapiei, a fost părăsită. Există argumente puternice că bacteria este achiziționată din sursă nozocomială, prin transmitere orizontală, în prezența unor factori de risc (3) care fac gazda mai susceptibilă, factorul de risc major fiind reprezentat de administrarea de antibiotice.

Colonizarea tractului intestinal se produce pe cale orală, de către formele sporulate ale bacteriei, rezistente la bariera gastrică acidă și convertite în forme vegetative la nivelul colonului (4). Contaminarea se produce mai cu seamă în condițiile de spitalizare prelungită, germenele fiind cultivat de pe numeroase obiecte provenite din camerele de spital.

Bacteria poate fi transmisă și prin contact direct, din cauza personalului medical, fiind cultivată de pe mâini, spații subunghiale, stetoscop. Totuși, personalul de îngrijire devine foarte rar purtător fecal de *C. difficile.*

Rata portajului reflectă rolul mediului spitalicesc în infecție și al tratamentului antibiotic ca factor major de risc. Astfel, dacă la adulții sănătoși rata portajului nu depășește 2-3%, la pacienții spitalizați, fără diaree, aceasta se ridică la 10-25%, la cei cu diaree asociată tratamentului antibiotic, la 20-50%, la subiecții cu colită fără pseudomembrane, la 75-90%, iar la pacienții cu colită pseudomembranoasă, la 95- 100% (6,7,8).

Spre deosebire de adulți, la nou-născuți și copii se semnalează purtători asimptomatici de tulpini toxigene de *C. difficile,* lipsa simptomatologiei fiind datorată probabil efectului protector al alimentației la sân sau absenței receptorilor intestinali specifici pentru toxina A (5).

Etiopatogeneză

C. difficile este un bacil gram-pozitiv anaerob, care supraviețuiește în condiții nefavorabile de mediu sub formă sporulată. Pe pardoseala încăperilor de spital supraviețuirea poate depăși 5 luni.

Verigile patogenetice implicate în producerea îmbolnăvirii sunt: modificarea echilibrului florei bacteriene intestinale, colonizarea tractului intestinal cu *C. difficile,* eliberarea enterotoxinelor și

instalarea modificărilor inflamatoare şi ulcerative la nivelul mucoasei.

Modificarea microbiocenozei intestinale este factorul iniţiator principal şi se produce prin tratamentul cu antibiotice active, în principal asupra florei anaerobe, administrarea de chimioterapice antineoplazice sau în prezenţa altor germeni patogeni *(Salmonella* sau *Shigella)* (5,9,10).

Stabilitatea este o trăsătură esenţială a microflorei intestinale, desemnată cu termenul de „rezistenţă la colonizare" (3), şi se datoreşte interacţiunilor complexe dintre organism şi microflră, ca şi interacţiunilor dintre diferiţii componenţi ai microflorei intestinale. Modificările produse de tratamentul cu antibiotice în echilibrul florei bacteriene intestinale favorizează transformarea sporilor în forme vegetative, care au o capacitate rapidă de replicare şi produc exotoxine.

Din punct de vedere istoric, primul antibiotic incriminat a fost clindamicina (11). În prezent, cele trei clase majore de antibiotice implicate în apariţia colitei produse de *C. difficile* sunt: cefalosporinele, ampicilina/amoxicilina şi clindamicina/lincomicina, cefalosporinele fiind însă cel mai frecvent incriminate, datorită utilizării largi, nu rareori cu indicaţii insuficient fondate, ca „agenţi de acoperire". Agenţii potenţiali sunt reprezentaţi de alte peniciline, macrolide (eritromicina, claritromicina, azitromicina), tetracicline, uneori trimetoprim-sulfametoxazol, cloramfenicol şi foarte rar chinolone (7,9,10). Nu s-au raportat cazuri induse cu certitudine de sulfamide, aminoglicozide pe cale parenterală, vancomicină parenteral, antifungice.

Factorii accesori de risc sunt reprezentaţi de: vârstă (bolnavii în vârstă prezintă o mai mare susceptibilitate la colonizare, producere de toxină şi apariţia bolii), durata spitalizării, imunosupresie, utilizarea diferitelor mijloace terapeutice care pot interfera cu factorii de protecţie antibacteriană: antiacide, medicamente care perturbă motilitatea intestinală şi favorizează staza (narcotice, antiperistaltice) (3,12). Pacienţii cu SIDA sunt susceptibili, atât prin imunosupresie, cât şi din cauza utilizării frecvente a clindamicinei pentru tratamentul infecţiilor oportuniste (13).

Colita asociată *C. difficile* nu se datoreşte invaziei bacteriene, ci producerii de exotoxine: toxina A şi B. Toxina A sau enterotoxina are o greutate moleculară de 308 kd şi este termolabilă. Pe modele experimentale se comportă ca o enterotoxină, care determină creşterea secreţiei de apă şi electroliţi şi a permeabilităţii vasculare. Ea determină producerea de citokine proinflamatorii (IL-1, TNF), stimulează chemotaxismul leucocitar şi induce un răspuns inflamator important la nivelul laminei propria şi necroza celulelor epiteliale (5,7,14,15).

Toxina B sau citotoxina are o greutate moleculară de 270-279 kd şi este, de asemenea, termolabilă. Între cele două toxine există o importantă omologie structurală, care stă la baza unui mecanism de acţiune comun la nivel intracelular. Ambele toxine au acţiune de monoglucoziltransferază şi catabolizează glucozilarea resturilor de treonină pe proteinele Rho (5). Acestea sunt proteine care aparţin superfamiliei Ras şi au acţiune de legare a GTP, având rol esenţial în reglarea citoscheletului actinic al celulei. În urma acţiunii toxinelor produse de bacterie au loc sdezorganizarea filamentelor de actină şi colapsul microfilamentelor citoscheletului. Alteraţiile mitocondriale, scăderea concentraţiei ATP şi creşterea radicalilor liberi de oxigen contribuie la citotoxicitate (16).

Pe modele experimentale, toxina B nu produce secreţie hidroelectrolitică şi nici leziuni tisulare. Totuşi, cercetările efectuate pe linii celulare umane indică faptul că ambele toxine au rol în patogeneza bolilor intestinale produse de *C. difficile,* acţionând sinergic (14). Rezultatul acţiunii celor două toxine este instalarea unui sindrom diareic de tip secretor şi inflamator, cu apariţia unui exsudat care conţine PMN, limfocite şi hematii, bogat în proteine şi mucus (7,9,14,15).

Morfopatologie

Modificările constatate sunt în funcţie de entitatea realizată în cadrul complexului de manifestări asociate cu utilizarea antibioticelor.

Din punct de vedere macroscopic, în diareea asociată tratamentului cu antibiotice, fără colită, nu sunt semnalează modificări. Când este prezentă colita, se înregistrează modificări nespecifice: eritem, edem, friabilitate. Colita pseudomembranoasă are ca marker diagnostic prezenţa pseudomembranelor situate pe mucoasa intestinală, care apar ca plăci multiple, elevate, gălbui, cu diametrul de la câţiva milimetri la 10-20 mm. Mucoasa situată între leziuni are aspect normal sau este hiperemică şi edematoasă. Pe măsura avansării bolii, pseudomembranele confluează şi se desprind, lăsând arii mari denudate (4,9,10).

Din punct de vedere macroscopic, se descriu 3 stadii în evoluţia colitei pseudomembranoase:

- stadiul I: aspect normal sau congestiv; leziuni aftoide;
- stadiul II: aspect tipic de pseudomembrane (pete gălbui, regulate, diseminate, separate de mucoasa sănătoasă);
- stadiul III: ulceraţii numeroase, acoperite de ţesut necrotic gălbui; plaje întinse de

necroză, care ocupă uneori colonul în totalitate (17).

Din punct de vedere topografic, procesul este în mod obișnuit difuz, interesând întregul colon. Este însă posibilă și afectarea parcelară. Rectul și sigmoidul sunt de obicei afectate, ceea ce face ca rectosigmoidoscopia să fie explorarea care asigură diagnosticul în peste 90% dintre cazuri (18). Sunt foarte rare cazurile în care rectul este cruțat, modificările fiind prezente la nivelul cecului și colonului ascendent (18,19). Afectarea intestinului subțire este neuzuală, dar nu este exclusă, în principal la pacienții cu ileostomie (7).

Din punct de vedere histologic, modificările depind de severitatea bolii și stadiul evolutiv și, în general, nu se corelează cu severitatea simptomelor (20,21). Ele constau în ulcerații superficiale, infiltrat inflamator în lamina propria și prezența pseudomembranelor, alcătuite din fibrină, mucus, celule epiteliale descuamate și celule inflamatoare de tip acut. Modificările histologice pot fi sistematizate în trei stadii (22), în funcție de leziunile structurilor peretelui intestinal:

- stadiul I: necroză focală cu exsudat fibrinoleucocitar la nivelul epiteliului superficial; infiltrat cu PMN și exsudat fibrinos în lamina propria; cripte normale; aspectul lezional care creează impresia unui exsudat care erupe de la nivelul unui focar de ulcerație epitelială este desemnat ca leziune de tip „vulcan"; mucoasa dintre leziuni este intactă;
- stadiul II: se caracterizează prin modificări ale mucoasei (necroză și pseudomembrane alcătuite din exsudat fibrinoleucocitar, detritusuri celulare și mucus), ale laminei propria (infiltrat cu PMN și exsudat fibrinos), ale criptelor (destinse printr-un conținut abundent de mucus și PMN) și ale submucoasei (edem);
- stadiul III: prezintă leziuni severe, caracterizate prin necroza totală a mucoasei și afectarea extinsă a laminei propria.

Nu se evidențiază invazia mucoasei intestinale de către *C. difficile*.

Tablou clinic

Infecția cu *C. difficile* îmbracă un spectru larg de manifestări: purtător asimptomatic; diaree asociată tratamentului cu antibiotice, fără colită; colită asociată tratamentului cu antibiotice, fără formarea pseudomembranelor; colită pseudomembranoasă și colită fulminantă.

Starea de purtător asimptomatic

Se poate întâlni până la 2-3% în populația generală și la aproximativ 25% dintre adulții spitalizați și reprezintă un focar de infecție, în special în mediul spitalicesc (3,23).

Diareeea asociată tratamentului cu antibiotice, fără colită

Simptomele se instalează în decurs de câteva zile, până la o săptămână de la începutul antibioterapiei și sunt legate de doză. Manifestările sunt ușoare și constau în diaree și dureri abdominale cu caracter de colici migrante, cu absența manifestărilor sistemice și cu dispariția acuzelor la întreruperea tratamentului. Nu sunt prezente modificări la examenul restosigmoidoscopic.

Colita asociată tratamentului antibiotic, fără pseudomembrane

Se manifestă prin diaree, moderată sau severă, apoasă (până la 15-20 evacuări/zi), cu dureri abdominale difuze, cu caracter de crampă, mai exprimate în hipogastru și fosa iliacă stângă. Rareori, când debutul se face sub forma unui ileus dinamic, diareea lipsește (24). Bolnavii prezintă frecvent inapetență, greață și uneori vărsături.

Debutul manifestărilor, în raport cu priza antibioticelor, este situat variabil, în general după 5-10 zile de la începutul tratamentului. În general, colita care debutează precoce după inițierea tratamentului are o simptomatologie în relație cu doza și se remite la întreruperea administrării antibioticului. Formele cu debut tardiv (uneori la 4-6 săptămâni) au tendința de a evolua mai sever (10,25).

La examenul obiectiv se constată sensibilitate, predominant în etajul abdominal inferior.

Acuzele sistemice constau în prezența febrei, în general moderată, deși nu este exclusă hiperpirexia. Pot fi prezente semne de deshidratare.

Rectosigmoidoscopia evidențiază un aspect de colită nespecifică difuză sau parcelară, eritem, exsudat, friabilitatea mucoasei, dar fără ulcerații și pseudomembrane.

Colita pseudomembranoasă

Îmbracă un aspect asemănător formei precedente, dar manifestările sunt mai pregnante, cu tenesme, diaree profuză, colici abdominale, greață, vărsături și manifestări sistemice (frisoane, febră, deshidratare severă). Examenul fizic evidențiază prezența meteorismului și o sensibilitate abdominală difuză. Este prezentă sângerarea ocultă, dar rectoragia francă nu este obișnuită (4).

Colita pseudomembranoasă realizează o enteropatie exsudativă cu pierdere de proteine (26), uneori fiind prezentă anasarca, determinată de hipoalbuminemie.

Pot fi prezente manifestări extraintestinale constând în prezența oligoartritelor, care interesează articulațiile mari, uneori asociate cu tenosinovite

și chiar iridociclite. În aceste cazuri există o asociere frecventă cu HLA- B_{27} (27).

Este prezentă leucocitoza cu polinucleoză și se evidențiază tulburări hidroelectrolitice și acidoză, hipoproteinemie și hipoalbuminemie (28,29).

Coprocitograma evidențiază leucocite PMN sau, cu aceeași valoare, prezența lactoferinei în materiile fecale. Sigmoidoscopia relevă leziuni supradenivelate, albe-gălbui, cu diametrul de 2-10 mm, pe fondul unei mucoase normale sau ușor eritematoase. În formele severe se produce o coalescență a plăcilor, iar pseudomembranele acoperă suprafețe extinse de mucoase. Deși, în mod obișnuit, se produce afectarea rectului și a sigmei, trebuie să se aibă în vedere existența unor forme care interesează zone situate mai proximal și care scapă astfel proctosigmoidoscopiei (18,19).

Colita fulminantă

Din punct de vedere morfologic, procesul inflamator interesează în totalitate peretele colonului, determină apariția megacolonului toxic și predispune la perforații, cu instalarea unei peritonite, cel mai des localizată (30,31). Boala are un tablou clinic dramatic, manifestările fiind dominate de alterarea profundă a stării generale, cu febră, tahicardie, stare toxică. În mod paradoxal, diareea nu reprezintă simptomul dominant, datorită dilatației colonului și ileusului. Durerea este mai curând persistentă și localizată, decât cu caracter colicativ. Abdomenul este destins, cu sensibilitate exprimată, iar prezența semnelor de iritație peritoneală indică apariția perforației și a peritonitei.

Radiografia abdominală pe gol evidențiază prezența ileusului paralitic și a dilatației colonului, iar în caz de perforație, semne de pneumoperitoneu. Tomografia computerizată arată îngroșarea marcată a peretelui colonului. Explorarea endoscopică nu este indicată. din cauza riscului de perforație.

Diagnostic pozitiv și diferențial

Apariția tablourilor clinice menționate la bolnavi care provin din mediu spitalicesc și au fost supuși unui tratament antibacterian este sugestivă. Diagnosticul presupune identificarea citotoxinei și explorarea endoscopică.

Identificarea citotoxinei în materiile fecale reprezintă „standardul de aur" pentru diagnosticul infecției cu *C. difficile* și se realizează pe culturi de fibroblaști umani, în prezența filtratului fecal, evidențiindu-se efectul citopat al citotoxinei. Sensibilitatea metodei este bună, iar specificitatea se obține prin preincubarea cu antitoxine *C. sordellii* sau *C. difficile,* care previn efectul citopat. Dezavantajul tehnicii constă în timpul de 1-2 zile necesar pentru obținerea rezultatelor și necesitatea unui laborator care să permită utilizarea culturilor de celule. În prezent există posibilitatea determinării citotoxinei prin tehnici ELISA pe kituri comerciale (32). Testul aglutinării particulelor de latex este abandonat, din cauza unei sensibilități și specificități reduse. Reacția de amplificare genomică, care determină prezența ADN-ului specific pentru gena toxinei A (33), este rapidă și specifică, dar puțin accesibilă.

Izolarea *C. difficile* pe medii de cultură nu este relevantă, deoarece nu diferențiază între tulpinile toxigene și cele netoxigene.

Explorarea endoscopică are valoare oarecum limitată, prin contraindicațiile din formele severe și lipsa modificărilor în diareea asociată cu tratament antibiotic, fără colită. Formele cu afectare proximală sunt surprinse numai prin colonoscopie.

Examenul radiologic pe gol poate evidenția edemul peretelui colonului, modificarea haustrației sau distensia colonului. ***Irigografia*** este în principiu contraindicată, deoarece poate precipita apariția unui megacolon toxic. Poate evidenția defecte de umplere, care corespund pseudomembranelor.

Ultrasonografia și tomografia computerizată evidențiază îngroșarea peretelui colonului, cu caracter difuz (pancolită) sau focal, și au rol în diagnosticul complicațiilor.

Explorările biologice arată prezența sindromului biologic inflamator, a diselectrolitemiei, iar în formele pseudomembranoase a hipoproteinemiei și hipoalbuminemiei.

Diferențierea se face față de alte colite acute infecțioase, colita acută autolimitată, colite asociate tratamentului cu aur sau chimioterapice. O problemă particulară o constituie infecția cu *C. difficile* care complică o boală inflamatorie intestinală, deoarece modificările endoscopice care aparțin colitei produse de *C. difficile* sunt dificil de separat de cele ale bolilor inflamatorii intestinale. De aceea, se recomandă determinarea prezenței toxinei *C. difficile* în materiile fecale la bolnavii cu boli inflamatorii intestinale, în faza de recădere și în principal dacă au fost supuși tratamentului cu antibiotice (5).

Evoluție. Complicații

Nediagnosticată și netratată, colita pseudomembranoasă are o evoluție severă prin complicațiile sale locale: colită fulminantă, megacolon toxic, perforații unice sau multiple, ascită neutrocitară (10,34,35). Evoluția locală nefavorabilă este

amplificată de utilizarea narcoticelor sau a medicației antiperistaltice (14).

Complicațiile sistemice cuprind diselectrolitemia, acidoza metabolică, hipoproteinemia și edemele hipoproteinemice, până la anasarcă.

Tratament

În prezența suspiciunii sau în cazul confirmării colitei produse de *C. difficile,* se întrerupe tratamentul antibacterian care se presupune că a produs boala, ceea ce duce la dispariția manifestărilor clinice în formele ușoare sau moderate. Dacă este necesar să fie menținut tratamentul antibacterian, se va apela la antibiotice care nu se asociază uzual cu producerea colitei pseudomembranoase. Se exclud medicamentele care interferează cu peristaltica intestinală și se iau măsuri de prevenire a transmiterii nozocomiale.

Corecția dezechilibrelor hidroelectrolitice și acido-bazice se efectuează conform indicațiilor de laborator.

Tratamentul are trei obiective:

- tratament etiologic antibacterian oral (cu indicații restrânse pentru administrarea iv);
- fixarea toxinei cu rășini schimbătoare de anioni;
- restabilirea eubiozei intestinale.

Tratamentul etiologic specific se impune în formele severe, persistente sau dacă tratamentul antibacterian inițiator nu poate fi întrerupt. Administrarea se face pe cale orală. Eficiența este egală pentru metronidazol (4 ori 250 mg/zi) sau vancomicină (4 ori 125 mg/zi) timp de 5-7 zile (36,37, 38).

Din cauza costului mai ridicat al vancomicinei, a recăderilor după terapie și favorizării apariției de enterococi rezistenți la vancomicină *(Enterococcus faecium),* metronidazolul este considerat medicamentul de elecție și de primă intenție (36). Se rezervă vancomicina pentru cazurile de colită severă sau fulminată, cu intoleranță sau care nu răspund la metronidazol.

Se poate, de asemenea, utiliza bacitracina, oral, în doze de 25.000 U la 6 ore, timp de 7-10 zile (38), dar prețul acesteia este mai ridicat și are eficiență mai redusă.

Experiența cu alte antibiotice – teicoplanin sau ramoplanin - este limitată (38).

În formele de colită fulminată se administrează tratament oral cu vancomicină sau, în cazul intoleranței orale sau al ileusului, metronidazol iv 500 mg la 8 ore sau administrarea de vancomicină pe tub nazogastric sau prin clisme (5,39).

Colectomia se indică în formele grave care nu răspund la tratament sau în cazul apariției perforațiilor.

Legarea toxinei se poate realiza prin administrarea de rășini schimbătoare de anioni: colestiramină sau colestipol, dar nu simultan cu priza de vancomicină, din cauza efectului de legare a antibioticului (40).

Recăderile sunt frecvente (5-50%) și apar la 1-3 săptămâni de la întreruperea tratamentului, uneori semnalându-se recurențe multiple. Explicația recăderilor constă în persistența sporilor *C. difficile* în cursul tratamentului și apariția formelor vegetative după întreruperea antibioterapiei. O nouă cură de metronidazol sau vancomicină cu durata de 10-14 zile este necesară pentru formele severe, cu diaree persistentă sau colită exprimată, urmată de administrarea de rășini schimbătoare de anioni (4 g de 3 ori/zi) pentru 3-4 săptămâni. Rezultate favorabile au fost raportate și prin utilizarea de vancomicină în doze descrescânde (o săptămână 4 x 125 mg/zi; o săptămână 2 x 125 mg/zi; o săptămână 125 mg/zi; o săptămână 125 mg la 48 de ore), apoi sub formă de puls terapie 125 mg la 3 zile timp de două săptămâni (41). Combinația de vancomicină (4 x 125 mg/zi) și rifampicină (2 x 600mg/zi) timp de o săptămână s-a dovedit, de asemenea, eficientă (42).

Tot în scopul scăderii recurenței se poate recurge la administrarea orală de *Saccharomyces boulardii,* care produce o protează care scade legarea toxinei A de enterocite (43), sau administrarea iv de imunoglobuline umane în doză de 400 mg/kg de 3 ori/săptămână, utilizate în principal la copii sau adulți cu deficit de IgA (9).

Restabilirea eubiozei intestinale apelează la administrarea pe cale orală de preparate de *Lactobacillus* sau culturi de specii bacteriene izolate de la subiecții sănătoși, pe cale rectală.

Profilaxie

Întreruperea transmiterii infecției în mediul spitalicesc, la bolnavii aflați sub tratament antibacterian, se poate realiza prin măsuri simple: utilizarea de mănuși de cauciuc de unică folosință, dezinfectarea mâinilor cu soluție de clorhexidină, dezinfectarea mediului cu acid hipocloros.

Bibliografie

1. Larson HE, Parry JU, Price AB et al. Underdescribed toxin in pseudomembranous colitis. BMJ 1977; 1: 1246-1248

2. Bartlett JG, Chang TW, Gurwith M et al. Antibiotic-associated pseudomembranous colitis due to toxin-producing clostridia. N Engl J Med 1978; 298: 531-537.

3. Mc Farland LU, Mulligan ME, Kwok RJ et al. Nosocomial acquisition of *Clostridium difficile* infection. N Engl J Med 1989; 320: 204-220.

4. Keily CP, Pothoulakis C, La Mont JT. *Clostridium difficile* colitis. N Engl J Med 1994; 330: 257-262.

5. La Mont JT, Kelly CP. Bacterial infections of the colon. *Clostridium difficile* colitis. In: T Yamada ed. *Textbook of Gastroenterology.* Philadelphia: Lippincott Williams Wilkins 1999: 1945-1964.

6. Mc Farland LV. The epidemiology of *Clostridium difficile* infections. Viewpoints Dig Dis 1990; 22: 19-23.

7. Bartlett JG. *Clostridium difficile:* clinical considerations. Rev Infect Dis 1990; 12 (suppl 2): S243-S251.

8. Rolfe RD. Asyptomatic intestinal colonisation by *Clostridium difficile.* In: Rolf F RD, Finegold SM eds. *Clostridium difficile: Its role in intestinal disease.* San Diego: Acad Press 1988; 201-210.

9. Bartlett JG. Pseudomembranous enterocolitis and antibiotic-associated colitis. In: Feldman N, Scharschmidt BE, Sleisenger MH eds. *Gastrointestinal and liver disease.* WB Saunders Comp 1999: CD.

10. LaHatte LJ, Tedesco FJ, Schuman BM. Antibiotic-associated injury to the gut. In: Haubrich WS, Schaffner F, Berk JE eds. *Bockus Gastroenterology*, 5th ed, Philadelphia: WB Saunders Comp: ch 85: 1657-1671.

11. Tedesco FJ, Barton RW, Alpers DH. Clindamicin-associated colitis. Ann Int Med 1974; 81: 429-433.

12. Mc Farland LV, Surawicz CM, Stamm WE. Risk factors for *Clostridium difficile* carriage and *Clostridium difficile*-associated diarrhea in a cohort of hospitalized patients. J Infect Dis 1990; 162: 678-684.

13. Hutin Y, Molina JM, Casin I et al. Risk factors for *Clostridium difficile*-associated diarrhea in HIV-infected patients. AIDS 1993; 7: 1441-1447.

14. Trinko YM, LaMont JT. *Clostridium difficile* colitis. Adv Intern Med 1984; 29: 85-107.

15. Hecht G, Pathoulakis C, LaMont JT et al. *Clostridium difficile* toxin A perturbs cytoskeletal structure and tight junction permeability of cultured human intestinal epithelial monolayers. I Clin Ivest1988; 82: 1516-1524.

16. He D, Hagen SJ, Pothoulakis C et al. Clostridium difficile toxin A causes early damage to mithochondria in cultured cells. Gastroenterology 2000; 119: 139-150.

17. Verdon R, Dargène S. Colite postantibiotique. In: Encycl Méd Chir. *Gastroentérology.* Paris. Elsevier 1998, 9-061-A-20: 1-4.

18. Tedesco FJ. Antibiotic-associated pseudomembranous colitis with negative proctosigmoidoscopy examination. Gastroenterology 1979; 77: 295-297.

19. Tedesco FJ, Carless JK, Brownstein RE. Rectal sparing in antibiotic-associated pseudomembranous colitis: a prospective study. Gastroenterology 1982; 83: 1259-1260.

20. Rocca JM, Pieterse AS, Rowland R et al. *Clostridium difficile* colitis. Aust NZJ Med 1984; 14: 606-610.

21. Bramdev A. Pseudomembranous colitis: a clinical pathological review of 7 cases. S Afr Med J 1989; 76: 221-223.

22. Price AB, Davies DR. Pseudomembranous colitis. J Clin Pathol 1977; 30: 1-12.

23. Hall IC, O' Toole E. Intestinal flora in new-born infants. Am J Dis Child 1935; 49: 390-402.

24. Gerding DN, Gebhard RL, Sumner HW et al. Pathology and diagnosis of *Clostridium difficile* disease. In: Rolfe RD, Fingegold SM eds. *Clostridium difficile: Its role in intestinal disease.* San Diego: Acad Press 1988; 259-286.

25. Tedesco FJ. Pseudomembranous colitis: pathogenesis and therapy. Med Clin North Am 1982; 66: 655-664.

26. Dansiger ML, Johnson S, Jansen PC et al. Protein-losing enteropathy is associated with *Clostridium difficile* diarrhea but not with asymptomatic colonization: a prospective, case-control study. Clin Infect Dis 1996; 22: 932-937.

27. Putterman C, Rubinow A. Reactive arthritis associated with *Clostridium difficile.* Semin Arthrits Rheumatol 1993 ; 22: 420-426.

28. Bartlett JG. Antibiotic-associated diarrhea. Clin Infect Dis 1992; 15: 573-579.

29. Fekety R, Shah AB. Diagnosis and treatment of *Clostridium difficile* colitis. JAMA 1993; 269: 71-75.

30. Lipsett PA, Samantary DK, Tam ML et al. Pseudomembranous colitis: a surgical disease ? Surgery 1994; 116: 491-496.

31. Mahommedi I, Gachot B, Souweine B, Vachon F. Formes graves de colite pseudomembraneuse à *Clostridium difficile.* Ann Fr Anesth Réanim 1995; 14: 362-365.

32. Gilligan PH, Walden TP, Kelly WF et al. The use of commercially available enzyme immunossay for the detection of *Clostridium difficile* toxin A. Arch Pathol Lab Med 1993; 117: 507-510.

33. Kato N, Ou CY, Kato H et al. Identification of toxigenic *Clostridium difficile* by the polimerase chain reaction. J Clin Microbiol 1991; 29: 33-37.

34. Morris JB, Zollinger RM, Stellato TA. Role of surgery in antibiotic-induced pseudomembranous enterocolitis. Am J Surg 1990; 160: 535-539.

35. Spahr L, de Saussure P, Felley C et al. Pseudomembranous colitis: an unusual cause of neutrocytic ascites. Eur J Gastroenterol Hepatol 1999; 11: 789-792.

36. Teasley DG, Gerding DN, Olson MM et al. Prospective randomized trial of metronidazole versus vancomycine for *Clostridium difficile*-associated diarrhea and colitis. Lancet 1982; 2: 1043-1046.

37. Young GP, Ward PB, Bayley N et al. Antibiotic-associated colitis due to *Clostridium difficile:* double-blind comparison of vancomycin with bacitracin. Gastroenterology 1985; 89: 1038-1042.

38. Wenisch C, Parschalk B, Hasenhündl M et al. Comparison of vancomycin, teicoplanin, metronidazole and fusidic acid for the treatment of *Clostridium difficile* associated diarrhea. Clin Infect Dis 1996; 22: 813-818.

39. Klinfield DI, Sharpe RJ, Donta ST. Parenteral therapy for antibiotic-associated pseudomembranous colitis. J Infect Dis 1988; 157: 389-392.

40. Ariano RE, Zhanel GG, Godfrey KM et al. The role of anion-exchange resins in the treatment of antibiotic-associated pseudomembranous colitis. Can Med Assoc J 1990; 142: 1049-1051.

41. Tedesco FJ, Gordon D, Fortson WC. Approach to patients with multiple relapses of antibiotic-associated pseudomembranous colitis. Am J Gastroenterol 1985; 80: 867-868.

42. Buggy BP, Fekety R, Silva J Jr. Therapy of relaping *Clostridium difficile*-associated diarrhea and colitis with the combination of vancomycin and rifampicin. J Clin Gastroenterol 1987; 9: 155-159.

43. Surawicz CM, Mc Farland LU, Elmer G et al. Treatment of recurrent *Clostridium difficile* colitis with vancomycin and *Saccharomyces boulardii.* Am J Gastroenterol 1989; 84: 1285-1287.

COLITA EOZINOFILICĂ

Paula Szanto

Cadru nosologic

Colita eozinofilică face parte din cadrul mai larg al gastroenteritei eozinofilice, boală inflamatorie de etiologie necunoscută, caracterizată prin infiltrarea masivă cu eozinofile a diferitelor straturi ale peretelui intestinal. Localizarea este posibilă în orice porțiune a tractului gastrointestinal, din esofag până în rect.

Definirea gastroenteritei eozinofilice se bazează pe patru criterii: prezența simptomelor gastrointestinale, infiltratul eozinofilic al uneia sau mai multor arii ale tractului gastrointestinal demonstrat la biopsie, absența afectării eozinofilice a altor organe în afara tractului gastrointestinal și absența infestării parazitare (1).

Deși unii autori consideră afectarea tractului digestiv ca o formă a sindromului hipereozinofilic (2,3), spre deosebire de acesta în gastroenterocolita eozinofilică lipsește afectarea multiorgan (4). Eozinofilia sangvină este absentă la peste 20% dintre bolnavii cu gastroenterocolită eozinofilică, neconstituind un criteriu diagnostic, și în majoritatea cazurilor nu este prezentă nici alergia alimentară (1).

Epidemiologie

Prima descriere a bolii în 1937 aparține lui Kayser, care a evidențiat infiltratul intestinal cu eozinofile la doi bolnavi cu sifilis și obstrucții jejunale localizate, atribuite alergiei la neoarsfenamină (5).

Incidența gastroenteritei eozinofilice este greu de apreciat din cauza nediagnosticării sau neraportării tuturor cazurilor, și este sub 1/10.000 de bolnavi internați (6). Deși boala este rară, tot mai frecvent sunt semnalate noi cazuri în literatura medicală. Afectează decadele 3-5 de viață, dar poate apărea și la copii sau la vârstnici. În gastroenterita eozinofilică există o ușoară prepondereță la sexul masculin (6). Colita eozinofilică are însă o distribuție egală pe sexe, vârsta medie a bolnavilor fiind de aproximativ 41 de ani (7).

Infiltrarea cu eozinofile a tractului gastrointestinal afectează mai ales stomacul și intestinul subțire, în timp ce interesarea colonului este prin comparație mai rară, fiind limitată la cazuri semnalate sporadic. În 1985, Naylor și Pollet, revizuind literatura mondială, au găsit numai 22 de cazuri de colită eozinofilică confirmate histologic. Ca urmare a rarității sale, nu există o descriere unitară a caracterelor clinice și patologice ale acestei boli (7). Se presupune totuși că incidența colitei eozinofilice este mai mare; afectarea colonului la bolnavii cu gastroenterită eozinofilică pare a fi subestimată, deoarece simptomele aparținând tractului digestiv superior și semnele de malabsorbție domină adesea tabloul clinic, evaluarea diagnostică a colonului fiind rareori făcută (8).

Etiologie

Cauza colitei eozinofilice, la fel ca și a gastroenteritei eozinofilice, este necunoscută (7).

O treime dintre bolnavi prezintă *intoleranțe și alergii alimentare* sau istoric familial de alergie (9). Pentru a stabili cu certitudine faptul că alergia alimentară este cauza gastroenterocolitei eozinofilice trebuie îndeplinite următoarele criterii: simptomele trebuie să fie invariabil precedate de contactul cu o substanță alimentară specifică, mecanismele imune trebuie să fie evidente și să lipsească alte mecanisme patogenetice posibile, iar leziunile sau modificările funcționale trebuie să poată fi demonstrate după contactul cu alimentul incriminat (10). La adulți, rareori, răspunsul atopic la alimente poate fi considerat drept factor etiologic, spre deosebire de copii. la care alergia față de laptele de vacă sau proteinele din boabele de soia pot avea rol principal în declanșarea bolii (7). De multe ori însă, îndepărtarea alimentelor incriminate nu determină dispariția completă a bolii. Probabil că defectul primar în gastroenterita eozinofilică este reprezentat de alterarea integrității epiteliului și localizarea la acest nivel a unor antigene alimentare sau nealimentare care induc eozinofilia în peretele intestinal și în sângele periferic (11).

Infestațiile parazitare nediagnosticate pot fi responsabile de unele cazuri de colită eozinofilică. Astfel, parazitul canin *Ancylostoma caninum* a fost implicat în declanșarea unor forme de enterocolită eozinofilică din Queensland, Australia, localizate aproape exclusiv la nivelul ileonului sau colonului, în timp ce afectarea intestinului subțire proximal a fost redusă, iar cea a stomacului absentă. La 71% dintre bolnavi s-a evidențiat, prin metoda imunoabsorbției enzimatice, infestația ocultă cu acest parazit, comparativ cu numai 8% la martori. Cei mai mulți bolnavi erau proprietari de câini. Deoarece *A. caninum* are o răspândire universală, detectarea parazitului ar putea conduce la diagnosticarea mai frecventă a bolii (12). Infestația cu *Enterobius vermicularis* este larg răspândită și de obicei asimptomatică sau cauzează numai prurit anal, dar parazitul poate migra ectopic și în apendice sau tractul genital feminin. *E. vermicularis* a fost incriminat în etiologia enterocolitei eozinofilice, fiind identificat prin clonarea moleculară a genelor ribozomale ARN ale acestui nematod, la un bolnav ce prezenta colită eozinofilică hemoragică (13). Enterobiaza ocultă este frecventă și ar putea fi cauza unor enterocolite eozinofilice considerate idiopatice (13). Ingestia parazitului *Eustoma rotundatum*, conținut în heringi, a fost semnalată ca factor declanșator în două cazuri de colită eozinofilică (14). Este posibil ca și alte zoonoze nedescoperite să joace un rol în etiologia bolii (11).

Cazuri sporadice de colită eozinofilică par a fi cauzate de *medicamente*. S-au evidențiat cazuri de enterocolită eozinofilică după administrarea sărurilor de aur (15) și de colită eozinofilică la carbamazepină sau clofazimină (16,17).

Patogeneză

Patogeneza colitei eozinofilice nu este bine definită, modificări similare fiind întâlnite și în alte afecțiuni.

Date recente sugerează faptul că, în enterocolita eozinofilică, cozinofilele determină o agresiune directă asupra peretelui intestinal (11). Eozinofilia tisulară reprezintă marca bolii. În mod normal, eozinofilele, după ce ies din circulație, se localizează preferențial în mucoasa gastrică și a intestinului subțire. Astfel, la persoanele sănătoase, eozinofilele fac parte din celulele inflamatorii normale care populează intestinul (18). Granulele eozinofilelor conțin mai multe proteine cationice, printre care proteina bazică majoră (MBP), neurotoxina derivată din eozinofile (EDN), proteina cationică eozinofilică (ECP) și peroxidaza eozinofilică (EPO). MBP, un polipeptid cu greutate moleculară joasă, este localizată în centrul granulelor eozinofilelor umane, reprezentând mai mult de jumătate din proteinele granulelor eozinofilice (19). Odată eliberate, proteinele granulare cationice ale eozinofilelor determină distrucții celulare fie direct, fie prin intermediul sintezei de leucotriene. În prezența anticorpilor specifici, eozinofilele produc liza celulară, fiind toxice și pentru celulele epiteliului intestinal (11).

În mucoasa intestinală normală, degranularea eozinofilelor este redusă. O accentuare a procesului de degranulare cu prezența de ECP și MBP în leziunile focale a fost evidențiată în sindromul Churg-Strauss, în boala endomiocardică eozinofilică, în urticaria cronică, în rinita alergică sau în asocierea colitei și a colecistitei eozinofilice (4).

Mecanismul inițiator al infiltratului eozinofilic și al degranulării, urmate de lezarea tisulară, este incomplet cunoscut. Eozinofilia sangvină, alături de cea intestinală, incidența crescută a bolilor alergice asociate, creșterea nivelului IgE serice și răspunsul favorabil la corticosteroizi argumentează ipoteza unor reacții de hipersensibilitate de tip I la alergeni alimentari. La persoanele sensibilizate, IgE sunt legate de situsul receptor Fc al mastocitelor. Antigenele alimentare reacționează cu mastocitele, care prin degranulare eliberează diferiți produși, printre care factorul chemotactic eozinofilic al anafilaxiei și factorul activator plachetar, capabili să atragă

eozinofilele în țesutul interesat. Degranularea eozinofilelor poate ea însăși inițiа degranularea mastocitelor, astfel încât MBP și EPO, printr-un mecanism necitotoxic, stimulează eliberarea histaminei din mastocite și bazofile (20). Factorul de necroză tumorală alfa (TNF-alfa), identificat în granulele secretorii ale eozinofilelor, inițiază și el leziunile inflamatorii. Astfel, se induce un cerc vicios în care antigenele alimentare specifice determină degranularea mastocitelor, activarea și atragerea eozinofilelor în zonă. Produșii eliberați prin degranularea eozinofilelor nu lezează numai peretele intestinal, ci determină și degranulări ulterioare ale mastocitelor (11).

În enterocolita eozinofilică numai 20% dintre bolnavi prezintă antecedente de boli alergice, rolul antigenelor alimentare nefiind astfel dovedit. În unele cazuri însă, enterocolita eozinofilică este dificil de diferențiat de cea alergică. Totuși, în enterocolita eozinofilică conținutul intestinal de imunoglobuline este normal, spre deosebire de enterocolita alergică, în care IgE și IgG sunt de obicei crescute. Chiar dacă rolul eozinofilelor nu este pe deplin explicat în colita eozinofilică, asocierea infiltratului eozinofil cu leziuni tisulare care pot evolua inclusiv spre fibroză ridică problema implicării active a eozinofilelor în afectarea intestinală (6).

Interleukina-5 (IL-5) care produce activarea, degranularea, proliferarea și diferențierea eozinofilelor, precum și receptorul solubil al IL-2 (sIL-2R), care reflectă gradul stimulării eozinofilelor și al activării celulelor T, sunt implicați în patogeneza diferitelor boli eozinofilice (21,22). Atât IL-5, cât și sIL-2R au fost crescute în serul unui bolnav ce prezenta concomitent colecistită și colită eozinofilică și au scăzut la valori normale, în paralel cu dispariția eozinofiliei, după tratamentul cu prednison, sugerând rolul important al IL-5 în inducția eozinofiliei (4,23).

Morfopatologie

Histologic, boala se caracterizează prin edem și infiltrat celular compus aproape în totalitate din eozinofile. Deși nivelul seric al eozinofilelor este variabil în colita eozinofilică, infiltratul tisular cu eozinofile este intens (fig. 1).

Prin comparație, eozinofilia tisulară din rectocolita hemoragică, boala Crohn sau neoplaziile colonului este mult mai puțin extinsă.

În colita eozinofilică infiltratul eozinofil este transmural, interesând toate straturile. Infiltrația masivă a mucoasei o diferențiază de boala Crohn (14). Hiperplazia reactivă și infiltratul eozinofil sunt prezente și în ganglionii limfatici de vecinătate. Granuloamele cu celule gigante caracteristice bolii Crohn sunt absente în colita eozinofilică.

Fig.1. Colita eozinofilică. Infiltrat eozinofilic în mucoasa cecală. Colorație hematoxilină-eozină. Mărire 10x.

La două treimi din cazurile de colită eozinofilică, modificările inflamatorii eozinofilice interesează exclusiv colonul. În cazul în care boala afectează și alte nivele ale tractului intestinal, localizările mai frecvente ale infiltratului eozinofil sunt reprezentate de stomac și intestinul subțire proximal (7,14).

Deși cuprinde toate structurile peretelui intestinal, în funcție de localizarea predilectă, enterocolita eozinofilică poate fi clasificată anatomopatologic în trei forme: mucoasă- submucoasă, musculară și seroasă. Fiecare dintre cele trei tipuri poate prezenta leziuni polipoide sau difuze (6).

Colita eozinofilică afectează mai frecvent colonul drept decât pe cel stâng. În studiul lui Naylor și Pollet (14), cecul a fost afectat în 59% dintre cazuri, colonul ascendent în 41%, iar infiltrarea difuză a colonului s-a constatat la 27% dintre bolnavi. Localizarea izolată la nivelul rectului, respectiv a sigmoidului, s-a evidențiat la câte un singur caz. Unii autori semnalează predilecția bolii pentru zona ileo-cecală (24).

Tablou clinic

Debutul colitei eozinofilice este relativ nespecific. Durerile abdominale se pot instala brusc sau insidios, însoțite de tulburări de tranzit (diareea este de trei ori mai frecvent întâlnită decât constipația), grețuri, vărsături și eventual pierdere ponderală. Hematochezia sau perforația colonului cu semne de peritonită sunt modalități foarte rare de debut. Simptomele pot caracteriza un singur episod, dar pot apărea și recăderi pe parcursul mai multor ani (6).

În formele pseudotumorale, la examenul obiectiv se constată prezența unei mase abdominale palpabile. Rarele cazuri cu localizare joasă pot prezenta la inspecție fisuri perianale sau fistule (25).

Se pot asocia manifestări datorate obstrucției duodenale prin infiltrat eozinofilic și obstrucției de căi biliare sau afectării hepatice prin infiltrat sinusoidal cu eozinofile, apărute concomitent cu interesarea colonului (9).

Manifestările extradigestive în colita eozinofilică pot include rash-ul cutanat eritematos, semnalat în cazul colitei datorate administrării de naproxen, ciroza biliară primitivă, angiodisplazii ale tractului gastrointestinal, fasciita eozinofilică, pericardita eozinofilică și sindromul hipereozinofilic (7).

Explorări diagnostice

Eozinofilia sangvină este prezentă la peste jumătate dintre bolnavi, depășind 2.000 eozinofile/ µl în formele cu afectare mucoasă-submucoasă și 1.000 eozinofile/µl în formele cu afectare musculară (11). Nivelul eozinofiliei la internare nu se corelează, însă, nici cu severitatea bolii, nici cu extinderea intestinală și nu are valoare predictivă prognostică (7). Nivelul seric al IgE poate fi crescut, îndeosebi în colita eozinofilică a copilului.

Viteza de sedimentare a hematiilor poate fi moderat crescută.

În scaun pot apărea eozinofile și cristale Charcot-Leyden, mai ales în formele severe cu localizare mucoasă-submucoasă, dar sensibilitatea și specificitatea acestor elemente în diagnosticarea colitei eozinofilice este redusă. Testul pentru hemoragii oculte poate fi pozitiv, dar nici acesta nu are valoare discriminativă (11). Examenul de scaun trebuie să excludă o infestație parazitară.

Irigografia relevă modificări nespecifice în colita eozinofilică și adesea asemănătoare cu cele din boala Crohn. Aspectul include îngroșări parietale, stricturi, ulcerații, leziuni polipoide, rigiditate și incompetență a valvulei ileo-cecale cu dilatarea ileonului terminal (7,24).

Tomografia computerizată poate decela îngroșările parietale, adenopatiile mezenterice sau ascita, în cazul afectării seroasei (11).

Colonoscopia reprezintă metoda principală de diagnostic, mai ales pentru manifestările neacute. Aspectul endoscopic include mucoasa granulară sau nodulară, friabilă, cu eritem și ulcerații superficiale sau profunde (4,7). Ulcerațiile aftoide sunt localizate mai frecvent în cec și colonul ascendent (14). Biopsiile multiple din zonele afectate evidențiază infiltratul eozinofilic localizat sau difuz, însoțit uneori de fibroză. În cazul formelor cu localizare musculară sau seroasă a infiltratului eozinofilic, biopsia mucoasă superficială nu este suficientă și nu poate elucida diagnosticul; în aceste cazuri este necesară biopsia profundă, din toate straturile, care se efectuează de obicei intraoperator. Uneori aspectul endoscopic poate fi normal, chiar dacă infiltratul eozinofilic este evidențiat la examenul microscopic (11).

În formele cu debut sub formă de abdomen acut chirurgical, diagnosticul este clarificat numai prin laparotomie, cu examen histologic al întregului perete colic din zona interesată.

Paracenteza evidențiază, în cazul afectării seroasei însoțită de ascită, un exsudat steril ce conține aproape exclusiv eozinofile. Aspectul laparoscopic în aceste cazuri variază de la hiperemie până la modificări asemănătoare celor din carcinomatoza peritoneală, dar examenul histologic al materialului bioptic prelevat elucidează diagnosticul (11).

În cazul localizării ileocecale a enterocolitei eozinofilice, sediul pierderii de proteine poate fi evidențiat prin scintigrafia cu albumină marcată cu Technețiu-99m (26).

Forme clinice

Cele trei forme histologice de colită eozinofilică au manifestări clinice specifice.

Forma mucoasă-submucoasă include simptome tipice, mai ales dacă este însoțită de afectarea concomitentă a intestinului subțire: dureri abdominale colicative, grețuri, vărsături, diaree și pierdere ponderală. Se pot asocia anemia feriprivă, enteropatia cu pierdere de proteine sau sindromul de malabsorbție. Jumătate dintre acești bolnavi prezintă intoleranțe alimentare sau istoric familial de boli alergice și prezența de IgE în colon și rect, mai ales la copii și adolescenți (11).

Forma musculară produce îngroșări și obstrucții care pot determina sângerări sau fistule. Durerile abdominale, greturile și vărsăturile sunt frecvente, iar la palpare se poate evidenția o masă tumorală abdominală. Intoleranțele alimentare și alergia sunt neobișnuite. *Forma seroasă,* deși foarte rară, este severă, interesând și peritoneul visceral, cu revărsat ascitic bogat în eozinofile (peste 99%). Aspectul lichidului este de exsudat. Istoricul de alergie este semnalat frecvent în această formă (6,11).

Ileocolita eozinofilică cu interesarea și scurtarea cecului și a colonului ascendent poate determina obstrucție completă, care necesită hemicolectomie (6).

Colita eozinofilică a copilului – copiii care sunt alimentați cu lapte de vacă sau proteine din

soia pot dezvolta o colită eozinofilică între săptămânile 2-16 de viață, sugerând o bază alergică a bolii. Alți copii dezvoltă boala la 1-2 zile de la naștere, posibil printr-o sensibilizare a colonului fetal la ingestia laptelui de vacă de către mamă, transmisă transplacentar. Copiii alăptați exclusiv la sân pot dezvolta colita eozinofilică dacă mama ingeră lapte de vacă, deoarece proteinele din laptele bovin pot fi excretate în laptele matern. Acești copii prezintă de obicei rectoragii (27). Eozinofilia moderată și creșterea titrului seric al IgE se întâlnesc la 18-27% dintre cazuri. Colonoscopia arată modificări caracteristice: eritem, ulcerații aftoase superficiale cu margini eritematoase și dispariția desenului vascular (7).

Enterocolita eozinofilică pericriptică a fost descrisă la 10 bolnavi cu diaree apoasă, cu vârsta medie de 49 de ani (23-67), dintre care 6 femei, la trei dintre ele fiind asociată o colagenoză. Bolnavii nu au prezentat nici teren atopic, nici creșteri ale IgE serice, eozinofilia periferică fiind prezentă la 4 cazuri. Aspectul colonoscopic a fost normal. Biopsiile din colon și din intestinul subțire au relevat un epiteliu superficial aparent normal, infiltratul cu eozinofile și mastocite evidențiindu-se în profunzimea mucoasei. Dintre cei 10 bolnavi, doi au prezentat remisiuni spontane ale bolii, iar șapte au primit tratament glucocorticoid izolat sau asociat cu azatioprină, urmat de ameliorarea sau dispariția diareei. Unul singur, tratat exclusiv cu azatioprină, a rămas simptomatic (28).

Evoluție. Complicații

Colita eozinofilică poate prezenta remisiuni spontane. Uneori apar recăderi ale bolii după întreruperea tratamentului; acestea răspund de obicei la reintroducerea terapiei, care trebuie menținută câteva luni.

Complicațiile sunt reprezentate de hemoragii, obstrucții complete sau perforații. Ascita eozinofilică este o complicație a formei seroase.

Decesul prin colită eozinofilică este foarte rar. O formă fatală a fost descrisă la un copil de doi ani cu istoric de enterocolită eozinofilică de aproximativ 13 luni, decesul survenind prin ileus intestinal progresiv, secundar fibrozei extensive și atrofiei musculare proprii a tractului gastrointestinal (29).

Diagnostic pozitiv

Colita eozinofilică este o entitate foarte rar întâlnită, chiar prin comparație cu gastrita sau enterita eozinofilică. Bazele alergice ale bolii sunt mai evidente la copii, expunerea în copilărie la proteinele din soia sau laptele de vacă reprezentând factorii declanșatori ai bolii. Clinic, simptomele sunt nespecifice: dureri abdominale, tulburări de tranzit, grețuri, vărsături, pierdere ponderală sau hemoragii digestive inferioare. Afectează mai frecvent colonul drept. Unele cazuri prezintă eozinofilie periferică și creșterea IgE. În scaun pot apărea, inconstant, cristale Charcot-Leyden și eozinofile. Colonoscopia reprezintă principala examinare diagnostică, iar examenul histologic al specimenelor de biopsie din colon confirmă infiltratul eozinofil. Tratamentul cu glucocorticoizi produce remisiuni clinice și endoscopice rapide, cu scăderea concomitentă a eozinofiliei sangvine.

Diagnostic diferențial

Din cauza manifestărilor nespecifice și a raritații sale, colita eozinofilică este adesea confundată cu alte boli intestinale mai frecvente.

Infestațiile helmintice se asociază cu eozinofilie periferică ce reflectă răspunsul imunologic la migrarea tisulară, dar când aceasta încetează, eozinofilia dispare de obicei. Dintre parazitozele digestive, infestația cu *Ancylostoma caninum* produce o ileocolită eozinofilică epidemică. Relația acestei parazitoze cu etiopatogeneza colitei eozinofilice este incomplet elucidată, la fel ca și aceea a infestației cu *Enterobius vermicularis* sau *Eustoma rotundatum* (vezi epidemiologia). Eozinofilia sangvină asociată manifestărilor de colită eozinofilică, la persoane care au călătorit recent în Africa, Orientul îndepărtat sau America de Sud, poate sugera schistosomiaza. Ascaridoza și trichiuroza produc eozinofilie și dureri abdominale, iar *Fasciola hepatica* poate determina eozinofilie, dureri în hipocondrul drept, febră și hepatomegalie (11).

Alergia medicamentoasă (săruri de aur, carbamazepină, clofazimină, naproxen) poate determina infiltrarea cu eozinofile a colonului (7,30).

Dintre ***vasculitele sistemice***, alveolita alergică granulomatoasă (sindromul Churg-Strauss), caracterizată prin infiltrarea eozinofilică a arterelor și venelor mici, evoluează cu formare de granuloame în plămâni, inimă, rinichi, țesut subcutanat, dar și în stomac, intestin subțire sau colon. Bolnavii prezintă istoric îndelungat de astm și eozinofilie periferică, iar radiografia toracică evidențiază infiltratul interstițial pulmonar difuz sau nodular. Poliarterita nodoasă poate evolua cu infiltrat eozinofilic intestinal și eozinofilie periferică. Viteza de sedimentare a hematiilor este accelerată, dar există și manifestări extraintestinale: renale

(hematurie, hipertensiune arterială secundară), pulmonare (pneumonii, pleurezii), neurologice (mono-neuritis multiplex) sau cutanate.

Colita colagenă are predilecție pentru sexul feminin, apare la vârstă medie și se manifestă prin dureri abdominale și diaree cronică apoasă, dar evoluează relativ benign, fără complicații severe. Frecvent, coexistă patologia tiroidiană sau degenerativă articulară și colagenozele. Sunt prezente eozinofilia sangvină moderată și accelerarea VSH. Aspectul irigografic și endoscopic este normal, dar biopsia din mucoasa colonului evidențiază benzi colagene subepiteliale în zonele intercriptice ale mucoasei (7).

Colita limfocitară prezintă aceleași caractere clinice și epidemiologice ca și colita colagenă. Colonoscopia poate releva minime modificări de tip inflamator. Biopsia mucoasei colonice precizează diagnosticul.

Colita neutropenică este de obicei o complicație a chimioterapiei la bolnavi neoplazici, procesul septic-inflamator având predilecție pentru ileonul terminal și colonul drept. Bolnavii prezintă febră, diaree, dureri abdominale acute în fosa iliacă dreaptă. Spre deosebire de colita eozinofilică, biologic se constată neutropenie și, uneori, trombocitopenie, jumătate dintre pacienți având hemoculturi pozitive pentru *Clostridii, Pseudomonas, Klebsiella* sau *E. coli.* Colonoscopia totală este contraindicată din cauza pericolului hemoragiilor, perforației sau septicemiei. Sigmoidoscopia limitată poate fi utilă pentru diferențierea de alte colite acute cu tablou clinic similar (7).

În ***bolile inflamatorii intestinale*** – boala Crohn și rectocolita hemoragică – poate fi prezent infiltratul cu eozinofile în mucoasa colică. Diagnosticul diferențial al colitei eozinofilice trebuie făcut îndeosebi cu boala Crohn de ileon terminal, în care modificările irigografice sunt în aparență similare, iar bolnavii răspund favorabil la corticoterapie. În ambele afecțiuni, aspectul histologic elucidează diagnosticul (11).

Tumorile și limfoamele colorectale se diferențiază endoscopic și histologic de colita eozinofilică. ***Polipii inflamatori,*** localizați submucos, rareori la nivelul colonului, prezintă o predilecție ușoară pentru sexul masculin, apar mai frecvent în decadele 6-7 de viață, pot evolua cu simptome obstructive, iar, histologic, stroma prezintă un aranjament concentric al celulelor fusiforme proliferative și un infiltrat eozinofilic variabil. După excizia chirurgicală la bolnavii simptomatici, nu s-au semnalat recurențe (11).

Sindromul hipereozinofilic poate afecta și colonul. Prin definiție însă, infiltrarea eozinofilică a altor organe, în afara tractului digestiv, exclude diagnosticul de enterocolită eozinofilică. În sindromul hipereozinofilic, eozinofilia sangvină prelungită și persistentă (peste 1.500 celule/l, mai mult de 6 luni) este asociată unui infiltrat cu eozinofile mature în măduva osoasă și diferite țesuturi (inimă, plămâni, ficat, splină, rinichi, piele și sistem nervos central). Adesea sunt prezente anemia și trombocitopenia. Manifestările clinice mai frecvent întâlnite sunt insuficiența cardiacă congestivă, trombembolismul venos sau arterial, tulburările neuropsihice și febra. Prognosticul la bolnavii netratați este rezervat, cu o supraviețuire medie de numai nouă luni de la diagnosticare. Tratamentul include steroizi, hidroxiuree și interferon-α (11,31).

Prognostic

În colita eozinofilică prognosticul este bun, dacă boala este diagnosticată și tratată de la început.

Cazuri fatale au fost descrise la copil.

Riscul de cancer colonic nu este mai mare decât în populația generală.

Tratament

Tratamentul igieno-dietetic

Pentru bolnavii care prezintă intoleranțe sau alergii alimentare, dieta va fi de excludere, la fel pentru copiii cu enterocolită declanșată de laptele de vacă sau proteinele de soia. În general, după două săptămâni de restricții dietetice, simptomele clinice și modificările endoscopice dispar (7). Testul cutanat negativ la determinarea anticorpilor IgE specifici nu reprezintă un criteriu de excludere a alergiei alimentare, datorită posibilității intervenției în patogeneză a reacțiilor de hipersensibilitate întârziată. Chiar dacă nu se depistează o sensibilizare specifică, îndeosebi la copil, este necesară excluderea succesivă din alimentație a laptelui, a cărnii de vită și de porc, a ouălor și glutenului. În cazurile severe de boală, în care simptomele nu pot fi controlate cu tratament corticoid, se poate recurge la alimentația enterală cu dietă elementală sau chiar la nutriția parenterală totală (11).

Tratamentul antihelmintic

Bolnavii care călătoresc sau locuiesc în zone geografice cu risc crescut de parazitoze digestive pot beneficia de un tratament antiparazitar empiric (3 x 100 mg mebendazol pe zi, timp de trei zile), justificat de faptul că adesea infestația parazitară nu poate fi evidențiată, chiar la un examen coproparazitologic atent efectuat (7,11).

Tratamentul corticosteroid și imunosupresiv

Steroizii constituie terapia majoră, îndeosebi în cazul formelor simptomatice necontrolate prin dietă. Doza inițială de prednison este de 20-40 mg/zi, de obicei în priză unică dimineața. Răspunsul clinic este prompt și după 7-14 zile dozele se pot reduce progresiv în următoarele săptămâni, până la 5-10 mg/zi. Uneori este necesară menținerea acestor doze reduse timp mai îndelungat, pentru a controla simptomele și a preveni recăderile.

În cazurile cu simptome severe, necontrolabile decât prin doze mari de corticoizi, se pot asocia, pentru prevenirea fenomenelor de hipercorticism sau pentru reducerea dozelor de prednison, azatioprina, ciclofosfamida sau ciclosporina, deși nu există încă o experiență clinică suficientă cu acești agenți imunosupresori în colita eozinofilică (11).

Inhibitorii degranulării mastocitare previn eliberarea mediatorilor toxici (histamină, factor activator plachetar, leucotriene) și reduc absorbția antigenelor în intestin. Cromoglicatul de sodiu sau ketotifenul se utilizează ca alternativă terapeutică în cazul lipsei de răspuns sau al contraindicației corticosteroizilor. Doza necesară pentru un răspuns susținut este de 4 x 200 mg/zi. Rolul terapeutic al ketotifenului și al antihistaminicelor H_1 nu este încă verificat (1,11).

Tratamentul chirurgical este, pe cât posibil, de evitat. Sângerările masive sau perforațiile sunt rare, iar cazurile care evoluează cu sindrom obstructiv răspund la tratamentul conservativ cu glicocorticoizi. În cazurile de colită eozinofilică localizată muscular, la care se decide excizia chirurgicală, pot apărea frecvent recidive postoperatorii (7,11).

Bibliografie

1. Talley NJ, Shorter RG, Phillips SF et al. Eosinophilic gastroenteritis: A clinicopatho-logical study of patients with disease of mucosae, muscle layer, and subserosal tissues. Gut 1990; 31: 54-58.

2. Fauci AS, Harley JB, Roberts WC, Ferrans VJ, Gralnick HR, Bjornson BH. The idiopathic hypereosinophilic syndrome. Clinical, pathophysiologic, and therapeutic conside-rations. Ann Intern Med 1982; 97: 78-92.

3. Hardy WR, Anderson RE. The hypereosinophilic syndrome. Ann Intern Med 1968; 68: 1220-1228.

4. Katsushi T, Tadashi K. Deposits of eosinophil granule proteins in eosinophilic cholecystitis and eosinophilic colitis associated with hypereosinophilic syndrome. Dig Dis Sci 1996; 41: 282-288.

5. Kayser R. Zur Kenntnis der allergischen Affektionen des Verdauungskanal vom Standpunkt des Chirurgen aus. Arch Klin Chir 1937; 188: 36-74.

6. Spry CJF. Eosinophilic gastroenteritis. In: Bouchier IAD, Allan RN, Hodgson HJF, Keighley MRB eds. *Gastrointestinal and liver diseases.* Sleisenger and Fordtran 6th edition. Second Ed. WB Saunders Co Ltd.1993; 606-609.

7. Ettinghausen SE. Collagenous colitis, eosinophilic colitis, and neutropenic colitis. Surg Clin North Am 1993; 73: 993-1116.

8. Partyka EK, Sanowski RA, Kozarek RA. Colonoscopic features of eosinophilic gastroenteritis. Dis Colon Rectum 1980; 23: 353-356.

9. Schoonbrodt D, Horsmans Y, Laka A, Geubel AP, Hoang P. Eosinophilic gastroenteritis presenting with colitis and cholangitis. Dig Dis Sci 1995; 40: 308-314.

10. Ingelfinger FJ, Lowell FC, Franklin W. Gastrointestinal allergy. N Engl J Med 1949; 241: 303-310.

11. Talley NJ. Eosinophilic gastroenteritis. In: Feldman M, Scharschmidt BF, Sleisenger MH eds. *Gastrointestinal and liver diseases.* Sleisenger and Fordtran 6th edition WB Saunders Co, Philadelphia 1999: CD chapter 98.

12. Procin P, Croese J. Human eosinophilic enteritis caused by dog hookworm Ancylostoma caninum. Lancet 1990; 335: abstr 1299.

13. Liu LX, Chi J, Upton MP et al. Eosinophilic colitis associated with pinworm Enterobius vermicularis. Lancet 1995; 2: 410-414.

14. Naylor AR, Pollet JE. Eosinophilic colitis. Dis Colon Rectum 1985; 28: 615-618.

15. Martin DM, Goldman JA, Gilliam J, Nasrallah SM. Gold-induced eosinophilic enterocolitis: response to oral cromolyn sodium. Gastroentereology 1981; 80: 1567-1570.

16. Anttila VJ, Valtonen M. Carbamazepine-induced eosinophilic colitis. Epilepsia 1992; 33: abstr 119.

17. Ravi S, Holubka J, Veneri R et al. Clofazimine-induced eosinophilic gastroenteritis in AIDS (Letter). Am J Gastroenterol 1993; 88: 612.

18. Weller PF. The immunobiology of eosinophils. N Engl J Med 1991; 324: 1110-1113.

19. Peters MS, Rodroguez M, Gleich GJ. Localisation of human eosinophil granule major basic prozein, eosinophil cationic protein and eosinophil-derived neurotoxin by immunoelectron microscopy. Lab Invest 1986; 54: abstr 656.

20. Zheultin LM, Ackerman SJ, Gleich GJ et al. Stimulation of basophil and rat mast cell histamine release by eosinophil granule-derived cationic proteins. J Immunol 1984; 133: abstr 2180.

21. Fujisava T, Abo-Ghazaleh R, Kita H, Sanderson CJ, Gleich GJ. Regulatory effect of cytokines on eosinophil degranulation. J Immunol 1990; 144: 642-646.

22. Metz J, McGrath KM, Savoia HF, Begley CG, Chetty R. T cell limphoid aggregates in bone marrow in idiopathic hypereosinophilic syndrome. J Clin Pathol 1993; 46: 955-958.

23. Cogan E, Schandene L, Cruslaux A, Cochaux P, Velu T, Goldman M. Clonal proliferation of type 2 helper T cells in man with the hypereosinophilic syndrome. N Engl J Med 1994; 330: 535-538.

24. Tedesco FJ, Huckaby CB, Hamby-Allen M et al. Eosinophilic ileocolitis: Expanding spectrum of eosinophilic gastroenteritis. Dig dis Sci 1981; 26: 943-949.

25. Lee FI, Costello FT, Cowley DJ et al. Eosinophilic colitis with perianal disease. Am J Gastroenterol 1983; 78: 164-167.

26. Russel MGVM, Zeijen RNH, Brummer R-JM, de Bruine AP, van Kroonenburgh MJPG, Stockbrugger RW. Eosinophilic enterocolitis diagnosed by means of technetium-99m albumin scintigraphy and treated with budesonide (CIR). Gut 1994; 35: 1490-1492.

27. Andverde-Hertzberg L, Finkel Y, Sandstedt B, Karpe B. Proctitis in exclusively breast-fed infants. Eur J pediatr 1996; 155: 464-467.

28. Clouse RE, Alpers DH, Hockenbery DH et al. Pericrypt eosinophilic enterocolitis and chronic diarrhea. Gastroentereology 1992; 103: 168-172.

29. Konrad EA, Meister P. Fatal eosinophilic gastroenterocolitis in a two-year-old child. Virchows Arch A 1979; 382: 347-352.

30. Bridges AJ, Marshall JB, Diaz-Arias A. Acute eosinophilic colitis and hypersensitivity reaction associated with naproxen therapy. Am J Med 1990; 89: 526-529.

31.Weller PF, Bubley GJ. The idiopathic hypereosinophilic syndrome. Blood 1994; 83: 2759-2779.

COLITA NEUTROPENICĂ

Mircea Grigorescu

Cadru nosologic

Reprezintă un proces inflamator septic, care interesează colonul şi ileonul terminal, apărut la subiecţi cu neutropenie de cauză diversă. Literatura medicală consemnează numeroase sinonime pentru această condiţie: *enterocolită necrotizantă (1), tiflită (2), sindrom ileocecal (3), colită agranulocitară (4).*

Etiopatogeneză

Condiţia necesară pentru dezvoltarea acestui tip de colită este neutropenia, indiferent de cauză:

- neutropenia indusă de chimioterapie (tratamentul leucozelor, limfoamelor, tumorilor solide, mielomului multiplu, osteosarcomului);
- neutropenia ciclică;
- anemia aplastică;
- neutropenia medicamentoasă;
- transplantul medular autolog;
- sindromul imunodeficienţei dobândite (5,6).

În patogeneza bolii intervin factori multipli, care conduc la fragilizarea peretelui intestinal, scăderea mecanismelor de apărare şi suprainfecţia bacteriană. Alteraţiile mucoasei intestinale se datoresc acţiunii proprii a medicamentelor citostatice (perturbarea turnover-ului normal al celulelor epiteliale, apariţia unei enteropatii aregenerative, arii de dezepitelizare şi ulceraţii), enteritei de iradiere, necrozei infiltratelor leucemice parietale, atrofiei plăcilor Peyer, necrozei ischemice, hemoragiilor intramurale determinate de trombocitopenia concomitentă (5,6,7). Manoperele instrumentale endoluminale şi staza conţinutului intestinal reprezintă factori favorizanţi adiacenţi.

Compromiterea imunităţii locale intestinale şi deficitul numeric şi funcţional al polimorfonuclearelor neutrofile facilitează intervenţia factorului microbian şi fungic.

Flora bacteriană incriminată este reprezentată de bacterii gram-negative: *Pseudomonas, Escherichia coli, Klebsiella, Enterobacter,* la care se adaugă *Candida* (5,7). Se atribuie un rol iniţiator ulceraţiilor mucoasei produse de *Clostridium perfringens* şi mai cu seamă *Clostridium septicum (8).* Se incriminează, de asemenea, implicarea citomegalovirusului la pacienţii cu hemopatii maligne sau cei imunosupresaţi (5).

Morfopatologie

Modificările lezionale se pot localiza la orice nivel al tractului digestiv, dar interesează cu precădere ileonul terminal, cecul şi colonul ascendent. Interesarea cecală este explicată prin vascularizaţia deficitară a acestei regiuni, în condiţiile distensiei locale (ipoteza ischemică), precum şi prin particularităţi imunologice (bogăţia ţesutului limfatic şi deficitul IgA secretor al zonei ileocecale) (6,9).

Spectrul lezional este larg, de la edem mucos şi transmural, hemoragii focale, ulceraţii mucoase, până la necroză mucoasă sau transmurală, cu perforaţii. Există o discrepanţă între severitatea afectării mucoasei şi interesarea discretă a seroasei (6,7). Examenul histologic relevă prezenţa

edemului submucos și seros, cu infiltrat inflamator mononuclear, minim/moderat și cu modificări inflamatorii acute absente sau discrete (2,7). Se evidențiază prezența invaziei bacteriene, cu predominanța bacililor gram-negativi și a fungilor.

Tablou clinic

Spectrul clinic este foarte larg, de la formele ușoare, cu evoluție autolimitantă, la formele dramatice de colită necrotizantă cu perforație și șoc toxico-septic (7).

Simptomatologia este nespecifică, semnele majore fiind febra, diareea (uneori sangvinolentă) și durerea abdominală (localizată mai frecvent în fosa iliacă dreaptă, dar posibil și difuză).

La examenul obiectiv se constată meteorism, uneori cu dispariția zgomotelor hidroaerice, și sensibilitate localizată predominant în fosa iliacă dreaptă. Se poate palpa o formațiune tumorală în fosa iliacă dreaptă, reprezentată de cecul destins, plin cu lichid sau semnificând apariția unei complicații (flegmon ileocecal, colecție pericecală). În prezența perforației tubului digestiv apar semne de iritație peritoneală și pneumoperitoneu.

Trebuie menționată posibilitatea interesării în cadrul colitei neutropenice și a altor zone topografice ale tractului digestiv, în afara celei ileocecale (intestinul subțire, restul colonului) sau chiar existența localizărilor multiple. Afectarea capacității de regenerare a epiteliului tubului digestiv se poate manifesta și prin stomatită și faringită necrotizantă.

Explorări diagnostice

Explorările biologice sunt nespecifice și au valoare limitată. Ele evidențiază neutropenia, frecvent asociată cu trombocitopenia. Este obligatorie obținerea hemoculturilor, care sunt pozitive la peste jumătate din cazurile cu germeni gram-negativi (5).

Examenul radiografic pe gol al abdomenului arată semnele unui ileus paralitic, distensia cecului și aspect de „amprente digitale" localizate sau difuze. Poate fi prezentă pneumatoza intestinală. În cazul perforației, se evidențiază pneumoperitoneul. Irigografia este contraindicată din cauza pericolului perforației sau favorizării bacteriemiei.

Ultrasonografia evidențiază îngroșarea și modificările de tip pseudopolipoid ale peretelui cecal, prezența dilatației cecale și a colecțiilor lichidiene pericolice. Are un rol important în urmărirea evoluției sub tratament și în surprinderea complicațiilor.

Tomografia computerizată conferă informații similare: îngroșarea peretelui colic, infiltrații ale fasciilor adiacente, prezența pneumatozei intestinale, colecții pericolice.

Colonoscopia se contraindică din cauza riscului de perforație, de diseminare septică sau hemoragie.

Sigmoidoscopia poate fi utilă pentru diagnosticul diferențial cu colita pseudomembranoasă sau cu alte colite acute.

Lavajul peritoneal poate fi util pentru evidențierea florei polimicrobiene, care sugerează perforația (4,5,6,7).

Diagnostic pozitiv și diferențial

Diagnosticul clinic este sugerat de prezența semnelor abdominale menționate în contextul neutropeniei, indiferent de cauză, și este precizat prin explorările diagnostice.

Diagnosticul diferențial include:

- manifestări digestive în raport cu suferințele tumorale de fond: hemoragii, perforații, ocluzii, infarcte intestino-mezenterice, infarct splenic;
- manifestări digestive legate de reacțiile secundare la medicație: pancreatită acută determinată de asparaginază, boală veno-ocluzivă hepatică;
- manifestări digestive legate de imunodepresia indusă de tratament: abcese hepatice, splenice;
- manifestări induse de antibioterapia cu spectru larg, utilizată în cadrul neutropeniei, dar fără legătură cu aceasta: colita produsă de *Clostridium difficile;*
- infecții virale: *herpes, adenovirus, rotavirus, coxsackie, cytomegalovirus,* cu manifestări abdominale, survenite la imunosupresați prin tratament și aplazici;
- manifestări digestive în cadrul reacției acute a grefei contra gazdă;
- alte cauze de abdomen acut: colită ischemică, apendicită acută, invaginație intestinală, diverticulită, pseudoobstrucție intestinală acută;
- bolile inflamatoare intestinale (5,6,7).

Evoluție. Complicații

Evoluția este imprevizibilă și depinde în mod hotărâtor de restaurarea hematologică. Manifestările pot reveni în cursul ciclurilor ulterioare de chimioterapie, după o recuperare inițială. Complicațiile majore sunt reprezentate de starea de

şoc septic, bacteriemie şi fungemie, asocierea trombocitopeniei şi a coagulopatiei.

Tratament

Tratamentul de primă intenţie este conservativ şi include aspiraţia nazogastrică, asigurarea suportului nutriţional şi metabolic, reanimarea hematologică, corectarea anemiei, administrarea de antibiotice cu spectru larg (asigurând spectrul necesar pentru speciile *Pseudomonas).* Lipsa răspunsului terapeutic şi persistenţa febrei după 72 de ore de la instituirea tratamentului sugerează o infecţie cu fungi şi impune tratament antifungic cu amfotericină B şi efectuarea unei ultrasonografii sau tomografii computerizate, pentru a surprinde complicaţiile locale, în principal abcesul pericecal (5,7).

Utilizarea factorului recombinant de stimulare a coloniilor de granulocite poate avea efect salutar.

Tratamentul chirurgical are indicaţie absolută la subiecţi cu hemoragie digestivă necontrolată, după corecţia coagulopatiei şi a trombocitopeniei, cu perforaţie liberă sau în situaţia în care se produce deteriorarea condiţiei clinice sub tratament conservativ. Intervenţia chirurgicală de elecţie este hemicolectomia dreaptă cu ileostomie. Nu se indică refacerea continuităţii tractului digestiv într-un timp, din cauza riscului major de dehiscenţă a suturilor (10), anastomoza ileocolică efectuându-se într-un timp ulterior (6).

În cazul în care, în timpul laparatomiei, nu se constată leziuni majore, unii autori indică abstinenţa de la rezecţie şi continuarea tratamentului suportiv. Nu este evaluat încă locul explorării laparoscopice în acest protocol, dar există argumente în favoarea sa, în locul laparotomiei. De fapt, conduita depinde de previziunea duratei perioadei neutropenice: previziunea unei perioade scurte poate autoriza abstinenţa, pe când cea a unei perioade lungi indică mai curând rezecţia segmentului afectat (6).

Bibliografie

1. Steinberg D, Gold J, Brodin A. Necrotizing enterocolitis in leukemia. Arch Intern Med 1973; 131: 538-544.

2. Katz JA, Wagner ML, Gresik MF et al. Typhlitis. An 18-years experience and postmortem review. Cancer 1990; 65: 1041-1047.

3. Kunkel JM, Rosenthal D. Management of ileocecal syndrome. Neutropenic enterocolitis. Dis Colon Rectum 1986; 29: 196-199.

4. Frick MP, Maile CW, Crass JR et al. Computed tomography of neutropenic colitis. AJR 1984; 143: 763-765.

5. Ettinghause SE. Collagenous colitis, eosinophilic colitis and neutropenic colitis. Surg Clin North Am 1993; 73: 993-1016.

6. Antoun S, Leclerq B, Morichau-Beauchant M et al. Les entérocolites neutropéniques: problèmes diagnostiques et thérapeutiques. Hepato-Gastro 1995; 1: 31-37.

7. Sartor RB, Murphy M, Rydzak E. Miscellaneous inflammatory and structural disorders of the colon. In: Yamada T et al (eds). *Textbook of Gastroenterology.* Philadelphia: Lippincott-Williams Wilkins Comp 1999, vol II, ch 83: 1857-1861.

8. Hopkins DG, Kushner JP. Clostridial species in the pathogenesis of necrotizing enterocolitis in patients with neutropenia. Am J Hematol 1983; 14: 289-295.

9. Udall JM. Gastrointestinal host defence and necrotizing enterocolitis. J Paediatr 1990; 1117: S 33-S43.

10. Glenn J, Funckhouser WK, Schneider PS. Acute illness necessitating urgent abdominal surgery in neutropenic cancer patients. Surgery 1989; 105: 778-789.

COLITA DE DERIVAȚIE

Marius Georgescu

Cadru nosologic

Colita de derivație este o inflamație care apare în segmentele de colon excluse din tranzitul fecal normal, prin ileostomie sau, mai frecvent, prin colostomie, și care de obicei se rezolvă prin reanastomoza intestinului. Examinarea endoscopică și histologică a segmentelor de colon excluse, înaintea reanastomozei, dovedește existența colitei la peste 90% dintre cazuri. Cu toate acestea, majoritatea pacienților cu colostomii proximale sau ileostomii realizate pentru cancer, diverticulite, boala Crohn, colite ulcerative sau traumatisme sunt asimptomatici în ceea ce privește partea segmentului de colon derivat (1).

Etiopatogeneză

Argumentele clinice și experimentale incriminează deficitul nutritiv intraluminal, care produce alterarea metabolismului epiteliului colorectal. Între posibilii factori etiologici, se mai discută staza și contactul prelungit al mucoasei cu un conținut luminal potențial toxic, invazia cu unele microorganisme patogene și alterarea florei bacteriene normale, cu alterarea relațiilor simbiotice. Acizii grași cu lanț scurt, produșii metabolismului hidraților de carbon și peptidele rezultate din fermentația bacteriilor anaerobe din lumen reprezintă principalele materiale energetice pentru epiteliul colonic, în special pentru segmentul distal (4,5). Dacă butiratul, care furnizează aproximativ 70% din energia oxidativă pentru celulele rectale, are proveniență bacteriană, acetatul, corpii cetonici și glutamina au și alte surse alternative. Segmentele colonice excluse conțin cantități neglijabile de acizi grași cu lanț scurt, iar hidrații de carbon nu sunt metabolizați. Epiteliul colonic în colitele ulcerative are un metabolism anormal al acizilor grași cu lanț scurt, obținându-se ameliorări clinice, endoscopice și histologice prin instilarea de două ori pe zi a unor cantități de acizi grași.

La pacienții care primesc nutriție parenterală perioade lungi, atrofia este mai importantă decât inflamația mucoasei rectale, în condițiile în care cantitatea de acizi grași cu lanț scurt din lumen este foarte scăzută. În plus, inflamația nu apare la bolnavii cu ureterosigmoidostomie, la care circuitul intestinal fecal nu este întrerupt. Faptul că, după reanastomoză, colita de derivație se ameliorează rapid sugerează intervenția unor factori intraluminali cu rol protector, care previn inflamația. În afară de acizii grași cu lanț scurt, ar mai putea interveni anumiți factori de creștere și constituenți dietetici sau alți produși ai metabolismului bacterian. Agenții microbieni patogeni au atras atenția, deoarece s-a observat în colonul exclus o scădere a concentrației bacteriilor anaerobe normale, cu proliferarea unor specii de enterobacteriacee patogene.

Anatomie patologică

Aspectul anatomopatologic dominant este de tip inflamator, variind de la hiperplazie foliculară moderată și infiltrat limfoplasmocitar, la inflamație severă (6,7). Hiperplazia foliculară limfoidă

difuză, cu frecvenţi centri germinativi, reprezintă aspectul caracteristic în toate stadiile colitei de derivaţie. În stadiile precoce apare infiltraţia mucoasei cu limfocite, plasmocite şi neutrofile, alături de ulceraţii aftoase ce acoperă agregatele limfoide şi celulele epiteliale reactive. În stadii avansate apar uneori abcese criptice, modificări arhitecturale, hiperplazia celulelor Paneth şi granuloame mucinoase. Formele severe, care impun rezecţii, prezintă la examenul anatomopatologic leziuni nodulare difuze şi multiple ulceraţii cu exsudaţie, rar, ulcere mari transmurale.

Tablou clinic

Aproximativ o treime din cazuri prezintă crampe în etajul abdominal inferior, tenesme, dureri anorectale şi eliminări rectale sangvinolente, purulente sau mucoase (2,3). Manifestările sunt mai frecvente la pacienţii operaţi pentru boli inflamatorii intestinale (89%), comparativ cu celelalte afecţiuni (50%) sau carcinoame (23%). Primele semne apar la aproximativ 3 luni după intervenţia chirurgicală de derivaţie, interval care se poate extinde până la 3 ani. Acest sindrom, menţionat de Morson în 1972 şi descris şi publicat de Glotzer şi colav în 1981, are o evoluţie progresivă, manifestările cele mai severe constituindu-se la aproximativ 9 luni de la derivaţie. Funcţia sfincterului anal rămâne normală, deşi volumul rectal se diminuează în primele 3 luni postoperator.

Diagnostic

Evaluarea inflamaţiei colonului derivat este relativ simplă la cazurile la care nu există fenomene inflamatorii preoperator (2,3,7). Se recomandă rectosigmoidoscopia cu biopsie, examinarea aspiratului intraluminal pentru paraziţi şi ouă, culturi bacteriene şi testarea pentru toxina genului *Clostridium difficile* (responsabil pentru majoritatea colitelor pseudomembranoase). Examenul radiologic cu substanţă de contrast poate evidenţia nodularitatea mucoasei şi este necesar pentru diagnosticul fistulelor şi al abceselor. Examenul periodic al segmentului colonic derivat după rezecţia adenocarcinoamelor este obligatoriu, deoarece există posibilitatea apariţiei recidivelor, a polipozei sau a colitelor ischemice sau de iradiere.

Principala problemă de diagnostic diferenţial o constituie recurenţele bolii Crohn, care pot semăna cu formele severe de colită de derivaţie prin hiperplazia foliculară limfoidă. Sugestive pentru boala Crohn sunt inflamaţia transmurală, modificările arhitecturale criptice importante şi granuloamele epiteloide. Granuloame pot apărea şi în colita de derivaţie, dar de obicei sunt mucoase, iar hiperplazia foliculară limfoidă este mai importantă. Endoscopic, dacă în colita de derivaţie ulceraţiile sunt superficiale, în recurenţele bolii Crohn acestea sunt longitudinale şi apar şi stricturi.

Tratament

Restabilirea circuitului digestiv reprezintă conduita terapeutică optimă, deoarece modificările histologice din mucoasă dispar de obicei în 2–3 săptămâni după reanastomoză (4,7). În formele severe se poate încerca corticoterapia orală sau sub formă de clisme, dar rezultatele sunt îndoielnice. De obicei, se recomandă clisme cu acizi graşi cu lanţ scurt, sau soluţii care conţin acetat de sodiu (60 mmol), propionat de sodiu (30 mmol) şi n– butirat de sodiu (40 mmol), cu adaos de clorură de sodiu (aproximativ 22 mmol) pentru a se realiza o osmolaritate de 280 – 290 mOsm/l, cu pH 7. Se administrează 60 ml de două ori pe zi, soluţia fiind stabilă prin conservare la 4°C.

Bibliografie

1. Haas PA, Fox TA, Szilag EJ. Endoscopic examination of the colon and rectum distal to a colostomy. Am J Gastroenterol 1990; 85: 850 – 856.

2. Whelan RL, Abramson D et al. Diversion colitis. A prospective study. Surg Endosc 1994; 8: 19 – 25.

3. Sartor BR, Murphy ME, Rydzak E. Diversion colitis. In: Yamada T ed. *Textbook of Gastroenterology*: Third ed. Lippincott Williams and Wilkins 1999; 1861 – 1862.

4. Scheppach W, Christl SU, Bartram HP et al. Effects of short-chain fatty acids on the inflamed colonic mucosa. Scand J Gastroenterol 1997; 222: 53 – 59.

5. Keli E, Bouchoucha M, Devroede G et al. Diversion related experimental colitis in rats. Dis Colon Rectum 1997; 40: 222 – 227.

6. Geraghty JM, Talbot IC. Diversion colitis: histological features in the colon and rectum after defunctioning colostomy. Gut 1991; 32: 1020 – 1024.

7. Davila AD, Willenbucker RF. Diversion colitis. In: Sleisenger and Fordtrans eds *Gastrointestinal and Liver Disease* 6th ed. WB Saunders 1998; 1997 – 1998.

COLITA CHISTICĂ PROFUNDĂ

Marius Georgescu

Cadru nosologic

Colita chistică profundă este o afecțiune benignă caracterizată prin prezența unor chisturi pline cu mucus în submucoasă. Spre deosebire de aceasta, colita chistică superficială se prezintă sub forma unor multiple chisturi pline cu mucus în mucoasă, fiind asociată cu pelagra și boala celiacă (1). Caracteristic, chisturile din colita chistică profundă sunt mari și localizate mai jos de *muscularis mucosae*, putând mima un proces malign. Localizarea poate fi solitară sau multiplă, iar distribuția segmentară sau difuză. Aproape 85% dintre cazuri se prezintă cu leziuni localizate în special la nivelul rectului, cu o ușoară predominanță feminină și vârsta medie 30 de ani.

Etiopatogeneză

Deși patogeneza nu este cunoscută, au fost propuse trei mecanisme implicate în apariția colitei chistice profunde:

- originea congenitală (mucoasă ectopică);
- hernierea epiteliului în submucoasă, secundară existenței unor puncte slabe în muscularis mucosae;
- modificări postinflamatorii sau posttraumatice.

Absența completă a chisturilor la autopsia nou-născuților și a copiilor reprezintă un argument împotriva teoriei congenitale și a ipotezei privind hernierea epiteliului în submucoasă prin anumite puncte slabe din muscularis mucosae (2). Multe cazuri au un istoric de dizenterie, ocazional fiind prezente și ulcere foliculare. Ar fi posibil ca o leziune necrozantă a mucoasei să se extindă la foliculii limfoizi din submucoasă și, după vindecare, epiteliul colonic să pătrundă în submucoasă și să căptușească acele spații mici. Cu toate acestea, de multe ori lipsește istoricul unei inflamații sau asocierea cu bolile inflamatorii intestinale. Formele localizate sunt cele mai frecvente, sediul rectal fiind favorizat de leziunile traumatice sau ischemice produse de prolapsul de mucoasă (54% dintre cazuri) sau de compresiunile asupra acesteia (2,5). În unele cazuri, la examenul histologic atrage atenția fibroza din lamina propria, cu dezorganizarea și hipertrofia fibrelor musculare din muscularis mucosae.

Anatomie patologică

Cea mai frecventă formă de colită chistică profundă este localizată la nivelul rectului, fiind numită și *proctită chistică profundă*, care se asociază de obicei cu ulcerul rectal solitar. *Forma segmentară* este mai rară, localizându-se și la nivelurile proximale ale intestinului, în timp ce *forma difuză* este întâlnită uneori la bolnavii cu colită ulcerativă cronică (3).

În toate cele trei tipuri, peretele intestinal este îngroșat din cauza chisturilor din submucoasă, care au un diametru între 0,1 și 4 cm. Incizia și compresiunea acestora conduc la eliminarea unui material gelatinos. Mucoasa poate fi normală sau hipertrofiată, edematiată și ulcerată sau ombilicată.

Microscopic, chisturile apar sub muscularis mucosae, putând penetra în musculatura proprie, și conțin un material mucoid. Aceste „pungi" mucoase nu sunt prevăzute cu un epiteliu vizibil sau sunt căptușite cu un epiteliu colonic cu grade variate de atrofie sau atipii. Deși nu apar modificări neoplazice în nucleii celulelor epiteliale, aspectul de epiteliu colonic aberant de tip glandular, cu lacuri de mucus acelular, poate fi confundat cu un carcinom producător de mucus. Cu toate acestea, este neclar de ce uneori adenocarcinomul poate apărea adiacent colitei chistice profunde. Comunicarea între chisturi și lumenul intestinal poate fi uneori vizibilă pe secțiuni, dar nu este un aspect obișnuit. Țesutul conjunctiv înconjurător prezintă modificări histologice de inflamație cronică și fibroză, în special în cazurile în care colita chistică profundă face parte din sindromul ulcerului rectal solitar (4). În această situație apare o înlocuire extensivă a laminei propria în jurul chisturilor, cu fibroblaști aranjați în unghi drept față de muscularis mucosae, aspect care trebuie diferențiat de polipii inflamatori.

Tablou clinic

Cele mai frecvente manifestări sunt scaunele cu sânge (68%) și mucus (43%), diareea (27%), tenesmele (13%) și durerile sub formă de crampe în abdomenul inferior și în zona rectală (9 – 12%). Uneori sunt prezente dureri sacrate, dificultăți la defecație însoțite de o senzație de plenitudine rectală, tenesme și prolaps rectal (5,8). Apar cazuri după un episod sever de dizenterie bacilară, dar și forme idiopatice, fără un episod diareic anterior. Rareori, se observă semne multisegmentare, cu fenomene obstructive, care de obicei recidivează după rezecția chirurgicală. Chisturile submucoase pot apărea și pe stricturile colitelor radice sau la nivelul colostomiilor, dar colita chistică profundă clasică este o boală a rectului, asociată cu prolapsul rectal și ulcerul rectal solitar.

Examinarea rectului evidențiază una sau mai multe formațiuni netede, cu consistență elastică, puțin mobilizabile și care nu aderă între ele, de mucoasa de acoperire sau de țesutul înconjurător. Localizarea cea mai frecventă este pe peretele rectal anterior, la 12 cm de orificiul anal, celelalte sedii colonice fiind mai rare. La aceste aspecte se adaugă diferite grade de prolaps rectal. Endoscopic, chisturile pot avea un aspect sesil, plat sau aparent polipoid, obstrucția luminală realizându-se prin volumul lor sau leziuni fibrotice. Ultrasonografia endoscopică transrectală furnizează imagini evocatoare privind localizarea în submucoasă (6,8).

Diagnosticul diferențial endoscopic se referă la adenocarcinoame, limfoame, polipii adenomatoși benigni, adenomul vilos, lipomul submucos, neurofibrom, pseudopolipii inflamatori din colitele ulceroase sau boala Crohn, reacțiile granulomatoase polipoide din schistosomiază, pneumatoza chistică intestinală și endometrioza intestinală. Acest diagnostic diferențial extensiv care include boli inflamatorii, infecțioase și neoplazice se bazează pe aspectul histologic, cu absența elementelor neoplazice.

Examenul radiologic cu bariu poate evidenția modificări care variază de la neregularități ale peretelui intestinal, până la defecte de umplere prin mari mase nodulare (7). Uneori se observă stricturi circumferențiale sau ulcerații, aspecte care pun problema diagnosticului diferențial cu neoplaziile. Dacă aceste cazuri nu sunt elucidate de endoscopia cu biopsie, se recomandă chiar excizia chirurgicală a zonei și un examen anatomopatologic amplu.

Tratament

Pentru a se evita intervențiile chirurgicale radicale inutile pentru o suspiciune de cancer, diagnosticul trebuie stabilit foarte corect, mai ales că cele două afecțiuni pot coexista. Nu de puține ori, pe baza unor specimene neadecvate de biopsie, s-a pus diagnosticul de colită chistică profundă, ulterior dovedindu-se că de fapt a fost de la început vorba despre un cancer rectal.

Pentru formele mici se recomandă rezecția endoscopică a mucoasei, injecțiile sclerozante și eventual cauterizarea (7,8). Excizia submucoasă similară cu cea practicată endoscopic pentru polipii mucoși nu este recomandată, deoarece zona de la nivelul submucoasei până la stratul muscular propriu-zis poate prezenta modificări care să scape examenului histologic. Rezecția segmentară intestinală se recomandă în cazurile severe cu obstrucție intestinală, pierderi de fier prin sângerări repetate sau hipoalbuminemie și hipopotasemie datorită pierderilor pe cale rectală. Foarte rar este necesară corecția chirurgicală a prolapsului rectal. Măsurile dietetice urmăresc realizarea unui scaun de consistență mai scăzută, printr-o alimentație cu fibre vegetale, care să nu necesite un efort de defecație. Pentru prolapsul rectal se impun măsuri stricte de igienă locală, dublate de preparate antiinflamatorii, chiar cortizonice de tip dermatologic.

Bibliografie

1. Guest CB, Reznick RK. Colitis cystica profunda: review of the literature. Dis Colon Rectum 1989; 32: 983 – 989.

2. Davila AD, Willenbucher RF. Colitis cystica profunda. In: Sleisenger and Fordtrans *Gastrointestinal and Liver Disease;* 6th, Ed. WB Saunders 1998; 1984 – 1986.

3. Walker JP, Wiener I, Rowe EB. Colitis cystica profunda: diagnosis and management. South Med J 1986; 79: 1167 – 1173.

4. Levine DS. „Solitary" rectal ulcer syndrome: are „solitary" rectal ulcer syndrome and „localized" colitis cystica profunda analogous syndromes caused by rectal prolapse ? Gastroenterology 1987; 92: 243 – 248.

5. Sartor BR, Murphy ME, Rydzak E. Colitis cystica profunda. In: Yamada T et al. *Textbook of Gastroenterology.* Third ed. Lippincott Williams and Wilkins.

6. Hulsmans FJN, Tio TL, Reeders JWA, Tytgat GNJ. Transrectal US in the diagnosis of localized colitis cystica profunda. Radiology 1991; 181: 201 – 209.

7. Valenzuela M, Martin-Ruiz JL, Alvarez Cienfuegos E et al. Colitis cystica profunda: imaging diagnosis and conservative treatment: report of two cases. Dis Colon Rectum 1996; 39: 587 – 593.

8. Mackle EJ, Parks TG. Solitary rectal ulcer syndrome: Aetiology, investigation and management. Dig Dis 1990; 8: 294 – 299.

PNEUMATOZA CHISTICĂ INTESTINALĂ

Marius Georgescu

Cadru nosologic

Pneumatoza chistică intestinală se caracterizează prin prezența în submucoasă sau subseroasă a unor chisturi pline cu gaz, cu perete subțire și care nu comunică cu lumenul. Aceste formațiuni chistice se localizează în peretele intestinului în totalitate sau numai al celui subțire, dar pot fi afectate și stomacul, duodenul și structuri extraintestinale (ex. mezenterul, ganglionii limfatici, omentul, peritoneul sau ligamentele falciform și gastrohepatic) (1).

Etiopatogeneză

Cauza exactă a pneumatozei chistice intestinale nu este cunoscută, delimitându-se două forme: o formă primară sau idiopatică (15%) și forme secundare, asociate unor boli definite (tabelul I) (2,3,4,5). Boala apare de obicei între 30-50 ani, cu o frecvență egală pe sexe sau cu o ușoară predominanță masculină.

Au fost propuse trei mecanisme care ar putea genera această anomalie (6).

Teoria mecanică susține că gazul ar proveni din ruptura unor bule *(blebs)* pulmonare sau din lumenul intestinal adiacent ulcerului piloric obstructiv, anastomozelor chirurgicale intestinale, locurilor de biopsie sau polipectomie sau diferitelor defecte ale mucoasei. De aici, sub presiune, aerul pătrunde în spațiile tisulare ale peretelui intestinal, în mezenter sau în structura omentală. Presiunea supraatmosferică a gazului din chisturi și lipsa conexiunilor între acestea și lumen constituie argumente importante împotriva acestei teorii. În plus, la bolnavii cu afecțiuni cronice pulmonare obstructive nu s-au evidențiat trasee între mediastin și intestin, iar localizarea chisturilor se face de obicei pe arii mici la nivelul colonului (1).

Tabelul I

Stări patologice asociate pneumatozei chistice intestinale

Ulcerul gastroduodenal
Obstrucția intestinală
Chirurgia anastomotică intestinală
Ocluzia vasculară mezenterică
Perforația diverticulară
Apendicite
Traumatisme abdominale
Volvulus (stomac, intestin, colon)
Leziuni caustice ale mucoasei
După colonoscopie și biopsie sau polipectomie
Enteropatii inflamatorii cronice (colită ulceroasă, enterite regională)
Enterocolite acute necrozante
Infecția cu *Cytomegalovirus* a mucoasei intestinale
Enteropatia diabetică
Boala Whipple
Parazitoze și tuberculoza intestinală
Hemopatii maligne cu determinări intestinale
Bronhopneumopatia cronică obstructivă
Colagenoze (sclerodermie, dermatomiozită, lupus eritematos sistemic)
Reacția grefă contra gazdă (transplant de ficat, rinichi sau măduvă)
SIDA
Chimioterapie antineoplazică și corticoterapie
Anestezie cu N_2O
Fibroza chistică pancreatică

A doua explicație a acestui fenomen, cu argumente clinice și experimentale, ar putea fi invazia tisulară cu bacterii formatoare de gaz (7). Analiza gazului din chisturi a evidențiat un conținut crescut de hidrogen, unele cazuri fiind rezolvate cu antibiotice. La nou-născuți, mai ales la prematuri, pneumatoza chistică intestinală apare asociată cu enterocolitele necrozante severe, cu etiologie bacteriană. Injectarea experimentală în peretele intestinal de bacterii producătoare de gaz reproduce, la animal, un tablou similar cu boala umană. Uneori în ischemia intestinală se produce o invazie a peretelui cu germeni din lumen, care produc colecții gazoase intramurale, evidențiabile radiologic sub forma unor claritați liniare. La aceste cazuri, gazul poate fi găsit și în venele mezenterice sau sistemul port, constituind un semn de prognostic nefavorabil. Cu toate acestea, ruptura acestor chisturi nu produce peritonite, fapt ce pune sub semnul întrebării acest mecanism.

Cea de a treia teorie susține că aceste chisturi sunt formate și menținute de cantitățile excesive de gaz produs de fermentația bacteriană a hidrocarbonaților, cu o presiune parțială ridicată a hidrogenului în lumenul intestinal (8). Această presiune intraluminală a hidrogenului conduce la difuziunea rapidă a acestuia în perete, iar din sânge se acumulează azot, oxigen și dioxid de carbon. Chisturile se vor mări și vor persista cât timp hidrogenul continuă să difuzeze din lumen.

Concentrația în hidrogen a gazului din chisturi este de aproximativ 50%. Cunoscându-se faptul că excreția respiratorie de hidrogen crește în malabsorbția hidraților de carbon, s-a observat dispariția chisturilor în timpul unei diete care reduce concentrația acestui substrat pentru bacteriile colonice. La majoritatea cazurilor cu formă idiopatică de pneumatoză, chisturile sunt limitate numai la colon. Acest aspect este semnificativ deoarece, cu excepția suprapopulării bacteriene a intestinului subțire, hidrogenul este produs numai în colon. În consecință, pentru localizările digestive proximale ale pneumatozei mecanismul pare diferit.

Din cantitatea de hidrogen produsă în tubul digestiv numai o fracțiune mică este eliminată prin respirație sau flatulență, restul fiind consumat rapid de bacterii. În tubul digestiv al omului sunt două tipuri principale de bacterii care consumă hidrogen. Unele sunt metanogene și folosesc hidrogenul și dioxidul de carbon pentru a genera metan, iar e care sulfatul la sulfit. Pacienții cu pneumatoză chistică intestinală au o excreție excesivă de hidrogen prin respirație, fapt ce sugerează o deficiență în flora intestinală, care utilizează acest gaz.

Morfopatologie

Dimensiunea chisturilor variază, de la câțiva milimetri diametru până la mai mulți centimetri, putând fi confundate cu limfangioamele sau polipii sesili (1,6,9). Ele pot fi izolate sau conglomerate în subseroasă sau submucoasă, straturile musculare ale intestinului fiind mai rar afectate. Chisturile din submucoasă produc crepitații la compresiune, datorită structurii spongioase, iar la secțiune, zona seamănă cu un fagure de miere, cavitățile fiind fără comunicare directă cu lumenul. Chisturile sunt adesea căptușite cu celule endoteliale coalescente și unele celule gigante, iar altele cu un epiteliu cuboidal simplu. Țesutul conjunctiv din jurul acestor chisturi prezintă o reacție inflamatorie, cu netrofile, eozinofile, plasmocite, limfocite și granuloame epiteloide, care pot sugera coexistența bolii Crohn. Uneori se observă diverse modificări ale mucoasei, care mimează boli inflamatorii intestinale, cum sunt abcesele criptice, granulomatoza sau inflamația cronică. În timp, se produce o reacție fibrotică progresivă, care, deși obliterează chisturile, conduce la rigidizarea și disfuncția peretelui intestinal.

Tablou clinic

Forma primară sau idiopatică apare în absența unei stări patologice cunoscute, în timp ce tipul secundar, care reprezintă aproximativ 85% dintre cazuri, apare în contextul diferitelor stări patologice (tabelul I). Forma primară se localizează de obicei la nivelul colonului stâng, în timp ce varianta secundară afectează și segmentele proximale sau structurile extradigestive (1,5,10).

Descoperirea de face cu ocazia unui examen endoscopic sau radiologic (abdominal sau intestinal), multe cazuri fiind adesea asimptomatice. Bolnavii cu afectare colonică pot prezenta dureri sub formă de crampe în abdomenul inferior, rectoragii cu mucozități, flatulență excesivă, pierdere ponderală și constipație sau diaree recurentă. Sângerările sunt rezultate probabil din congestia mucoasei din jurul chisturilor, conducând în timp la apariția unui sindrom anemic. Uneori apare o steatoree datorită extensiei spre intestinul subțire, dar nu este clar dacă pneumatoza însăși poate produce malabsorbție.

Obstrucția intestinală apare rar, fiind datorată unor chisturi mari, aderențelor, volvulusului, ischemiei intestinale sau colitei pseudomembranoase supraadăugate. Pneumatoza poate apărea după colonoscopie cu biopsie de mucoasă. În cazul perforației, este greu de stabilit dacă este responsabilă boala sau manevra endoscopică,

fiind sugestivă apariția la scurt timp a durerilor abdominale, a tenesmelor și a unui disconfort rectal.

Pneumatoza trebuie luată în discuție la pacienții cu dureri abdominale vagi, acute sau cronice, la care pe o radiografie abdominală apare aer liber sub diafragm, în absența altor semne de perforație viscerală.

Examenul obiectiv nu aduce informații evocatoare, foarte rar chisturile mari se pot simți sub forma unor mase palpabile, mobile, relativ moi. Abdomenul poate prezenta un timpanism anormal din cauza aerului liber, care se poate acumula între ficat și diafragm. Uneori apare o interpoziție hepatodiafragmatică a colonului pneumatizat sau simpla distensie gazoasă a acestuia. Rar, la tușeul rectal se pot simți în perete formațiuni ferme, nedureroase, asemănătoare unor boabe de strugure.

La endoscopie se observă chisturile, care apar sub forma unor structuri rotunde, palide și moi sau ca mase albăstrui, protruzive în lumen, cu dimensiuni importante. Biopsia sau simpla puncție produce colabarea chisturilor, permițând diferențierea față de polipi, cu care pot fi confundate. Examenul radiologic abdominal pe gol poate identifica mici colecții aerice diseminate sau liniare în diferite segmente ale peretelui intestinal. Acumulările de gaz între straturile mezenterice pot produce chisturi mezenterice gigante, semănând uneori cu un pneumoperitoneu. Prezența gazului în vena portă reflectă de obicei ischemia peretelui intestinal, cu necroză și infecție, dar apare uneori și în pneumatoza intestinală benignă. Ruptura unor alveole pulmonare în timpul anesteziei generale poate produce acumulări aerice în diverse țesuturi moi, inclusiv pneumatoză intestinală.

Tomografia computerizată abdominală detectează acumulările intramurale de gaz, fiind foarte utilă în diagnosticul precoce al leziunilor parietale intestinale ischemice și bacteriene.

Examinarea radiologică cu bariu pune în evidență mici zone radiotransparente în peretele intestinal, care amprentează coloana baritată. Baza acestor defecte de umplere este largă, în contrast cu aspectul polipilor, la care este îngustă, iar suprafața luminală este netedă, spre deosebire de carcinoame, la care este neregulată. Pneumatoza colonului are o distribuție de obicei segmentară, cu interpoziția unor zone neafectate, fiind localizată mai frecvent în partea stângă și, mai rar, în cea dreaptă sau rect. Lungimea zonelor afectate variază de la câțiva centimetri la zeci de centimetri. Uneori chisturile obturează lumenul intestinal, dar fără o dilatație importantă a porțiunii proximale.

Imaginile radiologice pun câteva probleme de diagnostic practic (11).

Chisturile enterogene apar de obicei la copii și tineri, fiind în general singulare, intramurale și localizate în ileonul terminal. Mucoasa intestinală care le acoperă este normală, permițând diferențierea de pneumatoza chistică. *Limfosarcoamele* pot da imagini nodulare, care însă nu sunt radiotransparente, ca și limfangioamele peritoneale. *Colita chistică profundă* se poate localiza proximal de colonul transvers, dar spre deosebire de pneumatoză cuprinde de obicei și rectul, iar în peretele intestinal apar mase nodulare și ulcerații. Ischemia intestinală poate da aspecte radiologice asemănătoare, dar tabloul clinic este total diferit. Invazia peretelui intestinal cu bacterii producătoare de gaz poate complica necroza ischemică sau colita pseudomembranoasă, dar acest fenomen este dominat de starea septică. *Colita ulceroasă, boala Crohn* și *carcinoamele* pot provoca neregularități ale mucoasei cu aspect polipoid, dar acestea nu sunt radiotransparente, iar manifestările clinice sunt în general diferite. *Polipii* mucoasei sunt localizați în lumenul intestinal, în timp ce pneumatoza are localizare submucoasă sau subseroasă.

Tratament

Majoritatea cazurilor cu pneumatoză chistică intestinală nu necesită un tratament specific, în afara celui adresat bolii de bază. De multe ori colecțiile gazoase se rezolvă spontan, singurele cazuri care necesită tratament simptomatic și supraveghere fiind cele cu tenesme supărătoare, sângerări, dureri abdominale inferioare sau semne de obstrucție intestinală (1,6).

Difuziunea gazului prin mucoasa intestinală în interiorul și în afara chisturilor depinde de o serie de factori, între care presiunea parțială a gazelor din lumenul intestinal, din spațiul chistic și din sângele capilar. La unele cazuri cantitatea de hidrogen din gazul chistic și din respirație este crescută, fapt ce sugerează oportunitatea scăderii producției de hidrogen de către bacteriile colonice prin corecții dietetice privind hidrații de carbon incomplet absorbiți (12). Poate fi luată în discuție și o deficiență lactazică, care ar putea fi corectată prin eliminarea alimentelor cu lactoză, inclusiv a produselor cu sorbitol și xilitol (guma de mestecat) și a laxativelor cu lactuloză, alături de administrarea unor preparate enzimatice.

Deoarece multe chisturi conțin cantități mari de azot, s-a încercat tratarea lor medicală, prin administrarea de oxigen. Administrarea prelungită de oxigen în concentrație ridicată reduce

presiunea parțială a altor gaze din sângele venos, în special a azotului, favorizând difuziunea gazului din chisturi în țesuturile din jur, de unde este eliminat. Concentrația oxigenului administrat pe sondă sau mască trebuie să fie de cel puțin 60-70 %, încercându-se chiar variante hiperbare la 2,5 atmosfere, timp de două ore și jumătate, 2-3 zile consecutiv. Cele mai bune rezultate s-au obținut prin administrarea continuă, ziua și noaptea, cu scurte întreruperi de 30-60 minute la 8 ore. Chisturile dispar după o săptămână, rar fiind necesară depășirea acestei durate. Pentru prevenirea toxicității oxigenului în timpul tratamentului este necesară monitorizarea capacității vitale pulmonare, orice scădere obligând la întreruperea tratamentului.

Dacă nu se controlează malabsorbția hidraților de carbon prin dietă permanentă, chisturile pot reapărea. Uneori, la corecțiile dietetice este necesară și administrarea antibioticelor (metronidazol, ampicilină, ciprofloxacină), rezultatele fiind adesea favorabile. Rezecția chirurgicală a anselor afectate se impune la cazurile cu manifestări severe sau la care au apărut complicații, cele mai importante fiind volvulusul, perforația, obstrucția intestinală, hemoragiile și starea septică. Uneori pneumatoza se poate extinde după rezecție, conducând la necroză, stare septică și exitus. Sugerează infarctizarea intestinală, apariția acidozei metabolice (în special lactice), a hiperamilazemiei, alterarea stării generale și imaginile obținute la tomografia computerizată a abdomenului.

Bibliografie

1. Sartor BR, Murphy ME, Rydzak E. Pneumatosis cystoides intestinalis. In: Yamada T ed. *Textbook of Gastroenterology,* Lippincott Williams and Wilkins; 1877 – 1878.

2. Wood BJ, Kumar PN, Cooper C et al. Pneumatosis intestinalis in adults with AIDS: clinical significance. AJR 1995; 165: 1387 – 1390.

3. Samson VE, Brown WR. Pneumatosis cystoides intestinalis. In: *AIDS-associated cryptosporidiosis. More than an incidental finding ?* J Clin Gastroenterol 1996; 22: 311 – 315.

4. John A, Dickey K, Fenwick J et al. Pneumatosis intestinalis in patients with Crohns disease. Dig Dis 1992; 37: 813 – 815.

5. Sequeira W. Pneumatosis cystoides intestinalis in systemic sclerosis and other diseases. Serwin Arthritis Rheum 1990; 19: 269 – 273.

6. Davila AD, Willenbucker RF. Pneumatosis cystoides intestinalis. In: Sleisenger and Fordtrans *Gastrointestinal and Liver Disease*. 6th ed. W.B. Saunders 1998; 1979 – 1982.

7. Levitt MD, Olsson S. Pneumatosis cystoides intestinalis and high breath H_2 excretion: Insights into the role of H_2 in this condition. Gastroenterology 1995; 108: 1560 – 1565.

8. Christe SU, Gibson GR, Murgatroyd PR et al. Impaired hydrogen metabolism in pneumatosis cystoides intestinalis. Gastroenterology 1993; 104: 392 – 394.

9. Suarez V, Chesner IM, Price AB et al. Pneumatosis cystoides intestinalis. Histological mucosal changes mimicking inflammatory bowel disease. Arch Pathol Lab Med 1989; 113: 898 – 903.

10. Galandiuk S, Fazio VW. Pneumatosis cystoides intestinalis. A review of the literature. Dis Colon Rectum 1986; 29: 358 – 362.

11. Spigelman AD, Williams CB, Ansell JK et al. Pneumatosis Coli: A source of diagnostic confusion. Br J Surg 1990; 77: 155 – 161.

12. Johnston BT, Mc Farland RJ. Elemental diet in the treatment of pneumatosis coli. Scand J Gastroenterol 1995; 30: 1224 – 1230.

ULCERELE COLONULUI ȘI RECTULUI

Mircea Cazacu

Ulcerele colonului

Cadru nosologic

Sunt leziuni unice, localizate pe zona antimezenterică a lumenului colic, cu dimensiuni între 0,5 cm și 6-7 cm diametru. Au formă ovală sau rotundă, margini net delimitate și mucoasa înconjurătoare de aspect macroscopic normal. Examenul histopatologic evidențiază modificări nespecifice de inflamație acută sau cronică.

Incidența maximă este în jurul vârstei de 45 de ani, în proporție aproximativ egală la ambele sexe. Localizarea este mai frecventă pe hemicolonul drept – 85%, restul de 15% fiind localizate pe hemicolonul stâng. La nivelul cecului, localizarea cea mai frecventă este în apropierea valvulei ileocecale.

Patogeneză

Diagnosticul se stabilește de cele mai multe ori după ce au fost excluse alte leziuni ulcerative ale colonului. Cauza exactă a acestor leziuni nu se cunoaște. Cele mai discutate variante patogenetice sunt:

Ischemia – în jurul leziunii ulceroase au fost descrise morfopatologic diverse leziuni vasculare, cum sunt: îngroșarea pereților vasculari, tromboze microvasculare, tromboze și recanalizări – ceea ce indică un grad de ischemie parietală care apare în cursul colitelor ischemice. Acest fenomen poate fi cauzat de staza materiilor fecale. Ipoteza colitei ischemice este puțin plauzibilă, deoarece în această afecțiune leziunile apar mai ales în zonele slab vascularizate – flexura colică stângă, zona descendento-sigmoidiană – și nu la nivelul hemicolonului drept. În plus, la nivelul zonei cecale nu există stază fecală. Modificările vasculare perilezionale ar putea constitui efectul și nu cauza procesului inflamator local.

Diverticuloza cecală – aproximativ jumătate din ulcerele cecului sunt asociate cu diverticuli, bănuindu-se o patogeneză asemănătoare. Dar diverticulii colici sunt localizați cel mai frecvent pe hemicolonul stâng și sigmoid. În plus, ulcerele colonului sunt localizate pe zona antimezenterică a colonului, în timp ce diverticulii sunt localizați pe zonele mezenterice ale acestuia.

Ipoteza acido-peptică – distal de valvula ileocecală, pH-ul colonului este neutru sau ușor acid. Creșterea, din diverse cauze, a aciditătii locale ar activa unele enzime proteolitice care ar contribui la apariția ulcerelor cecale.

Alte corelații patogenetice – a mai fost incriminat consumul de corticosteroizi, antiinflamatoare nonsteroidiene, contraceptive. Alte posibile explicații ar fi traumatismele prin corpi străini, ulcerarea și eliminarea unor tumori benigne (lipoame), infecții virale sau bacteriene, stresul, acțiunea unor toxine (1, 2, 3).

Tablou clinic

Cele mai multe simptome și semne clinice pot fi nespecifice. În aproape jumătate din cazuri

există un tablou clinic asemănător apendicitei, cu dureri în fosa iliacă dreaptă. În ≈ 30% dintre cazuri există hemoragie digestivă inferioară – rectoragii. În proporții mai reduse pot apărea: ocluzie intestinală, perforație cu peritonită, tumoare abdominală palpabilă, sindrom febril cu hiperleucocitoză (4).

Explorări diagnostice

Colonoscopia este metoda de investigație cea mai valoroasă, sensibilitatea apropiindu-se de 100%. Această metodă a permis, datorită biopsiei și diagnosticului histopatologic, schimbarea în multe cazuri a indicației tratamentului chirurgical cu un tratament conservativ.

Irigografia poate decela modificări patologice în 70-75% dintre cazuri, dar acestea nu sunt patognomonice: îngustarea lumenului colonic, defecte parietale, spasme izolate, imagini lacunare.

Rectosigmoidoscopia are valoare diagnostică redusă, majoritatea ulcerelor fiind localizate pe hemicolonul drept.

Angiografia mezenterică este foarte utilă în caz de hemoragie, deși sensibilitatea diagnostică este redusă.

CT este utilă mai ales în cazurile care se prezintă cu perforații și abcese.

Diagnostic diferențial

Ulcerele colonului fiind sub aspect histopatologic leziuni nespecifice, diagnosticul va fi unul de excludere a altor afecțiuni:

- cancerul colonului – adenocarcinomul sau limfomul nu pot fi deosebite uneori decât pe baza examenului histopatologic; biopsiile recoltate prin colonoscopie sunt dificil de interpretat – leziunea ulcerativă depășind 2-3 cm, nu există garanția prelevării biopsiei din toate zonele – și la cel mai mic dubiu este preferabilă indicația tratamentului chirurgical;
- ulcerele din boala Crohn sunt de obicei multiple, longitudinale, este prezentă adenopatia mezenterică, există și alte localizări sau extensia bolii pe alte segmente digestive;
- ulcerele din colita ulceroasă – tabloul clinic este dominat de hemoragie, ulcerele sunt multiple, simptomele bolii de bază sunt totdeauna prezente;
- ulcerele infecțioase apar în tuberculoză, amoebiază, febră tifoidă, infecțiile cu citomegalovirus; leziunile sunt de regulă multiple, examinările bacteriologice sau virusologice sunt pozitive, există și alte localizări ale bolii, iar simptomatologia clinică este sugestivă pentru boala de bază;
- ulcerele ischemice – apar la pacienți vârstnici, cu manifestări sistemice de arterioscleroză; sunt localizate predilect pe zonele cu vascularizație deficitară ale colonului – flexura stângă și joncțiunea rectosigmoidiană; leziunile sunt de obicei multiple, au formă liniară sau serpiginoasă și tendință marcată la perforație;
- ulcerele stercorale apar predilect pe sigmoid, la pacienții cu constipație cronică și prezență de fecaliți vechi, dar uneori și la vârste foarte tinere (5);
- alte afecțiuni sistemice cu ulcere colice simptomatice – lupusul eritematos, crioglobulinemia esențială, granulomatoza Wegener – pot fi excluse pe baza simptomatologiei caracteristice bolii de bază.

Forme anatomoclinice

Ulcerul tip Dieulafoy este o leziune asemănătoare celor descrise de Dieulafoy la nivelul stomacului. La nivelul mucoasei colonului există o leziune punctiformă care, în profunzime, comunică cu o arteriolă de calibru mare din submucoasă. Nu există nici un fel de alte modificări histologice de vecinătate sau acestea sunt minime și necaracteristice. Clinic, se traduce prin hemoragie digestivă inferioară. Singura examinare cu importanță diagnostică este arteriografia selectivă mezenterică – uneori aceasta poate juca și un rol terapeutic, prin injectarea de vasopresoare sau chiar embolizarea arteriolei care sângerează. Rezecția chirurgicală a zonei afectate este singura modalitate terapeutică de rezolvare a complicației.

Ulcerul stercoral apare la pacienți vârstnici cu stază fecală importantă la nivelul sigmoidului, unde se pot găsi conglomerate fecale vechi de săptămâni sau luni de zile.

Prin compresiune asupra mucoasei colonului se produce ischemie și apoi necroză cu apariția ulcerului. Acesta se poate complica cu perforație și peritonită fecaloidă de gravitate deosebită din cauza terenului pe care evoluează – pacienți vârstnici, tarați, cu supraveghere medico-socială deficitară.

Diagnosticul preoperator este rareori stabilit din cauza acuzelor generale alarmante, cu dureri în hemiabdomenul inferior și semne de iritație peritoneală. Radiologic, se decelează pneumoperitoneul. Ecografia poate evidenția o masă ecogenă în fosa iliacă sau flancul stâng având contact direct cu colonul sigmoid. Prezența rectoragiilor

și a hiperleucocitozei poate sugera un cancer sigmoidian.

Examenul intraoperator arată o leziune ulcerativă de 0,5-3 cm cu margini regulate, în care adesea se găsește inclavată o schibală. Indiferent dacă ulcerul este perforat sau nu, se va proceda la rezecția segmentară a colonului. Cea mai indicată este operația Hartmann – după rezecția zonei patologice, bontul proximal al colonului se exteriorizează sub forma unei colostomii terminale, bontul distal se închide prin sutură și se abandonează în abdomen. În rarele cazuri când starea generală a pacientului o permite, se poate încerca o rezecție cu anastomoză primară, dar și atunci este utilă o colostomie proximală de protecție pentru 10-14 zile. Este obligatorie administrarea sistemică de antibiotice cu spectru larg, întrucât mortalitatea ridicată a acestor cazuri se datorește în special complicațiilor septice.

Principiile tratamentului chirurgical

În ciuda unor atitudini mai „optimiste" comunicate în ultimii ani în literatură (6), care admit posibilitatea unui tratament conservativ al ulcerelor colonului la care malignitatea s-a exclus prin biopsii colonoscopice și la care s-ar putea face un control endoscopic cu biopsie la 6-8 săptămâni interval, majoritatea chirurgilor opinează pentru tratamentul chirurgical. Există două motive serioase pentru această atitudine – o leziune ulcerativă a colonului, indiferent de etiologie, are un potențial remarcabil de a se complica prin hemoragie sau perforație, ceea ce modifică semnificativ prognosticul pacientului. Al doilea motiv este că în afara examenului complet al leziunii din punct de vedere histopatologic, nu există nici o altă posibilitate de a exclude malignitatea unei leziuni care apare în afara contextului unei boli cunoscute.

Intraoperator, atunci când examenul macroscopic nu poate decide diagnosticul, se recurge la examen histopatologic extemporaneu. În general se folosesc tehnici chirurgicale economice – sutura ulcerului, excizia zonei lezionale și colorafie în dublu strat, rezecția segmentară a colonului. Numai în cazurile în care examenul histopatologic extemporaneu nu precizează diagnosticul se procedează la hemicolectomia dreaptă.

Ulcerele rectului

Constituie o afecțiune polimorfă, atât din punct de vedere clinic, cât și morfopatologic și terapeutic. Deși afecțiunea a fost descrisă cu mai mult de 50 de ani în urmă, se cunosc puține elemente privind etiopatogeneza sa. Acesta ar putea reprezenta unul din motivele pentru care se preferă termenul de „sindrom de ulcer solitar al rectului".

Boala afectează predilect adultul tânăr, fiind mai frecventă între 30-50 de ani, relativ uniform repartizată la cele două sexe. Simptomatologia clinică se poate încadra în general în cea a sindromului rectosigmoidian – dureri hipogastrice sau perineale, tenesme, senzație de defecație incompletă, rectoragii, acuze apărute după o perioadă de constipație care s-a accentuat progresiv.

Examenul clinic – tușeul rectal – poate depista prezența prolapsului rectal, a unei hipotonii a sfincterului anal, dar în general este sărac în elemente diagnostice.

Endoscopia poate decela câteva elemente caracteristice:

- leziunea este localizată pe peretele rectal anterior, la 8-10 cm de marginea anală;
- de obicei apare sub forma unui ulcer de 2-5 cm diametru, cu marginea net delimitată de mucoasa din jur; aspectul macroscopic poate fi însă mult diferit de acestă imagine ulcere multiple, leziuni polipoide, mucoasă eritematoasă cu zone deprimate, care sângerează la cea mai mică atingere.

Examenul histopatologic este însă cel care stabilește diagnosticul, prin evidențierea unor modificări care sunt specifice acestei afecțiuni:

- infiltrarea laminei propria cu fibroblaști, fibre musculare netede și colagen;
- hipertrofia și dezorganizarea muscularei mucoasei;
- dizlocarea glandelor mucoasei în submucoasă,
- eroziuni ale mucoasei;
- degenerescența chistică a glandelor submucoasei.

Toate aceste modificări au fost reunite sub termenul de „obliterarea fibro-musculară a laminei propria".

Importanța acestor modificări rezidă și în faptul că ușurează semnificativ diagnosticul diferențial cu ulcerele rectale din boala Crohn, colită ulceroasă, cancerul rectal, rectitele infecțioase și cele venerice (7,8).

Cauzele acestor modificări sunt doar ipotetice. Au fost incriminate ischemia și traumatismul mucoasei asociate prolapsului rectal, care este prezent într-o mare proporție a cazurilor. Unele studii electromiografice au arătat modificări în sincronizarea contracției musculaturii evacuatoare a rectului cu relaxarea sfincteriană – hipercontractilitatea aparatului sfincterian ar sta la baza unor

creşteri importante ale presiunii intrarectale, ceea ce favorizează prolapsul, ischemia şi ulcerarea mucoasei.

Tratamentul este o problemă dificilă şi cu rezultate inconstante. Au fost încercate, mai ales la pacienţii tineri şi fără prolaps rectal asociat, diverse măsuri terapeutice, incluzând administrarea de laxative, reeducarea funcţiei sfincteriene anorectale sub asistenţă psihologică, combaterea constipaţiei. Administrarea locală de antiinflamatoare nesteroidiene poate aduce ameliorări pasagere ale simptomatologiei (9,10).

La pacienţii cu prolaps rectal asociat, corectarea chirurgicală este obligatorie. Se folosesc diferite procedee de rectopexie – ancorarea şi fixarea rectului la diverse structuri conjunctive de rezistenţă din cavitatea abdominală. Cele mai utilizate procedee sunt cele care ancorează rectul la fascia presacrată, fie direct, fie prin intermediul unor proteze din material plastic (Ivalon, Marlex). Aceste proceduri sunt însoţite de un procent de recidivă de 20-40%. Au mai fost încercate rezecţiile rectosigmoidiene anterioare urmate de anastomoză colorectală – se obţine scurtarea porţiunii mediane şi superioare a rectului şi se elimină şi leziunea ulcerativă, dar, paradoxal, şi în aceste cazuri recidiva se produce într-un număr semnificativ de cazuri (11,12).

La pacienţii vârstnici şi fragili, cu prolaps rectal, procedeele utilizate de obicei sunt operaţiile de rectoplicatură (Delorme), care se efectuează transanal şi au un risc operator mic. La o mare parte din pacienţi simptomatologia cedează doar la efectuarea unei colostomii de derivaţie externă pe sigmoid care, de multe ori, rămâne procedeul definitiv (13).

Bibliografie

1. Ando Y, Kikuchi K, Ichikawa N et al. A nonspecific colonic ulcer occurring after hepatectomy: report of a case. Surg Today 1997; 27: 4 353-6.

2. Maire F, Cellier C, Cervoni JP et al. Dieulafoy colonic ulcer. A rare cause of lower gastrointestinal hemorrhage. Gastroenterol Clin Biol 1998; Nov 22:11 958-60.

3. Rexroth G. Benign colonic ulcer. Case report and differential diagnosis. Fortschr Med 1995; Oct 30 113:30 427-30.

4. Koçdor MA, Aydin C, Astarciolu H et al. Perforated solitary ulcer of the colon. Report of a case. Dis Colon Rectum 1998; Aug 41:8 1059-61.

5. Golinsky D, Freud E, Steinberg RM et al. A stercoraceous ulcer of the colon in neglected Hirschsprung's disease. Pediatr Surg Int 1998; Jan 13:1 55-7.

6. Tadataka Yamada. Textbook of Gastroenterology. Second edition on CD-ROM Lippincott-Raven Publishers 1996.

7. Tsuchida K, Okayama N, Miyata M et al . Solitary rectal ulcer syndrome accompanied by submucosal invasive carcinoma. Am J Gastroenterol 1998; Nov 93:11 2235-8.

8. Daya D, O'Connell G, DeNardi F. Rectal endometriosis mimicking solitary rectal ulcer syndrome. Mod Pathol 1995; Aug 8:6 599-602.

9. Kiritiolu I, Balkan E, Kiliç N, Doruyol H. Solitary rectal ulcer syndrome in children. Turk J Pediatr 2000; Jan-Mar 42:1 56-60.

10. Akaraviputh T, Watanapa P, Ratanarapee S. Solitary rectal ulcer syndrome: two case reports. J Med Assoc Thai 1999; Jun 82:6 623-7.

11. Nincheri Kunz M, Renzi F, Kröning KC et al. The solitary rectal ulcer today. A review of the literature. Minerva Chir 1998; Nov 53:11 919-34.

12. Vaizey CJ, van den Bogaerde JB, Emmanuel AV et al. Solitary rectal ulcer syndrome. Br J Surg 1998; Dec 85:12 1617-23.

13. Sitzler PJ, Kamm MA, Nicholls RJ, McKee RF. Long-term clinical outcome of surgery for solitary rectal ulcer syndrome. Br J Surg 1998; Sep 85:9 1246-50.

ENDOMETRIOZA INTESTINALĂ

Anton Drăghici

Cadru nosologic

Endometrioza se definește ca prezență ectopică de țesut endometrial (glande și corion), cu localizare mai frecventă la nivelul organelor și al ligamentelor pelvine (1,2,3). Se poate totuși găsi în toate părțile corpului, la femei, și în tractul genital la bărbați (4).

Boala apare de obicei la femei în perioada genitală activă, țesutul endometrial ectopic rămânând în general sensibil la stimulările hormonale, sensibilitate care poate fi însă incompletă și variabilă (1,2,4). Sensibilitatea la stimulările hormonale se traduce prin proliferare în faza estrogenică, secreție în stadiul estroprogestativ, sângerare în perioada menstruală și transformare în caducă în timpul sarcinii.

Localizarea intestinală a endometriozei face parte dintre sediile frecvente ale acesteia (4), cel mai des întâlnită fiind cea rectosigmoidiană (75-90%); urmează ca frecvență interesarea apendicelui (3-18%) și a ileonului terminal (2-16%). Mai rar este găsită în restul colonului și al intestinului subțire.

Epidemiologie

Endometrioza apare în general la 15% dintre femeile menstrual active (1,2), iar cea cu localizare intestinală la 12-37% dintre bolnavele supuse la explorare chirurgicală pentru endometrioză (1,5,6). Femeile infertile au endometrioză într-o proporție mai crescută: 25-50% (2).

Etiopatogeneză

Cauza endometriozei este localizarea în afara uterului (ectopic) a unor celule epiteliale și stromale care formează insule viabile de țesut endometrial. Acestea proliferează sub influență hormonală și pot duce la formarea nodulilor invazivi. Mecanismele de producere a acestui proces sunt discutate și astăzi, rezumându-se la trei teorii pentru care există argumente clinice și experimentale: transplantarea, metaplazia colonică și inducția (1,2,7).

Transplantarea este explicată prin menstruație retrogradă via tubii fallopieni (fenomen des întâlnit, explică frecvența mare a endometriozei localizate la ovare și la nivelul micului bazin și mai rar în restul abdomenului), prin diseminare hematogenă sau limfatică (explică implantele la distanță: pleură, pericard, ganglioni limfatici) și chiar prin răspândire iatrogenă, operatorie (explică localizarea în cicatrice chirurgicale).

Teoria metaplaziei endometriale a celulelor mezoteliale peritoneale multipotente (metaplazia colonică) explică localizările predominant abdominale ale endometriozei și foarte rarele cazuri întâlnite la bărbați.

Ipoteza inducției combină cele două teorii amintite.

Apariția bolii poate fi favorizată și genetic: se știe că incidența endometriozei este mai mare cu 6% la rudele de gradul I ale femeilor ce suferă de endometrioză. A fost observată, de asemenea, incidența crescută a afecțiunii la femeile ce amână nașterea, la cele cu anomalii de canal müllerian și la cele de descendență asiatică (1).

Studiile imunohistoclinice au evidențiat o expresie variabilă de receptori estrogenici și de progesteron, la nivelul țesutului endometrial ectopic față de cel eutopic, în general mai slabă, uneori absentă chiar, ceea ce poate explica variabilitatea mare a expresiei clinice a bolii (4).

Implanturile endometriale intestinale, mai frecvente în cavitatea pelviană, aderă de seroasă, pot invada subseroasa, apoi și musculara mucoasei, lăsând de obicei mucoasa intactă (1,2,3). Sângerarea ciclică în țesutul ectopic poate produce durere, uneori rectoragii; este urmată de eliberarea de fier, se poate produce un răspuns inflamator intens, cu depunere de fibrină, cu producere de țesut fibros, aderențe, deformări și stricturi obstructive. Rar, apare transformarea malignă (2,3,6,8,9,10).

Morfopatologie

Macroscopic, endometrioza se prezintă ca o tumoare fibroasă, neregulată, presărată cu focare hemoragice, imprecis delimitată, sau ca tumoare nodulară, cu mărime variabilă între 1-2 mm și 4-6 cm; afecțiunea poate apărea și sub formă de chisturi de culoare închisă (conțin lichid brun ciocolatiu), situate pe colon sau intestinul subțire, distal de diverticulul Meckel (10). Implanturile seroase sunt frecvente, însă produc simptome numai dacă invadează peretele intestinal (1).

Sângerarea locală favorizează adesea apariția fibrozei, cu aderențe între ansele intestinale și uter, uneori extinse, cu deformări, îngustări, până la așa-zisul pelvis dens, „înghețat" (10). Fibroza de însoțire crește odată cu vechimea leziunilor, putând uneori sufoca complet componenta endometrială, făcând diagnosticul histologic foarte dificil (4).

Microscopic, sunt găsite insule sau benzi tisulare cu arhitectură endometrială (corion citogen dens, cu mici celule fusiforme și glande cu epiteliu cilindric sau cuboidal) (1,4,10).

Tablou clinic

Simptomele apar cel mai adesea între 20 și 45 de ani, la femei în perioada genitală activă; după menopauză, rar pot apărea manifestări clinice, la paciente care iau substitutiv estrogeni sau la care există fibroză și obstrucție intestinală. Intensitatea simptomelor nu se corelează cu extinderea leziunilor (1,2,6,7,8).

În prezența interesării rectosigmoidului, pacientele se pot plânge de dureri abdominale sau sacrate, diaree sau constipație, tenesme rectale, rectoragii. Apariția sau agravarea simptomelor premenstrual și la ciclu nu este obligatorie, găsindu-se la mai puțin de jumătate dintre paciente (1,2,3,7).

Obstrucția parțială a lumenului rectosigmoidian produce constipație progresivă, dureri în abdomenul inferior, disconfort rectal (1,7,11,12).

Rectoragiile (hematochezia) nu sunt foarte frecvente (3-33%); când sunt ciclice trebuie să atragă atenția asupra bolii. Ele sunt produse fie prin penetrarea mucoasei rectului sau a colonului de către implant, fie ca urmare a ischemiei secundare fibrozei pericolonice (1,2,11,12).

Interesarea proximală a colonului este adesea asimptomatică. Sediul cecal sau apendicular al leziunii se poate manifesta ca o apendicită acută, produsă de endometriom sau intususcepție (1,9,11).

Localizarea afecțiunii la nivelul intestinului subțire este adesea descoperită întâmplător prin laparoscopie. Prezența obstrucției parțiale (creștere endoluminală) sau a deformărilor, în special la nivelul ileonului terminal (fibroză), poate produce crampe abdominale, grețuri, vărsături, tulburări de tranzit intestinal (1,6,8,9,11,12).

Este important de menționat că până la 80% dintre pacientele cu endometrioză intestinală prezintă simptome ginecologice: dismenoree, dispareunie, infertilitate, durere pelviană (1,2,7).

Examenul obiectiv abdominal necesită mare atenție, cu evaluarea regiunii pelviene, inclusiv prin tușeu vaginal și rectal. Uneori, se poate palpa transabdominal o masă tumorală. Prezența nodulilor sensibili, de consistență crescută, neregulați, în fundul de sac sau rectal anterior, este sugestivă pentru endometrioză, mai ales dacă și caracterele leziunii se schimbă ciclic (este necesar examen obiectiv repetat, înainte, după și la ciclul menstrual) (1,2,3,7). Examenul ginecologic arată adesea uter în retroversie, fixat, ovare mărite, nodularitate utero-sacrată (2).

Explorări diagnostice

Ecografia abdominală este examinarea diagnostică de primă intenție și poate arăta leziuni de tip chistic, prezente în/sau pe peretele colonului sau rectului. *Ecografia endorectală* sau *endovaginală* și *ecoendoscopia rectală* pot localiza noduli endometriozici și aprecia existența unei eventuale afectări a peretelui rectal (1,2,7,13).

Dozarea antigenului seric CA 125 poate contribui, în caz de titru crescut, la precizarea severității bolii, poate aprecia eficacitatea tratamentului sau apariția unor recidive și contribui la depistarea bolii la paciente cu dureri abdominale neexplicate. *Nivelul anticorpilor serici antiendometriali* poate aduce contribuții în același sens (2,13).

Rectosigmoidoscopia și ***colonoscopia,*** indicate în special la bolnavele cu fenomene intestinale obstructive sau rectoragii, evidențiază adesea o mucoasă normală, care poate fi ridicată de o formațiune localizată în submucoasă, indurată, fermă, uneori albăstruie, rar ulcerată. Repetarea examinării, la 10-14 zile, poate arăta modificarea leziunii, iar în caz de obstrucție (strictură), diminuarea acesteia. Biopsia din mucoasă este cel mai adesea normală (implantul este localizat mai profund). În caz de rectoragii, endoscopia cu biopsii precizează diagnosticul în 4 din 6 cazuri (1).

Examenul radiologic – *clisma baritată* (irigoscopie) poate arăta o deformare a cadrului colic sau o stenoză ce respectă mucoasa la examenul în dublu contrast. Unii o consideră examinare mai sensibilă decât colonoscopia pentru diagnosticul endometriozei digestive (13). Examenul baritat pentru intestin subțire poate contribui la depistarea bolii la acest nivel.

Examenul CT și cel de ***RMN*** pot contribui la precizarea diagnosticului, mai ales acesta din urmă, putând evidenția și leziuni mici (13).

Laparoscopia (celioscopia) poate vizualiza leziuni de endometrioză pelviană și abdominală, permițând și obținerea unor piese de biopsie. Prezența fibrozei și a aderențelor poate face dificilă explorarea. Unii autori (13) susțin că este singura examinare care permite confirmarea diagnosticului și efectuarea unui inventar complet al leziunilor, pentru a se putea aplica tratamentul corect. Examinarea este în special de mare ajutor la cele 25-50% dintre paciente cu endometrioză intestinală care au pelvisul prins (7).

În ultimă instanță, *laparotomia exploratorie,* mai ales în cazuri de urgență (rectoragii, apendicită acută, ocluzie intestinală), poate preciza diagnosticul de endometrioză intestinală.

Puncția biopsie cu ac se poate folosi pentru precizarea diagnosticului, atunci când unei tumori rectosigmoidiene, care crește și prinde zona fundului de sac, nu i se poate preciza natura prin celelalte explorări și pentru a o diferenția de un adenocarcinom apărut din țesut endometriozic (7).

Forme clinice

Endometrioza intestinală se poate manifesta cu forme clinice în care domină durerea pelvină cronică, forme care imită abdomenul acut, cu fenomene de ocluzie intestinală sau de apendicită (8,9), și forme clinice cu rectoragie, care imită cancerul rectosigmoidian (6).

Evoluție. Complicații

Evoluția endometriozei intestinale este dificil de precizat, întrucât istoria naturală a bolii este imprevizibilă (14).

Evoluția bolii manifeste, după tratament chirurgical, este bună: la 30 de bolnave cu endometrioză intestinală operate laparoscopic, urmărirea medie de 10 luni a arătat că starea a 28 dintre ele s-a ameliorat, la 24 notându-se dispariția totală a simptomelor (15). Recurența endometriozei variază între 6-10%. Urmărirea completă medie de 26 de luni, a 26 de bolnave operate de endometrioză intestinală stadiul IV, a precizat că evoluția bună postoperatorie se corelează cu histerectomie abdominală totală și salpingoforectomia bilaterală, efectuate concomitent cu rezecția intestinală (16).

Complicații – la bolnavele operate pot apărea: obstrucția intestinală cu semne de ocluzie, apendicită acută și rectoragii abundente.

În privința complicațiilor postoperatorii, acestea nu sunt frecvente: pot lipsi (11) sau, la cele 30 de bolnave, s-a raportat o fistulă colovaginală (15).

Diagnostic pozitiv

Diagnosticul de endometrioză intestinală este dificil, simptomele fiind nespecifice (1,3).

Este sugestivă pentru endometrioza intestinală prezența unor semne de obstrucție parțială a colonului, la o femeie în perioada genitală activă cu dismenoree și dispareunie progresive (2,7,11). Diagnosticul este sugerat și de prezența sau agravarea ciclică a simptomelor (se accentuează înainte de menstruații, dispare sau se atenuează după ele), manifestare prezentă însă numai la mai puțin de jumătate dintre bolnave. Examenul obiectiv poate oferi elemente care să sugereze diagnosticul: prezența unor noduli sensibili și induratie neregulată anterioară a rectului (7). Așa cum am arătat, examinarea trebuie făcută înainte sau în timpul menstruației și din nou după, pentru a se putea remarca modificările ciclice ale constatării. Examenul ginecologic, trebuie efectuat întotdeauna în prezența endometriozei ovariene trebuie căutată eventuala existență concomitentă a endometriozei intestinale (5).

Examinările paraclinice, în special rectosigmoidoscopia, colonoscopia, ecografia endorectală și endovaginală, precum și ecoendoscopia și laparoscopia, dacă mai este necesar, vor preciza diagnosticul definitiv (care este histologic).

Pentru a putea stabili un plan terapeutic corect și a se urmări răspunsul la acesta, Societatea Americană de Medicină a Reproducerii a elaborat niște criterii (revizuite), care sunt bazate pe:

localizarea implanturilor, prezența endometriozei superficiale sau profunde și a aderențelor subțiri sau dense. Pe baza acestor criterii există 4 stadii: I sau minimal, II sau ușor, III sau moderat și IV sau sever (2).

Diagnostic diferențial

Endometrioza intestinală și sindromul de intestin iritabil prezintă o asemănare semnificativă a simptomelor, totuși la acesta din urmă nu găsim nodulii descriși la examenul rectovaginal și deformări și aderențe la clisma baritată (1,7).

Endometrioza intestinală trebuie diferențiată și de stricturile secundare din colita Crohn, în care apar și ulcerații ale mucoasei și semne inflamatorii la examenul histologic.

Diferențierea se impune cu cancerul rectocolic, cu care endometrioza intestinală se poate confunda, mai ales în prezența rectoragiei (1,6,7). Explorările diagnostice amintite permit diferențierea de diverticulita intestinală, tumori benigne intraluminale, rectocolita hemoragică, chisturi mezenterice și pelviene (3).

Prognostic

Este variabil, în funcție de vârstă, extinderea leziunilor, reactivitatea implanturilor la stimularea hormonală, și este în general bun. La femeile tinere cu endometrioză intestinală stadiile I-II prognosticul este bun, cu tratament conservativ, inclusiv pentru funcția de reproducere. Prognosticul este mai rezervat la pacientele cu endometrioză intestinală profundă (stadiul IV), cu complicații.

Tratament

Acesta este dependent de vârsta pacientei, severitatea simptomelor, dorința de a avea sau nu copil și de extinderea bolii (1,2,3), fiind importantă cooperarea dintre gastroenterolog și ginecolog.

Endometrioza asimptomatică, descoperită întâmplător prin laparoscopie sau laparotomie, nu necesită tratament.

Opțiunile terapeutice principale sunt tratamentul hormonal, chirurgical al intestinului și castrarea.

Tratamentul medical se bazează pe constatarea că boala se ameliorează în timpul sarcinii, astfel că inducerea unei stări anovulatorii (pseudosarcină, pseudomenopauză) are același efect, oprind creșterea și activarea implanturilor endometriale (1,2,7). Acest lucru se poate obține cu administrarea contraceptivelor orale în doză mică (compuși estroprogestativi), de acetat de medroxiprogesteron, de danazol (androgen sintetic care inhibă ovulația, având efect antigonadotrofic) sau de agoniști de hormon eliberator de gonadotrofine – GnRH. Trebuie ținut cont mai ales de efectele secundare ale acestor medicamente: efecte androgenice semnificative la danazol, osteoporoză la GnRH (1,2,7).

Tratamentul chirurgical este indicat la pacientele la care acuzele intestinale nu cedează la tratamentul medical sau la cele cu recădere după tratamentul hormonal (9), la pacientele cu fenomene inflamatorii sau obstructive importante: ocluzie sau subocluzie intestinală, apendicită acută, rectoragii mari, hemoperitoneu (1,2,3,7,11).

Leziunile mici se pot diseca și exciza fără a se intra în lumenul intestinal; cele adenofibromusculare mari, obstructive, deformante se rezecă, în disc sau segmentar.

Absolut necesare sunt biopsia extemporanee și examenul histologic, pentru diferențierea de un carcinom intestinal, colonic sau rectal (1,2,7).

Tratamentul chirurgical pare a fi cel mai bun în prezența acuzelor gastrointestinale; la femeile tinere care doresc sarcină acesta trebuie să fie conservativ (1,12,17). Chirurgia laparoscopică a câștigat teren ca metodă de intervenție la pacientele cu endometrioză intestinală (15); alte păreri sunt însă în favoarea laparotomiei clasice (17).

Excizia leziunii sau rezecția intestinală se face în funcție de mărimea interesării și a caracterelor acesteia (fibroză, deformări profunde, stenoză). Cavitatea pelviană trebuie explorată cu atenție și, dacă este necesar, se face și tratamentul chirurgical al endometriozei genitale concomitente (18).

Castrarea chirurgicală se indică femeilor vârstnice, ducând la regresiunea bolii; la femeile în perioadă genitală activă se indică dacă celelalte mijloace de tratament nu au dat rezultate sau dacă boala este invalidantă (1,2,7).

Profilaxie

Primară, practic nu există; se poate lua în discuție sfătuirea femeilor să nu amâne prea mult nașterea.

Secundară – tratamentul medical (hormonal) al endometriozei intestinale necomplicate.

Bibliografie

1. Balfour Sarton R, Murphy ME, Rydzak E. Miscellaneous Inflammatory and Structural Disorders of the Colon. In: Yamada T, Alpers DH, Owyang C, Powell DW, Silverstein

FE eds. *Textbook of Gastroenterology.* Lippincott-Raven 1996: CD.

2. Giudice Linda. Endometriosis. In: Beer MH, Berkow R eds. *The Merck Manual of Diagnosis and Therapy*. ed. 17. N.J: Merck Res Lab Division of Merck and Co Inc Whitehouse Station 1999: 1956-1959.

1. Drăghici A. Endometrioza intestinală. În Grigorescu M, Pascu O eds. *Tratat de Gastroenterologie Clinică*. București: Ed. Tehnică 1996, vol. I, 766-770.

4. Marie-Cecile Vacher-Lavenu. Definition, description et classification de l'endometriose. Rev Pract 1999; 99: 248-253.

5. Redwine DB. Ovarian endometriosis: a marker for more extensive pelvic and intestinal disease. Fertility and Sterility, 1999; 72: 310-315.

6. de Bree E, Schoretsanitis G, Melissas J et al. Acute intestinal obstruction caused by endometriosis mimicking sigmoid carcinoma. Acta Gastroent Belgica 1998; 61: 376-378.

7. Davila AD, Willemburcher RF. Other Diseases of the Colon and Rectum. Endometriosis. Malakoplakia. In: Sleisenger MH, Feldman M, Scharschmidt eds. *Gastrointestinal and Liver Disease. Pathophysiology, Diagnosis, Management*. 6th Edition. WB Saunders 1999: Ch. 117, CD.

8. Girona E, Niveiro M, Palazon JM. Obstruccion intestinal secundaria a endometriosis de colon. Gastroenterologia y Hepatologya 1998; 21: 339-341.

9. Garcia Leon F, Ortega Diaz R, Kably Ambre A, Hernandez Valenci A. Endometriosis intestinal coma enfermedad quirurgica aguda. Ginecologie y Obstetricia de Mexico 1997; 65: 287-290.

10. Cabanne F, Bonenfant L. Anatomie Pathologique. Paris: Les Presses de l'Universite Laval Quebec Maloine SA 1980; 1090-1093.

11. Bromberg SH, Waisberg J, Fizanco MI et al. Surgical treatment for colorectal endometriosis. Internat 1999; 84: 234-238.

12. Azzena A, Litta P, Ferrara A et al. Rectosigmoidian endometriosis: diagnosis and surgical management. Clinical and Experimental Obstetrics and Gynecology 1998; 25: 94-96.

13. Tardif D, Poncelet Ch, Benifla J-L, Madelenat P. Exploration paraclinique des endometrioses. La Rev Pract 1999; 99: 263-266.

14. Fernandez H, Harmas A. Presentations cliniques et histoire naturelle des endometrioses. Rev Pract 1999; 99: 248-253.

15. Jerby BL, Kessler H, Falconet T, Milsom JW. Laparoscopic management of colorectal endometriosis. Surg Endoscopy 1999; 13: 1125-1128.

16. Urbach DR, Reedijk M, Richard CS et al. Bowel resection for intestinal endometriosis. Dis Colon Rectum 1998; 41: 1158-1164.

17. Chapron Ch, Dubuisson J-B, Fernandez B, Dousset B. Traitement chirurgicaux des endometrioses. Rev Pract 1999; 99: 276-278.

18. Verspyck E, Lefranc JP, Guyard B, Blondon J. Treatment of bowel endometriosis: a report of six cases of colorectal endometriosis and a survey of the literature. Eur J Obstetrics Gynecol Reproductive Biol 1997; 71: 81-84.

MALACOPLAKIA

Anton Drăghici

Cadru nosologic

Malacoplakia (malacoplazia, după terminologia franceză) este o boală inflamatorie, granulomatoasă cronică, de cauză necunoscută, caracterizată morfologic printr-un granulom histiocitar macrofagic (1,2).

Boala se localizează cel mai frecvent la nivelul aparatului urinar (rinichi, căi urinare, vezică), după care urmează, ca interesare, tubul digestiv, colon și rect mai frecvent, dar și apendicele, stomacul, duodenul, ficatul (2,3,4,5,6,7,8,9).

Afectarea digestivă poate apărea singură sau concomitent cu cea a tractului urinar (2,10). Malacoplakia se poate localiza oriunde în organism; alte sedii în afara tractului urinar și digestiv pot fi: aparatul genital masculin și feminin, oasele, pielea, plămânii, creierul (2,11).

Cuvântul malacoplakie derivă din limba greacă (*malakos* = moale; *placos* = placă) și a fost introdus de von Hansemann în 1903. Boala a fost descrisă prima dată de Michaelis și Gutmann în 1902 (2).

Epidemiologie

Boala este rară, localizările digestive au o pondere de 11% din toate cazurile, mai frecventă dintre acestea fiind localizarea colorectală. Localizarea apendiculară, de exemplu, în 1997 era cunoscută în literatură numai prin patru bolnavi comunicați.

În ultimele decenii, prin apariția și răspândirea tehnicilor de transplant de organe și a SIDA, au fost descrise tot mai multe cazuri de malacoplakie digestivă (2,3,4,12).

Etiologie

Cauza bolii este necunoscută.

Factorii predispozanți cel mai des întâlniți sunt (2,11):

- imunosupresia prin boală (cancer, SIDA, hipogamaglobulinemii) sau cea medicamentoasă (corticoterapia, tratamentul imunosupresiv, mai ales la bolnavi cu transplant);
- infecții cronice, în special urinare *(E. coli);*
- procese granulomatoase (tuberculoză; sarcoidoză).

Patogeneză

Cunoștințele în această privință sunt parțiale. Majoritatea autorilor (2) consideră că este vorba despre o ineficiență a procesului de fagocitoză și/sau a celui de digestie celulară la nivelul macrofagelor.

Morfologie

Macroscopic, afecțiunea se prezintă ca o îngroșare segmentară a mucoasei sub formă de plăci sau noduli gălbui sau bruni, moi, putând produce o stenoză inelară sau o formațiune polipoidă sesilă, ulcerată în centru. Dimensiunea formațiunilor este, în general, între 0,5 și 3-4 cm.

Microscopic, leziunea se caracterizează printr-un granulom situat în corionul mucoasei, care este format din macrofage dispersate printre elemente limfoplasmocitare şi celule gigante polinucleate.

Aceste macrofage, numite celulele lui Hansemann, sunt rotunjite sau poligonale, voluminoase, citoplasma lor fiind granuloasă oxifilă şi cu incluziuni; acestea din urmă, numite corpii lui Michaelis şi Gutmann, au un aspect de ochi de pasăre sau de ţintă, de 1-3 m diametru, se colorează cu PAS, fiind o mixtură de glicolipide bacteriene şi substanţe neutre sau acide, pe care se depun fier şi fosfat de calciu (1,2).

Tablou clinic

Bolnavii pot fi asimptomatici (2). Pacienţii simptomatici pot prezenta la nivelul aparatului digestiv dureri abdominale care pot avea şi caracter de subocluzie sau ocluzie intestinală, sindrom diareic, rectoragii, hemoragii digestive superioare sau simptome şi semne de perforaţie de organ (2,5,6,7). Manifestările clinice pot imita o tumoare malignă a stomacului (malacoplakie a mezocolonului cu invazia seroasei gastrice) sau a colonului ori rectului (malacoplakie a prostatei cu fistulă rectală) (8,13).

Examenul obiectiv abdominal poate fi negativ sau, dimpotrivă, să evidenţieze o masă tumorală abdominală sau la tuşeu rectal ori numai sensibilitate la palpare.

Explorări diagnostice

Manifestările digestive amintite impun explorarea endoscopică a tubului digestiv, cu recoltare de material de biopsie, completată la nevoie cu examen radiologic, computer-tomografic şi ultrasonografic. Aspiratul cu ac fin (ghidat ecografic sau CT) poate oferi elemente de diagnostic pozitiv (2,5).

Forme clinice

Tabloul clinic polimorf al bolii, prin posibila afectare a tuturor organelor digestive, este şi sursa unor forme clinice diverse (cu hemoragii digestive, cu stenoze sau perforaţii, cu invazii de vecinătate sau fistule).

Evoluţie. Complicaţii

În malacoplakia asociată altor boli (imunosupresie, infecţii sau inflamaţii cronice, cancer) evoluţia depinde de boala de bază; în cea primară digestivă, ea poate fi agravată de complicaţii. Complicaţiile digestive mai des întâlnite sunt stenoze şi fistule ce pot provoca fenomene de subocluzie, ocluzie sau perforaţie intestinală; pot apărea şi hemoragii digestive superioare sau inferioare.

Diagnostic pozitiv

Suspiciunea de malacoplakie digestivă poate apărea la categoriile de bolnavi amintiţi la etiologie ca fiind predispuşi să facă boala şi care au manifestări clinice digestive.

Afirmarea diagnosticului de malacoplakie se poate face pe aspectele macroscopice amintite, găsite în special endoscopic, radiologic sau ecografic, însă certitudinea este dată de examenul histologic.

Diagnostic diferenţial

Deoarece boala imită foarte mult cancerul digestiv, în special pe cel colorectal, cu care poate fi şi asociată, afectarea digestivă malignă este principala problemă de diagnostic diferenţial, care poate fi uneori dificil (1,2,8,13,14).

Prognostic

Malacoplakia digestivă izolată, cu tratament adecvat, are un prognostic bun. Afectarea digestivă secundară are prognosticul dependent de boala de bază.

Tratament

Boala fiind rară, nu există evaluări prin trialuri de tratament (2).

Tratamentul malacoplakiei digestive este chirurgical, ori de câte ori este posibil; poate fi şi conservativ, pe baza unor prezumţii etiologice (infecţii). În forma localizată intestinală se fac excizie chirurgicală sau fulguraţii (2,11). În malacoplakia colonică cu sângerare masivă se aplică proctocolectomia; tratamentul stenozelor colonice, al perforaţiilor sau al fistulelor este chirurgical. În localizarea apendiculară se face extirparea acestuia (5,9).

În formele mai difuze se poate încerca tratament tuberculostatic, antibiotice (ciprofloxacin etc.) (2).

Profilaxie

Este dificilă, din cauza multiplelor necunoscute din etiopatogeneză. Profilaxia primară poate lua în discuţie tratamentul eficient al infecţiilor

cronice urinare, iar cea secundară monitorizarea atentă a bolnavilor transplantați și a altor categorii cu tratament imunosupresiv.

Bibliografie

1. Cabanne F, Bonefant JL coord. Anatomie Pathologique. Les Presses de l'Universite Laval, Quebec, Maloine S.A. Editeur Paris 1980: 817 și 1010.

2. Yamada T, Alpers DH, Owyang C, Powel DW, Silverstein FE. Text book of Gastroenerology. Lippincott – Raven Publ 1996: Ch. 80. Part Three. CD.

3. Ourahma S, Barrou B, Bitker MO et al. Malacoplakie rectale chez un transplante renal. Presse Med 1996; 25: 1650.

4. Rull R, Grande L, Gracia-Valdecasas JC et al. Malakoplakia in the gastrointestinal tract of a liver transplant recipient. Transplantation 1995; 59: 1492-1494.

5. Arenas Marquez H, Lopez Neblina F, Barrera Torres H, Hores Marqez MR. Hemorragia masiva del aparato digestivo, secundaria a malacoplaquia colonica ulcerada. Rev Gastroenterologia de Mexico 1994; 54: 49-51.

6. Chen CS, Lai MK, Hsuehet al. Renal malakoplakia with secondary hepato-duodenal involvement. J Urology 1999; 151: 982-985.

7. Berney T, Chautems R, Ciccarelli O et al. Malacoplakia of the caecum in a kidney-transplant recipient: presentation as acute tumoral perforation and fatal outcome. Transplant International 1999; 12: 293-296.

8. Kad JL, Chen RJ, Fang Jf et al. Malakoplakia of the mezocolon with gastric serosa invasion: a case report and review of the literature. Chang-Keng Hsueh Tsa Chih 1979; 21: 103-108.

9. Borghesi MR, Cogola L, Mazzarella PL, Romanelli R. Malakoplakia of the appendix. Minerva Chirurgica 1997; 52: 465-467.

10. Bates AW, Dev S, Baithun SI. Malakoplakia and colorectal adenocarcinoma. Postgrad Med J 1997; 73: 171-173.

11. Grigorescu M. Malacoplakia. În Grigorescu M, Pascu O. *Tratat de Gastroenterologie Clinică*. București: Ed. Tehnică 1996: vol.I, 770-771.

12. Bellin MF, Drachen MA, Hoang Cet al. Rectal malakoplakia in renal transplantation: MR features. J Computer Ass Tomography 1994; 18: 975-978.

13. Chang KM, Lee RC, Chiu H et al. Malakoplakia of the prostate forming a fistulous tract to rectum: a case report. Chinese Med J 1996; 58: 439-443.

14. Chang H, Kwok CL. Malakoplakia in a colonic adenoma: case report. Chang-Keng; Hsueh TSA Chih 1998; 21: 318-322.

LEZIUNI IATROGENE ALE COLONULUI

Mircea Diculescu

Cadru nosologic

Dezvoltarea deosebită a metodelor de investigație în patologia colonică, precum și introducerea unor metode terapeutice noi, atât medicamentoase cât și intervenționale, a crescut foarte mult posibilitățile de producere a leziunilor iatrogene la nivelul intestinului gros în ultimele decenii ale secolului XX.

Pe de altă parte, posibilități crescute de investigație a leziunilor până nu de mult greu de diagnosticat sau imposibil de dovedit au arătat o serie de efecte nedorite induse iatrogen.

O metaanaliză efectuată de Thomson și colaboratorii din Africa de Sud referitor la accidentele și leziunile iatrogene colonice concluzionează că, dintre manevrele investigaționale și terapeutice, cel mai frecvent apar probleme în urma procedurilor endoscopice și radiologice, deși global incidența este scăzută (1).

Mai puțin frecvent apar leziuni produse de chirurgia deschisă, chirurgia laparoscopică, și, în fine, de corpii străini, clisme sau aer sub presiune (1).

Soluțiile terapeutice pentru majoritatea incidentelor și accidentelor sunt nonchirurgicale, ținând cont de faptul că în majoritatea acestor situații colonul este „curat". Operația promptă este obligatorie la primele semne abdominale (1).

Se pot recunoaște patru categorii de leziuni iatrogene la nivelul colonului:

1. Afecțiuni iatrogene induse de medicamente:
   a. laxative;
   b. antibiotice;
   c. citostatice;
   d. antiinflamatoare nonsteroidiene;
   e. alte medicamente.
2. Complicații ale procedurilor diagnostice:
   a. colonoscopie;
   b. radiologie;
   c. biopsia peritoneală;
   d. puncția biopsie hepatică;
   e. puncționarea lichidului de ascită;
   f. laparascopia (diagnostică).
3. Complicații ale procedurilor terapeutice:
   a. colonoscopie terapeutică;
   b. radioterapie;
   c. chirurgia colonului (polipoze, cancer, boli inflamatorii cronice nespecifice, altele).
4. Alte leziuni iatrogene.

Afecțiuni iatrogene induse de medicamente

Laxative

Utilizarea abuzivă a laxativelor induce două tipuri de patologie: nespecifică și specifică, respectiv maladia laxativelor.

Patologia nespecifică determinată de folosirea ocazională, abuzivă de laxative, îndeosebi a laxativelor iritante, poate fi cu relativă ușurință decelată la simpla anamneză.

Simptomatologia este într-adevăr nespecifică și cuprinde simptome ce merg de la diaree la scaune cu bogat conținut de mucus, la dureri și crampe abdominale, însoțite de cele mai multe ori de meteorism și flatulență.

Simptomele pot uneori să sugereze afectarea tubului digestiv superior, cu greţuri, vărsături şi uneori dureri epigastrice. Toate aceste fenomene pot rareori antrena şi efecte sistemice, care pot merge de la o simplă scădere ponderală cu valoare nesemnificativă până la elemente malabsorbtive (ca în cazul administrării prelungite a uleiului de parafină sau chiar de ricin) (2).

Examenul obiectiv susţine simptomatologia descrisă de pacient, fără a sugera o afectare organică.

Diagnosticul este evident bazat pe anamneză şi rareori este nevoie de explorări paraclinice sofisticate pentru excluderea afecţiunilor organice (2).

Tratamentul, deşi în aparenţă extrem de simplu – oprirea laxativelor –, poate fi totuşi dificil în situaţiile, destul de frecvente, în care pacientul cu o constipaţie cronică este deosebit de preocupat de ideea scaunului zilnic şi poate să reia administrarea purgativelor (3).

Explicarea pentru pacient a efectelor secundare ale purgativelor, instruirea în legătură cu un regim alimentar adecvat trebuie să fie baza terapeutică.

Maladia laxativelor este o afecţiune rară, determinată de abuzul de laxative secundar unor tulburări psihice (rareori recunoscute de către pacient). În aceste situaţii, ingestia de laxative este masivă, prelungită, uneori asociată cu alte abuzuri medicamentoase (4).

Această ingestie abuzivă se face în pofida sfaturilor anturajului şi îndeosebi a sfatului medical şi trebuie clar diferenţiată de folosirea habituală de purgative iritante (5).

Din punct de vedere *epidemiologic*, afecţiunea interesează aproape exclusiv sexul feminin şi îndeosebi profesii paramedicale. Apar la orice vârstă, dar excepţional sub 20 de ani, deşi probabil că în multe cazuri diagnosticul survine tardiv (4).

Din punct de vedere *etiologic*, laxativele incriminate sunt în primul rând derivaţii de difenilmetan (fenolftaleină şi bysacodil), antrachinonicele (chiar şi cele vegetale), dar uneori şi agenţii surfactanţi şi laxativele saline (4).

Practic, niciodată nu au fost incriminate în această maladie laxativele mucilaginoase, uleiurile vegetale sau lactuloza.

Manifestările clinice sunt de obicei proteiforme. Tulburările digestive sunt suport diagnostic în doar 60% dintre cazuri, uneori pacientul negând simptomele. Dintre acestea, cele mai frecvente sunt diareea hidroelectrolitică, fenomenele secundare hipokaliemiei, eventual hipovolemie şi hiperaldosteronism secundar şi ulterior modificări musculare sau chiar cardiace (5).

Pacientul este astenic, anorexic şi frecvent hipoponderal, iar modificările psihice preexistente sunt amplificate.

Examinările paraclinice susţin rareori diagnosticul (în aproximativ 10% dintre cazuri). Ele sunt radiologice – respectiv modificări la nivelul joncţiunii ileocecale. Dintre aceste modificări se pot cita deschiderea excesivă a valvulei ileocecale, atonia colonului ascendent sau a ultimei anse ileale, ştergerea reliefului mucos, dar fără ulceraţii (care ar sugera boală Crohn) (2).

Examinarea endoscopică poate fi sugestivă îndeosebi la administrarea de laxative antrachinonice, care realizează aspectul de *melanosis coli*. Acesta constă într-o hipercoloraţie brună, localizată îndeosebi la nivelul rectului şi al sigmoidului, modificări care la biopsie şi examen histopatologic apar ca o încărcare excesivă cu un pigment brun rezultat din interacţiunea laxativului cu organitele celulare degenerate.

Diagnosticul pozitiv rezidă în documentarea folosirii laxativului, fie prin anamneză (dificilă), fie prin detectarea (colorimetrică) a unora dintre laxative. Prezenţa modificărilor radiologice sau endoscopice nu poate oferi un diagnostic cert, putând apărea o serie de *diagnostice diferenţiale* (boli inflamatorii cronice enterale, sd Verner Morrison etc.) (5).

Tratamentul deşi în aparenţă simplu – oprirea laxativului – este totuşi dificil din cauza lipsei de cooperare a pacientului, motiv pentru care, în mod paradoxal, prognosticul este rezervat, de multe ori fiind necesar tratamentul psihiatric.

În concluzie, în cazul laxativelor este foarte important de diferenţiat patologia rezultată din utilizarea habituală de laxative iritante de maladia laxativelor propriu-zisă.

Sunt câteva elemente care trebuie bine cunoscute:

- majoritatea laxativelor conţine fenolftaleină care poate determina hipersensibilitate;
- folosirea repetată a fenolftaleinei şi a altor iritante antrenează hipopotasemie şi hiperaldosteronism secundar;
- este preferabilă utilizarea de laxative „monocomponent", ale căror efecte secundare pot fi mai uşor evidenţiate.

Antibiotice

Folosirea neraţională a antibioticelor şi a altor chimioterapice poate determina două categorii de manifestări: tulburări nespecifice şi colita pseudomembranoasă cu *Clostridium difficile*.

Patologia digestivă nespecifică legată de utilizarea antibioticelor este grupată în două categorii:

modificări alergice digestive și modificări ale florei habituale enterale.

Prima categorie apare de obicei în contextul general al unor reacții alergice la antibioticul respectiv, semnele cutanate fiind substratul unui diagnostic facil.

În cea de a doua situație, modificările florei intestinale pot fi ușoare, cu simptomatologie polimorfă și nespecifică.

Pacientul, după administrarea de antibiotice pentru o afecțiune digestivă (eventual diareică acută), dar și extradigestivă, poate acuza fenomene dispeptice, dar și fenomene digestive inferioare, ca meteorism, flatulență, borborisme, emisii imperioase de scaune, dureri pe cadrul colic etc.

Toate aceste fenomene pot îmbrăca în unele situații aspectul unui sindrom de intestin iritabil, recunoscut fiind faptul că acest sindrom poate debuta după un episod diareic intercurent infecțios tratat cu antibiotice sau tratat incorect (2).

Explorările paraclinice sunt de obicei negative sau sugestive pentru colon iritabil. În situații deosebite, în care abuzul de antibiotice a fost prelungit, la pacienți debilitați pot apărea în materiile fecale culturi cu germeni oportuniști, dintre care frecvent *candida albicans.*

Aceasta din urmă se poate diagnostica prin leziunile albicioase caracteristice la nivelul colonului sau diagnosticul este sugerat de coexistența candidozei bucale sau esofagiene.

Tratamentul este specific în cazul detectării unor tulpini bacteriene sau micotice patogene sau condiționat patogene, dar în cele mai multe cazuri este nespecific.

Se recomandă, pe lângă regimul igieno-dietetic adecvat, cu alimente care să nu provoace accentuarea fenomenelor, un tratament simptomatic.

De mare utilitate în cazul în care apare o dominanță a scaunelor moi sau diareice este utilizarea diosmectitei (Smecta). Se mai pot folosi așa-zisele „eubiotice" intestinale sau administrarea de tulpini microbiene de „repopulare" bacteriană, ca lactobacil.

Colita cu Clostridium difficile reprezintă una dintre cele mai redutabile complicații colonice ale administrării antibioticelor (cap. *Enterocolita produsă de C. difficile).*

Citostatice

Agenții citostatici și imunomodulatori pot induce o serie de tulburări la nivelul intestinului gros, prin două mecanisme generale.

Scăderea sistemelor de apărare imunologică a organismului îl fac mai predispus la infecții enterale, care pot merge de la diaree „banală" până la colită pseudomembranoasă (6).

Efectul antiproliferativ al agenților citostatici se răsfrânge și asupra epiteliului mucoasei colonice și determină leziuni superficiale mucosale cu suprainfecții bacteriene și accelerarea tranzitului intestinal (2).

Chimioterapicele folosite în oncologia digestivă și, în primul rând, 5-fluorouracilul sunt reputate în producerea de efecte pe tubul digestiv inferior și necesită de obicei o conduită alimentară restrictivă pe durata administrării medicamentelor și, eventual, câteva zile după.

Colitele prin antiinflamatorii nesteroidiene

Efectele adverse ale antiinflamatoriilor nesteroidiene COX 2 neselective se răsfrâng și asupra intestinului gros.

La acest nivel pot apărea fenomene generate fie de administrarea locală sub formă de supozitoare, fie de efectele sistemice ale acestora (7).

Efectul toxic local al AINS constă în producerea unor leziuni anorectale induse de compoziția chimică a acestor droguri, care sunt de fapt acizi organici (8).

Prudența maximă la administrarea intrarectală a supozitoarelor cu antiinflamatorii nesteroidiene trebuie să o avem în cazul pacienților cu patologie perianorectală preexistentă, ca hemoroizi sau fisuri anale.

Aceste leziuni vor fi accentuate sau agravate de administrarea supozitoarelor cu diclofenac, indometacin sau fenilbutazonă.

Leziunile colonice induse de efectele generale ale antiinflamatoarelor nesteroidiene sunt similare ca patogeneză și morfopatologie cu cele produse la nivelul celorlalte segmente ale tubului digestiv (9).

În aceste situații, calea de administrare nu are nici o importanță, efectele se produc în egală măsură la preparatele orale, supozitoare sau parenterale.

Colita prin AINS poate să ofere un model experimental de înțelegere a mecanismului de producere a bolilor inflamatorii intestinale nespecifice. Totuși, cazurile de colită la antiinflamatorii nesteroidiene sunt rare. Ele apar îndeosebi în situația în care pacientul care are o diaree post-AINS continuă să ia medicamentele respective, și atunci apar leziunile mucosale.

Nu există însă similitudini certe cu boala Crohn colonică.

Au fost citate colite la piroxicam, la naproxen sau ibuprofen. Mai rar, se pot întâlni colite eozinofilice sau colagenice, colite pseudomembranoase sau cu aspect de colită ischemică în care să poată fi incriminate antiinflamatoarele nonsteroidiene (7).

Fenomenul general colitic pare să fie demarat de microleziunile mucosale, preluate de proliferarea

florei enterale şi, în final, de apelul de leucocite polimorfonucleare cu distrucţiile consecutive eliberării enzimelor litice.

Sunt citate în literatură şi leziuni colonice de tip diafragm asemănătoare celor de la nivelul intestinului subţire, ca o consecinţă a administrării AINS (10).

În multe circumstanţe pot apărea ulceraţii ale mucoasei colonice. Nu întotdeauna se pot corela ulcerele colonice cu apariţia colitei propriu-zise, cele două tipuri de leziuni fiind de multe ori independente. Aceste ulcere colonice se pot complica cu hemoragie sau chiar cu perforaţii. Leziunile microhemoragice sunt întâlnite uneori la nivelul colonului (11).

O altă grupă de leziuni colonice asociate administrării de antiinflamatorii nesteroidiene o reprezintă complicaţiile ce pot surveni pe leziuni preexistente (12,13).

Sunt de mai multă vreme cunoscute efectele AINS, dar îndeosebi ale sulindacului şi mai puţin ale aspirinei asupra polipilor şi polipozelor colonice (14). De multe ori în practica curentă se diagnostichează tumori maligne ale intestinului gros în urma declanşării unei hemoragii digestive inferioare prin administrarea unui antiinflamator.

De asemenea, diverticulii colonici sau sigmoidieni se pot complica odată cu administrarea de AINS, de obicei prin hemoragie. Conform unui studiu recent, efectuat pe 92 de pacienţi internaţi într-o secţie chirurgicală pentru complicaţiile diverticulozei colonice, 31de pacienţi luau AINS. Dintre cei care luau AINS, 19 aveau perforaţii diverticulare, faţă de doar 8 dintre cei ce nu luau AINS (15,16).

Unii autori incriminează antinflamatoriile nesteroidiene şi în producerea apendicitei acute. Un alt studiu recent efectuat pe 84 de pacienţi în vârstă de peste 50 de ani care au fost operaţi de apendicită arată că 37% luau AINS, faţă de doar 11% în lotul martor (17,18).

Alte droguri

O serie întreagă de alte medicamente antrenează modificări de peristaltică sau leziuni enterale. Puţine însă pot fi considerate practic responsabile pentru producerea unor leziuni propriu-zis iatrogene. Există şi droguri care pot produce leziuni colonice ischemice (2).

În prima categorie se include o serie de medicamente prokinetice (cisapridul, eritromicina) sau antispastice (anticolinergicele, antispasticele diverse, analgeticele opioide) (4).

Din a doua categorie fac parte anticoagulantele (ale căror efecte fără leziuni mucosale preexistente sunt reduse), tonic-cardiacele digitalice, colchicina, metildopa, flucytozina şi altele (4).

În a treia categorie intră contraceptivele orale, vasopresina, derivaţii de secară cornută (ergotamina), precum şi cocaina sau neurolepticele.

Complicaţii ale unor proceduri diagnostice

Leziuni iatrogene produse la colonoscopie

Leziunile iatrogene produse în timpul endoscopiei digestive inferioare sunt asemănătoare. Diferenţa între rectoscopie, sigmoidoscopie şi colonoscopie o constituie sediul leziunii.

Frecvenţa leziunilor iatrogene produse prin rectoscopul rigid a scăzut considerabil, datorită faptului că în multe situaţii acesta a fost înlocuit de sigmoidoscopul flexibil.

Leziunile produse de videoendoscop şi de endoscopul cu fibre optice – vom face referire practic doar la leziunile iatrogene produse în timpul colonoscopiei, care sunt cele mai complexe (19).

Complicaţiile colonoscopiei pot fi incidente şi accidente (incidentele nu pot fi considerate practic „leziuni").

Accidentele produse la colonoscopie pot fi împărţite în accidente locale şi accidente generale.

Accidentele locale

Sunt perforaţiile, hemoragiile şi explozia. Ca frecvenţă, ele sunt între 0,32-0,42%, cu o rată de mortalitate de 0,02%.

Perforaţiile sunt accidente relativ rare, survenind la 0,2-0,3% din endoscopii. Sunt de obicei generate de o tehnică inadecvată, apărând mai frecvent la endoscopiştii cu mai puţină experienţă, existând firesc o curbă de învăţare (3).

Perforaţia se produce la forţarea înaintării fără vizualizarea lumenului, la forţarea unei bucle sigmoidiene la un unghi splenic sau hepatic foarte strâns sau la biopsia într-un diverticul.

Frecvenţa perforaţiilor este relativ mică – 1 la 1.700 examinări – dar mai frecventă decât la clisma baritată, unde apare 1 la 25.000 de examinări (19).

După localizarea soluţiei de continuitate, perforaţiile pot fi intraperitoneale şi extraperitoneale.

Semnele perforaţiei intraperitoneale sunt pierderea bruscă a aerului de insuflaţie, imposibilitatea reinsuflării şi distensia dureroasă a abdomenului la insuflaţia forţată. În această situaţie, examinarea trebuie întreruptă, trebuie efectuată o examinare radiologică pe gol şi pacientul trebuie referit rapid chirurgului, înaintea apariţiei peritonitei stercorale, care poate fi fatală (21).

Perforaţia extraperitoneală se produce la nivelul rectului sau al descendentului. Aerul se exteriorizează în spaţiul retroperitoneal.

Intervenţia chirurgicală este, de asemenea, oportună (20).

La ora actuală, tratamentul unei astfel de perforaţii diagnosticate precoce se poate face prin chirurgie minim invazivă (19).

Explozia poate să apară tot în urma unei tehnici inadecvate, fie la insuflaţie exagerată, fie la intrarea într-un diverticul, fie la polipectomie când pregătirea a fost efectuată cu manitol, care favorizează eliberarea de gaze explozive.

Hemoragia se produce fie la locul de forţare a avansării aparatului, fie în cazul biopsiilor forţate sau al polipectomiilor. Importanţa ei este de obicei redusă, poate fi oprită la localizările joase cu microclisme cu adrenalină, rareori necesitând intervenţie chirurgicală.

Lezarea organelor vecine este o complicaţie extrem de rară, interesând de obicei splina sau vezica urinară. De obicei, aceste organe au o patologie preexistentă.

Accidentele sistemice sunt generate de două elemente: pregătirea pentru colonoscopie şi colonoscopia propriu-zisă.

Complicaţiile pregătirii se referă în special la pregătirea cu soluţii laxative în cazul unor stenoze strânse – ocluzie intestinală – sau apar din cauza premedicaţiei utilizate.

Accidentele sistemice din timpul colonoscopiei pot fi datorate anesteziei sau tehnicii propriu-zise şi constau în fenomene cardiovasculare, respiratorii, septice sau reacţii vagale, dar nu se referă la leziuni ale colonului.

Tratamentul modern al acestor perforaţii este chirurgia minim invazivă, ce poate rezolva perforaţiile decelate precoce (22).

Leziuni produse în timpul manevrelor radiologice

Examinările radiologice produc foarte rar leziuni colonice. Excepţional, administrarea de substanţă baritată per os poate determina ocluzie intestinală la stenoze colonice preexistente (23).

Cele mai multe complicaţii apar la irigografie, dar şi acestea sunt extrem de rare (1 la 25.000 de explorări). Există studii recente care susţin totuşi o frecvenţă de 1 la 3.000 de examinări, dar probabil că experienţa radiologului şi în special a personalului auxiliar este esenţială (19).

Leziuni colonice produse în timpul altor manevre diagnostice

Sunt citate lezări ale colonului în timpul paracentezei incorect efectuate, în timpul biopsiei peritoneale oarbe (la care actualmente s-a renunţat, în favoarea biopsiei laparoscopice) sau chiar al puncţiei biopsii hepatice.

Aceste situaţii sunt extrem de rare, dar perforarea colonului necesită, ca în toate celelalte perforaţii, măsuri terapeutice energice.

Complicaţiile procedurilor terapeutice

La ora actuală, în afară de chirurgia abdominală, o serie de alte proceduri intervenţionale poate genera leziuni colonice.

Complicaţiile colonoscopiei terapeutice

Complicaţiile colonoscopiei terapeutice se aseamănă cu cele ale colonoscopiei diagnostice, cu o singură deosebire importantă, a frecvenţei mai mari a complicaţiilor în timpul manevrelor terapeutice (24).

Sunt de luat în consideraţie în mod deosebit trei probleme: polipectomia polipilor dificili, *strip biopsia* colonică şi dilatările stricturilor colonice.

Polipii dificili sunt consideraţi cei care se pretează mai greu la ectomia endoscopică. Între aceştia, se numără polipii mari, polipii plasaţi la cudurile colonului sau în spatele pliurilor interhaustrale, cei situaţi în proximitatea unor diverticuli şi chiar cei cu pedicul extrem de lung.

Frecvenţa mare de apariţie a complicaţiilor se datoreşte timpului lung de acţiune a curentului de tăiere, posibilităţii atingerii peretelui colonic controlateral cu capul polipului, coagulării incomplete a pedicululuí, desprinderii precoce a cheagului format la baza de implantare. Uneori, tehnica neadecvată duce la secţionarea (ruperea) pediculului, fără o coagulare-tăiere adecvată.

Prelevarea de *strip biopsii* sau polipectomia prin această tehnică a polipilor sesili determină frecvent o suprafaţă de perete colonic denudat de mucoasă, relativ mare, care prezintă risc de perforaţie sau de sângerare abundentă (24).

Trebuie luată uneori în consideraţie în aceste situaţii posibilitatea diseminării unor leziuni maligne nediagnosticate anterior ectomiei.

Dilatările de stricturi colonice practicate în cazul stricturilor benigne din bolile inflamatorii cronice intestinale sau postoperatorii produc în multe situaţii perforaţii locale sau în aval de strictură sau chiar rupturi de intestin gros.

În multe cazuri, pacientul fără anestezie poate să ofere medicului informaţii asupra unor simptome precomplicaţie, motiv pentru care trebuie reconsiderată utilitatea anesteziei în unele dintre aceste proceduri, îndeosebi la leziunile jos situate.

De asemenea, în unele situaţii trebuie considerate avantajele unei proceduri endoscopice riscante faţă de chirurgia minim invazivă care cucereşte tot mai mult teren (25).

Complicațiile chirurgiei colonului

Complicațiile chirurgiei colonului pot fi la ora actuală împărțite în complicațiile chirurgiei deschise și cele ale chirurgiei laparoscopice.

Cele mai importante leziuni ale colonului operat sunt dependente de tehnica operatorie, respectiv de indicația pentru chirurgia colică (26).

Astfel, pot apărea complicații în cazul intervenției pentru o polipoză nemalignizată, pentru cancerul colorectal, pentru boli inflamatorii cronice intestinale sau pentru afecțiuni colonice traumatice (26).

Este greu de interpretat dacă aceste complicații postoperatorii sunt leziuni colonice iatrogene propriu-zise, în condițiile în care, în absența intervenției chirurgicale, supraviețuirea sau prognosticul funcțional al pacientului era rezervat.

Chirurgia miniinvazivă care s-a extins în ultimii ani și la patologia colonică tumorală și nontumorală are mai puține situații de leziuni iatrogene colonice.

Constituirea unui rezervor ileal la colectomiile totale prezintă o patologie aparte, care va fi tratată separat.

Tot separat va fi tratată și problema sindromului intestinului scurt chirurgical, precum și cea a absenței chirurgicale a întregului colon în colectomiile totale din pancolită sau din polipozele familiale.

În general, dehiscența suturilor sau perforațiile accidentale instrumentale, împreună cu leziunile ischemice și sepsisul indus de tehnici operatorii greșite, sunt practic leziunile iatrogene propriu-zise (27).

Demnă de remarcat este lezarea colonului în cadrul altor intervenții abdominale intra- sau extraperitoneale, care se constituie și ele ca leziuni colonice iatrogene (30).

Colita radică

(Este tratată în cap. *Enterocolita de iradiere).*

Alte leziuni iatrogene colonice

Leziuni induse angiografic

Arteriografia selectivă de mezenterică superioară sau inferioară se poate complica cu ischemie acută pe trunchiul comun sau pe ramurile lui, eventual consecutive mobilizării unei plăci de aterom.

Sunt citate leziuni ischemice colonice, consecințe ale flebosclerozei calcifiante ce ar putea fi secundară administrării endovenoase de substanțe iritante.

Pot exista situații de perforație colonică prin cateter de șunt ventriculoperitoneal sau prin cateterul din șuntul Le Veen.

Leziunile induse de clisme

Clismele repetate, ca soluție anormală de evacuare permanentă a scaunului, pot induce fie tulburări de motilitate colonică, fie chiar leziuni provocate de introducerea canulei prin rect.

În mod aparte sunt citate leziunile induse de clismele cu săpun, de clismele cu substanțe de contrast hidrosolubile, gen gastrografin, precum și de cele cu peroxid de hidrogen.

Colita indusă de clismele cu săpun poate să ia aspectul unei rectocolite ulcero-hemoragice, în vizualizare endoscopică (2).

Colita la substanță de contrast poate să fie consecința unei alergii de contact sau efectul de detergent al substanței adjuvante (2).

Clismele cu peroxid de hidrogen (apă oxigenată) utilizate pentru mobilizarea fecaloamelor impactate pot, la rândul lor, să inducă leziuni mucosale rectosigmoidiene. SE pot produce rectoragii, perforații, sepsis sau chiar deces.

Au mai fost incriminate ca producând leziuni iatrogene în administrare intrarectală și alte substanțe, ca soluțiile alcoolice, acidul acetic, permanganatul de potasiu etc.

Bibliografie

1. Thomson SR, Fraser M, Stupp C, Baker LW Iatrogenic and accidental colonic injuries – what to do ? Dis Colon Rectum, 1994; 37 (5): 496 – 502.

2. Sartor B, Murphy M, Rydzak E. Miscelaneous inflammatory and structural disorders of the colon. In T. Yamada ed *Textbook of Gastroenterology* 3rd ed, Lippincott, Williams & Wilkins, Philadelphia, 1999.

3. Feldman M, Scharschmidt B, Sleisenger M, Sleisenger & Fordtran's Gastrointestinal and liver disease. 6th ed, W.B. Saunders Comp, Philadelphia, 1998.

4. Le Quintrec Y. La maladie des laxatifs. Gastroenterologie 1981; 31 (41): 2899-2908.

5. Le Quintrec Y. Maladie des laxatifs. Gastroenterologie, J.J. Bernier-Flammarion Medicine- Sciences, Paris 1984.

6. Zommerman M, Bak A, Sutherland R Treatment of Clostridium Difficile infection. Aliment Pharmacol Ther, 1997; 11: 1003 – 1012.

7. Bjarnason I. The effects of nonsteroidal antiinflammatory drugs on the small and large intestine. The Searle Literature Review Series, 1994; 1 (2): 4- 6.

8. Mielants H, Veys E, Cuvelier C, de Vos M. Ileocolonoscopic findings in seronegative spondylarthropathies. Br. J. Rheumatol, 1988; 27 (supp II): 95-105.

9. Bjarnason I, Zanelli G, Smith T. Nonsteroidal antiinflammatory drugs induced intestinal inflammation in humans. Gastroenterology 1987; 93: 480-489.

10. Halter F, Weber B, Huber T. Eigenmann F, Frey M, Ruchti C. Diaphragm disease of the ascending colon. Association with sustained released diclofenac. J. Clin. Gastroenterol. 1993; 16 (1): 74-89-80.

11. Ravi S, Keat AC, Keat ECB. Colitis caused by nonsteroidal antiinflammatory drugs. Postgrad Med.J., 1986; 62: 773-776.

12. Ridell RH, Tanaka M, Mazzoleni G. Nonsteroidal antiinflammatory drugs as a possible cause of collagenous colitis: a case control study; Gut,1992; 33: 683-6.

13. Campbell K, De Beaux A. Nonsteroidal antiinflammatory drugs and appendicitis in patients aged over 50 years. Br. J. Surg., 1992; 79: 967-968.

14. Campbell K, Steele R. Nonsteroidal antiinflammatory drugs and complicated diverticular disease: a case control study. Br. J. Surg, 1991; 78: 190-191.

15. Kaufmann H, Taubin H. Nonsteroidal antiinflammatory drugs activate quiescent inflammatory bowell disease. Ann Intern Med, 1987; 107: 513 – 516.

16. Garcia Rodriguez L. Variability in risk of gastrointestinal complications with different nonsteroidal antiinflammatory drugs. Am J. Med, 1998; 104: 30-33.

17. Yeomans N. New data on healing of nonsteroidal antiinflammatory drugs associated ulcers and erosions. Am J. Med, 1998; 104: 56-62.

18. Schmassmann A. Mechanism of ulcer healing and effects of nonsteroidal antiinflammatory drugs. Am J. Med, 1998; 104: 43-52.

19. Cotton P, Williams C. Practical gastrointestinal endoscopy 3rd edition, Blackwell Scientific Publications, Edinburgh, 1990.

20. Ansaldo V, Cristoni M, Podesta O, Briglia R. Colonic perforation during diagnostic and surgical endoscopy – experience with 5500 colonoscopies. Minerva Chir, 1994; 49: 167-70.

21. Nassiopoulos K, Chanson C. Perforation of the colon during colonoscopy. Swiss Surg, 1999; 5 (1): 2-5.

22. Miyahara M, Kitano S, Shimoda K. Laparoscopic repair of colonic perforation sustained during colonoscopy. Surg Endosc, 1996; 10 (3): 352 – 3.

23. Eggum R, Kressner U, Haffner J. Iatrogen perforation of the rectum after colon radiography. Tidsskr Nor Laegeforen, 1998; 118 (12): 1863-1864.

24. Barkin J, O'Phelan C. Advanced therapeutic endoscopy. Raven Press, New York, 1990.

25. Miller B, Schache D. Colorectal injury; where do we stand with repair ? Aust N Z J Surg, 1996; 66 (6): 348-52.

26. Heppell J, Kelly K. Surgical treatment of inflammatory bowel disease. In Yamada T. *Textbook of gastroenterology* 3rd ed, Lippincott, Williams & Wilkins, Philadelphia 1998.

27. Di Marco L, Occhionorelli S, Schettino AM et al. Laparoscopy in iatrogenic lesions of the colon during operative endoscopy. Ann Ital Chir, 1997; 68 (6): 869 –61.

28. Pinos Paul M, Lozano Urunuela F, De Pablo Cardenas A et al. Colonic perforation in percutaneous surgery of the kidneys, report of two cases. Actas Urol Sp, 1999; 23 (6): 542-5.

29. Vujanic G, Dojcinov S. Diversion colitis in children: an iatrogenic appendix vermiformis ? Histopathology, 2000; 36 (1): 41-6.

30. Collazo E, Diaz Iglesias C. Iatrogenic perforation of the intrathoracic colon after a late traumatic diaphragmatic hernia. Rev Esp Enferm Dig, 1994; 86 (4): 767 – 70.

ENTEROCOLITA DE IRADIERE

Adriana Petrică, Mircea Grigorescu

Reprezintă o suferință complexă enterocolică, survenită ca urmare a iradierii în scop curativ pentru localizări neoplazice abdominale și în sfera genitală sau după iradiere corporeală totală, accidentală sau în scop terapeutic (1).

Epidemiologie

Incidența enterocolitei radice după radioterapie abdominopelvină este cuprinsă între 2,5% și 25%, iar în ultimele decade s-a observat o creștere progresivă a prevalenței acestei patologii. Peste 50% dintre pacienții cu cancer beneficiază de radioterapie, fie singură, fie în combinație cu chimioterapia sau cu chirurgia. Utilizarea largă a radioterapiei hipervoltate și a surselor intraabdominale de iradiere face posibilă administrarea unor doze mai mari și mai eficiente de radiații X, fără riscul leziunilor cutanate, dar cu creșterea riscului de injurie intestinală. La un dozaj mediu terapeutic de 4500 cGy, enterita radică apare la 15% dintre pacienți. Intestinul subțire care conține celule cu turnover rapid este cel mai vulnerabil la iradiere. Rectul este mai puțin vulnerabil, dar proctita radică este mai frecventă, din cauza fixației anatomice a rectului și a dozelor mari de radiații utilizate în neoplasmele pelvine (1,2,3).

Etiopatogeneză

Afectarea enterocolică survine cel mai adesea după radioterapie pentru diferite neoplazii localizate în sfera genitală la femei (cancer de col uterin, ovarian, endometru) sau bărbați (seminom, cancer de prostată), ori pentru alte neoplazii abdominale: cancer de vezică urinară, hipernefrom, limfoame abdominale, cancer digestiv (colon, rect, sigmă, posibil cancer gastric sau pancreatic), precum și după iradierea corporeală totală efectuată pentru transplant medular sau cu caracter accidental (4).

Unitatea de măsură a dozei de radiație este gray-ul (Gy) – reprezintă cantitatea de radiație ce rezultă prin absorbția unui Joule de energie pe kg de țesut. 1 Gy este egal cu 100 razi, sau 0,01 Gy (1cGy) reprezintă un rad (5).

Apariția manifestărilor este legată de doză, existând o susceptibilitate variată a diferitelor segmente ale tractului digestiv. Se consideră că limitele între doza minimă de toleranță și cea maximă sunt cuprinse între 4.500-6.500 cGy pentru intestinul subțire, 4.500-6.000 cGy pentru colon și 5.500-8.000 cGy pentru rect. In general, efectele adverse severe după iradiere apar la nivelul intestinului după o doză totală de 5.000 cGy (Earnest și Trier, 1989). Dozele medii terapeutice se suprapun cu dozele critice de radiație care provoacă leziuni intestinale. În afara dozei totale, trebuie luate în considerație protocolul de iradiere, modul de fracționare a dozelor, topografia zonelor iradiate, volumul intestinal expus (1,6).

Se poate identifica o serie de factori predispozanți pentru dezvoltarea enterocolopatiei de iradiere: intervenții chirurgicale abdominale sau procese inflamatoare abdominale, cu perivisceretă, care fixează ansele intestinale în câmpul de iradiere; boli vasculare care potențează ischemia

intestinală produsă prin endarterita fibrozantă provocată de iradiere (ateroscleroză generalizată sau predominant în sectorul mezenteric, diabet zaharat, colagenoze, hipertensiune arterială, insuficiență cardiacă); efectuarea concomitentă sau secvențială a unei chimioterapii anticanceroase (5-fluorouracil, bromodeoxiuridină, iododeoxiuridină, adriamicină, bleomicină); starea de nutriție deficitară (4,7).

Radiațiile ionizante determină alterații directe și indirecte ale ADN, ultimele fiind mediate prin generarea de radicali liberi de oxigen. În urma lezării ADN-ului nuclear se opresc mitozele, apar mutații și chiar moartea celulară. Efectele iradierii sunt atenuate prin procesele reparatorii intrinseci ale ADN-ului, dar aceste mecanisme de apărare pot fi depășite fie de expunerea la doze mari de radiație, fie de expunerile repetate (7,8).

Amploarea modificărilor biologice generate de radiațiile ionizante depinde de starea de oxigenare a țesutului („efectul de oxigen" – hipoxia are un rol protector), faza ciclului mitotic celular în care se face iradierea (utilizarea unor agenți sincronizatori de ciclu în protocoalele chimioterapice), de tipul de chimioterapie asociată (potențiază efectul nociv al radiațiilor), utilizarea de radioprotectoare (WR-2721, aminothiol) și concentrația de radioprotectoare endogene (glutathionul) (3,9).

Răspunsul tisular la iradiere este variabil, leziunile ADN fiind mai pronunțate în celulele cu turnover rapid (celulele tumorale slab diferențiate sunt dotate cu o activitate mitotică intensă). În organism există celule prevăzute fiziologic cu diviziune rapidă (celulele hematopoetice imature, celulele criptelor intestinale și celulele germinative).

Acestea au o susceptibilitate ridicată la efectul toxic al radiațiilor. Lezarea celulelor din criptele mucoasei intestinale (celule cu turnover rapid și extrem de radiosensibile) determină apariția leziunilor din faza acută de iradiere. Lezarea celulelor endoteliale și a celor din țesutul conjunctiv intestinal (celule mai puțin active mitotic și cu radiosensibilitate mai redusă) determină apariția leziunilor din faza cronică de iradiere. Prezența în intestin a celulelor cu grade diferite de sensibilitate la iradiere explică răspunsul tisular bifazic postradiație (3,10).

În primele ore după o expunere la o doză semnificativă de radiație apar alterări ale metabolismului ADN în celulele criptelor intestinale, care determină tulburări de regenerare la nivelul epiteliului intestinal, antrenând modificări de tip hipo/aregenerativ, cu aplazia vilozităților, cu leziuni epiteliale, inclusiv zone de necroză. La doze mari de radiații, denudarea mucoasei este extensivă, se pierde bariera epitelială a apărării antimicrobiene și se compromite sistemul imunitar local intestinal, ceea ce favorizează intervenția factorului infecțios. Sepsia generalizată și pierderea masivă hidroelectrolitică în lumenul intestinal pot provoca decesul pacientului. La doze mai mici, este posibilă regenerarea celulelor din cripte, cu repopularea și refacerea suprafeței epiteliului intestinal. În faza acută a radioterapiei se produc modificări și în țesuturile nervoase, vasculare și conjunctive din structura intestinului (tumefacția celulelor endoteliale capilare, cu creșterea permeabilității capilare și limfatice și cu edem interstițial). Modificările vasculare acute se pot vindeca, dar pot recidiva și progresa chiar la interval de mai mulți ani după vindecarea leziunilor epiteliale. Endarterita obliterantă și endoflebita sunt leziuni progresive vasculare din faza cronică a bolii de iradiere și determină ischemia intestinală, care stă la baza extinderii leziunilor mucoasei (ulcerații, necroze). Pierderea integrității mucoasei favorizează invazia țesutului necrotic de către bacteriile intestinale. Vasculopatia extensivă favorizează fibroza progresivă, cu apariția stricturilor și a sindromului de ansă oarbă (2,11,12,13).

Disfuncția barierei epiteliale precedă modificările morfologice și constă în scăderea capacității de secreție a epiteliului și creșterea permeabilității. În acest proces, un rol importamt poate fi jucat de oxidul nitric, de aceea, experimental, utilizarea de inhibitori ai nitric oxid sintetazei are efect reversor asupra disfuncției epiteliale induse de iradiere.

Cooperarea dintre factorul ischemic, modificările hiporegenerative, factorul infecțios și procesul de fibroză extensivă mutilantă determină configurația tabloului clinic: sindrom malabsorbtiv, sindrom diareic, stenoze, hemoragii, fistule, anse oarbe, perforații.

În patogeneza diareei intervin factori multipli: malabsorbția sărurilor biliare (leziuni ileale prin enterita de iradiere), popularea bacteriană intestinală (reducerea apărării antibacteriene, apariția anselor oarbe), malabsorbția grăsimilor (componentă de diaree steatogenă), tranzit intestinal accelerat, carență dizaharidazică secundară (4,15).

Morfopatologie

Modificările morfopatologice au o evoluție secvențială, în trei faze (Rubin și Casarett, 1968).

Faza acută

Corespunde perioadei de iradiere și primelor săptămâni după iradiere. Modificările constau în dispariția limfocitelor din lamina propria, alterații infrastructurale enterocitare, apariția unor soluții

de continuitate prin necroză epitelială, până la aspectul de ulcerații superficiale, scăderea indicelui mitotic din cripte, subatrofie sau atrofie vilozitară, criptabcese. La doze mai mari apar ulcerații mucoase difuze sau localizate și telangiectazii ale micilor vase. Se produc edem submucos și alterații ale celulelor endoteliale vasculare, cu tromboze capilare în submucoasă.

Faza subacută

Corespunde perioadei cuprinse între 2-12 luni după iradiere. Este dominată, din punct de vedere lezional, de leziunile vasculare din submucoasă, cu dezvoltarea unui proces de endarterită fibrozantă (arteriolită obliterantă progresivă postiradiere), produsă prin leziuni endoteliale, musculare și proliferare fibroblastică intensă. În enterita radică se descriu fibroblaștii mari, atipici – „fibroblaștii de iradiere". Modificările vasculare prin ischemia progresivă, la care se poate adăuga infecția, sunt responsabile de producerea ulcerațiilor și/sau a stenozelor inflamatorii.

Faza tardivă

Corespunde anilor următori iradierii și se caracterizează prin modificări ischemice exprimate, asociate cu o fibroză mutilantă, care conduc la apariția complicațiilor: ulcerații, stenoze, fistulizări, perforații.

Modificările patologice din faza subacută și cronică se suprapun și se dezvoltă insidios. Complicațiile majore ischemice apar mai întâi în epiteliu și submucoasă, iar seroasa este afectată tardiv. Musculara poate prezenta arii focale de fibroză sau poate fi străbătută de fisuri adânci sau de ulcere penetrante. Seroasa dezvoltă modificări hialine, conține fibroblești de iradiere, telangiectazii ale vaselor mici și modificări ischemice în vasele mari. Între ansele intestinale se pot dezvolta aderențe. Necroza ischemică din ansele iradiate favorizează formarea traiectelor fistuloase: enteroenterale, enterovezicale, rectovaginale sau rectovezicale. Ulcerația ischemică reprezintă leziunea tipică ce apare în rect sau sigmă. Inflamația și fibroza progresivă determină formarea de stricturi și conduc la subocluzie sau ocluzie intestinală. Carcinomul intestinal reprezintă o complicație potențială tardivă a leziunii de iradiere (2,11,12,16,17).

Tablou clinic

Paleta manifestărilor clinice este foarte largă, de la formele asimptomatice, cu modificări morfologice minime, până la formele majore ale enterocolopatiei de iradiere.

În *faza acută*, efectele radioterapiei sunt tranzitorii și nespecifice. Sunt prezente cvasiconstant greața și vărsăturile (implicarea receptorilor serotoninergici 5-HT3), fără legătură cu zona iradiată, celelalte manifestări fiind dependente de segmentul predominant iradiat.

În iradierile pe micul bazin apar manifestările proctocolitei acute de iradiere: tenesme, diaree, rectoragii, evacuare de mucus.

Iradierea intestinului subțire se traduce prin dureri abdominale, cu caracter de colici și diaree apoasă. Tulburările de absorbție nu au în această fază expresie clinică. Manifestările menționate dispar după întreruperea tratamentului, scăderea dozelor sau distanțarea ședințelor de iradiere. Absența simptomelor în faza acută nu semnifică protecția față de dezvoltarea manifestărilor din faza tardivă, dar severitatea tabloului clinic în faza acută are valoare de factor predictiv pentru apariția leziunilor tardive.

La examenul fizic în faza acută, se constată sensibilitate abdominală, iar în diareile accentuate apar semne de deshidratare. Tușeul rectal evidențiază produse patologice în prezența proctitei.

Faza subacută și cea ***tardivă*** au manifestări comune, ele aparținând de fapt complicațiilor veritabile. Localizarea procesului la nivelul intestinului subțire se traduce prin sindrom ocluziv sau subocluziv, hemoragii, fistule, accentuarea diareei, malabsorbție cu scădere ponderală masivă, abcese, sindrom peritoneal acut (perforație liberă), sindrom anemic (hemoragii sau malabsorbția vitaminei B_{12} în afectarea ileală). Afectarea predominantă a rectului sau a rectosigmoidului se manifestă prin simptomele proctitei de iradiere, cu tenesme, scaune cu produse patologice (mucus și sânge), rectoragii (uneori masive), apariția fistulelor (rectovaginală, rectovezicală), modificarea calibrului scaunului (sugerând o strictură rectală sau o recurență tumorală).

Modificările vasculare și fibroase pot fi responsabile pentru apariția unui infarct intestinal. Tabloul clinic poate fi completat de dezvoltarea stenozelor ureterale radice.

Sechelele tardive sunt funcționale și organice (1,3,4,7,18).

Sechelele funcționale constau în apariția sindromului de malabsorbție (a acizilor biliari, a carbohidraților, a lipidelor și a vitaminei B_{12}). Efectele directe ale iradierii asupra musculaturii (degenerare miofibrilară, atrofia fibrelor musculare și hialinizarea) determină perturbări ale motricității intestinale. Pseudoobstrucția intestinală poate fi o complicație tardivă și se caracterizează printr-o ocluzie funcțională.

Sechelele organice sunt reprezentate de ocluzie, ulcerații, hemoragii, formare de fistule, infarcte și perforații.

Ocluzia acută și subacută este consecința atât a fibrozei postiradiere (din submucoasă), cât și a aderențelor dintre ansele intestinale. Subocluzia este mai frecventă, iar mecanismele sunt reprezentate de stricturi, stenoze și aderențe multiple.

Ulcerațiile sunt rezultatul modificărilor ischemice induse de scleroza vasculară progresivă. Pot fi superficiale sau profunde (cu afectarea tuturor straturilor). Ulcerele profunde, penetrante se pot complica cu: ocluzie (prin reacția cicatriceală indusă), perforație și hemoragie. În general, ulcerațiile superficiale se vindecă, dar au tendința la recidivă, iar ulcerele profunde se vindecă rar, și atunci cu sechele (stricturi, ocluzie).

Hemoragia – diareea sangvinolentă din fazele precoce ale radioterapiei (în doze mari) reflectă afectarea mucoasă difuză. Când hemoragia apare tardiv, se manifestă ca hematochezie francă și se datorează unui ulcer solitar sau unei ulcerații difuze suprapuse pe o ectazie a vaselor submucoase.

Fistulele reprezintă o complicație tardivă a ulcerelor profunde, penetrante, care străbat toate straturile peretelui intestinal. Ele se dezvoltă între intestin și alte organe pelvine și abdominale. Fistulele enteroenterale sau enterocolice duc la formarea anselor oarbe și la scurtcircuitarea unei arii intestinale absorbtive extinse. Fistulele enterovezicale se manifestă prin pneumaturie. Fistulele rectovaginale sunt precedate de simptomele proctitei și se manifestă prin scurgeri fecaloide vaginale. Abcesele pelvine se formează în situația în care traiectul fistulos nu se deschide într-un organ. Tabloul clinic este cel al unei stări septice, iar dacă abcesul nu este suficient de bine izolat de către epiplon, se poate dezvolta peritonita generalizată.

Infarctul intestinal, o complicație rară, frecvent letală, apare în stadiul terminal al enterocolitei radice. Este consecința ocluziei unui vas major, prin endarterita obliterantă. Uneori este segmentar și afectează mai multe segmente ale intestinului iradiat. Localizarea cea mai frecventă este ileonul pelvin. Se complică frecvent cu perforație liberă.

Perforația liberă intestinală creează tabloul clinic de peritonită acută. Este frecvent consecința infarctului intestinal. În peritonita acută pe terenul enterocolitei radice predomină semnele generale față de cele locale.

Boli maligne – există un risc crescut de cancere induse postiradiere, cu localizare la colon și rect. Femeile cu iradiere pelvină în antecedente au un factor de risc cuprins între 1,2-8 de a dezvolta cancer colic. S-a relatat o incidență crescută postradioterapie a limfoamelor rectale, a angiosarcoamelor de ileon terminal și a mezotelioamelor maligne peritoneale (1,3,4,7).

Explorări diagnostice

Examenul coprologic

Relevă prezența produselor patologice (mucus, sânge) în afectările joase (proctită, rectosigmoidită) sau melenă în interesările înalte ale intestinului subțire.

Examenul endoscopic

Este esențial pentru localizările joase. În perioada acută este prezent tabloul de rectită sau rectosigmoidită, cu mucoasa edematiată, desenul vascular șters, fără friabilitate, spre deosebire de colita ulceroasă, și rar cu ulcerații. În formele severe, mucoasa este hiperemică, cu friabilitate și ulcerații superficiale. În faza tardivă mucoasa are aspect granulat, este friabilă, cu telangiectazii multiple. Ulcerațiile mucoasei rectale apar aproximativ în 10% dintre cazuri și sunt localizate la nivelul peretelui anterior rectal, la 4-8 cm deasupra anusului. Ulcerele variază în dimensiuni, sunt orientate transversal și necesită diferențierea de cancerul rectal. Stenozele rectale sunt de obicei înalte, situate la 8-21 cm de inelul anal. Ulcerele și stenozele rectale se vor biopsia cu atenție, deoarece există riscul unei hemoragii severe sau al unei perforații (19,20).

Examinări radiologice

Irigografia surprinde modificări foarte asemănătoare cu ale colitei ulceroase și bolii Crohn: dehaustrare, modificarea desenului mucos, spiculi marginali sau ulcere izolate, calibru îngustat, stenoze. Stenozele pot fi scurte sau lungi, cu aspect simetric și regulat sau cu margini neregulate și asimetrice, putându-se confunda cu recurențele canceroase. Irigografia poate evidenția traiecte fistuloase.

Examenul baritat descendent evidențiază la nivelul intestinului subțire edemul mucos dilatarea și hipotonia anselor și ulcere superficiale, în faza acută. În faza cronică se constată edem mucos, hipersecreție, îngroșarea submucoasei la nivelul valvulelor Kerkring. Examenul prin enteroclismă dă detalii de finețe. Pe măsura progresiunii fibrozei, apar zone unice sau multiple de stenoze, fixe, greu distensibile. Suspiciunea de ocluzie contraindică examenul descendent (21).

Tomografia computerizată

Are valoare în diagnosticul recurențelor tumorale și pentru detectarea unor semne nespecifice

de fibroză postiradiere: lărgirea spațiului presacrat, îngroșarea țesutului fibros perirectal sau pentru diagnosticul complicațiilor (abcese) (21).

Angiografia mezenterică

Evidențiază modificările vasculare la nivelul ramurilor mici (22).

Malabsorbția

Este prezentă din faza acută și interesează atât principiile alimentare, cât și vitaminele. Poate fi obiectivată prin teste variate: testul absorbției dxilozei, teste expiratorii, testul Schilling, dar în acest stadiu nu are o semnificație clinică. În stadiul tardiv, malabsorbția este prezentă și exprimată, gradul și expresia ei fiind condiționate de segmentul intestinal afectat (până la sindromul de disfuncție ileală) (18).

Popularea bacteriană

Se asociază frecvent (prin stenoze, fistule, tulburări de motilitate), potențând malabsorbția lipidică și vitaminică (18).

Forme clinice

Enterita radică cuprinde spectrul modificărilor structurale și funcționale cauzate de iradierea intestinului subțire, regiunea cea mai radiosensibilă a tractului gastrointestinal.

Proctosigmoidita radică – deși colonul este relativ radiorezistent, incidența colitei radice este crescută din cauza dozelor mari de radiații utilizate în tumorile din această zonă și a relativei imobilități a rectului și a colonului sigmoid.

Manifestările extraintestinale constau în: esofagită radică (disfagie, hemoragii, ulcerații, abcese, mediastinită, pleurezie), gastrită radică (aclorhidrie, gastrită atrofică, ulcerații cronice), manifestări hepatice (hepatita radică, boala venooclu zivă) (7,15,16).

Evoluție. Complicații

Enterocolopatia de iradiere are un potențial evolutiv particular spre complicații, datorită endarteritei fibroase și fibrozei mutilante. Complicațiile majore sunt reprezentate de stenoze, fistule, hemoragii digestive, perforații intestinale, diaree cronică cu malabsorbție severă.

În ciuda progreselor realizate pe plan profilactic și a introducerii în cazurile severe a nutriției parenterale totale, se apreciază că aproximativ 50% dintre pacienți ajung, din cauza complicațiilor, la o intervenție chirurgicală de derivație sau exereză. Nu trebuie neglijată posibilitatea survenirii unui cancer epitelial sau stromal, la nivelul tractului gastrointestinal, secundar radioterapiei (4,24,25).

Diagnostic pozitiv

Diagnosticul pozitiv este facil, la un bolnav cu istoric de iradiere, în fața tabloului clinic menționat. Diagnosticul trebuie să precizeze segmentul predominant afectat, faza evolutivă, prezența complicațiilor digestive și extradigestive (4).

Diagnostic diferențial

Intră în discuție diferențierea de: colita ischemică, boala Crohn, rectocolita ulcero-hemoragică, cancerul rectocolic, cancerul și limfomul intestinal (3,7).

Prognostic

Manifestările ușoare din faza acută (grețuri, vărsături, diaree) dispar după întreruperea tratamentului prin iradiere. Severitatea tabloului clinic din faza acută (ulcerații, diaree sangvinolentă) are valoare de factor predictiv pentru apariția leziunilor tardive. Formele acute care evoluează cu septicemie și sindrom de deshidratare cu tulburări hidroelectrolitice au risc letal. Complicațiile tardive (perforația, infarctul intestinal, ocluzia, hemoragia masivă, fistulele și abcesele) constituie factori de prognostic nefavorabil (26).

Tratament

Faza acută-subacută

Beneficiază în principal de măsuri medicale. Greața și vărsăturile răspund la tratamentul simptomatic (fenotiazină, metoclopramid), domperidon, dar medicamentul de elecție astăzi este zofranul (antagonist al receptorilor $5HT_3$). Diareea apoasă răspunde la administrarea de opioizi sintetici sau la colestiramină (4-16 g/zi), ca și la substanțe mucilaginoase (Metamucil). La copii, și-a dovedit utilitatea administrarea unei diete de restricție (cu excluderea glutenului, a laptelui de vacă și a lactozei) sau elementală. Pacienții denutriți, cu simptome mai severe, beneficiază atât de dieta elementală, cât mai ales de nutriția parenterală totală, care realizează și reducerea secrețiilor biliopancreatice, utilă în faza alterațiilor acute ale mucoasei intestinale. Nu există un consens asupra asocierii corticoterapiei (metilprednisolon) la nutriția parenterală totală (ar putea crește riscul de perforații sau fistulizare). Se recomandă utilizarea aspirinei (1gr/zi), a salazopirinei sau a derivaților de acid 5-ami-

nosalicilic (oral sau în clisme), cu efecte favorabile în controlul diareei, durerii și inflamației (27,28).

Proctita beneficiază de clisme cu corticosteroizi, fără, sau preferabil asociați cu derivați de acid 5-aminosalicilic. Efecte bune s-au observat după asocierea la clismele cu corticosteroizi a terapiei orale cu sulfasalazină sau după utilizarea izolată a clismelor cu sucralfat (2g sucralfat dizolvate în 20 ml apă). Clismele cu sucralfat și-au dovedit superioritatea în tratamentul ulcerului rectal solitar postradioterapie. Au fost comunicate rezultate favorabile după clisme cu acizi grași cu lanț scurt sau administrare de oxigen hiperbar (29).

Rectoragiile ușoare/moderate se opresc spontan și necesită ulterior administrare de preparate de fier pentru corectarea anemiei. Rectoragiile severe impun corecție hematologică și fotocoagulare cu laser (Nd: YAG sau argon) sau electrocoagulare mono- sau bipolară. Rareori se impune intervenția chirurgicală pentru controlul hemoragiei. În rectoragiile rebele se poate încerca irigația rectală cu o soluție de formalină 3,6% (efect favorabil dovedit și în cistitele hemoragice) (30).

Faza tardivă

Trebuie tratată conservator cât mai mult posibil. În stenozele intestinale se utilizează alimentație cu conținut redus în reziduuri celulozice și se administrează laxative lubrifiante. Stenozele joase beneficiază de dilatare manuală sau instrumentală cu mare atenție la riscul perforației. În cazul populării bacteriene dezvoltate prin stenoze sau fistule, dacă nu se pune problema corecției chirurgicale, se indică tratamentul corespunzător intestinului subțire contaminat. Afectarea ileonului distal beneficiază de măsurile terapeutice proprii sindromului de disfuncție ileală. Ocluzia intestinului subțire se tratează inițial prin măsuri conservative: aspirație nazogastrică și nutriție parenterală totală, cu reluarea alimentației orale după retrocedarea simptomelor. Chirurgia se rezervă doar cazurilor care nu răspund la măsurile conservative.

Nutriția parenterală totală se indică la bolnavii cu stenoze și fistule intestinale și sindrom de denutriție, ameliorând starea clinică, biologică și imunologică (24,31).

Indicațiile chirurgicale se limitează la complicațiile majore în urgență care amenință viața pacientului (ocluzie, hemoragii, perforații, infarcte) sau la pacienții cu control inadecvat al manifestărilor (hemoragii, fistule, ulcerații, ocluzii recurente, durere rebelă, malabsorbție severă). În chirurgia enteritei radice trebuie respectate următoarele principii (3,7,26):

- evitarea intervenției chirurgicale în toate situațiile în care este posibil;
- asigurarea preoperatorie a unei stări de nutriție optimale prin nutriția parenterală totală;
- evitarea inciziilor în ariile intens iradiate;
- tratarea preoperatorie a sindromului de intestin subțire contaminat prin antibiotice cu spectru larg;
- realizarea cu preferință a rezecțiilor segmentelor afectate cu evitarea procedurilor de by-pass intestinal (segmentul scurtcircuitat se poate complica cu hemoragii, perforații sau necroze prin infarct);
- evitarea adeziolizelor extinse, care pot transforma perforațiile blocate în perforații libere;
- protejarea anastomozelor joase colorectale prin colostomie transversă proximală.

Durerile abdominale, datorită fibrozei retroperitoneale, pot beneficia de simpatectomie presacrată.

Profilaxie

Profilaxia este esențială și are ca scop minimalizarea expunerii la radiații a țesuturilor sănătoase, prin tehnici de planificare tridimensională a tratamentului, tratament asistat de calculator, în stabilirea dozelor, a fracționării lor, a poziționării pacientului în cursul iradierii (poziția Trendelenburg pentru mobilizarea anselor din pelvis) (32).

Explorarea radiologică cu substanță de contrast a tractului digestiv înainte de iradiere permite aprecierea poziției anselor și adoptarea unei anumite conduite cu privire la poziția pacientului și la dozaj. Dacă se execută o intervenție chirurgicală anterioară iradierii, se poate realiza, prin diferite mijloace, o protecție a intestinului subțire sau o scoatere a sa din câmpul de iradiere (prin oment sau prin utilizarea unor meșe biodegradabile) (33).

Locul agenților radioprotectori nu este încă bine stabilit. S-a observat că dieta elementală din timpul radioterapiei are un efect radioprotector, deoarece reduce secrețiile biliopancreatice. Efecte favorabile s-au observat și prin protecția topică a mucoasei gastrointestinale în timpul iradierii cu sucralfat (atât per os, cât și prin clisme). Se încearcă utilizarea de 2-mercaptopropionil sau acid etil-fosforationic (agentul WR-2721), care acționează ca epuratori ai radicalilor liberi de oxigen. Efect radioprotector ar avea și utilizarea aspirinei (inhibă secreția de prostaglandine E mucoase), a citokinelor (interleukina 1), cât și asocierea de WR-2721 cu prostaglandine (efect

citoprotector al celulelor epiteliale din vilozitățile intestinale) (34).

Stricturile cronice și ulcerele izolate se vor monitoriza periodic, deoarece există un risc de malignizare a acestor leziuni.

Bibliografie

1. Earnest DL, Trier JS. Radiation enteritis and colitis. In: Sleisenger MH, Fordtran JS (eds). *Gastrointestinal disease: pathophysiology, diagnosis and managment*. Philadelphia: WB Saunders Comp, Philadelphia, 1989; 1369-1382.

2. Sher ME, Bauer J. Radiation-induced enteropathy. Am J Gastroenterol 1990; 85: 121-128.

3. Dubois A, Earnest DL. Radiation Enteritis and Colitis. In *Gastrointestinal and Liver Disease. Pathophysiology, Diagnosis, Management*. Sleisenger MH, Fordtran JS, Feldman M, Scharschmidt BF (eds), 6th edition, 1999; cap. 100, CD.

4. Grigorescu M. Enterocolita de iradiere. În: Grigorescu M, Pascu O, *Tratat de Gastroenterologie*, vol I, Ed. Tehnică, Bucuresti, 1997; 774-781.

5. Awward HK. Radiation oncology: radiobiological and physiological perspectives. In: Burendsen GW, Suit H eds. Boston: Kluwer Academia 1990:1-2.

6. Rubin P, Casarett A. A direction for clinical radiation pathology. Front Radiat. Ther Oncol 1972; 6:1-5.

7. Nostrant TT, Robertson JM, Lawrence TS. Radiation Injury. In *Textbook of Gastroenterology*, Yamada T et al., Ed. Lippincott Raven Press, 1996; 2nd edition, cap.113, CD.

8. Elking MM. DNA damage and cell killing cause and effect ? Cancer, 1985; 56: 2351-2355.

9. Brown JM. Sensitizers and protectors in radiotherapy. Cancer, 1985; 55: 2222-2227.

10. Hauer-Jensen M. Late radiation injury of the small intestine: clinical, pathophysiologic and radiobiologic aspects. Acta Oncol, 1990; 29: 401-407.

11. Tarpila S. Morphological and functional response of human small intestine to ionizing radiation. Scand J Gastroenterol, 1971; 6 (Suppl 12), 1-5.

12. Haboubi NY, Schofield PF, Rowland PL. The light and electron microscopic features of early and late phase radiation-induced proctitis. Am J Gastroenterol, 1988; 83: 1140-1145.

13. Galland RB, Spencer J. The natural history of clinically established radiation enteritis. Lancet, 1985; 1: 1257-1262.

14. Mac Naughthon WK. New insight into the pathogenesis of radiation-induced intestinal dysfunction. Aliment Pharmacol Ther 2000; 14: 523-528.

15. Besson I, Goujon JM , Beau P, Silvain C, Morichau-Beauchant M. Les complications digestives de l'irradiation. Hépato-gastro 1995; 4: 327-333.

16. Hasleton PS, Carr N, Schofield PF. Vascular changes in radiation bowel disease. Histopathology, 1985; 9: 517-522.

17. Sandler RS, Sandler DP. Radiation induced cancers of the colon and rectum: assessing the risk. Gastroenterol 1983; 84: 51-56.

18. Greenberger NJ, Isselbacher KY. Malabsorbtion following radiation injury to the gastrointestinal tract. Am J Med, 1964; 36: 450-456.

19. Kimose HH, Fischer L, Spjeldnaes N et al. Late radiation injury of the colon and rectum. Surgical management and outcome. Dis Colon Rectum 1989; 32: 684-689.

20. Silverstein FE, Tytgat GNJ. Radiation-related colitis. In: Krieger A ed. *Atlas of Gastrointestinal Endoscopy*, New-York, Gower Medical Publishing, 1987; 11: 25-11.26.

21. Taylor M, Johnson RJ, Eddleston B et al. Radiological changes in the gastrointestinal and genitourinary tract following radiotherapy for carcinoma of the cervix. Clin. Radiol 1990; 41: 165-169.

22. Carr ND, Pullen BR, Hasleton PS et al. Microvascular studies in human radiation bowel disease. Gut, 1984; 25: 448-454.

23. Mc Donald GB, Sharma P, Matthews DE et al. Venoocclusive disease of the liver after bone marrow transplantation: incidence and predisposing factors. Hepatol, 1984; 4: 116-122.

24. Silvain C, Besson I, Ingrand P et al. Long-term outcome of severe radiation enteritis treated by total parenteral nutrition. Dig Dis Sci 1992; 37: 1065-1071.

25. Gilinsky NH, Burns DG, Barbezat GO et al. The natural history of radiation induced proctosigmoiditis: an analysis of 88 patients. Q J Med, 1983; 205: 40-46.

26. Galland RB, Spencer J. Natural history and surgical management of radiation enteritis. Br J Surg, 1987; 74: 742-748.

27. Morgenstern L, Hiatt N. Injurious effect of pancreatic secretions on postradiation enteropathy. Gastroenterol, 1967; 53: 923-929.

28. The use of elemental diets during cancer therapy. Anticancer Res, 1983; 3: 299-304.

29. Kochlar R, Patel F, Dhar A et al. Radiation-induced proctosigmoiditis. Prospective randomized double blind controlled trial of oral sulfasalazine plus rectal steroids versus sucralfate. Dig Dis Sci, 1991; 36: 103-107.

30. Berken CA, Nd: YAG laser therapy for gastrointestinal bleeding due to radiation colitis. Am J Gastroenterol 1985; 80: 730-731.

31. Triadafilopoulos G, Sarkisian M. Dilatation of radiation induced stricture using sequential Savary-Guillard dilators. Dis Colon Rectum 1990; 33: 1065-1069.

32. Gunderson LL, Russell AH, Llewellyn HJ et al. Treatment planning for colorectal cancer radiation and surgical techniques and value of small bowel films. Int J Radiat Oncol Biol Phys 1985; 11: 1379-1385.

33. Kavanah MT, Feldman MI, Devereux DF et al. New surgical approach to minimize radiation associated small bowel injury in patients with pelvic malignancies requiring surgery and high dose irradiation. Cancer 1985; 56: 1300-1306.

34. Montana GS, Anscher MS, Mansbach CM et al. Topical application of WR-2721 to prevent radiation-induced proctosigmoiditis: a phase I/II trial, Cancer 1992; 69: 2826-2830.

BOLILE ANORECTALE BENIGNE

Iuliu Fodor

Frecvența bolilor anorectale benigne este atât de mare încât nu există statistici reale care să evidențieze incidența acestor îmbolnăviri.

Anatomia funcțională a complexului anorectal

Rectul are în medie 12 cm lungime și un traiect flexuros. Din aceștia, 2/3 revin ampulei rectale și 1/3 canalului anal (3,5-4,5cm). Jumătatea inferioară a canalului anal este acoperită de un epiteliu pavimentos stratificat.

Superior sinusurilor anale există o zonă de tranziție spre jumătatea superioară a canalului anal care este tapetată de un epiteliu cilindric simplu cu numeroase glande tubulare și celule caliciforme secretoare de mucus. Anatomic, cele două zone sunt despărțite de linia dentată. Deasupra acestei zone se află joncțiunea anorectală. Canalul anal este înconjurat de doi mușchi circulari: sfincterul anal intern, respectiv sfincterul anal extern. Sfincterul anal intern este constituit de un inel muscular neted (involuntar) care se continuă cu musculara colonului. Sfincterul extern, compus din fibre striate și supus controlului voluntar, este în continuitate cu mușchiul puborectal, parte a mușchilor ridicători anali (fig.1).

Musculatura anală prezintă contracții tonice, realizând la nivelul canalului anal o zonă de presiune ridicată. Normele sociale impun ca actul defecației să survină numai în anumite momente, ceea ce face ca anusul să fie considerat realizatorul continenței fecale. Cele două sfincter anale realizează o unitate funcțională, prin nervii senzitivi și motori care deservesc această regiune. Senzațiile anale „înalte" sunt importante, în mod particular ele realizând discriminarea dintre prezența gazelor sau a materiilor fecale în rect.

Actul defecației este inițiat prin distensia rectului, care prin reflexul anorectal duce la relaxarea musculaturii dintre cele două sfincter anale. Acest reflex de relaxare poate fi inhibat dacă

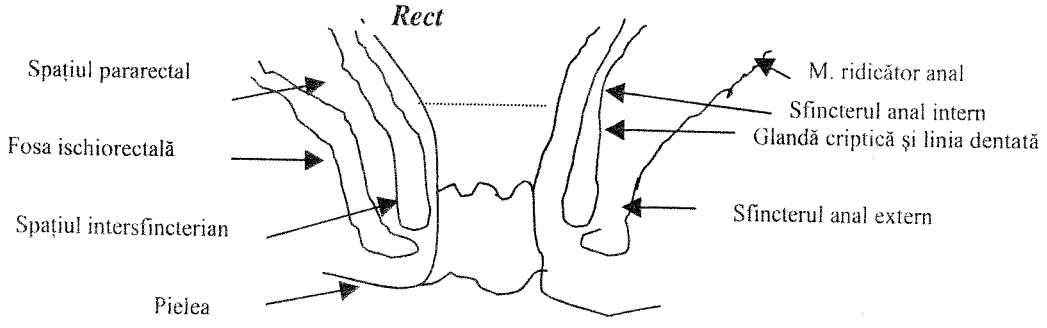

Fig. 1. Diagrama regiunii anorectale (mușchii regiunii anorectale și țesuturile înconjurătoare).

circumstanțele sociale nu permit realizarea defecației. În condiții corespunzătoare, reflexul de defecație este continuat prin relaxarea complexului sfincterial anal, alungirea rectului și creșterea motilității intestinale, prin mărirea presiunii intraabdominale, evenimente care, conjugate, permit trecerea bolului fecal (1).

Semne și simptome

Mijloacele de diagnostic al bolilor anorectale includ anamneza, examenul scaunului, examenul clinic în cadrul căruia un rol central îl are realizarea tușeului rectal, mijloacele de explorare imagistice și de laborator.

Mijloacele de diagnostic utilizate variază de la pacient la pacient. Uneori diagnosticul se poate intui prin realizarea inspecției regiunii anale.

Este totuși surprinzător cât de mulți clinicieni nu realizează importanța efectuării unui examen clinic complet (istoric, manifestări, manevre clinice) (2).

Există două categorii de simptome și semne prin care se pot prezenta bolile anorectale:

1. simptomatologie locală: sângerare, durere, tumefiere, eliminare de secreții;
2. tulburări ale defecației: incontinența fecală și constipația (3).

Durerea

Există trei cauze anorectale comune de durere: fisura anală, abcesul anal și hematomul perianal. Alte cauze de durere perianală sunt reprezentate de condiții patologice anorectale, ginecologice sau urologice:

- anorectale: fistule, tromboze perianale, herpes perianal, carcinomul anal, ulcerul solitar al rectului;
- ginecologice: endometrioză, carcinom, radioterapie;
- urologice: prostatită, litiază vezicală, tumori.

Durerea din fisura anală are un caracter acut, este de scurtă durată și în strânsă corelație cu contracțiile colonului. Ea survine în timpul defecației și cedează la scurt timp după eliminarea materialului fecal.

Durerea continuă asociată cu tumefierea regiunii anale se întâlnește în tromboza hemoroidală externă (hematomul perianal), în special când este asociat un istoric de defecație dificilă prin constipație sau traumatism fizic.

Abcesele anale se manifestă prin durere continuă, pulsatilă, agravate de tuse sau strănut.

Durerea anală de orice etiologie este agravată de contracțiile colonului. Tenesmele, definite ca o senzație inconfortabilă la defecație, apar frecvent în stările inflamatorii anorectale. Când sunt însoțite de senzația imperioasă de a defeca sugerează o proctită.

Trebuie remarcat că durerea nu este apanajul hemoroizilor, aceasta apărând odată cu complicațiile acestora.

Sângerarea (rectoragia)

Caracteristicile sângerării pot ajuta la orientarea diagnosticului cauzal, care trebuie confirmat prin investigații amănunțite.

Sângele roșu aprins pe hârtia de toaletă sau la suprafața materialului fecal, sau care curge în picătură în vasul de toaletă sugerează existența unei surse locale de sângerare, cel mai frecvent fisura anală sau hemoroizi interni.

Sângele amestecat cu materiile fecale sau de culoare închisă situează sursa deasupra canalului anal. Melena are întotdeauna o patologie mai înaltă la nivelul tractului gastrointestinal.

Frecvent, asocierea simptomelor este utilă în diagnostic. Antecedentele de sângerare locală însoțite de defecație dureroasă sugerează o fisură; același tip de sângerare, dar fără durere, sugerează prezența hemoroizilor interni. Rectoragiile se asociază cu scaune diareice în bolile inflamatorii ale colonului.

Când sângerarea este însoțită de durere la eliminarea bolului fecal și după aceea, este probabil un hematom perianal.

Rectoragiile asociate cu tenesme și eliminări de mucus și puroi sugerează o proctită sau un neoplasm rectal.

	Durere	Sângerare	Tumefiere locală	Eliminare de produse patologice	Tulburări ale defecației
Hemoroizi	±	++	++	-	-
Fisura anală	++	++	-	-	±
Fistula anală	++	±	-	++	-
Boală rectală	-	+	±	-	++

Prolapsul mucoasei anorectale

În evaluarea protruziei de la orificiul anal se va ține cont de câteva elemente: dacă se produce spontan sau numai la defecație; dacă țesuturile prolabate se reduc de la sine sau necesită reducție manuală; cât de mare este amploarea prolapsului.

Prolapsul rectal complet (proccidența) trebuie să fie diferențiat de prolabarea mucoasei sau a unor hemoroizi interni. Proccidența anorectală se produce mai frecvent la femei (F:B-6:1), se asociază frecvent cu incontinență fecală, iar în fazele avansate survine chiar la tuse sau strănut. Pe porțiunea prolabată a rectului apar escoriații care conduc la tenesme, eliminări de mucus și sângerare.

La examinarea fizică se va aprecia tonusul sfincterului anal, care de obicei este scăzut.

Prezența unei formațiuni perianale

O formațiune perianală dureroasă poate fi un abces sau un pachet hemoroidal extern trombozat (hematom perianal). Din anamneză se va afla dacă apariția formațiunii a fost însoțită de sângerare sau de eliminare de puroi. De asemenea, este util de apreciat comportamentul sexual al subiectului, în zonă putându-se evidenția condiloame acuminate sau leziuni datorate comportamentului homosexual.

Pruritul

„Mâncărimea" anală este o trăsătură comună a mai multor condiții anorectale, cum ar fi: prezența unei infecții locale (candidoză, condilomatoză), dermatită de contact, psoriazis, paraziți, eliminări de produse patologice. În anumite circumstanțe se recunoaște existența unui prurit anal idiopatic.

Secrețiile

Deși *mucusul* este un produs normal al mucoasei colorectale, prezența sa vizibilă în scaun nu este fiziologică. Eliminări crescute de mucus însoțesc rectoragiile din proctite și neoplasme colorectale. Prezența mucusului pe lenjerie sugerează un prolaps, iar când amprentarea se produce și cu materii fecale, cel mai probabil există un grad de *incontinență anală.*

Semnul „falsului prieten" constă în incapacitatea de a discerne între prezența de gaz sau solid în rect, iar istoricul „accidentelor", ca și necesitatea de a purta comprese ziua sau noaptea, sugerează dimensiunea incontinenței.

De asemenea, se mai pot produce și alte apariții de produse patologice, cum ar fi sângerarea unui pachet hemoroidal extern trombozat, eliminarea de puroi dintr-un abces, dintr-o fistulă sau în cadrul unei boli pilonidale (4).

Incontinența anală poate fi produsă de leziuni ale sfincterului anal în copilărie sau postchirurgical, de boli neurologice generalizate (leuconevraxită) sau poate avea un caracter idiopatic. Deseori, această titulatură ascunde însă o neuropatie a nervului pudendal.

Când este afectat predominant sfincterul anal intern, istoricul relevă o „scurgere" continuă a materiilor fecale, în timp ce în afectarea sfincterului anal extern pierderile au loc ocazional și sunt însoțite de un caracter de necesitate (5).

Constipația persistentă poate conduce la probleme ale planșeului pelvin și ale musculaturii anale. Acest tip de constipație, produsă prin obstrucție pelvină joasă (anism), trebuie diferențiată de constipația de alte cauze (motilitate colonică redusă).

Istoricul va urmări severitatea constipației și relația cu consumul de laxative, frecvent existând în antecedente o agresiune medicamentoasă constantă asupra mucoasei intestinale.

Examinări digestive

Pacientul cu probleme anorectale poate fi jenat în a se adresa medicului. Prima măsură care se impune va fi explicarea examinărilor necesare, în scopul de a reduce anxietatea pacientului, element ce va avea ca rezultat și creșterea cooperării acestuia.

Examenul fizic

Are de atins două obiective: să excludă o altă cauză a suferinței, inclusiv o problemă neurologică, și să descopere cauzele locale pentru simptomatologia anorectală.

Examinarea se va face urmărind patru etape de lucru: inspecția regiunii anale, palparea, anuscopia și rectosigmoidoscopia.

Poziția

Pacientul va fi plasat în poziție genupecturală sau decubit lateral stâng (mai puțin recomandat). Poziția genupecturală conferă cel mai bun și mai simplu acces pentru examinator. Poziția de decubit lateral stâng oferă un mai mare confort pentru pacient și se poate efectua pe orice masă sau pat.

Inspecția regiunii anale poate să descopere o patologie externă evidentă. Se va evalua deschiderea anusului în condiții de repaus, o poziție de relaxare sugerând un prolaps sau o suferință sfincteriană, posibil neurologică. Se va continua apoi cu depărtarea blândă a feselor, manevră ce poate provoca durere pe o fisură anală. Cerând pacientului să crească presiunea intraabdominală, se pot obține mai multe informații, hemoroizii interni putând protruza sau putându-se releva un prolaps anorectal. Pielea perianală se va examina

căutându-se leziunile de grataj, erupțiile perianale, negii sau orificiul de deschidere a unei fistule.

În caz de evaluare a unei leziuni neurologice, se va determina prezența reflexului anorectal. Acesta se produce prin nervii sacrați S3, S4, S5, care deservesc pielea regiunii perianale și care, la atingere, va conduce la contracția reflexă a sfincterului anal extern.

Palparea

Pentru această examinare sunt necesare o mănușă de cauciuc și o cremă lubrifiantă. Pacientului i se va explica faptul că urmează ca un deget să îi fie introdus cu blândețe în rect. În timp ce cu o mână se vor depărta fesele, degetul lubrifiat va fi plasat în deschiderea anusului și apoi se va progresa încet în canalul anal. Anterior, se va palpa prostata la bărbat și cervixul la femeie, apoi se va aluneca cu degetul înspre posterior și înainte, evaluând atent restul circumferinței anorectale. De asemenea, se vor nota tonusul de repaus al sfincterului anal și unghiul anorectal. Este foarte importantă depistarea unor indurații, ca și posibila palpare a deschiderii unui traiect fistulos, elemente ce pot scăpa metodelor imagistice de evaluare a regiunii anorectale. La retragere, degetul examinator va fi bine inspectat, căutându-se urme de sânge sau puroi.

Anuscopia și rectosigmoidoscopia

Canalul anal și rectul se pot vizualiza prin intermediul anuscopului și al rectosigmoidoscopului.

Anuscopia permite depistarea vizuală a hemoroizilor, tumorilor și a orificiului intern al fistulelor din canalul anal. Rectosigmoidoscopia se poate efectua cu un sigmoidoscop rigid (25 cm) sau flexibil, acesta permițând o mai bună mobilitate.

Rectosigmoidoscopia evaluează cel mai bine această zonă, fiind superioară clismei baritate. Există o gamă largă de rectosigmoidoscoape cu diametre variabile (1,1-1,9-2,7 cm), cu sisteme de iluminare proximală sau distală.

Examinarea digitală o precedă pe cea instrumentală, în această succesiune prima facilitând-o pe cea de-a doua prin relaxarea sfincteriană pe care o produce. Având vârful bine lubrifiat, rectosigmoidoscopul se va introduce întâi cu blândețe, apoi, după depășirea sfincterului anal, cu o mișcare rapidă, cât mai sus în rect. Și de această dată este bine să se explice pacientului ceea ce va urma și faptul că senzația de evacuare imperioasă este declanșată de prezența instrumentului în rect. Se poate proceda la o insuflare moderată cu aer, cu rolul de a permite o mai bună vizualizare a mucoasei, deși acest lucru poate crește senzația de disconfort a pacientului. Se va proceda apoi la retragerea gradată a rectosigmoidoscopului, prin largi mișcări circulare, care să permită o vizualizare cât mai bună a pereților intestinali, a pliurilor mucoasei și a valvulelor Houston.

În literatură se citează o adâncime medie de examinare de 18-20 cm (6). Dintre incidentele și accidentele metodei trebuie citate perforația (foarte rară), bacteriemia tranzitorie și leziunile prin insuflarea cu aer. Se recomandă profilaxia antibiotică la pacienții cu proteze valvulare. Biopsia din zonele de interes și manoperele de coagulare se pot efectua în funcție de performanțele aparatului (7).

După aceste examinări, cei mai mulți pacienți cu suferințe anorectale nu necesită alte teste pentru stabilirea diagnosticului și a tratamentului necesar. În alte cazuri însă, examinările trebuie continuate prin: (1) investigații care să confirme sau să infirme o boală colorectală, (2) testarea funcțională a canalului anal, (3) explorarea imagistică a regiunii anorectale.

Testarea funcției anale

Există numeroase controverse privind validitatea acestor teste în aprecierea funcțională a canalului anal. Totuși, manometria anală și electromiografia sfincterelor anale sunt astăzi două metode de lucru standardizate a căror efectuare duce la lămurirea diagnosticului în multe situații.

Manometria anală determină tonusul de repaus, care exprimă funcționarea sfincterului anal intern, și tonusul la contracția voluntară, care exprimă funcția sfinterului anal extern. Prin determinarea presiunilor cm cu cm se poate aprecia lungimea canalului anal, iar pentru complianța rectală se urmărește răspunsul pacientului la distensia rectală progresivă.

Electromiografia sfincterelor anale are un rol major în măsurarea timpului de conducere a impulsurilor prin nervul rușinos care deservește sfincterul anal extern, noțiunea de latență motorie a nervului rușinos fiind esențială în definirea incontinenței anale de cauză neurologică (8).

Investigații imagistice

La toți pacienții cu suferințe anale este necesară evaluarea imagistică a canalului anal și a rectului. Dacă la cei mai mulți se poate obține o imagine clinică bună prin metode endoscopice de vizualizare, în anumite cazuri se recurge la *ecografie endorectală*. Aceasta constă în plasarea unui transductor adaptat în rect, obținându-se imagini detaliate ale mucoasei, sfincterelor anale și țesuturilor înconjurătoare. Sfincterul anal intern este vizualizat ca un inel intens hipoecogen (negru), iar cel extern ca o structură inelară mixtă. Se pot aprecia existența și mărimea defectelor

sfincteriene, prezența unor structuri anormale, prezența abceselor sau a traiectelor fistuloase.

Prin *tehnici de medicină nucleară* se poate măsura timpul de tranzit al colonului, utilizând un trasor radioactiv sau un marker radioopac (9).

Rezonanța magnetică nucleară permite obținerea unor imagini de calitate ale musculaturii anale, planșeului pelvin și fosei ischiorectale.

Hemoroizii

Hemoroizii sunt dilatații varicoase pornite din plexurile venoase hemoroidale anorectale, localizate în canalul anal (hemoroizi interni) sau în zona cutaneo-mucoasă a rectului (hemoroizi externi).

Hemoroizii externi perisfincterieni iau naștere din plexul venos hemoroidal inferior aparținând venei cave inferioare.

Hemoroizii interni aparțin plexului venos hemoroidal superior, componentă a sistemului port, de care este legat prin venele mezenterice inferioare.

La început, hemoroizii apar ca niște mici dilatații venoase, apoi cresc în volum, luând forma unui ghem care apropie plexul hemoroidal superior de rețeaua venoasă hemoroidală inferioară, unindu-se cu aceasta prin numeroase anastomoze. Inițial, dilatațiile varicoase cuprind numai submucoasa, mamelonând difuz canalul anal, apoi se reunesc într-un burelet circular. În timp, aceștia coboară și ajung să depășească zona cutaneo-mucoasă a anusului, devenind marginali sau externi.

Etiopatogeneză

Apariția hemoroizilor în copilărie și la bătrânețe este rară. Este o afecțiune frecventă atât la bărbați, cât și la femei, în special între 30-50 de ani. Apariția bolii hemoroidale este explicată prin gruparea factorilor cauzali în trei categorii etiopatogenice: hipertensiunea din vena portă, teoria mecanică și teoria inflamatorie.

Hipertensiunea portală

După această teorie, hemoroizii ar fi legați de hipertensiunea portală prin rolul jucat de venele hemoroidale superioare. Hipertensiunea portală este locală și generală. Forma locală ia naștere din compresiunea venelor hemoroidale superioare la nivelul tractului rectal submucos sau ca urmare a contracției punctului de ieșire prin musculatura rectului. Forma generală este în legătură cu refluxul venos obținut prin absența valvulelor venelor sistemului port, hipertensiunea venoasă producând turgescența ampulelor lui Duret. Ortostatismul facilitează refluxul venos, explicând de ce hemoroizii sunt o maladie exclusiv umană. Există însă suficiente argumente care pun în discuție această teorie (10).

Teoria mecanică

Pune accentul pe efortul de defecație prin care crește presiunea în cavitatea abdominală. Urmarea este supraîncărcarea rețelei hemoroidale, care devine turgescentă. Un alt factor mecanic este legat de laxitatea submucoasei rectului superior față de plexul muscular hemoroidal. Astfel, în cursul defecării, mucoasa coboară și produce modificarea rețelei vasculare venoase, cauzând dilatații hemoroidale.

Teoria inflamatorie

Conform acesteia, din cauza leziunilor repetate ale mucoasei prin trecerea materiilor fecale, se produc iritația și inflamația canalului anal și ale formațiunilor anexe. Inflamația este cauza trombozelor vasculare multiple, factor declanșator al crizelor hemoroidale.

Se cunosc ca descriere hemoroizi simptomatici și hemoroizi asimptomatici. Mecanismul apariției durerii se explică prin complicarea hemoroizilor asimptomatici cu tromboză, infecție sau erodarea suprafeței mucoasei. Printre cauzele locale, cele mai obișnuite sunt compresia vaselor ce ies prin plexul hemoroidal și iritația sau inflamația locală.

Prin inflamațiile locale se explică crizele hemoroidale și anitele secundare unor boli intestinale, ca rectocolita ulcero-hemoragică, boala Crohn, dizenteria amoebiană, tumorile viloase, fecaloame.

Hemoroizii externi fiind localizați sub tegument, sunt adesea dureroși, în special dacă cresc brusc în volum. Aceste episoade conduc la o tumefiere albastră și sensibilă la marginea anusului, secundară trombozei unei vene din plexul hemoroidal extern, nefiind neapărat însoțită de lărgirea venelor plexului intern. Deoarece trombusul este localizat de obicei la nivelul musculaturii perisfincteriene, se produce frecvent și un spasm anal (11).

Cauzele generale cele mai frecvente sunt: tulburările endocrine, afecțiunile hepatice, tulburările cardiovasculare și HTA. În cadrul tulburărilor endocrine sunt cunoscute puseele hemoroidale catameniale, constipația din hipotiroidism și hiperfoliculinemia de sarcină. În ciroze, se observă hemoroizi și se pare că există un echilibru între varicele esofagiene și hemoroizi, variația lor fiind în proporție inversă.

În cadrul hipertensiunii arteriale s-au descris rectoragii din hemoroizi, mai ales în puseele

hipertensive, interpretându-se ca pierderi la nivelul unor supape de siguranță.

În lipsa unor cauze evidente, se vorbește despre hemoroizii „idiopatici", în care intervin factori de teren și cauze favorizante.

Se cunoaște aproape cu certitudine rolul eredității, iar factorul social apare mai ales la persoanele sedentare sau la anumiți sportivi (călăreți, ciclişti).

Bolile metabolice, obezitatea și diabetul, litiaza biliară și, după unii autori, și guta – prin creșterea uricemiei – sunt factori metabolici frecvent întâlniți la persoanele cu hemoroizi.

Dintre cauzele predispozante, cea mai frecventă este tulburarea de tranzit intestinal. Astfel, constipația este cel mai des întâlnită, intervenind prin factorii mecanici sau iatrogeni (folosirea necontrolată a laxativelor iritante).

De asemenea, diareile acute de origine infecțioasă sau alimentară pot conduce la declanșarea crizelor hemoroidale. Nu în ultimul rând, trebuie amintit abuzul alimentar de condimente și băuturi alcoolice care poate duce la iritarea hemoroizilor existenți.

Tablou clinic

Simptomele clasice ale crizei hemoroidale sunt durerea, hemoragia, prolapsul hemoroidal și scurgerile. Clinic, durerile hemoroidale apar în urma unei perioade de constipație sau în cadrul unui puseu diareic acut și durează 2-3 zile. Hemoroizii interni devin simptomatici numai în caz de complicare a acestora cu tromboză, hemoragie sau inflamație. Hemoroizii externi, prin poziția lor imediat sub tegument, sunt aproape tot timpul simptomatici (12).

Durerea poate fi sub formă de apăsare, arsură, uneori însoțită de tenesme, mergând până la dureri violente care se accentuează la mers sau defecație. Frecvent, este însoțită de o coloratură emoțională intens negativă.

Hemoragia este un simptom aproape constant, uneori relevant pentru boală. Sângele este roșu aprins sau mai rar roșu închis, prin stagnarea în ampula rectală. După efortul de defecare, apar sângerări într-o cantitate variabilă, de la câteva picături până la hemoragie masivă. Frecvent, pacientul descoperă sânge roșu proaspăt pe hârtia de toaletă sau observă la suprafața materiilor fecale câteva picături de sânge care nu se amestecă cu acestea. Sângerările îndelungate, uneori neobservate, pot să ducă la anemii. După defecare, poată să apară prin compresiunea mecanică prolapsul hemoroidal, inițial putându-se reduce spontan, apoi, în timp, din ce în ce mai dificil, necesitând uneori introducere manuală.

Ținând cont de mărime și structură, hemoroizii interni se pot subîmpărți în patru grade de severitate:

- gradul I: dilatarea peretelui vascular fără să existe prolaps;
- gradul II: hemoroizii prolabează în cursul efortului de defecație, dar se retrag întotdeauna spontan;
- gradul III: hemoroizii prolabează la defecație și necesită reducere manuală;
- gradul IV: hemoroizi ireductibili, posibil trombozați.

Durerea caracteristică crizelor hemoroidale se produce numai pe hemoroizii interni de gradul III și IV.

La persoanele în vârstă, în cadrul congestiei hemoroidale, pot să apară tulburări urinare care pot să orienteze fals diagnosticul înspre un adenom de prostată.

Din cauza scurgerilor mucoase sau mucosangvinolente declanșate de prezența hemoroizilor prolabați și infectați, apar iritații locale și prurit.

Localizările predilecte ale hemoroizilor sunt la nivelul orelor 3, 7, 11.

Diagnostic

Diagnosticarea hemoroizilor interni și externi se face prin inspecție, palpare (tușeu rectal) și vizualizarea directă cu ajutorul anuscopului sau rectosigmoidoscopului. Deoarece astfel de leziuni sunt foarte frecvente, ele nu trebuie privite ca fiind cauza unei hemoragii rectale sau a unei anemii hipocrome până nu se explorează și porțiunea proximală a tractului gastrointestinal. Pierderea acută de sânge poate fi atribuită ocazional hemoroizilor interni. Anemia cronică sau sângerările oculte în scaun, în prezența unor hemoroizi mari, dar fără semne de sângerare, necesită investigații suplimentare pentru depistarea unui posibil polip, neoplasm sau ulcer.

Tratament

Majoritatea hemoroizilor răspund la tratamentul conservator cu băi locale sau alte forme de căldură umedă, agenți de înmuiere a scaunului și repaus la pat.

Regimul alimentar are o importanță deosebită. Se exclud condimentele și mâncărurile condimentate (muștar, piper, boia, ardei iute) și băuturile alcoolice. În caz de constipație se recomandă alimente bogate în fibre alimentare (legume,

fructe crude, pâine intermediară). Sunt interzise laxativele iritante.

Tratamentul medical este rezervat simptomelor minore, mai ales în caz de corecție a tulburărilor de tranzit și a unei slabe igiene locale. Se utilizează cu succes trofice venoase care reduc și inflamația (Detralex).

Tratamentul local utilizează pomezi și supozitoare. Pomezile conțin antiseptice și antibacteriene, antibiotice de contact și antibiotice solubile. Substanțele anestezice folosite sunt derivați de cocaină sau anestezină. De asemenea, mai conțin AINS și derivați de heparină. Preparatul cel mai utilizat are următoarea formulă:

Rp/
Hidrocortizon 1 ml
Anestezină 3 g
Colargol 1 g
Lanolină 10 g
Vaselină 10 g
MF ungv.

Dintre pomezi, cu bune rezultate se recomandă:

Rp/
Prednisolon 0,06 g
Neomicină 0,5 g
Oxid de Zn 5 g
Vaselină 15 g
Lanolină 15 g
MF pomadă

Unguentele se aplică pe regiunea perianală după o baie călduță de șezut cu ceai de mușețel.

Când există doar modificări hemoroidale interne, se recomandă utilizarea supozitoarelor. Există patru tipuri principale de supozitoare:

- locale, cu efect de protecție a mucoasei, care conțin săruri de bismut și silicoizi;
- anestezice, se vor utiliza cu precauție deoarece, fiind anestezice de contact, pot determina reacții dureroase după epuizarea efectului;
- antiinflamatorii nesteroidiene sau corticoizi;
- cu acțiune predominant vasculară, conținând anticoagulante și medicație venotropă.

De obicei se prescrie formula:

Rp/
Anestezină 0,01 g
Extract de beladonă 0,02 g
Fenilbutazonă 0,10 g
Butir cacao pt. 1 supozitor
DS 1-2 supozitoare/zi.

Există și formule tipizate: Hemorzon, Hemorsal, Proctolog etc. Asocierea de trimebutină și ruscogenină în preparatul Proctolog are rezultate favorabile – trimebutina este antispastic, iar ruscogenina are efect venotonic și vasculotrop.

Alte mijloace de tratament

Scleroterapia are ca indicație hemoragia și de obicei nu aduce beneficii de durată.

Hemoroidectomia rămâne cel mai adecvat tratament al hemoroizilor simptomatici, atunci când simptomele alterează calitatea vieții pacienților. Durerea postoperatorie constituie o problemă de interes și este frecvent reclamată de pacienți.

În criza hemoroidală se folosește tratamentul medical și chirurgical, trombozele hemoroidale având indicație de incizie și extragere a cheagului, urmată de compresia regiunii incizate. În caz de inflamație acută anală, proctită ulcerativă sau colită ulcerativă, nu trebuie efectuată nici o manevră chirurgicală. Înaintea efectuării hemoroidectomiei, fiecare pacient trebuie investigat anterior prin proctoscopie sau colonoscopie.

Crioterapia se recomandă în managementul funcțional al hemoroizilor interni de gradul I, II și uneori III. Se utilizează un aplicator înghețat, care se plasează cu ajutorul anuscopului, de obicei deasupra liniei dentate, pentru a minimaliza disconfortul pacientului.

S-au obținut rezultate bune prin utilizarea de nitrogen lichid.

Fistula anală

Fistula anală este un traiect între canalul anal și perineu.

Fistula anală se formează în cursul evoluției infecțiilor regiunii perianale, cel mai frecvent după o infecție a glandelor criptice. Ea are unul sau mai multe orificii de deschidere externă, un traiect primar de comunicare ce se deschide în canalul anal la nivelul liniei dentate, și, posibil, un al doilea traiect secundar, a cărui dispoziție poate fi complexă.

În clasificarea fistulelor anale se ține cont de deschiderea orificiului extern a traiectului primar. Astfel, cea mai comună este *fistula intersfincteriană*, în care are loc traversarea sfincterului anal intern de către traiectul fistulos. Următoarea variantă ca frecvență este fistula *transsfincteriană*, unde traiectul fistulos traversează ambele sfinctere anale, intern și extern. Însumate, aceste două variante reprezintă 95% din totalul fistulelor anale (fig. 2).

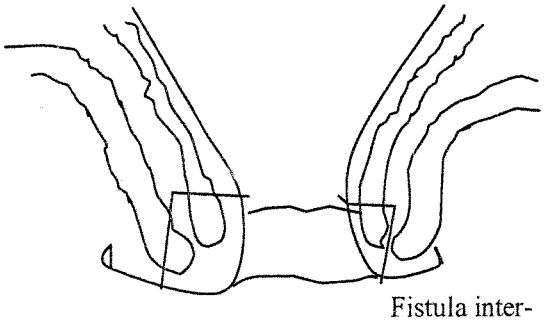

Fig. 2. Fistule anale.

Se mai descriu *fistule criptoglandulare* care pleacă din spațiile de deasupra mușchilor ridicători anali (spațiile pararectale), traversează sfincterul anal extern și penetrează mușchii ridicători anali în drumul lor spre tegumentul perineal.

Alte tipuri de fistule sunt mult mai rare și nu se mai asociază cu infecția glandelor criptice. Există așa-numita *fistulă superficială,* unde traiectul fistulos începe sub sfincterul anal extern și este scurt. Mecanismul de apariție a acestor fistule este reprezentat de proliferarea țesuturilor cicatriceale în cursul vindecării unei fisuri anale.

Mai poate exista și un tip de *fistulă extrasfincteriană,* în acest caz neexistând comunicare cu canalul anal. Circumstanțele de apariție a acestor fistule extrasfincteriene sunt reprezentate de stările de sepsis pelvin din boli intraabdominale, cum sunt boala Crohn și diverticulitele. Traiectul fistulos pleacă de la colonul rectosigmoid către tegumentul perineal lateral, traversând complexul sfincterian anal. Acest tip de fistulă poate apărea și după procedee chirurgicale aplicate pe rect.

Pacienții cu fistule anale pot avea în antecedente abcese ale regiunii perianale, drenate spontan sau chirurgical.

Pe traiectul fistulos există eliminări continue sau sporadice din sinusurile anale. Frecvent, se poate produce infectarea traiectului fistulos cu durere și tumefacție locală.

Examinarea regiunii perianale poate să detecteze în cele mai multe cazuri orificiul sau orificiile de deschidere externă a unei fistule anale, iar prin palpare se poate simți partea superficială a traiectului fistulos sub degetul examinator. Orificiul intern de deschidere poate fi sugerat de o zonă de indurație detectată la efectuarea tușeului rectal. Ocazional, acest orificiu poate fi vizualizat cu anuscopul, în special când există ca marker o urmă de puroi.

În cazurile când nu se poate stabili direcția traiectului fistulos, se va ține cont de *regula Goodsall:* o fistulă anterioară va merge direct către cea mai apropiată criptă, în timp ce o fistulă cu deschidere posterioară va avea deschiderea internă într-una dintre criptele cu dispoziție pe linia mediană posterioară. În cazurile complexe se pot utiliza explorări imagistice suplimentare, cum sunt ecografia de părți moi și rezonanța magnetică nucleară.

În anumite cazuri, existența unor fistule anale se asociază cu boli intestinale, ca: boala Crohn, tuberculoza intestinală, tumori rectale sau traumatisme produse de corpi străini. În examinarea clinică a pacienților cu fistule anale se va avea în vedere și excluderea unei astfel de posibilități.

Diagnosticul diferențial al fistulelor anale se va face cu hidrosadenita supurativă și boala pilonidală, o examinare clinică atentă orientând de obicei către diagnosticul corect.

Tratament

Principiul de bază al managementului unei fistule anale este de a reuși deschiderea și drenarea traiectului fistulos, fără a leza în nici un fel musculatura anală.

Identificarea orificiului intern are o mare importanță, deoarece el trebuie lăsat deschis, înlăturat sau închis. Se poate încerca cateterizarea orificiului de deschidere externă, pentru identificarea orificiului intern. Această manoperă se face cu atenție, deoarece în această zonă se pot crea ușor căi false. În anumite cazuri, orificiul intern poate să fie stenozat și să nu permită cateterizarea. Pentru identificarea traiectelor secundare se va căuta existența țesutului de granulație, orificiul intern al acestora trebuind lăsat deschis.

Riscul incontinenței anale după aceste manopere este foarte mic, preferându-se un tratament relativ conservativ în detrimentul celui agresiv chirurgical, care presupune sacrificarea sfincterului anal extern în cazul fistulelor intersfincteriene. La femei se va avea o grijă deosebită în tratamentul fistulelor anterioare (13).

Pentru fistulele transsfincteriene, riscul incontinenței anale este mult mai mare dacă orificiul intern va rămâne deschis. S-au dezvoltat mai multe variante chirurgicale pentru a evita acest inconvenient. Astfel, se încearcă deschiderea numai a părții inferioare a fistulei și închiderea orificiului intern printr-un lambou musculo-mucos rectal. Fistulotomia va ține întotdeauna cont de relația traiectului cu aparatul muscular anal, în chirurgie existând adevărate strategii tehnice care încearcă să conserve aparatul sfincterian anal.

Fisura anală

Fisura anală este constituită printr-o ulcerație a canalului anal, situată sub linia pectinee, cel mai adesea posterior. Există de obicei o creștere a presiunii anale de repaus, legată de o hiperactivitate a sfincterului intern.

Cea mai frecventă cauză se pare că este distensia excesivă a canalului anal, prin trecerea unui bol fecal consistent. Bolnavii asociază apariția simptomelor cu eliminarea unui scaun voluminos de constipație.

Afectează mai ales sexul feminin, persoanele constipate, evoluând concomitent cu hemoroizii.

Clinic, durerea apărută după defecare este simptomul relevant. Se prezintă ca o arsură sau înțepătură, iradiind spre sacru, vezica urinară sau membrele inferioare.

Un simptom frecvent este sângerarea, apărând sub formă de striuri longitudinale pe scaun sau câteva picături după defecare.

La inspecția regiunii anale se constată o plică anală proeminentă, edematiată. Dacă se dilată ușor zona radială cutaneo-mucoasă a anusului, apare fisura, sub forma unei discontinuități epiteliale, alungită, ovală și roșie. Orientarea este în 80% dintre cazuri spre coccis (10).

Distensia canalului anal prin rectoscopie pune în evidență atât fisura care sângerează, cât și fisurile mai vechi, semicicatrizate.

Tratament

Tratamentul fisurii anale este medicamentos și prin dilatare digitală instrumentală și chirurgicală.

Sfincterotomia posterioară cu fisurectomie corijează hiperpresiunea anală de repaus, fără a modifica presiunea de retenție maximală postoperatorie. După o anestezie locală se poate introduce în canalul anal un ecarton bivalv, destinzându-se canalul anal cu întinderea fisurii până la limita toleranței durerii. Se injectează 2 ml xilină pe marginea externă a fisurii.

După dispariția durerii, se continuă dilatarea progresivă. Prin cele două valve ale ecartonului se introduce un unguent cu colargol, rivanol, balsam Peru, vitamina A și anestezină. Se repetă câteva ședințe, cu rezultate favorabile, apoi se va trata constipația.

Seara, înainte de culcare, sunt binevenite băile de șezut cu ceai de mușețel.

Stenozele anorectale

Stenozele anorectale reprezintă diminuarea calibrului canalului anorectal prin cauze intrinseci și extrinseci.

Cauzele intrinseci duc la stenoză prin constituirea unui înveliș conjunctiv scleros, cicatriceal, în urma unor procese inflamatorii. În acest caz, sub nivelul stenozei se evidențiază congestia și ulcerația mucoasei afectată de un proces de rectită.

Cauzele extrinseci sunt reprezentate de procese patologice perirectale compresive.

Din punct de vedere etiologic, se descriu stenoze anorectale congenitale, postinfecțioase (tuberculoză, sifilis, actinomicoză, boala Favre), postiradiere, după traumatisme sau intervenții chirugicale.

Manifestările clinice constau în tulburări de defecație. Constipația este cauzată inițial de tulburările de kinetică rectală, fenomenele atenuându-se pe parcurs. Odată cu agravarea constipației, starea generală a pacienților se alterează, apărând manifestări de subocluzie sau chiar ocluzie intestinală. Pentru stabilirea diagnosticului se utilizează tușeul rectal, rectoscopia și examinarea radiologică, care precizează aspectul mucoasei, respectiv extensia procesului stenotic. Dacă este posibil, tratamentul trebuie să vizeze etiologia stenozelor (cauzele infecțioase, compresiunile externe). Stenozele cicatriceale se pot rezolva prin dilatări progresive. Adesea însă este necesar tratamentul chirurgical.

Prolapsul rectal

Această afecțiune se constituie prin prolabarea plexurilor hemoroidale sau a mucoasei rectale nehemoroidale. Prolapsul exterior interesează peretele rectal în totalitate.

Prolapsul mucoasei rectale este mai frecvent în prima copilărie.

Prolapsul întregului perete rectal este mai des întâlnit la femei, mai ales peste 40 de ani, dar se poate găsi și la bărbați între 20 și 40 de ani.

Cauzele *prolapsului rectal parțial* sunt reprezentate de hemoroizi interni de gradul III și IV, unele tehnici operatorii pentru hemoroizi după lezarea sfincterului anal în cursul intervențiilor pentru fistulele anale. Alți factori favorizanți sunt multiparitatea, atonia sfincterului anal prin boli neurologice (leziuni de coadă de cal, sifilis nervos, leuconevraxită, polinevrite).

Prolapsul rectal total se realizează prin anomalii ale deflexiunii rectovaginale sau rectovezicale a peritoneului, mobilitate anormală a rectului prin defect de fixare, laxitatea crescută a musculaturii planşeului pelvin şi a spaţiilor pararectale.

Clinic, se constată prolapsul rectal reductibil sau ireductibil, însoţit sau nu de complicaţii: incontinenţa anală, hemoragii, ulceraţii, gangrene, ruptura prolapsului.

Tratamentul este chirurgical.

Polipii rectali

Polipii rectali sunt proeminenţe circumscrise în lumenul rectal şi sunt similari ca aspect cu polipii colonici. Ei pot fi solitari sau multipli.

Cauzele apariţiei polipilor rectali solitari sunt necunoscute. În polipoza familială multiplă se recunoaşte existenţa unui factor ereditar. Polipii sunt mai frecvenţi la sexul masculin. Iritaţia cronică ar putea constitui un factor favorizant prin proliferare epitelială reparatorie excesivă.

Clinic, polipii sunt frecvent asimptomatici. Uneori pot apărea sângerări intermitente, reduse cantitativ, cu sânge proaspăt. Diagnosticul se stabileşte prin tuşeu rectal şi prin rectosigmoidoscopie. Clisma baritată şi endoscopia digestivă inferioară au importanţă în descoperirea polipilor situaţi deasupra joncţiunii rectosigmoidiene.

Tratamentul polipilor este în funcţie de amplasarea lor, numărul şi tipul lor histologic.

Polipii pediculaţi se excizează prin rectosigmoidoscopie. Criteriile folosite pentru cauterizare şi excizie locală sunt: absenţa aderenţei sau a fixării rectului la ţesuturile învecinate, polipi mobili pe tunica musculară, lipsa indurației polipilor, lipsa antecedentelor de ocluzie intestinală, lipsa modificărilor maligne.

Anismul

Anismul este imposibilitatea de relaxare a muşchilor puborectali şi a sfincterului anal extern, condiţie patologică care conduce la constipaţie rebelă, prin obstrucţia evacuării materialului fecal.

Manifestările clinice cuprind, pe lângă constipaţia rebelă, tenesme, proctalgii, coccidialgii, dureri ale planşeului pelvin, dureri abdominale, şi se pot complica cu hemoroizi, fisuri anale.

Suferinţa este mai frecventă la femei şi este însoţită de un grad crescut de labilitate psihoemoţională.

Diagnosticul este relativ simplu, dacă se exclud toate cauzele de constipaţie din amonte. Pentru aceasta se poate utiliza determinarea timpului de tranzit al colonului utilizînd un marker radioopac sau izotop radioactiv (9).

Cu o importanţă deosebită în stabilirea diagnosticului se citează manometria anorectală, care evidenţiază hipertonia sfînterului anal şi lipsa de relaxare a acestuia la distensia rectului.

Electromiografia sfincterelor anale determină existenţa aceleiaşi lipse de relaxare (14).

Tratamentul bolii este dificil de condus. Cele mai încurajatoare rezultate se obţin prin psihoterapie şi educarea pacientului să-şi provoace defecaţia. Dintre produsele medicamentoase, cele utilizate în tratamentul constipaţiei nu au dat rezultate. Local, se recomandă aplicarea de unguente cu nitroglicerină la nivelul anusului.

Pruritul anal

Cauzele cele mai frecvente ale pruritului anal sunt locale: anorectale, cutanate, urogenitale şi generale.

Scurgerile anorectale, umiditatea, murdărirea cu fecale sunt factori primari în majoritatea cazurilor. Scurgerile pot fi purulente, secundare unor procese inflamatorii anorectale, sau mucoase, provenind dintr-un colon iritabil, prolaps rectal sau polip simptomatic. Medicamentele care exacerbează pruritul anal includ chinidina şi colchicina.

Traumatismele pielii, consecinţă a umidităţii zonei, sunt de asemenea un factor în producerea pruritului anal. Sunt mai predispuşi la prurit bolnavii cu diaree cronică, sindrom de malabsorbţie, intoleranţă la lactoză, datorită scurgerilor frecvente de lichid şi fecale, precum şi traumatizării repetate a pielii prin manevre mecanice.

Factorii de personalitate au un rol important în declanşarea pruritului anal, mai ales la indivizii anxioşi, cu tulburări neurovegetative. Femeile la menopauză pot prezenta frecvent prurit anal, din cauza deficitului de estrogeni. Psoriazisul perianal este răspunzător pentru un prurit anal refractar la tratamentele obişnuite. Alte cauze ale pruritului anal pot fi epidermofitoza şi candidoza, parazitozele intestinale (15).

Tratamentul este în general precoce, cu folosirea minimă a medicamentelor şi cu instruirea bolnavului în tratarea simptomelor. Se va urmări menţinerea curată a pielii şi a regiunii anale, dar

nu se va recomanda utilizarea abuzivă de săpunuri alcaline.

După evacuarea intestinului se poate curăța regiunea cu o loțiune fără săpun. Dacă pruritul crește în intensitate și se observă o scurgere, sunt necesare mai multe irigații rectale. Peste zi se menține un tampon pulverizat cu amidon de porumb sau pudră pentru sugari. Dimineața și seara se fac băi de șezut călduțe cu apă și dezinfectanți. Rezultate bune se obțin prin formule care conțin xilină și cortizon.

În general, tratamentul se face în funcție de evoluția simptomatologiei, persistența simptomelor necesitând reluarea explorărilor pentru excluderea unor alte cauze. Parazitozele intestinale beneficiază de tratament specific.

Proctalgia fugace

Este un sindrom de cauză obscură, întâlnit mai frecvent la bărbați, care începe de obicei la vârsta adultă și cedează spontan. Se caracterizează prin durere apărută mai ales noaptea, cu debut brusc, intensitate relativ mare, durată de la câteva secunde până la 1 de oră și dispariție spontană (2).

Localizarea este la nivelul canalului anal sau rect, întotdeauna în același loc, nu iradiază și se ameliorează prin flectarea coapselor, presiune anală sau băi calde de șezut.

Cauza proctalgiei fugace este necunoscută, dar se acceptă existența unui spasm al mușchilor ridicători anali, al mușchilor netezi ai rectului și al mușchilor planșeului pelvin. Adesea, există o importantă componentă psihogenă. Deși s-au propus mai multe variante de tratament prin masaj terapeutic sau substanțe medicamentoase (nitroglicerină), acestea nu par să influențeze semnificativ crizele dureroase.

Boala pilonidală

Boala pilonidală se poate manifesta ca un abces sau prin eliminarea conținutului mucos la nivelul șanțului interfesier, posterior de anus.

Este mai frecventă la bărbați, foarte rar peste 35 de ani. Chiar dacă diagnosticul poate fi evident în condițiile prezentate mai sus, în anumite circumstanțe sinusul pilonidal poate fi confundat cu un abces perianal sau cu o fistulă. Sinusul pilonidal tipic este plasat la mijlocul șanțului interfesier. Deseori conține resturi embrionare, cum ar fi foliculi piloși, deși în literatură încă nu există un punct de vedere unitar asupra originii sinusurilor pilonidale.

Manifestările bolii pilonidale au strânsă legătură cu complicațiile ce pot apărea. Astfel, debutul cu durere vie la nivelul șanțului interfesier, unde la examinare se descoperă o formațiune indurată, roșie, poate orienta diagnosticul către un abces perineal, complicație a unui sinus pilonidal preexistent. Abcesul poate drena spontan sau poate fi drenat chirurgical. Manifestările pot cuprinde descărcări ale materialului patogen, ocazional, de obicei când conținutul sinusului se infectează.

Alteori, după deterjarea cavității, se produce involuția sinusului cu vindecare completă.

În caz de infectare și transformare în abces, se recomandă fie incizarea largă a abcesului, fie drenarea acestuia. Dacă evoluează înspre scurgeri periodice, de la nivelul sinusului pilonidal, se recomandă intervenția chirurgicală. Există o mare varietate de tehnici operatorii, de la excizie până la proceduri de chirurgie plastică.

Incontinența anală

Dan Lucian Dumitrașcu

Se definește ca incapacitatea sfincterelor anale de a reține fecalele în rect. Reprezintă principala tulburare a defecației și pune adesea mari probleme terapeutice, mai ales la vârstnici.

În contrast, continența anală fiziologică se definește ca percepția normală a conținutului intrarectal și controlul evacuării acestuia, chiar și în condiții deosebite (diaree, efort fizic, lipsa toaletei).

Epidemiologie

Incidența bolii este greu de apreciat, tocmai din cauza „discreției" cu care este investigată. Prevalența bolii este de circa 0,5-1,5% din populația generală, crescând la vârstnici până la 25-50%. La pacienții ce se prezintă la un serviciu de gastroenterologie, prevalența este de 5%. La nounăscuți ea reprezintă o stare fiziologică, iar prelungirea patologică a acestei stări se mai numește *encopreză*. La femei, mai ales multipare și preponderent la cele cu cistorectocel, incontinența anală survine la circa 5-10%.

Costurile bolii sunt mari. Îngrijirea anuală a fiecărui vârstnic cu incontinență din Canada este evaluată la 10.000 dolari canadieni.

Etiologie

Cunoaşterea mecanismelor de continenţă a scaunului este importantă pentru a analiza cauzele incontinenţei. Mai mulţi factori intervin în asigurarea unei bune continenţe (tabelul I), iar modificarea acestora poate determina incontinenţă (16).

Tabelul I

Factorii continenţei anale

• Continenţa scaunului
• Capacitatea rectală
• Sensibilitatea anorectală
• Funcţia muşchilor sfincterieni
• Musculatura planşeului pelvin
• Factori de statică a planşeului pelvin
• Sistemul nervos

Decurge de aici spectrul cauzelor incontinenţei anale (tabelul II) (1).

Tabelul II

Cauzele incontinenţei anale

• Prin lezarea muşchilor sfincterieni
– traumatisme: naşteri, accidente, iatrogen
– malformaţii congenitale anorectale
– inflamatorii: abcese, fistule, boli inflamatorii intestinale
– cancer rectal sau anal
• Fără lezarea sfincterelor anale
– diaree: enterită, dietă, tulburări metabolice, boli inflamatorii intestinale
– coprostază
– neurologice: traumatisme, tumori, neuropatii (diabetică, leuconevraxită, spina bifida, meningocel)
• Neuropată
– insuficienţa planşeului pelvin: prolaps rectal, perineu descins
– constipaţie, presare cronică la defecare, naştere pe cale vaginală

Incontinenţa anală neuropată, denumită mai demult şi idiopatică, a fost explicată în prezent prin elongarea nervilor care inervează sfincterul anal intern şi extern şi nervii pelvieni.

Ca entitate nosografică, incontinenţa anală este încadrabilă în categoria mai largă a suferinţelor planşeului pelvină *(pelvic floor outlet)* (17). Principalele cauze de tulburări ale planşeului pelvian sunt redate în tabelul III.

Tabelul III

Principalele boli ale planşeului pelvian

• Incontinenţa anală
• Incontinenţa urinară
• Prolaps anorectal
• Prolaps genital
• Anism
• Ulcer rectal solitar
• Complicaţii post-partum
• Proctalgia fugace

Există şi cazuri la care nu se poate explica, la nivelul actual de cunoştinţe, existenţa incontinenţei anale. Ele corespund incontinenţei anale funcţionale.

Patogeneză

În bolile planşeului pelvin se produce denervarea muşchilor pelvisului, în special a sfincterelor urinar şi anal extern, formate din muşchi striaţi. Este vorba despre afectarea nervilor ruşinoşi care inervează, între altele, sfincterul anal extern şi despre ramurile directe ale nervilor vertebrali S3-S5 care inervează muşchii puborectali. Procesul lezional este iniţiat de obicei după traumatisme sau boli neurologice, dar cel mai frecvent apare ca urmare a parturiţiei pe cale naturală, ceea ce explică frecvenţa mult mai mare a incontinenţei anale la femei. Într-adevăr, studii de electrofiziologie au pus în evidenţă leziuni ale nervilor ruşinoşi, cauzate de hiperelongaţia nervilor, în momentul când fătul este expulzat prin vagin. Condiţii favorizante sunt reprezentate de prezentarea pelvină a fătului, de existenţa unui travaliu prelungit la naştere, de extremitatea cefalică prea voluminoasă a fătului sau de manopere traumatizante, precum aplicarea de forceps. Se poate adăuga la acest mecanism patogenetic şi traumatismul obstetrical direct, cu lezarea sfincterului anal extern.

Incontinenţa anală poate apărea şi la femei nulipare sau la bărbaţi. În acest caz, explicaţia este furnizată de prezenţa prolapsului rectal sau de efortul de defecare cauzat de constipaţia severă care produce acelaşi efect de elongaţie a nervilor ruşinoşi, prin coborârea anormală a planşeului pelvin în cursul efortului de defecare.

La vârstnici intervine ca factor patogenetic scăderea presiunii anale bazal şi în cursul efortului de defecare. Sensibilitatea mucoasei rectale la distensia produsă de pătrunderea bolului fecal în rect este scăzută, ceea ce declanşează defecarea imperioasă. Tonusul sfincterian scade, de asemenea, din cauza alterărilor neurologice

centrale și periferice care acompaniază îmbătrânirea, precum și a tulburărilor distrofice musculare.

Diabetul zaharat poate produce incontinență prin intermediul neuropatiei periferice. Cauzele incontinenței anale din diabetul zaharat sunt numeroase (tabelul IV).

Tabelul IV

Mecanismele incontinenței anale din diabetul zaharat

• Diminuarea continenței rectale
• Hipotonia sfincterului anal intern
• Alterarea sensibilității rectale
• Absența contracției fazice a sfincterului anal extern la distensia rectală
• Modificarea unghiului anorectal
• Scăderea complianței rectale
• Tocirea reflexului anorectal

Morfopatologie

Organul continenței are o anatomie complexă. El este reprezentat de rect, cu segmentele lui: canalul anal, corpii cavernoși rectali, sfincterul anal (la constituirea căruia contribuie mușchiul canalului anal, mușchiul sfincter anal intern, mușchiul *corrugator ani,* mușchiul sfincter anal extern) și mușchiul ridicător anal. Integritatea sistemului nervos vegetativ și central sunt importante pentru defecarea fiziologică.

Lezarea oricăruia dintre segmentele anatomice de mai sus se poate produce la examenul anatomopatologic, în incontinența anală. De asemenea, pot apărea leziuni ale sistemului nervos ce coordonează continența și defecarea. Aceste modificări depind de etiologia bolii.

Tablou clinic

Decurge, evident, din relatarea pacienților că nu pot reține materiile fecale. Examenul lenjeriei de corp sau de pat, precum și inspecția regiunii anale relevă existența de materii fecale. Inspecția poate obiectiva leziuni ale tegumentului perianal determinate de scurgerea cronică de fecale: eritem, ulcerații, infecții, eczeme etc. Se asociază frecvent alte simptome: prurit anal, proctalgii.

Tușeul rectal evidențiază de obicei hipotonia sfincterului anal și incapacitatea pacientului de a-și crește voluntar presiunea sfincterului anal. Din păcate, rareori examenul clinic caută activ semnele incontinenței.

Mai pot fi întâlnite semne ale unei boli de bază (diabet zaharat, boli neurologice etc.).

Explorări diagnostice

Pentru confirmare sau pentru diagnosticarea unor forme subclinice, se recurge la explorări de laborator. Dintre acestea, manometria anorectală este deosebit de utilă, deoarece permite măsurarea tonusului sfincterului anal în repaus și în condiții de contracție și individualizarea disfuncției sfincterului intern de a celui extern. De asemenea, se poate estima efectul distensiei rectale asupra relaxării sfincteriene.

Ca o curiozitate, au fost descrise și cazuri de incontinență anală cu manometrie anorectală normală. Acestea sunt explicate prin faptul că sfincterul anal funcționează bine, dar lipsește adaptarea rectală corespunzătoare la conținutul intrarectal (18). Cu programe specializate, se determină vectografia sfincterului anal. Mai rar, se pot aplica metode de neurofiziologie care să evidențieze latența motorie a nervilor rușinoși sau pelvieni. Electromiografia sfincterului anal poate localiza alterarea musculaturii sfincteriene.

Defecografia relevă tulburările de statică ale planșeului pelvin.

Anuscopia și rectoscopia pot evidenția o boală inflamatorie sau neoplazică.

Endosonografia cu traductor aplicat la nivelul sfincterului anal este indicată în incontinența anală, dar este și ea o investigație rezervată centrelor specializate. Evidențiază integritatea sau tipul de leziune a sfincterelor anal intern și extern (rupturi, fistule, abcese etc.). RMN-ul are aceleași indicații ca sonografia, dar este mai costisitor.

Examenele ginecologic, chirurgical, urologic sau neurologic sunt necesare de multe ori pentru a întregi perspectiva asupra fiecărui caz în parte.

Forme clinice

Incontinența anală se poate clasifica după natura scurgerilor transanale, conform tabelului V. Ea corespunde unor trepte de severitate, deoarece incontinența la lichide corespunde unor alterări mai puțin grave decât cele din incontinența pentru solide.

Clasificarea este doar orientativă pentru diagnostic, semnificația socială a incontinenței fiind uneori diferită. Astfel, incontinența pentru gaze este puțin severă pentru un muncitor fizic în aer liber, dar este foarte invalidantă pentru un funcționar care lucrează în relații publice.

Tabelul V

Clasificarea după severitate a incontinenței anale

	Gradul	Incontinența
	I	pentru gaze
	II	pentru fecale lichide *(soiling)*
	III	pentru fecale solide

Scala de continență a lui Jorstandt

Criteriu	Date	Puncte
Frecvența scaunului	1-2/zi	2
Consistența	format	2
	păstos	1
	subțire	0
Murdărire cu fecale	nu	2x3
	la stres/diaree	1x3
	constant	0
Necesitatea de defecare	normală	2
	nesigură	1
	lipsește	0
Perioadă de prevenire	normală (minute)	2
	scurtată (secunde)	1
	lipsește	0
Discriminare	normală	2
	deficitară	1
	absentă	0
Necesitate de îngrijire	nu e necesară	2
	ocazională	1
	constantă	0
Incontinența pentru gaze	nu	2x3
	ocazională	1x3
	constantă	0
Incontinența pentru scaun de consistență scăzută	nu	2x3
	ocazională	1x3
	constantă	0
Incontinența pentru scaun format	nu	2x3
	ocazională	1x3
	constantă	0

Scor = (suma punctelor obținute): (număr de întrebări la care s-a răspuns)
Apreciere: factor 3,1-3,6: continență completă
Factor 2,4-3,0: continență ușor alterată (incontinență pentru gaze, murdărirea lenjeriei)
Factor 1,2-2,3: murdărirea importantă a lenjeriei, incontinență pentru gaze și scaune moi
Factor 0,1-1,1: incontinență completă

Tabelul VII

Scala continenței anale a lui Jorge și Wexner

Felul incontinenței	**Niciodată**	**Rar (sub 1/lună)**	**Uneori (sub 1/spt, peste 1/lună)**	**Obișnuit (sub 1/zi, peste 1/spt)**	**Tot timpul (peste 1/zi)**
Scaun solid	0	1	2	3	4
Scaun fluid	0	1	2	3	4
Gaz	0	1	2	3	4
Evidențiat la examenul clinic	0	1	2	3	4
Schimbarea modului de viață	0	1	2	3	4

Tot în funcție de severitate, incontinența poate avea manifestări ocazionale, de exemplu în cursul unor episoade diareice sau al irigoscopiei, sau poate fi permanentă, ducând la invaliditate severă, mai ales la pacienți debilitați sau instituționalizați (19).

Evoluție. Complicații

Suferința are evoluție diferențiată, în funcție de etiologie. În cazurile fără lezarea sfincterului anal, există speranța ca, prin controlarea bolii de bază, incontinența să fie ameliorată. În cazurile cu lezarea sfincterului anal, posibilitățile de ameliorare sunt limitate. De aceea, evoluția bolii este în general staționară în timp.

Complicațiile incontinenței sunt locale: anită, eczemă, candidoză, fisură anală, din cauza contactului prelungit cu materiile fecale ale mucoasei anale și ale tegumentului perianal. De asemenea, apar în mod secundar repercusiuni psihice ale bolii. Pacientul (de obicei femeie) își restrânge progresiv contactele familiale, sociale precum și viața sexuală. Apare depresia sau alte tulburări psihice.

Diagnostic pozitiv

Este clinic în primul rând, și începe cu anamneza țintită. Urmează examenul fizic obișnuit și, obligatoriu, tușeul rectal. Explorările paraclinice vor fi efectuate în funcție de dotarea serviciului medical și cu priorități decurgând din suspiciunea patogenetică cea mai realistă.

Există evaluări diagnostice ale incontinenței, cuantificate cu diverse scale. Mai utilizată este cea a lui Jorstandt (citat de 20), tabelul VI.

Un alt scor este cel al lui Jorge și Wexner, mai simplu, dar cu rezultate asemănătoare (21), prezentat în tabelul VII.

Pentru *incontinența anală funcțională* au fost, de asemenea, elaborate criterii de diagnostic, în cadrul grupului de la Roma (22).

Aceasta este definită ca eliminarea recurentă și necontrolată de materii fecale, de cel puțin 1 lună, la un bolnav fără cauze neurologice sau structurale (22).

Criteriile de diagnostic ale incontinenței fecale a adultului sunt în tabelul VIII.

În ceea ce privește *incontinența anală la copii*, forma organică are etiologie asemănătoare cu cea a adultului, mai puțin aceea caracteristică fenomenului obstetrical. Incontinența anală funcțională este mult mai frecventă decât la copii. Ea este fiziologică sau acceptabilă până la 4 ani, dar devine patologică în continuare. Grupul de la Roma a stabilit criterii de diagnostic al așa-numitei *murdăriri fecale neretentive (non-retentive fecal soiling)* (23), tabelul IX.

Tabelul VIII

Criteriile Roma II pentru incontinența fecală funcțională a adultului

Eliminarea de materii fecale, necontrolată și recurentă, de cel puțin o lună, la un individ cu vârsta de cel puțin 4 ani, asociată cu: 1. impactare fecală; 2. diaree; 3. disfuncție nestructurală a sfincterului anal

Tabelul IX

Criteriile Roma II de diagnostic al murdăririi fecale neretentive la copii

Cel puțin o dată pe săptămână sau mai frecvent, în ultimile 12 luni, la un copil de peste 4 ani, episoade anamnestice de: 1. defecare în locuri sau la momente neadecvate contextului social 2. în absența unor boli structurale sau inflamatorii; 3. în absența semnelor de retenție fecală.

Această suferință apare frecvent într-un context emoțional, întreținut de părinți.

Diagnostic diferențial

Se efectuează cu emisia voluntară de fecale din cadrul unor tulburări psihice sau ca gest antisocial (mai ales la copii), cu scurgerile per anale de materii patologice (de exemplu rectoragiile), cu pierderea de lichide prin anus în diareile profuze, de tip holeriform.

Prolapsul de mucoasă anală sau prolapsul rectal pot să se asemene cu incontinența prin faptul că pătează regiunea anală sau lenjeria cu secreția de mucus din segmentul anatomic prolabat.

Pacienții cu debilitate mintală sau bolnavii psihotici sub influență medicamentoasă pot prezenta eliminare de fecale, deși aparatul rectal este de fapt continent.

Incontinența anală funcțională la copii *(non-retentive fecal soiling)* trebuie deosebită de *sindromul Spock-Bergen* (23). Acesta definește cazul copiilor care nu și-au dezvoltat deprinderile corespunzătoare vârstei de a utiliza toaleta, din cauză că părinții lor nu i-au educat în acest sens, de teamă să nu îi maturizeze prea repede.

Prognostic

Deşi calitatea vieţii este evident alterată de incontinenţa anală, cu repercusiuni asupra capacităţii de lucru, speranţa de viaţă nu este modificată, putând fi doar influenţată de boala de bază.

Tratament

Este adeseori puţin eficient şi se adresează condiţiilor concrete care provoacă incontinenţa (24). În principiu, tratamentul medicamentos este specific şi nespecific (25).

Cauzele locale sau generale se combat ţintit: tratamentul neurotrop şi cu vitamine B pentru leziuni neurologice superioare, respectiv pentru neuropatii periferice; diareea din diabetul zaharat se tratează cu loperamid sau clonidină; tratamentul medicamentos al fisurilor anale cuprinde administrarea de supozitoare sau unguente cu vasotrofice, anestezină, corticoizi; bolile inflamatorii (boala Crohn, rectocolita) pretind administrarea de corticoizi sau salicilaţi; incontinenţa cu impactare fecală necesită reeducarea defecării şi administrarea de laxative (supozitoare de glicerină sau de Lecicarbon) sau clisme etc.

Tratamentul chirurgical este frecvent necesar. Se practică amputaţia rectală pentru tumori rectale cu infiltrarea aparatului sfincterian. Chirurgia poate să conducă la corectarea prolapsului vaginal sau rectal. Ea rezolvă uneori cazurile cu hemoroizi sau fistule anale.

Se recurge mai nou la tentative de intervenţii reconstructive ale aparatului anal. Acestea au eficienţă bună, dar există risc de recidivă.

Psihoterapia are acţiune adjuvantă.

Şedinţele de biofeedback coordonate prin manometrie anorectală au valoare ridicată, după mai multe şedinţe o bună parte din pacienţi devenind capabili să reţină conţinutul rectal şi să reînveţe actul defecării.

O alternativă o reprezintă eletrostimularea cu electrozi implantaţi la nivelul sfincterului anal. Tot mai multe persoane din întreaga lume poartă implantate astfel de pace-makere. Ele asigură un tonus sfincterului anal, capabil să reţină materiile fecale din ampula rectală.

Pacienţilor vârstnici, la care incontinenţa anală este şi cea mai frecventă, trebuie să li se asigure scutece, lenjerie de corp şi de pat schimbată mereu, facilităţi de acces rapid la toaletă. Se pot ridica adesea probleme deosebite de îngrijiri paliative, în care trebuie inclusă şi grija pentru pierderile de fecale.

Profilaxie

Profilaxia incontinenţei se adresează de fapt factorilor traumatizanţi, prin evitarea travaliului obstetric laborios, a distociilor. Se recomandă combaterea constipaţiei, a bolilor neurologice sau metabolice care pot produce incontinenţa de natură neurologică, precum şi a bolilor intestinale care alterează actul defecaţiei. Femeilor, mai ales multipare, li se recomandă să nu ridice greutăţi.

Reintegrare socioprofesională

Este dificil de realizat la vârstnici, dar are şanse de reuşită la copii. Desigur că etiologia incontinenţei grevează capacitatea pacientului incontinent de a-şi relua activitatea. În demersul de reintegrare se recomandă efectuarea de paşi mici şi încurajarea permanentă a pacientului, eventual prin colaborare cu psihoterapeutul. Stabilirea de la început a unor obiective dificil de realizat poate determina eşecul şi deznădăjduirea pacientului. La nevoie, se recomandă schimbarea locului de muncă sau lucru, la domiciliu.

Bibliografie

1. Seres-Sturm L, Maroş T. Anatomia trunchiului, Curs universitar. IMF Tg. Mureş, 1991; 285-288.

2. Thompson WG, Longstreth GF, Drossman DA, Heaton KW, Irvine EJ, Muler-Lissner SA. Functional bowel disorders and functional abdominal pain. Gut 1999; 45: 1143-47.

3. Thomson ABR, Shaffer EA. First principles of Gastroenterology. Canadian Association of Gastroenterology, 1992; 317- 329.

4. Mc Callum RW, Champion MC. Gastrointestinal motility disorders. Williams and Wilkins, 1997; 218-221.

5. Dapoigny M. Traitement de l'incontinence anale severe par sphincter artificiel: modalites de suivi, resultats, indications. Hepato-Gastro, 1999; 3: 42-44.

6. Drossman DA. Manual of Gastroenterologic Procedures. Raven Press, 1998; 166-172.

7. Schofield PF. Disorders of the anus. Gastroenterology and Hepatology, Mc Graw-Hill International (UK) Ltd. 1999; 365-378.

8. Amarenco G. Apport des explorations neurophysiologiques dans l'incontinence fecale. Hepato-Gastro 1996; 3: 287-94.

9. Bennett EJ, P Evans, AM Scott, Badcock CA, Shuter B, Hoschl R, Tennant CC, Kellow JE. Psychological and sex features of delayed gut transit in functional gastro-intestinal disorders. Gut 2000; 46: 83-87.

10. Hayes PC, Simpson KJ. Gastroenterology and Liver Disease, Churchill Livingstone, 1995; 115.

11. Sun WM, Peck RJ, Shorthouse AJ, Read NW. Haemorroids are associated not with hypertrophy of the internal anal sphincter, but with hypertension of the anal cushions. British J. Surg., 1992; 79: 592-594.

12. Whitehead WE, Wald A, Diamant NE, Enck P, Pamberton JH, Rao SSC. Functional disorders of the anus and rectum. Gut 1999; 45: 1155-9.

13. Lehur Paul – Antoine, Antoine H.; Mohammed S. Les fistules recto-vaginales. Hepatogastro 2000; 2: 32-35.

14. Chiotakakofaliakou E, Kammm MA, Roy AJ, Storrie JB, Turner IC. Biofeedback provides long-term benefit for patients with intractable, slow, and normal transit constipation. Gut 1998; 42: 517-21.

15. Michael Dapoigny. Constipation terminale... besoin de collaboration !. Hepato- Gastro; 2000; 1: 7-10.

16. Kraemer M, Sailer M, Fuchs KA, Thiede A. Ätiologie und Epidemiologie der analen Inkontinenz. Zentralbl Chir 1996; 121: 624-631.

17. Swash M. Pathophysiology of pelvic floor disorders. În: Caprilli R, Torsoli A. *Coloproctology*. Rome: Intern Univ Press, 1990; 139-146.

18. Dumitrașcu D. Incontinența anală. În Dumitrașcu D: *Patologia funcțională digestivă*. București: Editura Medicală, 1991; 258-266.

19. Siproudhis L, Bellissant E, Pagenault M și colab. Fecal incontinence with normal anal canal pressures: where is the pitfall ? Am J Gastroenterol 1999; 84: 1556-1563.

20. Herold A, Bruch HP. Stufendiagnostik der anorektalen Inkontinenz. Zentralbl Chir 1996; 121: 636-638.

21. Jorge JMN, Wexner SD. Etiology and management of fecal incontinence. Dis Colon Rectum 1993; 36: 77-97.

22. Whitehead WE, Wald A, Diamant NE și colab. F. Functional disorders of the anus and rectum. In Drossman DA și colab. Rome II. *The functional gastrointestinal disorders*. 2nd edition. McLean, VA: Degnon Associates 2000; 483-532.

23. Hyman PE, Rasquin-Weber A, Fleisher DR și colab. G. Childhood functional gastrointestinal disorders. In Drossman DA și colab. Rome II. *The functional gastrointestinal disorders*. 2nd edition. McLean, VA: Degnon Associates 2000; 483-532.

24. Kamm MA. Anorectal motility disorders. Motility 1993; 24: 10-14.

25. Bittinger M, Barnert J, Moll A și colab. Konservative Therapie der Stuhlinkontinenz. Zentralbl Chir 1996; 121: 665-668.

CANCERUL REGIUNII ANALE

Liviu Vlad

Structura morfologică a regiunii anorectale

Partea superioară a canalului anal este tapetată de o mucoasă glandulară (lieberkühniană) de tip rectal. Partea inferioară, situată sub linia pectineală (dentată) până la marginea anocutanată, este tapetată de o mucoasă epidermoidă cu un epiteliu de tip malpighian, la început nekeratinizată, care devine progresiv keratinizată pe măsură ce se apropie de marginea anocutanată. Zona mucoasă tranziţională pare să aibă o origine comună cloacală împreună cu sinusul urogenital, celulele de aici evocând o structură epitelială asemănătoare cu cea a aparatului urinar inferior. Această zonă joncţională, care corespunde zonei columnare a lui Morgagni, are un acoperământ epitelial atât malpighian, cât şi glandular, cele două tipuri epiteliale aflându-se în contact direct între ele (fig. 1).

Epidemiologie

Frecvenţa cancerului anal este diferit estimată, ea variind între 3-4% faţă de totalitatea cancerelor colono-rectale, după Wexner (2) între 1-6%, iar după Grinnel (cit. 3) 1,8% de cancere anale pe un lot de 2341 de cancere anorectale.

Vârsta medie la care survine cancerul anal este estimată la 65 de ani. Apare rar înaintea vârstei de 40 de ani şi excepţional înainte de 30 de ani.

Incidenţa legată de sex arată o frecvenţă netă la femei, raportul fiind de 2-6 femei la un bărbat. Tendinţa actuală manifestă o schimbare a incidenţei la populaţia masculină, factorii de risc fiind homosexualitatea şi prezenţa condiloamelor în antecedente (4).

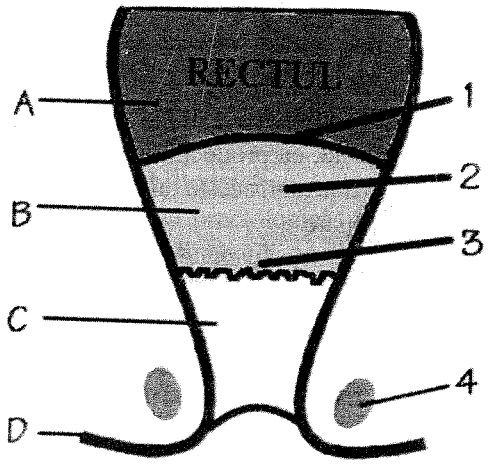

Fig. 1. Secţiune frontală la nivelul canalului anal. A. Epiteliu glandular; B. Epiteliu cuboidal şi scuamos stratificat; C. Epiteliu scuamos stratificat; D. Pielea; 1. Joncţiunea anorectală; 2. Zona de tranziţie; 3. Linia pectineală sau dentală; 4. Sfincterul anal.

Patogeneză

Iritaţiile cronice, cum ar fi inflamaţiile cronice sau fistulele perianale cu evoluţie cronică, sunt cunoscute mai demult ca afecţiuni pe care s-a dezvoltat ulterior cancerul anal. Localizarea anorectală a bolii Crohn multiplică cu 10 riscul apariţiei unui cancer anal (4).

Alți factori de risc incriminați sunt: fumatul, infecția cu virusul herpetic de tip II și homosexualitatea masculină. Daling (5), studiind cancerul anal la homosexuali, găsește ca factor de risc nu raportul anal propriu-zis (numai 15 din 21 de homosexuali cu cancer anal au practicat raportul anal), ci o infecție virusală transmisă la aceștia, virusul incriminat fiind un papiloma virus de tip 16 (6). Această constatare este în concordanță cu raportul care există între cancerul anal și condiloamele din antecedentele acestor bolnavi. Mai mult încă, au fost găsite cancere de talie mică în condiloamele anale extirpate și a fost pusă în evidență infecția cu papiloma virus la nivelul cancerelor epidermoide anale la homosexualii de sex masculin.

Morfopatologie

Tipurile histologice de cancer al regiunii anale sunt determinate de structurile histologice constitutive, rezultând diverse tipuri anatomopatologice de tumori.

Adenocarcinoamele provin din mucoasa glandulară, care tapetează porțiunea cranială a canalului anal, dar sunt foarte greu de diferențiat de cancerele rectale care au extensie inferioară spre canalul anal.

Carcinoamele epidermoide reprezintă 70-80% din totalitatea cancerelor canalului anal. Ele sunt diferențiate sau nu, cu producție variabilă de keratină. Cel mai frecvent, aceste tumori sunt mediu sau slab diferențiate.

Carcinoamele cloacogenice sau de tip bazocelular provin din mucoasa de tranziție, tumoarea reproducând structura epiteliului de tranziție. Posibilitățile de diferențiere sunt de tip epidermoid, glandular sau bazaloid (1).

Melanomul malign anal este rar, constituind 1,6% din totalitatea melanoamelor și 1% din cancerele anale. Se dezvoltă la nivelul joncțiunii anorectale, fiind o leziune negricioasă, care se poate confunda cu un hemoroid trombozat.

Carcinoamele coloide cu formă fistulizantă sunt frecvent confundate cu fistulele perianale trenante. Sunt însoțite de o secreție coloidă, granulară.

Cu titlu de raritate se citează la nivel anal limfomul hodgkinian sau nonhodgkinian, în asociere cu SIDA și diverse limfo., leiomio. sau rabdomiosarcoame ori tumori derivate din structuri vasculare – hemangiopericitomul sau endoteliomul.

Extensia tumorii

Forma cea mai frecventă o constituie carcinomul epidermoid al canalului anal.

Extensia loco-regională se face din aproape în aproape, prin contiguitate: în sens cranial spre ampula rectală; în sens caudal spre marginea anală. Extensia în profunzime se face în sensul sfincterului anal intern, care este relativ rapid invadat, din cauza faptului că la acest nivel submucoasa absentă este înlocuită de lamina propria, fixată de mucoasă prin ligamentul lui Parks. Invazia în sens ventral provoacă la femei invazia peretelui vaginal posterior. Invazia laterală, după depășirea limitei sfincteriene, se extinde la țesutul celulogrăsos al foselor ischiorectale.

Extensia limfatică este o cale preferențială, deoarece cancerul epidermoid este un cancer limfofil. Există o dublă polaritate a sensului propagării limfatice (fig. 2).

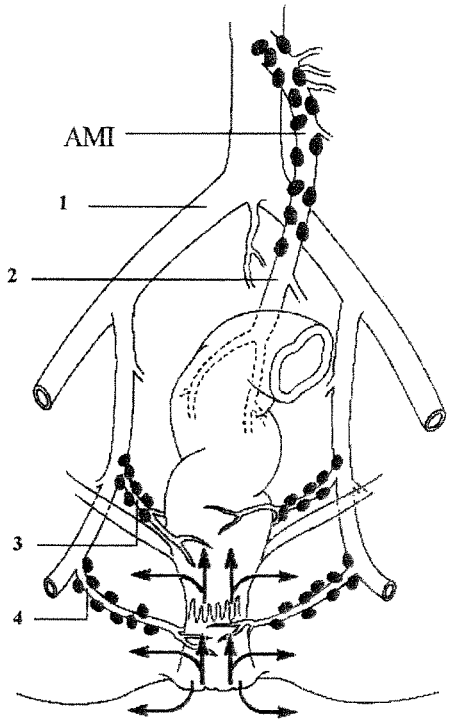

Fig. 2. Drenajul limfatic al regiunii anorectale. AMI – artera mezenterică inferioară; 1. artera iliacă primitivă; 2. arteră hemoroidală inferioară; 3. arteră hemoroidală mijlocie; 4. arteră hemoroidală inferioară.

O propagare în sens cranial – pelviană – și alta în sens caudal inghino-crural sunt motivate prin drenajul limfatic specific al fiecărui segment. Tumorile porțiunii inferioare a canalului inhinal se drenează de obicei spre ganglionii inghinali, iar cele superioare spre ganglionii intrapelvieni. Incidența metastazelor în ganglionii inghinali este diferit apreciată, variind între 20-40%, sau, după alți autori (7), fiind doar de 15%. Invazia

ganglionară inghinală este de obicei unilaterală, iar extensia ulterioară se face spre lanțurile ganglionare de-a lungul iliacelor externe și în continuare spre ganglionii lombo-aortici. Extensia pelviană se face de-a lungul rectului, al pediculului hemoroidal superior și în continuare de-a lungul mezentericii inferioare. Frecvența invaziei pelviene este apreciată la 20-45%, ea fiind mai frecventă pentru tipurile de carcinom nekeratinizat și nediferențiat și pentru tumorile de talie mai mare de 4 cm, față de cele de dimensiuni mici. Wade nu este de acord cu relația dintre invazia ganglionară și talia tumorii (8).

Extensia generală se face în cursul evoluției, metastazele viscerale fiind destul de rare în cazul cancerului anal. Metastazele viscerale evidențiate sunt în ordine descrescândă: hepatice, pulmonare, osoase și cutanate.

Tablou clinic

Simptomele cancerului anal pot fi sistematizate în semne revelatoare și semne de examen.

Semne revelatoare – cancerul anal evoluează timp îndelungat silențios sau sub masca unor afecțiuni anorectale considerate banale. Nu există scuze pentru întârzierea diagnosticului, deoarece cancerul anal evoluează la nivelul unei zone accesibile unui examen clinic direct. Scurgerile, durerea, pruritul de la nivelul regiunii anale nu sunt specifice cancerului anal, dar orice simptom anorectal impune efectuarea tușeului rectal, a anuscopiei și, la nevoie, chiar a unei biopsii. Rectoragiile sunt semnul cel mai frecvent pentru care bolnavii se adresează medicului. Tenesmele, falsa nevoie de defecație constituie semne ale unei leziuni deja evoluate. De asemenea, pentru faza avansată pledează o incontinență anală sau o fistulă rectovaginală. Alteori, semnul revelator îl constituie o adenopatie inghinală. Nu este rară descoperirea unui cancer anal pe piesele de hemoroidectomie, ceea ce justifică un examen histologic sistematic al tuturor pieselor de rezecție din afecțiunile proctologice (9).

Anamneza activă trebuie să precizeze: vechimea simptomelor, tulburările de tranzit, incontinența anală, numărul scaunelor, aspectul lor și prezența elementelor patologice – sânge, puroi, secreții gleroase.

Examenul regiunii anale este indispensabil pentru diagnostic. El cuprinde inspecția prin deplisarea regiunii (la nevoie se recurge la o anestezie locală, dacă bolnavul nu poate fi examinat din cauza durerii), tușeul rectal în poziție genu-pectorală și/sau decubit dorsal, cu explorarea minuțioasă a tuturor peretilor, a întregii circumferințe a canalului anal și a rectului, până la limita accesibilității prin tușeu.

Modificările obiective

Aspectul tumorii este adesea tipic și inspecția poate furniza deja date importante pentru diagnostic. Tumoarea este burjonantă, hemoragică, exulcerată la centru, de grosime și indurație variabile.

Examenul clinic trebuie să precizeze următoarele aspecte:

- talia tumorii în cm, cu evaluarea extensiei în lungime, lărgime și profunzime;
- topografia tumorii în raport cu marginea anală, canalul anal și joncțiunea anorectală;
- extensia loco-regională prin evaluarea gradului de infiltrație a structurilor anatomice adiacente – fose ischiorectale, vagin, prostată; tușeul bimanual (rectal și vaginal la femeie) apreciază gradul de extensie în sens anterior, fiind foarte utilă și practicarea unui examen colposcopic; invazia vaginală este apreciată la 2-3,5% (10).

Cancerul anal la debut se prezintă ca o tumoretă de aspect verucos sau o mică ulcerație la nivelul unui pliu. Baza indurată a leziunii este cel mai bun semn pentru suspiciunea de malignitate. În aceste cazuri, exereza leziunii cu biopsie este cel mai bun mijloc de a confirma sau infirma diagnosticul în cazurile dubioase. De asemenea, se impune analiza histopatologică obligatorie pentru piesele de exereză proctologică, mai ales în caz de leziuni, cum ar fi: nodulii anali polipoizi, nodulii hemoroidali trombozați, fisurile anale cronice, leziunile verucoase pseudovenerice. Infiltrația tumorală de culoare albăstrui-negricioasă ridică suspiciunea de melanom, iar fistulele perianale trenante pot fi revelatoare pentru un cancer coloid.

Dacă examinarea întâmpină dificultăți din cauza durerii, se impune o anestezie locală pentru a se putea face un bilanț lezional complet.

Biopsia trebuie să fie bine recoltată. Ea se va repeta dacă bănuiala persistă în caz de rezultat negativ.

Examenul clinic trebuie să includă sistematic *examinarea regiunilor inghino-crurale*. Adenopatia inghinală este destul de frecventă, fără a fi neapărat de cauză neoplazică. Adenopatia dură și fixată este însă caracteristică și reprezintă un semn de evoluție avansată. Pentru a exclude orice dubiu, se va recurge la biopsia sau citopunctia ganglionară inghinală.

Examenul clinic general cercetează determinările la distanță și evaluează eventualul risc operator.

Explorări diagnostice

Examinări pentru evaluarea extensiei loco-regionale

Limfografia tinde să fie înlocuită de diverse explorări imagistice moderne.

Tomodensitomtria sau CT (tomografia computerizată) este o examinare de înaltă performanță, deoarece evaluează extensia pelviană, pune în evidență determinările ganglionare pararectale, hipogastrice și mezenterice inferioare și explorează ficatul.

Rezonanța magnetico-nucleară (RMN) nu aduce date în plus față de CT, fiind și o examinare mai costisitoare.

Limfoscintigrafia marchează invazia ganglionară. Ea se face prin urmărirea cu o scinticameră a difuziunii radio-coloidului injectat la nivelul submucoasei anorectale.

Ecografia endorectală este o examinare foarte utilă, deoarece permite evaluarea inițială, precum și pe cea după diversele procedee terapeutice (radioterapie, chirurgie). Este foarte utilă pentru aprecierea extensiei tumorale în profunzime și perirectal.

Dintre *markerii tumorali*, dozarea SCCTA4 *(squamous cell carcinoma tumor antigen 4)* este un marker util pentru detectarea invaziei ganglionare și pentru urmărirea dinamică postterapeutică (11).

Evaluarea extensiei la distanță

Se face pentru metastazele hepatice (8% la debut), cu ajutorul ecografiei și al tomodensitometriei (CT).

Metastazele pulmonare se cercetează cu ajutorul radiografiilor toracice.

Clasificare

UICC a elaborat un sistem de clasificare TNM în 1967, pe care l-a ameliorat ulterior, ultima versiune datând din 1987 (12).

Clasificarea UICC

Tumoarea primară (T)

Tx: date insuficiente pentru clasificarea tumorii;

T0: fără semne de tumoare primară;

T1: tumoare = 2cm, în dimensiunea sa cea mai mare;

T2: tumoare = ≤ 2cm, dar = ≤ 5 cm, în dimensiunea sa cea mai mare;

T3: tumoare > 5 cm, în dimensiunea sa cea mai mare;

T4: de mărime variabilă cu invazie a structurilor adiacente (vagin, uretră, vezică).

Invazia ganglionară (N)

Nx: date insuficiente sau necunoscute pentru clasificarea adenopatiei;

N0: absența invaziei ganglionare regionale;

N1: metastaze în ganglionii perirectali;

N2: metastaze în unul sau mai mulți ganglioni iliaci interni și/sau ganglionii inghinali;

N3: metastaze în ganglionii inghinali, sau perirectali și/sau iliaci externi și/sau inghinal bilateral.

Metastaze la distanță (M)

M0: fără metastaze la distanță;

M1: prezența metastazelor la distanță.

Clasificarea chirurgicală este inspirată din cea a lui Dukes, Papillon (13), (Bonnan) (14) și (Frost) (15).

A: invazia se extinde până la submucoasă;

B: afectarea sfincterului;

B1: invazie până la sfincterul intern;

B2: invazie până la sfincterul extern;

B3: invazia depășește sfincterul intern și se extinde la țesuturile învecinate;

C: invazia ganglionară prezentă.

Forme clinice

Neoplasmele canalului anal

Carcinomul spinocelular (epidermoid)

Se dezvoltă din epiteliul de tranziție, având similitudini cu carcinomul spinocelular al altor zone tegumentare, dar cu deosebirea că localizarea anală are tendință la forme mai puțin diferențiate. Carcinomul spinocelular al canalului anal este mai frecvent la femei (3:2), iar cel al marginii anale mai frecvent la bărbați (4:1).

Adenocarcinomul

Rezultă fie din extensia distală a adenocarcinomului rectal inferior, fie din glandele epiteliului anal, putând fi găsit mai rar pe traiectul unei fistule perianale vechi cronicizate.

Melanomul malign

Localizarea anală a melanomului malign este a treia ca frecvență, după cea cutanată și oculară. Simptomatologia clinică poate fi înșelătoare, deoarece multe melanoame sunt hipo- sau acrome confundându-se adesea cu leziunile benigne. Biopsia este indispensabilă pentru diagnostic. Leziunea are o malignitate crescută, extensia făcându-se rapid submucos, pe cale limfatică și hematogenă. Melanomul este în general chimio- și radiorezistent.

Neoplasmele marginii anale

Boala Paget

Localizarea anală este una dintre formele extramamare ale afecțiunii, fiind un cancer epidermotrop ce poate evolua spre un adenocarcinom sau prezenta un risc crescut pentru apariția altor

cancere viscerale. Leziunea se prezintă ca o placă eritematoasă, solzoasă, pruriginoasă. Este mai frecventă la femeile în vârstă. Diagnosticul se stabileşte prin biopsie care evidenţiază celulele Paget (mari, hipocrome cu nucleul excentric).

Boala Bowen

Este o afecţiune rară, fiind un carcinom scuamos intraepidermic cu creştere lentă. Leziunea se prezintă ca o placă brună, dură, putând fi şi nepigmentată; apare în decadele a VI-a sau a VII-a ale vieţii, sau la tineri, în asociaţie cu condiloamele. Exulcerarea leziunii denotă un stadiu invaziv, aproximativ 10% dintre pacienţi fiind deja în afara resurselor terapeutice.

Carcinomul bazocelular

Este similar cu cel cutanat. Leziunea se prezintă ca un nodul neregulat, exulcerat, cu marginile elevate. Nu metastazează, excizia locală fiind suficientă. Este important să nu se confunde cu carcinomul anal bazaloid, care este o leziune cu malignitate sporită.

Carcinomul spinocelular

Se dezvoltă din pielea perianală distal de linia dentată, fiind similar cu localizările cutanate. Leziunea este adesea exulcerată, cu marginile neregulate eversate. Carcinoamele spinocelulare dezvoltate sub linia dentată sunt mai frecvente la bărbaţi, pe când cele de deasupra liniei dentate sunt mai frecvente la femei. Deşi leziunea are o dezvoltare lentă, datorită prezentării tardive, 40% dintre bolnavi prezintă invazie ganglionară inghinală la prima examinare.

Prognostic

Prognosticul depinde de stadiile T şi N. Nu sunt diferenţe semnificative între formele epidermoide şi cele cloacogenice. După Frost, prognosticul este influenţat de stadiul clinic şi de sex. Prognosticul este rezervat la stadii avansate şi la cancerele anale ce survin la femei, unde de fapt incidenţa generală este mai mare.

Tratament

Tendinţa terapeutică actuală este radioterapia iniţială, având în vedere rezultatele pe care le oferă asupra supravieţuirii şi mai ales asupra prognosticului funcţional (16). Tratamentul chirurgical se foloseşte după eşecul radioterapiei sau când leziunile impun exereza operatorie.

Radioterapia

În cancerul anal, radioterapia este aplicată după 3 modalităţi terapeutice:

- radioterapia cu intenţie curativă conservativă;
- radioterapia asociată de principiu cu chirurgia;
- radioterapia cu intenţie paliativă.

Radioterapia curativă conservativă are ca obiectiv conservarea funcţiei şi a continenţei anale. Cercetările recente studiază asocierea acesteia cu chimioterapia (17).

Radioterapia adjuvantă, asociată tratamentului chirurgical, are două aspecte: o iradiere preoperatorie cu intenţia de reducţie tumorală, după care se impune tratamentul chirurgical, deoarece şansele de conservare a funcţiei sfincteriene sunt minime. Cea postoperatorie este rar efectuată, fiindcă se presupune că nu tratamentul chirurgical este cel iniţial în cazul unui cancer anal epidermoid.

Radioterapia paliativă este rezervată cazurilor cu recidivă, metastaze, în asociaţie sau nu cu chimioterapia.

Radioterapia conservatoare poate induce regresiunea leziunii sau lipsa de răspuns determină agravarea ori eşecul procedeului.

Complicaţiile iradierii sunt: sechele locale (telangectazii ale pielii perianale, epilaţia pubiană, edemul labiilor mari), rectite, scleroze moderate ale canalului anal, cistite radice, castrarea radiologică (la femei mai tinere, încă în activitate genitală). Complicaţiile care necesită tratament chirurgical sunt: stenozele intestinale postactinice, stenozele rectale, rectoragiile, pierderea continenţei anale.

Chimioterapia

Se aplică în asociaţie cu radioterapia cu intenţie curativă şi chimioterapia paliativă, în cazul formelor avansate cu metastaze.

Chimioterapia în asociere cu radioterapia are ca obiectiv potenţarea efectului iradierii. În această combinaţie, cele mai eficace s-au dovedit mitomicina C şi 5- fluorouracilul (5FU), ele având un efect aditiv asupra celulelor iradiate, respectiv un efect radiosensibilizator.

Chimioterapia paliativă în cazul metastazelor foloseşte diverse protocoale (bleomicină, ciclofosfamidă, mitomicină, metotrexat, 5 FU) majoritatea neavând un efect notabil asupra duratei de supravieţuire, dar la anumite asociaţii (cisplatină, 5 FU) a fost notată o regresiune temporară şi parţială.

Tratamentul chirurgical

Chirurgia ca tratament primar are indicaţii din ce în ce mai restrânse.

Exereza locală se aplică leziunilor mici, iar certitudinea malignităţii o furnizează examenul histopatologic al piesei de rezecţie. În aceste cazuri se impune o iradiere postoperatorie cu viză curativă.

Amputația abdomino-perineală se aplică tumorilor T4 iradiate în prealabil. Sunt tumori care ocupă mai mult de 3/4 din circumferință și invadează structurile adiacente, cum ar fi vaginul. Operația este recomandată la 6-10 săptămâni după cel puțin două ședințe de iradiere preoperatorie. Particularitățile tehnice se referă la amploarea exerezei perineale, fiind necesară o exereză largă, cu sau fără colpectomie parțială.

Colostomia iliacă stângă este o operație paliativă rezervată cazurilor nerezecabile, stenozelor rectale postradice, hemoragiilor sau incontinenței anale.

Limfadenectomia inghinală nu este indicată, deoarece în asociere cu radioterapia provoacă limfedeme voluminoase ale membrelor inferioare. Poate fi aplicată unor ganglioni izolați, restanți după iradiere.

Indicația predilectă a chirurgiei rămâne pentru formele de adenocarcinom al canalului anal, forme în care radioterapia nu are eficacitate maximă.

Rezultatele globale ale tratamentului chirurgical în cancerele marginii anale arată supraviețuiri de 40%-88% după 5 ani, pe când în cancerele canalului anal rezultatele sunt mai slabe, numai 20%-65% după 5 ani (18).

Bibliografie

1. Hérvé de Sigalony JP, Legendrie C, Albot G, Orcel L. Les carcinomes cloacogenique transitionels de la jonction anorectale. Ann Gastroenterol Hepatol 1983; 19: 161-168.

2. Wexner SD, Milsom JW, Dailey TH. The demographics of anal cancers are changing. Identification of a high-risk population. Dis Colon Rectum 1987; 30: 942-946.

3. Adam YG, Efron G. Current concepts and controversies concerning the etiology, pathogenesis, diagnosis and treatment of malignant tumors of the anus. Surgery 1987; 101: 253-266.

4. Slater G, Greenstein A, Aufses AH. Anal carcinoma with Crohn's disease. Ann Surg 1984; 199: 348-350.

5. Daling JR, Weiss NS, Hislop G, et al. Sexual practices, sexually transmitted diseases and the incidence of anal cancer. N Engl J Med 1987; 317: 973-977.

6. Palmer JG, Shepherd NA, Jass JR, Crawford LV, Northover JM. Human papillomavirus type 16 DNA in anal squamous cell carcinoma. Lancet, 1987; 2, 42.

7. Schlienger M, Touboul E, Mauban S et al. Resultats du traitement de 286 cas de cancers epidermoïdes du canal anal, dont 236 par irradiation à visée conservatrice. Lyon Chir, 1991; 87/1,61-69.

8. Wade DS, Herrera L, Castillo NB, Petrelli NJ. Metastases to the lymph nodes in epidermoid carcinoma of the anal canal studied by a clearing technique. Surg Gynecol Obstet, 1989; 169: 238-342.

9. Welch JP, Malt RA. Appraisal of the treatment of carcinoma of the anus and anal canal. Surg Gynecol Obstet, 1977; 145: 837-844.

10. Holmes F, Borek D, Owen-Kummer M et al. Anal cancer in women. Gastroenterology, 1988; 95: 107-111.

11. Bourry J, Pons-Anicet D, François E, Lagrange JL, Chauvel P, Fontana X. Le SCC TA4, marquer du cancer de l'anus. Gastroénterol Clin Biol, 1989; 13 A 96.

12. International Union Cancer. TNM classification of malignant tumors. 4th edition. Hermanek P, Sobin LM (eds). Springer Verlag, Berlin, 1987; 50-52.

13. Papillon J, Mayer M, Montbarbon JF et al. A new approach to the management of epidermoid carcinoma of the anal canal. Cancer 1983; 51: 1830-1837.

14. Boman BM, Moertel CG, O'Conell MJ et al. Carcinoma of the anal canal: a clinical and pathologic study of 188 cases. Cancer, 1984; 54: 114-125.

15. Frost DB, Richards PC, Montague ED, Giaco GG, Martin RG. Epidermoid cancer of the ano-rectum. Cancer, 1984; 53: 1285-1293.

16. Touboul E, Schlienger M, Buffat L., et al. Epidermoid carcinoma of the anal margin: 17 cases treated with curative-intent radiation therapy. Radiother. Oncol. 1995; 34:195-201.

17. Johnson D, Lipsett J, Leong L et al. Carcinoma of the anus treated with primary radiation therapy and chemotherapy. Surg. Gynecol. Obstet. 1993; 177: 329-334.

18. Deans G T, McAleer J J, and Spence R A. Malignant anal tumours. Br. J. Surg. 1994; 81: 500-506.

VI

PANCREASUL

ONTOGENEZĂ ȘI ANATOMIE

Francisc Grigorescu-Sido

Pancreasul este un organ parenchimatos, glandular, cu dublă secreție (exocrină și endocrină), considerat și descris ca un organ anex al tubului digestiv (fig. 1).

Organ abdominal profund, retroperitoneal secundar, vine în raport cu numeroase organe vecine.

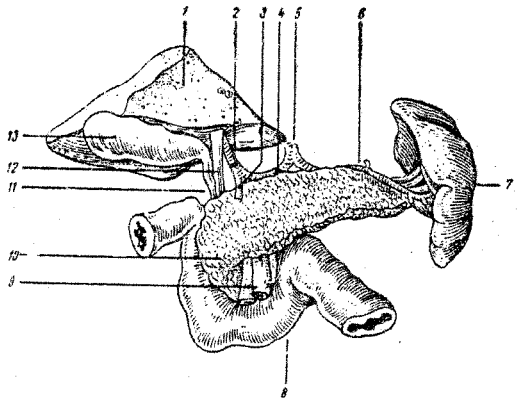

Fig. 1. Pancreasul văzut anterior împreună cu unele organe învecinate. 1. Ficatul secționat. 2. Artera hepatică proprie. 3. Artera gastroduodenală. 4. Artera hepatică comună. 5. Trunchiul celiac. 6. Artera splenică. 7. Splina. 8. Duodenul. 9. Vasele mezenterice superioare. 10. Pancreasul. 11. Ductul cistic. 12. Ductul hepatic comun. 13. Vezicula biliară. (după V. Papilian,1979) (2).

Dispus anterior de coloana vertebrală (între vertebra T12 până la L3 ca varietate de localizare), va prezenta o curbă transversal cu concavitatea orientată posterior.

Consistența pancreasului este destul de fermă, elastică, dar totuși friabilă. *Culoarea* este roz cenușie, iar relieful este lobulat. *Lungimea* sa este de 15-20 cm, înălțimea maximă (cap) este de 4-5 cm și grosimea de 2-3 cm. *Greutatea* este de 80-90 g (1). Este ceva mai voluminos la bărbat, decât la femeie (2).

Ontogeneză

Pancreasul își are originea în toate cele trei foițe embrionare: endoderm și ectoderm, parenchim și mezoderm, stromă (3,4,5,6).

Mugurii pancreatici apar din endodermul intestinului anterior (duodenul) în săptămâna a 4-a de dezvoltare. Există doi muguri anteriori (dintre care unul dispare repede), care se formează împreună cu mugurii hepatopancreatici ce pătrund în mezoduodenul ventral, și un mugure pancreatic dorsal, care proemină între foițele mezoduodenului dorsal (fig. 2).

Deoarece mugurii pancreatici sunt legați de duoden, căile biliare și ficat, pancreasul va suferi modificări evolutive, atât datorită dezvoltării sale, cât și a organelor amintite. Mugurele pancreatic dorsal crește mai rapid și mai mult, în timp ce mugurele ventral rămâne mai mic. Creșterea duodenului în lungime, formarea curburii duodenale și rotația stomacului și a duodenului în jurul unui ax vertical, deplasarea ficatului spre dreapta și a splinei spre stânga, în săptămâna a 6-a de dezvoltare determină modificări pancreatice și duodenale (7). Pancreasul dorsal va fi deplasat spre stânga, iar cel ventral, împreună cu ductul biliar, posterior și

spre dreapta față de duoden. Astfel, pancreasul ventral va forma partea inferioară a capului, iar cel dorsal va edifica partea superioară a capului, corpul și coada pancreasului. În săptămâna a 7-a cele două primordii fuzionează, realizând un organ unic. Cele două ducte individuale ale pancreasului ventral și dorsal se vor anastomoza între ele, iar anatomia definitivă a ductelor pancreatice va fi diferită de cea inițială. Astfel, ductul principal al lui Wirsung provine din ductul pancreasului ventral, anastomoza amintită și partea distală a ductului pancreatic dorsal, în timp ce ductul accesor a lui Santorini reprezintă persistența părții proximale a ductului pancreatic dorsal (7,8).

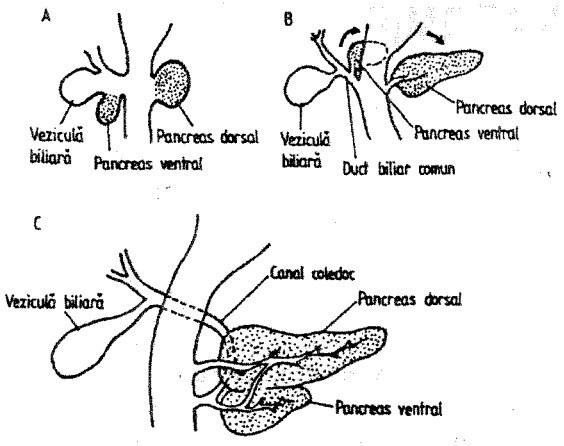

Fig. 2. Dezvoltarea pancreasului (după Yamada, 1995) (7).

Rotația spre dreapta a ansei duodenale va avea și alte efecte: ansa duodenală curbă concav posterior își va orienta curbura cu concavitatea spre stânga, ductul biliopancreatic se va dispune posterior sau în masa capului pancreasului, iar complexul duodenopancreatic, aplicat pe peritoneul parietal posterior, va realiza fascia de coalescență duodenopancreatică a lui Treitz. Acest fenomen transformă atât cea mai mare parte a duodenului, cât și pancreasul, în organe retroperitoneale secundare. Structural, acinii pancreasului exocrin apar în luna a 3-a, ca derivate colaterale ale ductelor primitive. Acinii rămân conectați cu ductele pancreatice mai largi prin mici ducte secretorii. Pancreasul primitiv este format din celule epiteliale relativ nediferențiate, asemănătoare morfologic cu celulele ductale, până în săptămâna a 9-a de dezvoltare. Țesutul mezenchimal al mezoduodenului în care crește glanda va edifica o fină capsulă conjunctivă din care pornesc septuri ce vor împărți glanda în lobi și lobuli. Există diferențe între pancreasul embrionar și adult, în ceea ce privește morfologia, conținutul enzimatic și capacitatea secretorie. Timpuriu dezvoltate, celulele pancreasului conțin un reticul endoplasmic rugos, slab reprezentat și nu există granule de zimogen. În evoluție, apar granule care cresc treptat în dimensiuni și tind să ocupe majoritatea citoplasmei celulei, inclusiv regiunile laterobazale (7,8,9).

La microscopul electronic pot fi identificate primele granule de zimogen, în săptămâna a 12-a, precum și aparatul Golgi și reticulul endoplasmic rugos, încă redus. În săptămâna a 20-a sunt vizibile granule mari de zimogen, ca și la adult. Fiecare enzimă are un moment propriu de apariție și vor crește în concentrație în etape diferite (8).

Diferențierea pancreasului continuă și după naștere, interesând atât volumul granulelor de zimogen, cât și cantitatea de reticul endoplasmic rugos.

Pancreasul endocrin suferă fenomene evolutive paralele cu componenta exocrină, iar hormonii insulari vor preceda apariția granulelor secretorii în celulă. Date recente arată că celulele insulare apar din celulele centroacinare în timpul lunii a 3-a de dezvoltare. Celulele endocrine, solitare sau în mici grupuri dispuse de-a lungul porțiunii laterobazale a celulelor acinare nediferențiate, pot fi observate prima dată între săptămânile 9-10. Insule distincte, dar în etape diferite de dezvoltare, sunt observate între săptămânile 12-16. Regiunile bogate în celulele PP rămân mult în urma celor producătoare de glucagon (8,9).

Celulele insulinosecretante (beta) cresc continuu numeric cu vârsta, pe când cele secretante de glucagon (alfa) cresc numeric în timpul vieții fetale și descresc la copil și adult. Celulele secretante de somatostatină (D) sunt bine reprezentate în perioada fetală și a copilăriei, pe când celulele PP (polipeptida pancreatică) sunt cel mai puțin abundente în timpul acestor stadii.

Majoritatea celulelor insulare se dezvoltă în coada pancreasului și pancreasul dorsal. Insulele derivate din pancresul ventral sunt mai bogate în celule polipeptid secretante, în timp ce insulele provenite din mugurele pancreatic dorsal sunt mai bogate în celule secretante de glucagon (8,9).

Anatomia pancreasului

Configurația exterioară a pancreasului

Pancreasul prezintă două componente perpendiculare una pe alta: capul – vertical, în dreapta – și corpul și coada, ușor oblice spre stânga și superior. Între ele există o parte mai îngustată, colul (fig. 3).

Capul are formă circulară, turtită anteroposterior. Din partea caudală stângă se desprinde procesul uncinat orientat medial, anterior de vasele mezenterice superioare. Scobitura dintre cap și procesul uncinat este incizura pancreatică (2,10,11).

Corpul este prismatic triunghiular, având 3 fețe – anterioară, inferioară și posterioară – și 3 margini: anterioară, superioară și inferioară.

Coada continuă corpul, putând avea forme și mobilitate variabile.

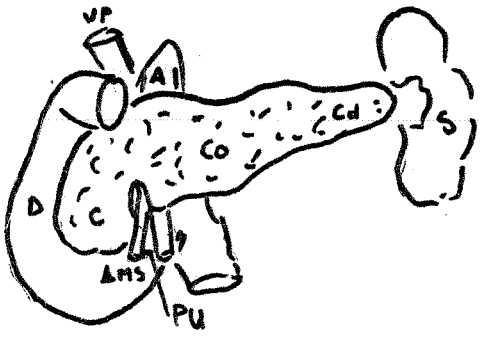

Fig. 3. Configurația exterioară a pancreasului. VP. Vena portă. A. Aorta. D. Duodenul. AMS. Artera mezenterică superioară. S. Splina. C. Capul pancreasului. PU. Procesul uncinat. Co. Corpul pancreasului. Cd. Coada pancreasului.

Raporturile pancreasului

Pancreasul este un organ retroperitoneal secundar împreună cu duodenul, care circumscrie partea dreaptă a capului. Posterior de cele două organe se găsește fascia retroduodenopancreatică a lui Treitz.

Anterior se inserează mezocolonul transvers, care va împărți raporturile acestei fețe cu organele supramezocolice, respectiv submezocolice.

Cel mai important raport intrinsec este cu ductul coledoc, care străbate capul pentru a se deschide în porțiunea descendentă a duodenului.

Capul pancreasului vine în raport cu concavitatea duodenului, pe care îl acoperă parțial, atât anterior, cât și posterior. Are raporturi importante vasculare cu vasele gastroepiploice drepte, și uneori și gastroduodenale, precum și cu arcadele arteriale pancreaticoduodenale anterioare și posterioare (2,10,12,13,14).

Anterior, supramezocolic, răspunde vestibulului bursei omentale; inframezocolic, marii cavități peritoneale; posterior, în afară de ductul coledoc, se găsesc vena cavă inferioară, pedicului renal drept, stâlpul drept al diafragmei.

Colul este în raport cu artera hepatică, gastroduodenală și vasele mezenterice superioare. Pe fața posterioară se formează vena portă prin confluența dintre vena mezenterică superioară și trunchiul splenomezenteric (mezenterica inferioară).

Corpul – fața anterioară vine în raport cu stomacul prin intermediul peritoneului bursei omentale.

Fața posterioară, prin intermediul fasciei de coalescență Treitz, este în contact cu următoarele elemente anatomice, de la dreapta spre stânga: aorta și originea arterei mezenterice superioare, plexul celiac, pedicului renal stâng și rinichiul stâng, vasele splenice și limfonodurile pancreaticolienale, stâlpul drept al diafragmei și coloana vertebrală.

Fața inferioară, submezocolică, vine în raport, prin intermediul peritoneului, cu flexura duodenojejunală, jejun și colonul transvers.

Coada, dacă nu vine în contact cu splina, va fi unită cu aceasta prin ligamentul frenicolienal.

Structura pancreasului

Ca organ parenchimatos, pancreasul este constituit dintr-o stromă conjunctivo-vasculară, parenchim (exocrin și endocrin) și sistemul de ducte excretoare.

Stroma, care ocupă aproximativ 18% din pancreas, este reprezentată la exterior de o capsulă conjunctivă fină care trimite septuri conjunctivo-vasculare în interior, ce separă incomplet pancreasul în lobi și lobuli. Parenchimul, 80% din pancreas, este reprezentat de componenta exocrină (în 97-99% din masa glandei), iar restul, componenta endocrină, este formată de insulele Langerhans (aproximativ 1 mil. la om) (8,9).

Pancreasul exocrin

Se prezintă ca o glandă acinoasă ramificată. Acinii sunt grupați în lobuli incompleți, între care se găsește un țesut conjunctiv lax, delicat. Fiecare masă secretorie cuprinde un duct excretor. În jurul ductelor se localizează diferite categorii de celule: acinare, centroacinare și ductale. În jurul ductelor mai mari, interlobulare, există un țesut areolar în care se evidențiază capilare, fibre musculare netede, fibre nervoase vegetative, celule mast (goblet) și celule argentafine, sau ganglionare. De asemenea, în pancreasul exocrin apar cordoane de epiteliocite nediferențiate, ele fiind considerate celule stem (de origine, nediferențiate) pentru înlocuirea celulelor exocrine și, probabil, endocrine (fig. 4).

După raportul pancreasului exocrin cu insulele Langerhans, se pot distinge două zone: o zonă *periinsulară*, formată preponderent din celule acinare, care este influențată de hormonii insulari și neurotransmițători, și o zonă *teleinsulară*, mai la distanță, formată preponderent din celule centroacinare și ductale, influențată de hormoni gastrointestinali și neurotransmițători (3,13).

Celulele acinare, zimogene tipice, sunt celule epiteliale piramidale înalte, cu baza spre periferie, pe membrana bazală și vârful spre centrul lumenului acinului.

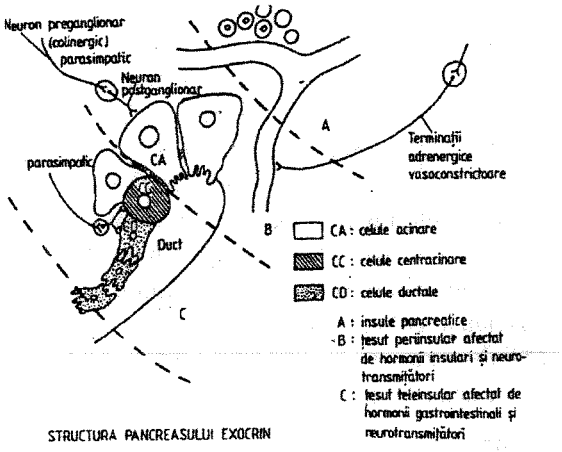

Fig. 4. Structura funcțională a pancreasului exocrin (modificat după Gray, 1995 – cit. 13).

Membranele celulare laterale sunt prevăzute, dinspre apex spre bază, cu joncțiuni strânse *(tight junction, zonula occludens)*, care previn refluxul substanțelor secretate din duct spre spațiile intercelulare, *gap junction (zonula adherens)*, formate din apoziția de discuri membranare aparținând a două celule vecine; mai spre bază, membranele celulare sunt relativ netede, având câteva mici digitații întrepătrunse.

Partea apicală sau luminală a celulei acinare prezintă câțiva microvili scurți și subțiri (0,2 μm lungime). Un microvil conține microfilamente axiale, care formează la baza acestuia o rețea transversală dispusă sub plasmalema apicală (placa terminal sau *terminal web*). Aceste microfilamente joacă un rol structural, deoarece prin degradarea lor dispar microvilii, iar lumenul acinului se mărește (9,10,13).

Suprafața bazală a celulei acinare este în contact cu o membrană bazală discontinuă intercelular, formată din fibre de colagen și o bogată rețea capilară. Fibre nervoase efectoare, simpatice și parasimpatice, penetrează membrana bazală și se termină în contact cu celulele acinare.

Nucleul celulei acinare, sferic, unic sau dublu, este dispus bazal și are aproximativ 6 μm în diametru. Conține unul sau mai mulți nucleoli și heterocromatină densă spre suprafața interioară a membranei nucleare.

Citoplasma este acidofilă în regiunea apicală, conținând numeroase granule de zimogen, și intens bazofilă în regiunea bazală, datorită conținutului bogat în reticul endoplasmic granular.

Reticulul endoplasmic granular ocupă aproximativ 20% din volumul celular, fiind mai dens în regiunea bazală unde există și robozomi liberi.

Celulele acinare suferă modificări ciclice la alimente și în timpul digestiei (7,9,10,13).

Mecanismul secreției enzimelor digestive pare să fie prin exocitoză, adică fuzionarea membranei granulelor cu membrană apicală a celulei și eliminarea lor în lumenul ductului.

Celulele centroacinare

Lumenul unui acin este originea ductelor excretoare și conține celule centroacinare, care sunt entități specifice pancreasului. Ele sunt mai puțin colorabile în secțiunile histologice și mai mici decât celulele acinare. Ductele intralobulare care continuă ductele acinare sunt căptușite de un epiteliu înalt, ale cărui celule seamănă cu cele centroacinare. Ambele categorii de celule conțin ribozomi liberi și mitocondrii mici și rotunde, fără reticul endoplasmic granular. Se consideră că au rol în secreția de apă și de bicarbonat, conținând anhidraza carbonică, enzimă responsabilă pentru producerea ultimei substanțe (8,13).

Pancreasul endocrin

Insulele lui Langerhans sunt formate din mase celulare de aproximativ 0,2 cm în diametru, mult mai mari decât un acin, fiind separate de pancreasul exocrin prin țesut conjunctiv, care se continuă cu al celui exocrin. Celule sferoidale, elipsoidale, poligonale, sunt dispuse în cordoane anastomozate între ele. Fiecare insulă este înconjurată de o rețea capilară care trimite ramuri intrainsulare. Aceste capilare, de tip fenestrat, sunt aranjate sub forma unui sistem portal ce conduce sângele de la insule spre celulele acinare. Sistemul *portal insulo-acinar* este format din arteriole aferente care pătrund în insule, unde formează un glomerul capilar, și părăsesc apoi insulele sub formă de capilare eferente întreptate spre țesutul exocrin. Un sistem arterial paralel conduce sângele direct la pancreasul exocrin și, astfel, sistemul portal permite acțiunea portală a hormonilor insulari, în special insulina, asupra pancreasului exocrin.

Acinii periinsulari sunt morfologic și biochimic diferiți de acinii situați periferic, teleinsular. Celulele acinilor periinsulari sunt mai mari, conțin nuclei și granule de zimogen mai mari, și au o distribuție diferită a enzimelor digestive.

Pancreasul endocrin este format din patru tipuri mari de celule: A (alfa), B (beta), D și PP. Celulele A se localizează în insule spre periferia lor, iar cele B mai central. Celule D sunt localizate periferic în insule, ca și cele A. Orci și Unger, 1975 (cit. 13), sugerează că insulele pot avea două regiuni funcționale: o medulară formată preponderent din celule B, unde acestea secretă insulină într-un ritm constant, ca răspuns la prezența glucozei în fluidul intercelular, și o corticală, formată din tipuri celulare amestecate – A, B și D – bogată în elemente neurovasculare, unde răspunsul secretor

ar apărea mai repede la schimbările ambientale (fig. 5,6).

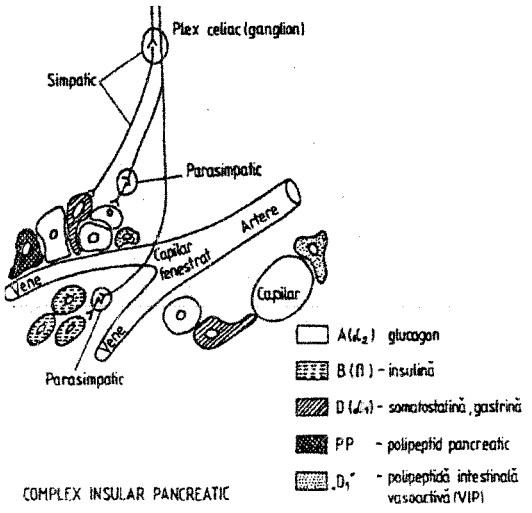

Fig. 5. Enzimele digestive. Complexul insular al pancreasului endocrin.
(modificat după Gray,1995 – cit. 13)

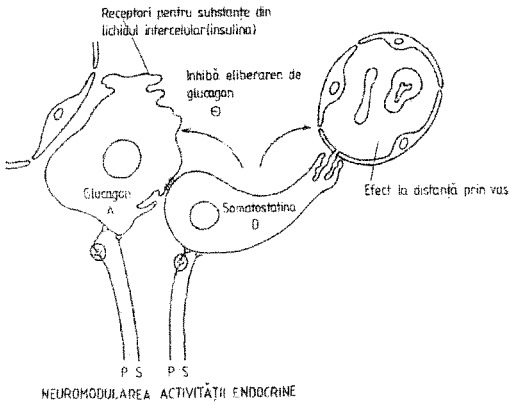

Fig. 6. Modularea celulelor endocrine pancreatice este realizată atât umoral, cât și nervos vegetative (modificat după Gray – cit 13).

Celule A formează 5-20% din masa insulelor și secretă glucagon. Celulele B sunt cele mai numeroase, reprezentând 50-80% din masa insulară, și secretă insulină.

Celulele D descoperite de Bloom în 1931 (cit. 13) sunt mai puțin abundente (5% din masa insulară); se spune că ar produce gastrină, dar conțin somatostatină sau un peptid similar.

Celulele PP constituie 10-35% din volumul insular și secretă polipeptide pancreatice. De fapt, în categoria celulelor peptid secretoare se deosebesc cel puțin două forme: unele conțin polipeptide pancreatice, celulele PP propriu-zise și altele, asemănătoare cu celulele D1 ale mucoasei gastrice, care par să producă o polipeptidă intestinală vasoactivă. Celulele PP și D1 nu sunt prezente doar în insulă, ci mai ales în țesutul pancreatic exocrin (10,13).

Vascularizația pancreasului

Arterele provin din trunchiurile arteriale vecine: trunchiul celiac și artera mezenterică superioară (fig. 7).

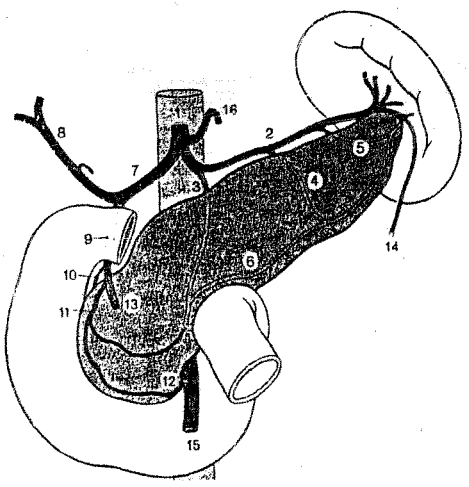

Fig. 7. Arterele pancreasului și ale duodenului.
1. Trunchiul celiac. 2. Artera splenică. 3. Artera pancreatică dorsală. 4. Artera pancreatică mare. 5. Arterele cozii pancreasului. 6. Artera pancreatică inferioară. 7. Artera hepatică comună. 8. Artera hepatică proprie. 9. Artera gastroduodenală. 10. Artere retroduodenale. 11. Artera supraduodenală superioară. 12. Arterele pancreaticoduodenale inferioare. 13. Artera gastroepiploică dreaptă. 14. Artera gastroepiploică stângă. 15. Artera mezenterică superioară. 16. Artera gastrică stângă.

Între duoden și capul pancreasului există arcadele pancreaticoduodenale, provenite din arterele hepatică și mezenterică superioară. Corpul și coada pancreasului sunt irigate de ramuri provenite din artera lienală (ramuri pancreatice multiple și mici, artera pancreatică dorsală, artera pancreatică mare și artera cozii pancreasului). Arterele se ramifică în masa pancreasului, formând rețele periacinare și periinsulare. Între insule și acinii pancreasului exocrin există un sistem port insulino-acinar, deschis la structura pancreasului endocrin (2,9,12,14).

Venele provin din capilare, care confluează în vene ce vor însoți arterele. Tot sângele venos al pancreasului, atât de la componenta exocrină, cât și de la cea endocrină, se varsă în vena portă.

Limfaticele iau naștere în septurile interlobulare (fig. 8).

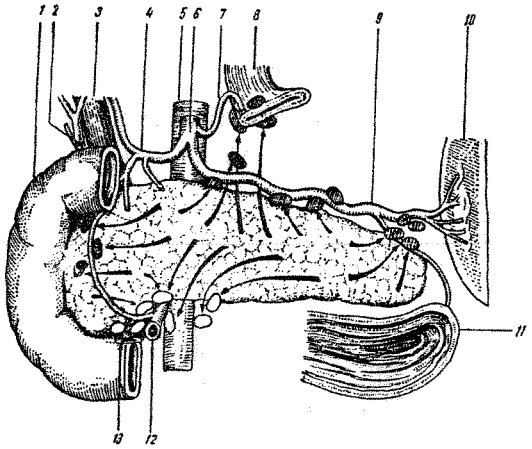

Fig. 8. Limfaticele pancreasului. Nodurile limfatice pancreaticolienale (haşurat); nodurile grupului hepatic (punctat); nodurile mezenterice superioare (nemarcate-albe). 1. Duodenul. 2. Ductul coledoc. 3. Vena portă. 4. Artera hepatică. 5. Aorta abdominală. 6. Trunchiul celiac. 7. Artera gastrică stângă. 8. Esofagul şi cardia. 9. Artera splenică. 10. Splina. 11. Stomacul. 12. Artera mezenterică superioară. 13. Vena mezenterică superioară (după V. Papilian, 1979) (2).

Ele se termină în numeroase noduri din jurul glandei. Cele de la coadă merg spre nodurile splenice, cele de la corp şi cap merg spre nodurile pancreaticoduodenale sau superior, spre nodurile hepatice, gastrice stângi, şi inferior, spre nodurile asociate cu marginea inferioară a pancreasului şi a arterei mezenterice superioare. De la aceste staţii limfatice, limfa este drenată spre nodurile celiace situate în apropierea pancreasului. Trebuie menţionat că regiunea pancreatică este o zonă de convergenţă a marilor curente limfatice care se adună posterior de pancreas „ca spiţele unei roţi spre axul ei" (2).

Inervaţia pancreasului

Nervii pancreasului sunt vegetativi simpatici (splanhnicul mare, mijlociu şi mic) şi parasimpatici (nervul vag). Prin intermediul plexului celiac, nervii ajung la pancreas pe calea plexurilor periarteriale lienale, hepatice şi mezenteric superior. În glandă formează reţele nervoase periacinoase şi periglandulare, după care se distribuie la receptorii şi efectorii pancreasului.

Căile senzitive

În pancreas există corpusculi Vater-Pacini de la care pleacă dendrite ale unor neuroni din ganglionii prin plexul celiac, nervii splanhnici, ganglionii simpatici paravertebrali, ramura comunicantă albă şi rădăcina anterioară a nervilor spinali (contracurent), rădăcina posterioară a nervilor spinali şi măduva spinării (cornul lateral). De aici este urmată calea reticulară (calea sensibilităţii viscerale) sau, în caz de durere viscerală, calea exteroceptivă, prin fasciculele spinotalamice laterale, către talamus (există colaterale spre hipotalamus) şi scoarţa cerebrală (girusul postcentral).

Se consideră că porţiunile abdominale ale vagului nu conţin fibre senzitive.

Este posibil ca fibre senzitive destinate pancreasului să existe şi în nervii intercostali inferiori.

Căile efectoare

Fibrele *simpatice* preganglionare fac sinapsă cu neuronii postganglionari în plexul celiac. Deci fibrele simpatice ale pancreasului sunt fibre postganglionare şi se termină exclusiv pe vasele sanguine, fiind vasomotoare. Fibrele *parasimpatice* vagale (vagul drept) preganglionare pătrund în glandă şi vor face sinapsă cu neuronii postganglionari intraglandular, imediat lângă efectori. Neuronii postganglionari, cu axoni foarte scurţi, fac sinapsă cu celulele pancreatice exocrine (acinare şi ductale) şi endocrine. Aceşti ganglioni parasimpatici sunt asociaţi cu celulele insulare, formând *complexe neuro-insulare* descrise în 1925 de către Kampenhout (cit. 13), ca şi *complexe simpato-insulare*, revizuite în 1937 de către Simard (13), care le etichetează *complexe neuro-insulare*. Aceste complexe au fost clasificate de către Fujita (1959) (cit. 13) în două grupe: una, neuroni-celule insulare, şi alta, fibre nervoase-celule nervoase.

Celulele A şi B sunt cuprinse în complexele neuroinsulare şi se afirmă că provin din crestele neurale (sistemul neuroendocrin difuz), fapt ce presupune şi un control nervos al secreţiilor insulare. În insule sunt deosebite trei tipuri de terminaţii nervoase: colinergice, adrenergice şi noncolinergice, nonadrenergice. Pe o celulă se pot termina mai multe tipuri de contacte (sinapse). Unele sinapse chimice, axon – celulă insulară, prezintă arii cu spaţiul sinaptic îngust, sugerând o sinapsă electrică, sau *gap junction* (Orci şi col. – cit 13), joncţiune ce apare şi între celulele insulare. Modul de stimulare a celulelor insulare poate fi realizat fie prin cuplare chimică (neurotransmiţători), care difuzează în spaţiile intercelulare şi afectează numeroase celule insulare, fie prin cuplare electrică (sinapse electrice) (Kobayashi şi Fujita,1969 – cit. 13).

Terminaţiile noncolinergice-nonadrenergice, pepdidergice (neuromodulatori) se referă la un mare număr de neuroni ce conţin peptide. Există atât fibre nervoase cât şi celule ganglionare care conţin: polipeptida vasoactivă intestinală, substanţa P,

peptida gastrin eliberatoare, encefalina, galanina, neuropeptida Y și peptida asemănătoare calcitocinei. Medierea în sinapsele peptidergice este încă o problemă care așteaptă precizări – Yamada (1995) (7,9).

Bibliografie

1. Holinshead W. H ed. Anatomy for surgeons. Sec ed. New-York: Harper and Row Publ 1974: vol. II, 424-436.

2. Papilian V ed. Anatomia omului. Ed. VI. București. Ed. Didactică și Pedagogică 1982: vol. II, 137-145.

3. Grigorescu Sido Fr ed. Embriologie generală și specială. Cluj: Ed. Casa Cărții de Știință 1998: 145-156.

4. Langman J ed. Medical Embryology. 4th Ed. Baltimore: Williams & Wilkins 1981: 212-233.

5. Sadler T ed. W Langman's Medical Embryology. 7th Ed. Baltimore. Williams & Wilkins 1995: 242-271.

6. Moore KL and Persaud TVN eds. The developing human. 6th Ed. Philadelphia: Saunders Comp 1998: 271-303.

7. Mulholland MW, Moosa AR, Liddle RA. Pancreas. Anatomy and Structural Anomalies. In: Yamada T. (ed), *Textbook of Gastroenterology.* Sec. ed. Philadelphia: JB Lippincot Comp 1995: chap 89, 2051-2060.

8. Ermak TH , Grendell JL. Pancreas Anatomy, Histology, Embriology and Developmental Anomalies. In: Sleisenger MH and Fordtran JS (eds). Gastrointestinal diseases. 4th ed. W. B. Saunders Comp Philadelphia 1989: chap 9, 1765 – 1775.

9. Grigorescu M, Pascu O (eds). Tratat de gastroenterologie clinică. București: Ed. Tehnică 1997: vol II, 665-673.

10. Creager JG ed. Human Anatomy and Physiology. Sec. Ed. Arlington: Wm C Brown Publisher 1992: 659-693.

11. Kent M, Van De Graaff. Human Anatomy. 3th ed. USA: Wm C Brown Publishers 1992; 557-593.

12. Netter HF. The CIBA collection of Medical illustration. Part III,vol III, 1964, 25-31.

13. Williams PL, Warwick R , Dyson Mary and Bannister LH. Gray's Anatomy. Ed. 37. Edinburg: Churchill Livingstone 1989, 1995: 1380-1384.

14. Nomina Anatomica. 6th Ed. Edinburg: Churchill Livingstone 1989: 38-42.

ANOMALII CONGENITALE ALE PANCREASULUI

Paula Grigorescu-Sido

Agenezia și hipoplazia pancreasului

Agenezia pancreasului poate fi completă sau parțială, ambele situații întâlnindu-se excepțional de rar (1).

Agenezia completă se prezintă izolat sau asociată cu agenezia vezicii biliare. Debutul este în perioada neonatală, prin steatoree și diabet zaharat. Prognosticul este infaust.

Agenezia parțială poate interesa capul, corpul sau corpul și coada pancreasului.

Hipoplazia pancreasului exocrin se întâlnește sub forma pseudohipertrofiei lipomatoase a pancreasului (2), glanda având formă normală și volum crescut, în care țesutul pancreatic acinar este înlocuit cu țesut fibroadipos. Determină insuficiență pancreatică exocrină severă. Se poate asocia cu sindromul Johanson-Blizzard.

Pancreasul aberant (ectopic sau heterotopic)

Se definește prin prezența uneia sau a mai multor insule de țesut pancreatic situat în afara limitelor anatomice ale organului și fără relații de vascularizație, inervație sau continuitate cu sistemul canalar al pancreasului. Frecvența necroptică este cuprinsă între 0,55-15% sau 1/200-1/7, cu un raport 2/1 între pacienții de sex masculin și respectiv, feminin (3).

Distribuția țesutului ectopic este foarte variată, atât la nivelul organelor abdominale (stomac, duoden, jejun, intestin subțire distal, colon, apendice, diverticul Meckel, epiplon, ficat, vezică biliară, splină, mezenter, ombilic), cât și extraabdominal (chist bronhogen, sechestrație pulmonară). Se prezintă ca noduli unici sau multipli, cu dimensiuni cuprinse între câțiva milimetri și 4 cm diametru (4). Cea mai frecventă localizare este în stomac, mai ales în apropierea pilorului, pe marea curbură a stomacului, la nivelul submucoasei.

Anomalia poate fi asimptomatică, însoțită de simptome nespecifice, definite ca „disconfort abdominal", sau este relevată de o complicație: simptome dispeptice, asemănătoare cu boala ulceroasă, hemoragie digestivă superioară, ocluzie intestinală, obstrucție biliară, pancreatită, chisturi pancreatice sau degenerare neoplazică. Excepțional, la nivelul unei insule de pancreas ectopic, se poate întâlni hiperplazia celulelor, nesidioblastoza, cu hiperinsulinism, hipoglicemie severă și cu prognostic fatal, în absența tramentului. Este posibil ca această anomalie să fie implicată în sindromul morții subite a sugarului (3).

Diagnosticul este suspectat de examenul radiologic, care evidențiază o imagine tumorală ombilicată, sau de endoscopia digestivă.

Dacă descoperirea este incidentală, nu se ia atitudine terapeutică chirurgicală, cu excepția cazului în care descoperirea este intraoperatorie.

Pancreasul inelar

Este consecința unei tulburări în dezvoltarea embrionară a porțiunii ventrale a organului. Aspectul de pancreas inelar „adevărat" reprezintă una dintre variante, în acest caz pancreasul încercuind și determinând obstrucția porțiunii a 2-a a duodenului, supravateriană. Este considerat ca cea mai

frecventă anomalie congenitală a pancreasului: 12% la copiii spitalizați pentru suferințe pancreatice (Welch KJ, cit. 2), cu o ușoară preponderență la sexul masculin.

Pancreasul inelar poate fi asimptomatic sau simptomatic, cu debut la sugar, copil sau adult.

La sugarul mic, începând chiar din perioada neonatală, pot apărea: vărsături și distensie epigastrică, datorate compresiunii asupra duodenului descendent, și icter obstructiv, prin compresiunea pe care o exercită asupra căii biliare principale. Formele de pancreas inelar, simptomatice la vârstă mică, se asociază, la 70% dintre pacienți cu alte anomalii:

- digestive: atrezie esofagiană cu fistulă traheoesofagiană, atrezie sau stenoză duodenală, malrotație a colonului, imperforație anală, hernie intramezenterică, malpoziție a venei porte, hemangiom hepatic, agenezie de vezică biliară, atrezia căii biliare principale (3); anomalii ale canalelor pancreatice (5); duplicație și stenoză esofagiană, aplazie de pericard, hernie diafragmatică și anomalii de ramificare a bronșiilor în lobii inferiori (6);
- cardiovasculare: cardiopatie congenitală (atrezie tricuspidiană, tetralogie Fallot, persistența canalului interarterial, foramen ovale patent;
- respiratorii: agenezie pulmonară dreaptă, hernii diafragmatice;
- urogenitale: agenezie renală și ureterală, rinichi în potcoavă, rinichi ectopic, stenoză uretrală, boală polichistică renală, criptorhidie;
- osoase: picior strâmb congenital, anomalia Sprengel, deformări ale coloanei vertebrale, polidactilie;
- ale sistemului nervos central: agenezie cerebrală, microcefalie;
- cranio-faciale: palatoschizis;
- altele: chist dermoid pelvin.

Se mai poate asocia cu sindrom Down (frecvent) sau cu sindrom de Lange. Prezența anomaliei în unele familii la două generații consecutive ridică problema caracterului monogenic al bolii și a transmiterii dominante.

La adult, tabloul clinic poate deveni evident la vârsta de 30-50 ani, constând în: epigastralgii și vărsături, cu caracter recidivant și icter obstructiv.

Diagnosticul se stabilește pe baza examinărilor radiologice, imagistice (7) și a colecisto-pancreatografiei endoscopice retrograde (CPER). Pe radiografia abdominală apare semnul „balonului dublu", dat de prezența aerului în stomac și în bulbul duodenal dilatat, secundar compresiunii exercitate de pancreasul inelar asupra duodenului. Examenul radiologic cu substanță de contrast arată prezența unei obstrucții duodenale concentrice, constantă la examinări repetate, a unor pliuri mucoase mici în regiunea respectivă și a bulbului duodenal dilatat. CPER confirmă diagnosticul. Tomografia computerizată și angiografia pot aduce, de asemenea, informații utile pentru diagnostic.

În evoluție, pot apărea pancreatită, ulcere duodenale și litiază pancreatică (3).

Tratamentul este chirurgical, constând în efectuarea unui by-pass (duodeno-jejunostomie). Incizia „inelului" pancreatic nu este recomandabilă, întrucât poate fi ineficientă, din cauza asocierii pancreasului inelar cu stenoza duodenală, sau poate antrena complicații grave, ca pancreatita și fistula canalelor pancreatice.

Pancreasul *divisum*

Este o anomalie congenitală care apare ca rezultat al lipsei de fuziune a pancreasului embrionar dorsal și ventral. Este apreciată a fi destul de frecventă, fiind prezentă la 5-14% dintre necropsii, 0,3-7% la subiecții examinați prin CPER și probabil 1-5% în populația generală, cu un raport între sexul masculin/feminin de 0,92. Poate coexista cu pancreasul inelar (3).

Au fost descrise trei forme: una completă și două incomplete. În forma completă, cele două canale pancreatice nu comunică între ele, astfel încât partea dorsală a corpului și coada pancreasului sunt drenate prin canalul lui Santorini, iar segmentul ventral, care reprezintă capul pancreasului, este drenat printr-un canal mic Wirsung; această formă este cunoscută ca „pancreasul ventral izolat". Cele două forme incomplete se caracterizează prin: prezența unei foarte mici comunicări între cele două canale într-una dintre acestea și dispariția completă a canalului Wirsung, în cea de a doua. Toate cele trei variante structurale sunt desemnate ca sindromul ductului dorsal dominant.

Se poate asocia chistul coledocian (9).

Pancreasul *divisum* este de obicei asimptomatic și există tendința ca cele trei forme structurale descrise să fie considerate ca variante structurale fiziologice. Există unele observații care arată însă o incidență crescută la acești subiecți a pancreatitei acute sau cronice (10,11).

Diagnosticul se stabilește pe baza ultrasonografiei, a tomografiei computerizate și a CPER (12,13,14).

În evoluție, se pot asocia: litiaza ductului pancreatic ventral (15) și carcinom al veziculei biliare (16).

La pacienții care prezintă pancreatită recidivantă, se impune tratament chirurgical: sfincteroplastia unuia sau a ambelor canale pancreatice (17, 18).

Chisturile congenitale ale pancreasului

Pot fi unice sau multiple și, spre deosebire de cele dobândite, sunt tapetate de un strat epitelial. Se localizează, cel mai adesea, în regiunea pancreatică derivată din schița dorsală (2,3).

Chistul unic poate crește până la dimensiuni mari (15-20 cm), determinând compresiune asupra organelor din vecinătate: stomac, calea biliară principală, colon. Poate fi asimptomatic sau să determine dureri abdominale și vărsături. La examenul obiectiv, se poate constata prezența unei mase abdominale.

Diagnosticul se stabilește pe baza radiografiei abdominale și/sau a ecografiei și a tomografiei computerizate (19). Diagnosticul diferențial se face cu: pseudochistul pancreatic, adenomul și adenocarcinomul chistic, duplicarea intrapancreatică a stomacului și duodenului.

Tratamentul pentru chistul simptomatic este chirurgical: excizia chistului, dacă este localizat la nivelul corpului, sau a cozii pancreasului și drenajul intern, pentru rarele cazuri în care localizarea este la nivelul capului pancreasului.

Chisturile pancreatice multiple (boala polichistică a pancreasului) survin rar. Se asociază cu: ficat și rinichi polichistic; sindrom von Hippel-Lindau (chisturile și tumori în pancreas, rinichi, ficat, splină, mezenter; feocromocitom; angioame la nivelul retinei, cerebelului și cu alte localizări); limfangiectazie generalizată; displazie hepato-pancreatico-renală (sindrom Ivemark); sindrom Ellis von Creveld și trisomie 13 (3); recent, s-a descris asocierea chisturilor pancreatice cu chisturi renale, displazie pancreatică și renală și *situs inversus* (20).

Evoluția și prognosticul la acești pacienți depind de severitatea afectării hepatice și renale.

Tratamentul chirurgical se impune în prezența complicațiilor mecanice sau infecțioase (21).

Bibliografie

1. Fukuoka K, Ajiki T, Yamamoto M et al. Complete agenesis of the dorsal pancreas. (Review). J of Hepato-Biliary-Pancreatic Surg. 1999; 6:94-97.

2. Newman BM, Lebenthal E. Congenital abnormalities of the Exocrine Pancreas. In: Go WVL, Gardner DJ, Brooks PF et al eds. *The Exocrine Pancreas. Biology, Pathobiology and diseases.* Raven Press N Y 1986: 773-781.

3. Aylsworth AS, Sulik KK. Structural variation and anomalies of the pancreas. In: Stevenson RE, Hall YE. Goodman RM eds. *Human malformations and related anomalies.* Oxford Univ Press 1993: vol.II, 468-474.

4. Nelson WE, Behrmann RE, Kliegman RM et al eds. *Nelson's Textbook of Pediatrics.* XV-th ed. Philadelphia: WB Saunders Co 1996: 1119-1120.

5. Yanagawa N, Maguchi H, Osanai M et al. A case of adult annular pancreas with uncommon pancreatic ductal system. Jap J of Gastroenterol. 1999; 96:851-855.

6. Fuchs J, Grasshoff S, Sching E et al. Tubular esophageal duplication associated with esophageal stenosis, pericardial aplasia, diaphragmatic hernia, ramification anomaly of lower lobe bronchus and partial annular pancreas. Eur J of Ped Surg 1998; 8: 102-104.

7. Jadvar H, Mindelzun RE. Annular pancreas in adults: imaging features in seven patients. Abdominal Imaging 1999; 24: 174-177.

8. Yogi Y, Kasai S, Higashi S. Annular pancreas associated with pancreatolithiasis: a case report. Hepato-Gastroenterol. 1999; 46: 527-531.

9. Dalvi AN, Pramesh CS, Prasanna GS. Incomplete pancreas divisum with anomalies choledocho-pancreatic duct junction with choledochal cyst (Review). Arch of Surg 1999; 134: 1150-1152.

10. Wehrmann T, Schmitt T, Seifert H. Endoscopic botulinum toxin injection into the minor papilla for treatment of idiopathic recurrence pancreatitis in patients with pancreas divisum. Gastrointestinal Endoscopy 1999; 500: 545-548.

11. Tang H, Kay O, Devonshire DA et al. Recurrent pancreatitis in a child with pancreas divisum. Endoscopic therapy of a Santorinicele. Surg Endoscopy 1999; 13: 1040-1043.

12. Glaser J, Stienecker K. Ultrasound secretin test in patients with pancreas divisum – an aid in the diagnosis of papillary or dorsal duct stenosis ? Zeitschrift fur Gastroenterol 1999; 37: 585-588.

13. Varshney S, Johnson CD. Pancreas divisum. (Review). Internat J of Pancreatology 1999; 25: 135-141.

14. Kamelmaz I, Elitsur Y. Pancreas divisum – the role of ERCP in children. West Virginia Med J 1999; 95: 14-16.

15. Iannitti DA, Heniford BT, Walsh RM. Ventral duct pancreaticolithiasis in pancreas divisum. Amer Surgeon 1998; 64: 1030-1032.

16. Linx CC, Wany HP, Shup CT et al. Pancreas divisum coexistent with gallbladder carcinoma – report of a chinese patient. Hepato-Gastroenterol. 1998; 45: 879-881.

17. Lehman GA, Sherman S. Diagnosis and therapy of pancreas divisum (Review). Gastrointestinal Endoscopy Clinics of N Amer 1998; 8: 55-77.

18. Morgan DE, Logan K, Baron TH et al. Pancreas divisum: implications for diagnostic and therapeutic pancreatography. Am J of Roentgenology 1999; 173: 193-198.

19. Grigorescu Sido P. Anomaliile congenitale ale pancreasului. In: Grigorescu M, Lencu M eds. *Bolile cronice ale pancreasului.* Cluj: Ed Dacia 1990: 130-131.

20. Balci S, Bostanoglu S, Altinok G et al. Sibs diagnosed prenatally with situs inversus totalis, renal and pancreatic dysplasia and cysts: a new syndrome ? Am J of Med Genetics 1999; 82: 166-169.

21. Grigorescu-Sido P. Anomaliile congenitale ale pancreasului. In: Grigorescu M., Pascu O. *Tratat de Gastroenterologie clinică.* București: Ed Tehnică 1997: vol. 2, 674-675.

FIZIOLOGIA PANCREASULUI EXOCRIN

Luminița Plesca Manea

Pancreasul este un organ cu funcții exocrine și endocrine. Secreția pancreasului exocrin cuprinde enzime digestive și bicarbonat necesare digestiei și absorbției principiilor alimentari. Pancreasul endocrin eliberează hormoni care reglează metabolismul și utilizarea produșilor finali ai digestiei în organism.

Acțiunea combinată a pancreasului endocrin și exocrin face din acesta unul dintre cele mai complexe organe implicate în asimilarea produșilor alimentari.

Studiile morfologice au evidențiat contactul celulă-celulă dintre țesutul endocrin și exocrin, precum și legături directe între capilarele acinilor și ale insulelor Langerhans. Acest aspect morfologic reflectă influența reglatoare reciprocă dintre hormonii insulari și secreția pancreasului exocrin.

Dintre hormonii pancreatici, glucagonul, somatostatina și polipeptidul pancreatic inhibă secreția pancreasului exocrin, în timp ce insulina potențează efectul stimulator al colecistokininei asupra secreției pancreasului exocrin. Pe de altă parte, creșterea postprandială a colecistokininei și a secretinei determină creșterea secundară de insulină, ceea ce reprezintă, probabil, o pregătire pentru prelucrarea și utilizarea principiilor din alimentație (1,2).

Formarea și compoziția sucului pancreatic

Pancreasul exocrin secretă zilnic aproximativ 1 litru de suc pancreatic, direct proporțional cu rata eliberării din acini. Acesta este un lichid clar, vâscos, cu o densitate cuprinsă între 1008-1012 și pH de 7-9.

Secreția pancreatică exocrină are două funcții majore: digestia intraluminală și menținerea unui pH luminal apropiat de cel neutru. Prima funcție este îndeplinită de enzime secretate de celulele acinare, iar a doua de secreția de bicarbonat de la nivelul celulelor pancreatice ductale. Intraluminal, pH-ul reprezintă o condiție necesară pentru procesul de reciclare a membranelor granulelor zimogene exocitate (3,4,5).

În compoziția lui intră substanțe organice și anorganice. Dintre substanțele organice, cele mai importante sunt enzimele.

Studiile micropuncțiilor pancreatice și cele experimentale au evidențiat originea acinară a enzimelor digestive și originea ductală (în cea mai mare parte) a electroliților. Bicarbonatul este electrolitul predominant din sucul pancreatic uman (6).

Enzimele pancreatice

Sucul pancreatic uman conține între 7-10% proteine. Din acestea, cea mai mare parte sunt enzime și proenzime, iar restul sunt proteine de origine plasmatică, inhibitori ai tripsinei și mucoproteine.

Principalele grupe de enzime pancreatice sunt: enzimele proteolitice, enzimele amilolitice, enzimele lipolitice și altele (tabel I). Ele sunt sintetizate și depozitate în granulele zimogene ale celulelor acinare. Aceasta, până când celulele acinare sunt stimulate. Fiecare granulă zimogenă conține toate

tipurile de enzime pancreatice digestive, dar ele pot fi în proporții variate.

În granule enzimele sunt sub formă insolubilă. Ele devin solubile doar după ce sunt secretate în mediul fluid alcalin din ductele pancreatice. Activarea enzimelor, însă, se produce doar când ajung în duoden. Unele enzime pancreatice digestive devin funcționale după ce sunt activate în duoden prin hidroliză enzimatică. Astfel se previne fenomenul de autodigestie. Refluxul din ductele pancreatice al enzimelor digestive secretate este blocat de existența unor joncțiuni strânse între celulele apicale, ce nu permit pătrunderea enzimelor în spațiul intercelular. Astfel se asigură un mecanism de protecție suplimentar (7).

În sucul pancreatic sunt secretate și enzime lizozomale, sub influența acelorași stimuli care determină secreția enzimelor pancreatice digestive. Diferența dintre cele două grupe constă în faptul că enzimele lizozomale nu sunt depozitate în granule zimogene (4,7).

Enzimele proteolitice

Includ tripsinogenul, chemotripsinogenul, procarboxipeptidaza, proaminopeptidaza și altele (tabelul I).

Ele reprezintă cea mai mare parte a enzimelor din sucul pancreatic și sunt secretate sub formă inactivă de proenzime. Tripsina, chemotripsina și elastaza sunt endopeptidaze ce scindează proteinele la nivelul situsurilor adiacente anumitor aminoacizi specifici.

Tabelul I

Enzimele sucului pancreatic

CLASA	MEMBRII
Endopeptidazele	– tripsinogen – chemotripsinogen A și B – colagenaza – proelastaza A și B
Exopeptidazele	– procarboxipeptidaza A și B
Amilaze	– amilaza pancreatică
Ribonucleaze	– ribonucleaza – deoxiribonucleaza
Lipaze	– lipaza pancreatică – carboxilesteraze – profosfolipaza A_2 – lecitinaza
Alte enzime	– enzime lizozomale

Tripsinogenul suferă o hidroliză enzimatică la nivelul fragmentului N-terminal, prin acțiunea peptidazei de la nivelul marginii în perie a mucoasei duodenale (enterochinaza), transformându-se în tripsină. *Tripsina* activează apoi autocatalitic restul tripsinogenului și restul enzimelor proteolitice pancreatice. Ea acționează specific asupra legăturii peptidice la nivelul radicalului carboxilic al lizinei și argininei (tabel II). Acest efect crește în eficacitate dacă în prealabil proteinele au suferit acțiunea pepsinei. Tripsina activă acționează și pe nucleoproteine, până la scindarea acestora în acizi nucleici. Sucul pancreatic conține în cantitate mică și un inhibitor al tripsinei, polipeptid care la pH 3-7 se combină cu tripsina și o inactivează. El inhibă tripsina prin legare pe lângă poziția autocatalitică a acesteia. Polipeptidul inhibitor inactivează parțial și chemotripsina. El protejează organul de autodigestie, blocând cantitatea mică de tripsină activă din pancreas, dar nu inhibă enzima activă din lumenul intestinal, unde aceasta este în cantitate mult mai mare față de inhibitor. Acesta reprezintă un alt mecanism de feedback ce protejează pancreasul (2,4,7).

Chemotripsina este o endopeptidază ce hidrolizează legăturile peptidice de la nivelul grupării carboxilice ale tirozinei, fenilalaninei, metioninei, leucinei, având alt sediu de acțiune comparativ cu tripsina. Provine din chemotripsinogen activat de tripsină (tabel I, II).

Carboxipeptidazele sunt exopeptidaze pancreatice ce scurtează polipeptidele cu mai mulți aminoacizi la nivelul capătului carboxil-terminal. Precursorii și precarboxipeptidazele A și B sunt activați de tripsină în prezența zincului ca și cofactor (tabel I, II).

Colagenaza, elaborată în formă inactivă, este activată de tripsină. Ea scindează colagenul la nivelul prolinei, hidroxiprolinei și glicinei (tabel I).

Elastaza este produsă tot sub formă inactivă de proelastază. În duoden este activată de tripsină și enterokinază (tabel I, II).

Alte enzime proteolitice din sucul pancreatic sunt protaminaza și leucinaminopeptidaza, a cărei formă activă hidrolizează legăturile peptidice ale alaninei, serinei, glicinei. Oligopeptidele rezultate prin acțiunea combinată a endo- și exopeptidazelor sunt digerate în continuare de enzimele marginii în perie sau sunt preluate de celulele mucoasei intestinale.

Ribonucleazele sunt esteraze ce hidrolizează ARN-ul și ADN-ul și formează oligonucleotide.

Enzime amilolitice

Amilaza este secretată în pancreas, dar și în glandele salivare. Forma pancreatică este mult mai activă decât cea salivară. Activitatea optimă este la un pH de 6,5-7,2 și necesită prezența clorului.

Cele două izoforme, pancreatică și salivară, au același tip de acțiune, respectiv hidrolizează legătura α-1,4 glicozidică din amidonul vegetal și glicogenul animal din alimente. Astfel, sub acțiunea amilazelor rezultă lanțuri polizaharidice scurte, alfa-dextrine. Acestea din urmă, pentru că au legături α-1,6 glicozidice, nu pot fi hidrolizate de amilaze și sunt desfăcute ulterior de o enzimă intestinală. Acțiunea acestei enzime intestinale permite amilazei să atace mai multe legături α-1,4 glicozidice. În final se formează maltoză (dimer) și maltotrioză (trimer). La rândul lor, și acestea vor fi scindate în glucoză de către enzimele marginii în perie a epiteliului mucoasei intestinale.

Tabelul II

Acțiunea principalelor enzime digestive pancreatice

ENZIMĂ	NIVEL DE ACȚIUNE
Amilază	Legăturile α-1,4 glicozidice din amidon și glicogen
Lipază	Trigliceride, producând acizi grași liberi și 2-monogliceride
Fosfolipază A2	Fosfatitilcolina producând lizofosfatidilcolină și acizi grași liberi
Carboxilesterază	Colesterol esterificat, esteri ai vitaminelor liposolubile și gliceride (tri-, di-, monogliceride)
Tripsină	Legături peptidice interne ce implică aminoacizi esențiali
Chemotripsină	Legături peptidice interne ce implică aminoacizi aromatici, leucină, glutamină, metionină
Elastază	Legături peptidice interne ce implică aminoacizi alifatici neutri
Carboxipeptidazele A și B	Legături peptidice interne ce implică aminoacizi aromatici și alifatici (A) și aminoacizi esențiali (B) la capătul carboxil-terminal

Enzime lipolitice

Lipaza pancreatică catalizează scindarea trigliceridelor alimentare în 2 acizi grași și un monoglicerid. Pentru o eficiență deplină, are nevoie și de acizi biliari și de colipază. Acizii biliari de origine hepatică au efect emulsionant. Colipaza este și ea secretată de pancreasul exocrin. Se formează un complex din colipază, lipază și acizi biliari care mărește și mai mult suprafața de acces pentru lipaza pancreatică. În plus colipaza, scade pH-ul optim al lipazei pancreatice la nivelul celui din intestinul proximal (pH 6,5) (8).

Lipaza pancreatică nu își exercită acțiunea asupra tuturor acizilor grași, astfel vor rămâne mono-, di- și chiar trigliceride nescindate.

Spre deosebire de enzimele proteolitice, lipaza, amilaza și ribonucleazele sunt secretate de celulele acinare în formă activă.

Carboxilesteraza scindează colesterolul alimentar esterificat, tri-, di- și monogliceridele din micelii, precum și esterii vitaminelor liposolubile.

Fosfolipaza A2 transformă fosfatidilcolina în lizofosfatidilcolină și acizi grași liberi.

Modele secretorii pancreatice

În ansamblu, enzimele pancreatice sunt sintetizate în celulele acinare și depozitate în granule de zimogen. Procesul de sinteză până la momentul secreției necesită aproximativ 50 minute. Sinteza totală de enzime este estimată la 20 mg/g țesut uscat/oră. Celulele acinare pancreatice secretă o serie de enzime digestive și cofactori, îi depozitează, iar la nevoie îi secretă prin membrana apicală în lumenul acinar. Procesul începe cu transportul activ al aminoacizilor în celulele acinare prin membrana bazolaterală. Energia este furnizată de transportul sodiului conform gradientului, cu aportul ATP-azei Na^+/K^+. Acești aminoacizi sunt utilizați pentru sinteza unor proteine, proces ce include și unele peptide lipofile. Ele au rol de semnalizare la capătul N-terminal și ajută astfel direcționarea către componenta de translocație de pe membrana reticulului

endoplasmic. După depozitarea în cisterne, acest peptid de semnalizare este îndepărtat de endopeptidaze, iar fragmentul rămas este transportat spre complexul Golgi. La acest nivel au loc alte transformări posttranslocație (glicozilări, clivări proteolitice). Proteinele astfel procesate vor fi depozitate în granule zimogene până la apariția stimulului secretor. Secreția se va face prin fuziunea granulelor zimogene cu membrana apicală a celulelor acinare, fuziune realizată cu ajutorul proteinelor contractile intracelulare (4,7).

Există mai multe modele secretorii propuse.

Conform modelului clasic al lui Palade și Scheele al *secreției paralele*, aminoacizii necesari sunt inițial transportați activ în celule acinare și sunt utilizați pentru sinteza proteică în ribozomi. Proteinele sintetizate sunt transferate în cisternele reticulului endoplasmic și apoi în complexele Golgi, în aproximativ 20-30 de minute. Granulele secretorii migrează spre polul apical al celulelor acinare și rămân acolo până când stimulii neurohormonali declanșează exocitoza. În granulele zimogene enzimele sunt amestecate și sunt secretate în paralel, în cantitate fixă, independent de natura stimulării.

Conform modelului *secreției neparalele* propus de Dagorn și colaboratorii, enzimele pancreatice dintr-o singură celulă sunt secretate într-o cantitate care depinde de natura stimulării. Câteva explicații propuse pentru acest tip de secreție ar fi: rate de sinteză diferite ca răspuns la gradele diferite de stimulare; existența unui depozit solubil citoplasmatic de proteine enzimatice care sunt în echilibru cu cele din granulele zimogene; conținut diferit în enzime al celulelor din cadrul populației de celule acinare. Studiile morfologice au evidențiat diferențe de dimensiune între celulele din centrul și periferia acinilor.

Există un proces de adaptare a secreției enzimatice pancreatice, în funcție de tipul dietei. Astfel, *pe termen lung*, mecanismul este în principal hormonal. În privința *adaptării pe termen scurt* există controverse între modelul secreției paralele și cel al secreției neparalele (7,9).

Apa și electroliții

Electroliții pancreatici sunt secretați într-un fluid alcalin, isoosmotic cu fluidul extracelular. Apa intră în sucul pancreatic pasiv, conform gradientului osmotic stabilit prin secreția activă a electroliților și a altor compuși solviți.

Principalii *cationi* sunt Na^+ și K^+. Ambii sunt secretați la concentrații similare celor plasmatice și concentrația lor este independentă de rata secretorie.

Principalii *anioni* sunt HCO_3^- și Cl^-. Concentrația lor depinde de rata secretorie. Pe măsura creșterii ratei secretorii, bicarbonatul crește până la o valoare în platou de aproximativ 150mEq/l, iar Cl^- scade, astfel încât suma anionilor să rămână egală cu cea a cationilor. Sucul pancreatic uman mai conține Ca^{2+} și urme de Mg^{2+}, Zn^{2+}, HPO_4^{2-}, SO_4^{2-}.

Studiile ultrastructurale și de imunofluorescență cu anticorpi specifici au demonstrat originea ductală a secreției de electroliți pancreatici, respectiv din ductele intralobulare și ductele mici interlobulare. În ductele mari HCO_3^- este secretat prin schimb cu Cl^-, la nivelul membranei apicale, fenomen cuplat canalelor de clor, care permit recircularea Cl^-, intrat în celulă.

Secreția de bicarbonat a celulelor ductale este un proces activ care necesită energie pentru a deplasa bicarbonatul în lumenul ductal împotriva gradientului de concentrație și a celui electric. Cercetările ultimilor ani au demonstrat implicarea unor mecanisme de transport transmembranar pentru Na^+, K^+, H^+, Cl^- și HCO_3^- în producerea secreției ductale pancreatice cu un volum mare de fluid bogat în bicarbonat. Pe membrana bazolaterală există ATP-aza Na^+/K^+, canale de K^+ și un mecanism antiport pentru Na^+-H^+. Pe cea luminală se pare că există un sistem antiport Cl^--HCO_3^- și canale de Cl^-. Antiportul Cl^--HCO_3^- determină secreția bicarbonatului în lumen și deplasarea Cl^- în celulele ductale. Se pare că acest proces este activat de prezența Cl^- în lumenul ductelor pancreatice. În perioadele când nu există o stimulare, nivelul Cl^- în lumen este foarte mic. Activarea secreției de secretină prin alimentație duce la formarea mesagerului intracelular cAMP în celulele ductale. Aceasta va deschide canalele de Cl^- și clorul se va deplasa în duct conform gradientului electrochimic. Într-o mică măsură, conductanța Cl^- prin membrana apicală este amplificată tranzitoriu și de creșterea Ca^{++}.

Sursa de bicarbonat o asigură anhidraza carbonică din celulele ductale. Ea acționează asupra CO_2 provenit din sânge și interstițiu prin difuziune pasivă, determinând formarea acidului carbonic. După disocierea lui în H^0 și HCO_3^-, bicarbonatul este folosit de sistemul antiport la schimb cu Cl^-. Ionul de H^+ rămas este expulzat din celulă prin sistemul antiport Na^+-H^+ de pe membrana bazolaterală. Activatorul acestui proces este gradientul de concentrație al Na^+ intra- extracelular. În plus, este ajutat de activitatea ATP-azelor bazale Na^+/K^+, ce mențin acest gradient. Canalele de K^+ bazolaterale sunt voltaj-dependente și contracarează efectul secreției de bicarbonat prin efluxul de K^+ (4,8,9).

Reglarea secreției pancreatice

Stimularea secreției pancreatice

Clasic, secreția pancreatică exocrină este reglată de colecistokinină (CCK), secretină și reflexe vagovagale. La acestea s-au adăugat, în timp, alți hormoni peptidici și neurotransmițători care completează rețeaua complicată și încă incomplet elucidată a reglării secreției pancreasului exocrin (bombesină, VIP, substanță P). Unele au efect stimulator, iar altele inhibitor. Toți agenții reglează secreția enzimelor pancreatice prin intermediul unor receptori de pe membrana celulelor acinare.

Mecanisme hormonale

Calea majoră pentru reglarea umorală este circulatorie, iar ținta de acțiune este microcirculația pancreatică (1, 6).

Colecistokinina (CCK)

CCK este un hormon intestinal care joacă un rol important în secreția pancreatică. Ea este eliberată sub acțiunea aminoacizilor și acizilor grași rezultați ca produși ai digestiei. Mecanismul acestei stimulări nu este clar. S-a stabilit experimental că efectul stimulator al acizilor grași depinde de lungimea lanțului lor, de gradul de saturare, de concentrația și cantitatea lor totală. Au fost identificate mai multe forme moleculare de CCK (CCK 58, CCK 33, CCK 22, CCK 12, CCK 8), dar încă nu se știe contribuția lor la efectul stimulator al acestei enzime (10,11).

CCK are un rol important în stimularea secreției enzimatice pancreatice în etapa postprandială, acționând pleiotrop. În același timp, în condiții fiziologice stimulează în măsură redusă și secreția de apă și de bicarbonat. Faptul că, în condiții experimentale, acțiunea CCK a fost blocată de atropină sugerează că acest hormon ar acționa practic mai mult prin intermediul unor căi colinergice, decât direct. Se pare că medierea acestui efect se face prin receptori muscarinici tip M 3 (2,12).

Secretina

Este un hormon gastrointestinal foarte eficient în stimularea secreției pancreatice de apă, bicarbonat, Na^+, K^+ și Cl^- prin activarea adenilat ciclazei. Reglarea secreției de secretină se poate face prin factori acizi și nonacizi, pH-ul duodenal fiind reglatorul major al eliberării de secretină, până la un pH de 4,5. Sub acest pH, secreția pancreatică de bicarbonat este dependentă de aciditatea titrabilă totală din duoden. Mecanismul prin care acidul clorhidric stimulează eliberarea secretinei este incomplet elucidat. Studii experimentale au evidențiat secreția unui factor de eliberare al secretinei sub influența HCl, din segmentul superior al intestinului. Factorii nonacizi care influențează eliberarea secretinei acționează în etapa postprandială. Astfel, acizii grași, de exemplu acidul oleic, pot crește secretina plasmatică și HCO_3^- din sucul pancreatic. Bila, în segmentul superior al intestinului subțire, stimulează și ea eliberarea secretinei. Rolul fiziologic al acestor factori nonacizi asupra eliberării secretinei este pus sub semnul întrebării pentru că la persoane cu aclorhidrie, de exemplu, nu crește postprandial secretina plasmatică. Eliberarea de secretină postprandial este mică, dar suficientă pentru stimularea secreției fiziologice pancreatice, pentru că efectul ei este sinergic celui determinat de CCK și de stimularea vagală prin acetilcolină (3,6,7).

Gastrina

Având în vedere similitudinile structurale dintre CCK și gastrină, nu este surprinzător faptul că gastrina stimulează secreția enzimelor pancreatice. Nu se știe însă dacă nivelul gastrinei plasmatice postprandiale este suficient pentru o stimulare semnificativă a secreției pancreatice.

Bombesina este un polipeptid izolat din tractul digestiv uman și din pielea broaștelor, ce determină eliberarea de gastrină la mamifere și stimulează la om o secreție pancreatică săracă în bicarbonat și concentrată în enzime pancreatice. Experimental, s-a constatat că bombesina poate acționa direct, deoarece au fost puși în evidență receptori specifici pe celulele acinare pancreatice.

Rolul fiziologic al bombesinei este pus și el sub semnul întrebării, deoarece studiile experimentale cu agoniști ai receptorilor pentru bombesină au evidențiat lipsa de modificare postprandială a secreției enzimatice pancreatice.

Neurotensina este un polipeptid cu 13 aminoacizi care stimulează secreția pancreatică printr-un mecanism mediat nervos. Ea este eliberată sub acțiunea acizilor grași intestinali și joacă un rol în medierea efectului stimulator al acizilor grași asupra secreției pancreatice.

Alți hormoni și factori de stimulare au fost evidențiați în condiții experimentale.

S-a stabilit că *hormonii paratiroidieni* pot crește secreția enzimatică și secreția de bicarbonat secretin stimulată.

Histamina are un efect stimulator asupra secreției enzimatice și de bicarbonat, fără a avea însă un important rol reglator asupra secreției pancreatice în condiții fiziologice (2,4,7).

Mecanisme nervoase

Pancreasul este inervat de fibre nervoase parasimpatice și simpatice. Fibrele parasimpatice ajung la pancreas direct prin nervul vag și indirect prin

filete atașate ganglionului celiac, nervilor splanhnici și, probabil, prin plexul intramural duodenal.

Inervația simpatică se realizează în principal prin nervii splanhnici.

Sistemul nervos parasimpatic

Efectele stimulării vagale la nivelul pancreasului variază foarte mult cu specia. La om, rolul vagului nu este încă clar definit. Acesta modulează efectul peptidelor intestinale asupra secreției pancreatice și nu are un efect fiziologic relevant asupra eliberării de CCK sau secretină. În duodenul uman au fost identificați receptori osmotici și de volum, care la stimulare determină un răspuns enzimatic pancreatic prin neuronii colinergici. Neuronii colinergici postganglionari intrapancreatici reglează secreția enzimatică și de bicarbonat pancreatic. Ei acționează sub influența stimulilor centrali din etapa cefalică a digestiei și prin reflexe vagovagale în etapa gastrică și intestinală a digestiei. Acetilcolina (Ach) eliberată de acești neuroni acționează direct pe celulele acinare sau potențează acțiunea secretinei pe celulele ductale. Interacțiunea Ach-CCK este aditivă. Se pare că reflexul enteropancreatic este răspunzător pentru aproximativ 50% din secreția enzimatică postprandială (4,7,8,9).

Sistemul nervos simpatic

În mod normal stimularea prin nervii splanhnici are efect inhibitor asupra secreției exocrine și endocrine pancreatice, scade răspunsul pancreasului la agenții de stimulare. Acest efect inhibitor este sincron cu o vasoconstricție intensă alfa-adrenergic mediată ce afectează preponderent secreția de apă și bicarbonați doar la nivelul pancreasului exocrin. S-a constatat că există și receptori beta-adrenergici care au efect stimulator similar secretinei – , deschid canalele de Cl^- apoi HCO_3^- iese prin sistemul antiport (13).

Sistemul nervos peptidergic

Studiile imunohistochimice au evidențiat câteva peptide în neuronii pancreatici. Dintre acestea, cel mai abundent este *VIP (vasoactive intestinal polypeptide).* Fibrele VIP înconjoară corpul celulelor din ganglionii intrapancreatici și inervează celulele ductale. Rolul VIP asupra secreției pancreatice pare a fi specific speciei. La om s-a constatat că VIP este un neurotransmițător care mediază o mare parte a răspunsului secretor de bicarbonat după stimularea vagală.

Neuropeptidul *galanina* a fost identificat în terminațiile nervoase intrapancreatice ce înconjoară pancreasul endo- și exocrin, având efect modulator asupra secreției pancreasului exocrin. Concentrațiile mici de galanină determină eliberarea de insulină care apoi stimulează prin reflex vagal secreția pancreasului exocrin.

Alți *neurotransmițători peptidergici* identificați în pancreas ar fi: *tetrapeptidul carboxil-terminal* din gastrină sau CCK, *peptidul eliberator al gastrinei, substanța P, peptidul histidin-isoleucina, neuropeptidul Y, enkefalina, peptidul legat de gena calcitoninei.* Studiile farmacologice au evidențiat că neuropeptidul Y și enkefalina inhibă secreția pancreatică, iar celelalte o stimulează. Rolul fiziologic al acestor neuropeptide nu este cunoscut încă.

Controlul intracelular al secreției pancreatice

Majoritatea hormonilor și neurotransmițătorilor modulează secreția pancreatică acționând direct pe receptorii de pe celulele acinare sau ductale (fig. 1). Unii acționează indirect, prin intermediul nervilor sau al vaselor sanguine (4,7,14).

Receptorii

Studiile pe celule izolate pancreatice au evidențiat receptori specifici pentru CCK, bombesină, Ach, VIP și secretină pe celulele acinare.

Receptorii pentru principalii agenți secretagogi pancreatici sunt cuplați cu *proteine G,* care se caracterizează prin existența a 7 domenii transmembranare hidrofobe, iar din punct de vedere funcțional, prin interacțiunea cu guaninnucleotidele, după legarea ligandului de receptor. Prin acest tip de interacțiune semnalul este amplificat, pentru că durata de viață a complexului proteină G-GTP este mai mare decât durata interacțiunii ligand-receptor. Secretagogii tip CCK, Ach, gastrină, substanță P acționează prin intermediul unor receptori specifici cuplați cu proteine G. Aceste proteine, prin mesagerul intracelular de gradul doi cGMP, duc la creșterea inozitoltrifosfatului (IP_3), a diacilglicerolului (DAG) și a acidului arahidonic (4,7,15,16).

Funcția IP3 este de a se lega de un receptor de la nivelul depozitelor celulare de Ca^{2+} din citoplasmă. Studii experimentale au evidențiat faptul că, sub acțiunea creșterii IP_3, se produce o creștere inițială a Ca^{2+} celular din depozitele citoplasmatice, iar apoi Ca^{2+} scade până la un nivel cu puțin peste cel bazal, în platou, datorită influxului din zonele extracelulare. A doua etapă de modificare a Ca^{2+} intracelular pe seama surselor extracelulare, care este mai îndelungată, este necesară asigurării unei eliberări susținute de amilază. În plus, s-a constatat că respectiva creștere a Ca^{2+} pe seama surselor intracelulare prezintă oscilații la aproximativ 1-2 minute, determinate de golirea și reumplerea depozitelor intracelulare, și apoi are loc repetarea fenomenului.

S-a observat că ridicarea nivelului compușilor reactivi ai oxigenului determină în celulele pancreatice tot o creștere a Ca^{2+}. Sursa intracelulară de calciu este însă diferită de cea folosită de

secretagogi. De aceea, creşterea compuşilor reactivi ai oxigenului nu stimulează secreţia pancreatică, dar în exces pot distruge aceste celule (17).

Ca^{2+} şi DAG funcţionează ca mediatori ce reglează secreţia celulelor acinare, efectul lor fiind aditiv sau de potenţare. Efectul tripsinei este dependent de calciul extracelular (18).

Despre mecanismele activate de mesagerii intracelulari prin care se induce expresia genelor, sinteza proteinelor, secreţia fluidelor şi exocitoza granulelor cu enzime nu se ştie prea mult. Au fost identificate doar câteva kinaze şi fosfataze activate de Ca^{2+}. În acelaşi timp, calciul influenţează receptorii pentru IP_3 prin feedback (19). VIP şi secretina stimulează secreţia pancreatică prin cuplare cu receptorii asociaţi tot cu proteinele G. Aceasta duce însă la activarea adenilciclazei şi creşterea cAMP, urmată de activarea proteinkinazei A (fig. 1) (19). S-a mai constatat că proteine celulare de pe faţa luminală a membranei plasmatice, granule din citoscheleton şi câteva proteine solubile, prin modificarea fosforilării, pot influenţa exocitoza granulelor zimogene pancreatice.

Aceleaşi mecanisme au fost evidenţiate şi în celulele ductale, reglând pompe, transportori şi canale ionice implicate în secreţia de apă şi electroliţi pancreatici.

Unul dintre cele mai importante aspecte ale acţiunii mesagerilor şi efectorilor intracelulari este acţiunea lor sinergică, constatată pe celule acinare (fig. 1).

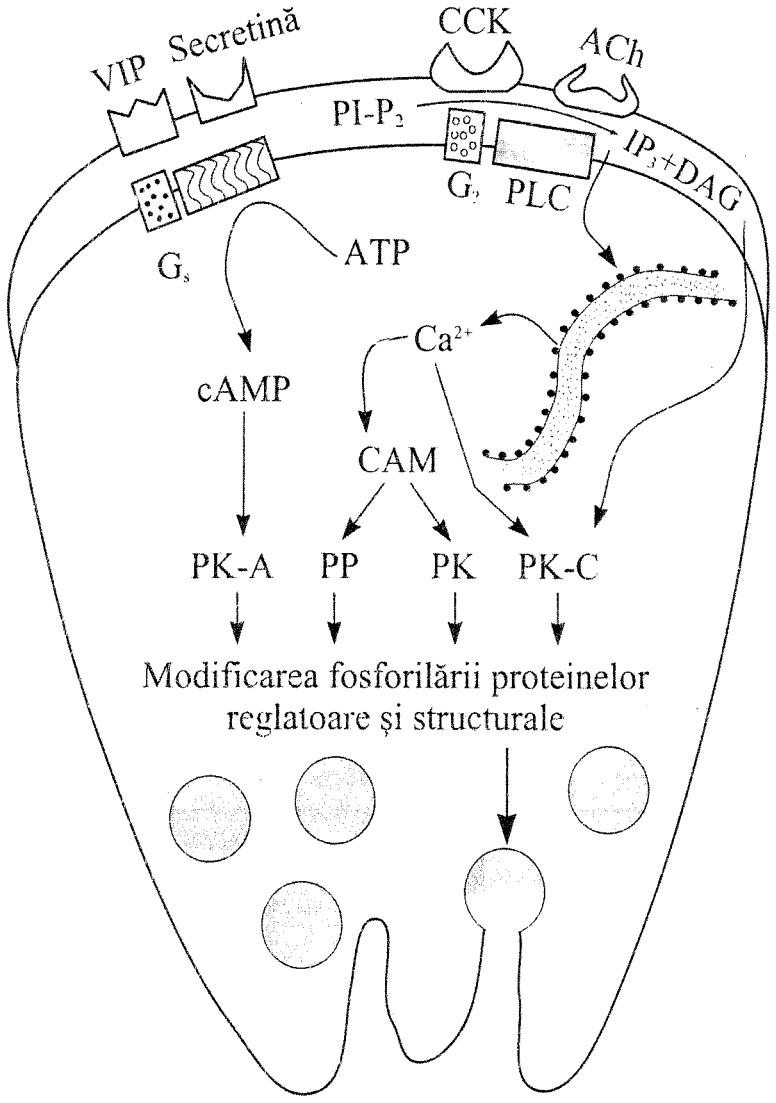

Fig. 1. Schema cuplării stimul-secreţie de la nivelul celulelor acinare pancreatice
VIP = polipeptid intestinal vasoactiv; CCK = colecistokinină; Ach = acetilcolină; PI-P2 = fosfatidil inositol difosfat; IP3 = inositol trifosfat; DAG = diacilglicerol; Gs = proteină G stimulatorie; PLC = fosfolipază C; PK-A = protein kinaza A; PK-C = protein kinază C; CAM = calmodulină; PP, PK = protein kinaze calmodulin-dependente (după Henderson – 1996).

Inhibarea secreției pancreatice

Reglarea secreției pancreatice exocrine depinde de o balanță echilibrată între factorii de stimulare și cei de inhibare a acesteia. Despre agenții și mecanismele de inhibiție se știe mult mai puțin decât despre cele stimulatoare. Se pare că ei acționează prin feedback atât în perioadele digestive cât și în cele interdigestive.

Polipeptidul pancreatic este un hormon peptidic prezent în insulele Langerhans și între celulele acinare, ce inhibă secreția pancreatică de apă, bicarbonat și enzime. Eliberarea lui crește postprandial și poate fi stimulată prin reflex vagal și hormoni (CCK, secretină, VIP). Polipeptidul pancreatic poate acționa ca un agonist pe receptorii acetilcolinei și poate inhiba eliberarea Ach din neuronii postganglionari intrapancreatici (4,7).

Peptidul YY este secretat în special postprandial, după prânzuri grase, la nivelul ileonului distal și al colonului. Efectul său inhibitor se datorează scăderii răspunsului pancreatic la CCK și secretină. Se presupune că aceasta se realizează prin inhibarea eliberării Ach și a norepinefrinei la nivelul terminațiilor nervoase din mucoasă, sub acțiunea peptidului YY (4,7).

Somatostatina are rol în inhibarea secreției pancreatice, având un efect important asupra secreției colecistokinin-induse și efect mai redus pe secreția secretin-indusă. Ea inhibă eliberarea secretinei la nivel duodenal și acționează competitiv pe receptorii acesteia, având ca rezultat scăderea secreției pancreatice de bicarbonat și enzime. Se pare că acest peptid acționează pe pancreasul exocrin și prin mecanism inhibitor paracrin, deoarece somatostatina este produsă de mucoasa duodenală și gastrică, dar și în celulele D pancreatice. Doar izoforma intestinală se pare că are efect inhibitor semnificativ asupra secreției pancreatice. Eliberarea ei este stimulată de sistemul nervos vegetativ ca răspuns la prânzuri grase și creșterea aminoacidemiei. Existența somatostatinei pancreatice stă la baza teoretică a „punerii în repaus" a pancreasului prin hiperalimentație, în pancreatitele acute severe.

Un alt inhibitor este glucagonul pancreatic din celulele insulare, care scade secreția stimulată de CCK, secretină și alimentație. Astfel, rezultă o scădere a secreției de bicarbonat, apă și enzime pancreatice.

Un rol inhibitor important a fost atribuit *glucagonului intestinal.* Eliberarea acestuia a fost stimulată de glucoza hipertonă 50% sau NaCl hipertonă 9% administrate intrajejunal. Glucagonul intestinal s-a dovedit de aproximativ 10 ori mai potent decât cel pancreatic.

Și alți hormoni și peptide au un oarecare efect inhibitor asupra secreției pancreasului exocrin: *ACTH, calcitonina, TRH, vasopresina.* Semnificația lor în reglarea secreției postprandiale nu este precis cunoscută încă. Lista inhibitorilor secreției pancreasului exocrin este mai lungă (tabelul III), însă se știe puțin despre mecanismul de acțiune al acestora. Ce se știe însă este faptul că ei nu acționează direct pe celulele acinare pancreatice.

Pancreatostatina inhibă secreția pancreasului exocrin prin blocarea eliberării Ach din terminațiile nervoase vagale. Peptidul asociat genei calcitoninei stimulează eliberarea somatostatinei. Enkefalinele și opioidele similare inhibă secreția secretinei și a Ach.

Tabelul III

Peptide gastrointestinale care inhibă secreția pancreasului exocrin

PEPTIDE	MOD DE ACȚIUNE	MECANISM
Glucagon	endocrin/paracrin	necunoscut
Somatostanină	endocrin/paracrin	inhibarea transmiterii colinergice
Polipeptidul pancreatic (PP)	endocrin/paracrin	inhibarea transmiterii colinergice
Polipeptidul YY	endocrin/paracrin	inhibarea transmiterii colinergice
Neuropeptidul Y	neurocrin	inhibarea transmiterii colinergice
Enkefalina	neurocrin	inhibarea transmiterii colinergice
Peptidul asociat cu gena calcitocinei	neurocrin	inhibarea transmiterii colinergice
Pancreostenină	necunoscut	inhibarea transmiterii colinergice

Reglarea secreției pancreasului exocrin se face și printr-un sistem de feedback negativ, prin proteazele pancreatice secretate. Astfel, s-a evidențiat că tripsina inhibă prin feedback eliberarea CCK.

Pe animale de experiență s-a constatat că acest efect al tripsinei este mediat, se pare, de o substanță secretată de intestinul subțire proximal care este sensibilă la tripsină. Ea a fost denumită *factor de eliberare a CCK* (CCK-RF = *CCK releasing factor),* pentru că în prezența tripsinei este inactivă, iar în lipsa ei stimulează eliberarea CCK. Mecanismul nu interesează reflexul enteropancreatic. Doze mari de secretagogi se pare că au tot efect de inhibare a secreției enzimatice (20,21).

Etapele secreției pancreatice

Secreția pancreatică poate fi împărțită în două perioade: secreția interdigestivă sau bazală și secreția digestivă.

Secreția bazală

În condiții bazale, secreția pancreatică este foarte redusă și conține puține enzime. S-au identificat variații ciclice ale secreției bazale pancreatice, în sensul creșterii tot la 60-120 minute, în perioada interdigestivă. Aceste modificări au fost asociate cu perioadele de creștere a activității motorii gastrice și intestinului proximal, denumite *complexe motorii migratorii interdigestive* (IMMC = *interdigestive migrating motor complexes*). În paralel, apar și scurte creșteri ale secreției acide gastrice și ale secreției biliare, de aceea secreției i s-a atribuit rolul fiziologic de a asigura digestia reziduurilor restante în tractul gastrointestinal în perioada interdigestivă. Cercetările au evidențiat că în inițierea acestor modificări ciclice ar putea fi implicate *motilina* și *sistemul nervos vegetativ.* IMMC au fost divizate în trei faze. În prima fază lipsește activitatea motorie, iar secreția pancreatică de bicarbonat și enzime, precum și cea biliară, este la nivelul minim. În fazele a doua și a treia cresc progresiv secreția pancreatică și cea biliară.

Secreția prandială și postprandială

După ingestia alimentelor, secreția pancreatică exocrină este stimulată în trei etape succesive: faza cefalică, gastrică și intestinală (tabel IV)(fig. 2) (21,22,23).

Tabelul IV

Etapele secreției pancreatice postprandiale

ETAPA	% DIN SECREȚIE	STIMUL	MECANISM
Cefalică	25	văzul, mirosul, gustul, ingerarea unor alimente	vagal (secreție ecbolică)
Gastrică	10	distensia	vagal
Intestinal	50-75	aminoacizi, acizi grași, Ca^{2+}, H^+, distensie	CCK, secretina (secreție hidrolatică), reflex enteropancreatic, alți hormoni ?

Etapa cefalică

Această etapă este stimulată de văzul, mirosul, gustul și ingestia unor alimente apetisante. Cantitatea secretată reprezintă 25% din secreția prandială și postprandială și durează doar cât durează alimentația. Mecanismul etapei cefalice pare a fi vagal, având ca rezultat o secreție foarte activă din punct de vedere diastazic, cu elaborarea unui suc pancreatic bogat în enzime, dar redus ca volum, *secreție ecbolică.* Simultan, în mod secundar, stimularea vagală crește secreția gastrică acidă, ceea ce duce la acidifierea duodenală și stimularea secreției de secretină. În pancreas au fost identificați și neuroni care eliberează simultan cu stimularea vagală peptide ca VIP, enkefaline, CCK, care influențează secreția din faza cefalică.

Etapa gastrică

Este declanșată de distensia gastrică printr-un reflex vago-vagal și reprezintă 10% din secreția postprandială pancreatică. De aceea, terapia chirurgicală gastrică afectează secundar secreția pancreatică. Această etapă se caracterizează mai mult printr-o creștere a secreției enzimatice decât a celor de apă și bicarbonat.

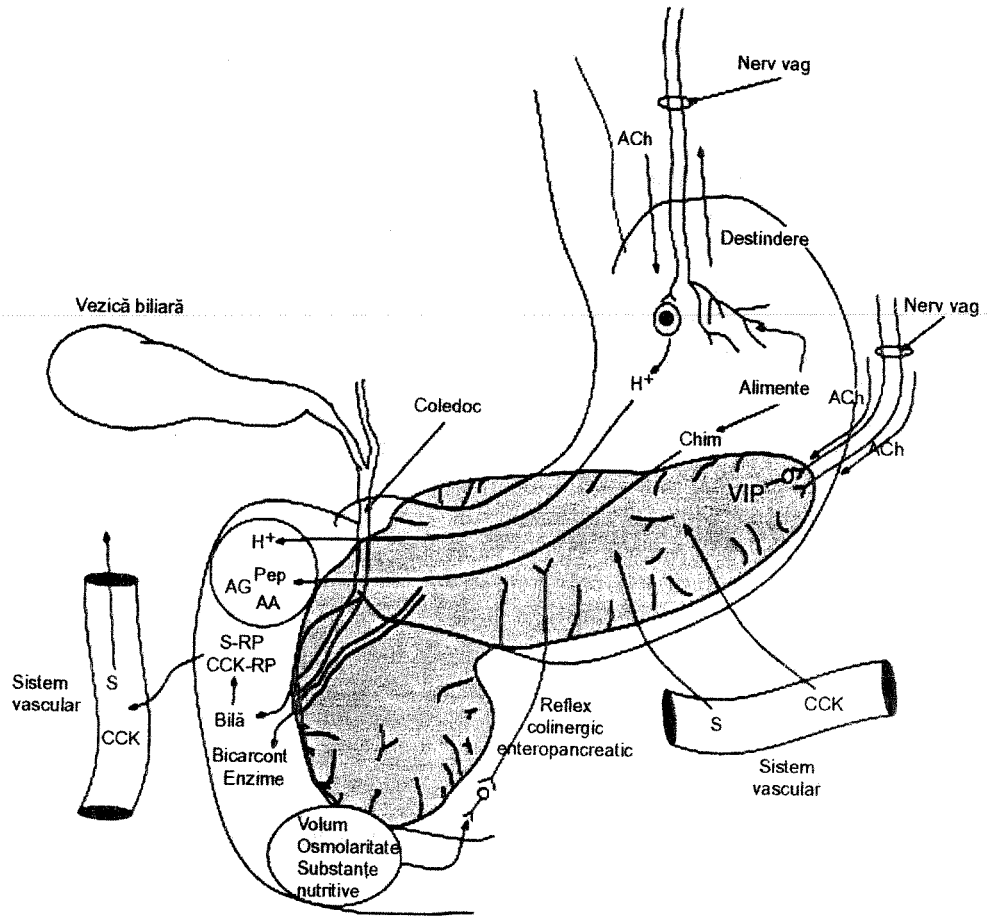

Fig. 2. Schema fazelor digestive ale secreției pancreatice
Ach = acetilcolină; H^+ = ion de hidrogen; AG = acizi grași; Pep = oligopeptide; AA= aminoacizi; S-RP = peptidul eliberator al secreției; CCK-RP = peptidul eliberator al colecistokininei; S = secretină; CCK = colecistokinină; VIP = polipeptidul intestinal vasoactiv
(după Henderson – 1996).

Etapa intestinală

Începe odată cu pătrunderea chimului în duoden. Această etapă este cea mai importantă, pentru că asigură 50-75% din sucul pancreatic. Ea este determinată de secreția de CCK și secretină, precum și de reflexele enteropancreatice colinergice ce iau naștere pornind de la receptorii de volum și osmoceptorii locali. Secretina pare a fi mediatorul primar al acestei etape. Ea determină o secreție bogată în apă și bicarbonat, dar săracă în enzime, numită *secreție hidrolatică*. Mucoasa duodenală eliberează secretina atunci când pH-ul scade sub 4, stimulând astfel producția de bicarbonat ce tamponează acidul clorhidric, mecanism de protecție a mucoasei intestinale față de acțiunea peptică a sucului gastric. Secreția enzimatică din faza intestinală este stimulată de prezența în duoden a lanțurilor de acizi grași cu cel puțin 8 atomi de carbon, monogliceride, peptide, aminoacizi și calciu. Produșii de digestie a hidraților de carbon au efecte minore.

Etapa umorală

Această etapă se referă la acțiunea principiilor alimentare, după trecerea în circulație, asupra secreției pancreasului exocrin. Aceste efecte sunt directe pe celulele pancreatice sau indirecte, prin influențe asupra eliberării unor hormoni. De aceea, nu toți o includ în etapele secreției postprandiale.

Bibliografie

1. West JB. Best and Taylor's. Physiological Basis of Medical Practice. 12th Ed. Baltimore 1990: 645-674.

2. Krück F et al. Pathophysiologie & Pathobiochemie. 2te Auflage. Urban & Schwaryenbewrg 1994: 294-306.

3. Harrison's. Principles of internal Medicine, 14th Ed. 1998: 1516-1532.

4. Haublich WS, Schaffner F, Berk JE. Bockers Gastroenterology. 5th Ed. Saunders Co. 1995: 2821-2831.

5. Freedman SD, Kern HF, Scheele GA. Acinar lumen pH regulates endocytosis, but not exocytosis, at the apical

plasma membrane of pancreatic acinar cells. European Journal of Cell Biology 1998; 75: 153-62.

6. Grigorescu M, Lencu M. Bolile cronice ale pancreasului. Cluj: Ed. Dacia 1990: 21-28.

7. Henderson JM. Gastrointestinal Pathophysiology. Lippincott-Raven 1996.

8. Guyton Arthur C. Textbook of Medical Physiology. Philadelphia: WB Saunders Company 1986: 778-781.

9. Hăulică I. Fiziologie umană. București: Ed Medicală 1996: 567-574.

10. Gonzalez A, Camello PJ, Pariente JA, Salido GM. Free cytosolic calcium levels modify intracellular pH in rat pancreatic acini. Biochemical & Biophysical Research Communications 1997; 230: 652-656.

11. Wayland H. Microcirculation in pancreatic function. Microscopy Research & Technique 1997; 37: 418-33.

12. Nicke B, Tseng MJ, Fenrich M, Logsdon CD. Adenovirus-mediated gene transfer of RasN17 inhibits specific CCK actions on pancreatic acinar cells. American Journal of Physiology 1999; 276: G499-506.

13. Novak I. Beta-adrenergic regulation of ion transport in pancreatic ducts: patch-clamp study of isolated rat pancreatic ducts. Gastroenterol 1998; 115: 714-21.

14. Bullock J, Boyle J III, Wang MB. Physiology. 3rd Ed. National Medical Series for Independent Study, Williams & Wilkins, Malvern 1995: 434-441.

15. Yule DI, Baker CW, Williams JA. Calcium signaling in rat pancreatic acinar cells: a role for Galphaq, Galpha11, and Galpha14. American Journal of Physiology 1999; 276: G271-279.

16. Gudermann T, Nürenberg B, Schultz G. Receptors and G proteins as primary components of transmembrane signal transduction. J Mol Med 1995; 73: 51-63.

17. Klonowski-Stumpe H, Schreiber R, Grolik M, Schulz HU, Haussinger D, Niederau C. Effect of oxidative stress on cellular functions and cytosolic free calcium of rat pancreatic acinar cells. American Journal of Physiology 1997; 272: G1489-1498.

18. Akiyama T, Hirohata Y, Okabayashi Y, Imoto I, Otsuki M. Supramaximal CCK and CCh concentrations abolish VIP potentiation by inhibiting adenylyl cyclase activity. American Journal of Physiology 1998; 275: G1202-1208.

19. Saluja AK, Bhagat L, Lee HS, Bhatia M, Frossard JL, Steer ML. Secretagogue-induced digestive enzyme activation and cell injury in rat pancreatic acini. American Journal of Physiology 1999; 276: G835-842.

20. Miyasaka K, Funakoshi A. Luminal feedback regulation, monitor peptide, CCK-releasing peptide, and CCK receptors. Pancreas 1998; 16: 277-83.

21. Ogami Y, Otsuki M. Exocrine pancreatic physiology: overview. Pancreas 1998; 16: 265-72.

22. Pascu O ed. Medicină internă, Gastroenterologie. vol II. Cluj Napoca: Tipografia UMF 1986: 203-235.

23. Yamada Tada Kata. Textbook of Gastroenterology. Second Edition. Philadelphia: JB Lippincott Company 1995: 361-381.

EXPLORĂRILE FUNCȚIONALE PANCREATICE

Mircea Grigorescu, Andrada Seiceanu

Explorarea funcțională pancreatică este utilă atât în afecțiunile pancreatice acute, cât mai ales în cele cronice, care pot evolua cu manifestări de insuficiență exocrină pancreatică, dar care nu apar pe plan clinic decât la o scădere de peste 90% a capacității funcționale a pancreasului.

Explorarea funcțională a pancreasului exocrin se poate realiza prin teste directe sau indirecte (tabelul I).

Tabelul I

Teste funcționale pancreatice

Teste de explorare funcțională pancreatică directă
Evaluarea capacității secretorii
1. Determinări efectuate asupra conținutului duodenal:
– teste de stimulare hormonală
– teste radioizotopice
2. Determinări efectuate asupra sucului duodenal:
– secreția enzimatică și electrolitică
– markeri biochimici
Evaluarea capacității de sinteză
Teste de explorare funcțională indirectă
Teste invazive
– testul Lundh
– testul de perfuzie duodenală
Teste care explorează capacitatea de digestie
– explorarea utilizării lipidice
– teste orale cu substraturi sintetice (NBT-PABA, N-pancreolauril)
– testul Schilling cu marcaj dublu
Determinarea enzimelor serice și fecale
Teste evocatoare
Concentrația serică a polipeptidelor pancreatice
Testul de consumpție a aminoacizilor serici

Testele funcționale directe

Se bazează pe colectarea secrețiilor pancreatice la administrarea intravenoasă de secretagogi sau combinații ale acestora.

Teste de stimulare hormonală

Apelează la stimularea secreției pancreasului exocrin prin administrarea exogenă de secretagogi, bazându-se pe prezumția că o scădere a capacității pancreasului de a secreta bicarbonat și enzime indică o alterare funcțională a pancreasului exocrin și că doza de hormoni stimulanți care exercită un efect maximal asupra pancreasului sănătos exercită un efect similar și asupra pancreasului bolnav.

Indicațiile sunt restrânse:

- pacienți cu incertitudine diagnostică, după efectuarea testelor de explorare morfologică neinvazive sau invazive;
- pentru determinarea cauzei unui sindrom malabsorbtiv;
- pentru evidențierea contribuției insuficienței pancreatice la producerea unui sindrom de malabsorbție, produs predominant de altă cauză (enteropatie glutenică, diabet zaharat, enteropatia stomacului operat);
- eventual înaintea unei intervenții chirurgicale care are drept scop efectarea unei rezecții pancreatice pentru dimensionarea exactă a rezervei pancreatice (1).

Secretagogii utilizați sunt secretina, stimulator al volumului și secreției de bicarbonat (hidrolatice), colecistokinina, stimulator al secreției de enzime pancreatice (ecbolice), ceruleina, decapeptid sintetic, sau bombesina (2,3). Asocierea

secretină-colecistokinină creşte efectul stimulator al secretinei asupra secreţiei de bicarbonat (4).

Pentru obţinerea unor rezultate reproductibile şi comparabile, stimularea directă trebuie să respecte anumite condiţii:

- administrare iv în perfuzie continuă prelungită (2 ore);
- doze care să producă o secreţie pancreatică maximală (1-2 U/kg/oră pentru secretină, 70-120 ng/kg/oră ceruleină sau asocierea de 0,5 U/kg corp/oră secretină cu 75 ng/kg corp/oră de ceruleină) (2,5);
- selectarea şi exprimarea cantitativă a parametrilor care să permită cea mai bună discriminare.

Tehnica administrării în perfuzie continuă determină o stimulare mai completă şi mai prelungită a masei unităţii secretorii pancreatice şi măsoară rezerva potenţială, rezultatul fiind o evaluare mai adecvată a masei funcţionale restante, în timp ce administrarea în bolus permite evaluarea rezervei actuale (6). Prin tehnica stimulării prelungite se decelează nu numai formele severe de insuficienţă pancreatică, ci şi cele latente sau uşoare, care au rezerva actuală normală, dar rezerva „potenţială" scăzută.

Este necesară intubarea stomacului pentru înlăturarea secreţiei gastrice, care poate împiedica măsurarea volumului şi a secreţiei de bicarbonat pancreatic şi poate scădea activitatea enzimatică prin pH-ul acid, precum şi intubarea duodenală pentru introducerea unui marker neabsorbabil şi colectarea sucului pancreatic. Rolul markerului neabsorbabil este de a permite cuantificarea secreţiei fără a o aspira complet (7).

Parametrii urmăriţi sunt: volumul, concentraţia şi debitul de bicarbonat pentru secretină, debitul lipazei, tripsinei, amilazei şi chimotripsinei pentru CCK; volumul, concentraţia, debitul de bicarbonat şi debitul enzimatic (8).

Este preferabilă exprimarea rezultatelor ca debit de bicarbonat şi enzime, pentru că se minimalizează diluţia conţinutului intestinal prin bilă şi secreţia intestinală şi se evaluează secreţia atât a zimogenilor preformaţi, cât şi a celor nou sintetizaţi.

Valoarea normală a concentraţiei de bicarbonat la stimularea cu secretină depăşeşte 80 mEq/l. Concentraţia de bicarbonat între 60-80 mEq/l semnifică o insuficienţă exocrină uşoară sau moderată, iar în insuficienţa severă concentraţia scade sub 60mEq/l.

Combinând informaţiile obţinute din determinarea volumului secretor şi a concentraţiei de bicarbonat, se pot obţine trei tipuri de comportament în insuficienţa pancreatică exocrină: scăderea concentraţiei de bicarbonat şi a volumului secretor (cel mai frecvent); scăderea concentraţiei de bicarbonat cu volum secretor normal sau concentraţie normală de bicarbonat cu volum scăzut (foarte rar).

Debitul enzimatic vizează dozarea izoamilazei pancreatice, lipazei, elastazei, chimotripsinei şi tripsinei (8). Se preferă determinarea concomitentă a debitului a două enzime, deoarece poate exista comportament secretor disociat, chiar şi în stadiile iniţiale de insuficienţă exocrină pancreatică. Cel mai sensibil parametru este debitul elastazei, iar raportul debit elastază/debit amilază este un indice fidel al capacităţii de secreţie pancreatică în bolile pancreatice (9).

Practicarea testelor de stimulare are o bună performanţă diagnostică: sensibilitate 85-90%, specificitate 80-90%, valoare diagnostică a unui test pozitiv 73%, a unui test negativ 93% şi acurateţe diagnostică 87% (10,11). Sensibilitatea este grevată de rezultate fals negative ce sunt înregistrate în aproximativ 10% dintre cazurile de pancreatită cronică şi în carcinomul pancreatic fără obstrucţie ductală proximală. Specificitatea este afectată de rezultate fals pozitive ce se întâlnesc în diabetul zaharat, vagotomie tronculară sau selectivă, malnutriţie severă, boli intestinale difuze (enteropatie glutenică, boala Crohn) (12).

Testele directe cu secretagogi permit o stadializare a insuficienţei exocrine pancreatice (13) (tabelul II).

Tabelul II

Stadializarea insuficienţei exocrine pancreatice

Stadiul	Parametri
0	Normal
1	Reducerea debitului unei enzime cu mai puţin de 50% Reducerea debitului a două enzime cu mai puţin de 25% Reducerea debitului de bicarbonat cu mai puţin de 50%
2	Reducerea debitului enzimatic şi/sau de bicarbonat cu 50-75%
3	Reducerea debitului enzimatic şi/sau de bicarbonat cu > 75%, cu sau fără steatoree.

Teste radioizotopice

Se bazează pe capacitatea mare a pancreasului de a sintetiza proteine destinate secreţiei, plecând de la aminoacizi.

Se injectează intravenos 75Se-metionină, concomitent cu stimularea pancreasului cu prânzul Lundh, şi se măsoară radioactivitatea aspiratului duodenal (12).

Determinări efectuate pe sucul pancreatic pur

Se efectuează pe sucul pancreatic recoltat prin canularea endoscopică a Wirsungului și reflectă fidel starea funcțională pancreatică. Se urmăresc diferiți parametri:

- volumul secretor și concentrația electrolitică: creșterea concentrației și a debitului de calciu în pancreatita cronică calcificantă, lipsa creșterii concentrației de citrat și proteine la stimularea cu CCK în pancreatita cronică (13);
- profilul secretor proteic al sucului pancreatic: concentrație înaltă de proteine totale și scăderea concentrației inhibitorului pancreatic al tripsinei în pancreatite;
- dozarea enzimelor lizozomale (betaglucuronidaza, alfa-D-glucuronidaza, leucinnaftilamidaza), care au valori crescute în cancerul pancreatic și pancreatitele cronice severe;
- markeri biochimici ai pancreatitei cronice: lactoferina, litostatina (14,15).

Explorarea capacității de sinteză

Se efectuează cu 11C-Metionina sau cu 75 Se-metionina (mai rar utilizat la ora actuală, deoarece are timp de înjumătățire foarte lung – 120 de zile – și poate fi secretat direct în bilă sau intestin) (12,17,18). Constă în injectarea în bolus a aminoacidului 11C-Metionina concomitent cu stimularea pancreasului exocrin cu secretină-CCK. Prin măsurarea radioactivității aspiratului duodenal se poate apecia metabolismul pancreatic al aminoacizilor, neexistând corelații cu conținutul de amilaze care reflectă doar secreția enzimatică. De asemenea, metoda permite aprecierea externă prin tomografie cu emisie de pozitroni a acumulării markerului radioactiv în pancreas, reflectând astfel metabolismul acinar (captarea din circulație, transportul intracelular, sinteza de proteine, secreția, catabolismul). Această metodă poate fi aplicabilă pentru aprecierea directă a celulelor acinare viabile, chiar și la cei care au suferit intervenții chirurgicale pancreatice sau gastrointestinale superioare, la care testele funcționale pancreatice invazive și noninvazive sunt dificil de efectuat (19).

Testele de explorare funcțională indirectă

Teste indirecte invazive

Această categorie de explorări cuprinde teste care determină funcția pancreatică prin evaluarea răspunsului secretor la hormonii endogeni (secretină și CCK) eliberați de mucoasa intestinală după prânzul test Lundh (lapte degresat, dextroză și ulei vegetal) sau prin perfuzarea intraduodenală cu soluții de acid clorhidric sau aminoacizi. După ingestie, se aspiră conținutul duodenal la intervale regulate și se dozează concentrația enzimelor pancreatice, de obicei a tripsinei (12).

Are valoare istorică, limitată, fiind grevată de dezavantaje majore: se bazează pe stimularea endogenă de hormoni duodenali, proces ce poate fi influențat de bolile difuze ale intestinului subțire (de exemplu în boala celiacă). Este condiționată de integritatea anatomică a tractului gastrointestinal (teste neaplicabile în rezecțiile gastrice Billroth II și subtotale sau chiar în vagotomii) și nu se pretează la determinarea ca parametru de control al volumului secreției, concentrației și debitului de bicarbonat.

Sunt teste calitative și nu cantitative, considerate ca *„poor man test"*.

Teste care explorează capacitatea de digestie

Testele de utilizare lipidică utilizează ca substrat lipide alimentare sau lipide marcate radioactiv (cap. *Explorări funcționale digestive*).

Unele teste nou introduse: dozarea postprandială a apo-B48 (20) sau rafinarea celor vechi (21) conferă o bună performanță diagnostică.

Testele orale

Testele indirecte orale se bazează pe administrarea unui compus care este scindat în duoden sub acțiunea enzimelor pancreatice. Unul dintre produșii de hidroliză este absorbit din intestin, conjugat la nivelul ficatului și excretat în urină. Rata eliminării urinare a produsului respectiv într-un timp dat reflectă funcția exocrină pancreatică.

Deoarece există posibilitatea afectării rezultatelor de tulburări de absorbție (chirurgie gastrică, boli ale intestinului subțire), funcție hepatică sau renală, testul se va repeta în altă zi, utilizându-se numai produșii de hidroliză care se elimină prin urină.

Testul NBT-PABA (bentiromida)

Substratul utilizat este o tripeptidă sintetică: N-benzoil-L-tirozil-paraaminobenzoic acid care se administrează concomitent cu un prânz test ce stimulează secreția exocrină pancreatică. Substanța este hidrolizată specific de către chimotripsină în N-benzoil-L-tirozină și PABA. PABA este absorbită din intestinul subțire prin difuziune pasivă, se conjugă la nivelul ficatului și se excretă prin urină. Cantitatea de PABA eliminată prin urină reflectă nivelul activității chimotripsinei pancreatice, fiind utilizată ca indice al funcției pancreatice exocrine.

Pentru creșterea specificității, testul se repetă după o zi când se administrează numai PABA sau se efectuează într-o singură zi, asociind 14C-PABA cu substratul NBT-PABA.

Sensibilitatea pentru insuficiența pancreatică severă este 80-90%, iar pentru formele ușoare și moderate de insuficiență pancreatică atinge doar 40%.

Rezultatele fals negative se datorează absorbției intacte a NBT-PABA, capacității mucoasei jejunale de a hidroliza substratul, activității *chimotripsin-like* a unor bacterii intestinale sau administrării de fermenți pancreatici în timpul efectuării testului.

Rezultatele fals pozitive se înregistrează în hipoaclorhidria cu golire gastrică rapidă, rezecții gastrice Billroth II (prin asincronism digestiv), diabet zaharat, boli inflamatoare intestinale, rezecții intestinale extinse, by-pass intestinal (datorită tulburării eliberării hormonilor duodenali și scăderii capacității de absorbție intestinale), în sindromul de intestin subțire contaminat sau în boli hepatice (7).

Testul pancreolauril

Se bazează pe hidroliza specifică a esterului sintetic dilaurat de fluoresceină de către colesterol-esterhidrolaza pancreatică eliberând fluoresceina hidrosolubilă care se absoarbe, se conjugă și se excretă în urină sub formă de fluorescein-glucuronid (fig. 1).

Testul utilizează ca și control administrarea de fluoresceină liberă după o zi.

Sensibilitatea testului crește paralel cu gradul insuficienței pancreatice. Astfel, în formele severe de insuficiență pancreatică sensibilitatea atinge 90%, fiind superioară testului PABA sau chimotripsinei fecale (22), iar specificitatea 97,6%. În formele moderate și ușoare, rezultatele obținute indică o valoare diagnostică redusă (23). Rezultate fals negative se înregistrează datorită hidrolizei bacteriene a substratului sau hidrolizei sale neenzimatice.

Rezultate fals pozitive se datoresc scăderii concentrației acizilor biliari în lumenul intestinal (vezica biliară nefuncțională, by-pass bilio-intestinal), asincronismului dintre prezența substratului și a secrețiilor bilio-pancreatice (rezecție gastrică Billroth II), tulburării eliberării hormonilor duodenali (boala Crohn, enteropatie glutenică, rezecții intestinale) (24,25,26).

Ameliorarea performanței testului se poate obține prin determinarea concentrației serice a fluoresceinei, eventual precedată de administrarea de metoclopramid, pentru a accentua rata golirii gastrice, și de secretină, cu efect de spălare a enzimelor preformate (25).

Un test modificat indică existența unei insuficiențe pancreatice la subiecții fără rezecții gastrice și boli hepato-biliare. Din cauza sensibilității scăzute, un test normal nu exclude o insuficiență exocrină pancreatică.

Testul seric, ca alternativă la testul urinar, este mai practicabil îndeosebi la vârstnici și cei grav bolnavi, la care colectarea urinei se efectuează dificil (27).

Testul Schilling cu marcaj dublu

Se ingerează simultan: 57 Co cobalamin-factor intrinsec; 58 Co cobalamin-proteina R; cobinamida (un analog al cobalaminei ce leagă numai proteina R și are rol de a satura proteina R endogenă și de a preveni competiția cu 57 Co-factor intrinsec) și factorul intrinsec în exces care leagă 58 Co după îndepărtarea proteinei R. După administrarea lor orală, urina se colectează timp de 24 de ore, se măsoară conținutul de 58Co și 57Co și raportul 58 Co/57Co. În insuficiența pancreatică, raportul este redus deoarece 58Co legată de proteina R nu este scindată de protează pancreatice, deci nu poate fixa factorul intrinsec în vederea absorbției (7).

Determinarea concentrației enzimelor serice și fecale

Concentrația enzimatică serică

La dozarea amilazei serice trebuie să se țină cont că doar 30-40% din aceasta este de proveniență pancreatică (7). Are valori crescute în pancreatita acută, fără să se coreleze cu severitatea (28). Fac excepție sunt cazurile de pancreatită acută survenite la cei cu hipertrigliceridemie (prin intervenția unui inhibitor al amilazei), exacerbările pancreatitei cronice la pacienții cu distrucție importantă a parenchimului pancreatic și dozarea tardivă în cursul bolii (29). Alte cauze de creștere a activității amilazice sunt: complicațiile pancreatitei, cancerul pancreatic, boli intraabdominale severe, boli ale glandelor salivare, tumori, insuficiența renală și altele. Dozarea amilazei nu se poate folosi ca screening pentru insuficiența exocrină pancreatică (30).

Tripsina imunoreactivă este scăzută în formele cu steatoree de pancreatită cronică și se discută scăderea ei în cancerul pancreatic, fiind un posibil marker în acest sens (11).

Lipaza, mai specifică decât amilaza în diagnosticul de pancreatită acută, poate da rezultate fals pozitive în două circumstanțe: insuficiența renală cu clearance creatininic 20 ml/h și în perforația intestinală, probabil prin resorbție excesivă din lumenul intestinal (11). Pot apărea rezultate fals pozitive în insuficiența renală cronică.

Dozarea elastazei serice este de mare importanță în pancreatitele mai vechi de câteva zile, deoarece elastaza are un timp de înjumătire mai lung decât lipaza și tripsina (28).

Determinările serice au valoare și pentru diagnosticul diferențial al steatoreei de origine pancreatică față de cea extrapancreatică. Se sugerează că determinările enzimelor serice, asociate cu urmărirea unui singur parametru la testele de stimulare (concentrația sau debitul de bicarbonat) ar

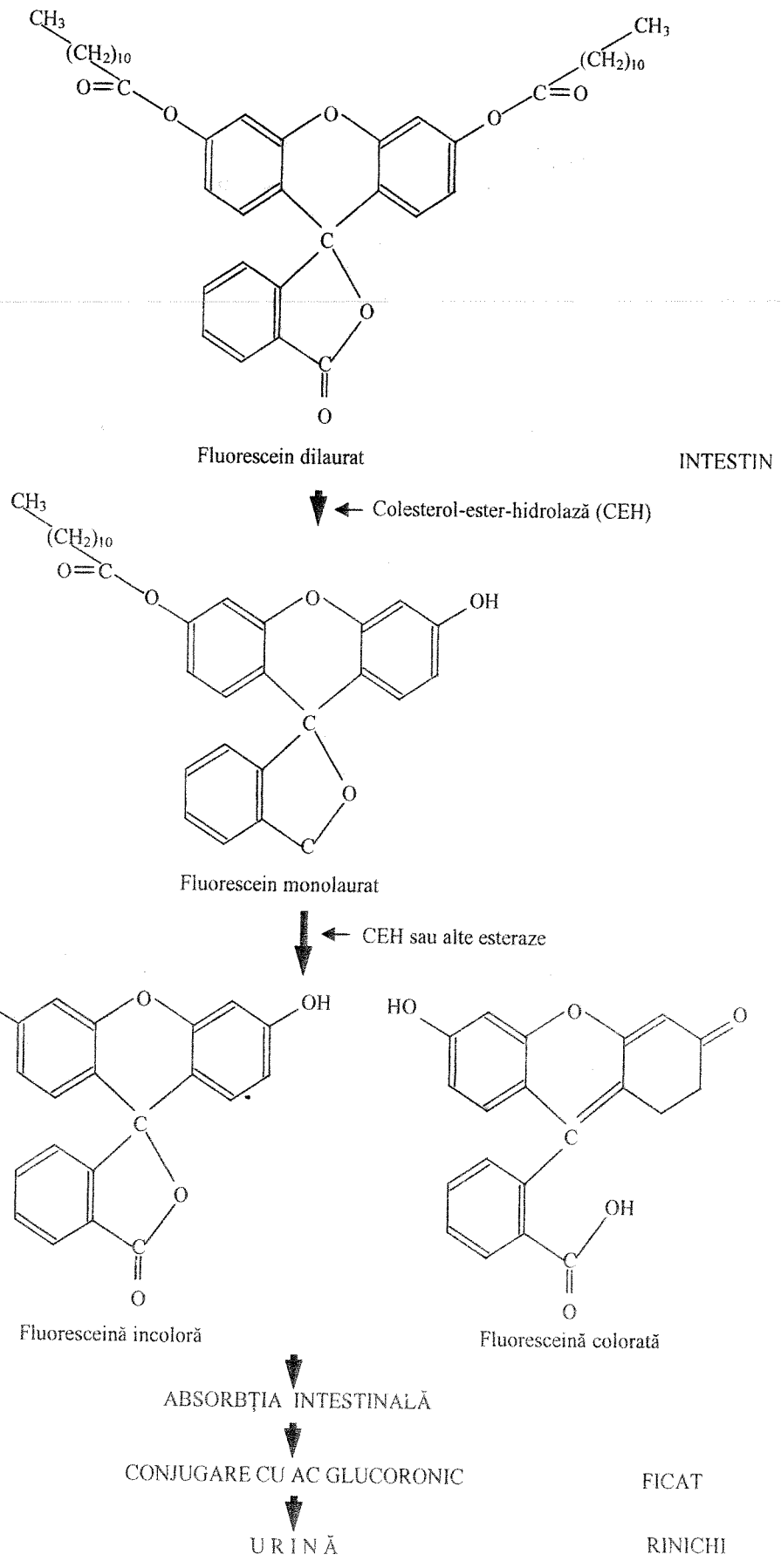

Fig. 1. Principiul testului pancreolauril.

putea să reflecte în mod fidel rezerva funcțională pancreatică exocrină.

Concentrația enzimatică fecală

Elastaza pancreatică, proteaza pancreas-specifică este stabilă în timpul tranzitului intestinal. Din acest motiv, concentrația ei reflectă capacitatea secretorie a pancreasului, variațiile intraindividuale fiind reduse. Față de chimotripsină, terapia enzimatică de substituție nu influențează dozările, pentru că anticorpii monoclonali utilizați în test nu reacționează cu elastaza de origine animală, conținută în preparatele substitutive. Tehnica dozării constă în legarea elastazei din fecale de anticorpi monoclonali, recunoscuți prin metoda ELISA. Concentrația de elastază considerată normală variază între 200-500 μg/g fecale; în insuficiența pancreatică ușoară și moderată este 100-200 μg/g fecale, iar în cea severă <100 μg/g fecale (31). Sensibilitatea și specificitatea testului în insuficiența exocrină severă și moderată sunt estimate la peste 90%, depășind ca performanță toate celelalte teste indirecte. Din aceste motive, este testul indirect cel mai frecvent folosit și apreciat, servind ca referință pentru alte teste (33-39). Unii autori au însă dubii în ceea ce privește superioritatea față de chimotripsină în formele cu insuficiență pancreatică ușoară sau medie (31, 32). Rezultate fals pozitive pot apărea prin diluția conținutului intestinal și scăderea concentrației enzimatice din sindroamele diareice (33), dar malabsorbția din bolile intestinale și tulburările de motilitate gastrică și intestinală nu influențează dozările (39).

Dozarea chimotripsinei fecale este evaluată cu performanțe inferioare elastazei fecale, mai ales în detectarea insuficienței pancreatice ușoare și medii (33,34,36,38). Rezultate fals negative se înregistrează la bolnavii care nu au întrerupt administrarea fermenților pancretici, iar fals pozitive în boli intestinale ce evoluează cu diaree și steatoree, în scăderea sintezei enzimelor pancreatice prin malnutriția severă, în scăderea stimulării pancreasului exocrin (stomac operat Billroth II, icter obstructiv) (1). Prin efectuare simultană cu testul BT-PABA crește mult sensibilitatea de diagnostic în pancreatitele cronice (40).

Testele evocatoare (de provocare)

Recurg la determinarea concentrației serice a enzimelor pancreatice după stimularea hormonală a pancreasului exocrin, în intenția de a realiza o mai bună discriminare între lotul de control și pacienții cu insuficiență exocrină pancreatică. Aceste teste au valoare practică doar pentru cazurile cu obstrucție a Wirsungului, când lipsa creșterii tripsinei sau a lipazei serice indică o atrofie a parenchimului pancreatic (pancreatita obstructivă).

Concentrația plasmatică a polipeptidei pancreatice PP

Concentrația bazală este scăzută la peste 80% dintre pacienții cu insuficiență exocrină pancreatică (la valoarea prag de 125 pg/ml). Determinarea concentrației postprandial evidențiază pancreatita cronică severă cu steatoree, nu însă și insuficiențele exocrine ușoare sau moderate (30).

Testul de consumpție a aminoacizilor serici

Administrarea de CCK scade nivelul aminoacizilor serici prin încorporarea în produșii de secreție pancreatică. Răspunsul este diminuat la pacienții cu insuficiență pancreatică.

Bibliografie

1. Di Magno EP. Test of gastric and exocrine pancreatic function and absorption. In: Yamada T et al. eds *Textbook of gastroenterology.* Philadelphia JB Lippincott H Comp 1995; 2925-2940.

2. Gullo L, Costa PL, Fontana G et al. Investigation of exocrine pancreatic function by continous infusion of cerulein and secretin in normal subjects and in chronic pancreatitis. Digestion, 1976; 14: 97-107.

3. Boyd EJS, Dunbar J, Clarke G et al. Dissociation between pancreatic enzyme secretory and syntetic dose-responses to cholecystokinin in man. International Journal of Pancreatology. 1986; 1: 29-37.

4. Petersen H, Myren J. Secretin dose-response in health and chronic pancreatic inflammatory disease. Scand J Gastroenterol 1975;10: 851-861.

5. Gullo L. Maximal effective dose of cerulein in the secretin-cerulein test. Digestion 1998; 39:225-9.

6. Cavallini G, Mirachian R, Angelini G et al. The role of cerulein in tests of exocrine pancreatic function. Scand J Gastroenterol 1978; 13:3-15.

7. Pandol SJ. Pancreatic secretory function tests In: Sleisenger, Fordtran's *Gastrointestinal and liver disease. Pathophysiology. Diagnosis. Management.* 6th edition. WB Saunders Comp., Philadelphia 1998; vol I, 778-782.

8. Ertan A. Nouvelle methode d'exploration de la fonction exocrine du pancreas. Arch Fr Mal App Dig 1975, 64:107-114.

9. Mizuno R, Hayakawa T, Nada A. Elastase secretion in pancreatic disease. Am J Gastroenterol 1985, 80, 2:113-7.

10. Heij HA, Obertop H, Schmitz PIM. Evaluation of the secretin-cholecystokinin test for chronic pancreatitis by discriminant analysis. Scand J Gastroenterol 1986, 21:35-40.

11. Banks PA. Acute and chronic pancreatitis. In Sleisenger, Fordtran's *Gastrointestinal and liver disease. Pathophysiology. Diagnosis. Management.* 6th Edition WB Saunders Comp., Philadelphia 1998, vol II: 809-863.

12. Boyd EJS, Wormsley KG. Laboratory tests in the diagnosis of the chronic pancreatitis diseases. Part 2. Tests of pancreatic secretion. International Journal of Pancreatology. 1987, 2: 211-221

13. Malfertheiner P. Combined functional and morphological diagnostic approach in chronic pancreatitis. In:

Malfertheiner P, Ditschuncit H eds. Diagnostic procedures in pancreatic disease. Berlin Springer 1986; 262-267.

14. Gaia E, Figarella C, Piantino P et al. Duodenal lactoferrin in patients with chronic pancreatitis and gastrointestinal disorders. Digestion 1985; 32:229-37.

15. Multigner L, Figarella C, Sarles H. Diagnosis of chronic pancreatitis by measurement of lactoferrin in duodenal juice. Gut 1981; 22:350-4.

16. Rinderknecht H, Boyd EJS, Wormsley KG. Laboratory tests in the diagnosis of the chronic pancreatitis diseases. Part 3. Tests on pure pancreatic juice. International Journal of Pancreatology 1987; 2:291-304.

17. Pointner H, Kinart H, Flegel U. 75-Se-selenomethionine excretion in bile and pancreatic juice. Digestion 1975; 12:61-64.

18. Pointner H, Kletter K. Evaluation of the 75 Se-Selenomethionine test for pancreatic disease. Digestion 1980; 20:225-233.

19. Takasu A, Shimosegawa T, Shimosegawa E et al. 11C-Methionine uptake in the pancreas and its secretion: a positron emission tomography study in humans. Pancreas 1999; 18, 4:392-8.

20. Saviano B, Quilliot T, Ziegler O et al. Diagnosis of lipid malabsorbtion in patients with chronic pancreatitis: a new indirect test using postprandial plasma apolipoprotein B48. Am J Gastroenterol: 1999. 94(11): 3229-35.

21. Loser C, Brauer C, Aygen S. Comparative clinical evaluation of the 13C mixed triglyceride breath test as an indirect pancreatic function test. Scand J Gastroenterol 1998; 33(3): 327-34.

22. Lankisch PG, Schreiber A, Otto J et al. Pancreolauril test. Evaluation of a tubeless pancreatic function test in comparison with other indirect and direct tests for exocrine pancreatic function. Dig Dis Sci 1983; 28 (6): 490-3.

23. Grigorescu M, Suciu A, Georoceanu A, Erdösy St. The pancreolauryl test in chronic pancreatitis. Rom J Gastroenterol 1992; 1:63-67.

24. Freise J, Ranft V, Fricke K. et al. Chronic pancreatitis: sensitivity, specificity and predictive value of the pancreolauryl test. Z Gastroenterol 1984; 22(12):705-712.

25. Dominguez-Munoz JE, Malfertheiner P. Optimized serum pancreolauryl test for differentiating patients with and without chronic pancreatitis. Clin Chem 1998; 44(4): 869-875.

26. Origlia C, Apolone G, Caroli P et al. Use of the pancreolauril test in the diagnosis of exocrine pancreatic insufficiency. Preliminary results. Boll Soc Ital Biol Sper 1985; 61(2): 205-13.

27. Lankisch PG, Braunneis J, Otto J et al. Pancreolauril and NBT-PABA tests. Are serum tests more practicable alternatives to urine tests in the diagnosis of exocrine pancreatic insufficiency Gastroenterology 1986; 90(2): 350-4.

28.Ventrucci M, Pezzilli R, Gullo L et al. Role of serum pancreatic enzyme assays in diagnosis of pancreatic disease. Dig Dis Sci 1989; 34,1:39-45.

29. Boyd EJS, Rinderknecht H, Wormsley KG. Laboratory tests in the diagnosis of the chronic pancreatic diseases. Part 4. Tests involving the measurement of pancreatic enzymes in body fluid. International J of Pancreatology, 1988; 3:1-16.

30. Grigorescu M, Lencu M. Bolile cronice ale pancreasului. Cluj Ed. Dacia 1990; 68-100.

31. Amann ST, Bishop M, Curington C. Fecal pancreatic elastase 1 is inaccurate in the diagnosis of chronic pancreatitis. Pancreas 1996; 13 (3):226-230.

32. Lankisch PG, Schmidt I, Konig M et al. Faecal elastase 1: not helpful in diagnosing chronic pancreatitis associated with mild to moderate exocrine pancreatic insufficiency. Gut 1998; 42(4):551-4.

33. Glasbremer B, Schon A, Klatt B et al. Clinical evaluation of the faecal elastase test in the diagnosis and staging of chronic pancreatitis. Eur J Gastroenterol Hepatol 1996; 8(11): 1117-2.

34. Gullo L, Lankish PG. Faecal elastase 1 in chronic pancreatitis. Gut 1999; 44: 579-84.

35. Gullo L, Ventrucci M, Tomassetti P et al. Fecal elastase 1 determination in chronic pancreatitis. Dig Dis Sci 1999; 44(1): 210-3.

36. Katschinski M, Schirso J, Brob A et al. Duodenal secretion and fecal excretion of pancreatic elastase 1 in healthy humans and patients with chronic pancreatitis. Pancreas 1997; 15(2): 191-200.

37. Loser C, Mollagaard A, Folsch UR. Faecal elastase 1: a novel, highly sensitive and specific tubeless pancreatic function test. Gut 1996; 39(4):580-6.

38. Stein J, Schoonbroodt D, Juno M et al. Measurement of fecal elastase 1 by immunoreactivity: a new indirect test of the pancreatic function. Gastroenterol Clin Biol 1996; 20(5): 424-9.

39. Dominguez-Munoz JE, Hieronimus C, SauerbruchT. Fecal elastase test: evaluation of a new non-invasive pancreatic function test. Am J Gastroenterol 1995; 90(10): 1834-7.

40. Kataoka K, Hosada M, Yasuda H et al. Assessement of exocrine pancreatic dysfunction in chronic pancreatitis. Digestion 1999; 60 (suppl 1): 86-92.

PANCREATITA ACUTĂ

Gheorghe Funariu

Cadru nosologic

Pancreatita acută (PA) este procesul inflamator acut al pancreasului, care poate rămâne localizat la nivelul glandei sau se extinde variabil la țesuturile peripancreatice și retroperitoneale și la organe situate la distanță de loja pancreatică.

Definiția a fost precizată la simpozionul interdisciplinar ținut la Atlanta în 1992 (1-4), care a adoptat prin consens o sistematizare morfoclinică mai clară în PA și a uniformizat terminologia utilizată în practica clinică și cercetare, pentru a reflecta mai fidel progresele înregistrate în tehnologia diagnostică și în descifrarea istoriei naturale a bolii.

În concepția clasică, PA este consecința morfofuncțională a autodigestiei pancreatice și peripancreatice prin activarea intraglandulară a enzimelor proprii, amorsată prin diverse mecanisme și sub acțiunea unor factori etiologici multipli.

Cercetările din ultimul deceniu asupra mediatorilor inflamației consideră PA severă ca un model de imunoinflamație locală și sistemică acută, al cărui spectru clinic cuprinde sindromul de răspuns inflamator sistemic, sepsa și insuficiența multiplă de organ (MOF = *multiple organ failure).*

PA diferă de pancreatita cronică prin apariția sa la subiecți cu pancreas indemn morfofuncțional și prin posibilitatea evoluției spre restituție clinică și morfologică. Episoadele inițiale de pancreatită acută la pacienții cu pancreatită cronică necunoscută anterior vor fi clasificate și tratate ca pancreatită acută până la precizarea diagnosticului.

Epidemiologie

Incidența reală a PA este dificil de estimat și este influențată de o serie de variabile: factorii geografici și etiologici, criteriile și acuratețea diagnosticului, disponibilitatea datelor autopsice. Incidența raportată în studiile epidemiologice recente oscilează între 10-80 cazuri noi/100.000 locuitori/an (3,5-12) și se corelează cu epidemiologia alcoolismului și a litiazei biliare – factorii etiologici principali.

În ultimele două decenii, s-a constatat o creștere a incidenței anuale explicabilă prin perfecționarea și standardizarea criteriilor diagnostice și a sistemului de evidență a cazurilor noi, dar și prin creșterea prevalenței litiazei biliare și a consumului de alcool în populația generală (5-8).

Etiologie

Studiile epidemiologice și clinice asupra PA au identificat factori etiologici multipli, pancreatici și extrapancreatici, cu rol predispozant sau declanșator (tabelul I). Asocierea a doi sau mai mulți factori etiologici la același pacient este relativ frecventă. Spectrul etiologic este dominat de litiaza biliară (PA biliară) și de abuzul de alcool (PA alcoolică), care se întâlnesc la 80-90% dintre pacienții cu PA (3, 13-16). În 10-20% dintre cazuri, PA poate fi declanșată de o gamă largă de factori etiologici sau nu se poate identifica nici una dintre cauzele cunoscute (PA „idiopatică").

Etiologia biliară

Litiaza biliară a fost evidențiată la 30-65% dintre pacienții cu PA, în funcție de zona geografică și structura etnică a populației. Riscul general al PA în evoluția litiazei biliare este apreciat la 3,4-17% (11, 13,14,17).

PA biliară este declanșată mai frecvent de litiaza sau microlitiaza coledociană în care calculii sunt evacuați în duoden, determinând obstrucții pasagere și traumatisme repetate ale regiunii oddiene. Obstrucțiile oddiene persistente prin calculi inclavați în defileul oddian au fost identificate doar la 3,8-8% dintre pacienții cu PA biliară (14).

Alte cauze biliare ale PA sunt litiaza veziculară necomplicată, colesteroloza veziculară, colecistita acută litiazică sau alitiazică, obstrucțiile oddiene nelitiazice (oddite scleroase, obstrucții parazitare sau tumorale), disfuncțiile oddiene (obstructive sau hipotone), coledococelul, diverticulul duodenal juxtaampular.

Etiologia alcoolică

Abuzul de alcool reprezintă un reputat factor etiologic al PA și își dispută prioritatea cu litiaza biliară (11).

Certitudinea etiologiei alcoolice la primul episod de PA implică excluderea pancreatitei cronice subclinice și a PA de altă etiologie, frecvent biliară, amorsată prin ingestia de alcool.

Etiologia iatrogenă

PA poate fi indusă de administrarea unor medicamente, dintre care unele au o largă utilizare terapeutică (3,13,18): steroizi, diuretice, blocanți ai receptorilor H_2, citostatice etc. (tabelul I).

PA iatrogenă poate complica unele investigații diagnostice invazive, fiind semnalată după puncția diagnostică percutanată a pancreasului, colangiopancreatografia retrogradă endoscopică (CPRE), colangiografia intra- sau postoperatorie (mai ales dacă presiunea de injectare a contrastului este excesivă), aortografia înaltă, simpla cateterizare a papilei Vater.

Tabelul I

Etiologia pancreatitei acute

Cauze extrapancreatice:

***Biliare*:** litiază veziculară, litiază coledociană, oddite stenozante, angiocolită septică, colecistoze, paraziți ai C.B.P. (ascarizi, chist hidatic rupt în căile biliare, fascioloză, *clonorchis sinensis*)

Alcoolul etilic

Iatrogene:

- *medicamente*: diuretice tiazidice, furosemid, sulfonamide, azathioprină, L-Asparaginză, corticosteroizi, estrogeni, 6-mercaptopurină, vitamina D, calciu, metildopa, nitrofurantoin, cimetidină, citostatice (citarabină, vincristină, ciclofosfamidă, metotrexat), tetraciclină, sulindac, acid valproic, metronidazol, difenoxilat;
- *explorări diagnostice invazive*: puncția pancreatică percutanată, colangiopancreatografia retrogradă endoscopică, cateterizarea papilei Vater, colangiografia intraoperatorie, aortografia înaltă;
- *traumatisme operatorii*:
  - chirurgia biliară: explorare intracoledociană brutală, dilatare oddiană instrumentală, sfincterotomie sau sfincteroplastie oddiană, coledocolitotomie, drenaj transpapilar;
  - chirurgia gastrică: ulcere penetrante în pancreas, lezarea vaselor pancreatice, ligatura sau lezarea canalelor pancreatice principale, compresiunea papilei Vater, stază în ansa aferentă;
  - chirurgia splenică: lezarea cozii pancreatice, ligatura arterei recurente;
  - chirurgia pancreatică: biopsie peroperatorie, pancreatectomii subtotale;
  - chirurgia endoscopică: sfincterotomii, extracții de calcul, drenaj transpapilar, ablații de tumori vateriene.
  - operații abdominale la distanță de pancreas sau extraabdominale: prostactectomie, suprarenalectomie, tiroidectomie, paratiroidectomie, transplanturi de organe, operații pe cord, circulația extracorporeală;

***Traumatice*:** traumatisme abdominale cu leziuni pancreatice

***Metabolice*:** hiperlipoproteinemie (tip I, IV și V), deficit de alfa1 – antitripsină, diabet zaharat, malnutriție, hipercalcemie, uremie, hemocromatoză, alimentație parenterală cu emulsii lipidice în exces;

***Endocrine*:** hiperparatiroidism;

***Infecțioase*:** parotidită epidemică, hepatita A, rubeolă, infecții cu enterovirusuri, virusuri Coxsackie, virusul citomegalic, HIV, Epstein Barr, leptospiroză, febră tifoidă, șoc septic;

Boli sistemice: poliarterită nodoasă, purpură Henoch-Schönlein, lupus sistemic eritematos, sarcoidoză, boală Crohn;

Toxice: alcool metilic, insecticide organo-fosforice, venin de scorpion.

Cauze pancreatice (obstrucții în sistemul ductal)

***Congenitale*:** absența canalului pancreatic, absenta sau anomalii de implantare a coledocului, stenoza ampulei Vater, chist coledocian, coledococel, anomalii ale joncțiunii ductale coledocopancreatice, pancreas divisum, pancreas anular, diverticul periampular, duplicație duodenală.

***Câștigate*:** tumori pancreatice, tumori periampulare, stenoze ductale, litiază wirsungiană, stenoze duodenale, ascarizi migrați în canalul Wirsung.

PA postoperatorie survine mai ales după intervenții chirurgicale supramezocolice în care pancreasul este traumatizat direct sau indirect sau în care tehnica operatorie creează situații anatomice ce perturbă excreția glandulară.

Chirurgia endoscopică a afecțiunilor biliare și pancreatice se poate complica cu PA (0,3-2% forme severe).

Etiologia traumatică

PA posttraumatică survine după traumatisme abdominale (contuzii sau plăgi) cu o incidență globală de 1-3%, fiind aproape constantă la pacienții cu leziuni pancreatice traumatice (simple contuzii, fisurări, rupturi parțiale sau transsecțiuni, plăgi). Este mai des întâlnită la copii cu traumatisme abdominale, prevalența sa ajungând la 13%-30% dintre PA ale copilului.

Boli metabolice

Hipertrigliceridemiile primare de tip I, IV și V se asociază cu PA, deseori recidivantă, în 30-40% dintre cazuri (19). Relația patogenetică nu este complet elucidată, mai ales că în multe cazuri preexistă și alți factori etiologici ai PA. Se presupune că hidroliza trigliceridelor la nivelul vaselor pancreatice ar elibera acizi grași care lezează endoteliul vascular (13).

De asemenea, PA hiperlipemică poate complica alimentația parenterală totală, când se administrează în exces emulsii lipidice.

PA este favorizată și de alte boli metabolice: porfiria acută intermitentă, diabetul zaharat, insuficiența renală avansată, hipercalcemia neendocrină (din mielomul multiplu).

Boli endocrine

Hiperparatiroidismul în forma clinică tipică este implicat ca etiologie singulară într-un număr redus de cazuri (1,5%) (13, 19). Deseori este asociat altor factori etiologici ai PA.

Bolile infecțioase

Infecțiile cu virus urlian, Coxsackie B, adenovirus, citomegalovirus, virusul Epstein-Barr, virusul rubeolei și hepatitei acute, HIV și *Mycoplasma pnemoniae* sunt implicate în apariția unor forme ușoare de PA, mai ales la copii.

Afecțiuni vasculare

PA a fost semnalată în boli ale țesutului conjunctiv cu vasculită (lupus eritematos sistemic, purpură Henoch-Schönlein, angeită necrozantă), în ischemia secundară hipoperfuziei (chirurgie cardiacă) sau prin embolie aterosclerotică (angiografii abdominale).

Pancreatita acută obstructivă

Survine în evoluția unor boli pancreatice, biliare și duodenale care determină obstrucții ale canalelor pancreatice excretorii. PA poate fi prima manifestare clinică a tumorilor periampulare sau a cancerului pancreatic ductal (1-2% dintre PA). (13). Alte cauze ale PA obstructive sunt: litiaza coledociană inclavată în defileul oddian (cea mai frecventă), stenozele oddiene benigne, anomalii ale joncțiunii coledocowirsungiene, diverticulul duodenal periampular, duplicație intestinală juxtapancreatică, litiaza pancreatică, ascarid migrat în CBP sau în canalul Wirsung, pancreas divisum (absența anastomozei fiziologice dintre canalele excretorii Wirsung și Santorini) dacă una dintre papile este stenozată (14,19).

PA idiopatică

Reprezintă forma în care nu poate fi decelată nici una dintre cauzele cunoscute ale PA, ceea ce presupune epuizarea tuturor investigațiilor diagnostice și, în primul rând, eliminarea microlitiazei biliare și efectuarea CPRE. Perfecționarea explorărilor diagnostice i-a redus incidența.

Patogeneză

În concepția clasică, activarea enzimatică intraglandulară reprezintă momentul esențial al declanșării PA și presupune alterarea unui echilibru homeostatic care previne transformarea proenzimelor proteolitice și lipolitice în enzime active sau neutralizează cantitățile mici de enzime activate.

În condiții fiziologice, cu excepția amilazei, toate celelalte enzime pancreatice sunt secretate, depozitate și excretate de celula acinară sub formă inactivă de proenzime. Activarea lor are loc numai în lumenul duodenal, sub acțiunea enterokinazei.

Hidrolazele lizozomale și îndeosebi catepsina B, activatorii potențiali intraacinari ai proenzimelor digestive, sunt, la rândul lor, depozitate și izolate de restul citoplasmei în sacii lizozomali, ceea ce previne contactul lor cu granulele de zimogen (fenomenul de segregare).

În celula acinară este sintetizat inhibitorul pancreatic al tripsinei (PTI = *pancreatic trypsin inhibitor*), care este excretat și transportat în ductele pancreatice, având rolul de a inactiva moleculele de tripsină activă și de a păstra un echilibru stabil între enzimele și antienzimele sucului pancreatic.

Epiteliul ductal este acoperit de un strat de mucus care îl protejează împotriva acțiunii enzimatice.

De asemenea, în serul sangvin există un complex de inhibitori care neutralizează majoritatea enzimelor pancreatice: α_1-antitripsina, α_2-macroglobina, antichimotripsina, inhibitorul inter-2-tripsinic, inhibitorul C_1-esterazei (3). Nivelul redus al

inhibitorilor serici generează, plauzibil, un teren predispozant pentru apariția PA.

Funcția normală a complexului oddian, veritabilă răspândire bilioduodenopancreatică, asigură gradientul de presiune dintre canalele pancreatice excretorii, pe de o parte, și căile biliare și lumenul duodenal, pe de altă parte. Presiunea mai mare din sistemul ductal pancreatic previne refluxul intrapancreatic al bilei sau al conținutului duodenal.

Multitudinea de factori etiologici declanșează PA prin mecanisme patogenetice diverse, complexe și deseori intricate, care dereglează sistemul de protecție antienzimatică. În majoritatea cazurilor, și cu deosebire în PA severe, se asociază mecanismele canalar și vascular-ischemic, corelate prin intermediul verigii nervoase vegetative.

Mecanismul canalar

Este implicat în PA obstructive și a reprezentat prima ipoteză patogenetică, preconizată de Opie în 1901 și cunoscută sub denumirea de „teoria canalului comun". Conform acestei teorii, obliterarea papilară, în principal litiazică, determină în prezența unui canal comun biliopancreatic refluxul bilei în canalele pancreatice și activarea enzimatică intraglandulară sub acțiunea componenților biliari. Există contraargumente clinice și experimentale care contestă valabilitatea acestei ipoteze: raritatea PA în contrast cu frecvența mare a canalului comun (60-90% din populație) (3,10); canalul comun este atât de scurt, încât inclavarea oddiană a unui calcul biliar blochează ambele canale și împiedică refluxul biliar intrapancreatic; bila normală introdusă experimental în canalele pancreatice nu declanșează PA, numai bila modificată biochimic (concentrație mare de acizi biliari și prezența lizolecitinei), determinând alterarea epiteliului ductal, retrodifuziunea enzimelor din lumen și, în anumite condiții, transformarea tripsinogenului în tripsină.

Obiecțiile împotriva ipotezei canalului comun nu infirmă însă existența unui *mecanism canalar obstructiv* (20) în care se conjugă:

- hiperpresiunea din sistemul ductal pancreatic consecutivă continuării sau exacerbării secreției pancreatice (stimuli alimentari excesivi, reacție vasomotorie) în condițiile unui obstacol oddian sau pancreatic și dependentă de sediul, natura și durata obstrucției ductale, de prezența și gradul de dezvoltare a anastomozei dintre ductele Wirsung și Santorini;
- modificarea compoziției sucului pancreatic și formarea unor dopuri proteice care obliterează canalele pancreatice mici (blocada istmică subacinoasă);
- creșterea permeabilității ductale (pierderea coeziunii interepiteliale și efracții ductale sub acțiunea hiperpresiunii canalare) și retrodifuziunea enzimelor din lumen spre interstițiul glandular;
- pierderea polarității funcționale a celulei acinoase, cu descărcarea anormală de zimogeni prin părțile laterale ale membranei direct în interstițiul glandular;
- ischemia glandulară prin stimulare pancreatică excesivă și/sau modificări vasomotorii reflexe în circulația pancreatică (stimularea zonei reflexogene oddiene) și fragilizarea membranelor celulare cu dereglarea consecutivă a homeostazei celulelor acinare.

Refluxul duodenobiliar reprezintă o variantă distinctă a mecanismului canalar, în care se asociază hiperpresiunea duodenală (prin stenoze duodenale inflamatorii, tumorale sau extrinseci – pancreas anular, pensă aorticomezenterică, sindrom de ansă aferentă sau diskinezii duodenale) cu insuficiență oddiană primară sau secundară (diverticuli duodenali juxtaampulari, disfuncții oddiene hipotone după eliminarea calculilor biliari în duoden sau apărute în etilismul cronic) (13,14,19). Refluxul conținutului duodenal bogat în enzime pancreatice activate sub acțiunea enterokinazei ar declanșa PA.

Mecanismul vascular

Mecanismul vascular de tip ischemic are un rol important, atât primar în declanșarea PA, cât și secundar, îndeosebi în evoluția formelor severe. Ischemia celulelor acinoase eliberează hidrolazele lipozomale care vor amorsa cascada activărilor enzimatice.

Mecanismul vascular este antrenat primar în:

- PA posttraumatice și postoperatorii, prin leziuni vasculare și parenchimatoase concomitente;
- PA care complică circulația extracorporeală și transplantul cardiac, prezumtiv prin hipoperfuzie și/sau microembolii în circulația pancreatică.

Factorii alergici (alimentari, medicamentoși) amorsează mecanismul vascular prin eliberarea masivă de histamină și dereglarea consecutivă a circulației pancreatice (ischemie de stază).

Se consideră că orice agresiune canalară (oddiană, pancreatică) sau duodenală poate antrena vasoconstricție reflexă în circulația pancreatică, simultan cu dereglările induse în excreția glandulară. Ischemia este amplificată de stimularea secretorie excesivă a pancreasului și de preexistența unor leziuni în teritoriul vascular pancreatic.

În PA severe, persistența și agravarea ischemiei glandulare explică tendința extensivă a necrozei

pancreatice și se datorează unor factori secundari, asociați PA:

- eliberarea de amine puternic vasoacticve, cu efect hipotensor sistemic și implicit în teritoriul vascular pancreatic;
- leziuni vasculare locale, cu hemoragii și/ sau tromboze, sub acțiunea enzimelor pancreatice activate (elastază, tripsină), a acizilor grași liberi rezultați din digestia lipidică și a mediatorilor endogeni ai inflamației;
- microtromboze la nivelul microcirculației pancreatice în cadrul sindromului de coagulare intravasculară diseminată (CID).

Mecanismul infecțios

Decelarea unor titruri crescute de anticorpi în PA infecțioase, virale sau bacteriene, a generat ipoteza patogenetică a contaminării directe, dar agenții patogeni nu au putut fi izolați din pancreas, deci relația patogenetică nu este elucidată.

Mecanismul infecțios este antrenat mai ales secundar în PA necrotice, grefarea infecției la nivelul focarelor necrotice reprezentând unul dintre factorii de agravare a bolii și principala cauză de deces în fazele tardive ale PA. Calea de contaminare poate fi canalară (reflux bilio- sau duodenopancreatic), limfatică, hematogenă (mai ales portală) și prin contiguitate de la segmentele digestive vecine. Studiile experimentale au demonstrat frecvența contaminării cu flora Gram negativă și anaerobă din colonul transvers, care transmigrează prin peretele colic permeabilizat sub acțiunea procesului inflamator din vecinătate.

Mecanismul toxic

Efectul toxic direct asupra celulei acinare este incriminat în PA alcoolice, în intoxicațiile cu alcool metilic și unele PA medicamentoase. Au fost raportate PA după înțepătura de scorpion, al cărui venin conține o toxină care stimulează excesiv secreția pancreatică prin descărcare masivă de mediator chimic la nivelul terminațiilor nervoase colinergice, și PA după intoxicația cu insecticide care au în compoziție anticolinesterază.

Mecanisme particulare

PA alcoolică este declanșată prin mecanisme corelate (20), unele încă ipotetice. Consumul unic de alcool induce PA prin mecanismul canalar obstructiv (gastroduodenită cu diskinezii duodenale și spasm oddian, hipersecreție de secretină cu stimulare pancreatică secretorie în „duct închis", obliterare ductală prin precipitare proteică), la care se adaugă efectul toxic direct asupra parenchimului glandular, ischemia glandulară, alterarea echilibrului protează-antiprotează și efectele sistemice ale alcoolului (hiperlipemie, hipercalcemie, diminuarea funcției de clearance a sistemului reticuloendotelial). În fazele tardive ale intoxicației alcoolice, atrofia papilară și insuficiența oddiană consecutivă antrenează mecanismul canalar prin reflux duodenopancreatic, accentuat de vărsături și dereglările motilității duodenale.

Hiperparatiroidismul ar determina apariția PA prin hipercalcemie (accelerează activările enzimatice și crește permeabilitatea ductală) și/sau prin litiaza ductală asociată bolii (mecanism obstructiv) (21).

Hipertrigliceridemiile primare sau secundare ar declanșa PA prin embolizarea circulației pancreatice (sangvină și limfatică) cu lipide aglutinate și prin efectele vasculare nocive ale acizilor grași liberi, generați sub acțiunea lipazei.

PA medicamentoase au o patogeneză multifactorială, dependentă de compoziția și efectele farmacodinamice ale drogului (13): acțiune directă asupra celulelor glandulare (tiazide, estrogeni, citostatice, tetraciclină), hipercalcemie (tiazide), hipertrigliceridemie (estrogeni), reacții alergice (sulfonamide, azatioprină, nitrofurantoin, cimetidină, citostatice), spasm oddian (vitamina D, calciu, difenoxilat), creșterea vâscozității sucului pancreatic intraductal și precipitate proteice cu obstrucție canalară (diuretice), hipercoagulabilitate (estrogeni).

Fiziopatologie

PA determină o dereglare acută și dramatică a tuturor funcțiilor pancreatice, cu repercusiuni locoregionale și sistemice potențial letale. Cel puțin în fazele inițiale ale bolii, remisiunea spre normal este considerată posibilă.

Complexitatea fenomenelor fiziopatologice necesită o sistematizare în 4 etape de evoluție: faza de declanșare (preenzimatică), faza locoregională a cascadei autoactivărilor enzimatice și răspunsului inflamator local, faza sistemică a răspunsului inflamator sistemic și MOF și faza de restituție. În PA severe, primele 3 faze se derulează rapid, continuu, fără o delimitare strictă în timp, fiind în realitate simultane și corelate, iar ultima fază este absentă în caz de evoluție fatală.

Etapa de declanșare

Se consideră că activarea enzimatică intraglandulară și generarea unor cantități infime de tripsină reprezintă momentul esențial al declanșării PA. Natura mecanismului primar care amorsează activarea enzimatică precoce nu se cunoaște în detaliu și nici nu s-a putut preciza sediul activării inițiale a tripsinogenului. Prezumtiv, locul activării poate fi în celula acinoasă, interstițiul glandular sau lumenul ductal sub acțiunea enterochinazei adusă la acest nivel prin reflux duodenopancreatic.

Factorii potențial activatori ai tripsinei sunt multipli: kinaze celulare, leucocitare sau bacteriene (în primul rând catepsina B lizozomală), enterokinaza, acizii biliari, sistemul coagulare/fibrinoliză.

Cercetările experimentale au demonstrat că evenimentele care inițiază PA se derulează în celula acinară a cărei homeostazie este perturbată sub acțiunea dereglărilor circulatorii ischemice din microcirculația pancreatică și a stimulării excesive a receptorilor membranari (22).

Descoperirea efectului activator al enzimelor lizozomale asupra tripsinogenului a generat ipoteza conform căreia fragilizarea ischemică a membranelor celulare ar determina colocalizarea acestor enzime în vacuole citoplasmatice anormale și activarea prematură a tripsinei (15,20). Nu s-a putut demonstra însă dacă redistribuția enzimatică intracelulară este un moment important în declanșarea PA sau este un simplu răspuns la afecțiunea pancreatică inițială.

Cercetările experimentale recente au evidențiat două fenomene fiziopatologice celulare care se corelează pentru declanșarea PA severe (20,22,23): pierderea polarității funcționale și structurale a celulei acinoase, cu acumularea anormală a granulelor de zimogen în zonele citoplasmatice laterale și descărcarea lor necontrolată în interstițiul glandular și rolul cheie al dereglării homeostaziei Ca^{++} celular. Stimularea excesivă și/sau repetată a receptorilor membranari sub acțiunea factorilor etiologici ar produce depleția ionilor de Ca din reticulul endoplasmatic și din granulele de zimogen și creșterea concentrației lor în toată citoplasma celulei acinare. Eliminarea Ca^{++} și restabilirea concentrației sale la valorile bazale este împiedicată de hiperpresiunea ductală. Creșterea Ca^{++} intracelular ar declanșa PA prin activarea enzimelor celulare distructive și leziuni celulare, interferarea cu semnalele celulare normale, ruptura citoscheletului, disfuncții mitocondriale și modificări nucleare cu inițierea apoptozei.

De asemenea, s-a demonstrat experimental că hiperstimularea acinară induce producerea de factor activator plachetar (PAF = *platelet activator factor*), unul dintre mediatorii cheie ai răspunsului inflamator din PA (22).

Etapa locoregională

Cascada activărilor și autoactivărilor enzimatice

Placa turnantă a fenomenelor enzimatice din PA este transformarea intraglandulară a tripsinogenului în tripsină, cantitățile mici de tripsină generate în etapa precedentă fiind suficiente pentru declanșarea unei cascade de autoactivări enzimatice în lanț (fig. 1).

Chiar dacă activarea enzimatică debutează în celula acinară, ea se continuă în spațiile interstițiale și periglandulare în care se devarsă anormal granulele de zimogen și enzimele activate intracelular.

Tripsina inițială va genera, prin autocataliza procesului de transformare a tripsinogenului, cantități din ce în ce mai mari de tripsină, care exercită efecte locale multiple: neutralizarea inhibitorilor antitripsinici, autodigestia prin proteoliză a structurilor glandulare și periglandulare, amorsarea răspunsului inflamator local și cataliza reacțiilor de activare a celorlalte enzime pancreatice (chimotripsina, fosfolipaza, elastaza, carboxipeptidaza), care își sumează efectele, determinând agravarea și extinderea leziunilor de PA.

Chimotripsina determină edem și alterări vasculare. Ea activează concomitent xantinoxidaza care transformă hipoxantina în xantină, reacție care generează radicali liberi de oxigen, contribuind la declanșarea șocului oxidativ.

Fosfolipaza A2 scindează fosfolipidele în compuși toxici. Ea transformă lecitina și cefalina în lizolecitină și, respectiv, lizocefalină, produși nocivi cu efecte citotoxice, citolitice și hemolitice. Din hidroliza fosfolipidelor membranare rezultă, pe lângă lizolecitină și lizocefalină, acizi grași liberi și acid arahidonic. Acidul arahidonic este transformat, sub acțiunea ciclooxigenazei și lipooxigenazei, în produși bioactivi (tromboxani, leucotrienă B4, prostaglandine) cu efecte asupra tonusului vascular și coagulării (3). În final, fosfolipaza A2 determină, în prezența acizilor biliari, necroza de coagulare a țesutului grăsos și a parenchimului pancreatic. Elastaza degradează fibrele elastice din peretele vaselor sangvine pancreatice și determină leziuni vasculare până la necroza endarterei și, consecutiv, hemoragii și/sau tromboze vasculare.

Lipaza este activată în prezența sărurilor biliare și produce necroze grăsoase locale (retro- și intraperitoneale) sau/și metastatice, extraperitoneale. Ea lezează adipocitele și scindează grăsimile neutre în glicerină, care se resoarbe, și acizi grași care, în combinație cu ionii de Ca, formează săpunuri, rezultând petele de citosteatonecroză (markeri morfologici ai PA). Citosteatonecroza este facilitată de acțiunea tripsinei asupra membranelor celulare și poate fi cauza fistulelor duodenale, enterale, colice și chiar bronșice cu pneumotorace.

Amilaza pancreatică este singura enzimă secretată de pancreas în stare activă, fiind eliberată în cantități excesive în cursul proceselor de autodigestie și necroză celulară. Ea crește semnificativ în ser și are valoare diagnostică, fiind considerată enzima indicator (sau „martor") a PA.

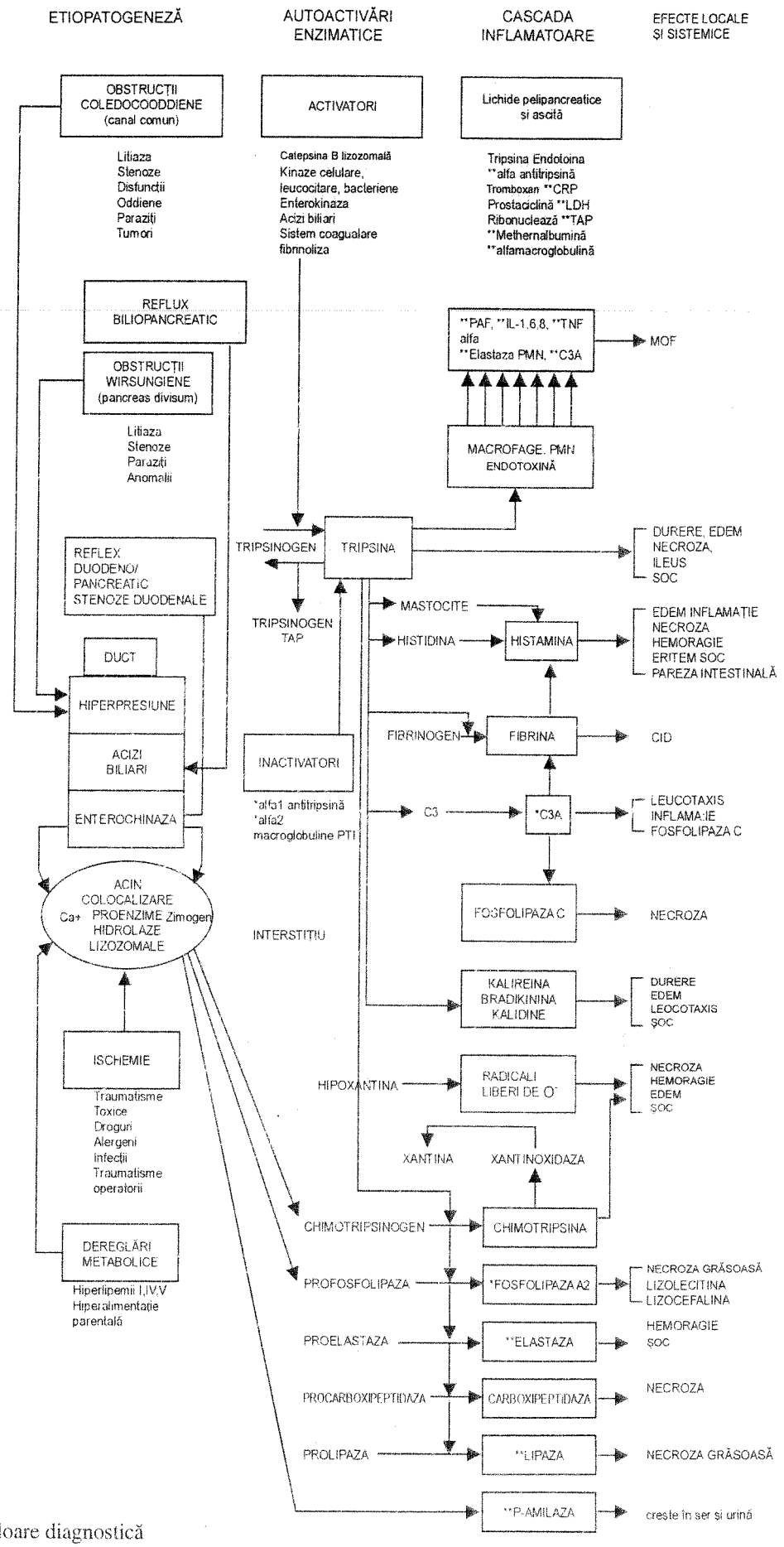

** Valoare diagnostică

Fig. 1. Patogeneza şi fiziopatologia.

Eliberarea unor amine puternic vasoactive reprezintă o verigă fiziopatologică importantă în PA. Tripsina generează o mare cantitate de histamină, prin trei mecanisme: depleția histaminei din mastocite, activarea complementului (C_3 în C_{3a}) și decarboxilarea histidinei. Hiperhistaminemia exercită multiple efecte locale și sistemice: edem, inflamație, necroze și hemoragii în regiunea pancreatică, tahicardie, hipotensiune arterială, bronhospasm cu dispnee expiratorie, vărsături, hiperperistaltism urmat de pareză intestinală, edem și eritem facial violaceu.

La rândul său, activarea complementului contribuie la acumularea locală și activarea leucocitelor (*leucotaxis*) și, în același timp, generează fosfolipaza C care participă la producerea necrozei.

Tripsina activează și sistemul kalikreină/kinină, transformând kalikreinogenul în kalikreină și bradikininogenul în bradikinină și kalidină. Bradikinina, kalidina și metakalidina exercită puternice efecte vasculare locale și sistemice: vasodilatație intensă cu hipotensiune arterială, dereglări microcirculatorii (hiperemie și hiperpermeabilitate capilară) și invazie leucocitară. La nivelul regiunii pancreatice, kininele active contribuie la producerea edemului și a durerii.

Pe plan local, activarea în cascadă a enzimelor pancreatice amorsează procesul de autodigestie glandulară și periglandulară, care interesează celulele acinare, sistemul ductal, vasele sangvine și țesutul grăsos. Celulele endocrine din insulele Langerhans sunt considerate mai rezistente la acțiunea enzimelor proteolitice. Procesele enzimatice în lanț nu se pot autolimita prin acumulare de substrat digerat, care în condiții normale inhibă acțiunea fermenților. Explozia enzimatică se perpetuează și se extinde datorită condițiilor favorabile create de tulburările circulatorii ischemice și de acidoza tisulară consecutivă.

Excreția pancreatică este în mod paradoxal redusă sau absentă în primele 3-5 zile de la declanșarea PA, sucul pancreatic din canalul Wirsung fiind sărac în enzime proteolitice, probabil ca urmare a întreruperii comunicărilor acinotubulare.

Apariția necrozelor parenchimale se datorește, prezumtiv, tulburărilor circulatorii locale de de tip ischemic prin hipoperfuzie, tromboze și hemoragii în circulația pancreatică. Ele sunt consecința leziunilor vasculare produse de enzimele proteolitice și lipolitice activate, la care se adaugă dereglările de flux sangvin declanșate de eliberarea masivă a substanțelor vasoactive.

Răspunsul inflamator local

Amploarea și tendința spre extensie continuă a inflamației pancreatice, caracterul său aseptic – cel puțin în faza inițială –, coafectarea sistemică precoce și ineficiența terapiei antienzimatice, ca și similitudinile cu alte stări critice (arsuri, sepsă sistemică etc.) sugerează intervenția unui răspuns inflamator local și sistemic în PA severe. Rezultatele cercetărilor clinice și experimentale efectuate în această direcție pledează pentru eliberarea locală a mediatorilor endogeni ai inflamației încă din faza precoce a PA (3, 24-26). Monocitele, macrofagele și polimorfonuclearele (PMN) neutrofile activate sunt sursele principale de citokine proinflamatorii: factorul de necroză tumorală (TNF-α = *tumor necrosis factor* α), interleukina-6 (IL-6), interleukina-8 (IL-8), interleukina-1 (IL-1), factorul de activare plachetară (PAF), oxidul nitric. Unele cercetări sugerează că stimularea excesivă a macrofagelor și neutrofilelor prin fagocitarea detritusurilor celulare reprezintă cauza producției unor cantități nocive de citokine proinflamatorii (25). De asemenea, endotoxina eliberată în circulația portă în cursul ischemiei splahnice ar stimula producția de citokine.

Multitudinea de citokine proinflamatorii eliberate în PA, stimularea reciprocă a producției lor și efectele nocive locale și sistemice au generat termenul sugestiv de *„cascada răspunsului inflamator"* în PA.

TNF-α acționează asupra celulelor endoteliale cu consecințe multiple: crește activitatea procoagulantă și permeabilitatea endoteliului vascular și induce producția altor mediatori ai inflamației (IL-1, PAF). De asemenea, determină marginația și activarea neutrofilelor, fiind un stimulator important al răspunsului imun nespecific, induce maturația celulelor mieloide în monocite și macrofage și activează macrofagele.

Efectul principal al IL-6 se validează în creșterea sintezei hepatocitare a proteinelor de fază activă: proteina C reactivă (PCR), fibrinogen, α_1-antitripsină. IL-8 induce agregarea și activarea neutrofilelor.

PAF este o citokină eliberată din celulele endoteliale, leucocitele și plachetele activate. Cercetări recente au relevat că PAF este o fosfolipidă clivată din lipidele membranelor celulare sub acțiunea fosfolipazei A2 și că acționează prin intermediul unor receptori membranari specifici, efectul principal fiind stimularea migrării leucocitelor PMN din venelele postcapilare în interstițiul glandular. La acest nivel, leucocitele PMN vor elibera o serie de substanțe nocive cu rol fiziopatologic în PA: elastază, catepsină B, ioni superoxizi. PAF poate induce PA experimentală, dacă este administrat în artera gastroduodenală (25, 27).

Oxidul nitric este produs de celulele endoteliale, macrofage și neutrofilele activate, fiind un mediator important al răspunsului inflamator, în

special al efectelor sistemice (hemodinamice) ale TNF-α.

Etapa coafectării sistemice

În PA severe sunt antrenate manifestări sistemice cu fiziopatologie complexă și intricată (șocul, sepsa sistemică, MOF), în care se conjugă efectele hipovolemiei cu metastazarea lezională și răspunsul inflamator sistemic.

Hipovolemia

Enzimele pancreatice activate, polipeptidele biologic active, citokinele proinflamatorii și produșii toxici rezultați din procesele metabolice viciate difuzează de la nivelul lojii pancreatice în spațiile retroperitoneale și în marea cavitate peritoneală, determinând extinderea procesului inflamator și continuarea autodigestiei enzimatice, în principal lipidice, în fuzee retroperitoneale, intramezenterice și intramezocolice.

În spațiile vaste retro- și intraperitoneale se instalează congestia, staza și hiperpermeabilitatea capilară și apare consecutiv un revărsat inflamator abundent, bogat în enzime active, peptide vasoactive și citokine. Sechestrarea plasmatică în aceste teritorii poate atinge cantitativ 1/3 din volumul plasmatic, explicând hipovolemia din PA. Ea este agravată de efectele sistemice ale aminelor vasoactive și de leziunile care apar în diverse organe în cadrul metastazării lezionale și al răspunsului inflamator sistemic.

Metastazarea lezională

Din spațiile peripancreatice, retro- și intraperitoneale, enzimele pancreatice activate, substanțele vasoactive, citotoxice și proinflamatorii ajung în circulația sistemică prin resorbție și transfer direct în circulația portală și/sau prin limfatice și canalul toracic, la nivelul căruia s-a demonstrat un flux crescut. Prin acest mecanism de difuzare sistemică, se produce metastazarea lezională în aproape toate organele, inclusiv în măduva osoasă, sistemul nervos central, vase periferice, musculatura scheletică și tegumente. Focarele lezionale metastatice au structura morfologică similară celor din regiunea pancreatică (necroză celulară, hemoragii, steatonecroză, infiltrate inflamatorii).

Sindromul răspunsului inflamator sistemic

Implicarea mediatorilor inflamației în manifestările sistemice ale PA și conturarea unui sindrom de răspuns inflamator sistemic au fost sugerate de constatările experimentale și clinice, care au demonstrat niveluri serice ridicate ale unor citokine proinflamatorii în evoluția PA (25,27,28), și sprijinite de rezultatele terapeutice favorabile obținute cu antagoniști ai PAF (27,29,30).

Creșterea serică a citokinelor proinflamatorii are două surse: prin resorbția pe cale portală a excesului din zonele abdominale afectate de PA și prin activarea monocitelor și PMN din sângele periferic. Cercetările clinice au demonstrat prezența monocitelor și PMN neutrofile activate în sângele periferic al pacienților cu PA severă, ca și producția semnificativ crescută a TNF-α, IL-8 și IL-6 din monocitele activate (25). De asemenea, s-a constatat că pacienții cu celule circulante activate prezintă riscul apariției complicațiilor sistemice. La acești pacienți, endotoxinemia consecutivă hipoperfuziei splanhnice și supresiei sistemului reticuloendotelial (SRE) poate induce activarea monocitelor și neutrofilelor la nivelul patului capilar sistemic. Asocierea depresiei SRE hepatic este necesară, întrucât celulele Kupffer normale îndepărtează rapid endotoxina portală, prevenind endotoxinemia sistemică.

Eliberarea PAF în circulația sistemică este determinată de reperfuzia pancreasului ischemiat, de stimularea celulelor endoteliale și activarea leucocitelor și plachetelor circulante. PAF intervine în patogeneza MOF prin creșterea migrației leucocitelor în interstițiul organelor (plămâni, rinichi, miocard, ficat), urmată de eliberarea unor substanțe nocive, cum ar fi enzimele proteolitice, elastaza, catepsina B și ioni superoxizi, contribuind astfel la apariția insuficienței de organ. PAF are și alte efecte sistemice: bronhoconstricție, hipertensiune arterială pulmonară și hipertensiune sistemică (3).

TNF-α crește inconstant în PA, titrul maxim fiind evidențiat în primele 3 zile de la debut. Intervine în răspunsul inflamator sistemic prin stimularea producției altor mediatori ai inflamației din celulele endoteliale și macrofage.

IL-6 crește semnificativ în PA severe, cu titruri maxime la 24 și 48 ore de la debut, în paralel cu picurile PCR pe care le precedă cu o zi. IL-8 crește în PA complicată, dar rolul acestei citokine în PA este puțin cunoscut. Studii recente (32,33) au demonstrat și o creștere semnificativă a citokinelor antiinflamatorii (IL-10, IL-11) în PA severă (zilele 2-4 a bolii), IL-10 fiind utilă în predicția prognostică precoce.

Oxidul nitric crește la pacienții cu sepsă și este considerat un mediator important al efectelor sistemice ale endotoxinemiei din PA.

În stadiul actual al cunoștințelor se consideră că MOF din PA are o determinare complexă, în care se corelează (15,25):

- hipotensiunea sistemică și hipoperfuzia splanhnică consecutivă din fazele precoce ale PA, urmată de eliberarea endotoxinei

care activează celulele producătoare de citokine;
- cascada inflamatorie amorsată de producția în exces a întregului grup de citokine proinflamatorii.

Șocul precoce în PA

În PA severă, șocul inițial se instalează rapid și are o patogeneză multifactorială, în care își cumulează acțiunea:
- iritația brutală a terminațiilor nervoase din loja pancreatică și a plexului celiac prin enzimele proteolitice și kininele revărsate extracapsular, explicând intensitatea extremă a durerii, reflexele nociceprive și ileusul paralitic din PA;
- hipovolemia acută și severă (30%-40% din volumul circulant) determinată de sechestrarea lichidiană în spațiul al treilea Randall (edem, exsudate, stază digestivă prin ileus paralitic), staza portală, deperdiția prin vărsături și lipsa aportului oral;
- eliberarea masivă de substanțe puternic hipotensoare (kalikreină, bradikinină, kalidină, histamină);
- apariția unor complicații hemoragice (ulcere de stres, hematoame în loja pancreatică sau în spațiul retroperitoneal).
- epuizarea sau chiar liza glandelor suprarenale.

Se asociază stresul sau *șocul oxidativ* prin eliberarea în exces a radicalilor liberi de oxigen, cu surse diferite (3,25,34,35): conversia hipoxantinei în xantină sub acțiunea xantinoxidazei activate de chimotripsină și activarea monocitelor și PMN neutrofile sub acțiunea PAF (creșterea producției celulare a radicalilor liberi și eliberarea lor în circulație). Stresul oxidativ are efecte nocive multiple: epuizează sistemul antioxidant de protecție (superoxiddismutază, catalază, glutationperoxidază), inițiază procesul de lipoperoxidare a membranelor și organitelor celulare (lizozomi, mitocondrii), alterează celulele endoteliale și crește permeabilitatea capilară, inactivează inhibitorii α_1-proteazici.

Șocul tardiv în PA este toxicoseptic, fiind determinat de endotoxinemia care însoțește complicațiile septice ale PA, îndeosebi necroza infectată. Amorsarea cascadei inflamatorii sistemice reprezintă particularitatea fiziopatologică dominantă (36).

Insuficiența multiplă de organ (MOF)

Severitatea ambelor forme de șoc explică evoluția precoce spre MOF.

Insuficiența respiratorie acută – disfuncția pulmonară este frecventă în PA severă și se produce prin mecanisme corelate: dereglări ale raportului perfuzie /ventilație în cadrul șocului hipovolemic, emboli neutrofilici în vasele mici pulmonare, acumularea intrapulmonară de citokine proinflamatorii, eliberarea de proteaze leucocitare și radicali liberi de oxigen cu alterări endoteliale și creșterea permeabilității capilare, modificările surfactantului sub acțiunea fosfolipazei și lizolecitinei, sepsa în faza tardivă. Se adaugă efectul agravant al reducerii suprafeței de hematoză prin revărsate pleurale, atelectazie, pneumopatii acute.

Insuficiența renală acută are cauze multiple, preponderent prerenale: insuficiența circulatorie acută cu reducerea fluxului sangvin și hipoxie în microcirculația renală, excitația brutală a plexului aorticorenal în cadrul revărsatelor extrapancreatice cu conținut enzimaticotoxic, emboli neutrofilici în vasele mici și acumulare de mediatori ai inflamației în interstițiu, leziuni ale membranei bazale și nefronului proximal în cursul eliminării renale a complexelor enzimatice toxice. Este favorizată de leziunile renale preexistente.

Coafectarea miocardică se datorește hipovolemiei și hipoxiei în cadrul șocului, spasmului coronarian reflex indus de durere, dereglărilor electrolitice de tipul hipopotasemiei și hipocalcemiei, acumulării de citokine în interstițiu, terenului coronarian preexistent.

Coafectarea hepatică se produce prin mecanisme intricate: hipoperfuzie și hipoxie în cadrul șocului, leziuni directe ale microcirculației hepatice prin complexele toxicoenzimatice și citokinele inflamatorii transportate în circulația portală, colestază (PA biliare sau prin compresiunea coledocului retropancreatic), afectare hepatică preexistentă (PA alcoolice).

Encefalopatia pancreatică este consecința efectelor sumate ale dereglărilor circulatorii și hipoxiei în cadrul șocului, tulburărilor hidroionice, mai ales dacă evoluează cu hipomagneziemie și edem cerebral, difuziunii sistemice enzimatice, îndeosebi a fosfolipazei cu producerea unor leziuni cerebrale focale (hemoragii, demielinizare).

Ulcerele de stres pot complica evoluția PA severe, care întrunesc toate condițiile pentru apariția ulcerelor acute (hipoperfuzia mucoasei gastrice, reflux biliar etc.).

Sindromul CID poate fi declanșat în PA severă prin difuzarea sistemică a proteazelor pancreatice active, cu amorsarea consecutivă a cascadei coagulării.

Dereglări hormonale și metabolice

Hipoinsulinemia și hiperglucagonemia determinate de distrucția celulelor insulare sunt responsabile de apariția hiperglicemiei, la care contribuie

creşterea cortizolului şi a catecolaminelor circulante.

Hipocalcemia se datoreşte fixării calciului în zonele de citosteatonecroză, pierderii calciului legat de albumină în sectorul al treilea, reducerii secreţiei de parathormon şi eliberării de calcitonină sub acţiunea glucagonului.

Etapa de restituţie sau „postenzimatică"

În PA uşoare, etapa de refacere începe de obicei după 15 zile de la debutul bolii. Ea se caracterizează prin predominanţa proceselor anabolice şi restabilirea mecanismelor homeostatice cu normalizarea glicemiei, a ionogramei serice şi a echilibrului acidobazic, care, împreună cu normalizarea titrului amilazelor serice şi urinare, sunt consideraţi indicatori ai evoluţiei favorabile. Refacerea proteinelor serice este mai lentă şi de durată.

În PA severe, complicaţiile sistemice (MOF) şi locale (pseudochisturi, contaminarea necrozei, abcese), rezolvate terapeutic, întârzie restabilirea homeostazei prin favorizarea şocului metabolic cronic (insuficienţa funcţională a intestinului subţire, hipoproteinemie) şi apariţia unor sechele funcţionale (diabet insulinodependent).

Morfopatologie

Procesele morfologice fundamentale din PA sunt edemul, inflamaţia, necroza glandulară, necroza grăsoasă şi hemoragia. Asocierea, topografia şi extinderea lor sunt variabile, conferind PA un polimorfism morfopatologic impresionant, care se eşalonează între două extreme: forma uşoară, edematoasă şi forma severă, cu necroze extinse.

Simpozionul de la Atlanta (1992) a simplificat şi clasificarea morfologică a PA, precizând definiţia şi substratul morfopatologic al PA uşoare şi severe, colecţiilor lichidiene acute, necrozei pancreatice, pseudochistului acut şi abcesului pancreatic (1).

PA edematoasă interstiţială este cea mai frecventă, fiind consemnată în 70-80% dintre PA (1,2). Ea reprezintă substratul majorităţii formelor uşoare ale PA şi este potenţial reversibilă la tratamentul conservativ. Totuşi, pacienţii cu PA interstiţiale (edematoase) pot dezvolta PA severe, dar mai rar.

Macroscopic, pancreasul este mărit de volum, uşor indurat, cu edem gelatinos şi lobulaţie evidentă. Particularitatea macroscopică şi histologică dominantă este edemul interstiţial.

Pe lângă edem, histopatologic, se mai constată congestie, infiltrate celulare şi necroză grăsoasă insulară. Rareori se evidenţiază şi zone microscopice de necroză parenchimală (1).

Ultrastructural, sunt prezente modificări profunde ale organitelor celulare, dispersia granulelor de zimogen în întreaga celulă, disfuncţia microvililor şi uneori aspecte nete de necroză celulară (3).

Steatonecroza peripancreatică şi la distanţă de loja pancreatică poate fi asociată în tabloul morfologic, dar nu este constantă. Denumite şi *„pete de citosteatonecroză"*, ele reprezintă markerul morfologic al PA.

Incidenţa colecţiilor lichidiene acute este variabilă în PA edematoasă.

Colecţiile lichidiene acute sunt colecţii intra- sau peripancreatice care apar precoce în evoluţia PA şi nu au perete conjunctiv sau fibros. Compoziţia lichidului conţinut nu se cunoaşte cu precizie. Bacteriile pot fi sau nu prezente. Absenţa unui perete distinct, demonstrabil imagistic, le diferenţiază de pseudochistul acut şi de abcesul pancreatic.

Peste 50% dintre aceste colecţii regresează spontan. Altele evoluează spre pseudochist acut sau abces pancreatic.

PA necrotică asociază, în combinaţii diferite, necroza glandulară macroscopică (leziunea definitorie) cu edemul şi inflamaţia interstiţială, citosteatonecroza şi hemoragia. Ea reprezintă substratul formelor severe ale PA.

Macroscopic, pancreasul este mărit de volum, edematos şi prezintă zone focale sau difuze de necroză (parenchim pancreatic neviabil), care se asociază tipic cu steatonecroză peripancreatică.

Citosteatonecroza este vizibilă subperitoneal (pete de steatonecroză) sau este situată în spaţiile retroperitoneale (focare confluente). Zonele de necroză glandulară sunt de culoare cenuşie sau violacee, de consistenţă moale şi friabile, ţesutul necrotic fiind aderent şi nedetaşabil de parenchimul viabil. În evoluţie, necroza glandulară se delimitează şi devine detaşabilă, formând sechestre şi detritusuri necrotice. Hemoragiile macroscopice focale sau în travee, situate intrapancreatic sau în ţesuturile peripancreatice, asociază variabil necroza. Hemoragiile mari duc la formarea hematoamelor intra- şi/sau peripancreatice. Colecţiile lichidiene acute survin în 30%-50% din PA necrotice.

Microscopic, se constată necroză grăsoasă interstiţială extinsă, leziuni vasculare (inflamaţie şi tromboză) şi necroza parenchimală care interesează celulele acinare, celulele insulare şi sistemul ductal al pancreasului.

Uneori infarctarea glandei este aparent totală. În realitate, necroza pancreatică totală este foarte rară. Aspectul macroscopic înşelător este datorat necrozei parenchimale periferice extinse, nucleul central al glandei fiind viabil.

De asemenea, rareori necroza grăsoasă intraglandulară este focală, net localizată şi delimitată, pretând la confuzii cu pseudochistul sau abcesul pancreatic.

Necroza poate fi sterilă sau infectată, contaminarea necrozei glandulare și periglandulare survenind în 30%-71% din PA necrotice (2). Necroza infectată se diferențiază de abcesul pancreatic prin conținutul masiv în țesut necrotic și prin absența peretelui propriu, respectiv a membranei piogene.

Dacă necroza pancreatică este considerată complicația precoce, pseudochistul postacut și abcesul pancreatic reprezintă complicațiile tardive ale PA necrotice.

Pseudochistul pancreatic postacut complică evoluția necrozei pancreatice sterile. Pseudochistul pancreatic poate surveni și după traumatismele pancreatice sau în evoluția pancreatitei cronice.

Pseudochistul postacut este definit ca o colecție de suc pancreatic, comunicantă invariabil cu sistemul ductal și delimitată de un perete inflamator bine definit, reprezentat de țesut de granulație sau fibros care se formează în decurs de 4 sau mai multe săptămâni de la debutul PA. Prezența unui perete bine demarcat îl diferențiază de colecțiile lichidiene acute.

Conținutul pseudochistului este bogat în enzime pancreatice și este, cel mai frecvent, steril. Uneori, în conținut sunt prezente detritusuri necrotice și sangvine, care îi conferă un aspect tulbure, șocolatiu.

Bacteriile pot fi decelate în pseudochist, dar deseori nu au nici o semnificație clinică, fiind o simplă contaminare și nu o infecție manifestată clinic. Dacă aspectul conținutului este net purulent, termenul corect este de abces pancreatic.

Abcesul pancreatic este o colecție purulentă intraabdominală circumscrisă, situată de obicei în vecinătatea pancreasului, delimitată de un perete piogen, fără sau cu minime detritusuri necrotice în conținut și cu bacteriologie pozitivă pentru bacterii sau fungi. Abcesul pancreatic survine tardiv în evoluția PA necrotice, adesea la 4 sau mai multe săptămâni de la debut. Este probabil consecința infecției secundare a necrozei delimitate și lichefiate.

Prezența puroiului și culturile pozitive pentru bacterii sau fungi, conținutul modest sau absent în țesuturi necrotice și prezența membranei piogene îl diferențiază de necroza infectată, care are un prognostic mai rezervat. Termenul corect pentru abcesele care complică chirurgia pancreatică electivă este de abcese postoperatorii.

Leziuni abdominale extrapancreatice

Exsudatul peritoneal serohemoragic, bogat în enzime pancreatice, este prezent în majoritatea formelor de PA. Peritoneul poate prezenta modificări de tip edematos congestiv, zone hemoragice și pete de steatonecroză, mai constante și mai numeroase în bursa omentală, pe mezocolonul transvers și epiploane.

Duodenul și primele anse jejunale sunt destinse și paretice, în formele severe ileusul paralitic cuprinzând întreg tubul digestiv.

Extinderea lezională retroperitoneală se derulează în fuzee și conferă aspectul de celulită retroperitoneală, în care se asociază edemul, colecțiile lichidiene, sufuziunile hemoragice și focarele de necroză grăsoasă.

Procesul lezional din PA este prin excelență dinamic, cu posibilități evolutive multiple, de la formele edematoase la cele necrotice, de la necroza sterilă la necroza infectată și complicații tardive, ceea ce explică de ce încadrarea morfologică (imagistică, laparoscopică sau peroperatorie) are doar semnificația unui instantaneu evolutiv.

Tablou clinic

Prezentarea clinică a PA este, în ansamblu, necaracteristică și proteiformă, cu multiple variante care se eșalonează între două extreme: forma ușoară, cu disconfort abdominal discret, și forma severă, dramatică, cu sindrom de abdomen acut, șoc, hipoxemie și MOF. Din aceste considerente, diagnosticul clinic la internare este prezumtiv și se bazează pe o anamneză exactă și bine orientată, coroborată cu examenul fizic sistematic și cu interpretarea și evaluarea în dinamică a semnelor clinice. Fără a exista o corespondență deplină, tabloul clinic al PA reflectă severitatea substratului morfologic.

Antecedentele pacientului pot fi sugestive sau semnificative pentru etilism cronic, litiază biliară, tratamente cronice cu droguri ce pot induce PA sau sunt comemorative pentru alte boli cunoscute în etiologia PA.

De asemenea, pacientul poate relata episoade clinice anterioare similare cu cel actual (50% dintre cazuri), care pot fi forme ușoare (aproximativ 20%), netratate și remise spontan, îndeosebi după ingestie de alcool sau survenind după colici biliare.

Anamneza

În majoritatea cazurilor debutul PA este brusc și dramatic, dar mai puțin brutal decât în perforațiile viscerale, la un pacient cu antecedente biliare, consumator de alcool sau aparent sănătos. Deseori, PA survine la 1-4 ore după o masă copioasă, bogată în grăsimi și proteine și/sau după consum excesiv de băuturi alcoolice. Debutul PA biliare este marcat de o colică biliară intensă și prelungită, cu sau fără sindrom clinic frust de retenție biliară.

Simptomul major, de debut, dominant și aproape constant (95% dintre pacienți), este durerea în

etajul abdominal superior, la început moderată, pentru ca în orele următoare să crească progresiv în intensitate. În evoluție, durerea abdominală devine extrem de intensă, atroce, continuă, rezistentă la analgeticele uzuale care nu-i influențează semnificativ intensitatea și obligă pacientul la poziții antalgice. Sediul obișnuit al durerii este la nivelul abdomenului superior, în epigastru, periombilical sau în hipocondrul drept, de unde iradiază caracteristic „în bară" sau „în semicentură" spre hipocondrul stâng și/sau spre regiunea lombară stângă (50% dintre PA).

Greturile și vărsăturile însoțesc durerea, fiind pregnante și cvasiconstante (85%-95% dintre cazuri). Vărsăturile reprezintă un simptom major, sunt precoce și abundente, la început alimentare, apoi bilioase, dar niciodată fecaloide. De asemenea, sunt persistente, fiind influențate numai de aspirația nazogastrică.

Tranzitul digestiv este mai frecvent suprimat, datorită ileusului paralitic. Diareea este rareori întâlnită.

Examenul fizic al abdomenului poate fi nerelevant sau evidențiază semnele unui abdomen acut „nuanțat", cu semne intricate de iritație peritoneală și ocluzie intestinală. Contrastul dintre sindromul clinic subiectiv dramatic și modificările obiective abdominale incerte este sugestiv pentru PA.

Majoritatea pacienților prezintă sensibilitate ușoară sau moderată în abdomenul superior. Alteori, sensibilitatea abdominală este difuză și generalizată, dar cu intensitate mai pronunțată în regiunea ombilicală. La acest nivel se constată frecvent o zonă de apărare musculară moderată.

Evidențierea subiectivă și palpatorică a unei zone hiperalgice în hipocondrul stâng, pacientul fiind plasat în decubit lateral drept (semnul lui Mallet-Guy), sau în unghiul costovertebral stâng (semnul lui Mayo-Robson) pledează pentru PA într-un context clinic concordant.

Ileusul paralitic se exteriorizează mai frecvent printr-o distensie abdominală moderată, cu meteorism predominant periombilical și diminuarea zgomotelor intestinale. În 20% dintre cazuri, în regiunea ombilicală și epigastru se palpează o tumoare inflamatorie, alungită transversal, sensibilă și imprecis delimitată.

În PA severe, meteorismul este pronunțat și difuz, cu sonoritate timpanică și silențiu abdominal, trădând ileusul paralitic generalizat. Alteori abdomenul este de tip peritonitic, prezentând sensibilitate marcată și difuză, cu semnul Blumberg pozitiv, apărare sau contractură musculară generalizată veritabilă (niciodată de intensitate „lemnoasă") și semnele unui revărsat peritoneal. Substratul morfologic al iritației peritoneale generalizate este peritonita chimică prin exsudat peritoneal bogat în enzime pancreatice.

Hemoragia retroperitoneală disecantă (PA severe) poate difuza subcutanat, exteriorizându-se tardiv, la 3-4 zile de la debutul bolii, sub forma unor echimoze cutanate violacee cu sediul periombilical (semnul lui Cullen) sau în flancuri (semnul lui Gray Turner). Deși considerate patognomonice pentru PA, aceste semne sunt întâlnite doar în 1% dintre cazuri și, fiind tardive, nu au valoare pentru diagnosticul în urgență.

Sindromul general

În formele ușoare ale PA, senzoriul și starea generală sunt nemodificate. Majoritatea pacienților prezintă anxietate, febră moderată, tahicardie, respirație dificilă, uneori un croșet hipertensiv și colecție pleurală stângă sau bilaterală.

Icterul este consemnat în 20% dintre PA și se datorește fie unui calcul coledocian inclavat (PA biliară), fie compresiunii CBP în procesul de pancreatită cefalică. Pot fi prezente și alte semne sugestive pentru etiologia bolii: xantoame eruptive (hipertrigliceridemie) și keratopatie în bandă (hipercalcemie).

Formele severe ale PA alterează profund starea biologică. Pacientul este anxios și agitat, confuz sau comatos (encefalopatie pancreatică), dispneic cu polipnee sau dispneea este astmatiformă și prezintă eritem facial violaceu (hiperhistaminemie). Semnele de hiperexcitabilitate neuromusculară pot fi pozitive și se corelează cu instalarea hipocalcemiei și hipomagneziemiei. Sunt prezente manifestările plurisistemice, care reflectă instalarea șocului și a MOF: hipotensiune arterială, puls frecvent și filiform, extremități reci și cianotice, oligoanurie, dispnee extremă, cianoză generalizată și semne de edem pulmonar acut, tulburări de coagulare până la CID.

Explorări diagnostice

Investigații biochimice

Amilazemia și amilazuria

Dozarea amilazelor serice și urinare, evaluată dinamic, rămâne și actualmente investigația diagnostică uzuală în condiții de urgență, deși i se recunosc lipsa de specificitate și valoarea prognostică relativă, în sensul că valorile sale nu se corelează cu severitatea PA.

Hiperamilazemia și hiperamilazuria totală se întâlnesc în 90% dintre PA, restul de 10% prezentând valori normale. *Hiperamilazemia* totală este considerată semnificativă pentru diagnosticul PA dacă titrul său depășește de 3-4 ori valorile normale ale metodei de determinare, specificitatea sa fiind de 70%, dar sensibilitatea rămâne redusă.

Amilazemia totală crește în primele 2-12 ore de la debutul PA și persistă 3-5 zile, după care valorile sale revin la normal (ziua 5-7 de la debut) (9,15,19). Normalizarea mai rapidă semnifică fie remisiunea precoce, dacă este concordantă cu evoluția clinică, fie necroza rapidă și evasitotală a pancreasului (sindrom clinic sever) care suprimă sursa de amilază pancreatică. Persistența hiperamilazemiei peste 7-10 zile trebuie să alerteze asupra unei complicații a PA necrotice (sechestru, infecția necrozei, pseudochist, abces) și să incite la investigații imagistice adecvate.

Creșterile fals pozitive ale amilazemiei totale apar în diverse afecțiuni extrapancreatice și au mecanisme diferite: permeabilizarea epiteliului enteral pentru amilaza pancreatică în unele forme de abdomen acut (ulcer perforat, colecistită acută, ocluzie intestinală, peritonită difuză, infarct mezenteric, sarcină ectopică ruptă, anevrism aortic disecant), diminuarea eliminării renale (insuficiență renală), hipersecreție de amilază salivară în boli ale glandelor salivare (parotidită, traumatisme, litiază, iradiere), secreție aberantă de amilaze în cadrul unor sindroame paraneoplazice. De asemenea, amilazemia poate crește în cancerul pancreatic, după CPRE sau după administrarea de opiacee.

Eroarea principală a amilazemiei totale rezidă în faptul că evaluează modificările a două tipuri de amilaze: izoamilaza pancreatică (pamilaza) secretată de pancreas, reprezentând 30%-50% din activitatea amilazică normală a serului, și 75% din hiperamilazemia întâlnită în PA și izoamilaza salivară (samilaza) secretată de glandele salivare și unele tumori maligne. Teoretic, dozarea p-amilazei ar crește acuratețea diagnosticului în PA prin excluderea erorilor generate de hiperamilazemia salivară. S-a constatat însă că determinarea p-amilazei crește nesemnificativ senzitivitatea diagnosticului în PA, deoarece persistă ceilalți factori de eroare (enterali, renali) (37).

Amilazuria crește paralel cu amilazemia și persistă timp mai îndelungat (7-10 zile). Ea are aceleași limite de specificitate și senzitivitate ca și amilazemia și, în plus, este influențată de filtrarea glomerulară și reabsorbția tubulară, fiind expusă unor surse suplimentare de eroare: starea de hidratare a organismului, modificările funcționale renale frecvente în PA, afectarea renală preexistentă. Instabilitatea p-amilazei în urină constituie un alt factor de eroare.

Pentru eliminarea factorilor renali de eroare, s-a preconizat determinarea ratei excreției urinare a amilazelor și a raportului clearance amilazic/clearance creatininic. Creșterile raportului clearance amilazic/clearance creatininic peste 6% (normal este 3%) și a raportului amilazurie/creatininurie peste 100 au fost considerate sugestive pentru PA. Ambele determinări au o valoare diagnstică redusă (13).

Dozarea lipazei serice

În PA, lipazemia, care nu are surse extrapancreatice, crește de 20-30 de ori peste valorile normale. Hiperlipazemia se corelează cu creșterea p-amilazei, persistă 2 săptămâni după debutul PA și este mai accentuată în PA alcoolice. Ea a fost constatată la 2/3 din PA cu normoamilazemie.

Sursele de eroare sunt reprezentate de creșterile fals pozitive în unele forme de abdomen acut și în litiaza coledociană fără PA.

Determinarea lipazemiei este mai sensibilă și mai specifică (38), dar metodologia este insuficient de rapidă, iar tehnica greu accesibilă.

Dozări enzimatice în exsudatul peritoneal și pleural

Creșterile marcate ale amilazelor și lipazei în exsudatul peritoneal recoltat prin paracenteză sunt considerate mai specifice și mai sensibile decât modificările serice în diagnosticul PA, indicând aproape totdeauna o leziune pancreatică. Sursele de eroare sunt rare: perforația intestinală, traumatisme pancreatice cu efracție ductală, tumori abdominale cu secreție amilazică aberantă.

Cu aceeași valoare diagnostică este creditată și creșterea marcată a titrului amilazelor în revărsatul pleural care acompaniază PA. Rezultatele fals pozitive sunt consemnate în perforațiile esofagiene, pneumonii și tumori pulmonare și se datoresc creșterii izoamilazei de tip salivar, titrul p-amilazei fiind normal.

Dozarea fosfolipazei A2 serice (tehnică radioimunologică) a relevat creșteri de 500 de ori în PA, fosfolipazemia fiind mai sensibilă și mai persistentă decât amilazemia totală. Modificările sale se corelează cu severitatea bolii și, în particular, cu gravitatea complicațiilor respiratorii (39,40).

Din cauza tehnicii dificile și laborioase nu a intrat în rutina diagnosticului PA în urgență.

Dozarea tripsinei serice este, teoretic, foarte atractivă pentru diagnosticul PA, tripsina neavând surse extrapancreatice. Activitatea tripsinică a plasmei este însă redusă, existând doar mici cantități de tripsină activată. Cea mai mare parte a tripsinei eliberate în cursul PA este inactivată în plasmă prin cuplare cu alfa$_1$ antitripsina și alfa$_2$-macroglobulina, care scad proporțional și semnificativ în PA.

Creșterea tripsinei imunoreactive reprezintă un indicator foarte sensibil al PA și se corelează cu severitatea bolii, având o senzitivitate de 85% în diagnosticul necrozei.

Dozarea tripsinei imunoreactive este indicată ca marker biochimic complementar în PA diagnosticată

tardiv, care prezintă normoamilazemie și normolipazemie.

Creșterea elastazei-1 (dozarea radioimunologică) are o senzitivitate înaltă și o bună specificitate în PA.

Titrurile ridicate persistă timp mai îndelungat, metoda pretându-se pentru diagnosticul PA la pacienții prezentați tardiv. De asemenea, determinarea elastazei-1 este utilă în diagnosticul PA la pacienții cu insuficiență renală, deoarece clearanceul elastazei urmează calea SRE (3). Tehnicile actuale de măsurare permit o dozare rapidă (4 ore).

Determinarea methemoglobinei (MHb)

Apariția MHb în ser și lichidul ascitic a fost constatată la pacienții cu PA necroticohemoragică. Nedetectabilă în serul normal, MHb apare în serul pacienților cu PA în primele 72 ore de la debut. Valoarea sa diagnostică rezidă în identificarea formelor hemoragice ale PA, care au un prognostic sever, fără a fi însă specifică, întrucât MHb crește și în hemolizele intravasculare și în alte hemoragii intraabdominale.

Explorarea constantelor hematologice

Leucocitoza moderată este constantă în PA. Ocazional se întâlnesc reacții leucemoide, în care leucocitoza depășește 50.000 elemente/mmc.

Hematocritul și hemoglobina pot prezenta creșteri precoce (hemoconcentrație inițială) care reflectă plasmoragia excesivă din zona inflamației pancreatice. Anemia secundară pierderilor sangvine în regiunea pancreatică sau hemolizei se exteriorizează după corectarea deficitului volemic prin scăderea hematocritului.

Explorarea coagulării este obligatorie în PA. Ea va include și testele pentru depistarea sindromului CID.

Explorarea funcției hepatice evidențiază, îndeosebi în formele severe ale PA, creșterea enzimelor hepatice serice (sindrom de hepatocitoliză), bilirubinemie și creșterea enzimelor de colestază (PA biliară).

Explorări metabolice

Hiperglicemia este întâlnită în majoritatea cazurilor de PA, care nu au diabet în antecedente. Apariția sa în contextul clinic al durerilor abdominale acute și la un pacient nediabetic trebuie să sugereze eventualitatea unei PA (13). În formele remisive hiperglicemia este pasageră, normalizându-se în câteva zile. Persistența hiperglicemiei timp mai îndelungat semnifică necroza pancreatică extinsă și are valoarea unui indicator de prognostic sever.

Calcemia este, de regulă, normală la debutul bolii. După 2-3 zile scade ușor (cu cca 1 mg/dl.) la 25% dintre pacienții cu PA. Reducerea marcată și persistentă a calcemiei (sub 8 mg/dl) survine în evoluția PA grave, cu necroze extinse și are semnificația unui semn de prognostic sever.

Gazometria sangvină este indicată pentru diagnosticul precoce al insuficienței respiratorii acute și, respectiv, al acidozei.

Ionograma sangvină și echilibrul acidobazic relevă frecvent modificări de tipul hipopotasemiei, hiposodemiei, cu hipocloremie, hipomagneziemie și acidoză metabolică.

Creșterea ureei serice însoțește adeseori perturbările volemice, hidroionice și metabolice, dar poate fi și expresia unei insuficiențe renale acute organice.

Explorări imagistice

Radiografia abdominală pe gol trebuie efectuată de rutină la toți pacienții suspecți de PA, din două rațiuni diagnostice (13, 41): pentru a exclude abdomenul acut chirurgical (ocluzie intestinală mecanică, perforații viscerale, infarct enteromezenteric, anevrism aortic disecant) și pentru a decela elemente în sprijinul diagnosticului de PA.

Modificările radiologice precoce întâlnite în PA sunt nespecifice și inconstante, dar frecvente și variate. Semnele radiologice sugestive pentru PA sunt (41): ileus duodenal (42% dintre PA), distensia moderată a unei anse jejunale situate în vecinătatea lojei pancreatice („ansa santinelă") (10-55% dintre cazuri), absența gazelor în colonul stâng, distal de flexura splenică (semnul „colonului amputat") (54%), estomparea imaginii mușchiului psoas sau halou perirenal, consecința exsudatului și/sau hemoragiei în spațiul retroperitoneal. De asemenea, pot fi decelate semnele ascitei (exsudat intraperitoneal abundent), distensia bursei omentale prin revărsat în loja pancreatică (dislocare gastrică, mărirea distanței cologastrice), semnele ileusului paralitic generalizat (distensie și niveluri hidroaerice difuze pe tot tractul intestinal) și, mai dificil, zonele de steatonecroză.

Radiografia toracică

Modificările radiologice pleuropulmonare din PA sunt, ca și cele abdominale, diverse și nespecifice (41): revărsat pleural stâng (mai frecvent) sau bilateral, ridicarea diafragmului cu atelectazie sau infiltrat al lobului pulmonar inferior stâng, infiltrate pulmonare alveolare bilaterale (edem pulmonar) în formele severe și, mai rar, semne de pericardită sau de colecție mediastinală.

Ultrasonografia abdominală (US) și tomografia computerizată cu contrast intravenos (TC) sunt creditate actualmente cu acuratețea cea mai mare în diagnosticul imagistic al PA. Valoarea lor rezidă în confirmarea diagnosticului clinic, evidențierea

modificărilor morfologice ale pancreasului și decelarea precoce a complicațiilor PA.

US abdominală

Modificările ecografice ale pancreasului pot fi absente la debutul PA. Ele se conturează în evoluție, astfel încât examinarea US trebuie repetată și evaluată în dinamică, prin compararea examinărilor succesive.

Semnul ecografic cardinal și precoce al PA este reprezentat de creșterea în dimensiuni a pancreasului, difuză (mai frecvent) sau focală, cu hipoecogenitatea parenchimului până la aspectul virtual sonolucent, datorită edemului glandular (13, 41-43). Ecografia poate evidenția și alte modificări sau leziuni datorate PA: dilatare wirsungiană în segmentul corporeal, zone parenchimatoase cu ecogenitate crescută (focare hemoragice, necrotice sau de grăsimi saponificate), zone cu ecogenitate diferită în vecinătatea pancreasului (asocierea edemului, infiltratelor inflamatorii, necrozelor și focarelor hemoragice). Aprecierea ecografică a extinderii lezionale peripancreatice se face însă cu dificultate din cauza suprapunerii gazelor acumulate în intestin (ileus paralitic).

US este indicată pentru diagnosticul tuturor formelor de PA. Deși sensibilitatea sa este redusă în formele ușoare, în care diagnosticul se pune clinic și biochimic, ea este indicată și în aceste cazuri pentru depistarea litiazei biliare. În PA necrotice US este suficient de exactă pentru decelarea precoce a complicațiilor evolutive de tipul pseudochistului acut și al abcesului pancreatic (41,143).

Avantajele principale ale US în diagnosticul PA rezidă în: accesibilitatea în urgență, execuția facilă, posibilitatea repetării ori de câte ori este necesar și a monitorizării evoluției PA.la patul bolnavului, caracterul noninvaziv, diagnosticul rapid al litiazei biliare.

Tomografia computerizată (TC)

Metoda convențională (fără contrast), TC dinamică (cu administrare i.v. a substanței de contrast) și, mai recent, TC spirală/helicoidală rămân „standardul de aur" pentru investigația imagistică a pacienților cu PA (3,4,14,41,42,43-47). TC este creditată actualmente cu acuratețea cea mai mare în evaluarea morfologică a PA, precizarea bilanțului lezional abdominal, diagnosticul complicațiilor, stabilirea prognosticului și a indicațiilor operatorii. Ea este mai sensibilă și mai specifică decât US, nefiind perturbată de prezența ileusului dinamic, și mai completă chiar decât explorarea prin laparotomie (13,41,46). Procedeul de intensificare a imaginii prin administrarea iv a substanței de contrast și, cu deosebire, tehnica TC spirale/helicoidale au ameliorat rezoluția TC și i-au amplificat valoarea diagnostică.

Indicațiile principale ale TC cu contrast i.v. în PA sunt reprezentate de: PA predictiv severă pe baza criteriilor Ranson (≥ 3) sau APACHE II (> 9), formele neremisive sub tratamentul conservativ, reapariția sindromului clinic după o ameliorare pasageră sugerând dezvoltarea unei complicații, decizia operatorie în complicațiile cu tratament chirurgical (9,14,15,42,48).

În stabilirea indicațiilor TC trebuie ținut cont de dificultatea examinării în urgență (indisponibilitate tehnică) și la pacienții gravi cu MOF și/sau ventilație mecanică, de caracterul invaziv, costul ridicat și de prezența contraindicațiilor la pacienții cu intoleranță la produsul de contrast sau care au insuficiență renală fără indicație de dializă extrarenală (poate fi efectuată la cei dializați).

Prima examinare TC va fi efectuată la 72 de ore de la debutul PA, repetarea și numărul de examinări ulterioare fiind dictate de aspectul morfologic constatat (complicație evolutivă) sau de persistența și agravarea sindromului clinic și biochimic sub tratament. În principiu, repetarea examinării se face la intervale de 7-10 zile.

Modificările TC în PA sunt comparabile și complementare celor ecografice, față de care au avantajul unui grad mai mare de rezoluție. Ele depind de substratul morfologic și de extinderea lezională (severitatea PA), de intervalul de timp de la debutul PA (apariția complicațiilor) și de etiologia bolii (aspecte particulare).

Complexitatea și semnificația diferită a modificărilor TC, ca și necesitatea evaluării prognostice pe criterii morfologice, au suscitat elaborarea unor clasificări pe clase sau grade de severitate (tabelul II).

Cea mai utilizată în practica clinică este clasificarea Balthazar (3,4,14,44), care individualizează 5 clase de severitate, notate de la A la E.

Clasificarea Balthazar originală se bazează pe aspectele constatate prin TC convențională. Introducerea în practica curentă a TC cu contrast i.v. (angio-TC), care permite evidențierea netă și cuantificarea zonelor de necroză pancreatică, a dus la completarea clasificării Balthazar cu aspectele TC de necroză glandulară și retroperitoneală în clasificarea Freeny (44,49) cu 5 grade de severitate (tabelul II).

Formele ușoare ale PA aparțin claselor A și B, în care este absentă necroza macroscopică. Formele severe ale PA se încadrează în gradele C, D și E, care intră în grupul cu risc pentru complicații. Semnele CT de severitate la acești pacienți sunt reprezentate de prezența și extinderea necrozei glandulare, decelarea focarelor necrotice și a

Clasificări morfologice TC în pancreatita acută

Clasificarea Balthasar		**Clasificarea Hill**		**Clasificarea Freeny**	
Grup	Aspect TC	Stadiu	Aspect TC	Grad	Aspect TC + Angio-TC
A	pancreas normal	0	pancreas normal	A	pancreas normal
B	pancreas mărit în volum (segmentar, difuz) hipodensitate eterogenă dilatare wirsungiană colecție lichidiană intragrandulară	1	creșterea în volum a pancreasului (segmentară sau difuză)	B	creșterea în volum a pancreasului (limitată) edem peripancreatic
C	B + infiltrația grăsimii peripancreatice	2	1 + infiltrația grăsimii peripancreatice	C	+ reacție inflamatorie peripancreatică necroză pancreatică < 30%
D	C + colecție lichidiană unică la distanță	3	2 + fuzeu într-un spațiu peripancreatic	D	+ necroză pancreatică 30 – 50% revărsat lichidian și necroză retroperitoneală izolată
E	B + ≥ 2 colecții la distanță sau bule de gaz pancreatice sau extrapancreatice	4	2 + fuzee în ≥ 2 spații peripancreatice	E	+ necroză subtotală (> 50%) revărsat lichidian difuz necroze retroperitoneale abces pancreatic
		5	2 + fuzee la distanță (pararenal posterior, pelvis)		
A și B = evoluție favorabilă C, D și E = risc de evoluție spre abcese		**SEMNIFICAȚIE** 0, 1 și 2 = PA edematoasă (evoluție favorabilă) 3 = PA edematoasă sau necrotică (se clarifică în evoluție) 4 și 5 = PA necroticohemoragică (gravă)		B = PA edematoasă C, D și E = PA necrotică	

TC = tomografie computerizată; Angio-TC = TC + substanță de contrast intravenos

fuzeelor retroperitoneale și depistarea bulelor de gaz în focarele intra- sau peripancreatice având semnificația infecției cu germeni anaerobi. Prin acordarea unui punctaj semnelor de gravitate se poate calcula indicele de severitate TC (CTSI = *computed tomography severity index*) care se corelează cu prognosticul pacientului cu o acuratețe de 85% (8). Pacienții cu predictibilitate înaltă de a face infecția necrozei sunt cei cu ≥ 50% necroză glandulară sau având 30% necroză pancreatică și ≥ 3 colecții lichidiene (fuzee) extrapancreatice (8).

Examinarea TC mai poate releva îngroșarea fasciei renale anterioare, de obicei în stânga, dilatarea CBP și litiaza biliară, calculii coledocieni fiind depistați cu o acuratețe mai mare decât US.

Valoarea diagnostică a primei examinări TC cu contrast intravenos, efectuată la 48-72 de ore de la debutul PA, rezidă în evidențierea modificărilor morfologice concludente pentru PA la 85,5% dintre pacienții suspecți clinic și biochimic (45), decelarea formelor severe ale PA cu o acuratețe de peste 90% (41,46) și furnizarea unor criterii morfologice de predicție prognostică care întăresc și nuanțează sistemele de scor clinico-biologic. La pacienții cu modificări TC concludente pentru PA și cu evoluție favorabilă sub tratament conservativ este suficientă o singură examinare TC. În grupul

pacienților cu elemente TC de prognostic sever sau cu recidiva sindromului clinic este indicată repetarea examinării la 7-10 zile.

Necroza sterilă extinsă și pseudochistul acut necesită monitorizare TC pentru supravegherea tendinței evolutive: extindere și/sau contaminare microbiană în cadrul necrozei, complicații sau maturare parietală în pseudochistul acut.

Rezonanța magnetică nucleară (RMN)

Modificările pancreatice sunt similare celor TC, dar cu o rezoluție mai mare și cu avantaje certe (50). În PA interstițială (forma ușoară a PA), RMN relevă creșterea în volum a pancreasului și o intensificare normală a imaginii după administrarea contrastului, ceea ce exclude existența focarelor macroscopice de necroză glandulară.

De asemenea, RMN descoperă colecțiile lichidiene intra- și periglandulare cu două avantaje față de TC: sensibilitatea superioară a contrastului cu precizarea mai clară a naturii conținutului și o localizare anatomică mai exactă (sediu, extindere), prin posibilitatea obținerii imaginilor multiplan (51,52).

Tehnica permite diferențierea colecțiilor drenabile percutanat (cele cu conținut predominant lichidian) de cele care necesită drenaj chirurgical (conținut predominant necrotic) (52,53).

În PA severe, RMN decelează necroza glandulară și retroperitoneală, ca și complicațiile necrozei, cu aceeași acuratețe ca și TC. De asemenea, RMN cu gadiolinium i.v. și urmărire dinamică în faza arterială și venoasă (angiografia cu RMN) este utilă pentru diagnosticul complicațiilor vasculare ale PA (tromboza venei splenice și pseudoanevrisme) (52).

Față de TC, RMN are avantajul că, la pacienții care necesită monitorizare imagistică (cu MOF, necroze extinse evolutive), evită riscul cumulativ al iradierii și al administrării repetate a unor cantități mari de contrast iodat (52).

Paracenteza diagnostică permite obținerea de exsudat peritoneal în vederea evaluării cantitative, a determinării enzimelor pancreatice și a mediatorilor inflamației și pentru efectuarea frotiului Gram (3). Dacă exsudatul este în cantitate redusă, paracenteza se poate asocia cu lavajul peritoneal. Valoarea sa diagnostică a fost sistematizată în scorul Leeds (3). Paracenteza pledează pentru diagnosticul PA dacă: lichidul peritoneal extras depășește 20 ml, este închis la culoare, fără miros și fără microorganisme pe frotiul Gram și conține titruri înalte de amilaze; lichidul de lavaj (cu 1 l de ser fiziologic) este moderat închis la culoare, nu are miros și nu conține bacterii și prezintă concentrație amilazică semnificativă.

Indicațiile majore ale paracentezei în diagnosticul PA sunt reprezentate de formele severe cu diagnostic incert, având avantajul identificării rapide, în urgență, a pacienților cu PA severă și al excluderii altor cauze de abdomen acut care ar necesita laparotomia de urgență (3). La pacienții cu abdomen acut chirurgical de altă etiologie (perforații viscerale, peritonite, hemoragii) lichidul peritoneal extras este diferit: bilios, net sangvinolent sau cu aspect de conținut intestinal, sunt prezente microorganisme, iar conținutul amilazic este modest.

Dezavantajele paracentezei diagnostice rezidă în caracterul său invaziv, riscul unor complicații (hemoragii, perforații intestinale) și valoarea sa diagnostică inegală (mai mare în PA alcoolice față de cele biliare).

Performanțele diagnostice superioare ale explorărilor imagistice și laparoscopiei au restrâns indicațiile paracentezei diagnostice. Dacă totuși este efectuată la pacienții cu diagnostic neprecizat, vor fi luate în considerare numai informațiile diagnostice pozitive.

Laparoscopia diagnostică tinde să înlocuiască actualmente laparotomia de urgență în PA severe cu diagnostic neprecizat. Aportul său diagnostic se validează prin evidențierea petelor de steatonecroză, markerul morfologic al PA și prin excluderea abdomenului acut chirurgical. Introducerea laparoscopului printr-o breșă practicată în epiplonul gastrocolic permite vizualizarea feței anterioare a pancreasului și stabilirea morfologiei PA (54).

În absența laparoscopiei, ***laparotomia diagnostică*** își păstrează indicația la pacienții cu abdomen acut și diagnosticul de PA incert, după efectuarea testelor biochimice și a investigațiilor imagistice disponibile în urgență.

Colangiopancreatografia retrogradă endoscopică (CPRE) este indicată la pacienții cu PA biliare, icter mecanic persistent și/sau angiocolită pentru diagnosticul etiologic și tratamentul obstrucției biliare (3,4,17,19,42,49,55). În majoritatea cazurilor evidențiază un calcul coledocian inclavat în zona oddiană, situație în care permite efectuarea sfincterotomiei oddiene și extracția endoscopică a calculului. De asemenea, CPRE precizează diagnosticul și/sau oferă soluții terapeutice endoscopice în PA cauzate de pancreas divisum, diverticul duodenal juxtaampular, tumori periampulare, chist coledocian sau tumori ale CBP.

Colangiopancreatografia în rezonanță magnetică (CPRM) oferă imagini comparabile cu cele furnizate de CPRE, față de care are avantajul că este neinvazivă, întrucât evită cateterizarea papilei și administrarea intraductală a substanței de contrast (52, 56-58).

Dezavantajele CPRM sunt caracterul static al informațiilor și inaplicabilitatea sa la bolnavii critici (dereglează aparatele de ventilație).

Puncția percutanată cu ac fin, ghidată prin US sau TC, este indicată la toți pacienții cu PA care prezintă colecții lichidiene acute sau necroze glandulare. Materialul extras este examinat pe frotiu în colorație Gram și trimis pentru culturi bacteriologice. Informațiile obținute amplifică acuratețea diagnostică a celor două explorări imagistice, permițând stabilirea naturii unei colecții și depistarea necrozei infectate (59).

Alte explorări imagistice nu sunt utilizate în urgență, dar au indicații selective în perioada ce urmează debutului clinic și după stabilizarea biologică a pacientului.

Colangiografia radioizotopică este indicată la pacienții PA biliară și colestază, la care CPRE este indisponibilă sau neconcludentă (60).

Colangiografia percutanată transhepatică are aceleași indicații, la care se adaugă imposibilitatea tehnică a cateterizării papilei în vederea CPRE. Riscurile potențiale ale unor complicații (biliragie sau hemoragie intraperitoneală) și alternativa unor investigații echivalente neinvazive explică de ce este rareori utilizată în diagnosticul PA.

Tranzitul gastrointestinal baritat și clisma baritată furnizează elemente diagnostice nespecifice, dar sugestive pentru diagnosticul PA dacă sunt interpretate în contextul clinic: edem al mucoasei segmentelor digestive învecinate pancreasului (stomac, duoden, colon transvers), însoțit de modificări funcționale (atonie sau hiperperistaltism); dislocare și compresiune extrinsecă prin creșterea în volum a pancreasului și/sau colecții periglandulare; stenoze sau fistule digestive.

Tranzitul baritat poate evidenția unii factori etiologici ai PA: diverticul duodenal; stenoze duodenale (pancreas inelar, tumori ampulare etc.).

Angiografia selectivă are indicații de excepție în diagnosticul PA, putând fi înlocuită de investigațiile vasculare mai puțin invazive (ecografie Doppler, angiografie în RM, angio-TC). Aportul diagnostic se validează în depistarea complicațiilor vasculare ale PA: tromboza venei splenice, pseudoanevrisme, hemoragii masive în loja pancreatică (asociată cu embolizare în scop hemostatic).

Forme clinice

În prezent se utilizează clasificarea adoptată prin consens la simpozionul de la Atlanta (1992), care grupează PA în două forme clinice (1): ușoară și severă.

PA ușoară definește acea formă în care disfuncțiile de organ sunt minime, evoluția este favorabilă sub tratament, cu remisiune clinică și biochimică fără complicații, substratul morfologic macroscopic dominant este edemul interstițial, iar explorările imagistice la internare (TC) nu evidențiază modificări semnificative ale pancreasului.

PA severă este forma cu evoluție gravă și progresivă spre insuficiențe de organ și sistemice (MOF = șoc, insuficiență ventilatorie, insuficiență renală, hemoragie gastrointestinală, CID) și complicații locale determinate de prezența necrozei glandulare (infecția necrozei, abces, pseudochist), evidențiată imagistic și macroscopic.

Stratificarea precoce în forme ușoare și forme severe are implicații considerabile în tratament și prognostic (8, 61).

În mod obișnuit, forma clinică a PA se conturează la scurt timp de la debut, iar progresiunea PA ușoare spre forma gravă este rară și de regulă lentă, astfel încât evaluarea formei clinice în primele 48-72 de ore de la internare este veridică. Absența remisiunii clinice și biochimice după acest interval de timp reprezintă indicație de investigații suplimentare vizând decelarea complicațiilor (1), PA ușoare având o evoluție autolimitantă în această perioadă.

Diagnosticul diferențial între forma ușoară și cea gravă a PA este, prin urmare, de predicție în prima fază de evoluție a bolii și se bazează pe criterii clinice, biochimice, funcționale, morfologice (imagistice) și inflamatorii (markerii inflamației) (tabelul III).

Criteriile clinice de severitate

Criteriile clinice sunt cele mai accesibile în etapa inițială a evoluției PA, dar și cele mai inexacte, fiind dificil de cuantificat și expuse *a priori* unor evaluări subiective. Semnele clinice de gravitate întâlnite în PA severe sunt sensibilitatea abdominală marcată și extinsă, cu semnul Blumberg pozitiv și apărare musculară, distensia abdominală difuză cu zgomote intestinale reduse sau absente, decelarea unei mase tumorale inflamatorii și/sau a exsudatului peritoneal, prezența semnelor Gray-Turner sau Cullen, hipotensiunea arterială, semnele insuficienței respiratorii, starea confuzivă, hemoragia gastrointestinală.

Deși elementele clinice de severitate își păstrează întreaga valoare pentru stabilirea formei clinice în primele 24 de ore de la debutul PA, ele sunt imprecise sau tardive (semnele MOF, semnele Gray-Turner și Cullen) și dificil de standardizat, astfel încât diagnosticul clinic precoce are o slabă senzitivitate, cu erori de încadrare în cca 50% dintre cazuri (8,61).

Tabelul III

Diagnostic diferențial între PA ușoară și PA severă

	PA ușoară	PA severă
Definiție	PA + disfuncții organice minime Remisiune fără complicații	PA + MOF și/sau complicații locale: necroză, abces, pseudochist
Semne abdominale	Sensibilitate moderată	Sensibilitate extinsă Semnul Blumberg Distensie Zgomote hidroaerice reduse sau absente Tumoarea abdominală Semnele Gray-Turner sau Cullen
Scor prognostic RANSON APACHE II MOF (*Multiple Organ Failure* = Insuficiențe Organice Multiple)	< 3 < 8 Absențe	≥ 3 ≥ 8 – Șoc (TA sistolică < 80 mmHg, PVC > 4 cm apă) – Insuficiență respiratorie (PaO2 ≤ 60 mm Hg) – Insuficiență renală oligurie < 500 ml/24 ore creatinina serică > 177 µmol/l (> 2 mg/dl) (după rehidratare, diuretice, dopamină) – Hemoragie gastrointestinală (> 500 ml/24 ore) – CID: Trombociți ≤ 100 000/mm^3 Fibrinogen < 1,0 g/l Produși de degradare ai fibrinei > 80 µmol/l – Dereglări metabolice calcemie < 1,87 mmol/l (7,5 mg/dl)
Morfologie (US, CT, histologie)	Edem Rar: zone necrotice microscopice ± citosteatonecroză	Necroză Abces Pseudochist

Scoruri prognostice

Dificultățile diagnosticului clinic de severitate a dus la necesitatea preconizării și introducerii în practica clinică a unor sisteme de scor prognostic multicriterial, dintre care cele mai utilizate sunt scorurile Ranson, Glasgow (Imrie) și APACHE II *(Acute Physiologic and Chronic Health Evaluation)* (tabelul IV).

Sistemele de scor Ranson și Glasgow se bazează pe combinarea unor variabile clinice și biochimice, identificate ca factori de severitate prognostică în PA. Scorul prognostic se calculează prin însumarea indicilor pozitivi, cărora li se acordă câte 1 punct, astfel încât scorul Ranson poate fi 0-11, iar scorul Glasgow 0-9. Pentru hematocrit, uree și rezerva alcalină (scor Ranson) rezultatele se calculează prin diferența între valorile constatate la internare și cele determinate la 48 de ore, iar sechestrarea lichidiană rezultă din diferența între cantitatea de lichide administrate i.v. în primele 24 de ore și cantitatea însumată a pierderilor lichidiene prin diureză, aspirație și drenaje.

Față de scorul Glasgow care poate fi calculat la internare și evaluat zilnic, scorul Ranson are dezavantajul că evaluarea sa necesită trecerea a 48 de ore de la internarea pacientului.

Ambele sisteme de scor prognostic identifică pacienții cu predicție de PA severă, deci care vor dezvolta complicații, pe baza a 3 sau mai multe criterii pozitive, cu o sensibilitate și acuratețe globală de 70-80% (8,61).

Sisteme de scor prognostic în PA

Ranson	Glasgow (Imrie)	APACHE II
La internare 1. Vârsta > 55 ani 2. Leucocitoza > 16.000/mm^3 3. Glicemie > 11 mmol/l (> 200 mg/dl) (în absența diabetului) 4. LDH > 1,5 x N (> 350 UI/l) 5. ASAT > 6 x N (> 250 USF **După 48 ore** 6. Scăderea Ht > 10% 7. Creșterea ureei serice > 1,8 mmol/l 8. Calcemia < 2 mmol/l (< 8 mg/dl) 9. PaO_2 < 60 mmHg (la un moment dat) 10. Scăderea HCO_3^- > 4 mEq/l (deficit de baze) 11. Sechestrare lichidiană > 6 l Scor Ranson = 0-11 Scor: < 3 = PA benignă 3-5 = PA severă cu risc de complicații > 5 = PA gravă > 7 = mortalitate 100%	La internare 1. Vârsta > 55 ani 2. Leucocitoza > 15.000/mm^3 3. Glicemia > 11 mmol/l 4. Uree 4 serică > 16 mmol/l 5. PaO2 < 60 mm Hg 6. Calcemia < 2 mmol/l 7. Albuminemia < 32 g/l 8. LDH > 600 UI 9. ASAT – ALAT > 100 UI	La internare și în evoluție 1. Vârsta 2. Puls 3. TA sistolică (mm Hg) 4. Temperatura centrală (rectală) (^{0}C) 5. Ritm respirator spontan sau ventilație mecanică 6. Debit urinar (l/24 ore) 7. Uree serică (mmol/l) 8. Ht (%) 9. Leucocite (/mm^3) 10. Glicemie (mmol/l) 11. Potasemie (mEq/l) 12. Sodemie (mEq/l) 13. HCO3-seric (mEq/l) 14. Scorul Glasgow al comei

Scorul APACHE II se bazează pe evaluarea parametrilor fiziopatologici utilizați de rutină într-o secție de terapie intensivă, determinați timp de 24 de ore, în comparație cu starea anterioară de sănătate. PA este predictiv severă dacă valoarea scorului este mai mare de 8. Scorul APACHE II are avantajul că poate fi calculat în primele 24 ore de la internare și reevaluat în orice moment al evoluției (62). În același timp, oferă o predicție de severitate similară cu scorurile Ranson și Glasgow, valoarea predictivă pozitivă fiind de 71%, iar acuratețea globală de 80% (8, 61).

Markerii activării enzimatice

Tripsinogenul 2 seric identifică pacienții cu PA și complicații cu o sensibilitate de 91% și o specificitate de 71% (61). De asemenea, fosfolipaza pancreatică a fost propusă ca marker de severitate. Ambele enzime au metode de dozare laborioase și costisitoare, neacceptabile pentru aplicare clinică.

Peptidele activatoare intră în compoziția proenzimelor pancreatice, fiind cuplate cu partea lor activă. Clivajul proenzimelor expune partea activă a enzimei și eliberează peptida activatoare, fiind cunoscute peptidul activator al tripsinei (TAP = *trypsin activator peptide*), peptidul activator al profosforilazei (PROP) și peptidul activator al carboxipeptidazei (CPAP) (63).

Aceste peptide cresc în ser și urină proporțional cu numărul de molecule enzimatice activate, motiv pentru care au fost propuse ca markeri ai severității PA. Testarea lor în practica clinică a confirmat corelația titrurilor ridicate cu severitatea PA în primele 3 zile de la debut și 48 ore de la internarea pacientului (24), dar nu au intrat încă în practica clinică curentă.

Markerii răspunsului imun cu valoare predictivă pentru severitate

Apariția MOF fiind caracteristică PA severe, testarea markerilor răspunsului imun sistemic ar avea valoare predictivă pentru formele grave ale bolii. Până în prezent a fost demonstrată valoarea predictivă pozitivă a receptorului TNF (concentrație mare la pacienții cu PA severă), a elastazei PMN (predicție exactă a severității în 75%-80% dintre PA severe), IL-8 (eliberare precoce, cu titrul maxim în primele 12 ore de la debut, fază rareori surprinsă în clinică), IL-6 (crește peste 140 U/l la pacienții cu complicații ale PA, metoda de dozare este dificilă), PCR (concentrații maxime la 48-96 ore de la debutul PA, senzitivitate de 90% la concentrația de 120 mg/l în primele 48 ore de evoluție clinică) (8, 61, 65-68).

Pentru practica clinică se consideră că determinările elastazei PMN în prima zi de internare și ale PCR în ziua a doua au o valoare predictiv pozitivă pentru PA severă de peste 90% (3).

Markerii radiologici de severitate

Dintre modificările patologice evidențiate pe radiografia toracică, revărsatele pleurale și infiltratele pulmonare precoce sunt semne de severitate a

PA. S-a constatat că apariția, în primele 24 ore de la internarea pacientului, a revărsatului pleural stâng sau bilateral se asociază în 76% și respectiv 88% cu riscul de mortalitate (61).

Criteriile TC de severitate sunt considerate: extinderea reacției inflamatorii pancreatice, și a fuzeelor peripancreatice, numărul și sediul colecțiilor lichidiene și, mai ales, prezența necrozei glandulare și întinderea sa. Pentru calcularea scorului TC de severitate se utilizează clasificarea TC Balthazar (tabelul II) acordând scoruri de la 0-4 pentru cele 5 stadii ale extinderii procesului inflamator pancreatic (A – scor 0, B – scor 1, C – scor 2, D – scor 3, E – scor 4), la care se adaugă scorul corespunzător extinderii necrozei (< 30% – scor 2, 30-50% scor 4, peste 50% – scor 6). Scorul de severitate rezultă din însumarea scorului corespunzător reacției inflamatorii cu scorul necrozei.

Deși se consideră că TC este foarte precisă în decelarea complicațiilor locale ale PA severe (> 90% dintre cazuri) (3), valoarea sa predictivă în faza precoce a PA este limitată, din cauza lipsei de specificitate a examinării în această fază (61).

Pentru a crește acuratețea globală a predicției de formă severă, actualmente se recomandă și se utilizează în practica clinică asocierea sistemelor de scor prognostic în diverse combinații: scor Ranson + scor TC (44), scor Glasgow + TAP + PCR (14, 69-71), scor Ranson + scor APACHE II + scor TC (72), scor APACHE II + BMI (*Body Mass Index*) (61,71).

Evoluție

PA necrotică parcurge 3 stadii de evoluție morfoclinică, denumite precoce, secundară sau intermediară și tardivă (2,14,15).

Faza precoce cuprinde primele 1-4 zile de la debut și este singura fază comună tuturor formelor de PA. În PA ușoară, faza corespunde conturării substratului morfologic care este preponderent inflamator interstițial, cu sau fără colecții lichidiene acute, iar clinic pot apărea disfuncții organice minime.

În PA severe, această primă fază este marcată de apariția necrozelor glandulare, încă aderente de parenchimul pancreatic viabil, a fuzeelor inflamatorii și colecțiilor lichidiene peripancreatice, a hipovolemiei și sindromului de răspuns inflamator sistemic. Pe plan fiziopatologic și clinic, se instalează disfuncțiile organice severe care conturează sindromul MOF.

Faza a doua de evoluție (faza secundară) se eșalonează între ziua a 5-a și a 21-a de boală. În această fază, PA ușoară evoluează spre remisiune fără complicații (evoluție autolimitantă). Evoluția naturală a PA severe în această fază este determinată de cantitatea necrozei glandulare, extensia necrozei grăsoase retroperitoneale, grefarea infecției la nivelul focarelor necrotice și de natura și cantitatea compușilor biologici activi resorbiți în circulația sistemică din focarele de necroză, colecții sau peritoneu.

În situația evoluției favorabile, necroza rămâne sterilă și evoluează spre demarcație față de țesutul glandular viabil (sechestrare), concomitent cu remisiunea clinică, inclusiv a MOF. În 30-70% dintre PA necrotice (2,73) necroza se contaminează cu enterobacterii din tubul digestiv (necroza infectată).

Faza a treia este tardivă, începe cu săptămâna a 4-a de boală și poate avea o durată de 4-7 săptămâni. Este marcată de apariția celor două complicații tardive: pseudochistul postacut care complică necroza sterilă și abcesul pancreatic, care reprezintă o modalitate evolutivă a necrozei infectate.

Complicații

În evoluția PA pot surveni numeroase complicații, unele extrem de grave și potențial letale.

Complicațiile precoce

Sunt reprezentate de disfuncțiile severe de organe și sisteme care intră în componența sindromului MOF în diverse constelații: șocul circulator, insuficiența respiratorie acută, insuficiența renală, hemoragia gastrointestinală, encefalopatia pancreatică, CID. Cele mai frecvente sunt insuficiența respiratorie și insuficiența renală acută. Fiecare dintre componentele sindromului MOF poate cauza decesul pacientului în primele 7 zile de la debut.

Necroza pancreatică și sechestrul pancreatic

Deși face parte integrantă din tabloul morfologic și constituie leziunea fundamentală a PA severe, necroza pancreatică macroscopică este considerată ca o complicație a fazei secundare a PA, din rațiuni morfopatologice, clinico-evolutive și terapeutice. Necroza glandulară focală, segmentară sau subtotală, ca și steatonecroza periglandulară și retroperitoneală reprezintă cauzele celorlalte complicații ale PA (sistemice și locale) și principalii factori de morbiditate și mortalitate.

Necroza macroscopică aseptică evoluează în mod obișnuit spre delimitare completă de țesuturile viabile din jur, proces care se finalizează prin formarea sechestrului pancreatic. În majoritatea cazurilor procesul de sechestrare începe în a doua săptămână de boală și se finalizează în săptămâna a treia. Sechestrele necrotice pot fi unice sau multiple, cu sediul glandular sau retroperitoneal și/sau intramezenteric. Cele glandulare se asociază deseori cu necroza ductală și/sau tromboza venei splenice.

Prezența sechestrului pancreatic în evoluția PA este evaluată între 60-70% (14), ceea ce sugerează faptul că nu toate PA necrotice evoluează spre sechestrare și că focarele necrotice mici se pot resorbi și vindeca spontan.

Necroza infectată

Contaminarea focarelor de necroză pancreatică și retroperitoneală survine în 30-70% dintre PA necrotice (2,14,73,74). În trialuri clinice prospective (2,75) infecția necrozei a fost decelată la 6 zile de la debutul PA și a reprezentat un eveniment progresiv, rata contaminării necrozei fiind de 24-25% în prima săptămână, 36-45% în a doua săptămână și 60%-71% la trei săptămâni.

Necroza retroperitoneală prezintă un risc semnificativ de contaminare microbiană și dublează rata mortalității tardive (2).

Flora identificată din focarele de necroză infectată este dominată de enterobacteriile Gram negative: *Escherichia coli*, urmată de enterococ și *Klebsiella*, la care se pot asocia *Enterobacter*, *Pseudomonas*, *stafilococi*, anaerobi și fungi (în mai puțin de 25% dintre cazuri). Asociațiile microbiene au fost constatate la o treime dintre pacienți (75).

Căile de contaminare ale necrozei pot fi multiple (2,74,76): translocarea florei intestinale, mai ales din colon (cea mai frecventă), prin microperforații ale colonului transvers adiacent focarului necrotic, hematogenă, limfatică, inoculare exogenă (iatrogenă prin contaminare directă în timpul puncției percutanate, operației, CPRE) și, excepțional, ascendentă prin relux bilio- sau duodenopancreatic. Evoluția ulterioară a necrozei infectate depinde de virulența germenilor și de reducerea capacității de apărare prin depresia sistemului imun și a leucocitelor.

Necroza infectată cu germeni Gram negativi reprezintă o complicație gravă a PA din cauza amorsării răspunsului imun sistemic până la șocul toxicoseptic și MOF. În plan locoregional, grefarea infecției accentuează tendința extensivă a necrozei spre spațiul retroperitoneal, care este lipsit de compartimente anatomice și are o capacitate de apărare redusă.

Pseudochistul pancreatic postacut

Complică evoluția necrozei sterile și are o prevalență de 1-5 % în PA biliare și 25-35% în PA alcoolice. Cauza formării pseudochistului este efracția sistemului ductal pancreatic în procesul de necroză glandulară, urmată de efuziunea sucului pancreatic în spațiile periglandulare, mai des în bursa omentală. Pseudochistul postacut poate fi consecința progresiunii unei colecții lichidiene acute.

Mărimea și evoluția unui pseudochist pancreatic depind de factori multipli: calibrul canalului excretor necrozat, aspectul morfologic al leziunii canalare (ruptură laterală sau terminală), cantitatea de parenchim normal care secretă în cavitatea pseudochistică, starea sistemului ductal din aval – stenozele sau obstrucțiile fiind cauza persistenței și a creșterii pseudochistului – și de tendința evolutivă a focarului necrotic cauzal (sechestrare, leziuni vasculare, infecție secundară).

Abcesul pancreatic

Se formează după a doua săptămână de boală sau mai târziu, cu o incidență globală de 1-9% (50-70% dintre PA necrotice) (77,78) și reprezintă, probabil, una dintre modalitățile evolutive ale necrozei infectate și neoperate sau este consecința contaminării pseudochisturilor ce conțin sechestre necrotice. Abcesul pancreatic survine mai frecvent în evoluția PA biliare și alcoolice și este foarte grav în PA postoperatorie. Evoluția necrozei infectate spre abces necesită cel puțin 7-10 zile, perioadă în care se formează capsula piogenă, și se datorește prezumtiv stabilirii unui echilibru între virulența microbiană și răspunsul imun al organismului, localizarea sepsei reprezentând o eventualitate evolutivă favorabilă. În ciuda localizării aparente, germenii cauzali și toxinele lor ajung în circulația sistemică prin vasele pericapsulare sau prin ruptura capsulei piogene și determină sepsa sistemică cu evoluție rapidă spre șocul toxicoseptic și MOF. De asemenea, conținutul bogat în proteaze activate, mediatori ai inflamației și substanțe vasoactive explică tendința de extensie proclivă în spațiul retroperitoneal.

Alte complicații

Fistulele pancreatice sunt comunicări anormale între sistemul ductal pancreatic și segmentele digestive învecinate (pancreatodigestive), cavitatea peritoneală (pancreatoperitoneale) sau tegumente (pancreatocutanate sau externe).

Fistulele pancreatice interne sunt consecința necrozei pancreatice, care determină disrupția simultană a sistemului ductal și a peretelui digestiv aderent de zona necrotică sau a peritoneului. Alteori, se datoresc rupturii unei colecții sau pseudochistului în tubul digestiv.

Fistulele pancreatice externe sunt aproape totdeauna iatrogene, complicând chirurgia pancreatitei acute (drenaj extern, necrozectomie etc.).

Hemoragiile pancreatice sunt complicații severe ale PA, fiind cauzate de leziunile vasculare din procesul de necroză, sau sunt iatrogene, survenind intra- sau postoperator. Ele se produc de obicei în a doua și a treia săptămână de boală, prin: efracția vaselor pancreatice sau extrapancreatice, frecvent

splenice, dar și gastroduodenale sau colice, ruptura pseudoanevrismelor secundare acțiunii elastazei, erodarea vaselor din peretele pseudochistului sau abcesului pancreatic, leziuni vasculare intraoperatorii. Hemoragia poate rămâne localizată (hematom) sau fuzează în peritoneu (hemoperitoneu), retroperitoneal (hematom retroperitoneal), în ductul Wirsung (wirsungoragie), căile biliare (hemobilie) sau tubul digestiv (hemoragie digestivă superioară sau inferioară). Hemoragiile pancreatice reprezintă a doua cauză de deces în săptămâna a doua și a treia de evoluție a PA.

Tromboza vaselor majore din vecinătatea pancreasului pare a fi mai frecventă decât hemoragiile pancreatice, dar nu este întotdeauna manifestată clinic, datorită dezvoltării circulației colaterale. Ea este amorsată de leziunile vasculare din vecinătatea necrozei sau de acțiunea enzimatică directă asupra structurilor vasculare.

Trombozele vasculare manifeste clinic sunt: tromboza venei splenice (hipertensiune portală, hipersplenism), tromboza arterei splenice (infarct splenic, extinderea ischemiei pancreatice), tromboza vaselor mezenterice superioare (infarct enteromezenteric).

Necroza căilor biliare poate surveni în PA necrotice extinse retrocefalic sau la pedicului hepatic. Mai frecvent este necrozat coledocul terminal care se varsă într-o cavitate necrotică pancreatobiliară sau într-un pseudochist cefalic.

Fistulele digestive pot fi interne (interdigestive) sau externe. Ele sunt cauzate de acțiunea proteolitică a enzimelor pancreatice sau de tromboze vasculare la nivelul pereților digestivi din vecinătatea unui focar necrotic sau supurativ. Fistulele digestive externe survin mai frecvent și sunt postoperatorii, după operații efectuate pentru PA. Ele sunt consecința traumatismului chirurgical pe un perete digestiv inflamat și fragilizat în evoluția PA.

Diagnostic pozitiv

Diagnosticul pozitiv cuprinde diagnosticul confirmativ, pe cel etiologic, stabilirea severității, conform criteriilor de severitate, și recunoașterea complicațiilor.

Diagnosticul confirmativ

Se bazează pe un trepied, în care se coroborează sindromul clinic sugestiv, creșterea semnificativă a enzimelor pancreatice în ser și/sau urină și evidențierea imagistică, laparoscopică sau intraoperatorie a modificărilor macroscopice caracteristice bolii (4,14,45). Diagnosticul precoce, în urgență, al PA rămâne dificil, deoarece rareori sunt întrunite cele trei criterii ale diagnosticului pozitiv.

Sindromul clinic sugestiv poate fi întâlnit în unele PA severe, care se manifestă prin triada lui Dieulafoy (secvența durere atroce – vărsături – șoc), asociată cu tumoare inflamatorie periombilicală și/sau abdomen acut incert datorită intricării semnelor de iritație peritoneală cu cele de ocluzie dinamică, mai ales într-un context etiologic evocator (litiază biliară cunoscută, consumator de alcool, obezitate, hiperlipemie, hiperparatiroidism). În majoritatea cazurilor diagnosticul clinic la internare nu poate fi decât prezumtiv, necesitând confirmare biochimică și imagistică.

Diagnosticul biochimic în urgență se bazează actualmente pe determinarea amilazemiei totale și a amilazuriei, la care se adaugă gama de explorări necesare pentru calcularea scorului prognostic.

Diagnosticul morfologic se stabilește prin explorări imagistice, prin laparoscopie sau laparotomie.

Diagnosticul morfologic în urgență beneficiază de aportul US abdominale, care trebuie să reprezinte prima explorare imagistică la pacienții suspectați de PA. În următoarele 48-72 de ore, până la efectuarea TC, pacientul va fi monitorizat imagistic prin US abdominale repetate. În interpretarea modificărilor US abdominale se va ține seama de posibilitatea absenței lor în faza de debut și de dificultatea evaluării US în PA severe cu ileus paralitic.

TC cu contrast i.v. va fi efectuată la toți pacienții cu PA la 48-72 de ore de la debut, o singură examinare fiind suficientă în formele remisive. Repetarea examinării va fi indicată la pacienții care nu se ameliorează sub tratament și la cei cu recidive clinice, situații în care se suspectează apariția unei complicații.

RMN are indicații la pacienții la care US și TC au rămas neconcludente și la cei care necesită multiple TC pentru urmărirea evoluției unei complicații a PA (risc de iradiere).

Efectuate în acestă succesiune, cele trei investigații imagistice nu se exclud, ci sunt complementare în stabilirea modificărilor morfologice caracteristice PA (inflamație, necroze, complicații).

Laparoscopia sau/și laparotomia diagnostică au indicație majoră la pacienții suspectați de PA, dar la care nu se poate exclude cu certitudine eventualitatea unui abdomen acut chirurgical.

Diagnosticul etiologic

Se bazează pe antecedentele pacientului, nuanțele clinice, investigațiile de laborator și explorările imagistice specifice.

PA biliară este mai frecventă la femei și, mai des, după vârsta de 50 de ani. Relația cu alimentația abundentă și secretagogă este foarte variabilă, semnele clinice ale pancreatitei putând surveni la scurt timp postprandial sau tardiv, în cursul nopții.

Etiologia biliară este sugerată de antecedente (colici biliare tipice, episoade icterice, litiază biliară confirmată), semnele clinice biliare intricate cu tabloul PA (colică biliară cu iradiere „în bară", subicter sau icter mecanic franc, hidrops vezicular sau plastron inflamator subhepatic în cadrul colecistopancreatitei acute) și de evidențierea US a calculilor veziculari în peste 90% dintre cazuri.

Etiologia biliară nelitiazică (colesteroloză veziculară, stenoze oddiene, parazitoze biliare etc.) poate fi sugerată de modificările ecografice hepatobiliare, dar diagnosticul va fi precizat numai prin aportul investigațiilor biliare performante (CPRE, manometrie oddiană etc.), inaccesibile în urgență.

În esență, diagnosticul PA biliare rezidă în stabilirea etiologiei biliare la pacienții cu diagnostic cert de PA sau în recunoașterea PA la cei cu simptomatologie biliară severă și persistentă, întâlnită frecvent în litiaza CBP. Diagnosticul precoce al PA care complică litiaza coledociană obstructivă este decisiv pentru strategia terapeutică în primele 72 de ore, fiind demonstrată corelația dintre severitatea PA și durata obstrucției biliare și stoparea evoluției după decompresiunea CBP. În acest scop au fost propuse scoruri diagnostice predictive pentru litiaza coledociană la un pacient cu PA (69). Ele se bazează pe elemente clinice (sex feminin, vârsta > 50 de ani), criterii biochimice (amilazemia de > 13 ori valorile normale, ALAT > 100 UI, fosfataza alcalină > 300 UI) și semne imagistice sugestive pentru migrarea calculilor veziculari (diametrul cisticului > 5 mm, calculi veziculari mai mici de 3 mm, unghiul dintre canalele coledoc și Wirsung > de 400, canal comun lung și dilatat peste 8 mm). Studiile clinice ulterioare (17,79) nu au confirmat valoarea predictivă a acestor scoruri, cu excepția bilirubinemiei totale. Cum nici US biliară nu are o acuratețe suficient de mare în depistarea litiazei CBP, la pacienții suspectați clinic, biochimic și US de PA biliară diagnosticul se precizează prin CPRE efectuată la 12-24 de ore de la internare în formele severe ale PA (scor Ranson > 3, scor APACHE II > 9) și la 72 de ore în formele ușoare (17).

PA alcoolică (etilică) survine mai frecvent la bărbați, după consum unic de alcool sau la câțiva ani după abuzul cronic de băuturi alcoolice tari. Uneori, relația cauzală nu este evidentă, PA devenind manifestă la peste 12 ore de la ingestia de alcool. Evoluția are caracter recidivant, dacă se continuă consumul de alcool. Precizarea diagnosticului necesită aportul explorărilor imagistice pentru excluderea pancreatitei cronice. De asemenea, asocierea relativ frecventă cu alți factori cauzali generează dificultăți în diagnosticul etiologic, în acest context consumul de alcool putând avea doar valoarea unui factor declanșant. Prin evoluția recidivantă și, posibil, spre pancreatită cronică și prin particularitățile clinice (coafectarea altor organe), PA etilică este considerată o entitate nosologică particulară.

PA postoperatorie este deosebit de gravă. Ea apare în perioada postoperatorie imediată, cu predilecție la pacienții cărora li s-au efectuat anumite tipuri de operații pe abdomenul superior (tabelul I). Diagnosticul întâmpină dificultăți din cauză că sindromul clinic al PA este mascat de analgezia și terapia volemică postoperatorie. Diagnosticul poate fi stabilit precoce dacă se monitorizează postoperator amilazemia la toți pacienții cu risc potențial de PA.

PA posttraumatică complică traumatismele abdominale închise (contuzii) în cursul cărora este lezat pancreasul și/sau duodenul. Dificultățile diagnostice survin îndeosebi la politraumatizații în stare critică sau cu sindrom de abdomen acut chirurgical (hemoperitoneu, peritonită difuză), care maschează simptomatologia proprie PA. Pe de altă parte, PA posttraumatică poate imita sindroamele abdominale acute sau șocul hipovolemic din politraumatisme.

Diagnosticul PA, deși poate fi sugerat de explorările permise de timp și starea biologică a pacientului, se stabilește frecvent doar prin laparoscopie sau prin laparotomia impusă de sindromul clinic.

PA de cauze metabolice, endocrine, infecțioase, toxice, medicamentoase, din bolile sistemice sau care apar în evoluția unor afecțiuni pancreatice preexistente pot fi sugerate de contextul etiologic, dacă este cunoscut, confirmarea fiind posibilă doar prin explorări de laborator și imagistice țintite, pentru PA și afecțiunea suspectată. PA medicamentoase, care sunt rare, vor fi afirmate pe baza unor criterii anamnestice, cronologice, clinice și statistice bine codificate (3, 9).

Toate formele etiologice menționate pot scăpa diagnosticului cauzal în urgență, fiind încadrate în grupul PA idiopatice, diagnostic de etapă, pentru că explorările ulterioare (CPRE este obligatorie) descifrează de regulă factorii etiologici, dintre care cei pancreatici au o soluție chirurgicală care va preveni recidiva PA.

Diagnosticul complicațiilor

Diagnosticul complicațiilor sistemice se bazează pe semnele clinice sugestive coroborate cu modificările parametrilor biochimici și funcționali (tabelul V).

Șocul cardiocirculator se manifestă prin scăderea TA sistolice sub 80 mmHg timp de cel puțin 15 minute, concomitent cu creșterea presiunii venoase centrale (PVC) peste 4 cm de apă (80).

Tabelul V

Diagnosticul și tratamentul complicațiilor sistemice ale pancreatitei acute

COMPLICAȚIE SISTEMICĂ	DIAGNOSTIC	TRATAMENT
Insuficiența respiratorie	PaO2 > 60 mmHg PaO2 < 60 mmHg în timpul oxigenoterapiei nazale	Oxigenoterapie nazală Ventilație mecanică
Insuficiența renală	creatinina serică > 2,0 mg/dl Azot ureic sangvin > 30 mg/dl anurie	Diuretice Dopamină 3 µg/min Hemodializă Hemofiltrare
Șoc	TA sistolică < 80 mmHg timp de peste 15 minute	Refacere volemică (hidratare) Catecolamine
Sepsa	T^0 > 38,5°C Leucocitoză > 16.000/m^3 BE > - 4 mmol/l, > 48 ore Trombociți < 150.000/mm^3 Hemocultura pozitivă Culturi pozitive	Antibiotice Operație
Sindrom de sepsă	T^0 > 38,5°C Leucocitoză > 12.000/m^3 BE > - 2,5 mmol/l, > 92 ore Trombociți < 150.000/mm^3 Culturi negative	Antibiotice Terapie intensivă
Dereglări metabolice	Hipocalcemie < 8,5 mg/dl Hiperglicemie > 200 mg/dl Acidoza metabolică BE > - 2,5 mmol/l	Gluconat de Ca^{++} 10% Insulină Soluție $NaHCO_3^-$
CID	Timp de protrombină < 70%	Plasmă proaspătă congelată

BE = exces de baze, CID = coagulare intravasculară diseminată.

Insuficiența respiratorie acută este iminentă când presiunea parțială a oxigenului din sângele arterial (PaO_2) scade la 70 mmHg și devine patentă clinic (dispnee, polipnee, cianoză, agitație) dacă PaO_2 se reduce sub 60 mmHg, pacientul fiind sub oxigenoterapie nazală.

Insuficiența renală acută se suspectează la pacienții cu PA și diureză sub 500 ml/24 de ore și se confirmă prin creșterea creatininei serice peste 2,0 mg/dl, concomitent cu creșterea ureei serice (BUN) peste 30 mg/dl, după rehidratare corectă asociată cu diuretice și dopamină.

Sepsa sistemică se manifestă prin creșterea temperaturii centrale peste 38,5°C, leucocitoză peste 16.000/mmc, deficit de baze peste 4 mmol/l timp de 48 de ore, trombocitopenie sub 150.000/ mmc, hemoculturi pozitive și culturi pozitive din aspiratul percutanat extras prin puncția ghidată US sau TC a colecțiilor și focarelor necrotice.

Sindromul de sepsă se caracterizează prin culturi bacteriologice negative (din colecții, focare necrotice și sânge), febră centrală peste 38,5 °C, leucocitoză peste 12.000/mmc, deficit baze peste 2,5 mmol/l (BE > -2,5 mmol/l) timp de peste 92 de ore, trombocitopenie sub 150.000/mmc.

Hemoragia gastrointestinală este considerată o complicație sistemică a PA când pierderile sangvine depășesc 500 ml/24 ore.

Sindromul CID va fi suspectat dacă timpul protrombină scade sub 70% și se confirmă prin evidențierea trombocitopeniei sub 100.000 /mmc, concomitentă cu reducerea fibrinogenemiei sub 1,0 g/l și creșterea produșilor de degradare ai fibrinei peste 80 µmol/l.

Dereglările metabolice sunt evidențiate prin hipocalcemie < 8,5 mg/dl, hiperglicemie de peste 200 mg/dl și acidoză metabolică cu BE peste -2,5 mmol/l.

Diagnosticul necrozei sterile

Metoda diagnostică de referință este TC cu intensificare prin administrarea i.v. a substanței de contrast și tehnica mai recentă a TC helicoidale (1,2,74,80). Aspectele TC permit clasificarea necrozei glandulare în necroză focală (zone parenchimatoase cu diametrul sub 3 cm sau ocupând mai puțin de 30% dintre glandă), necroză extinsă (între 30-50% din pancreas) și necroză subtotală (peste 50% din parenchimul pancreatic).

De asemenea, au fost propuși și studiați markeri biologici predictivi ai necrozei glandulare: antitripsina-1, alfa$_2$ macroglobina, factorii complementului C_3 și C_4, PCR, elastaza PMN neutrofile, TAP și LDH. Diagnosticul necrozei retroperitoneale se stabilește tot prin TC care evidențiază densități neomogene peripancreatice și retroperitoneale (1), pe care le poate localiza topografic și cărora le monitorizează evoluția.

Diagnosticul propriu-zis al necrozei sterile se confirmă prin culturile bacteriologice negative efectuate din aspiratul extras prin puncția cu ac fin a focarelor necrotice.

Diagnosticul necrozei infectate poate fi sugerat de persistența durerilor în abdomenul superior, cu iradiere posterioară și în flancuri, a febrei și leucocitozei și/sau a MOF la un pacient cu PA necrotică sub tratament de susținere și cu masă abdominală palpabilă. Evidențierea bulelor de gaz generate de bacteriile anaerobe (semn imagistic patognomonic prin US sau CT) este întâlnită doar în 20% până la 50% dintre pacienții cu necroză infectată (75).

Puncția aspirativă percutanată cu ac fin în colecțiile și focarele necrotice, ghidată prin US sau mai bine prin TC, reprezintă actualmente singura metodă certă în diagnosticul precoce al necrozei infectate, având o sensibilitate și specificitate de peste 90% (75, 81).

Deoarece s-a demonstrat că infecția necrozei poate surveni în stadiile precoce ale PA, puncția aspirativă percutanată este indicată la toți pacienții cu semne TC certe pentru necroză glandulară și retroperitoneală, care prezintă complicații sistemice persistente sau a căror stare biologică se agravează sub tratament. Dacă examenul pe frotiul Gram și culturile sunt negative, se recomandă repetarea periodică a puncției aspirative în scopul depistării precoce, în faza subclinică, a necrozei infectate, reputat factor de prognostic sever.

Diagnosticul abcesului pancreatic se bazează pe sindromul clinic sugestiv și se confirmă prin explorările imagistice și puncția percutanată.

Prezentarea clinică a abcesului pancreatic este diferită: obscură (nedureroasă), sindrom febril persistent sau recidivant la peste 2 săptămâni de la debutul PA necrotice, sindrom clinic și abdominal pregnant (dureri, grețuri, vărsături, sensibilitate localizată, tumoare palpabilă în 50% dintre cazuri), asociat cu febră, leucocitoză și, ocazional, hiperamilazemie (14, 78).

Diagnosticul se stabilește prin explorări imagistice (US, TC cu contrast i.v. și oral, RMN).

Stabilirea precoce a diagnosticului, indispensabilă pentru optimizarea tratamentului, necesită efectuarea puncției percutanate aspirative, cotată cu o sensibilitate între 90%-100% (78). Frotiul Gram și culturile bacteriologice din materialul purulent aspirat vor identifica germenii cauzali și antibiograma. Puncția aspirativă este indicată în toate cazurile suspecte, putând fi evitată doar la pacienții cu sindrom septic franc care au indicație operatorie absolută (78).

Diagnosticul pseudochistului pancreatic post-acut este evocat de persistența sau reapariția durerilor abdominale (85%), grețurilor (70%) și a hiperamilazemiei la un pacient cu PA necrotică. Tumoarea abdominală este decelată doar la 50% dintre pacienții cu pseudochist (82). Uneori pseudochistul pancreatic evoluează asimptomatic, fiind decelat cu ocazia unei US de control sau este relevat de apariția complicațiilor.

Diagnosticul se precizează prin US și TC, care sunt complementare. Aspectul imagistic este de colecție lichidiană intra- și/sau peripancreatică, cu conținut neomogen. Puncția percutanată ghidată prin US sau TC este indicată pentru diagnosticul pozitiv (conținut bogat în amilaze), decelarea contaminării microbiene (frotiu Gram, culturi), diferențierea de tumori pancreatice chistice (chistografie, examen citologic) și pentru efectuarea drenajului extern (pseudochisturi compresive sau infectate).

În absența complicațiilor, evoluția naturală a pseudochistului pancreatic acut poate fi spre remisiune spontană în decurs de 4-6 săptămâni (40% dintre cazuri), eventualitate previzibilă în localizările cefalice și dacă diametrul colecției nu depășește 6 cm. Mai frecvent, pseudochistul persistă și suferă un proces de maturație parietală, cu formarea unui perete scleros bine definit și utilizabil pentru anastomoze pseudochistodigestive.

Monitorizarea imagistică a evoluției este obligatorie, pentru că în 20% dintre cazuri (82) pot surveni complicații: infecția și transformarea în abces; hemoragia intrachistică (6-8%) cauzată de eroziunea pseudoanevrismelor parietale (creștere bruscă în volum, accentuarea durerilor, compresiuni, ruptura pseudochistului cu hemoperitoneu sau wirsungoragie și hemoragie digestivă, modificări sugestive la ecografia Doppler); ruptura intraperitoneală cu mortalitate de 15% (diagnostic sugerat de asocierea durerii abdominale brutale,

cu ascită și șoc, dispariția sau reducerea tumorii la controlul US); compresiuni biliare (icter mecanic), duodenale (ocluzie înaltă), portală cu sau fără tromboza venei splenice (hipertensiune portală).

Diagnostic diferențial

Lipsa de specificitate a semnelor clinice și diversitatea formelor etiologice, creșterea inconstantă a amilazelor și apariția amilazemiei într-o multitudine de afecțiuni extrapancreatice, ca și posibilitatea absenței modificărilor imagistice la debut explică dificultățile diagnosticului pozitiv în urgență și, implicit, angajarea frecventă a diagnosticului diferențial clinic, biochimic și imagistic.

Aplicarea unui tratament corect și eficient în urgență necesită, în primul rând, diferențierea PA de formele abdomenului acut chirurgical: ulcer perforat, ocluzii intestinale mecanice, infarct mezenteric, sarcină ectopică ruptă, traumatisme abdominale.

Ulcerul gastric sau duodenal perforat în marea cavitate peritoneală se diferențiază de PA prin antecedentele ulceroase caracteristice și/sau confirmate radiologic și endoscopic, durerea abdominală brutală și atroce de la debut și care se generalizează rapid, imobilitate antalgică, contractura abdominală difuză și extrem de intensă *(„lemnoasă")*, vărsăturile rare la debut și care nu se repetă, pneumoperitoneu, eventual evidențierea radiologică a perforației după administrare orală de gastrografin.

Ocluziile intestinale mecanice vor fi diferențiate de PA severe care prezintă ileus dinamic. Pentru ocluzia mecanică pledează durerile abdominale paroxistice, vărsăturile persistente, poracee și ulterior fecaloide, distensia abdominală progresivă, uneori cu unde peristaltice vizibile și audibile, oprirea netă a tranzitului digestiv și nivelurile hidroaerice localizate, evidențiate pe radiografia abdominală.

Infarctul enteromezenteric

Diagnosticul diferențial rămâne dificil, deoarece principalele simptome și semne clinice ale infarctului intestinomezenteric imită PA severă. Pentru infarct pledează antecedentele vasculare, angina abdominală, scaunele sangvinolente, absența modificărilor pancreatice imagistice, amilazemia nesemnificativă, evidențierea obstrucției vaselor mezenterice superioare la ecografia Doppler și/sau angiografia selectivă.

Sarcina ectopică ruptă cu hemoperitoneu se diferențiază de PA severă prin antecedente (dereglări recente ale ciclului menstrual, cu metroragii caracteristice), semnele clinice particulare (dureri intense în abdomenul inferior, cu semne fizice abdominale în general discrete, șoc hemoragic), evidențierea clinică și US a tumorii anexiale, puncția abdominală pozitivă pentru hemoperitoneu.

Abdomenul acut chirurgical va fi suspectat în următoarele situații, caracterizate prin asocierea sindromului abdominal acut cu hiperamilazemie:

- semnele abdominale persistă și se accentuează progresiv, posibilitatea unui abdomen acut chirurgical fiind foarte mare dacă agravarea progresivă a sindromului abdominal are loc în cursul tratamentului standard al pancreatitei acute în perioada primelor 8 ore de la internare sau 48 ore de la debutul clinic, interval în care, de regulă, tabloul clinic al PA se ameliorează; pacienții din această categorie au indicație de laparoscopie diagnostică și/sau laparotomie pentru rezolvarea unei afecțiuni abdominale potențial letale;
- sindromul clinic care mimează o PA severă survine la un pacient cu diagnostic cert de pancreatită cronică avansată în care nu mai există parenchim pancreatic suficient pentru a dezvolta o PA gravă;
- pancreas normal pe TC la un pacient cu sindrom clinic sugestiv pentru PA severă, în care de regulă se decelează semne TC certe;
- sindrom clinic de PA severă, dar cu creșteri precoce moderate ale amilazemiei și/sau lipazemiei, știind fiind că în PA severă creșterile inițiale sunt semnificative;
- constatarea unei bacteriemii în primele 24-72 zile de boală este indiciu de sepsă peritoneală sau de angiocolită septică, originea pancretică nefiind plauzibilă;
- normoamilazemia și normolipazemia persistentă în primele 24 de ore de la debut infirmă PA; fac excepție pacienții cu ser lactescent.

În afara abdomenului acut chirurgical, diagnosticul diferențial al PA poate pune în discuție excluderea unor *afecțiuni abdominale și extraabdominale* care fie nu au tratament chirurgical, fie necesită chirurgie electivă: gastroenterita acută, crizele gastrice tabetice, ulcerul gastroduodenal în puseu evolutiv sau penetrant posterior, sindroame retroperitoneale (aortită abdominală, anevrismul aortei abdominale în iminență de ruptură sau disecant, hematom perirenal sau difuz retroperitoneal), infarctul miocardic (al peretelui posterior), embolia pulmonară, herpes zoster, delirium tremens (PA etilică cu encefalopatie pancreatică). În aceste situații diagnosticul pozitiv și diferențial se tranșează pe baza nuanțelor clinice, explorărilor enzimatice și investigațiilor imagistice indicate de ipotezele diagnostice.

Referitor la *diagnosticul diferențial al amilazemiilor,* unele circumstanțe clinice merită o discuție aparte. La pacienții cu etilism cronic se constată

relativ frecvent dureri abdominale ușoare sau moderate, asociate cu creșteri modeste ale amilazemiei totale, datorită creșterii izoamilazei salivare. Absența semnelor TC și dozarea izoamilazelor vor elucida diagnosticul.

Hiperamilazemia totală constatată la pacienții asimptomatici este cauzată de macroamilazemie sau de creșterea amilazelor salivare (15). Macroamilazemia este consecința cuplării amilazelor cu o fracțiune proteică plasmatică, ceea ce împiedică eliminarea lor urinară (lipsește amilazuria) și determină hiperamilazemii persistente.

Durerile abdominale la pacienții cu insuficiență renală și cu hiperamilazemie totală se datoresc PA dacă hiperamilazemia este semnificativă sau izoamilaza pancreatică reprezintă 80% din activitatea amilazică a serului. Hiperamilazemia moderată este consecința insuficienței renale, în care nu au valoare dozările lipazei și tripsinei imunoreactive serice și nici amilazuria sau raportul de clearance amilazic/creatininic.

La pacienții cu normoamilazemie, durerile abdominale sunt cauzate de PA ușoară dacă se constată creșterea moderată a izoamilazei pancreatice sau lipazei, iar normalizarea valorilor este concomitentă cu remisiunea clinică. În aceste cazuri, creșterea amilazuriei sau a raportului clearance amilazic/clearance creatininic are valoare diagnostică redusă din cauza factorilor multipli de eroare.

Prognostic

Evoluția naturală și prognosticul PA sunt dependente de o multitudine de factori: forma clinică, vârsta și bolile preexistente, extinderea necrozei pancreatice și complicațiile sale, îndeosebi infecția necrozei, precocitatea diagnosticului și corectitudinea tratamentului, persistența factorilor etiologici.

Evaluarea prognosticului presupune în primul rând diagnosticul de severitate, scorul prognostic corelându-se cu rata complicațiilor majore și a mortalității.

Astfel, calcularea scorului Ranson la un lot semnificativ de pacienți cu PA a relevat că 80% dintre pacienți aveau mai puțin de 3 semne pozitive (scor < 3), prezentând forme benigne în care mortalitatea a fost de 0,9%, la cei cu scor 3-4 mortalitatea a crescut la 16%, în grupul cu un scor 5-6 mortalitatea a ajuns la 40%, iar la cei cu scor peste 7 mortalitatea a fost de 100% (14). Concluzii similare au reieșit din evaluarea scorului APACHE II, în formele ușoare ale PA (scor < 10) neînregistrându-se evoluții letale, iar rata complicațiilor a fost de numai 6% (3).

Scorul TC cu contrast, care evaluează prezența și întinderea necrozei pancreatice, se corelează fidel cu prognosticul (3): la pacienții cu scor de 0-3 mortalitatea este de 3% și rata complicațiilor de 8%, la cei cu scor 4-6 rata mortalității este de 6% și cea a complicațiilor de 35%, la scorul de 7-10 mortalitatea crește la 17%, iar rata complicațiilor ajunge la 92%.

PA edematoase au un prognostic favorabil, cu evoluție spre remisiune clinică, fără sechele. Actualmente, incidența lor este evaluată la 80-85% (83, 84).

PA severe reprezintă aproximativ 15-20% din totalitatea PA și au o rată înaltă de morbiditate și de mortalitate. Complicațiile evolutive survin la cca 25% dintre pacienții cu PA (1,7,25).

Mortalitatea globală prin PA variază între 2-10%, ajungând la cifra medie de 20% în formele necrotice. Mortalitatea precoce, în prima săptămână de boală, apare în formele severe ale PA și se datorește MOF. Trialuri prospective recente (25) au relevat că mortalitatea precoce prin MOF reprezintă aproximativ 40% din toate decesele prin PA.

Rata mortalității precoce se corelează cu numărul insuficiențelor de organ, fiind 6% în absența MOF, 40-50% la cei cu 1-2 insuficiențe de organ, 80% în grupul pacienților cu 3 insuficiențe de organ și 100% în prezența a 4 insuficiențe de organ (85). Dintre insuficiențele de organ, cauza cea mai frecventă de deces este insuficiența respiratorie acută. Rata mortalității este mai mare la pacienții vârstnici, probabil din cauza incidenței ridicate a afecțiunilor coexistente.

Decesele tardive sunt cauzate de angiocolita acută din PA biliare și, mai ales, de complicațiile septice ale PA necrotice, necroza infectată fiind principalul factor de prognostic sever. Ea crește semnificativ riscul de morbiditate și mortalitate. Astfel, rata mortalității în cazul necrozelor de peste 50% crește de la 14% în necrozele sterile, la 66% în necrozele infectate (3). Mortalitatea prin infecția necrozei pancreatice se dublează în timp, fiind de 31% în primele 2 săptămâni de boală, pentru a ajunge la 77% după acest interval (73) și este de 3-4 ori mai mare decât cea cauzată de abcesul pancreatic.

Tratament

Tratamentul PA trebuie să fie de urgență, complex și multidisciplinar, dar și individualizat în funcție de forma clinică și etiologică, cu atât mai mult cu cât nu dispunem încă de metode patogenetice specifice și eficiente care să stopeze autodigestia pancreatică și răspunsul inflamator sistemic.

Tratament conservativ

Terapia primară a tuturor formelor clinice ale PA este conservatoare, nechirurgicală și va fi

instituită cât mai precoce, preferabil în primele ore de la debutul bolii.

Formele severe (scor Ranson ≥ 3, scor APACHE II ≥ 11) vor fi internate direct în secția de terapie intensivă pentru monitorizare clinică, biochimică și funcțională și/sau pentru tratamente particulare (terapia șocului, ventilație mecanică, alimentație parenterală, dializă extrarenală, plasmafereză etc.).

Metodele terapeutice necesare în prima fază a PA sunt multiple, se asociază în constelații diverse, cu adaptare continuă la particularitățile clinice, funcționale și evolutive ale pacientului și au ca obiective principale: suprimarea durerii, tratamentul șocului și al MOF, întreruperea evoluției prin intervenții terapeutice în lanțul patogenetic al bolii și prevenirea complicațiilor.

Analgezia

Reprezintă un obiectiv terapeutic primar având în vedere intensitatea, persistența și caracterul șocogen al durerii din PA. Dintre drogurile analgetice sunt indicate procaina i.v. (2 g/24 ore), petidinicele în doze terapeutice (meperidină în doză de 100 mg la 3 ore), Buprenorfina (0,2-0,4 mg sublingual la 6-8 ore). Se vor evita morfina și derivatele sale, care pot agrava evoluția PA prin inducerea spasmului oddian.

Dacă tratamentul analgetic parenteral nu are efectul scontat, este indicată analgezia peridurală continuă cu xilocaină sau bupivacaină (Marcaină), care are și efecte favorabile asupra irigației pancreatice. Analgezia peridurală este contraindicată la pacienții cu tulburări de coagulare sau care urmează terapie anticoagulantă, din cauza riscului de apariție a hematomului epidural compresiv.

Tratamentul șocului

Profilaxia și tratamentul șocului necesită terapie volemică, combaterea hipoxiei și restabilirea echilibrelor ionice și acidobazice.

Refacerea și menținerea volemiei vizează susținerea funcțiilor vitale și prevenirea MOF. Se vor efectua prin cateter venos central și prin mai multe căi venoase periferice, sub controlul PVC, diurezei orare, ionogramei serice și urinare și al gazometriei sangvine. În majoritatea cazurilor volemia poate fi restabilită prin administrare i.v. de soluții cristaloide în cantități suficiente pentru menținerea PVC, debitului cardiac și diurezei în limite normale. În formele severe, aportul lichidian poate atinge 300-500 ml/h (83).

Soluțiile coloide (albumină, plasmă și înlocuitori de plasmă) nu și-au demonstrat superioritatea; sunt indicații de excepție, la pacienții cu scăderea marcată a hematocritului prin hemoragii pancreatice.

În cursul terapiei de hidratare există riscul apariției insuficienței cardiace congestive, îndeosebi la pacienții cu rezervă miocardică redusă și pericolul accentuării dezechilibrelor electrolitice existente. Prevenirea lor implică monitorizare continuă cardiorespiratorie și a ionogramei, hidratare prudentă și oxigenoterapie nazală la cardiaci și corectarea adecvată a dezechilibrelor ionice prin aport de Na, K, Ca și bicarbonat Na.

Tratamentul MOF se bazează pe restabilirea volemiei, la care se asociază terapii specifice fiecărei insuficiențe de organ.

Disfuncția cardiovasculară severă, care nu răspunde la tratamentul volemic, necesită administrarea agenților inotropi (dopamină, dobutamină) și/sau a vasopresoarelor (catecolamine, levoefedrină), oxigenoterapie nazală, și eventual, tratament cu digitală, în scopul menținerii debitului cardiac.

Insuficiența respiratorie va fi depistată și tratată în stadiul subclinic (scurtarea respirației, saturația în oxigen a sângelui arterial – SaO_2 – sub 92%, PaO_2 scăzută, dar peste 60 mmHg), prin oxigenoterapie nazală cu oxigen umidificat, cu monitorizarea continuă a SaO_2 (cu pulsoximetru). Dacă în timpul oxigenoterapiei nazale insuficiența respiratorie se agravează și se instalează ARDS (PaO_2 sub 60 mmHg cu $PaCO_2$ sub 32 mmHg), pacientul are indicație de intubație traheală și ventilație mecanică cu presiune expiratorie terminală pozitivă.

Insuficienta renală acută se remite de regulă după corectarea volemiei și administrare de diuretice.

Dacă diureza nu se restabilește la 30 ml/h și creatinina rămâne peste 2,0 mg/dl se indică asocierea perfuziei cu dopamină (3 μg/min).

În absența remisiunii insuficienței renale, pacientul are indicație de hemofiltrație sau hemodializă.

Hemoragia digestivă superioară prin ulcere de stres necesită hemostază endoscopică și transfuzii de sânge integral sau masă eritrocitară, dacă pierderile sunt masive. Profilaxia ulcerațiilor de stres cu medicație antisecretorie intravenoasă (blocanți ai receptorilor H_2, inhibitori ai pompei de protoni) este indicată în toate formele severe ale PA.

Sindromul CID se tratează prin administrarea de plasmă proaspătă congelată.

Tratamentul dereglărilor metabolice și suportul nutrițional

Hipocalcemia (sub 8,5 mg/dl) se tratează prin administrarea de calciu ionic (gluconat de Ca 10%) numai dacă persistă după corectarea hipoalbuminemiei și are expresie clinică.

Hiperglicemia peste 200 mg/dl necesită aport de insulină. *Acidoza metabolică* (BE > 2,5 mmol/l) se tratează prin administrarea intravenoasă a soluției de bicarbonat de sodiu.

Alimentația parenterală totală este indicată la pacienții cu PA severe care prezintă intoleranță digestivă prelungită și/sau stare de denutriție. Ea va fi instituită precoce la cei cu predicție de evoluție severă și dacă este permisă de starea cardiovasculară a pacientului. Preparatele utilizate sunt soluțiile de glucoză și aminoacizi și emulsiile lipidice în combinațiile cerute de schemele terapeutice uzuale. Restricția de preparate lipidice este recomandată numai în PA din hiperlipemii.

Beneficiile alimentației parenterale sunt: evitarea stimulării pancreatice, ameliorarea semnificativă a indicilor nutriționali în 81% dintre cazuri și modularea evoluției naturale a bolii prin reducerea complicațiilor, dacă este aplicată în primele 72 de ore de la internarea pacientului (81).

Alimentația orală va fi reluată după remisiunea clinică, normalizarea amilazelor și restabilirea toleranței digestive (în general după 47 zile în formele ușoare). Se recomandă mese fracționate și reducerea aportului de lipide și proteine (15).

Nutriția enterală precoce prin jejunostomie percutanată tinde să înlocuiască în ultimul timp alimentația parenterală, față de care are o serie de avantaje, fără a stimula secreția pancreatică sau a agrava evoluția bolii, fiind indicată și la pacienții cu complicații sistemice (81). Rezultatele mai bune obținute cu alimentația enterală precoce s-ar datora unor factori multipli: asigură necesitățile nutriționale și metabolice ale intestinului afectat imunoinflamator în procesul de PA, reduce expunerea organismului la endotoxină și atenuează faza de răspuns inflamator sistemic, modulează stresul oxidativ (81, 86, 87). Pe de altă parte, este bine tolerată și mai puțin costisitoare.

Terapiile patogenetice

Sunt în ansamblu controversate sau evaluate insuficient în PA severe.

Punerea în repaus a pancreasului poate fi realizată prin abstenție alimentară absolută, care prezumtiv suprimă stimulii exo- și endogeni ai secreției pancreatice, asociată cu aspirația nazogastrică și inhibiția farmacodinamică a secreției pancreatice exocrine.

Aspirația nazogastrică de rutină a fost evaluată pe trialuri clinice randomizate și s-a constatat că nu influențează evoluția PA severe (83). Ea rămâne indicată la pacienții cu vărsături și ileus paralitic.

De asemenea, medicația antisecretorie (anticolinergice, atropină, blocante ale receptorilor H_2) nu a influențat morbiditatea și mortalitatea PA (83). Nici inhibitorii secreției pancreatice (glucagon, calcitonină, somatostatin) studiați în trialuri clinice controlate nu au modificat semnificativ evoluția PA.

Inhibiția enzimelor pancreatice se bazează pe concepția că neutralizarea enzimelor proteolitice și a fosfolipazei activate ar reduce severitatea PA. În acest scop au fost utilizate numeroase droguri, dintre care cele mai importante sunt: aprotinina (Trasylol) cu efecte antitripsinice și antikalikreinice în doze de 1-1,5 milioane UI/24 ore (500.000 UI doza inițială, apoi 200.000 UI la 6 ore, timp de 5 zile), antiproteaze sintetice (gabexat mesilat, inhibitor al proteazelor și fosfolipazei A_2), Na_2 EDTA (inhibitor al fosfolipazei A_2) (3). Studierea inhibitorilor de proteaze în multiple trialuri clinice a relevat rezultate contradictorii, concluzia fiind că nu aduc nici un beneficiu în prevenirea sau reducerea manifestărilor sistemice ale MOF (3, 83), astfel încât administrarea lor nu este indicată de rutină.

Prevenirea și combaterea ischemiei glandulare

Pe lângă restabilirea precoce a volemiei, hipoperfuzia pancreatică poate fi prevenită sau ameliorată prin blocarea farmacodinamică a alfa și beta receptorilor adrenergici. Acest tratament se bazează pe inervația adrenergică bogată a vaselor pancreatice și pe rolul de factor agravant al tulburărilor vasomotorii din sectorul vascular pancreatic, soldate cu redistribuția regională a sângelui și modificări microcirculatorii ischemice.

Cercetările clinice au confirmat efectul profilactic al terapiei adrenoblocante, care poate preveni evoluția PA edematoase spre PA necrotică. În prezența necrozei constituite, blocajul adrenergic nu mai influențează evoluția bolii. Ca medicație adrenoblocantă se utilizează asocierea de α-blocante (Droperidol 5 mg) și ß-blocante (Propranolol 1 mg), administrate la intervale de 36 ore (3, 9).

Protecția membranelor celulare

Se bazează pe ipoteza conform căreia alterarea membranelor celulare reprezintă un fenomen precoce în PA, care ar duce la distrugerea sacilor lizozomali, cu eliberarea consecutivă a hidrolazelor care activează tripsinogenul.

Utilizarea corticoterapiei și a prostaglandinelor pentru prevenirea dereglărilor membranare nu a dat rezultatele scontate, astfel încât locul lor în tratamentul PA este controversat. Cortizonul poate fi indicat în formele severe ale PA pentru efectele sale antișoc, antitoxice și antiinflamatorii.

Antioxidantele (Nacetilcisteină, alopurinol, catalază, superoxiddismutază) au fost utilizate în tratamentul PA cu scopul de a combate geneza de radicali liberi (anioni superoxizi, radicali hidroxil) și a preveni șocul oxidativ. Unele rezultate inițiale favorabile nu au fost confirmate de studiile ulterioare, ca urmare terapia antioxidantă nu a intrat în tratamentul uzual al PA (3).

Anticitokinele, inclusiv anticorpii monoclonali față de TNF, au fost propuse în tratamentul PA

severe în scopul modulării răspunsului inflamator, dar nu și-au validat efectele clinice.

Rezultate promițătoare au fost obținute în PA cu MOF prin introducerea în schema terapeutică de bază a *lexipafantului*, un antagonist al PAF, care se cuplează cu receptorii PAF de 7 ori mai rapid decât PAF (27,29,30,88). Efectele favorabile ale terapiei precoce cu lexipafant (primele 2 zile), în doze de 100 mg/zi timp de 35 zile, au fost semnificative: reducerea mediatorilor plasmatici ai inflamației, a activării endoteliale și a leziunilor tisulare. Ele se validează prin rezoluția mai rapidă a complicațiilor sistemice, reducerea complicațiilor locale și a mortalității (25, 27, 30).

Plasmafereza a fost introdusă inițial ca un tratament nespecific, cu scopul de a îndepărta macromoleculele plasmatice și implicit complexele formate cu proteazele și mediatorii inflamației. Studiile experimentale și clinice (12 ședințe la un pacient) au demonstrat că plasmafereza precoce poate preveni instalarea MOF, iar la pacienții cu MOF reduce semnificativ scorul APACHE II și scade semnificativ rata mortalității (85). Perfuzia cu plasmă proaspătă congelată poate oferi un aport suplimentar de inhibitori de proteaze.

Antibioterapia

Administrarea profilactică a antibioticelor este indicată sistematic, de la internare, în PA severe (scor Glasgow ≥ 3) și vizează prevenirea complicațiilor septice, una dintre principalele cauze de mortalitate în PA. Antibioticele indicate sunt cele care realizează o concentrație eficientă în parenchimul pancreatic și al căror spectru de acțiune acoperă flora identificată în focarele septice. Trialurile clinice controlate au demonstrat că administrarea i.v. a imipenemului (500 mg la 8 ore) la pacienții cu scor Ranson de 3-6 reduce semnificativ rata sepsei pancreatice și extrapancreatice, cu o mortalitate globală de numai 9% (73,89,90).

Rezultate bune au fost obținute și cu alte scheme de antibioterapie parenterală (73,91): ofloxacin + metronidazol, cefurozim + metronidazol + amikacin.

Antibioterapia parenterală curativă va fi asociată sistematic în tratamentul tuturor complicațiilor septice ale pancreatitei acute, utilizând asociațiile antibioticelor menționate, selectate conform antibiogramei.

Decontaminarea digestivă selectivă vizează interceptarea mecanismului principal al contaminării necrozei prin reducerea populării bacteriene intestinale, neinfluențată de administrarea i.v. a imipenemului. Regimul cel mai eficient s-a dovedit administrarea orală, tot la 6 ore, a asociației antibiotice colistin (200 mg) + amfotericin (500 mg) + norfloxacin (500 mg), asociată cu antibioterapia sistemică de scurtă durată (7 zile) cu cefotaxim i.v. (73). Decontaminarea enterală poate fi realizată și pe cale rectală, prin clisme conținând doza zilnică. În trialuri clinice, decontaminarea digestivă selectivă a redus semnificativ rata mortalității globale, de la 55% la 31% (73, 74).

Tratamentul antibiotic profilactic se sistează când dispare riscul infecției: remisiune clinică, fără perfuzii sau oxigenoterapie, dietă normală, reluarea activității fizice obișnuite.

Tratament chirurgical

Introducerea procedeelor terapeutice miniinvazive (endoscopice, intervenționale, laparoscopice) a modificat strategia și tehnica chirurgicală.

Indicațiile și procedeele chirurgicale se diferențiază în raport cu momentul operator față de debutul PA și cu obiectivul terapeutic vizat.

Operațiile de urgență imediată (primele 8 ore de la debut) au indicații restrânse (mai puțin de 5% din PA), și anume la pacienții cu tablou clinic franc de abdomen acut chirurgical și diagnostic incert, inaparent sau neprecizabil de PA (3, 4, 14). Acești pacienți prezintă fie o PA foarte gravă, fie o leziune extrapancreatică care este cauza abdomenului acut. Laparotomia de urgență are doar rol diagnostic și este formal indicată pentru a exclude sau a trata abdomenul acut chirurgical, a cărui evoluție spontană este spre exitus și în care întârzierea operației crește excesiv mortalitatea operatorie. În aceste cazuri, operația va fi efectuată după câteva ore de investigații și terapie intensivă sau la prezentarea pacientului în cazul abdomenului acut hemoragic.

Posibilitățile tratamentului chirurgical în această fază a PA sunt limitate: decapsulare pancreatică, drenaj pancreatic închis, drenaj peritoneal, eventual drenaj biliar (colecistotomie, drenaj Kehr) în PA biliare. Pe de altă parte, laparotomia poate agrava evoluția bolii și crește mortalitatea operatorie (92).

Utilizarea curentă a laparoscopiei diagnostice în urgență va avea un impact previzibil asupra indicațiilor operatorii precoce în PA. Ea ar duce la eliminarea laparotomiei diagnostice, căreia i se impută riscul potențial de agravare a PA (92,93). În același timp, laparoscopia oferă soluții terapeutice în peritonita enzimatică din PA, permițând lavajul și drenajul peritoneal.

Operațiile de urgență amânată sunt indicate în prima săptămână de boală (8 ore-7 zile) la pacienții cu PA confirmată care prezintă una dintre formele abdomenului acut chirurgical (peritonită, ocluzie intestinală, hemoragie internă, infarct mezenteric) (94).

Substratul abdomenului acut poate fi reprezentat de complicațiile locale precoce ale PA necrotice: peritonită enzimatică difuză, ocluzie mecanică prin stenoze digestive (duodenale, colice), perforații colice, hemoragii intraabdominale, infarct enteromezenteric. Alteori, cauza abdomenului acut este o complicație a unei afecțiuni abdominale coexistente sau corelate patogenetic cu PA: ulcer gastroduodenal perforat, peritonite biliare, ischemie mezenterică acută etc.

Rezolvarea tactică va fi adecvată complicației și leziunii cauzale, optând pentru procedeele chirurgicale mai puțin traumatizante.

Tot în această perioadă au indicație de ***endoscopie intervențională PA biliare*** prin obstrucție litiazică persistentă a CBP (5%-10% dintre PA) (fig. 2).

Momentul este la 48-72 de ore de la debut în PA biliară fără angiocolită și la 12-24 ore la pacienții cu angiocolită septică (17,95-97). Procedura este precedată de CPRE și constă în dezobstrucția CBP prin sfincterotomie oddiană endoscopică și extragerea calculilor. Evacuarea incompletă a calculilor coledocieni necesită aplicarea unei endoproteze biliare pentru a preveni recidiva obstrucției biliare, calculii restanți fiind extrași ulterior, după remisiunea PA (17). Experiențele clinice recente au demonstrat că decompresiunea biliară precoce oprește evoluția sau reduce severitatea PA biliare, fără a avea efecte adverse semnificative (17,98,99). Operația nu oferă nici un beneficiu în PA biliare fără icter (8,97).

Persistența sau agravarea MOF în evoluția PA severe, în absența abdomenului acut chirurgical și a contaminării necrozei, nu mai este acceptată actualmente ca o indicație de laparotomie în această fază a PA. Rațiunea abstenției chirurgicale este aceea că laparotomia are efecte previzibil agravante asupra PA, fără a oferi posibilitatea necrozectomiei, care este nerealizabilă tehnic, necrozele glandulare fiind încă nedemarcate de parenchimul viabil. La acești pacienți se recomandă continuarea și reajustarea terapiei intensive în așteptarea delimitării necrozelor.

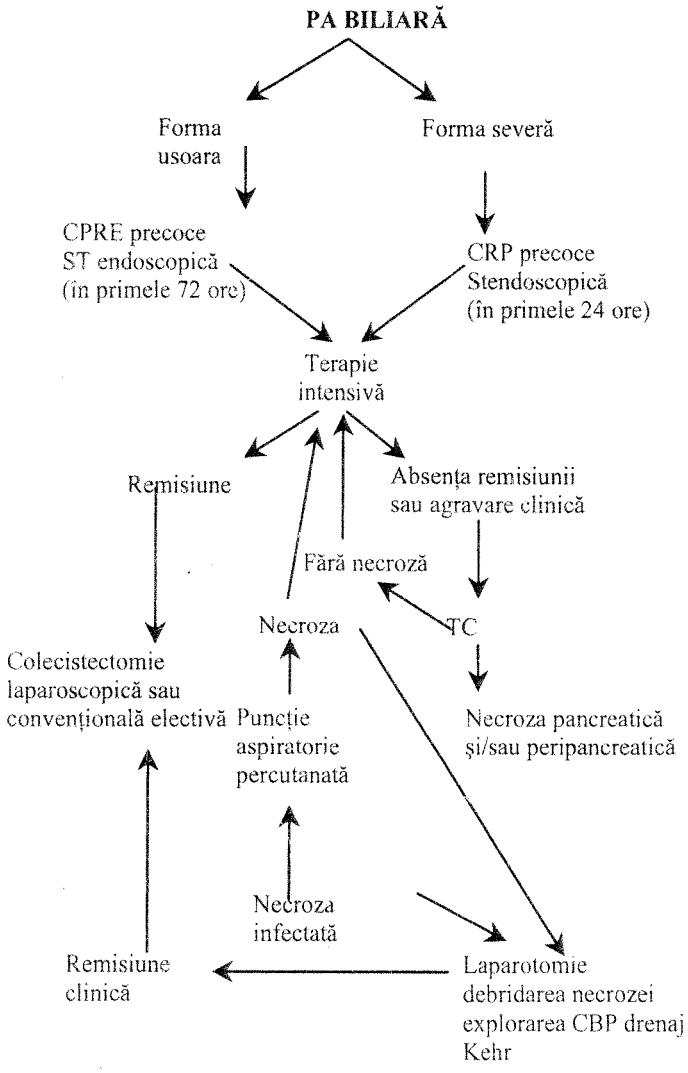

Fig. 2. Algoritm diagnostic și terapeutic în PA biliară.

Operațiile de urgență întârziată sunt practicate în perioada următoarelor 2 săptămâni de evoluție a PA (8-21 zile) pentru ablația necrozelor pancreatice și retroperitoneale delimitate. Necrozele infectate au indicație operatorie formală și vitală din momentul diagnosticului prin puncție percutanată (72,74,75,100-104).

Indicațiile operatorii la pacienții cu necroze sterile sunt actualmente neclarificate și controversate, în urma rezultatelor chirurgicale nesatisfăcătoare, cu mortalitate de peste 50% (100,105). Studiile clinice recente (59,80,93,102,103,106,107) arată că debridarea chirurgicală a necrozelor sterile nu este necesară în această fază a PA, evoluția sub tratament conservativ (terapia MOF, antibioterapia profilactică, alimentația parenterală) fiind favorabilă în majoritatea cazurilor, mai ales dacă PCR este < 120 mg/l, iar scorul APACHE II < 10 și prezintă tendință la scădere (80, 93). În această eventualitate debridarea necrozelor sterile se va face tardiv, la 46 săptămâni de la debutul PA (93,107,108). Indicația operatorie va fi decisă mai devreme doar în necrozele sterile extinse (peste 30% din pancreas) care fie nu răspund la tratamentul conservativ aplicat corect timp de 35 zile (agravarea manifestărilor sistemice, creșterea scorului APACHE II și a PCR), fie dezvoltă complicații locale sau prezintă pozitivarea culturilor bacteriologice la repetarea punctiei aspirative transcutanate (69,72,80,102,105,109).

Tratamentul chirurgical de elecție al necrozelor glandulare și retroperitoneale este reprezentat de debridarea digitală (fig. 3) sau instrumentală (fig. 4), a focarului necrotic, cu două variante tehnice: necrozectomia (debridare parțială a necrozelor incomplet delimitate) și sechestrectomia (debridarea completă a necrozei ajunsă în faza de sechestru).

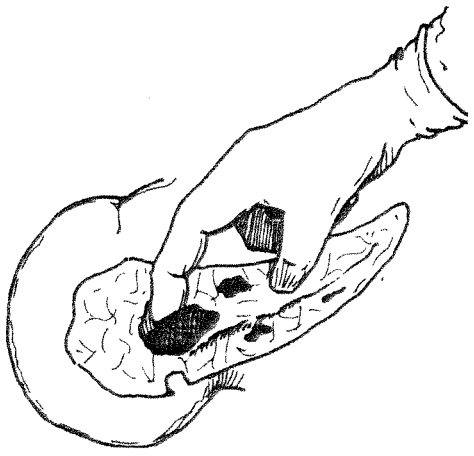

Fig. 3. Necrozectomie digitală.

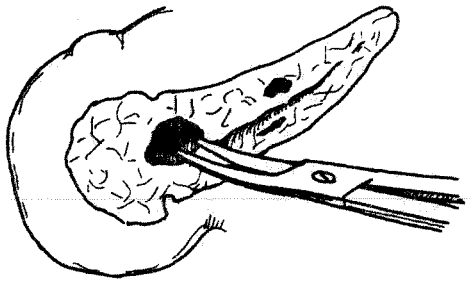

Fig. 4. Necrozectomie instrumentală.

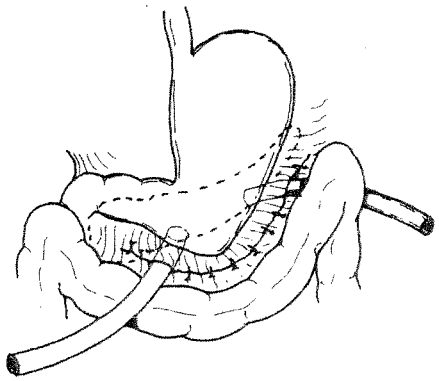

Fig. 5. Drenaj – lavaj după necrozectomie.

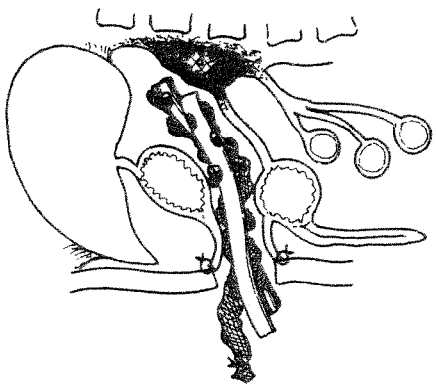

Fig. 6. Celiostomie (marsupializarea bursei omentale).

După ablația necrozei este obligatorie drenarea cavităților restante printr-un procedeu de drenaj adecvat, selectat în raport cu morfologia și sediul cavității necrotice (3,14,74,77,80,110,111,112): drenajul închis aspirativ și reoperație (necesară la o treime dintre cazuri), cu indicație de elecție după sechestrectomie; drenaj închis și lavaj postperator continuu pentru eliminarea țesuturilor necrotice restante (fig. 5) preferabil după necrozectomie și dacă necrozele restante au dimensiuni mici; drenaj semideschis (sutura unei plase din material plastic sau a unui fermoar între planurile musculofasciale, drenaj deschis *(„open packing")* constând în marsupializarea bursei omentale (celiostomie) (fig. 6) sau a spațiului retroperitoneal (retroperitoneostomie) (fig.7, fig. 8).

Ultimele două procedee de drenaj sunt indicate după debridările incomplete ale necrozelor sterile extinse (peste 30% din glandă), ale fuzeelor retroperitoneale și ale necrozelor infectate extinse (14,101,104,106,109,111-114), pentru că oferă un acces chirurgical permanent asupra cavității restante și facilitează efectuarea unor redebridări multiple, la intervale de 24-72 ore, evitând astfel laparotomiile iterative.

Procedeele de rezecție pancreatică au fost aproape complet abandonate în tratamentul PA necrotice din cauza mortalității ridicate și a riscului de tratament excesiv prin ablația parenchimului pancreatic viabil, existent chiar în necrozele aparent totale. Ele își păstrează indicația doar în cazurile excepționale cu necroză glandulară totală confirmată imagistic.

Drenajul – lavaj endoscopic (endoproteză *pig tail* și dren nazopancreatic) a fost utilizat, cu rezultate bune, la pacienții cu necroze lichefiate (sterile sau infectate) și perete parțial organizat, care bombează peretele gastric sau duodenal (108).

În această perioadă, pacienții cu PA biliară care prezintă litiază veziculară (inclusiv cei cu dezobstrucție endoscopică a CBP) au indicație de *colecistectomie electivă* pentru prevenirea recidivei (115). Momentul operator optim este faza de remisiune completă a PA. Opțiunea tactică actuală este colecistectomia laparoscopică, realizabilă în 72% dintre cazuri (116-119).

Operațiile tardive (la 36 săptămâni) sunt indicate pentru rezolvarea chirurgicală a abceselor și pseudochisturilor pancreatice.

Abcesele pancreatice au indicație operatorie de urgență, la diagnostic, pentru debridare și drenaj, încadrate de terapie intensivă și antibioterapie eficientă.

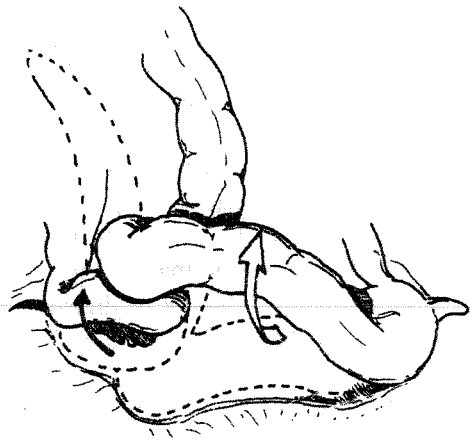

Fig. 7. Retroperitoneostomie în dreapta (decolare duodenopancreatică și retrocolică.

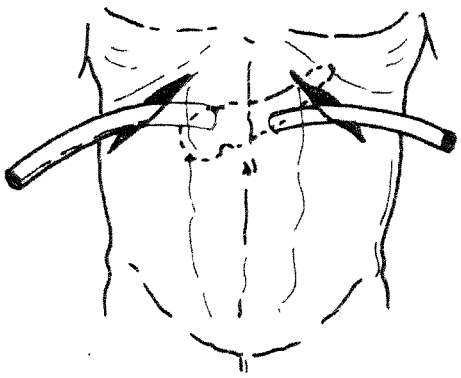

Fig. 8. Retroperitoneostomie bilaterală.

Drenajul prin laparotomie este indicat în majoritatea cazurilor. Procedeul de drenaj va fi selecționat în raport cu localizarea și morfologia abcesului: celio sau retroperitoneostomie (77,78,120) în abcesele multiloculare incomplet debridate (necroze aderente) și în abcesele bursei omentale fuzeată retroperitoneal (1/3 dintre cazuri) drenajul lavaj (77,78) în abcesele unice ale bursei omentale, incomplet debridate, dar fără extensii retroperitoneale; drenajul închis aspirativ la pacienții cu abcese unice care au fost debridate complet.

Drenajul percutanat ghidat imagistic (78,121) a fost propus, ca o modalitate terapeutică mai puțin invazivă, în abcesele pancreatice uniloculare (40% dintre cazuri), inclusiv în cele restante sau recidivate postoperator. În celelalte situații, procedeul poate fi aplicat preoperator la bolnavii în stare critică, cărora le ameliorează temporar sindromul septic. De asemenea, în abcesele glandulare

ul Wirsung a fost utilizat
în per c transpapilar, cu rezultate
p dintre cazuri (122).

l pancreatic persistent și/sau
ndicație operatorie de drenaj prin
nvazive sau convenționale.

extern percutanat plasat sub ghidaj
14,121,123) este eficient în pseudo-
cu perete imatur, compresive sau infec-
ră conținut necrotic macroscopic (cauză
de prin obliterarea tuburilor de drenaj). Contraindicațiile sunt reprezentate de hemoragia intrachistică (hemostaza este obligatorie), ruptura intraperitoneală (implică drenajul peritoneal, reperare dificilă), hipertensiunea portală asociată (risc de hemoragie).

Drenajul endoscopic prin pseudochistogastro- sau duodenostomie (82) este indicat în pseudochisturile care bombează peretele gastric sau duodenal. El oferă rezultate mai bune decât ale tehnicilor similare realizate prin laparotomie. Contraindicațiile sunt identice cu ale drenajului percutanat. Drenajul endoscopic prin endoprotezarea ductului Wirsung a fost utilizat în pseudochisturile cefalice comunicante larg cu sistemul ductal, dar cu rezultate inconstante și cu o rată mare de recidive (82).

Drenajul extern prin laparotomie rămâne indicat în tratamentul pseudochisturilor imature care au contraindicații pentru drenajul percutanat sau endoscopic și în eșecurile procedeelor intervenționale (recidivă, sindrom septic persistent) (121). Derivațiile pseudochistodigestive reprezintă tehnica chirurgicală de elecție la pacienții cu pseudochist necomplicat și care a atins perioada de maturație parietală, prezentând un perete scleros, rezistent la sutură (în medie după 6 săptămâni). Derivația internă poate fi efectuată cu segmentul digestiv învecinat, aderent la pseudochist, pe cale endoscopică sau prin laparotomie, confecționând o anastomoză între pseudochist și tubul digestiv de tipul pseudochistogastrostomiei (fig. 9, fig. 10) sau pseudochistoduodenostomiei.

Pseudochisturile corporeocaudale care nu contractează raporturi apropiate cu stomacul sau duodenul și bombează prin mezocolonul transvers au indicație de pseudochistojejunostomie pe ansă montată în Y (fig. 11, fig. 12), în omega sau în continuitate. Procedeul cu ansă în Y à la Roux este preferabil pentru că realizează un drenaj decliv și evită refluxul digestiv în cavitatea pseudochistică.

Protocoale diagnostice și terapeutice

Complexitatea PA, dificultățile în predictibilitatea de severitate, limitele și deficiențele terapeutice semnalate în practica clinică, ca și costurile ridicate ale spitalizării au impus, în unele țări, elaborarea de ghiduri diagnostice și terapeutice în PA, menite să optimizeze protocoalele terapeutice proprii și să le evalueze eficiența în comparație cu rezultatele prevăzute în standard.

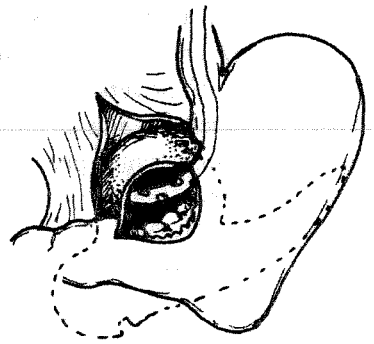

Fig. 9. Pseudochistogastronomie retrogastrică (Jedlicka).

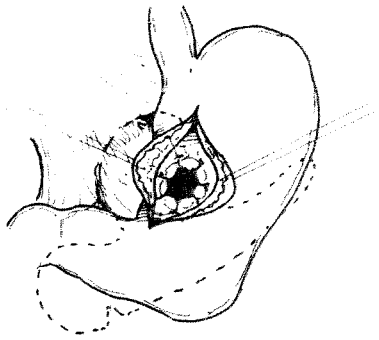

Fig. 10. Pseudochistogastronomie transgastrică (Dos Santos).

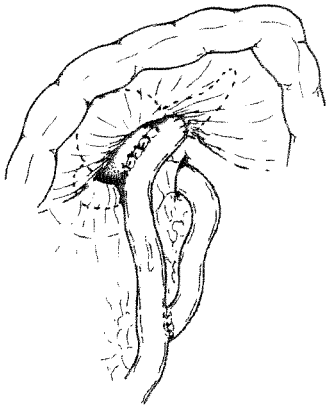

Fig. 11. Pseudochistojejunostomie pe ansă în Y à la Roux (anastomoză laterolaterală).

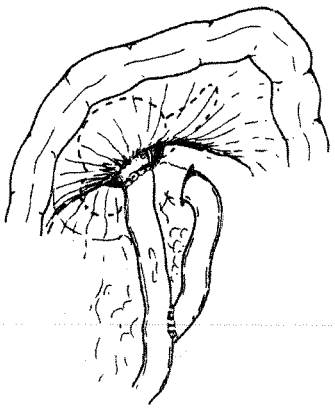

Fig. 12. Pseudochistojejunostomie pe ansă în Y à la Roux (anastomoză laterotermină1ă).

Obiectivele cheie prevăzute în aceste ghiduri de diagnostic și tratament vizează (8,124):

- menținerea mortalității globale la ≤ 10% și a mortalității în formele severe < 30%;
- obținerea unui diagnostic corect al PA la toți pacienții, în decurs de 24 de ore;
- stratificarea severității în toate cazurile în decurs de 48 de ore, utilizând combinarea scorurilor prognostice;
- precizarea diagnosticului etiologic în cel puțin 75% dintre cazuri (PA idiopatică să reprezinte < 25%);

În PA ușoare: internare în secția clinică, tratament analgetic și suportiv; stabilirea și tratarea factorilor etiologici; colecistectomie la 24 săptămâni de la debut în PA biliare.

În PA severe: internare în secția de terapie intensivă, monitorizare și tratament intensiv în funcție de severitate și teren, cu prioritate pentru anticiparea, precizarea diagnosticului și tratamentul complicațiilor locale și sistemice posibile; TC dinamică în decurs de 310 zile pentru stabilirea gradului de necroză pancreatică, a sediului și numărului colecțiilor lichidiene, pentru calcularea scorului TC de severitate și pentru compararea cu examinările ulterioare; disponibilitatea și utilizarea CPRE în cazuri selecționate de PA biliară și/sau angiocolită, pentru diagnostic și tratament în fazele precoce ale bolii.

De asemenea, se preconizează internarea și tratarea PA severe, având complicații sistemice (MOF) și locale grave (necroză infectată), în unități specializate, dotate cu toate facilitățile diagnostice și terapeutice necesare în PA, inclusiv procedeele intervenționale miniinvazive și conduse de un chirurg experimentat, pe baza colaborării multidisciplinare.

Dezvoltarea acestor unități specializate și concentrarea celor mai severe cazuri de PA în aceste centre reprezintă, previzibil, modalitatea adecvată de a reduce rata mortalității din PA, în prezent staționară (8).

Profilaxie primară și secundară

Profilaxia primară a PA se realizează prin înlăturarea factorilor etiologici cunoscuți, înainte de declanșarea bolii. Evitarea sau combaterea etilismului și tratamentul litiazei biliare simptomatice reprezintă principalele direcții în prevenirea PA, etiologia alcoolică și litiazică fiind întâlnită în 80-90% dintre PA. Profilaxia PA de altă etiologie se suprapune cu diagnosticul și tratamentul corect al bolilor care în evoluție pot declanșa PA: afecțiuni biliare nelitiazice, hiperparatiroidism, hipertrigliceridemii, boli infecțioase, tumori periampulare etc. Prevenirea PA iatrogene presupune renunțarea la explorările diagnostice și tehnicile chirurgicale invazive care traumatizează regiunea oddiană sau parenchimul glandular. Severitatea PA postoperatorii implică o profilaxie riguroasă printr-o tehnică chirurgicală bine reglată, cu evitarea lezării pancreatice, în toate operațiile care se pot complica cu PA.

Profilaxia recidivelor PA, a căror incidență este evaluată la 30-70% în absența tratamentului etiologic (14), se bazează pe identificarea și eradicarea factorilor cauzali la primul episod al PA, cu evitarea diagnosticului inoperant de PA idiopatică. Prevenirea recidivelor este realizabilă prin aplicarea unor tratamente specifice fiecărui factor etiologic: abstinența totală de la consumul de alcool (dacă survine recidiva este probabilă coexistența altor factori etiologici); chirurgie convențională sau miniinvazivă în afecțiunile biliare, preferabil în cursul aceleiași internări, deoarece pacienții revin numai cu ocazia recidivei PA; sfincterotomie oddiană cu septectomie în stenozele oddiene care afectează și orificiul wirsungian; papilotomie endoscopică în pancreas divisum; ablația adenomului paratiroidian în hiperparatiroidism; tratamentul corect și de durată al hiperlipemiilor (alimentație hipolipidică, evitarea alcoolului și a drogurilor care cresc trigliceridele serice, medicație hipolipemiantă, banding gastric la obezi); ablația endoscopică a tumorilor papilare benigne; evitarea medicamentelor care au declanșat PA (etiologie medicamentoasă).

Reintegrarea socioprofesională

Pacienții cu PA remisive (forme ușoare), în care restituția morfologică și funcțională a pancreasului este completă, nu pun probleme deosebite de reintegrare socioprofesională și pot duce o viață normală dacă s-a efectuat tratamentul de prevenire a recidivei.

De asemenea, pacienții care au supraviețuit unei PA severe au șanse bune de a reveni la activitatea normală, cu o calitate optimă a vieții (125). Totuși, recuperarea funcțională a pancreasului nu este completă în toate PA severe, fiind posibilă apariția unor sechele morfologice și funcționale care afectează reîncadrarea socioprofesională. Studiile clinice bazate pe controale tardive, funcționale și imagistice (126-128) au relevat că la 3 ani după PA severă cu necroză glandulară extinsă persistă modificări ductale pancreatice (stenoze, dilatații) și pot apărea insuficiența pancreatică exocrină (30-60% dintre cazuri) și diabetul insulinodependent (20 dintre 30 pacienți controlați la 6 ani), mai frecvent după PA etilice.

De asemenea, în perioada tardivă pot surveni unele complicații care necesită tratament chirurgical: stenoze, fistule digestive, mai ales colice, hipertensiune portală sectorială, pseudoanevrisme arteriale care afectează arterele splenică și gastroduodenală sau arcadele arteriale peripancreatice.

Bibliografie

1. Bradley EL III. A clinically based classification system for acute pancreatitis. Arch Surg 1993; 128: 586-590.

2. Beger HG, Rau BI, Mayer J, Pralle U. Natural course of acute pancreatitis. World J Surg 1997; 21: 129-135.

3. Grigorescu M. Pancreatita acută. În: Grigorescu M, Pascu O (ed). *Tratat de gastroenterologie clinică.* București: Ed. Tehnică 1997: Vol. II: 705-739.

4. Funariu G. Actualități în pancreatita acută. În: Dragomirescu C, Popescu I eds. *Actualități în chirurgie.* București: Ed Celsius 1998: 162-194.

5. Wilson C, Imrie CW. Changing patterns of incidence and mortality from acute pancreatitis in Scotland 1961-1985. Br J Surg 1990; 77: 731-734.

6. Jaakkola M, Nordback I. Pancreatitis in Finland between 1970 and 1989. Gut 1993; 34: 1255-1260.

7. Imrie CW, Mc Kay KJ. Incidence, mortality rate and underdiagnosis of acute pancreatitis. In Johnson CD and Imrie CW (eds.). *Pancreatic disease. Towards the year 2000.* Second Edition. London: Springer Verlag Ltd 1999: 57-64.

8. Gould SWT, Glazer G. The burden of acute pancreatitis. In: Johnson and CW Imrie (Eds). *Pancreatic disease. Towards the year 2000.* CD Second Edition. London: Springer Verlag Ltd 1999: 123-128.

9. Dumitrașcu D, Grigorescu M, Pascu O. *Urgențe gastrointestinale.* București: Ed. Tehnică 1995: 177-192.

10. Appelros S. Borgstrom A. Incidence, aetiology and mortality rate of acute pancreatitis over 10 years in a defined urban population in Sweden. Br J Surg 1999; 86: 465-470.

11. Halvorsen FA, Ritland S. Acute pancreatitis in Buskerud County, Norway. Incidence and etiology. Scand J Gastroenterol 1996; 31: 411-414.

12. Toh SK, Phillips S, Johnson CD. A prospective audit against national standards of the presentation and management of acute pancreatitis in the South of England. Gut 2000; 46: 239-243.

13. Vay Liang W Go, Gardner JD, Brooks FP, Lebenthal E, Di Magno EP, Scheele GA. The exocrine pancreas. Biology, pathology and diseases. New York: Raven Press Book Ltd 1986: 459-525.

14. Funariu G. Chirurgie pancreatică vol. I. Pancreatita acută. Cluj-Napoca: Ed. Casa Cărții de Știință 1994.

15. Rattner DW, Warshaw AL. Acute pancreatitis. In: Morris PJ and Malt RA (Eds.) *Oxford Textbook of Surgery.* New York, Oxford, Tokyo: Oxford University Press 1994: volume 1, 1289-1298.

16. Lankisch PG, Assmus G, Pflichthofer D, Struckmann K et al. Which etiology causes the most severe acute pancreatitis ? Int J Pancreatol 1999; 26: 55-57.

17. Liu CL, Lo CM, Fan ST. Acute biliary pancreatitis: diagnosis and management. World J Surg 1997; 21: 149-154.

18. Eland IA, Van Puijenbroek EP, Sturkenboom MJ et al. Drug-associated acute pancreatitis: twenty-one years of spontaneous reporting in the Netherlands. Am J Gastroenterol 1999; 94: 2417-2422.

19. Habal F. The pancreas. In: Thompson ABR and Shaffer EA (Eds.). *First principles of gastroenterology.* Canad Ass Gastroenterol, Alberta 1992: 338-356.

20. Schmidt J, Klar E. Ätiologie und pathophysiologie der akuten pankreatitis. Ther Umsch 1996; 53: 322332.

21. Carnaille B, Oudar C, Pattou F et al. Pancreatitis and primary hyperparathyroidism: forty cases. Aust N Z J Surg 1998; 68: 117-119.

22. Ward JB, Petersen OH, Sutton R. Intracellular calcium in the pathogenesis of acute pancreatitis. In: Johnson CD and Imrie CW (Eds.). *Pancreatic disease. Towards the year 2000.* Second Edition. London: Springer Verlag Ltd 1999: 313.

23. Niederau C, Luthen R, Klonowski Stumpe H et al. The role of calcium in pancreatitis. Hepatogastroenterology 1999; 46: 2723-2730.

24. Karne S. Gorelick FS. Etiopathogenesis of acute pancreatitis. Surg Clin North Am 1999; 79: 699-710.

25. McKay C. Monocites and mediators in acute pancreatitis. In: Johnson CD and Imrie CW (Eds.). *Pancreatic disease. Towards the year 2000.* Second Edition London: Springer Verlag Ltd 1999: 15-23.

26. Hynninen M, Valtonen M, Markkanen H et al. Intramucosal pH and endotoxin and cytokine release in severe acute pancreatitis. Shock 2000; 13: 79-82.

27. Kingsnorth AN. Platelet activating factor and results of PAF antagonist therapy. In: Johnson CD and Imrie CW (Eds.). *Pancreatic disease. Towards the year 2000.* Second Edition. Springer London: Verlag Ltd 1999: 51-56.

28. Bhatia M, Brady M, Shokuhi S et al. Inflammatory mediators in acute pancreatitis. J Pathol 2000; 190: 117-125.

29. Kingsnorth AN, Galloway SW, Formele LJ. Randomised double blind II trial of lexipafant, a platelet activating factor antagonist, in human acute pancreatitis. Br J Surg 1995; 82: 1414-1420.

30. Johnson CD. Platelet-activating factor and platelet-activating factor antagonists in acute pancreatitis. Dig Surg 1999; 16: 93-101.

31. Ammori BJ, Leeder PC, King RF et al. Early increase in intestinal permeability in patients with severe acute pancreatitis: correlation with endotoxemia, organ failure, and mortality. J Gastrointest Surg 1999; 3: 252-262.

32. Simovic MO, Bonham MJ, AbuZidan FM, Windsor JA. Antiinflamatory cytokine response and clinical outcome in acute pancreatitis. Cri Care Med. 1999; 27: 2662-2665.

33. Chen CC, Wang SS, Lu RH et al. Serum interleukin 10 and interleukin 11 in patients with acute pancreatitis. Gut 1999; 45: 895-899.

34. Tsai K, Wang SS, Chen TS et al. Oxidative stress: an important phenomenon with pathogenetic significance in the progression of acute pancreatitis. Gut 1998; 42: 850-855.

35. Schulz HU, Niederau C, Klonowski Stumpe H et al. Oxidative stress in acute pancreatitis. Hepatogastroenterology 1999; 46: 2736-2750.

36. Ogawa M. Acute pancreatitis and cytokines: „second attack" by septic complication leads to organ failure. Pancreas 1998; 16: 312-315.

37. Sternby B, O'Brien JF, Zinsmeister AR, DiMagno EP. What is the best biochemical test to diagnose acute pancreatitis ? A prospective clinical study. Mayo Clin Proc 1996; 71: 1138-1144.

38. Chase CW, Barker DE, Russell WL, Burns RP. Serum amylase and lipase in the evaluation of acute abdominal pain. Am Surg 1996; 62: 1028-1033.

39. Makela A, Kuusi T, Schroder T. Serum phospholipase A2, amylase, lipase, and urinary amylase activities in relation to the severity of acute pancreatitis. Eur J Surg 1997; 163: 915-922.

40. Mayer J, Rau B, Grewe M et al. Secretory phospholipase A2 in patients with infected pancreatic necroses in acute pancreatitis. Pancreas 1998; 17: 272-277.

41. May G, Gardiner R. Clinical imaging of the pancreas. Raven Press. New York 1987: 57-96.

42. Dalzell DP, Scharling ES, Ott DJ, Wolfman NT. Acute pancreatitis: the role of diagnostic imaging. Crit Rev Diagn Imaging 1998; 39: 339-363.

43. Badea IR, Dudea MS, Mircea AP, Stamatian F. Tratat de ultrasonografie clinică. București: Ed. Medicală 2000: Vol. I, 258-267.

44. Perret B, Chikhni N, Legmann P et al.Valeur prognostique de la tomodénsimetrie dans les pancrèatites aïgues (PA). J Radiol 1993; 74: 569-574.

45. Ranson JHC. Diagnostic standards for acute pancreatitis. World J Surg 1997; 21: 136-142.

46. London NJM, Neoptolemos JP, Lavelle J et al. Computed tomography scaning in acute pancreatitis: a prospective study. Gut 1989; 30: 397-403.

47. Ranson JHC. The diagnosis and early treatment of acute pancreatitis. In: Moody FG, Carrey LC, Scott Jones R, Kelly KA et al. (eds.). *Surgical treatment of digestive disease.* Chicago: Year Book Medical Publishers Inc 1986: 462-475.

48. Lankisch PG, Struckmann K, Lehnick D. Presence and extent of extrapancreatic fluid collections are indicators for severe acute pancreatitis. Int J Pancreatol 1999; 26:131-136.

49. Sachs M, Encke A. Pour une classification des pancrèatites aïgues envisages sous l'angle chirurgical. J Chir (Paris) 1993; 130:539-544.

50. Piironen A, Kivisaari R, Kemppainen E et al. Detection of severe acute pancreatitis by contrast-enhanced magnetic resonance imaging. Eur Radiol 2000; 10: 354-361.

51. Ward J, Chalmers AG, Guthrie AJ et al. T2-weighted and dynamic enhanced MRI in acute pancreatitis: comparison with contrast enhanced CT. Clin Radiol 1997; 52: 109-114.

52. Chalmers AG, Cullingworth AJ. The roie of magnetic resonance in acute pancreatitis. In: Johnson CD and Imrie CW (Eds.). *Pancreatic disease. Towards the year 2000.* Second Edition. London: Springer Verlag Ltd. 1999: 65-89.

53. Robinson PJ, Sheridan MB. Pancreatitis: computed tomography and magnetic resonance imaging. Eur Radiol 2000; 10: 401-408.

54. Iancu C. Laparoscopia diagnostică. În: Duca S (ed.) *Chirurgia laparoscopică.* Cluj-Napoca: Ed. Dacia 1997: 95-109.

55. Taylor EW, Dunham RH, Bloch JH. Laparoscopic management of gallstone pancreatitis. J Laparoendosc Surg 1994; 60: 40-43.

56. Hirohashi S, Hirohashi R, Uchida H et al. Pancreatitis: evaluation with MR cholangiopancreatography in children. Radiology 1997; 203: 411-415.

57. Lecesne R, Taourel P, Bret PM et al. Acute pancreatitis: interobserver agreement and correlation of CT and MR cholangiopancreatography with outcome. Radiology 1999; 211: 727-735.

58. Sica GT, Braver J, Cooney MJ, Miller FH. Comparison of endoscopic retrograde cholangiopancreatography with MR cholangiopancreatography in patients with pancreatitis. Radiology 1999; 210: 605-610.

59. Uomo G, Visconti M, Manes G et al. Nonsurgical treatment of acute necrotizing pancreatitis. Pancreas 1996; 12: 142-148.

60. Bolognese A, Muttillo IA, Scopinaro F et al. Biliscintigraphie contre echographie dans le diagnostic etiologique de la pancrèatite äigue. J Chir (Paris) 1996; 133: 78-81.

61. Johnson CD, Toh S. Prediction of severity in acute pancreatitis. In: Johnson CD and Imrie CW (Eds.). *Pancreatic disease. Towards the year 2000.* Second Edition. London: Springer Verlag Ltd. 1999: 31-39.

62. De Sanctis JT, Lee MJ, Gazelle GS et al. Prognostic indicators in acute pancreatitis: CT vs APACHE II. Clin Radiol 1997; 52: 842-848.

63. Appelros S, Thim L, Borgstrom A. Activation peptide of carboxypeptidase B in serum and urine in acute pancreatitis. Gut 1998; 42: 97-102.

64. Mayer J, Rau B, Schoenberg MH, Beger HG. Mechanism and role of trypsinogen activation in acute pancreatitis. Hepatogastroenterology 1999; 46: 2757-2763.

65. Inagaki T, Hoshino M, Hayakawa T et al. Interleukin-6 is a useful marker for early prediction of the severity of acute pancreatitis. Pancreas 1997; 14: 18.

66. Ikei S, Ogawa M, Yamaguchi Y. Blood concentrations of polymorphonuclear leucocyte elastase and interleukin 6 are indicators for the occurrence of multiple organ failures at the early stage of acute pancreatitis. J Gastroenterol Hepatol 1998; 13:1274-1283.

67. Chen CC, Wang SS, Lee FY et al. Proinflammatory cytokines in early assessment of the prognosis of acute pancreatitis. Am J Gastroenterol 1999; 94: 213-218.

68. Brivet FG, Emilie D, Galanaud P. Pro- and anti-inflammatory cytokines during acute severe pancreatitis: an early and sustained response, although unpredictable of death. Parisian Study Group on Acute Pancreatitis. Crit Care Med 1999; 27: 749-755.

69. Fagniez PL, Rotman N, Riff Y et al. Strategie diagnostique et therapeutique dans les pancrèatites aïgues. Ann Chir 1991; 45: 288-292.

70. Imrie CW. Classification of acute pancreatitis and the role of prognostic factors in assessing severity of disease. Schweiz Med Wochenschr 1997; 127: 798804.

71. Imrie CW. Prognosis of acute pancreatitis. Ann Ital Chir 1995; 66: 187-189.

72. Howard JT, Wiebke EA, Mogavero G et al. Classification and treatment of local septic complication in acute pancreatitis. Am J Surg 1995; 170: 44-50.

73. Luiten EJT, Bruining HA. Prophylactic antibiotics and selective digestive decontamination in severe acute pancreatitis. In: Johnson CD and Imrie CW (eds.). *Pancreatic disease. Towards the year 2000.* Second Edition. London: Springer Verlag Ltd 1999: 41-50.

74. Rau B, Uhl W, Büchler MW, Beger HG. Surgical treatment of infected necrosis. World J Surg 1977; 21: 155-161.

75. Farkas G. Surgical treatment of infected pancreatic necrosis. In: Johnson CD and Imrie CW (eds.). *Pancreatic disease. Towards the year 2000.* Second Edition. London: Springer Verlag Ltd 1999: 91-100.

76. Luiten EJT, Hop WCJ, Lange JF, Bruining HA. Controlled clinical trial of selective decontamination for the treatment of severe acute pancreatitis. Ann Surg 1995; 222: 57-65.

77. Saccomani GE, Gramegna G, Santi F. Necrosectomie et irrigation peritoneale prolongée pour le traitement des abscès pancrèatique. Ann Chir 1994; 48: 454-455.

78. Mithofer K, Mueller PR, Warshaw AL. Interventional and surgical treatment of pancreatic abscess. World J Surg 1997; 21: 162-168.

79. Chang L, Lo SK, Stabile BE et al. Gallstone pancreatitis: a prospective study on the incidence of cholangitis and clinical predictors of retained common bile duct stones. Am J Gastroenterol 1998; 93: 527-531.

80. Rau B, Pralle U, Uhl N et al. Management of sterile necroses in instances of severe acute pancreatitis. J Amer Coll Surg 1995; 181: 279-288.

81. Reynolds JV. Enteral nutrition in acute pancreatitis. In: Johnson CD and Imrie CW (eds.). *Pancreatic disease. Towards the year 2000.* Second Edition. London: Springer Verlag 1999: 115-122.

82. Lesur G, Laz Ph, Sauvanet A et al. Pseudokystes du pancrèas. Histoire naturelle et indications thrapéutique. Gastroenterol Clin Biol 1994; 18: 886-888.

83. Tenner S, Banks PA. Acute pancreatitis: nonsurgical treatment. World J Surg 1997; 21: 143-148.

84. Friess H, Berberat P, Kleeff J et al. Surgical treatment of infected necrosis. In: Johnson CD and Imrie CW (eds.). *Pancreatic disease. Towards the year 2000.* Second Edition. London: Springer Verlag Ltd. 1999: 101-107.

85. Mann S, Agha A, Mann U et al. Therapeutic plasma exchange. In: Johnson CD and Imrie CW (eds.). *Pancreatic disease. Towards the year 2000.* London: Second Edition; Springer Verlag Ltd 1999: 25-30.

86. Winsor AC, Kanwar S, Li Aget al. Compared with parenteral nutrition, enteral feeding attenuates the acute phase response and improves disease severity in acute pancreatitis. Gut 1998; 42: 431-435.

87. Zazzo JF. Nutrition des pancrèatites äigues. Schweiz Med Wochenschr 1999; 129: 16171625.

88. Baxter JN, Imrie CW. Prospective placebo controlled randomised trial of lexipafant in predicted severe acute pancreatitis. Br J Surg 1997; 84: 1239-1243.

89. Laws HL, Kent RB. Acute pancreatitis: management of complicating infection. Am Surg 2000; 66: 145-152.

90. Ho HS, Frey CF. The role of antibiotic prophylaxis in severe acute pancreatitis. Arch Surg 1997; 132: 487-492.

91. Sainio V, Kemppainen E, Puolakkainen P et al. Early antibiotic treatment in acute necrotising pancreatitis. Lancet 1995; 346: 663-667.

92. De Beaux A, Palmer KR, Carter DC. Factors influencing morbidity and mortality in acute pancreatitis: an analysis of 279 cases. Gut 1995; 37: 121-126.

93. Foitzik T, Klar E, Buhr HJ, Herfarth C. Improved survival in acute necrotizing pancreatitis despite limiting the indications for surgical debridement. Eur J Surg 1995; 161: 187-192.

94. Beger HG, Rau B, Isenmann R, Mayer J. Surgical treatment of acute pancreatitis. Ann Chir Gynaecol 1998; 87: 183-189.

95. Cuilleret J, Balique JG, Barthelemy C et al. Quelle place pour la sphincterotomie endoscopique dans le traitement des pancrèatites äigues ? Chirurgie 1998; 123: 131-137.

96. Raraty MG, Finch M, Neoptolemos JP. Acute cholangitis and pancreatitis secondary to common duct stones: management update. World J Surg 1998; 22: 1155-1161.

97. Nitsche R, Folsch UR, Ludtke R et al. Urgent ERCP in all cases of acute biliary pancreatitis ? A prospective randomized multicenter study. Eur J Med Res 1995; 1: 127-131.

98. Gargiulo A, Barbaro F, Valentini GB et al. La sfinterotomia endoscopica nella pancreatite acuta biliare. Studio multicentrico. Minerva Chir 1998 53: 965-971.

99. Sharma VK, Howden CW. Metaanalysis of randomized controlled trials of endoscopic retrograde cholangiography and endoscopic sphincterotomy for the treatment of acute biliary pancreatitis. Am J Gastroenterol. 1999; 94: 3211-3214.

100. Stanten R, Frey CF. Comprehensive management of acute necrotizing pancreatitis and pancreatic abscess. Arch. Surg. 1990; 125: 1269-1275.

101. Widdson AL, Karanjia ND. Pancreatic infection complicating acute pancreatitis. Br J Surg 1993; 80: 148-154.

102. Bassi C, Falconi M, Sartori N et al. P. The role of surgery in the major early complications of severe acute pancreatitis. Eur J Gastroenterol Hepatol 1997; 9: 131-136.

103. Uhl W, Buchler MW. Technik und ergebnisse der chirurgischen therapie bei akuter pankreatitis. Ther Umsch 1996; 53: 346-353.

104. Branum G, Galloway J, Hirchowitz W, Fendley M, Hunter J. Pancreatic necrosis: results of necrosectomy, packing, and ultimate closure over drains. Ann Surg 1998; 227: 870-877.

105. Rattner DW, Lagermate DA, Lee MJ et al. Early debridement of symptomatic pancreatic necrosis is beneficial irrespective of infection. Amer J Surg 1992; 163: 105-110.

106. Miller BJ, Henderson A, Strong RW et al. Necrotizing pancreatitis: operating for life. World J Surg 1994; 18: 906-911.

107. Uhl W, Vogel R, Buchler MW. Chirurgische therapie der schweren akuten pankreatitis. Schweiz Med Wochenschr 1997; 127: 805-811.

108. Baron TH, Thaggard WG, Morgan DE, Stanlo RJ. Endoscopic therapy for organized pancreatic necrosis. Gastroenterology 1996; 111: 755-764.

109. Ho SH, Frey CF. Gastrointestinal and pancreatic complications associated with severe pancreatitis. Arch Surg 1995; 130: 817-823.

110. Beger HG, Büchler M, Bittner R et al. Necrosectomy and postoperative lavage in necrotizing pancreatitis. Br J Surg 1998; 75: 207-212.

111. Orlando RIII, Welch JP, Akbarry CM et al. Techniques and complications of open packing of infected pancreatic necrosis. Surg Gynec Obstet 1993; 117: 65-71.

112. Bradley EL III. A fifteen year experience with open drainage for infected pancreatic necrosis. Surg Gynec Obstet 1993; 117: 215-222.

113. Hwang TL, Chiu CT, Chen HM et al. Surgical results for severe acute pancreatitis - comparison of the different surgical procedures. Hepatogastroenterology 1995; 42: 1026-1029.

114. Harris JA, Jury RP, Catto J, Glover JL. Closed drainage versus open packing of infected pancreatic necrosis. Am Surg 1995; 61: 612-617.

115. Schachter P, Peleg T, Cohen O. Interval laparoscopic cholecystectomy in the management of acute biliary pancreatitis. HPB Surg 2000; 11: 319-322.

116. Graham LD, Burrus RG, Burns RPh et al. Laparoscopic cholecystectomy in biliary pancreatitis. Am J Surg 1994; 60: 40-43.

117. Zaraca F, Di Paola M, Gossetti F et al. Pancreatite acuta biliare. Ruolo della laparoscopia dopo un'esperienza di chirurgia tradizionale di oltre trenta anni. Ann Ital Chir 1999; 70: 505-511.

118. Uhl W, Muller CA, Krahenbuhl L et al. Acute gallstone pancreatitis: timing of laparoscopic cholecystectomy in mild and severe disease. Surg Endosc 1999; 13: 1070-1076.

119. Tang E, Stain SC, Tang G et al. Timing of laparoscopic surgery in gallstone pancreatitis. Arch Surg 1995; 130: 496-499.

120. Schoenberg MH, Rau B, Beger HG. Diagnose und therapie des primaren pankreasabscesses. Chirurg 1995; 66: 588-596.

121. Wilson C. Management of the later complications of severe acute pancreatitis – pseudocyst, abscess and fistula. Eur J Gastroenterol Hepatol 1997; 9: 117-121.

122. Venu RP, Brown RD, Marrero JA et al. Endoscopic transpapillary drainage of pancreatic abscess: technique and results. Gastrointest Endosc 2000; 51: 391-395.

123. Behrman SW, Melvin WS, Ellison EC. Pancreatic pseudocysts following acute pancreatitis. Am J Surg 1996; 172: 228-231.

124. Watanabe S. Acute pancreatitis: overview of medical aspects. Pancreas 1998; 16: 307-311.

125. Doepel M, Eriksson J, Halme et al. Good longterm results in patients surviving severe acute pancreatitis. Br J Surg 1993; 80: 1583-1586.

126. Seidensticker F, Otto J, Lankisch PG. Recovery of the pancreas after acute pancreatitis is not necessarily complete. Int J Pancreatol 1995; 17: 225-229.

127. Bozkurt T, Maroske D, Adler G. Exocrine pancreatic function after recovery from necrotizing pancreatitis. Hepatogastroenterology 1995; 42: 55-58.

128. Fernandez Cruz L, Wavaro S, Castells A, Saenz A. Late outcome after acute pancreatitis: functional impairment and gastrointestinal tract complication. World J Surg 1997; 21: 169-172.

PANCREATITA CRONICĂ

Mircea Grigorescu, Andrada Seiceanu, Silviu Ciurea

Cadru nosologic

Conceptul de pancreatită cronică s-a cristalizat mai târziu față de cel de pancreatită acută. Individualizarea suferinței pancreatice cronice a fost făcută la început de morfopatologi și chirurgi și, mult mai târziu, s-a realizat conceptul integrativ clinic, funcțional și morfologic.

Calculii pancreatici au fost descriși la necropsie în 1667 de Graaf, iar Friedrich face prima mențiune a legăturii dintre consumul de alcool și existența unei „pancreatite interstițiale cronice". Delimitarea tranșantă a pancreatitei cronice se realizează abia în 1942, de către Lagerlof, iar prima descriere completă a bolii este atribuită lui Comfort și colab. Delimitând conceptul modern al pancreatitei cronice, Comfort Gambill și Baggenstoss (1) au evidențiat totodată legătura cauzală dintre consumul de alcool și suferința pancreatică, debutul la vârstă medie, caracterul evolutiv cronic recurent și au semnalat o serie de complicații ale bolii.

În concepția participanților la simpozionul din 1984 de la Marsilia (2) asupra pancreatitelor, reconfirmată la Roma (3), pancreatita cronică se definește pe criterii clinice, morfologice și funcționale. Din punct de vedere clinic, pancreatita cronică se caracterizează prin dureri abdominale recurente sau persistente, fiind însă posibilă și evoluția nedureroasă. Cu timpul, apar pe plan clinic semnele de insuficiență pancreatică: steatoree și diabet zaharat. Din punct de vedere morfologic, boala constă într-un proces de scleroză neregulată, cu distrugerea și pierderea parenchimului pancreatic exocrin, procesul având distribuție focală, segmentară sau difuză. Funcțional, pancreatita cronică se caracterizează prin deteriorarea funcției pancreatice exo- și endocrine.

Se consideră în prezent că pancreatita cronică are un cadru nosologic eterogen, cu individualități distincte, în funcție de etiologie, patogeneză, istorie naturală și răspuns la tratament. Într-o concepție cuprinzătoare și suficient de elastică, se definește pancreatita cronică prin existența unor modificări permanente ale structurii pancreatice și prezența unor grade variate ale modificărilor funcționale pancreatice, în relație cu gradul pierderii parenchimului funcțional. Evoluția bolii poate fi relativ staționară, cu prezervarea funcțională sau progresivă, conducând la instalarea insuficienței pancreatice exo- și endocrine.

Taxonomia actuală a pancreatitei cronice recunoaște trei categorii majore:

- *pancreatită cronică calcificantă* (litogenă), caracterizată prin fibroză parenchimatoasă, asociată cu precipitate proteice și calculi intraductali și cu leziuni ductale; cuprinde pancreatitele de origine alcoolică, ereditară, tropicală și idiopatică;
- *pancreatita cronică obstructivă* este rezultatul obstrucției ductului pancreatic principal și se caracterizează prin dilatare ductală uniformă, atrofie acinară și, eventual, fibroză;
- *pancreatita cronică autoimună* este caracterizată prin infiltrat inflamator mononuclear, atrofie și fibroză. Se asociază cu boli autoimune (sindrom Sjögren, colangită sclerozantă primitivă).

Epidemiologie

Distribuția geografică a pancreatitei cronice este neuniformă și se suprapune în mare parte cu cea a factorilor majori de risc: alcoolismul și malnutriția.

Pe studii necroptice, prevalența raportată variază între 0,04% și 5%. Un studiu prospectiv efectuat în Europa indică o incidență de 8,2 cazuri noi/100.000 locuitori/an și o prevalență de 26,4 cazuri/100.000 locuitori (4).

Boala este mai frecventă la bărbați față de femei și are o distribuție net diferită, în funcție de grupurile etnice investigate, chiar dacă se raportează la aceeași arie geografică.

Pe populația spitalizată în țara noastră, se apreciază că pancreatita cronică este prezentă la aproximativ 0,94% dintre bolnavi, iar în studii necroptice la 5,19% dintre cazuri (5).

Etiologie

Spectrul factorilor etiologici implicați în producerea pancreatitei cronice este larg (tabelul I), iar ponderea lor variază în funcție de aria geografică.

Etilismul este cauza majoră a pancreatitelor cronice, determinând 38-85% din totalul cazurilor. Cantitatea de alcool consumată zilnic este un factor de risc pentru dezvoltarea pancreatitei. Deși consumul mediu zilnic necesar pentru dezvoltarea pancreatitei cronice este estimat la 150 g alcool pe zi, se opinează că nu există un prag de toxicitate, subiecții susceptibili putând dezvolta boala chiar la consum de 20 g pe zi. Durata consumului este, de asemenea, factor de risc pentru pancreatita cronică (estimativ 10-12 ani pentru femei și 17-18 ani pentru bărbați). Tipul de alcool consumat nu este relevant. Alimentația hipoproteică și hiperlipidică favorizează dezvoltarea pancreatitei. Deficiențele de micronutrienți, frecvent întâlnite la alcoolici, au rol în patogeneza pancreatitei (6). Fumatul, considerat de unii factor de risc pentru pancreatita alcoolică, stimulează litogeneza, probabil prin creșterea secreției de proteine pancreatice (7). Haplotipul HLA B21 este mai frecvent întâlnit în pancreatitele etanolice (3).

Cauzele metabolice sunt rare, reprezentate de: hiperlipoproteinemii de tip I, V și posibil IV, potențate de consumul de alcool și uzul de contraceptive (contraindicate la un nivel à jeun al trigliceridelor serice de peste 750 mg%) și hiperparatiroidism. Se mai individualizează și pancreatita cronică din insuficiența renală cronică.

Factorii nutriționali și toxici sunt implicați în pancreatitele cronice cu distribuție geografică distinctă (Indonezia, India, Africa).

Rolul ***factorilor biliari*** (litiaza biliară, dischinezia sfincterului Oddi) este astăzi acceptat.

Factorii obstructivi realizează un tablou anatomoclinic particular, în care factorul inițiator îl reprezintă obstrucția canalară cronică, de diferite cauze.

Pancreatita cronică ereditară este o formă particulară de pancreatită, iar pancreatita cronică asociată cu *pancreas divisum* realizează o formă de pancreatită obstructivă.

Tabelul I

Etiologia pancreatitei cronice

Alcoolul
Cauzele metabolice
Hipercalcemie
Hiperlipoproteinemie I și V
Insuficiență renală
Cauze ereditare (pancreatita cronică ereditară)
Cauze congenitale (pancreas divisum)
Malnutriție – factori toxici (pancreatita tropicală)
Factori obstructivi
– Leziuni după pancreatita acută severă (pancreatita postacută)
– Carcinom, chistadenom
– Traumatisme
– Stenoză ampulară: carcinom, diverticul perivaterian, chist enterogen duodenal, polipi duodenali
– Procese inflamatorii și infiltrative duodenale cronice: boala Crohn duodenală, tuberculoză, sifilis, limfoame, mielom, amiloidoză, bilharzioza
Disfuncția sfincterului Oddi
Cauze biliare ?
Cauze necunoscute (pancreatita idiopatică)

Patogeneză

Patogeneza pancreatitei cronice alcoolice

Patogeneza pancreatitei cronice este incomplet elucidată. Au fost emise mai multe teorii:

Pancreatita cronică: „boala inițială la nivelul canalelor mici"

Teoria presupune că modificările inițiale au loc la nivelul acinilor și ductulelor și constau în precipitarea proteinelor eozinofile, fenomen care precedă formarea calculilor.

În această viziune patogenetică, pancreatita cronică alcoolică este o variantă a pancreatitei calcificante, fiind de fapt o veritabilă litiază pancreatică. Procesul de constituire a calculilor pancreatici parcurge mai multe secvențe patogenetice

succesive: modificarea biochimismului sucului pancreatic, formarea de precipitate proteice, care constituie obstacole reversibile, formarea calculilor, care reprezintă obstacole canalare ireversibile.

Modificarea biochimismului sucului pancreatic constă în:

- hipersecreția acinară de proteine (probabil mediată colinergic);
- creșterea vâscozității sucului pancreatic (creșterea secreției de glucozamino-glicani, glicoproteine acide și neutre);
- scăderea volumului secreției;
- scăderea concentrației bicarbonatului și a pH-ului;
- creșterea concentrației de calciu (inițial prin stimulare colinergică sau hormonală și ulterior prin creșterea permeabilității membranei ductale);
- creșterea concentrației de lactoferină (care are capacitatea de a produce agregarea proteinelor acidofile;
- scăderea concentrației inhibitorilor agregării: citrat, inhibitorii tripsinei, litostatina (proteina calculilor pancreatici – PSP).

Litostatina, secretată de acinii pancreatici, este un grup eterogen de proteine ce pot fi hidrolizate de către enzimele pancreatice în două componente: litostatina H1 (PSP-S2-5) și litostatina H2 (PSP-S1). Funcția principală a litostatinei H1 este cea de stabilizator al sărurilor de calciu, prevenind precipitarea acestora din soluție, prin blocarea sediilor de creștere a cristalelor. Litostatina H2 este o peptidă cu 133 aminoacizi, glicozilată, care polimerizează, formând fibrile, care reprezintă matricea precipitatelor proteice (7,8,9,10).

În pancreatita cronică calcificată s-a evidențiat scăderea sintezei de ARN mesager pentru PSP-S2-5.

Se consideră că deficitul de litostatină din sucul pancreatic ar fi principalul factor responsabil pentru dezvoltarea pancreatitei cronice, fiind o determinantă genetică, care predispune la dezvoltarea pancreatitei alcoolice, ereditare, hiperlipemice, tropicale, dar nu este exclus nici deficitul său secundar (indus de alcoolism, malnutriție).

S-a descris, de asemenea, rolul unei alte proteine glicozilate, GP2 (localizată pe membrana granulelor de zimogen și secretată în canaliculele pancreatice prin exocitoză), care are omologie structurală cu proteina urinară uromodulina, implicată în producerea precipitatelor proteice în urină. Prin analogie, se presupune că GP2 este implicată în formarea precipitatelor proteice, fiind regăsită, prin cercetări cantitative, concentrată la nivelul precipitatelor și al calculilor (8).

Formarea precipitatelor proteice

Constituie momentul central în litogeneza pancreatică, indiferent de tipul etiologic: etilism, pancreatită tropicală, hipercalcemică, idiopatică. „Dopurile" proteice se evidențiază din stadiile inițiale ale pancreatitei, fiind alcătuite din litostatină, alte proteine, carbonați de calciu, celule pancreatice descuamate. Datorită scăderii debitului de secreție și hipervâscozității sucului pancreatic, „efectul de spălare" este anulat și se realizează mecanismul obstructiv canalar. Prin similitudine cu litiaza biliară se presupune că precipitatele proteice pot juca rolul de centri de nucleere pentru cristalele de calcită.

Formarea calculilor

Reprezintă etapa finală a procesului de litogeneză pancreatică. Calculii sunt alcătuiți din săruri de carbonat de calciu, cristalizat sub formă de calcită (în cantități mici ca vaterită sau aragonită), cantități reduse de fosfați de calciu, proteina calculilor pancreatici, alte proteine și polizaharide.

Cristalizarea este inițiată de ruperea echilibrului între concentrația calciului în sucul pancreatic și sistemul stabilizator antinucleant (PSP, citrat, inhibitorul antitripsinic).

Obstrucția produsă de stenoze și calculi determină dilatarea ductelor, formarea de chisturi și atrofia progresivă a parenchimului (11).

Ipoteza leziunii acinare primare

Leziunile acinare pot fi produse pe mai multe căi, structurate în ipoteze coerente.

Ipoteza metaboliților toxici

Alcoolul și metaboliții săi interferează cu transportul și secreția proteinelor pancreatice, modificând traficul intracelular al proteinelor. Are loc o modificare a fracțiunilor proteice (creșterea tripsinogenului, a chimotripsinogenul, fosfatazei acide și catepsinei B) și se produce fenomenul de colocalizare a enzimelor digestive și a celor lizozomale, cu activarea intrapancreatică a zimogenilor. Descărcarea canalară a enzimelor activate, stimulată de alcool, produce apoi fenomenele menționate în „ipoteza căilor mici", care duce în cele din urmă la formarea de precipitate proteice și calculi (11).

Stresul oxidativ

Xenobioticele implicate în pancreatita cronică pot fi de origine endogenă – din respirația mitocondrială, reacții de peroxidare lipidică la nivelul membranelor celulare sau eliberate din infiltratul inflamator pancreatic – sau de origine exogenă, prin intervenția alcoolului sau a unor agenți poluanți (fumul de țigară și lemn, produse petrochimice, glicozizii cianogeni din cassava) (13,14,15,16,17,18). Apariția lor în pancreas este favorizată de prezența zonelor de ischemie-reperfuzie pancreatice (14).

În pancreasul normal radicalii liberi lipofili sunt metabolizați în două etape: prima etapă, de detoxifiere, se realizează cu ajutorul monooxigenazelor cit P450 dependente CYP (induse de etanol), rezultând substanțe hidrofile supuse în continuare celei de-a doua etape: conjugarea. În cazul pancreatitelor cronice însă, radicalii liberi intermediari pot fi activați de CYP, devenind mai toxici și mai reactivi (14). Aceștia vor putea reacționa cu lipide, proteine sau acizi nucleici, rezultând produși cu rol în patogeneză.

Există mai multe sisteme pancreatice de apărare enzimatică împotriva radicalilor liberi, cum sunt catalaza și superoxid-dismutaza, cel mai important fiind însă seleniu-glutation peroxidaza (17). Dintre sistemele de apărare antioxidantă neenzimatice fac parte: vitamina E, implicată în peroxidarea lipidică, vitamina A cu rol în neuropatia diabetică, vitamina C, acidul uric, beta-carotenul, bilirubina, precum și proteine serice fixatoare de ioni: transferina, ceruloplasmina, haptoglobina, dar a căror importanță este mai redusă (19,20).

Glutationul se sintetizează din metionină și se reface cu ajutorul sistemului NADPH-NADP (14,18). Prin inactivarea radicalilor liberi, glutationul se consumă ireversibil și scade cantitatea disponibilă de precursor al său, S-adenozil metionină, implicat în procesul de exocitoză la nivelul celulelor acinare (13,14).

Ca urmare, se inversează polaritatea secreției și se deversează în interstițiu derivați ai interacțiunii radicalilor liberi cu proteine sau lipide și PAF (factorul de activare plachetară) (16,21). În consecință, se degranulează mastocitele interstițiale, determinând chemotaxie pentru leucocite, se activează colagenazele și activatorii de plasminogen ce intervin în remodelarea tisulară și se eliberează triptaza, adevăratul activator interstițial al tripsinogenului (14).

Celulele din interstițiu: mastocitele, macrofagele activate, celulele stelate precursoare de fibroblaști (22) și adipocitele au rol profibrotic.

În fazele inițiale de boală, din cauza ruperii echilibrului exocitoză-endocitoză, se descarcă cantități excesive de GP2 și proteine în ductele pancreatice. De asemenea, probabil pentru a compensa statusul antioxidant precar, se hipersecretă lactoferină din celulele acinare și mucină din celulele ductale, în același timp scăzând eliberarea de bicarbonat (14).

Toate aceste modificări favorizează precipitarea proteică și formarea de calculi, explicând apariția pancreatitei cronice calcificante.

Ca urmare a expunerii excesive la radicali liberi, pot apărea modificări ale potențialului de membrană mitocondrial, pierderea ATP-ului și moartea celulelor acinare prin necroză, nu prin apoptoză.

Prin descărcarea de substanță P și CGRP (*calcitonin gene related protein*) din celulele mastocitare perineurale, se declanșează reflexe de axon și durere (14).

Interacțiunile neuroimune

În ceea ce privește infiltratul inflamator interstițial, există studii care dovedesc că în pancreatita cronică predomină limfocitele T, având un raport CD4/CD8 inferior celui din sângele periferic, ceea ce arată o acumulare preferențială de limfocite CD8 în pancreas (23,24,25). Acumularea limfocitelor la nivelul pancreasului ar fi consecința intervenției moleculelor de adeziune, care ar acționa asupra celulelor endoteliale, atrăgând limfocitele în interstițiu, în special periductal (26,27).

Se presupune că originea lor este reprezentată de leucocitele intraepiteliale intestinale, deoarece exprimă aceleași integrine cu rol în repararea epitelială (28). În studii experimentale se arată că aceste celule CD8 citotoxice pot fi activate și intrapancreatic, prin exocitoza din celulele acinare a perforinelor (24). Odată activate, limfocitele CD8 declanșează imunitatea mediată celular de tip citotoxic și eliberează local citokine angiogenice și profibrotice (25).

S-a evidențiat intervenția unui număr important de citokine:

- PDGF beta 1 (*platelet-derived growth factor*), cu rol mitogenic și chemoatractant pentru fibroblaste și monocite (28,29);
- LFA-1 (*leukocyte-function associated antigen 1*), cu rol în medierea imună a funcției limfocitelor T (25);
- TGF alfa (*transforming growth factor alfa*) și EGF (*epidermal growth factor*), cu rol în fibrogeneză (30);
- TGF beta este prezent în mod normal în celulele acinare și ductale; în pancreatitele cronice este eliberat, de asemenea, din macrofagele activate și din monocitele interstițiale, mai ales în condiții de hipoxie tisulară (31); are rol în creșterea și diferențierea celulelor inflamatorii, inhibă proliferarea celulelor acinare și ductale și stimulează fibroza, explicând dezvoltarea stricturilor ductale (28,31);
- FGF5 (*fibroblast growth factor 5*), indus de EGF și TGF alfa, eliberat de celulele ductale, stimulează angiogeneza și fibrogeneza (32);
- PAIs (inhibitorul specific de plasminogen), stimulat de TGF beta, are rol în diminuarea proteolizei matricei extracelulare și favorizarea fibrogenezei (33).

Importante pentru fibrogeneză sunt și metaloproteazele (colagenaza 1, gelatinaza) (34) și factorul de creștere al țesutului conjunctiv (35), a căror expresie depinde de TGF alfa și EGF.

Datorită componentei imune evidențiate în țesutul pancreatic, nu se poate exclude intervenția autoimunității în perpetuarea pancreatitei cronice alcoolice. În acest sens pledează asocierea cu boli autoimune (sindromul Sjögren, lupusul, colangita sclerozantă primitivă), creșterea nivelului seric de autoanticorpi și terapia steroidică eficientă la aceste cazuri, unii autori sugerând chiar termenul de pancreatită cronică autoimună în lipsa unei alte etiologii. La acești bolnavi infiltratul inflamator limfomonocitar și fibroza intrapancreatică sunt singurele modificări morfopatologice sugestive de pancreatită cronică.

O ipoteză integrativă presupune evoluția stadială a procesului patologic. Evenimentul inițiator poate fi disfuncția celulelor ductale (determină o scădere a secreției de bicarbonat care, ipotetic, ar putea fi produsă de o mutație a genei fibrozei chistice sau printr-un efect direct asupra schimbătorului clor-bicarbonat) sau un bloc structural care perturbă secreția pancreatică, realizat prin dopuri proteice, stenoze, tumori, calculi sau tulburări funcționale ale sfincterului Oddi. Al doilea eveniment este o perturbare a funcției celulelor acinare, cu activarea enzimelor pancreatice în glandă. Activarea enzimatică pancreatică poate fi consecința colocalizării enzimelor digestive și lizozomale sau a modificărilor membranelor lipidice prin lipoperoxidare. În condiții normale, secreția celulelor acinare și ductale este activată în paralel, asigurând alcalinizarea sucului pancreatic și solubilizarea enzimelor digestive secretate și a GP2. Perturbarea secreției alcaline scade solubilizarea proteinelor intraductale și a GP2, iar disfuncția celulelor acinare perturbă traficul membranar apical (36).

Ipoteza necroză-fibroză

Presupune filiația dintre pancreatita acută și cea cronică și susține că episoadele severe de pancreatită acută, care se asociază cu necroză și fibroză, pot conduce la pancreatită cronică. Ipoteza, avansată de Comfort și colab. încă din 1968, este susținută în principal de datele de morfopatologie, care indică progresiunea dinamică a pancreatitei alcoolice, din stadiile precoce spre cele tardive, începând cu pancreatita acută și terminând cu tabloul clasic de pancreatită cronică (37). Conform acestui concept, în pancreatita acută severă se produc necroza grăsimii interstițiale și fibroza perilobulară. Aceste modificări determină leziuni ale ductelor interlobulare, cu formarea zonelor de stenoză și dilatație. Fluxul secreției pancreatice reducându-se, apar precipitate proteice și calculi. Celulele acinare aferente ductelor stenozate dispar, lăsând loc zonelor de fibroză densă intralobulară.

Ipoteza își găsește suportul și în evoluția pancreatitei ereditare, situație în care secvența necroză-fibroză conduce la dezvoltarea pancreatitei cronice.

Un loc central în procesul de fibroză îl joacă celulele stelate pancreatice, morfologic asemănătoare cu celulele stelate hepatice. În pancreasul normal, celulele stelate se află sub o formă „liniștită" și se identifică prin prezența picăturilor lipidice în citoplasmă, care conțin vitamină A, și prin reacții imunochimice care evidențiază proteinele citoscheletului: desmina și proteina acidă fibrilară glială.

Activarea celulelor stelate se face pe două căi:

- prin mediatori ai inflamației: TGF-β și factorul de activare plachetară, eliberați în cursul proceselor acute de pancreatită (evenimentul pancreatic acut santinelă) ;
- independent de procesele necroinflamatoare, prin acțiunea alcoolului sau a metaboliților săi (în principal acetaldehida) și prin stresul oxidativ, care acționează direct asupra celulelor stelate.

Celulele stelate activate se transformă în celule *miofibroblast-like* care sintetizează proteine ale matricei extracelulare (procolagen III, colagen I, fibronectină, laminină) și formează țesutul fibros caracteristic procesului de pancreatită cronică (38).

În concluzie, pentru apariția fibrozei este necesară o leziune acinară recurentă (prin stres oxidativ: alcool, ischemie sau pancreatite acute recurente, ca în cazul pancreatitei ereditare sau hiperlipemiei), cu eliberare de citokine (TGF beta) cu efect profibrotic.

Patogeneza pancreatitei cronice ereditare

Este o formă de pancreatită cu transmitere autosomal dominantă, cu penetranță de 80%. Boala se caracterizează prin episoade recurente de pancreatită, cu debut din copilărie sau adolescență, dar vârsta de debut se poate deplasa până în decadele 5 și 6. Distribuția pe sexe este egală. Istoricul similar este prezent la cel puțin doi membri ai familiei. Se evidențiază frecvent prezența unor calculi calcificați în ductul pancreatic, în absența unor alți factori inițiatori identificabili (40,41).

Gena pancreatitei ereditare este localizată pe cromozomul 7q 35. S-au identificat două mutații punctiforme ale genei care codifică sinteza tripsinogenului cationic: R117H pe exonul 3 și N21I pe exonul 2 (39). Identificarea unor mutații identice la grupuri rasiale diferite indică heterogenicitatea mutațiilor genei tripsinogenului cationic, însă fără specificitate etnică. Mutația R117 H elimină sediul hidrolizei enzimatice, situat pe lanțul care

unește cele două domenii globulare ale tripsinei, astfel încât în loc să fie hidrolizată, tripsina mutantă, activată prematur, rămâne activă, depășește capacitatea de inhibiție a inhibitorului tripsinic pancreatic și, la rândul ei, activează celelalte enzime digestive, producând autodigestia celulelor acinare. Se presupune că mutația N21I ar modifica structura conformațională a tripsinogenului cationic, reducând astfel inactivarea tripsinei (39). Mutația N21I determină o pancreatită ereditară, asemănătoare celei produse de mutația majoră R117 H, dar la o vârstă de debut mai avansată și cu un tablou clinic mai puțin sever (39,40,42).

Pancreatita cronică poate rezulta, de asemenea, dintr-o mutație a genei fibrozei chistice (regulatorul conductanței transmembranare). La pacienții cu istoric compatibil cu pancreatita ereditară s-au evidențiat mutații ale genei fibrozei chistice (CFTR): L327R și V1190P (43). S-a identificat, de asemenea, o familie care prezenta concomitent mutații ale genei tripsinogenului și CFTR, fără a se putea preciza modul în care interacționează mutațiile celor două gene.

Deficiența sistemelor antioxidante enzimatice și neenzimatice ar facilita evoluția pancreatitei cronice, prin producerea subclinică a radicalilor liberi de oxigen.

Pancreatita cronică din hiperparatiroidism

Apare la 10-15% dintre cazurile de hiperparatiroidism, prin precipitarea calciului intraductal și stimularea secreției de proteine și enzime pancreatice.

Pancreatita cronică din hiperlipemie

Boală autosomal recesivă, apare de obicei în tipul I și V de hiperlipoproteinemie. Debutul bolii este în copilărie. Trigliceridele trec în microcirculație și eliberează acizi grași liberi, activând sistemul stresului oxidativ de peroxidare lipidică.

Pancreatita cronică din pancreasul divisum

S-a postulat că hipertensiunea ductală, datorată unui drenaj inadecvat prin papila minor, ar fi mecanismul pancreatitei cronice în pancreasul divisum.

Pancreatita cronică obstructivă

Prin hipertensiune canalară și modificări circulatorii acompaniate de ischemie se produc leziuni necrotico-inflamatorii pancreatice. Nu apar modificări ductale semnificative, explicând lipsa precipitatelor proteice și a calculilor.

Pancreatita cronică tropicală

În patogeneza acesteia sunt implicați factorul toxic, malnutriția, probabil infecții virale cu virusul citomegalic și parotidita.

Malnutriția proteică induce atrofie acinară și insulară reversibilă. Factorul toxic este reprezentat de ingestia de cianogeni alimentari prezenți în *cassava* și sorgul consumat de populațiile din zonele tropicale. Aceste substanțe sunt supuse autolizei și hidrolizei și generează acid hidrocianic. Dacă ar exista o cantitate suficientă de aminoacizi sulfurați (metionina și cisteina), deficitari în condițiile malnutriției, cianații s-ar putea detoxifica în tiocianați. Substanțele cianogene rezultate interferează cu funcția a numeroase enzime pancreatice, în special cu cele implicate în stresul oxidativ (12).

Morfopatologie

Pancreatita cronică se caracterizează prin trei trăsături majore: fibroză, inflamație și atrofie glandulară, procesul lezional având o distribuție neuniformă. Substratul lezional principal este un proces inflamator cronic sclerozant, care duce la pierderea parenchimului funcțional și la distorsionarea structurii normale a glandei.

Macroscopic, pancreasul este de obicei mărit de volum, datorită lipomatozei și sclerolipomatozei peripancreatice, ca și dilatării sistemului canalar. Uneori, hipertrofia este localizată predominant cefalic și precedă atrofia, întâlnită în fazele avansate de boală. Suprafața este netedă sau boselată, în cazul prezenței chisturilor multiple, realizând aspectul de „hidropancreatoză". În canalele pancreatice sunt prezente precipitate proteice și calculi, cu suprafața neregulată și dimensiuni variabile.

Leziunile histologice constau în fibroză predominant peri dar și intralobulară, modificări parenchimatoase (atrofia lobulilor, dezorganizare și înlocuirea cu țesut fibros), leziuni ale sistemului canalar (fibroză periductală, stenoză sau obstrucții canalare, chisturi de retenție, precipitate proteice și calculi intracanalari), leziuni nervoase (infiltrat inflamator perineural) și modificări vasculare. Alterațiile fibrelor nervoase și eliminarea barierei perineurale pot avea semnificație în fiziopatologia durerii din pancreatita cronică, precum și în inițierea unor arcuri reflexe, care se pot răsfrânge asupra funcției celulelor acinare și vascularizației. Insulele Langerhans își conservă mult timp structura, dar în fazele avansate, fibroza mutilantă determină și distrucția țesutului insular (38).

În funcție de tipul și de repartiția topografică a leziunilor morfologice, s-au adoptat trei termeni descriptivi: pancreatită cronică cu necroză focală, pancreatită cronică cu fibroză segmentară sau difuză și pancreatită cronică cu sau fără calculi (2,3).

Totodată, se delimitează ca entitate distinctă pancreatita cronică obstructivă, caracterizată prin dilatarea sistemului ductal distal față de ocluzia unuia dintre canalele mari, cu atrofia parenchimului acinar și fibroză difuză, uniformă, în general fără calculi (2,3).

Tablou clinic

Simptomele cardinale ale pancreatitei cronice sunt: durerea, manifestările sindromului malabsorbtiv și diabetul zaharat, iar aspectul clinic variabil se explică prin prezența, uneori intricată, a trei factori variabili: puseele de pancreatită acută sau subacută grefate pe fondul cronic al bolii, răsunetul pancreatitei asupra organelor vecine (în principal prin complicații) și distrucția progresivă a parenchimului pancreatic, cu apariția sau accentuarea manifestărilor de insuficiență exo- și endocrină.

Durerea este simptomul major al pancreatitei cronice, dar absența sa nu exclude boala. Sediul este mai frecvent în epigastru, dar poate fi localizată și în hipocondrul stâng sau în regiunea subombilicală. Iradierea caracteristică se face de-a lungul rebordului costal stâng, dar și interscapulo-vertebral sau în regiunea lombară. Este sugestivă iradierea posterioară, transfixiantă, la nivelul vertebrelor D10-D12. Durerea are caracter continuu, ceea ce o individualizează de colicile viscerale, și durată în general de peste 24 de ore, ceea ce o deosebește de colica biliară („durerea pancreatică se măsoară în zile, iar cea biliară în ore"). Numeroși pacienți au durere de tip cronic, cvasicontinuă, alții având însă dureri intermitente, cu lungi perioade nedureroase. Intensitatea este mare, dar nu dramatică, ca în pancreatita acută, și contrastează cu lipsa modificărilor obiective abdominale. Intensitatea durerii impune uneori adoptarea de poziții antalgice (decubit lateral drept sau stâng, poziție genupectorală) sau necesită administrarea de antialgice.

Este sugestivă relația durerii cu alimentația sau consumul de alcool: începe la 12-48 ore de la întreruperea consumului de alcool sau postprandial tardiv (44, 45, 46).

Mecanismul fiziopatologic al durerii este insuficient elucidat. De-a lungul timpului au fost expuse mai multe teorii.

Hiperpresiunea canalară: se produce prin obstacol intern ductal (calculi, stenoze), compresiune externă prin pseudochisturi, creșterea presiunii interstițiale secundară fibrozei sau prin dichinezia sfincterului Oddi (47,48,49,50).

Hiperstimularea pancreatică prin mecanism *feedback* negativ – în pancreatita cronică, leziunile acinilor pancreatici determină o scădere a eliberării de tripsină, care denaturează în mod normal peptidul eliberator de colecistokinină (CCK). Ca urmare, acest peptid în exces va stimula eliberarea de CCK, cu creșterea secreției pancreatice și generarea durerii (51). Creșterea nivelului seric al CCK nu a fost evidențiată în toate cercetările, ipoteza fiind pusă sub semnul întrebării (50).

Factori nervoși – compresiunea nervoasă produsă de fibroza pancreatică a fost infirmată, deoarece s-a constatat creșterea diametrului și a numărului terminațiilor nervoase pancreatice (52). Se presupune existența unui mecanism neuroinflamator, deoarece s-a dovedit că perinervul filetelor nervoase pancreatice este distrus, că există un infiltrat inflamator important perineural și că anumiți markeri de plasticitate neuronală sunt crescuți (proteina p43, receptorul tirozinkinazei A) (53). Neurotransmițătorii implicați ar fi substanța P și CGRP, rezultați din stresul oxidativ pancreatic (14).

Sindromul de compartiment – s-a considerat că fibroza pancreatică ar produce ischemie urmată de descărcare de mediatori ai durerii, dar s-a constatat că, după intervențiile de decompresiune canalară, microcirculația pancreatică revine la normal, în ciuda prezervării fibrozei parenchimului (49).

Sindromul de malabsorbție apare în evoluția naturală a pancreatitei cronice, datorită scăderii rezervei funcționale pancreatice. Din punct de vedere cronologic, insuficiența exocrină pancreatică devine manifestă după o evoluție de 10-20 de ani a pancreatitei cornice, iar manifestările malabsorbtive apar numai după o reducere cu mai mult de 90% a secreției enzimatice pancreatice.

Sindromul de malabsorbție se produce prin tulburări de digestie și se manifestă prin pierdere ponderală și steatoree (prin deficit de lipază, scăderea pH-ului duodenal, datorită scăderii debitului de bicarbonat în secreția pancreatică, și precipitarea acizilor biliari la pH-ul acid, cu reducerea fazei de formare micelară). Azotoreea și malabsorbția hidraților de carbon nu au expresie clinică particulară, fiind evidențiate prin explorări de laborator.

Malabsorbția vitaminică interesează vitaminele liposolubile: A, D, E, K. Este prezentă și malabsorbția vitaminei B12, datorită deficitului activității proteazice pancreatice, necesare pentru clivarea legăturii complexului vitamina B12-proteina R (12,46,47,54).

Diabetul zaharat apare tardiv în evoluția bolii. Se produce prin progresiunea procesului de distrucție glandulară, care interesează și țesutul insular, la care se adaugă perturbarea funcției insulare prin ischemie, ca urmare a compromiterii vascularizației prin procesul inflamator și de fibroză, precum și a reducerii efectului „increținei", care constă în scăderea secreției unor hormoni (peptida insulinotropă glucozo-dependentă), din cauza malabsorbției glucozei, și care determină scăderea eliberării insulinei din celulele insulare (55).

Tulburările homeostaziei glicemice în pancreatita cronică se pot întâlni în ipostaze diferite: diabet zaharat tranzitor, instalat în timpul unui

atac acut; diabet zaharat instalat în trepte succesive prin evoluția recurentă a pancreatitei cronice; apariția diabetului după o evoluție de 10-20 de ani a pancreatitei cronice, la distanță de ultimul episod dureros, secvența diabet zaharat apărut după 15-20 de ani și steatoree după 20-25 de ani fiind patognomonică; apariția diabetului ca primă manifestare a bolii; diabet diagnosticat cu ocazia unei complicații a pancreatitei.

Diabetul zaharat din pancreatita cronică are o evoluție stadială: scăderea rezervelor de insulină, scăderea toleranței la glucoză și diabet manifest (55).

Riscul de a dezvolta diabet crește pe măsura progresiunii bolii și se majorează de trei ori după apariția calcificărilor pancreatice. Drenajul ductal endoscopic sau procedurile chirurgicale elective nu se corelează cu ameliorarea funcției pancreatice endocrine, sugerând faptul că rolul principal în apariția diabetului zaharat este jucat de distrucția parenchimatoasă, prin progresiunea fibrozei, iar obstrucția ductală are un rol minor (56).

Manifestările clinice sunt cele clasice, dominate de pierderea ponderală exprimată. Cetoacidoza și coma diabetică sunt rare, foarte probabil datorită scăderii depozitelor lipidice prin malnutriție. O complicație redutabilă o reprezintă hipoglicemia, în legătură cu tratamentul cu insulină sau hipogliceminante orale.

Examenul obiectiv în pancreatita cronică este sărac și evidențiază deficitul ponderal, semnele carenței vitaminice, spasmofilie, rareori edeme hipoproteinemice și manifestări asociate complicațiilor. Uneori, se evidențiază o sensibilitate în punctul Mallet-Guy, sub rebordul costal stâng, corespunzător proiecției cozii pancreasului.

Explorări diagnostice

Explorări imagistice

Radiografia abdominală pe gol arată calcificări pancreatice intraductale sau, mai rar, intraparenchimatoase. Prezența calcifierilor indică diagnosticul de pancreatită cronică de obicei avansată, dar nu poate orienta asupra insuficienței secretorii exocrine sau endocrine. Scăderea mărimii sau dispariția calculilor poate sugera dezvoltarea unui cancer pancreatic (12).

Radiografia gastrointestinală cu substanță de contrast evidențiază în pancreatita cronică hipertrofică lărgirea cadrului duodenal, creșterea spațiului retrogastric, amprentarea marii curburi a stomacului, coborârea joncțiunii duodenojejunale.

Ultrasonografia arată modificări:

– majore de pancreatită cronică:

- dilatări de Wirsung > 3mm;
- chisturi cu diametrul > 1 cm;
- calcificări și

– minore de pancreatită cronică:

- contur boselat, neregulat;
- modificări de dimensiuni: creștere în formele hipertrofice, atrofie în cele atrofice;
- neomogenitate: zone hiperecogene datorate fibrozei, alternând cu zone transonice datorate chisturilor.

– modificări ale CBP: compresie prin capul pancreatic hipertrofic, pseudochisturi sau calcificări cefalice (57) (fig.1, 2).

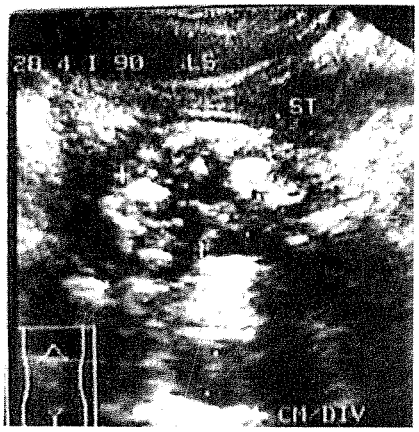

Fig. 1. Pancreatita cronică – ultrasonografie (calcificări pancreatice).

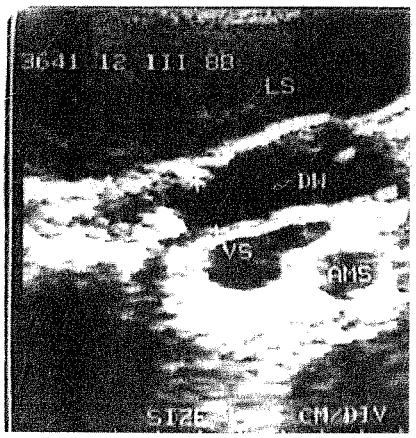

Fig. 2. Pancreatita cronică – ultrasonografie (calcul pancreatic intraductal).

Examinarea ecografică Doppler arată o scădere a fluxului sangvin pancreatic în pancreatitele cronice (58).

Ecoendoscopia evidențiază anomalii ale parenchimului:

- focare hiperecogene de 1-2 mm;
- linii hiperecogene;
- lobularitate de 2-5 mm;
- chisturi > 2mm;

- umbrele calcificărilor;
- dilatări canalare > 3 mm la nivelul capului, > 2 mm la nivelul corpului, > 1 mm în coadă;
- hiperecogenitatea pereților ductelor;
- neregularități;
- ramuri secundare vizibile.

Face posibilă localizarea precisă a chisturilor, apreciază relația lor cu structurile adiacente și gradul de maturație al peretelui chistic. Permite diagnosticarea pancreatitelor incipiente, care nu au modificări la pancreatografia retrogradă endoscopică (59, 60, 61,62).

Tomografia computerizată *(TC)* poate evidenția semne care exprimă cu certitudine o suferință pancreatică cronică (chisturi pancreatice, calcificări, litiază pancreatică) sau semne incerte de afectare pancreatică cronică (modificări de volum, de formă și contur, de structură). Modificările pot fi cuantificate și permit o stadializare a pancreatitei (63) (tabelul II).

Tabelul II

Clasificarea pancreatitei cronice pe baza TC

Aspect normal:
- canal principal 2 mm
- dimensiune și formă normală a pancreasului
- parenchim omogen

Echivoc: unul dintre următoarele semne:
- Wirsung între 2-4 mm
- ușoară hipertrofie (2 x normal)
- parenchim eterogen

Ușoară: două sau mai multe semne:
- Wirsung între 2-4 mm
- ușoară hipertrofie
- parenchim eterogen

Moderată:
- chisturi < 10 mm
- neregularități canalare
- pancreatită acută focală
- creșterea ecogenicității pereților ductali
- neregularități de contur

Severă: oricare dintre modificările de mai sus plus una sau mai multe dintre următoarele:
- chisturi 10 mm
- defecte de umplere intraductală
- calculi
- stenoze canalare
- neregularități severe canalare
- interesarea organelor adiacente

Afectarea unei treimi sau mai puțin din glandă reprezintă modificări focale.

Rezonanța magnetică nucleară prin colangiopancreatografie RMN (CP-RM) vizualizează mai bine modificările ductelor principale și secundare, dar nu evidențiază direct calculii. Nu poate diferența stenozele pancreatice benigne de cele maligne, dar sugerează o cauză malignă dacă există invazie peripancreatică și metastaze hepatice. Comunicarea pseudochisturilor cu sistemul canalar nu este întotdeauna vizualizată. Alături de angiografia 3D, RM ar avea rol în diferențierea pancreatitei cronice de cancerul pancreatic.

Metoda este utilă la bolnavii care nu pot beneficia de colangiopancreatografie retrogradă endoscopică din motive tehnice (64,65).

Colangiopancreatografia endoscopică retrogradă *(CPRE)* permite evidențierea sistemului canalar, locul preferențial al leziunilor în pancreatita cronică calcificantă. Din punct de vedere semiologic, anomaliile cele mai specifice întâlnite la nivelul canalelor principal și secundare sunt: neregularități, dilatații, stenoze, calculi, fistule, chisturi comunicante (tabelul III) (66) (fig. 3,4).

Tabelul III

Clasificarea modificărilor CPRE în pancreatita cronică

Normal
- Canal principal normal
- Fără modificări ale ramurilor laterale

Echivoc
- Canal principal normal
- Mai puțin de trei ramuri laterale anormale

Ușor
- Canal principal normal
- Mai mult de trei ramuri laterale anormale

Moderat
- Modificări ale canalului principal ± modificări ale ramurilor laterale

Sever
- Oricare dintre modificările anterioare, plus unul sau mai multe dintre următoarele semne:
  - cavități >10 mm
  - defect de umplere ductală calculi
  - obstrucție ductală (stenoze)
  - neregularități importante ale wirsungului
  - interesarea organelor adiacente

Când afectarea interesează 1/3 sau mai puțin din pancreas, modificările sunt considerate focale.

Fig. 3. CPRE – pancreatita cronică, formă medie.

Fig. 4. CPRE – pancreatita cronică, formă severă cu obstrucție și dilatare a căii biliare principale.

CPRE poate evidenția prezența pancreasului *divisum*, ca posibil substrat al pancreatitei.

Se apreciază că indicațiile de CPRE în pancreatita cronică sunt:

- *utile:* diagnostic incert de pancreatită cronică sau cancer, permițând recoltarea de suc pancreatic pur;
- *indispensabile:* bilanț preoperator în pancreatite cronice dureroase și/sau complicate.

Limitele acestei examinări sunt reprezentate de: eșecul în opacifierea wirsungului (7%), pancreatograma normală nu exclude diagnosticul de pancreatită cronică, anomaliile minore canalare nu sunt specifice pancreatitei cronice, ele pot apărea și la vârstnici sau pancreatită acută; un aspect de pancreatită cronică poate fi cancer și invers (67).

Mai nou, se are în vedere pancreatoscopia, care poate evidenția stenoze, calculi, deformări ale canalului pancreatic principal, care ar putea direcționa mai bine litotripsia electrohidraulică.

Explorări funcționale

Funcția exocrină pancreatică

Testele de stimulare hormonală, cu determinarea concentrației și, în principal, a debitului enzimatic în sucul duodenal, după administrarea de secretagogi exogeni, constituie „standardul de aur" pentru aprecierea rezervei funcționale pancreatice. Sunt indicate în două circumstanțe: pacienți cu pierdere ponderală inexplicabilă, steatoree sau diabet și la pacienți cu durere abdominală sugestivă pentru pancreatita cronică, dar cu explorări morfologice negative (54). Trebuie menționată valoarea redusă a testelor pentru recunoașterea pancreatitei incipiente (12,68).

Dintre testele de explorare funcțională indirectă, testele orale: BT-PABA și pancreolauril au cea mai largă răspândire, fiind însă grevate de rezultate atât fals negative, cât și fals pozitive (69).

Determinarea concentrației fecale a enzimelor pancreatice este reconsiderată, prin disponibilitatea tehnicilor cu anticorpi monoclonali pentru cuantificarea elastazei. Dozarea elastazei fecale are specificitate superioară chimotripsinei și prezintă avantajul că nu trebuie întrerupt tratamentul substitutiv enzimatic în perioada dozării (70,71,72).

Concentrația serică a enzimelor pancreatice are valoare redusă: concentrație scăzută în pancreatita cronică avansată, valori crescute în puseele de acutizare sau în prezența pseudochisturilor. Un raport scăzut amilază/lipază se corelează semnificativ cu pancreatita cronică avansată.

Explorarea utilizării lipidice face apel la determinarea steatoreei chimice sau teste radioizotopice (73). În practică se utilizează determinarea concomitentă a steatoreei și a excreției urinare a D-xilozei. O creștere izolată a steatoreei pledează pentru maldigestie (74).

Deoarece maldigestia secundară insuficienței exocrine pancreatice apare tardiv, când se pierde peste 90% din funcția exocrină pancreatică (54), se propune utilizarea unui test nou, care se bazează pe încorporarea grăsimilor în chilomicroni, fenomenul reprezentând „calea finală comună" a absorbției grăsimilor. Procesul este dependent de concentrația apo-B48, care se regăsește în învelișul exterior al chilomicronilor. În pancreatita cronică cu steatoree s-a evidențiat existența unei concentrații scăzute a apo-B48 la 4 ore postprandial, față

de subiecții sănătoși sau cei cu diabet zaharat (74).

Determinarea procolagen-III-peptidului (PIIIP) indică activitatea fibrogenetică pancreatică și poate fi utilizată ca indice de prognostic.

Funcția endocrină

Se evaluează prin efectuarea testului de toleranță la glucoză, a glicemiei, glicozuriei sau insulinemiei, radioimunologic. Determinarea glucagonemiei și a polipeptidei pancreatice este rezervată mai mult pentru scopuri de cercetare.

Forme clinice

Pancreatita ereditară se întâlnește în familii cu antecedente heredocolaterale de pancreatită cronică. Clinic, se caracterizează prin pusee repetitive de pancreatită și steatoree. Calculii pancreatici sunt foarte frecvent întâlniți.

Factorii precipitanți ai puseelor de pancreatită sunt alcoolul, dieta bogată în lipide, tulburările emoționale. Riscul de cancer pancreatic după câteva decenii de evoluție atinge 40% (12,39,41).

Pancreatite cronice nealcoolice cu distrucția ductelor – se apreciază că sunt răspunzătoare pentru 10-30% din totalul pancreatitelor cronice și par să reprezinte un cadru eterogen. Eticheta nu poate fi menținută decât după excluderea riguroasă a factorilor etiologici identificabili și după efectuarea CPRE, care exclude prezența unui *pancreas divisum*. Un rol poate fi jucat de disfuncția sfincterului Oddi (definită ca o creștere a presiunii bazale sfincteriene de peste 40 mmHg).

Distribuția pe sexe este aproximativ egală. Tipul juvenil apare în medie la 19 ani, evoluează cu durere ce descrește în timp și progresează lent spre apariția calcificărilor și a insuficienței exocrine pancreatice. Tipul senil apare în medie la 56 de ani, durerea lipsind în 54% dintre cazuri. Diabetul apare târziu, după instalarea insuficienței exocrine pancreatice; peste 50% dintre cei cu insuficiență exocrină severă nu prezintă diabet după o evoluție de 8-10 ani (12).

Pancreatita cronică autoimună a fost individualizată de Yoshido și colab. (75) și se caracterizează prin:

- creșterea nivelului de gamaglobuline și IgG;
- prezența autoanticorpilor (în ordine descrescândă: antianhidrază carbonică II, antilactoferină, antinucleari, antifactor reumatoid, antimușchi neted);
- creștere difuză în dimensiuni a pancreasului;
- îngustare difuză, neregulată a canalului pancreatic principal la CPRE;
- modificări morfologice de fibroză, cu infiltrat limfocitar exprimat cu celule T în jurul ductelor pancreatice, care determină îngustarea difuză și neregulată a sistemului canalar și care poate evolua spre distrucție canalară și fibroză;
- absența simptomatologiei sau o simptomatologie ușoară, fără pusee acute de pancreatită;
- absența calcificărilor pancreatice;
- absența chisturilor pancreatice;
- asociere posibilă cu alte boli autoimune (sindrom Sjögren, colangită primitivă sclerozantă, ciroză biliară primitivă);
- eficiența corticoterapiei, care sugerează și eticheta de „pancreatită cronică reversibilă".

Frecvența asocierii cu sindromul Sjögren a impus chiar o subdiviziune a pancreatitei cronice autoimune, cu și fără sindrom Sjögren, subtipul care evoluează cu absența acestui sindrom întâlnindu-se mai frecvent la pacienții în vârstă, iar asocierea predominant la femei.

Se presupune intervenția unui mecanism imun de tip Th_1 (producere de IL-2, TNF-α, interferon γ, activarea macrofagelor, stimularea imunității de tip celular, citotoxicitate) amorsat de autoantigeni, reprezentați foarte probabil de anhidraza carbonică sau lactoferina (76).

Pancreatita cronică tropicală – clasic este descrisă ca fiind o afecțiune pancreatică caracterizată prin „dureri abdominale recurente care survin la vârsta copilăriei, diabet zaharat în jurul vârstei pubertății și moarte în floarea vieții" (Gee Varghese, 1968).

Boala este mai frecventă la sexul masculin. Durerea severă debutează în primele două decade de viață și survine sub formă de atacuri dureroase recurente, cu durată de ore sau zile, fiind accentuată de alimentație.

Diabetul zaharat, instalat concomitent sau înaintea sindromului dureros, are o mare labilitate, fiind marcat de episoade hipoglicemice; de aceea, tratamentul cu insulină nu este întotdeauna indicat. Cetoacidoza diabetică este rară, iar complicațiile cronice ale diabetului (renale, retiniene, neurologice) sunt determinate de durata evoluției sale. La ora actuală decesul survine mai târziu și nu se mai datorează malnutriției sau tuberculozei, ci cancerului pancreatic și nefropatiei diabetice (12,76).

Pancreatita cronică obstructivă se caracterizează printr-o netă ameliorare după îndepărtarea obstacolului, cu regresia dilatării ductale și a insuficienței exocrine pancreatice. Fibroza regresează pentru că predomină fracțiunile colagenului cu durata de înjumătățire scurtă: fibronectina, laminina, procolagenul III, colagenul III (12).

Din punct de vedere clinic, se disting forme dureroase, nedureroase și cu pusee acute pe fond cronic.

Evoluție

Pancreatita cronică se caracterizează prin modificări morfologice ireversibile, care conduc la apariția pe plan clinic a insuficienței exocrine și endocrine pancreatice. Evoluția depinde de etiologia bolii, fiind mai rapidă în cea etanolică. Clasic, se descriu trei stadii:

- stadiul latent sau subclinic, cu modificări histologice și posibil funcționale și imagistice;
- stadiul de pancreatită cronică dureroasă cu atacuri recurente sau durere persistentă;
- stadiul complicațiilor și insuficienței pancreatice.

Evoluția cronică a bolii poate fi marcată de posibile episoade de acutizare (în terminologia veche „pancreatita cronică recurentă"), cu exacerbarea simptomatologiei pancreatice și creșterea concentrației enzimelor pancreatice în ser și urină.

S-au descris două tipuri evolutive distincte în cadrul pancreatitei cronice etanolice: tipul progresiv și tipul neprogresiv. Tipul progresiv se caracterizează prin atacuri acute recurente de pancreatită timp de 5-6 ani, care sunt urmate de apariția tabloului clinic dureros; după o evoluție de aproximativ 13 ani se instalează insuficiența exocrină și după 20 de ani insuficiența endocrină. Calcificările apar după o evoluție medie de aproximativ 8 ani, cu limite foarte largi. Se pare că evoluția progresivă este dependentă de doi factori: severitatea și frecvența atacurilor acute de pancreatită și modificările canalare identificate la CPRE (45,46,47).

La 15-20% dintre bolnavii cu pancreatită alcoolică nu apar calcificări pancreatice și insuficiență exocrină sau endocrină (45). Excluderea consumului de alcool se pare că nu influențează semnificativ rata progresiunii bolii și nici simptomatologia dureroasă în fazele avansate de boală, dar ar scădea incidența diabetului zaharat.

Complicații

Evoluția pancreatitei cronice este marcată de posibilitatea apariției unor numeroase complicații (tabelul IV).

Obstrucția sistemului de drenaj pancreatic

Pseudochisturile pancreatice (20-40% dintre cazurile de pancreatită cronică) sunt colecții fluide localizate în pancreas sau peripancreatic, având de obicei legătură cu sistemul canalar pancreatic și fiind lipsite de înveliș epitelial propriu (12).

Tabelul IV

Complicațiile pancreatitei cronice

Pancreatice
Diabet zaharat
Cancer pancreatic
Obstrucția sistemului de drenaj pancreatic
Pseudochisturi, chisturi
Compresiune și stenoza organelor adiacente
CBP, stomac, duoden, colon, aparat urinar
Complicații vasculare
Hipertensiune portală globală sau sectorială prin tromboza de venă portă sau splenică
Pseudoanevrisme
Infarctarea și necroza viscerelor adiacente
Serozite enzimatice
– ascită, pleurezie, pericardită și
– fistule (interne sau externe)
Necroza grăsoasă metastatică
Scăderea competenței imune
Osteomalacie și necroza capului femural

Au fost implicate două mecanisme de formare: creșterea presiunii intraductale care favorizează ruptura ductală și extravazarea sucului pancreatic intra- sau peripancreatic, fără semne de inflamație activă, conținutul său fiind clar (chist de retenție); inflamație activă pancreatică asociată cu necroză grăsoasă parenchimatoasă și extravazarea sucului pancreatic din ductele pancreatice mici, cu extindere ulterioară intra- sau peripancreatic, conținutul său fiind tulbure (chist postnecrotic) (77). Pseudochisturile pot fi simptomatice, cu simptomatologie variată, în funcție de extinderea spre bursa omentală, epiplon, splină, colon, stomac, duoden sau retroperitoneu. Triada clinică sugestivă este durere (cauzată de compresiunea asupra organelor din jur sau de apariția unor complicații), pierdere ponderală și masă tumorală abdominală (12,78). Pseudochistul cefalic poate evolua cu icter prin compresiunea CBP.

Diagnosticul se bazează, în principal, pe explorări imagistice: ecografie, TC, CPRE. Semnificație diagnostică au hiperamilazuria persistentă, cu sau fără hiperamilazemie, și creșterea fracțiunii termolabile a amilazei, chiar în prezența unei amilazemii normale (79).

Pseudochisturile acute evoluează spre rezoluție spontană în până la 85% dintre cazuri. Cele cronice

și, în special, mai mari de 6 cm, nu au tendință spre resorbție, deși sunt mai stabile din punct de vedere evolutiv. Rata complicațiilor crește cu vechimea pseudochistului.

Complicațiile sunt reprezentate de hemoragii, de obicei asociate cu pseudoanevrisme, fistulizare în viscerele de vecinătate (stomac, duoden, jejun, colon) sau în torace (pleureuzii, chilotorace), ruptură liberă în cavitatea peritoneală, infecții și fenomene de compresiune asupra formațiunilor anatomice învecinate.

Diagnosticul diferențial cu chistadenomul și chistadenocarcinomul se face cu ajutorul RMN, CPRE și citologiei conținutului.

Complicații vasculare

Complicațiile vasculare sunt reprezentate de hipertensiunea portală prin tromboza venei porte, hipertensiunea portală sectorială, prin tromboza venei splenice, macroanevrisme arteriale, eroziuni și necroze vasculare și infarctarea viscerelor adiacente.

Pseudoanevrismele (5-10%) rezultă din autodigestia enzimatică a pereților arterelor pancreatice sau peripancreatice sau prin erodarea unei artere viscerale de către un pseudochist stabilizat. Mai frecvent afectate sunt arterele splenică, gastroduodenală, pancreaticoduodenală, hepatică. Se pot rupe în tractul gastrointestinal (cel mai frecvent), într-un pseudochist, în vena portă sau în retroperitoneu. Hemoragia poate fi lentă, intermitentă sau acută, masivă. Se manifestă clinic prin durere abdominală (produsă prin distensia pseudochistului, a venei porte sau a wirsungului), masă abdominală pulsatilă și semne de șoc hemoragic. Diagnosticul se bazează pe endoscopia digestivă superioară, care poate evidenția scurgere de sânge la nivelul papilei lui Vater. Dacă nu este relevantă, se efectuează ecografie Doppler sau TC cu substanță de contrast, care evidențiază structura vasculară afectată, înconjurată de un hematom hipoecogen. Ulterior, se recurge la angiografie selectivă (12).

Tromboza venei splenice (2%) apare din cauza inflamației și procesului fibrotic din cadrul pancreatitei cronice. Se manifestă prin varice gastrice, mai rar esofagiene, iar rata HDS nu este cunoscută (12).

Infarctarea și necroza viscerelor adiacente pot reprezenta o sursă de sângerare majoră, adesea greu de controlat. Interesează stomacul, duodenul, colonul transvers sau splina și se produc în cursul unor pusee de pancreatită acută, cu necroză pancreatică și peripancreatică. Complicațiile splenice au la origine un infarct splenic, care poate îmbrăca mai multe forme de manifestare: infarct limitat, infarct total cu necroză splenică, infarct subcortical, care poate provoca ruptura spontană a splinei, infarct suprainfectat, cu abces splenic.

Se tratează prin ocluzia venei porte, a mezentericei superioare, eventual a splenicei; după prima hemoragie se practică splenectomia.

Fenomene de compresiune și stenoză a organelor adiacente

Pancreasul, modificat inflamator, și pseudochisturile pancreatice, în raport cu diferite segmente ale tractului gastrointestinal, determină producerea unor modificări inflamatorii, fibroase și compresive: stenoză coledociană, pilorică, duodenală, a joncțiunii duodenojejunale, modificarea raporturilor anatomice la nivelul intestinului subțire, subocluzii intestinale.

Obstrucția CBP apare în 5-10% dintre cazuri. Simptomele clinice includ icterul, durerea, asociind eventual semne de colangită. Uneori poate să apară icter intermitent, ca urmare a unui proces inflamator acut de la nivelul capului pancreatic. Din cauză că cei mai mulți pacienți sunt alcoolici, e important de evidențiat o hepatopatie concomitentă, din acest motiv unii autori recomandând biopsia hepatică. Ecografia, CPRE și colangiopancreatografia RMN evidențiază dilatarea CBP proximale, îngustarea CBP distale, prezența unui pseudochist compresiv sau a unui cancer de cap de pancreas ce comprimă CBP.

Obstrucția duodenală (5%) se datorează fibrozei capului pancreatic, dar și abceselor sau pseudochisturilor. Clinic, se manifestă prin dureri abdominale și vărsături.

Stenoza colonului transvers sau descendent este rezultatul difuziunii loco-regionale a sucului pancreatic de pe fața anterioară a pancreasului pe foițele mezocolonului. Se localizează predominant la nivelul unghiului stâng al colonului. Irigografic, stenoza este largă, cu desenul mucos păstrat, absența ulcerațiilor, iar arteriografic zona apare hipervascularizată.

Serozitele enzimatice și fistulele

Apar mai frecvent la pacienții cu pancreatită de etiologie etilică, cu Wirsung dilatat, tortuos, care prezintă pseudochisturi. Mecanismul de producere este fisurarea unui pseudochist sau a canalelor pancreatice. Dacă fisurarea se produce pe fața anterioară a pancreasului, prin fistulă pancreatică internă, sucul pancreatic difuzează în cavitatea peritoneală, rezultând ascita pancreatică. Dacă fistula pancreatică este situată pe fața posterioară, sucul pancreatic difuzează în retroperitoneu, apoi în mediastin sau cavitatea pleurală, dând naștere unor colecții pleurale. Se poate asocia cu pericardita enzimatică. Rareori se formează fistule pancreatice externe spontane, de obicei acestea fiind cauzate de traumatisme intraoperatorii.

Diagnosticul biologic se bazează pe triada: creşterea amilazei serice (inconstantă), conţinutul crescut în amilază şi în proteine (> 3 g%) a revărsatului pleural sau peritoneal. CPRE evidenţiază discontinuitatea sistemului canalar.

Cancerul pancreatic

Se acceptă tot mai mult ideea că pancreatita cronică este un factor de risc pentru cancerul pancreatic, riscul fiind mai mare pentru pancreatitele ereditare, unde riscul cumulativ de cancer pancreatic atinge 40% la 70 de ani. Există anumite elemente comune ale celor două patologii: atrofia acinară, dediferenţierea şi metaplazia ductală, reacţia stromală cu proliferare fibroblastică, supraexpresia EGF, TNF alfa şi beta (80,81,82). Fumatul, dar nu şi alcoolul, constituie un factor de risc suplimentar pentru cancerul pancreatic.

S-a emis ipoteza că apariţia cancerului ar fi secundară hiperplaziei epiteliului canalar. Rezultatele histopatologice arată însă că pot exista şi leziuni plane ca punct de plecare pentru malignizare. S-a presupus că în malignizarea pancreatitei cronice intervin molecule de adeziune intracelulară ICAM1 şi vasculară VCAM ce facilitează interacţiunea celulelor inflamatorii cu endoteliul, eliberează citokine cu rol în angiogeneză şi facilitează migrarea celulară tumorală transendotelială şi metastazarea. De asemenea, intervin proteinele Id1 şi Id2, cu rol în sinteza ADN-ului, inhibarea diferenţierii şi care cresc proliferarea celulară (83). S-au căutat markeri ai transformării maligne a pancreatitei cronice, dar nici dozarea antigenului CA19-9 din ser, nici detectarea mutaţiilor genei K-ras (implicată în multe tumori epiteliale) din sucul pancreatic nu au fost satisfăcătoare (84,85). Detectarea mutaţiei genei p53 în sucul pancreatic şi a nivelului seric de neopterină ca markeri specifici cancerului pancreatic necesită încă evaluări (86). Certitudinea diagnosticului este dată numai de examenul citologic, citochimic sau de analiza genetică pe celulele pancreatice obţinute prin biopsie sau prin citologia prin periere (87,88).

Diagnostic pozitiv

Cuprinde diagnosticul confirmativ (pe criterii clinice, funcţionale şi imagistice), stabilirea etiologiei, prezenţa şi stadiul insuficienţei exocrine şi endocrine, forma clinică şi evaluarea complicaţiilor.

Diagnostic diferenţial

Formele dureroase se diferenţiază de durerea din ulcerul gastroduodenal, cancerul gastric, durerea biliară, ateroscleroza mezenterică cu sindrom malabsorbtiv, porfiria acută intermitentă. Istoricul, contextul clinic şi explorările dirijate biochimice şi imagistice elucidează diagnosticul.

Malabsorbţia din pancreatită trebuie diferenţiată de alte sindroame malabsorbtive şi în principal de enteropatia glutenică şi boala Crohn.

Principala problemă de diagnostic diferenţial este cea cu cancerul pancreatic şi se bazează, în special, pe metode imagistice. Ecografia, TC şi CPRE au împreună o acurateţe diagnostică de 90% (89). Uneori însă, semnele CPRE de cancer pancreatic (stenoza bruscă a wirsungului cu dilatare în amonte sau întrerupere, stenoza mai lungă de 10 mm, stenoza dublă de wirsung şi coledoc, stenoze biliare scurte şi neregulate) pot fi greşit interpretate ca benigne. Ecoendoscopia rămâne inferioară CPRE ca performanţă de diagnostic (90,91) pentru cancerul pancreatic ce complică pancreatita cronică (precizie de diagnostic 68 versus 79%) (115). Citopuncţia percutanată ghidată ecografic sau TC, ca şi citologia sucului pancreatic sau brasajul canalelor pancreatice, are o sensibilitate de până la 80% (92,93). Unii markerii serici, ca antigenul CA19-9 peste 300U/ml şi neopterina serică, pot orienta diagnosticul (94). În unele cazuri, diagnosticul nu poate fi stabilit decât prin laparotomie cu biopsie.

Prognostic

Pancreatita cronică este, în cele mai multe cazuri, o boală progresivă, practic nevindecabilă, cu multiple complicaţii care survin pe parcursul evoluţiei sale.

Rata mortalităţii, după 7-10 ani de evoluţie este înaltă în formele progresive. Cazurile de deces sunt legate de evoluţia naturală a bolii, prin complicaţiile acesteia, boli maligne şi hepatopatii asociate. Suprimarea consumului de alcool creşte speranţa de viaţă.

Tratament

Excluderea factorilor cauzali

Având în vedere ponderea etilismului în etiologia pancreatitei cronice în aria noastră geografică, excluderea consumului de alcool este dezideratul principal. Abstinenţa influenţează nu doar durerea, dar poate favoriza şi o restaurare parţială a funcţiei exocrine pancreatice, care ar putea fi pusă pe seama eliminării puseelor de pancreatită acută şi a regenerării acinare.

În măsura în care se poate accepta o etiologie biliară a pancreatitelor cronice, tratamentul adresat în principal litiazei complicate poate reprezenta un obiectiv terapeutic cauzal.

Pentru pancreatita cronică obstructivă îndepărtarea obstacolului cicatricial-stenozant tumoral

sau inflamator conduce la recuperarea parțială a funcției exocrine pancreatice.

Alimentația

Tendințele de ordin restrictiv au fost treptat abandonate, tinzându-se spre o alimentație completă și echilibrată. Regimul alimentar trebuie să asigure un aport de 2500-3000 calorii/24 h. Restricțiile sunt limitate la băuturile alcoolice și cafea și urmăresc evitarea stimulării brutale a secreției pancreatice, care în condițiile unei tulburări de drenaj determină distensia canalară și apariția durerii.

Restricția de lipide se bazează pe constatarea existenței unui paralelism între ingestia și excreția lipidică. S-a constatat totuși că un aport lipidic ridicat asigură și o absorbție lipidică mai crescută, probabil și printr-un efect protector față de inactivarea enzimelor pancreatice în cursul tranzitului intestinal (95). În cazurile cu steatoree importantă și deficit ponderal greu de controlat, se recurge la administrarea de trigliceride cu lanț mediu, care nu necesită lipoliză pancreatică intraluminală și formare micelară.

Aportul de cruditați se reduce, având în vedere efectul fibrelor alimentare asupra enzimelor pancreatice (adsorbție, sechestrare în gelul format de fibre) (96).

Nutriția parenterală totală este indicată la subiecții cu pseudochisturi (mai ales în cadrul pancreatitei acute) sau la cei cu ascită pancreatică, pentru menținerea unei bune stări de nutriție, făcând posibilă așteptarea pentru o rezolvare conservativă sau o intervenție chirurgicală ulterioară.

Tratamentul insuficienței exocrine pancreatice

Tratament substitutiv

Indicații

Tratamentul substitutiv cu fermenți pancreatici este indicat în pancreatitele cronice cu insuficiență exocrină pancreatică, relevată de steatoree, care depășește 15 g/24 h, creatoree, diaree, manifestări dispeptice sau combinații ale acestora.

Scopul tratamentului

Administrarea preparatelor enzimatice urmărește abolirea steatoreei și a creatoreei, pozitivarea bilanțului azotat și normalizarea greutății corporale.

Preparate

Preparatele enzimatice utilizate sunt preparate de pancreatină, extract din pancreasul porcin, cu conținut variabil în fermenți pancreatici. Unora dintre ele li se asociază proteaze vegetale – bromelin (Nutrizym), celulază (Cotazym), hemicelulază (Festal), acizi biliari sau bilă de bou purificată.

Preparatele sunt condiționate sub formă de *tablete* (Viokase, Pancreatin, Zypan) sau *capsule* (Cotazym, Panteric), care își eliberează rapid conținutul în stomac, ceea ce în condițiile unui chimism gastric normal duce la pierderea rapidă și ireversibilă a mai mult de 90% din activitatea enzimatică (54). *Tabletele enterosolubile* (Festal, Mexase, Pancrease, Enzypan, Pancreax forte, Nutrizym) își eliberează conținutul la nivelul duodenului și intestinului subțire, la un pH mai mare de 6,5. Eficiența preparatelor enterosolubile este limitată de timpul de retenție gastrică și pH-ul duodenal. *Microsferele enterosolubile* (Pancrease, Kreon) au avantajul că, datorită diametrului mai mic de 2 mm, elimină posibilitatea retenției intragastrice prelungite și se amestecă mai omogen cu chimul alimentar (97,98).

Eficiența tratamentului de substituție enzimatică depinde de trei factori:

- doza: trebuie asigurată o concentrație critică enzimatică la nivelul duodenului și jejunului proximal, care să corespundă cu minimum 5% din debitul enzimatic maximal normal, ceea ce reprezintă 30.000 UI lipază și 10.000 UI tripsină la fiecare masă;
- inactivarea enzimelor digestive la pH-ul gastric acid;
- efectul protector asupra enzimelor digestive, exercitat de compoziția alimentară (99,100).

Lipaza ideală ar trebui să fie rezistentă la pH-ul acid și la proteoliză (101). Aceste criterii sunt îndeplinite de lipaza gastrică sau cea fungică (din *Aspergillus orryzae* sau *Rhizocus orrhizus*), dar sunt ineficiente în reducerea steatoreei, datorită inactivării de către acizii biliari în duoden. Cea mai eficientă pare a fi o lipază bacteriană, izolată din *Burkholderia plantarii*, care își conservă activitatea lipolitică la parametrii corespunzători conținutului gastric sau duodenal postprandial (102,103). În condiții experimentale, 120 mg de lipază bacteriană abolește steatoreea, chiar în condițiile unui aport alimentar înalt de grăsimi.

Creșterea dozelor peste cele menționate se poate asocia cu fenomene de obstrucție intestinală recurentă, din cauza dezvoltării unei colopatii fibrozante, în principal la copii cu fibroză chistică, dar și la adulții fără această afecțiune (104).

Mod de administrare

Preparatele enzimatice se administrează în cursul meselor.

Măsuri de potențare a eficienței preparatelor enzimatice

Având în vedere inactivarea enzimelor pancreatice la pH-ul gastric acid, eficacitatea preparatelor enzimatice depinde și de perioada de timp în care

se poate menține pH-ul gastric postprandial mai mare de 4 (103). Alături de introducerea în terapie a formelor enterosolubile, potențarea eficienței preparatelor enzimatice se face prin recurgerea la neutralizante ale secreției gastrice sau antisecretorii: blocanți de receptori H_2 sau inhibitori ai pompei de protoni. Tratamentul adjuvant nu se administrează și în cazul utilizării preparatelor sub formă de microsfere enterosolubile, deoarece creșterea pH-ului determină eliberarea prematură a enzimelor intragastrice (97,101).

Stimularea secreției exocrine și a regenerării pancreatice

Se poate realiza teoretic prin administrarea de CCK-8 cu efect trofic pancreatic, hormoni anabolizanți, posibil acidul aspartic, acid folic, cu proprietăți citotrofice.

Proceduri de dezobstrucție canalară

Procedurile endoscopice sau chirugicale de dezobstrucție canalară prezentate la tratamentul durerii pancreatice ameliorează funcția exocrină pancreatică.

Corectarea malabsorbției vitaminice

Pancreatitele care evoluează cu malabsorbție lipidică ce depășește 20 g/24 h se asociază uzual cu malabsorbția vitaminelor liposolubile, care beneficiază de tratament substitutiv corespunzător.

Tratamentul insuficienței endocrine pancreatice

Se suprapune cu tratamentul uzual al diabetului zaharat. Antidiabeticele orale nu controlează, în general, evoluția diabetului „pancreatopriv", iar după pancreatectomie sunt ineficiente. Diabetul pancreatopriv este insulinodependent, iar dozele de insulină sunt relativ reduse. Tendința la acidocetoză este nesemnificativă, problema principală fiind reprezentată de reacțiile hipoglicemice după insulină (98).

Este în curs de evaluare eficiența autotransplantului de celule insulare în hilul splinei (105). Pancreatectomia distală cu păstrarea splinei poate întârzia apariția diabetului (56, 106).

Tratamentul durerii

Recurge la numeroase măsuri terapeutice cu valoare inegală (tabelul V).

Măsuri de ordin general

Cuprind excluderea consumului de alcool, evitarea aportului alimentar abudent, cooperarea dintre gastroenterolog, psihiatru sau psihoterapeut și măsuri de asistență socială. Poate fi utilă asocierea de antidepresive.

Analgezice

În stadiile inițiale, majoritatea cazurilor răspunde la excluderea alcoolului, fracționarea aportului alimentar și la antialgice uzuale: aspirină, paracetamol, indometacin. În cazurile cu dureri refractare se apelează la pentazocină sau chiar antialgice majore. Tramadolul este de preferat morfinei, deoarece are o acțiune antialgică eficientă, rapidă și efecte secundare mai reduse (107).

Tabelul V

Tratamentul durerii în pancreatita cronică

Măsuri de ordin general
Analgezice
Terapia antioxidantă
Scăderea presiunii intracanalare
Scăderea secreției
– blocanți receptori H_2, blocanți de pompă de protoni
– octreotid
– tratament enzimatic
Suprimarea obstrucției canalare
– proceduri endoscopic
– proceduri chirurgicale de drenaj și rezecție
Proceduri de denervare

Măsuri de scădere a stimulării și secreției pancreatice

Se bazează pe ipoteza că durerea este produsă de creșterea presiunii intracanalare. Apelează la administrarea de blocanți de pompă de protoni sau antagoniști ai receptorilor H_2 cu scopul de a reduce eliberarea de secretină din mucoasa duodenală, indusă de secreția acidă, care stimulează pancreasul exocrin. Rezultatele sunt minore. S-a dovedit utilă însă administrarea de octreotid (108).

Tratamentul enzimatic de substituție își poate găsi utilitatea, pe baza ipotezei că proteazele pancreatice eliberate în duoden hidrolizează peptida de eliberare a CCK *(cholecystokinin releasing peptide)*, producând un efect feedback negativ asupra secreției pancreatice, pe care o deprimă. Efectul ar depinde în principal de conținutul în proteaze al enzimelor administrate (101) și se evită preparatele enterosolubile care nu asigură o concentrație enzimatică eficientă la nivelul duodenului (98). Efectul favorabil asupra durerii se constată la un subset de pacienți care au nivel crescut de CCK, la cei cu pancreatită idiopatică cu boală mai puțin avansată și la femei (98,109).

Tratamentul antioxidant

Apelează la administrarea de antioxidante: vitamină E, C, metionină, seleniu, beta-caroten, bazându-se pe ipoteza rolului stresului oxidativ în patogeneza pancreatitei cronice (110).

Proceduri de denervare

Blocarea transmiterii nervoase se poate realiza prin alcoolizarea plexului celiac sau injectarea de cortizon sau bupivacaină la acest nivel. Se realizează sub ghidaj ecografic sau TC.

Suprimarea obstrucției canalare

Beneficiază de proceduri endoscopice și proceduri chirurgicale.

Proceduri endoscopice

Extracția calculilor pancreatici se face cu sonda Dormia, după sfincterotomie pancreatică, când calculii nu sunt impactați în ductul pancreatic, sunt localizați la nivelul capului și în număr mic (113,114,115).

Pentru calculii impactați în ducte, cu diametrul mai mare decât cel canalar sau situați în amonte de o stenoză, se practică litotripsia extracorporeală (116), iar apoi extracția endoscopică a fragmentelor rezultate.

Stenozele se tratează prin dilatare cu balonaș sau cateter, urmată de plasarea unei endoproteze (117). Durerea se ameliorează însă doar parțial și în general revine, la aceeași intensitate, după îndepărtarea endoprotezei. Prezența stenozelor reprezintă principalul factor predictiv negativ în recăderea durerii. Dacă stenoza nu poate fi depășită, se practică decomprimarea sistemului canalar prin sfincterotomia papilei minor, creându-se astfel o cale de drenaj alternativ.

Ductul pancreatic dilatat se decomprimă prin endoprotezare.

Proceduri chirurgicale

Silviu Ciurea

Constau în proceduri de denervare pancreatică, de drenaj și rezecție.

Denervarea pancreatică

Se poate efectua denervarea totală (splanhnicectomie plus rezecția plexului celiac) sau se recurge la proceduri care încearcă conservarea inervației altor organe abdominale, prin denervarea selectivă pancreatică, constând în secționarea trunchiurilor nervoase cu originea la nivelul capului și procesului uncinat (118) sau secțiunea fibrelor nervoase periarteriale pancreatice, după o prealabilă decolare corporeo-caudală (119).

Drenajul ductului pancreatic

Primii chirurgi care au inițiat procedurile de drenaj ductal pancreatic au fost Du Val și Zollinger. După rezecția cozii pancreasului, ductul pancreatic a fost drenat retrograd printr-o anastomoză pancreatico-jejunală termino-terminală sau termino-laterală. Acest tip de drenaj este aplicabil doar în rarele cazuri cu obstrucție ductală unică – motiv pentru care Puestow și Gillesby au imaginat tehnica pancreatico-jejunostomiei longitudinale (latero-laterală). Aceasta permite drenajul unui duct cu obstrucții și dilatații succesive și dezobstrucția ductelor pancreatice. Partington și Rochelle au modificat tehnica la varianta actuală, fără pancreatectomie caudală și splenectomie. Diametrul optim pentru o anastomoză longitudinală este de minimum 8-10 mm (diametrul unui duct pancreatic normal este de 2-3 mm). Încă într-un stadiu experimental, dezobstrucția ductală și drenajul pe ansă jejunală au fost practicate și pe cale laparoscopică.

Pentru pacienții cu leziuni de pancreatită cronică localizate la nivelul pancreasului corporeal și cu duct nedilatat, Lygidakis a propus un tip nou de drenaj ductal pancreatic. După transsecția corpului pancreasului (urmată sau nu de o rezecție limitată corporeală), o ansă în „Y" este interpusă și anastomozată la cele două tranșe de secțiune pancreatică, cu protezarea cu stenturi a celor două segmente (distal și proximal) de duct pancreatic.

Avantajul drenajului față de rezecții este că nu sacrifică țesut pancreatic funcțional. Metoda permite tratarea simultană a pseudochisturilor pancreatice prin drenajul acestuia în aceeași anastomoză pancreatico-jejunală longitudinală (fig. 5).

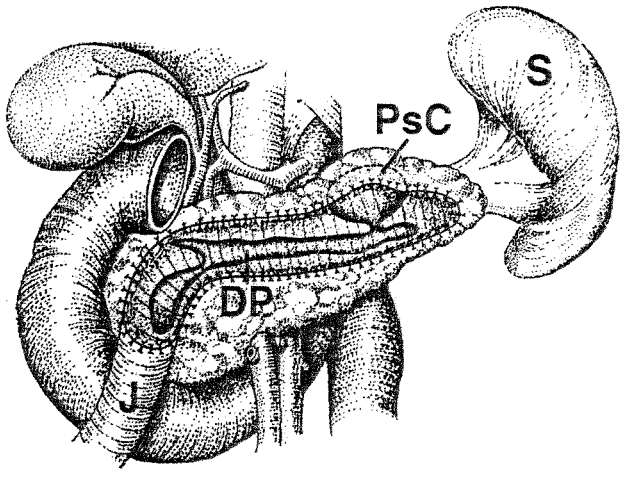

Fig. 5. Pancreatico-jejunoanastomoză longitudinală cu drenaj simultan al unui pseudochist pancreatic. PsC – pseudochist; S – splina; DP – ductul pancreatic; J – jejun.

Rezecțiile pancreatice

Obiectivele rezecțiilor pancreatice pentru pancreatita cronică, indiferent de metodă, sunt:

- rezolvarea durerii și asigurarea unei bune calități a vieții;
- rezecția pancreasului afectat (uneori forme pseudotumorale), cu sacrificiu tisular pancreatic minim;
- conservarea structurilor vecine;
- prevenirea evoluției pancreatitei cronice;
- îndepărtarea suspiciunii de cancer.

1. Rezecțiile pancreatice distale

Rezecția distală pancreatică poate fi limitată la nivelul cozii – (spleno) pancreatectomia – caudală – sau poate fi extinsă până la pancreatectomie subtotală (se rezecă 80-95% din organ, limita rezecției fiind situată în dreptul sau la dreapta venei porte). În ambele situații se preferă conservarea splinei. În cazuri selecționate și în centre specializate, intervenția poate fi efectuată și pe cale laparoscopică.

În ultimul deceniu, aplicarea metodei s-a restrâns datorită diversificării indicațiilor și tehnicilor chirurgicale. În prezent, pancreatectomia distală mai este aplicată în unele forme obstructive de PC și în localizările predominant caudale ale PC. Alte indicații pentru rezecțiile distale sunt prezența unui pseudochist în regiunea corpului sau cozii pancreasului și tromboza venei splenice.

2. *Rezecțiile pancreatice proximale*

Leziunile de pancreatită cronică sunt adesea concentrate la nivelul capului pancreasului.

Indicațiile rezecției pancreatice cefalice sunt în general aceleași, indiferent de tipul rezecției:

- prezența unei mase inflamatorii la nivelul capului pancreasului, asociată sau nu cu stenoză duodenală sau coledociană;
- ineficiența metodelor de drenaj în rezolvarea durerii;
- durerea severă asociată cu ducte nedilatate sau leziuni difuze de PC;
- chisturi multiple la nivelul capului pancreasului sau procesului uncinat, complicate cu stenoză duodenală sau coledociană.

Letalitatea postoperatorie, inițial ridicată după această intervenție complexă, atribuită anastomozei pancreatice pretențioase și lipsei de experiență a chirurgilor, a scăzut de la 10% la sub 2%. În ceea ce privește mortalitatea tardivă, aceasta este în mod clar mai mare în cazul procedurilor de drenaj decât în cazul rezecțiilor (30% față de 20%).

a) Duodeno-pancreatectomia (tip Whipple) în pancreatita cronică

În 1942, Whipple a publicat prima rezecție duodeno-pancreatică cefalică, cu o tehnică bine codificată, incluzând și treimea distală a stomacului (fig. 6).

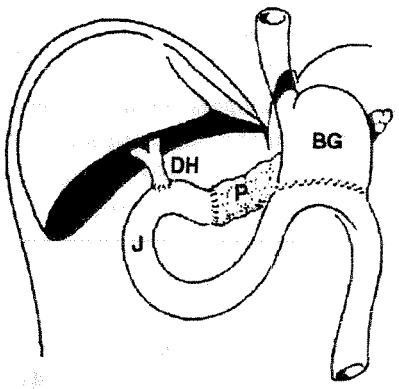

Fig. 6. Reconstrucție după operația Whipple. DH – ductul hepatic; BG – bont gastric; P – bont pancreatic; J – jejun.

Dacă intervenția este practicată în centre cu experiență, datorită perfecționării tehnicii morbiditatea și mortalitatea postoperatorii pot fi mult reduse (la 10%, respectiv 2-3%). Dispariția durerii la 5 ani postoperator poate fi atinsă la 95% dintre pacienți (127).

Cu scopul de a împiedica evoluția PC pe bontul pancreatic restant și de a conserva funcția endocrină, Gebhardt a introdus în 1978 obstrucția sistemului ductal cu Ethibloc (o soluție resorbabilă de prolamină), metodă ce determină atrofia pancreasului exocrin restant (128).

În momentul de față operația Whipple este considerată de unii autori ca fiind nejustificată ca amploare pentru o afecțiune benignă, chiar în condițiile scăderii complicațiilor și mortalității postoperatorii precoce și tardive. Deși elimină durerea și corectează obstrucția, din cauză că în cursul intervenției se sacrifică în mod inutil o bună parte din organele vecine (neimplicate în patogeneza durerii din PC) operația Whipple este urmată de consecințe funcționale, cum ar fi diabetul insulino-dependent sau disfuncții digestive (sindrom dumping, diaree, dispepsie) și uneori de ulcer peptic. Intervenții mai conservatoare au luat locul duodeno-pancreatectomiei cefalice în multe centre de prestigiu. Duodeno-pancreatectomia tip Whipple rămâne indicată în cazul incertitudinii diagnostice (nu întotdeauna diagnosticul diferențial cu cancerul pancreatic poate fi stabilit pre- sau chiar intraoperator) și în cazul modificărilor inflamatorii severe cefalopancreatice, cu stenoză duodenală și/sau coledociană consecutivă.

b) Rezecția pancreatică cu păstrarea pilorului

Prezervarea antrului gastric și a pilorului a constituit un prim pas realizat în ideea unei atitudini conservatoare în PC. Antrul, pilorul și bulbul formează o unitate funcțională cu rol important în

digestie, prin secreția de enterohormoni. Reconstrucția este realizată prin ascensionarea jejunului proximal și anastomozarea fie succesiv pe acesta a bontului pancreatic, coledocului și a bulbului duodenal (fig. 7), fie printr-o anastomoză duodeno-duodenală (jejunală) termino-terminală. Anastomoza pancreatico-jejunală poate fi practicată longitudinal, dacă ductul pancreatic are dilatații și stenoze multiple. O variantă tehnică implică anastomozarea bontului pancreatic la stomac.

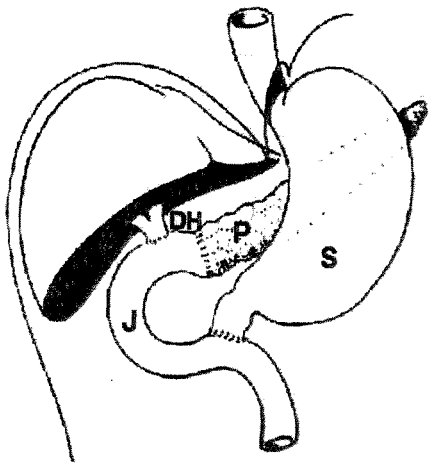

Fig. 7. Reconstrucție după pancreatectomie cefalică cu prezervarea pilorului. DH – ductul hepatic; S – stomac; P – bont pancreatic; J – jejun.

Existența unei vagotomii în antecedentele pacientului contraindică metoda, deoarece inervația vagală este necesară pentru buna funcționare a pilorului.

Studii comparative între pancreatectomia cu păstrarea pilorului și operația Whipple clasică au demonstrat că malabsorbția proteinelor și a lipidelor este mult ameliorată, iar frecvența ulcerului peptic scade (129).

c) Rezecția pancreatică cu păstrarea duodenului

Elaborată în 1972 de către Beger (130), rezecția cefalopancreatică cu conservarea duodenului limitează și mai mult consecințele operației de tip Whipple. Operația are drept scop rezecția doar a pseudotumorii de la nivelul capului pancreasului, conservând continuitatea tubului digestiv, a căii biliare și respectând pe cât posibil parenchimul pancreatic. Deși mai pretențioasă tehnic, rezecția capului pancreasului de tip Beger respectă cu acuratețe principiile rezecțiilor pancreatice în pancreatita cronică, devenind un standard în formele de pancreatită cronică cu tumoare inflamatorie cefalică însoțită de durere, cu sau fără complicații obstructive.

Într-o primă parte a intervenției se va secționa istmul și se rezecă subtotal capul pancreasului (tumoral), conservând însă o lamă semilunară (5-8 mm) de țesut pancreatic juxtaduodenal – suficientă pentru a asigura vascularizația duodenului. În plan posterior rezecția ajunge până la peretele coledocian (fig. 8A).

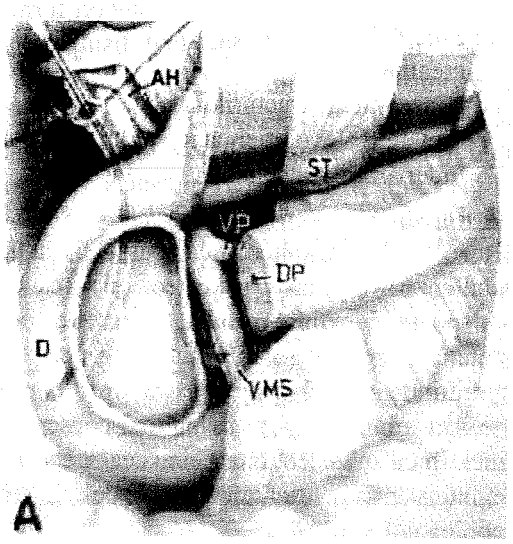

Fig. 8A. Operația Beger – aspect la sfârșitul pancreatectomiei cu păstrarea duodenului. AH – artera hepatică; VP – vena portă; ST – stomac; DP – duct pancreatic; VMS – vena mezenterică superioară; D – duoden.

În cea de-a doua parte a operației pancreasul restant distal și cel juxtaduodenal se anastomozează termino-terminal, respectiv termino-lateral, la o ansă jejunală în „Y" (fig. 8B).

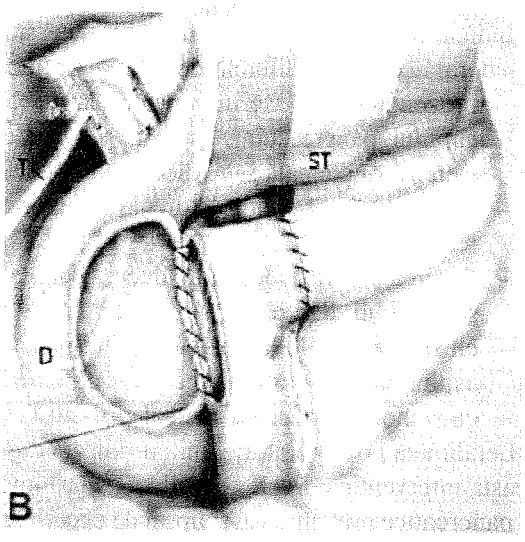

Fig. 8B. Operația Beger – aspectul anastomozei.

În situația în care ductul pancreatic prezintă stenoze și dilatații multiple, Frey a extins anastomoza ansei jejunale după maniera Partington-Rochelle (ducto-jejuno-anastomoză longitudinală) (fig. 9A și B).

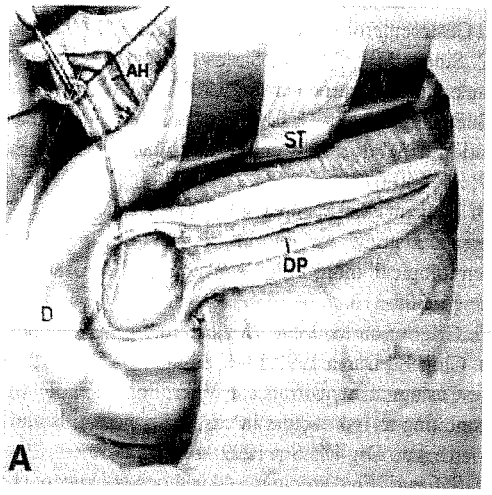

Fig. 9A. Operația Frey – aspect la sfârșitul pancreatectomiei cu păstrarea duodenului și incizia ductului pancreatic; AH – artera hepatică; ST – stomac; DP – duct pancreatic; D – duoden.

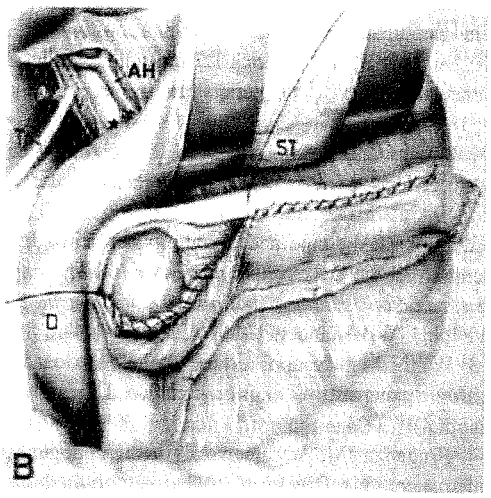

Fig. 9B. Operația Frey – aspectul anastomozei.

Dispariția durerii după rezecția capului pancreasului cu conservarea duodenului se înregistrează la 80-90% dintre cazuri. Deși se rezecă parenchim pancreatic similar celui din operația Whipple, consecințele operației de tip Beger sunt minimalizate, datorită conservării duodenului și a funcțiilor sale importante digestive, neurohormonale și metabolice. Incidența diabetului zaharat este redusă de la 20-40% (după operația Whipple) la 10%. Mortalitatea postoperatorie se situează sub 1%, iar cea tardivă la 4,2%.

Tratamentul complicațiilor

Pseudochisturile pancreatice

Tratamentul constă în drenaj percutan, endoscopic sau chirugical.

Drenajul percutan (aspirație sau cateter) se aplică pseudochisturilor uniloculare, situate la nivelul cozii sau corpului pancreatic, aflate la distanță de colon, splină sau vase, fără legătură cu sistemul canalar (132).

Tratamentul endoscopic poate fi: transmural (chistogastro- sau chistoduodenostomie) pentru pseudochisturile cu grosimea peretelui mai mică de 1 cm și compresiune la nivelul tubului digestiv; drenaj transpapilar, transductal cu plasare de proteze pe o durată de 4-6 săptămâni, indicat pentru pseudochisturile ce comunică cu ductele pancreatice. Rezultate nefavorabile se înregistrează în cazurile cu conținut necrotic sau infectate, la pacienții cu hipertensiune portală și în cazul chisturilor multiple, necomunicante cu sistemul canalar (133,134).

Pentru situațiile în care pseudochisturile sunt infectate sau conțin resturi necrotice, se recomandă lăsarea pe loc a drenului percutan și plasarea unei sonde nazogastrice timp de câteva zile (135).

Drenajul chirurgical extern este o indicație de necesitate pentru pseudochisturile necrotice, infectate sau hemoragice, la care exereza pancreatică nu se poate realiza. Drenajul intern (chistojejunostomie pe ansă în Y a la Roux, chistogastro- sau duodenostomie) se indică la pacienții la care tratamentul endoscopic decompresiv a eșuat. În tratamentul pseudochisturilor pancreatice trebuie să se țină seama de tipul comunicării dintre pseudochist și sistemul ductal pancreatic, evidențiat prin CPRE sau chistografie intraoperatorie. Drenajul extern este indicat în pseudochisturile care comunică cu segmentul caudal al canalului pancreatic principal, dacă acesta este permeabil, precum și în cele care sunt în legătură cu ducte pancreatice mici. În comunicări largi, cu ductul central sau cefalic și în cazul obstrucției ductale, proximal de comunicare se indică drenajul intern.

Rezecția pancreatică este rezervată pseudochisturilor hemoragice, cu compresiune biliară sau duodenală și cu hipertensiune portală, secundară trombozei portale (136,137).

Pseudoanevrismele

Tratamentul constă în embolizare arteriografică sau intervenție chirurgicală (rezecție pancreatică sau pentru pseudoanevrismele cozii pancreasului, ligatură arterială).

Tromboza de venă splenică

Se practică ocluzia venei splenice, iar după prima hemoragie este indicată splenectomia.

Obstrucția căii biliare principale

Tratamentul nu este încă suficient de bine standardizat. Se începe cu drenajul unui eventual pseudochist cefalic compresiv. Dacă obstrucția căii biliare principale nu se ameliorează, trebuie aplicată decompresia endoscopică sau chirurgicală. Drenajul endoscopic biliar, cu proteză de plastic,

aduce un beneficiu temporar. Problemele majore în acest tip de terapie sunt colestaza recurentă, angiocolita și migrarea protezei. Realizarea concomitentă a unei sfincterotomii endoscopice nu îndepărtează aceste neajunsuri, dar, paradoxal, reduce migrarea protezei. Se pot utiliza, de asemenea, proteze metalice autoexpandabile (138,139). Unele studii apreciază că drenajul chirurgical ar fi terapia de elecție pentru aceste cazuri (140).

Obstrucția duodenală

Se începe cu tratamentul medical, pentru situațiile în care există modificări edematoase reversibile la nivelul capului pancreatic. Dacă stenoza persistă, se recurge la tratamentul chirurgical: gastroenterostomie sau operație Whipple, cu menținerea pilorului.

Stenoza colonului transvers sau descendent

Poate regresa spontan sau după tratament chirurgical conservativ (colostomie, liza aderențelor).

Serozitele enzimatice și fistulele

Tratamentul de elecție constă în administrarea de octreotid, protezare pancreatică pe cale endoscopică, eventual drenaj pancreatic chirugical.

Profilaxie

Profilaxia presupune cunoașterea și identificarea factorilor de risc, precum și a rolului lor în mecanismul patogenetic al bolii.

Profilaxia primară are drept scop identificarea și combaterea factorilor de risc. Principalul obiectiv este reprezentat de prevenirea și combaterea consumului de alcool, care presupune măsuri complexe de ordin medico-social. Afecțiunile biliare trebuie diagnosticate și tratate corect medical sau chirurgical. Printre factorii potențial corectabili se numără hiperlipemia, hiperparatiroidismul, afecțiunile care produc obstrucția sistemului de drenaj pancreatic.

Profilaxia secundară cuprinde măsurile care au drept scop prevenirea agravării bolii sau a instalării complicațiilor. Un loc distinct este ocupat de măsurile care vizează identificarea și suprimarea factorilor care favorizează puseele acute de pancreatită: consumul de alcool, cauze biliare, metabolice, endocrine.

Profilaxia terțiară cuprinde măsurile care vizează recunoașterea complicațiilor și instituirea terapiei corespunzătoare.

Bibliografie

1. Comfort MW, Gambill EE, Bagenstass AH. Chronic relapsing pancreatitis; an analysis of twenty-nine cases without associated disease of the biliary or gastrointestinal tract. Gastroenterology 1996; 6: 239-285; 372-408.

2. Singer MV, Gyr KE, Sarles H. Revised classification of pancreatitis. Gastroenterology 1965; 89: 683-690.

3. Sarles H, Adler G, Dani R et al. The pancreatitis classification of Marseille-Rome 1988. Scand J Gastroenterol 1989; 24: 640-642.

4. Copenhagen Pancreatitis Study Group. Copenhagen pancreatitis study. An interim report from a prospective epidemiological multicenter study. Scand J Gastroenterol 1981; 16: 305-312.

5. Grigorescu M, Lencu M. Bolile cronice ale pancreasului. Cluj: Ed Dacia 1990:14-128.

6. Castagnini A, Difranceso V, Frulloni L et al. Alcohol and smoking as risk factors in chronic pancreatitis and pancreatic cancer. Dig Dis Sci 1999, 44:1303-1311.

7. Sarles H. Epidemiology and pathophysiology of chronic pancreatitis and the role of pancreatic stone protein. Clin Gastroenterol 1989; 13: 895-911.

8. Hoops T, Rindler M. Isolation of the cDNA encoding glicoprotein-2 {GP2}, the major zymogen granule membrane. J Biol Chem 1991; 266: 4257-4263.

9. Yamadera K, Wada K, Gato M et al. Quantification of human lithostathine S2-5 forms using the antibody to the N-terminal peptide region. Pancreas 1998; 16: 475-480.

10. Bimmler D, Graf R, Frick T. Human lithostathine S2-5: a relevant inhibitor of pancreatic stone formation. Pancreas 1999; 18: 417-418.

11. Pitchumoni CS, Bordalo O. Evaluation of hypothesis on pathogenesis of alcoholic pancreatitis. Am J Gastroenterol 1996; 91: 637-647.

12. Banks PA. Acute and chronic pancreatitis. In: MH Sleisenger, JS Fordtran (eds). *Gastrointestinal and liver diseases. Pathophysiology, diagnosis, management.* 6th ed. Philadelphia: WB Saunders Comp 1998: vol 1: 838-863.

13. Wallig MA. Xenobiotic metabolism, oxidant stress and chronic pancreatitis. Focus on glutation. Digestion 1998; 59 (suppl 4): 13-24.

14. Braganza JM. A framework for the aetiogenesis of chronic pancreatitis. Digestion 1998; 59 (suppl4): 1-12.

15. Niederau C, Schultz HU, Letko G. Involvement of free radicals in the pathophysiology of chronic pancreatitis: potential of treatment with antioxidant and scavenger substances. Klin Wochenschr 1991; 69: 1018-1024.

16. Braganza JM. The pathogenesis of chronic pancreatitis. OJMed 1996; 89: 243-250.

17. Bowrey DJ, Morris-Stiff GJ, Punti MC. Selenium deficiency and chronic pancreatitis: disease mechanism and potential for therapy. HPB Surg 1999; 11: 207-215.

18. Tsuji N, Watanabe N, Okamoto T et al. Specific interaction of pancreatic elastase and leucocytes to produce oxygen radicals and its implication in pancreatitis. Gut 1994; 35: 1659-1664.

19. Morris-Stiff GJ, Bowrey DJ, Oleesky D et al. The antioxidant profiles of patients with recurrent acute and chronic pancreatitis. Am J Gastroenterol 1999; 94: 2135-2140.

20. Braganza JM, Schofield D, Snehalath C et al. Micronutrient antioxidant status in tropical compared with temperate-zone chronic pancreatitis. Scand J Gastroenterol 1993; 28: 1098-1104.

21. Soybir G, Koksoy F, Ekiz F et al. The effects of free oxygen radical scavenger and platelet-activating factor antagonist agents in experimental acute pancreatitis. Pancreas 1999; 19: 143-149.

22. Wells R, Crawford J. Pancreatic stellate cells: the new stars of chronic pancreatitis. Gastroenterology 1998; 115: 491-493.

23. Emmrich J, Weber I, Nausch M et al. Immunohistochemical characterization of the pancreatic cellular infiltrate in normal pancreas, chronic pancreatitis and pancreatic carcinoma. Digestion 1998; 59: 192-198.

24. Hunger R, Mueller C, Graggen K et al. Cytotoxic cells are activated in cellular infiltrates of alcoholic chronic pancreatitis. Gastroenterology 1997; 112: 1656-1663.

25. Friess H, Buchler M, Mueller C et al. Immunopathogenesis of chronic pancreatitis. Gastroenterology 1998; 115: 1018-1022.

26. Masamune A, Shimosegawa T, Kimura K et al. Specific induction of adhesion molecules in human vascular endothelial cells by rat experimental pancreatitis-associated ascitic fluids. Pancreas 1999; 18: 141-150.

27. Ebert MPA, Ademmer K, Muller-Ostermeyer et al. CD8+CD103+T cells analogous to intestinal lymphocytes infiltrate the pancreas in chronic pancreatitis. Am J Gastroenterol 1998; 93: 2141-2147.

28. Kuehn R, Lelkes PI, Bloechle C et al. Angiogenesis, angiogenic growth factors and cell adhesion molecules are upregulated in chronic pancreatic diseases: angiogenesis in chronic pancreatitis and in pancreatic cancer. Pancreas 1999; 18: 96-103.

29. Springer TA. Adhension receptors of the immune system. Nature 1990; 346: 425-434.

30. Ebert M, Kasper H, Hernberg S et al. Overexpression of platelet-derived growth factor (PDGF) B chain and type beta PDGF receptor in human chronic pancreatitis. Dig Dis Sci 1998; 43: 567-574.

31. Ebert MPA, Hoffmann J, Haeckel C et al. Induction of TFF1 gene expression in pancreas overexpressing transforming growth factor alfa. Gut 1999; 45:105-111.

32. Van Laethem JL, Deviere J, Resibois A et al. Localization of transforming growth factor beta 1 and its latent binding protein in human chronic pancreatitis. Gastroenterology 1995; 108: 1873-1881.

33. Alvarez C, Bass BC. Role of transforming growth factor-beta in growth and injury response of the pancreatic duct epithelium in vitro. J Gastroenterol Surg 1999; 3:178-184.

34. Ishiwata T, Kornmann M, Beger HG et al. Enhanced fibroblast growth factor 5 expression in stromal and exocrine elements of the pancreas in chronic pancreatitis. Gut 1998; 43: 134-139.

35. Friess H, Cantero D, Graber H et al. Enhanced urokinase plasminogen activation in chronic pancreatitis suggests a role in its pathogenesis. Gastroenterology 1997; 113: 904-913.

36. Freedmann S. New concepts in understanding the pathophysiology of chronic pancreatitis. Int J Pancreatol 1998; 24:1-8.

37. Kloppel G. Progression from acute to chronic pancreatitis. Surg Clin North Am 1999; 79: 801-814.

38. Apte MV, Phillips PA, Fahmy RG et al. Does alcohol directly stimulate pancreatic fibrogenesis ? Studies with rat pancreatic stellate cells. Gastroenterology 2000; 118: 780-794.

39. Whitcomb DC. Hereditary pancreatitis: new insight into acute and chronic pancreatitis. Gut 1999; 45: 317-322.

40. Witt H, Luck W, Becker M. A signal peptide cleavage site mutation in the cationic trypsinogen gene is strongly associated with chronic pancreatitis. Gastroenterology 1999; 117:7-10.

41. Jorge JA. Paedriatic and hereditary aspects of chronic pancreatitis. Digestion 1998; 59: 49-59.

42. Creighton J, Lyall R, Wilson DI. Mutation of the cationic trypsinogen gene in patients with chronic pancreatitis. Lancet 1999; 354: 42-43.

43. Ravnik-Glavac M, Dean M, Di San'Agnese P et al. Evidence that hereditary pancreatitis is genetically heterogenous disorder. Plugers Arch 2000; 439: 50-52.

44. Warshaw AI, Banks P, Fernandez-del Castillo C. AGA technical review: Treatment of pain in chronic pancreatitis. Gastroenterology 1998; 115: 765-776.

45. Amman RW, Muellhaupt B. Progression of alcoholic acute to chronic pancreatitis. Gut 1999; 35: 552-556.

46. Bank S. Chronic pancreatitis: clinical features and medical management. Am J Gastroenterol 1986; 81: 153-167.

47. Marks IH, Bank S. Chronic pancreatitis, relapsing pancreatitis, pancreatolithiasis and calcification of the pancreas. In: HL Bockus (ed). *Gastroenterology,* vol 3, Philadelphia: WB Saunders Comp 1976, 1025.

48. Pitchumoni CS. Chronic pancreatitis: pathogenesis and management of pain. J Clin Gastroenterol 1998; 27: 101-107.

49. Knoefel WT, Limmer JC, Bloechle C et al. Does a pancreatic compartment syndrome cause pain in chronic pancreatitis ? Analysis of pancreatic microcirculation. Digestion 1998; 59: 240-243.

50. Laugier R. La pancréatite chronique. Physiopathologie de la douleur. Rev Franc Gastroentérol. 1997; 332: 1307-1310.

51. Garces MC, Gomez CJ, Alba D et al. Relationship of basal and postprandial intraduodenal bile acid concentration and plasma cholecystokinin levels with abdominal pain in patients with chronic pancreatitis. Pancreas 1998; 17: 397-409.

52. Bockman DZ, Buchler M, Malfertheiner P et al. Analysis of nerves in chronic pancreatitis. Gastroenterology 1998; 94: 1459-1469.

53. DiSebastiano P, Fink T, Weihe E et al. Immune cell infiltration and growth-associated protein 43 expression correlate with pain in chronic pancreatitis. Gastroenterology 1997; 112: 1648-1655.

54. DiMagno EP, Go VL, Summerskill WH. Relations between pancreatic enzyme outputs and malabsorbtion in severe pancreatic insufficiency. N Engl J Med 1973; 288: 813-818.

55. Benks S, Marks IN, Vinik AI. Clinical and hormonal aspects of pancreatic diabetes. Am J Gastroenterol 1975; 67: 13-22.

56. Malka D, Hammel P, Sauvanet A et al. Risk factors for diabetes mellitus in chronic pancreatitis. Gastroenterology 2000; 119: 1324-1332.

57. Bolondi L, Gaiani S, Casanova P et al. Critical evaluation and controversial points of ultrasonography in chronic pancreatitis. In: Malfertheiner P, Ditschuneit M (eds), *Diagnostic procedures in pancreatic disease.* Berlin: Springer-Verlag 1986, 149-154.

58. Schilling MK, Redaelli C, Reber PU et al. Microcirculation in chronic alcoholic pancreatitis: A laser Doppler flow study. Pancreas 1999; 19:21-25.

59. Dancygier H. Endoscopic ultrasonography in chronic pancreatitis. Gastrointest Endoscopy Clin North Am 1995; 5:795-803.

60. Wiersema MJ, Wiersema LM. Endosonography of the pancreas: normal variations versus changes of early

chronic pancreatitis. Gastrointest Endosc Clin North Am 1995; 5: 487-496.

61. Sahal AU, Zimmermann M, Asbaken L et al. Prospective assessment of the ability of endoscopic ultrasound to diagnose, exclude or establish the severity of chronic pancreatitis found by endoscopic retrograde cholangiography. Gastrointest Endosc 1998; 48: 18-25.

62. Burtin P. Echoendoscopie et pancréatite chronique. Rev Franc Gastroentérol 1997; 332: 1229-1305.

63. Lees WR. Critical evaluation and controversial points of computer tomography findings in chronic pancreatitis. In: Malfertheiner P, Ditschuneit H (eds). *Diagnostic procedures in pancreatic disease.* Berlin: Springer-Verlag 1986, 161-168.

64. Gaa J, Wendl K, Tesdall K et al. Continued use of MRI and MR colangiography and contrast enhanced dual phase 3D MR angiography in diagnosis of pancreatic tumors: initial clinical results. Fortschr Geb Roentgenstr 1999; 170: 528-533.

65. Lomanto D, Pavone P, Laghi A et al. Magnetic resonance colangiopancreatography in the diagnosis of biliopancreatic disease. Am J Surg 1997;174: 33-38.

66. Axon ATR, Classen M, Cotton PB et al. Pancreatography in chronic pancreatitis: international definitions. International workshop, Kings College, Cambridge. Gut 1984; 25:1107-1112.

67. Boyer J. Pancréatite chronique et pancréatographie retrograde edoscopique. Rev Franc Gastroentérol 1997; 332: 1302-1306.

68. Kataoka K, Hosoda M, Yasuda H et al. Assessment of exocrine pancreatic dysfunction in chronic pancreatitis. Digestion 1999; 60 (suppl 1): 86-92.

69. Lankisch PG. Exocrine pancreatic function tests. Gut 1982; 23:777-798.

70. Glasbrener B, Schon A, Klatt S et al. Clinical evaluation of the faecal elastase test in the diagnosis and staging of chronic pancreatitis. Eur J Gastroenterol Hepatol 1996; 8: 1117-1120.

71. Gullo L, Ventrucci M, Tomassetti P et al. Fecal elastase 1 determination in chronic pancreatitis. Dig Dis Sci 1999; 44: 210-213.

72. Gullo L, Lankisch PG. Fecal elastase 1 in chronic pancreatitis. Gut 1999; 44: 579-584.

73. Loser C, Brauner C, Aygen S et al. Comparative clinical evaluation of the 13 C-mixed triglyceride breath test as an indirect pancreatic function test. Scand J Gastroenterol 1998; 33: 327-334.

74. Saviana B, Quillot D, Ziegler O et al. Diagnosis of lipid malabsorbtion in patients with chronic pancreatitis: a new indirect test using postprandial plasma apoprotein B-48. Am J Gastroenterol 1995; 94: 3229-3235.

75. Yoshida K, Toki F, Takeuchi T et al. Chronic pancreatitis caused by an autoimmune abnormality. Proposal of the concept of autoimmune pancreatitis. Dig Dis Sci 1995; 40: 1561-1568.

76. Ozaki K, Uchida K, Ohana M et al. Autoimmune-related pancreatitis is associated with autoantibodies and a Th_1/Th_2-type cellular immune response. Gastroenterology 2000; 118: 573-581.

77. Bradley EL. Complications of chronic pancreatitis. Surg Clin North Am 1989; 69: 481-497.

78. Lehmann GA. Pseudocysts. Gastrointestinal Endosc 1999; 49: 81-84.

79. Warshaw AL, Lee KH. Aging changes of pancreatic isoamylases and the appearance of „old amylase" in the serum of patients with pancreatic pseudocysts. Gastroenterology 1980; 79: 1246-1258.

80. Lowenfels A, Maisonnneuve P, DiMagno E et al. Hereditary pancreatitis and the risk of pancreatic cancer. International Hereditary Pancreatic Study Group. J Natl Cancer Inst 1997; 1989: 442-446.

81. Kerlson BM, Ekbom A, Josefsson S et al. The risk of pancreatic cancer following pancreatitis: an association due to confounding ? Gastroenterology 1997; 113: 587-532.

82. Talamini G, Falconi M, Bassi C et al. Incidence of pancreatic cancer in the course of chronic pancreatitis. Am J Gastroenterol 1999; 94:1253-1260.

83. Maruyama H, Kleeff J, Wildi S et al. Id1 and Id2 are overexpressed in pancreatic cancer and in dysplastic lesions in chronic pancreatitis. Am J Pathol 1999; 155: 815-822.

84. Furuya N, Kawa S, Akamatsu T et al. Long term follow-up of patients with chronic pancreatitis and K-ras gene mutation detected in pancreatic juice. Gastroenterology 1997; 113: 593-598.

85. Nakaizumi A, Ueharo H, Takenaka A et al. Diagnosis of pancreatic cancer by cytology and measurement of oncogene and tumor markers in pure pancreatic juice aspirated by endoscopy. Hepatogastroenterol 1999; 46: 518-521.

86. Midwinter MJ. Genetic alterations in chronic pancreatitis: evidence for early occurrence of p53 but not K-ras mutations. Br J Surg 1998;85:101.

87. Loertzer H, Hinze R, Knolle J et al. Significance of proliferative activity and DNA ploidy in pancreatic cancer and chronic pancreatitis. Internat J Pancreatol 1990; 26:77-83.

88. Van Driel BE, Van GuliK TM, Strum PD et al. Differential diagnosis of chronic pancreatitis and pancreatic cancer in brush cytology specimens. Cancer Research.1999, 59 (22): 5732-5736.

89. Berthelemy P, Pariente A. Cancer du pancreas ou pancréatite chronique ? Gastroentérol Clin Biol 1998; 22: 149-151.

90. Barthet M, Portal I, Boujaoude J et al. Endoscopic ultrasonographic diagnosis of pancreatic cancer complicating chronic pancreatitis. Endoscopy 1996; 28: 487-491.

91. Ikeda M, Sato T, Morozumi A et al. Morphologic changes in the pancreas detected by screening ultrasonography in a mass survey, with special reference to main duct dilatation, cyst formation and calcification. Pancreas 1994; 9: 508-512.

92. Nakaizumi A, Uchara H, Takenaka A et al. Diagnosis of pancreatic cancer by cytology and measurement of oncogene and tumor markers in pure pancreatic juice aspirated by endoscopy. Hepatogastroenterol 1999; 46: 31-37.

93. Birk D, Gansange F, Gansange S. Levels of serum neopterin are increased in pancreatic cancer patients and correlate with the prognosis. Eur J Med Res 1999; 4: 156-160.

94. Nouts A, Levy P, Voitot H et al. Valeur diagnostique de l'antigene serique Ca 19-9 au cours de la pancréatite chronique et de l'adenocarcinome pancréatique. Gastroentérol Clin Biol 1998; 22:152-159.

95. Holtmann G, Kelly DG, Sternby B et al. Survival of human pancreatic enzymes during small bowel transit: effect of nutrients, bile acids and enzymes. Am J Physiol 1997; 273: 553-558.

96. Scuro LA, Vantini I. Nutritional problems and support in chronic pancreatitis. In L Barbara (ed). *Nutrition in gastrointestinal disease.* New York: Raven Press 1987: 273.

97. Apte MV, Keogh GW, Wilson JS. Chronic pancreatitis: complications and management. J Clin Gastroenterol 1999; 29: 225-240.

98. Lankisch PG, Creutzfeldt W. Therapy of exocrine and endocrine pancreatic insufficiency. Clin Gastroenterol 1984; 13: 985-1000.

99. DiMagno EP, Layer P, Clain JE. Chronic pancreatitis. In: WLW Go et al. (eds) *The exocrine pancreas. Biology, pathobiology and disease*. New York, Raven Press 1993: 676-696.

100. Graham DY. Enzyme replacement therapy of exocrine pancreatic insufficiency in man. N Engl J Med 1977; 296: 1314-1317.

101. Greenberger NJ. Enzymatic therapy in patients with chronic pancreatitis. Gastroenterol Clin North Am 1999; 28: 687-693.

102. Raimonds M, DiMagno EP. Lipolytic activity of bacterial lipase survives better than that of porcine lipase in human gastric and pancreatic content. Gastroenterology 1999; 107: 231-235.

103. Suzuki A, Mizumoto A, Sarr MG et al. Bacterial lipase and high-fat diets in canine exocrine pancreatic insufficiency: a new therapy of steatorrhea? Gastroenterology 1997; 112: 2048-2055.

104. Bansi DS, Price A, Russel C et al. Fibrosing colonopathy in an adult owing to overwise of pancreatic enzyme supplements. Gut 2000; 46: 283-285.

105. Johnson PR, White SA, Robertson GS et al. Pancreatic islet autotransplantation combined with total pancreatectomy for the treatment of chronic pancreatitis: the Leicester experience. J Hol Med 1999; 77: 130-132.

106. Govil S, Imrie CW. Value of splenic preservation during distal pancreatectomy for chronic pancreatitis. Br J Surg 1999; 86: 895-898.

107. Wilder-Smith C, Hill L, Osler W et al. Effect of tramadol and morphine on pain and gastrointestinal motor function in patients with chronic pancreatitis. Dig Dis Sci 1999; 44: 1107-1116.

108. Uhl W, Anghelacopoulos SE, Friess H, Buchler MW. The role of octreotide and somatostatin in acute and chronic pancreatitis. Digestion 1999; 60 (suppl 2): 22-30.

109. Shaff J, Jacobson D, Tielman CR et al. Protease-specific suppressin of pancreatic exocrine secretion. Gastroenterology 1984; 87: 44-52.

110. Uden S, Schofield D, Miller PF et al. Antioxidant therapy of recurrent pancreatitis: biochemical profiles in a placebo-controlled trial. Aliment Pharmacol Ther 1992; 6: 229-240.

111. Stevens PD, Lightdale CJ. Managing chronic pancreatitis pain: a block in time. Am J Gastroenterol 1999; 94: 872-874.

112. Gress F, Schmitt C, Sherman S et al. A prospective randomized comparison of endoscopic ultrasound and computed tomography-guide celiac plexus block for managing chronic pancreatitis pain. Am J Gastroenterol 1999; 94: 900-905.

113. Kozarek RA, Ball TJ, Patterson DJ et al. Endoscopic pancreatic duct sphincterotomy: indication, technique and analysis of results. Endoscopy 1999; 40: 592-598.

114. Levy P. Les traitements endoscopique de la douleur au cours de la pancréatite chronique sont-ils justifiés ? Gastroentérol Clin Biol 1999; 23: 465-468.

115. Ueno N, Hashimoto M., Ozawa Y, Yoshizawa K. Treatment of pancreatic duct stones with the use of endoscopic balloon sphincter dilatation. Gastrointest Endosc 1998; 47: 309-310.

116. Adamek HE, Jakobs R, Buttmann A et al. Long-term follow up of patients with chronic pancreatitis and pancreatic stones treated with extracorporeal shock wave lithotripsy. Gut 1999; 45: 402-405.

117. Ashby K, Lo SK. The role of pancreatic stenting in obstructive ductal disorders other than pancreas divisum. Gastrointest Endosc 1995; 42: 306-311.

118. Yoshioka H, Wakabayashi T. Therapeutic neurotomy on head of pancreas for relief of pain due to chronic pancreatitis. A new technical procedure and its results. Arch Surg 1958; 76: 546-554.

119. Hiraoka T, Watanabe E, Katoh H et al. A new surgical approach for control of pain in chronic pancreatitis: complete denervation of the pancreas. Am J Surg 1986; 152: 551.

120. Puestow CB, Gillesby WJ. Retrograde surgical drainage of pancreas for chronic relapsing pancreatitis. Arch Surg 1956; 76: 907.

121. Partington PF, Rochelle REL. Modified procedure for retrograde drainage of pancreatic duct. Ann Surg 1960; 152: 1037-1043.

122. Santoro E, Carlini M, Carboni F. Laparoscopic pancreatic surgery: indication, techniques and preliminary results. Hepatogastroenterol 1999, 46: 1174-1180.

123. Lygidakis NJ, Van der Heyde MN. A new alternative for chronic pancreatitis. In Beger HG, Buchler M, Ditschuneit H et al. eds. *Chronic pancreatitis*. Berlin-Heidelberg: Springer-Verlag 1990: 554-558.

124. Munn JS, Aranha GV, Greenlee HB et al. Simultaneous treatment of chronic pancreatitis and pancreatic pseudocyst. Arch Surg 1987; 122: 662-665.

125. Warshaw AL. Conservation of the spleen with distal pancreatectomy. Arch Surg 1988; 123: 550-553.

126. Cuschieri A, Jakimowicz JJ, van Spreeuwel J. Laparoscopic distal 70% pancreatectomy and splenectomy for chronic pancreatitis. Ann Surg 1996; 223: 280-285.

127. Hanyu F, Suzuki M, Iamaizumi T. Resection of the head of the pancreas in the treatment of chronic pancreatitis. In: Beger HG, Buchler M, Ditschuneit H et al. eds. *Chronic pancreatitis*. Berlin-Heidelberg: Springer-Verlag 1990: 490-495.

128. Gall FP, Zirngibl H, Gebhardt C et al. Duodenal pancreatectomy with occlusion of the pancreatic duct. Hepatogastroenterol 1990; 37: 290-294.

129. Itani KMF, Coleman RE, Akwari OE et al. Pylorus-preserving pancreatoduodenectomy. A clinical and physiological appraisal. Ann Surg 1986; 204: 655-664.

130. Beger HG, Krautzberger W, Bittner R et al. Duodenum-preserving resection of the head of the pancreas in patients with severe chronic pancreatitis. Surgery 1985; 97: 467-473.

131. Frey CF, Smith GJ. Description and rationale of a new operation for chronic pancreatitis. Pancreas 1987; 2: 701-707.

132. Henriksen FW, Hancke S. Percutaneous cystogastrostomy for chronic pancreatic pseudocyst. Br J Surg 1994; 81: 1525-1528.

133. Barthet M, Sahel J, Bodiou-Bertel C and al. Endoscopic transpapillary drainage of pancreatic pseudocysts. Gastrointest Endosc 1995; 42: 208-214.

134. Barthet M. Traitement endoscopique des pseudokystes et fistules pancréatiques. Rev Franc Gastroentérol 1997; 323-333: 1311-1315.

135. Brelvi ZS, Jonas ME, Trotman BW and al. Nasopancreatic drainage, a novel approach for treating internal pancreatic fistulas and pseudocysts. J Assoc Acad Minor Phys 1996; 7: 41-46.

136. Wiliams KJ, Fabian TC. Pancreatic pseudocyst: recommendations for operative and non-operative management. Ann Surg 1992; 58: 199-205.

137. Heider R, Meyer AA, Galanko JA et al. Percutaneous drainage of pancreatic pseudocysts is associated with a higher failure rate than surgical treatment. Ann Surg 1999; 229: 781-787.

138. Barthet M, Bernard JP, Duval JL et al. Biliary stenting in benign biliary stenosis complicating chronic calcifying pancreatitis. Endoscopy 1994; 26: 569-572.

139. Hastier P, Buckley M, Peteri E et al. Long term treatment of biliary stricture due to chronic pancreatitis with a metallic stent. Am J Gastroenterol 1999; 94:1947-1948.

140. Smits ME, Rauwse AJ, Gulik TM. Long term results of endoscopic stenting and surgical drainage for biliary stricture due to chronic pancreatitis. Br J Surg 1996; 83: 764-768.

TUMORILE PANCREASULUI EXOCRIN

Mircea Grigorescu, Corneliu Dragomirescu, Mircea Lițescu

Tumorile pancreasului exocrin reprezintă un capitol de patologie, care prezintă un interes particular, nu doar prin prevalența crescută a adenocarcinomului pancreatic și rezultatele dezamăgitoare ale mijloacelor terapeutice actuale, dar și din punctul de vedere al progreselor realizate de genetica moleculară, care permite să se întrevadă noi posibilități diagnostice și terapeutice.

Originea histologică a tumorilor maligne pancreatice este foarte variată (tabelul I).

Cele mai frecvente tumori, în ordine descrescândă, sunt: adenocarcinomul pancreatic, chistadenocarcinomul, carcinomul acinar și pancreatoblastomul.

Adenocarcinomul pancreatic

Este o tumoare cu originea în celulele ductale, cunoscută sub termenul generic de cancer pancreatic, și reprezintă aproximativ 90% din totalul tumorilor maligne pancreatice. Reprezintă una dintre localizările neoplazice cu cel mai rezervat prognostic, datorat în principal depistării sale în faze avansate, când, din cauza extensiei loco-regionale sau metastazării la distanță, stadiul rezecabilității este depășit.

Epidemiologie

Cancerul pancreatic reprezintă astăzi a patra cauză de deces prin tumori maligne în țările dezvoltate și a doua cauză de mortalitate prin tumori digestive (2,3). În ultimele cinci decade se constată o creștere progresivă a incidenței și mortalității prin adenocarcinomul pancreatic la ambele sexe. Dinamica pe sexe este însă diferită: incidența cancerului pancreatic a crescut la bărbați de la 9,2 la 12,8/100.000/an între 1940 și 1969 și a rămas apoi stabilă, în timp ce la femei a crescut de la 4,5/an în 1940 la 7,9/100.000 în anul 1988. Fenomenul se constată în aproape toate țările vestice.

Există o repartiție geografică neuniformă atât pe țări, cât și pe regiuni în cadrul aceleași țări, ceea ce sugerează intervenția unor factori de mediu.

În România, cercetările desfășurate pe populația spitalizată indică o frecvență, raportată la numărul de internări, de 0,01-0,39% într-o analiză retrospectivă, cu tendință la creștere, în principal după introducerea unor mijloace mai performante de diagnostic. Rata mortalității, analizată retrospectiv, este nerelevantă, având în vedere lipsa constatărilor necroptice la numeroase cazuri (5).

Etiopatogeneză

Factori de risc

Sunt reprezentați de factori endogeni și factori de mediu.

Vârsta

Incidența cancerului pancreatic crește cu vârsta, atingând vârful la 70 de ani; 80% dintre cancerele pancreatice se aglomerează între 60-80 de ani (2,4).

Tabelul I

Clasificarea tumorilor epiteliale ale pancreasului exocrin (1)

Benigne
Chist adenom seros
Chist adenom mucinos
Adenom papilar mucinos intraductal
Teratom matur
Tumori de limită (*„borderline"*)
Tumori mucinoase chistice cu displazie moderată
Tumori papilare mucinoase intraductale cu displazie moderată
Tumori solide pseudopapilare
Maligne
Displazie severă ductală – carcinom *in situ*
Adenocarcinom ductal
– Carcinomul mucinos nechistic
– Carcinom cu celule în inel cu pecete
– Carcinom adenoscuamos
– Carcinom nediferențiat (anaplastic)
– Carcinom mixt ductal-endocrin
Tumori cu celule gigante *osteoclast-like*
Chistadenocarcinom seros
Chistadenocarcinom mucinos
– neinvaziv
– invaziv
Carcinom papilar mucinos intraductal
– neinvaziv
– invaziv
Carcinom cu celule acinare
– chistadenocarcinom cu celule acinare
– carcinom mixt acinar-endocrin
Pancreatoblastom
Carcinom solid pseudopapilar
Alte carcinoame

Sexul

Cancerul pancreatic este mai frecvent la bărbați, cu un raport bărbați/femei de aproximativ 1,5. Tendința epidemiologică actuală este de creștere a incidenței și mortalității predominant la femei.

Pancreatita cronică are risc crescut de dezvoltare a carcinomului pancreatic. Pe statistici cumulative, rezultate din studii multicentrice, s-a calculat un risc cumulativ de 2% pe decadă, independent de țara de rezidență sau tipul de pancreatită, riscul relativ fiind de 16% (6).

Cercetările din ultimii ani au stabilit că există precursori potențiali ai cancerului pancreatic, reprezentați de leziuni specifice, care au caracteristici genetice și histologice identificabile. Astfel, în pancreatita cronică se întâlnesc leziuni precursoare reprezentate de hiperplazia ductală simplă, hiperplazia ductală papilară și hiperplazia mucinoasă atipică (7). În țesutul vecin cancerului pancreatic se întâlnesc frecvent zone de hiperplazie atipică, iar leziunile de hiperplazie mucinoasă atipică sunt purtătoare ale mutației k-ras (8). Aceste date sugerează o posibilă evoluție stadială, în trepte a cancerului pancreatic, după secvența: hiperplazie-displazie-carcinom *in situ*-adenocarcinom.

Mai mult, s-a identificat un subgrup de pacienți cu pancreatită cronică hipertrofică cefalică, care prezintă hiperexpresia protooncogenului c-erb B-2 și a ARN-ului mesager corespunzător.

Pancreatita ereditară

Pacienții cu pancreatită ereditară prezintă risc crescut pentru dezvoltarea de pseudochisturi pancreatice, insuficiență pancreatică exocrină, diabet zaharat și cancer pancreatic (9). Riscul cumulativ pentru cancerul pancreatic până la vârste de 70 de ani este de 40%, iar la pacienții cu un model paternal de transmitere este de 75% (10).

Identificarea genei pancreatitei ereditare, localizată pe cromozomul 7q 35, care poate prezenta două mutații punctiforme (R 117 H pe exonul 3 și N 21 I pe exonul 2), care codifică sinteza tripsinogenului (11) face posibil screeningul familial pentru detectarea subiecților cu risc.

Pancreatita tropicală

Subiecții cu pancreatită tropicală dezvoltă cancer pancreatic cu 14 ani mai devreme față de populația de control, iar localizarea este predominant la corp și coadă (12).

Tumorile papilare mucinoase intraductale, caracterizate prin dilatarea sistemului canalar pancreatic și hipersecreție de mucus, sunt considerate leziuni premaligne, deoarece și leziunile benigne prezintă mutațiile genetice asociate cancerului pancreatic (13).

Diabetul zaharat

Relația dintre diabetul zaharat și cancerul pancreatic a fost interpretată foarte variat, de la negarea oricărei relații de cauzalitate (diabetul zaharat fiind considerat ca o manifestare a cancerului pancreatic, care în evoluția sa produce manifestări de insuficiență pancreatică endocrină), până la considerarea diabetului zaharat ca factor de risc pentru cancerul pancreatic.

Diabetul zaharat este prezent la 60-81% dintre pacienții cu cancer pancreatic, iar recunoașterea sa se face în general cu aproximativ 2 ani înainte de diagnosticul cancerului pancreatic (14). Analiza relației cronologice dintre cele două boli evidențiază că dacă 72% dintre bolnavii cu cancer pancreatic au diabet zaharat insulinoindependent, la 56% dintre aceștia diabetul s-a diagnosticat concomitent cu cancerul, iar la 16% s-a depistat cu doi ani înainte. S-a calculat că riscul dezvoltării

cancerului pancreatic la un pacient cu diabet zaharat având o vechime mai mare de un an este de 2,1.

Prin prisma acestor constatări s-a individualizat un subgrup de risc pentru cancerul pancreatic, reprezentat de pacienți cu diabet recent, în vârstă de peste 50 de ani și fără istoric familial de diabet zaharat (16).

Relația inversă, cancer pancreatic-diabet în succesiune, presupune că tumoarea pancreatică eliberează o substanță încă neidentificată, cu proprietatea de a stimula secreția de polipeptid amiloid insular, care determină scăderea toleranței la glucoză (17) și contribuie la instalarea unui diabet zaharat insulinorezistent și la slăbire. De altfel, concentrația plasmatică a polipeptidului amiloid insular este crescută la pacienții cu cancer pancreatic față de subiecții de control, pacienții cu diabet zaharat insulinodependent sau insulinoindependent sau pacienții cu alte localizări ale cancerului. Se sugerează că determinarea concentrației plasmatice a polipeptidului amiloid insular ar putea avea un rol în detectarea precoce a cancerului pancreatic la subsetul de bolnavi care au intoleranță la glucoză, care survine cu doi ani înainte de diagnosticul cancerului pancreatic (16).

Condiții anatomice particulare create prin acte chirurgicale (gastrectomia, colecistectomia) sau prin variante anatomice individuale au fost considerate factori de risc. S-a sugerat că creșterea riscului pentru cancerul pancreatic în aceste situații ar fi determinată de favorizarea producerii de compuși nitrozați, care au o certă acțiune carcinogenă. Datele recente nu mai susțin rolul actelor chirurgicale menționate ca factori de risc pentru cancerul pancreatic. Se presupune că pacienții fără canal comun reține timp mai îndelungat sucul pancreatic în sistemul canalar, prelungind timpul de contact dintre celulele ductale și carcinogenii potențiali conținuți în secreția pancreatică.

Alimentația

Cercetările epidemiologice sugerează că riscul de cancer pancreatic crește la subiecții cu aport caloric crescut și care consumă cantități mai mari de proteine, având ca sursă carnea și peștele (18). Veriga de legătură dintre alimentație și carcinogeneza pancreatică este foarte probabil reprezentată de creșterea aportului de amine aromatice heterociclice, ca produși de piroliză ai aminoacizilor și proteinelor, cu proprietăți carcinogene și metagene, care sunt prezenți în carnea preparată termic (19-20).

Fumatul este principalul factor de mediu incriminat ca factor de risc. Se estimează că fumătorii au o creștere cu 70% a riscului pentru cancer pancreatic față de nefumători, iar exfumătorii cu abstinență de mai mult de 10 ani au o reducere a riscului de 30%. Pentru SUA, eliminarea fumatului ar echivala cu prevenirea a 27% dintre cazurile de cancer de pancreas și ar salva 6750 de vieți anual. Factorii implicați în carcinogeneza pancreatică sunt aminele aromatice, carcinogene (21).

Studiile necroptice au evidențiat la fumători prezența unor modificări hiperplastice ale celulelor ductale, cu atipii nucleare, gradul acestora crescând cu numărul de țigări fumate (22).

Carcinogenii de mediu pot fi implicați în principal în cazul subiecților care sunt expuși profesional, în industria chimică, petrochimică, a cauciucului (metilcolantren, paradimetilaminobenzen, benzidină, metilnitrosouretan, derivați de gudron) și mai puțin în populația generală.

Factori genetici

Modificări genetice în cancerul pancreatic

Carcinogeneza este un proces complex, care se desfășoară stadial, presupunând acumularea unor modificări „critice", cu evoluție în trepte a unor alterări structurale ale ADN-ului genomic pentru a constitui fenotipul malign (23). Tumorile considerate precoce din punct de vedere clinic sunt leziuni tardive din punct de vedere genetic. În momentul diagnosticării, tumoarea a acumulat un număr mare de modificări moleculare, ceea ce sugerează faptul că efortul ar trebuie îndreptat spre depistarea unor teste care să permită identificarea mutațiilor genetice, înainte ca mijloacele uzuale de diagnostic, în principal imagistic, să identifice leziunea.

S-a identificat posibila intervenție în carcinogeneza pancreatică a trei categorii de gene:

- *genele de supresie tumorală* (p 53, p 16, DPC4), a căror funcție o constituie controlul proliferării celulare și care pot fi activate prin mutație, deleție, rearanjare cromozomială sau recombinare mitotică (24-25).

În cancerul pancreatic se semnalează inactivarea multiplă a genelor supresoare, constatându-se coinactivarea p16, p53 și DPC 4 la 37% dintre cazuri (26).

- *oncogenele:* k-ras, derivate din protooncogene, sunt activate prin mutație; au rol în transcrierea factorilor de creștere, a receptorilor factorilor de creștere și a sistemelor mesagere secundare care controlează activitatea celulară și procesul de diferențiere și împreună cu genele de supresie tumorală, afectează apoptoza (27,28,29,30);
- *genele antimutatoare* sau genele de reparare a ADN (hMSH2, hMLH1, hPMS1, hPMS2) asigură fidelitatea replicării ADN și pot fi inactivate la aproximativ 4% dintre pacienții cu cancer pancreatic (tabelul II).

Tabelul II

Modificări genetice în cancerul pancreatic (24)

Genele	Cromozomul	Mecanismul de inactivare	Frecvența %
Supresoare p16	9p	Pierderea heterozigozității și mutație intragenică Deleție homozigotă Hipermetilare	40 40 15
p53	17p	Pierderea heterozigozității și mutație intragenică	50-75
DPC4	18p	Deleție homozigotă Pierderea heterozigozității și mutație intragenică	30 20
BRCA	13q	Mutație a liniei germinale	4 -7
RBI	13q	Mutație/deleție	0-7
Oncogene	-	Mutații punctiforme codonii 12,13	80-100

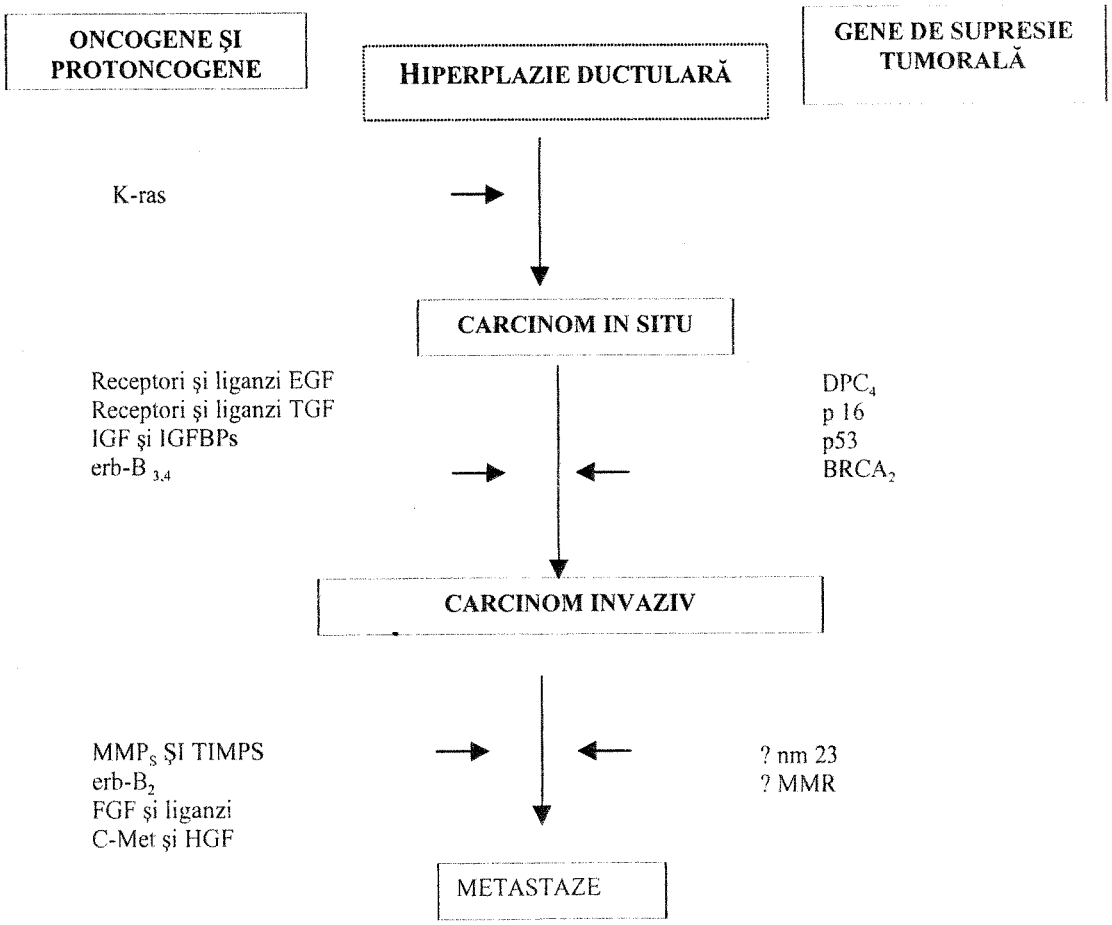

EGF – factorul epidermal de creștere
FGF – factorul fibroblastic de creștere
IGF– factorul insular de creștere
IGFBBs – familia proteinelor de legare a IGF
HGF – factorul hepatocitar de creștere
MMPs – metaloproteinaze ale matricei
TIMPS – inhibitorul tisular al metaloproteinazelor
MMR – gene de reparație a erorilor de mutație
nm23 – gena supresoare a metastazelor

Se propune o schemă patogenetică ce sintetizează factorii genetici implicați în carcinogeneza pancreatică (fig. 1).

Interesul major se manifestă față de mutațiile oncogenei k-ras, prezente în 80-100% dintre cancerele pancreatice, cel mai frecvent la nivelul codonului 12, prin urmare ușor de identificat, produse precoce în cursul istoriei naturale a cancerului pancreatic, fiind astfel creditate cu un loc important în diagnosticul precoce al bolii, dar având din păcate o specificitate redusă.

S-au identificat mai mult sindroame asociate cu cancerul pancreatic, ca și aglomerarea bolii în cadrul anumitor familii.

Sindroamele genetice asociate cu cancerul pancreatic cuprind un număr de șase sindroame, care prezintă un risc evident crescut de dezvoltare a cancerului pancreatic (tabelul III).

Cancerul familial

Agregarea familială a cancerului pancreatic are o cauză genetică și nu se datorează șansei sau expunerii membrilor familiei la factori de mediu de natură negenetică. Se apreciază că 7,8% dintre pacienții cu cancer pancreatic au un istoric familial de cancer cu aceeași localizare, față de numai 0,6% la lotul de control, și că riscul relativ al descendenților de a dezvolta cancer pancreatic este de 3,0 (8,24,32,33).

Morfopatologie

Adenocarcinomul este cea mai frecventă tumoare pancreatică, îmbrăcând în aproximativ 75% dintre cazuri aspectul de carcinom cu celule ductale mucinoase.

Trei sferturi dintre adenocarcinoamele pancreatice se localizează în pancreasul proximal (cefalic), fiind considerate de mulți histopatologi ca o parte din grupul mai mare de tumori maligne periampulare, care include și cancerul ampulei, al căii biliare principale distale și al duodenului. Din punct de vedere topografic, cancerul de cap de pancreas are trei localizări distincte, cu echivalente corespunzătoare în simptomatologia clinică: la nivelul porțiunii cefalice care derivă din pancreasul dorsal, în vecinătatea segmentului intrapancreatic al căii biliare principale (evoluează cu icter), la nivelul zonei centrale a capului pancreatic, în spatele ampulei Vater sau în procesul uncinat, în vecinătatea canalului pancreatic central (în ultimele două situații se produce obstrucția Wirsungului, cu dezvoltarea unei pancreatite cronice obstructive și a insuficienței pancreatice) (34).

Tabelul III

Sindroame genetice asociate cu cancerul pancreatic (24)

Sindromul	Modul de transmitere	Gena	Locusul cromozomial	Manifestări
Pancreatita ereditară	AD	Tripsinogen	7q35	Episoade recurente de pancreatită severă la vârstă tânără, cel puțin la două generații
Ataxie-telangiectazie	AR	ATM	11q 22-23	Ataxie cerebeloasă, telangiectazie, hipoplazie timică
Cancerul colorectal ereditar nepolipos	AD	MSH2 MLH1 PMS2 PMS1	2p 3p 7q 2q	Cancer de colon și cu alte localizări: sân, endometru, ovarian; fenotip mutator
FAMM	AD	p16	9p	Nevi multipli, nevi atipici și melanoame
Sindromul Peutz-Jeghers	AD	?	19p	Polipi hamartomatoși ai tractului gastrointestinal și depozite muco-cutanate de melanină
Cancer de sân familial BRCA2	AD	BRCA2	13q	Cancer de sân la femei și bărbați, posibil și alte cancere (ovar, prostată, colon).

AD-transmitere autosomal dominantă
AR-transmitere autosomal recesivă
FAMM-sindromul melanoame multiple și nevi multipli atipici familiali.

Restul de 25% dintre tumorile pancreatice se localizează la nivelul corpului și al cozii, fiind diagnosticate de obicei când au un volum mai mare, întrucât simptomatologia apare tardiv.

Din punct de vedere histologic, adenocarcinoamele pancreatice cuprind structuri ductale cu grad de diferențiere variabil: bine, moderat și slab diferențiate (35). O trăsătură caracteristică a adenocarcinomului pancreatic este reacția desmoplastică importantă (capacitatea celulelor tumorale de a induce formarea de țesut conjunctiv în și în jurul formațiunii tumorale și la nivelul metastazelor (36,37,38).

Reacția desmoplastică este caracterizată prin creșterea țesutului conjunctiv interstițial, în principal colagenul I și fibronectina. Scăderea fracțiunii colagen IV, constituentul principal al membranei bazale, sugerează producerea unei degradări proteolitice, care indică fenotipul invaziv al cancerului pancreatic. Degradarea colagenului IV din compoziția membranei bazale este considerată un eveniment critic în invazie și metastazare și sugerează intervenția metaloproteinazelor matriceale, supoziție susținută și de prezența unei supraexpresii a metaloproteinazelor matriceale.

Cancerul pancreatic este extrem de invaziv, extinzându-se la ganglionii limfatici regionali, structurile vasculare (vena portă, vena mezenterică superioară, vena splenică, arterele celiacă, hepatică, mezenterică superioară) și determinând invazia capsulară și perineurală. În cursul evoluției naturale invadează organele de vecinătate: duodenul, stomacul, peritoneul, vezica biliară, ficatul, splina, suprarenala stângă. Peste 40% dintre bolnavii fără modificări imagistice prezintă mici metastaze hepatice („în suprafață"), la nivelul omentului, și carcinomatoză peritoneală (39). Metastazele la distanță sunt comune și au cele mai variate sedii.

Stadializarea se realizează prin sistemul TNM (tabelul IV).

Prin acest sistem se recunosc patru stadii:

- stadiul I: tumoare limitată la pancreas (T_1) sau care nu s-a extins dincolo de duoden, calea biliară principală sau țesutul peripancreatic (T_2), fără adenopatii sau metastaze (T_2, T_2, N 0, M0); stadiul T_2 se poate subdivide în: T_2a invazie retroperitoneală; T_2b invazie duodenală și/sau a căii biliare principale; T_2c; perforarea seroasei (risc crescut de apariție a carcinomatozei peritoneale);
- stadiul II: extensie tumorală directă în stomac, splină, colon sau viscerele adiacente mari (T_3, N0, M0);
- stadiul III: metastaze ganglionare (orice T, N1, Mo).
- stadiul IV: metastaze la distanță (orice T, orice N, M_1).

Tabelul IV

Stadializarea cancerului pancreatic după criteriile Uniunii Internaționale contra Cancerului (40)

Tumoarea primară

T_x – tumora primară nu poate fi evaluată

T_o – nu există argumente pentru tumora primară

T_1 – tumoare limitată la pancreas (T_1a ≤ 2cm; T_1 b ≥ 2 cm)

T_2 – tumoare extinsă direct la căile biliare, duoden sau țesuturile peripancreatice

T_3 – tumoare extinsă direct la stomac, splină, colon sau marile vase

Ganglionii limfatici regionali

N_X – ganglionii nu pot fi evaluați

N_o – nu există metastaze în ganglionii regionali

N_1 – metastaze în ganglionii limfatici regionali

Metastaze la distanță

M_x – prezența de metastaze la distanță nu poate fi evaluată

M_o – nu există metastaze la distanță

M_1 – metastaze la distanță

Societatea japoneză pentru studiul pancreasului propune o nouă clasificare, accentuând nu metastazarea ganglionară sau la distanță, ci în primul rând dimensiunea tumorală și extensia locală (tabelul V).

Metastazele la distanță, inclusiv hepatice și peritoneale, aparțin stadiului IV.

T – dimensiunea tumorii

N – metastaze ganglionare (N_1 – ganglioni în apropierea tumorii; N_2 – ganglioni secundari între N_1 și N_3; N_3 – ganglioni terțiari sau juxtaregionali)

S – invazia seroasei

Rp – invazie retroperitoneală

V – invazia sistemului venos portal

So, Rp_o, V_o – fără invazie

S_1, Rp_1, V_1 – invazie suspectă

S_2, Rp_2, V_2 – invazie definită

S_3, Rp_3, V_3 – invazie severă.

Sistemul japonez reflectă mai adecvat stadiul evoluției procesului neoplazic și permite o mai bună apreciere prognostică, dar presupune o evaluare foarte complexă și dificil de efectuat.

Stadializarea japoneză a cancerului pancreatic (41)

Stadiul I	T_1 (0-2cm)	N_0	S_0	Rp_0	V_0
Stadiul II	T_2 (2,1-4 cm)	N_1	S_1	Rp_1	V_1
Stadiul III	T_3 (4,1-6 cm)	N_2	S_2	Rp_2	V_2
Stadiul IV	T_4 (>6 cm)	N_3	S_3	Rp_3	V_3

Tablou clinic

Simptomele inițiale, precoce ale cancerului pancreatic sunt nespecifice și întârzie diagnosticul cu 8,8 luni. Manifestările clinice sunt dominate de triada: durere, icter, pierdere ponderală, la care se adaugă variate simptome dispeptice: anorexie, greață, vărsături, tulburări de tranzit intestinal, simptomatologie insuficient de specifică pentru a se pune problema unui cancer pancreatic (42,43,44,45).

Majoritatea cercetărilor actuale consideră *durerea* ca simptomul principal, prezent încă din stadiile precoce ale dezvoltării tumorale, dar în general ignorat de medici și pacienți. Chiar și în cancerul cefalic, durerea precedă în medie cu trei luni instalarea icterului. Durerea pancreatică poate avea două componente:

- durere viscerală retroperitoneală, cu caracter cvasicontinuu, localizare difuză, exacerbată la poziția de decubit dorsal, uneori postprandial, trezește bolnavul din somn, obligă la adoptarea de poziții antalgice (decubit lateral, flexia genunchilor, decubit ventral, poziție genu-pectorală);
- durere somatică, cu sediu binc precizat, de intensitate mare, adesea sub formă de crize dureroase. Localizarea cefalică produce durere cu localizare predominantă în epigastru și hipocondrul drept, cea corporeală predominantă în epigastru, iar cea corporeo-caudală în epigastru, hipocondrul stâng și spațiul intercosto-vertebral stâng.

În patogeneza durerii se incriminează mecanisme variate: creșterea presiunii intracanalare prin mecanism obstructiv, compresiunea mecanică exercitată de masa tumorală, invazia perineurală, eliberarea de mediatori chimici: bradikinină, prostaglandine.

Durerea viscerală este mediată de stimularea fibrelor C nemielinizate, iar cea somatică de fibrele mielinizate A ale nervilor intercostali și lombari (34,46).

Icterul

Este simptomul de la debut în marea majoritate a localizărilor cefalice, datorită compresiunii căii biliare principale. Este însoțit de prurit, evoluează rareori fără durere și prezintă semnul Courvoisier-Terrier. În cancerul de corp și coadă este prezent în sub 10% dintre cazuri și se datorește metastazelor hepatice și obstacolului pe calea biliară, la nivelul hilului hepatic, prin adenopatii tumorale.

Pierderea ponderală este importantă, cancerul pancreatic fiind una dintre tumorile care evoluează cu slăbire accentuată. Pierderea ponderală se explică prin reducerea aportului caloric, maldigestie (scăderea debitului enzimatic prin obstrucție canalară), caşexia tumorală.

Diabetul zaharat

Deși diabetul este considerat un factor de risc pentru cancerul pancreatic, la majoritatea bolnavilor depistarea sa se face concomitent cu cea a cancerului. Apariția unui diabet de tip II, la un subiect care prezintă și un sindrom dureros sugestiv, trebuie să pună problema unui cancer pancreatic. Diabetul este insulino-independent și este lipsit de manifestările clinice majore. În patogeneza sa este implicată mai curând creșterea rezistenței la insulină (prin producția crescută de polipeptidă amiloidă insulară *islet amyloid polypeptid,* produsă de celulele insulare, care scade sensibilitatea tisulară la insulină și sinteza de glicogen), decât reducerea secreției de insulină (14).

Hemoragiile digestive pot fi prezente din cauza invaziei tumorale a stomacului, duodenului sau a colonului, prin hipertensiune portală globală (tromboză sau invazie tumorală a venei porte) sau segmentară (invazia sau compresiunea venei splenice).

În cancerul de coadă s-a semnalat *tromboflebita migrantă* (semnul Trousseau). Rareori se întâlnesc noduli hipodermici și artrită, prin necroză grăsoasă, datorită unui puseu de pancreatită acută, produsă prin obstrucția tumorală. Frecvent sunt prezente tulburări psihice, mai ales depresie.

Obiectiv, tumoarea pancreatică este rareori palpabilă. Este prezent icterul, cu prurit și excoriații cutanate. Semnul Courvoisier-Terrier denotă obstrucția căii biliare principale, în prezența unei vezicule nelocuite. Prezența ascitei denotă fie hipertensiunea portală, fie carcinomatoza peritoneală.

Se pot individualiza câteva cadre „tip", în funcție de localizare:

- localizarea cefalică: sindrom icteric, cu caracter colestatic, sindrom dureros abdominal în general prezent, hepatomegalie, semnul Courvoisier-Terrier;

- localizarea corporeală: sindrom dureros solar, sindrom de hipertensiune portală sementară, prin compresiunea venei splenice, sindrom de slăbire, eventual diabet zaharat;
- localizarea caudală: simptome nespecifice, dominate de durere în hipocondrul stâng, constipație, diabet zaharat, posibil tromboflebită migrantă.

Explorări diagnostice

Achiziția unor noi și performante mijloace diagnostice a făcut să dispară clasificarea veche în mijloace diagnostice utilizate cu scopul confirmării existenței cancerului pancreatic, cu scopul stadializării și, în sfârșit, cu scopul stabilirii rezecabilității tumorii.

În prezent, selecția mijloacelor de explorare se face pe baza accesibilității, performanței testelor și a experienței examinatorului.

Sunt disponibile numeroase posibilități de explorare diagnostică (tabelul VI).

Tabelul VI

Explorări diagnostice în cancerul pancreatic

Explorări biochimice și funcționale
Explorări imagistice
– radiologice
– ultrasonografia și ecografia Doppler
– ecoendoscopia
– tomografia computerizată
– rezonanța magnetică nucleară
– colangiopancreatografia retrogradă endoscopică
– angiografia
– tomografia de emisie pozitronică
– radioimunolocalizarea tumorii
Markeri tumorali
Examenul morfologic
Markeri genetici

Explorări biochimice și funcționale

Explorarea biochimică și hematologică de rutină nu conferă rezultate sugestive pentru diagnostic. Modificările sunt nespecifice: prezența sindromului inflamator, a sindromului anemic. Evidențierea tulburărilor de glicoreglare, de dată recentă, la un pacient cu sindrom solar poate fi sugestivă. Se sugerează utilizarea unei constelații de modificări biochimice, în ordinea descrescândă a valorii diagnostice: creșterea fosfatazei alcaline (izoenzima Regan), a 5-nucleotidazei, lacticodehidrogenazei, transaminazei oxalacetice, bilirubinei. Modificările menționate, în anumit context clinic, impun o explorare dirijată pentru excluderea sau confirmarea unui cancer pancreatic.

Explorarea funcțională directă stabilește gradul disfuncției exocrine, dar este rar utilizată.

Explorarea funcțională indirectă este lipsită de capacitatea de discriminare între cancer și pancreatita cronică. De asemenea, creșterea concentrației serice enzimatice (lipază, elastază, amilază) nu are valoare discriminativă.

Markeri tumorali

S-a propus utilizarea unui număr foarte mare de markeri tumorali cu valoare potențială în diagnosticul cancerului pancreatic (48,49,50,51) (tabelul VII).

Tabelul VII

Markeri tumorali în cancerul pancreatic

Antigeni asociați tumorii
– CA 19-9
– Span – 1
– Dupan – 2
– CA 50
– CA 242
– CA 494
– CA 12-5
– CA 195
– TAG 72
– TPA (antigen polipeptidic tisular)
Enzime
– elastaza 1
– galactozil-transferaza III
– ribonucleaza
– TATI (inhibitorul tripsinei asociat tumoral)
Antigene oncofetale
– CEA
– antigenul pancreatic oncofetal
– antigenul fetoacinar
Alți markeri tumorali
– raportul testosteron /dihidrotestosteron
– IAPP (polipeptidul amiloid insular)
– inhibiția aderenței leucocitare

Deși nu sunt suficient de sensibili și specifici pentru a permite diagnosticul de cancer pancreatic, markerii tumorali au valoare în diagnosticul diferențial dintre afecțiunile pancreatice benigne și cele maligne, sunt utili ca adjuvanți în diagnosticul cancerului pancreatic, pot avea valoare de stadializare preoperatorie, dacă se vor selecta valori de prag și sunt utili în monitorizarea evoluției după tratament.

Se utilizează cu precădere determinarea antigenului carcino-embrionar (CEA), CA19-9, CA 125, CA-242, Span-1, Du-Pan-2 și, în măsură mai mică, alți markeri (52).

Se afirmă că și cancerul pancreatic mic eliberează antigeni asociați tumorii în ser în mai mult de 70% dintre cazuri, sensibilitatea asocierii CA 19-9 și Span-1 fiind de 70% în stadiul T1 și de 97,1% în T2 (52).

Limitele sunt reprezentate de lipsa de sensibilitate și în principal de specificitate a markerilor tumorali.

Antigenul CA 19-9 crește nu doar în cancerul pancreatic, ci și în tumorile veziculei biliare și ale căilor biliare, în pancreatita acută și cronică, leziunile benigne ale tractului biliar (în principal obstrucția biliară cu colangită), boli cronice hepatice (16,53). Mai trebuie precizat că pacienții cu cancer pancreatic, dar cu fenotip Lewis negativ, nu prezintă antigen CA 19-9, care este un antigen de grup sangvin sialilat (54).

Utilizarea de cocktail-uri de markeri și determinarea cantitativă, cu selectarea unor valori de prag, crește valoarea diagnostică a markerilor tumorali (pentru CA 19-9 o valoare 90 U/ml este înalt sugestivă, > 200 U/ml este virtual diagnostică, > 300 U/ml indică nerezecabilitatea) (55).

Utilizarea de cocktailuri de markeri poate avea valoare și pentru evitarea unor rezultate fals pozitive. De exemplu, asocierea CA 19-9 cu Span-1 poate fi utilă în prezența unui icter obstructiv, situație în care CA 19-9 crește în mod nespecific, dar nivelul Span-1 nu este afectat (52).

Determinarea markerilor tumorali poate fi folosită ca indicator al reușitei unei intervenții cu scop de rezecție, indicator de prognostic sau predictor al progresiunii sau recurenței tumorii după intervenția chirurgicală (56). Pacienții care prezintă o scădere de peste 50% din valorile inițiale ale CA 19-9 sub tratament au o durată a supraviețuirii semnificativ mai lungă față de cei care nu răspund. Determinarea markerilor ar fi utilă la pacienții care efectuează chimioterapie, pentru a se lua decizia continuării sau întreruperii tratamentului (57).

Testul de inhibiție a aderenței leucocitare are valoare predictivă pozitivă în 80% dintre cazuri.

Dintre markerii tumorali potențiali, nespecifici se acordă valoare determinării concentrației serice a α_1-antitripsinei, precum și dozării α_1-antitripsinei și fibronectinei în conținutul duodenal sau sucul pancreatic, după stimularea cu secretină-ceruletid (58).

Explorări imagistice

Examenul radiologic toracic și abdominal

Prezența calcificărilor în aria de proiecție pancreatică semnifică o pancreatită cronică, dar trebuie ținut cont de valoarea pancreatitei cronice, în principal a celei ereditare, ca factor de risc pentru cancer. Dispariția unor calcificări preexistente ar avea semnificație pentru dezvoltarea adenocarcinomului. Calcificări se întâlnesc în chistadenomul benign și limfangiomul cavernos pancreatic.

Dispariția calcificărilor pancreatice preexistente ar fi un semn de valoare pentru cancerul pancreatic, dar este rar întâlnită (47).

Modificările osoase, cu necroză grăsoasă și calcificări intramedulare, sunt rare.

Examenul radiologic poate evidenția pleurezia, ascita sau metastazele pulmonare sau osoase.

Ultrasonografia (US) este o metodă de primă intenție, sensibilă, ușor de efectuat, relativ ieftină și cu bună acuratețe. Surprinde tumorile cu dimensiuni până la 2 cm, evidențiază metastazele hepatice și dilatarea căilor biliare sau a wirsungului (fig. 2).

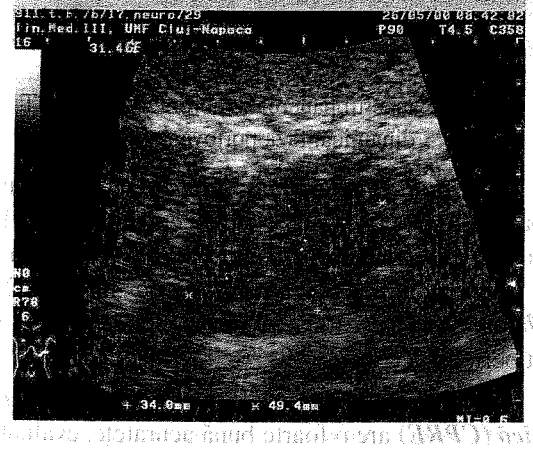

Fig. 2. Cancerul pancreatic corporeocaudal.

Are limite la pacienții supraponderali sau în cazul unui meteorism exprimat. Sensibilitatea este apreciată la 76%, iar specificitatea la 91%.

Examinarea eco Doppler permite aprecierea invaziei vasculare.

Tomografia computerizată (TC) este mai performantă decât US în stabilirea prezenței masei pancreatice, aprecierea nivelului obstrucției, a metastazelor hepatice și a invaziei vasculare (fig. 3).

Utilizarea TC spirale (care permite o scanare fără timpi morți, cu reducerea timpului de scanare a abdomenului la aproximativ 20-30 sec și posibilitatea obținerii de imagini tridimensionale prin reconstrucție multiplanară și tridimensională), ca și a TC spirale cu contrast în două faze, a crescut mult performanța metodei. TC spirală reprezintă astăzi modalitatea imagistică neinvazivă cea mai utilizată pentru diagnosticul și stadializarea cancerului pancreatic. Pentru tumorile cu dimensiuni mai mari de 15 mm sensibilitatea este de 100%. Prin TC spirală în două faze se poate face predicția nerezecabilității în aproape 100% dintre cazuri. Rezultate fals pozitive se înregistrează în cazuri rare

de pancreatită focală sau de anomalii anatomice pancreatice.

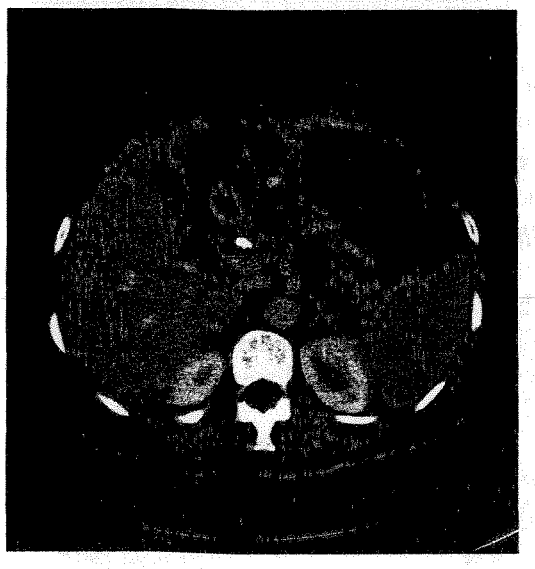

Fig. 3. Cancerul pancreatic corporeocaudal, CT dinamică, faza portovenoasă.

Rezonanța magnetică nucleară (RMN) nu pare a fi superioară TC, cu excepția cazurilor în care la TC se evidențiază o hipertrofie cefalică fără a se individualiza aspectul definit de „masă" (62). Valoarea sa în evaluarea rezecabilității pare a fi superioară TC (63).

Colangiopancreatografia retrogradă endoscopică (CPRE) are o foarte bună acuratețe, evaluată la 90-100%. Permite vizualizarea formațiunii tumorale, a obstrucțiilor sau stenozelor canalare (fig. 4 și 5) și efectuarea diagnosticului morfologic prin facilitățile asociate: biopsia pancreatică ductală per orală, recoltarea de suc pancreatic pentru examen citologic sau căutarea mutațiilor k-ras, iar în cazul obstrucției biliare plasarea de stent pentru realizarea decompresiunii biliare (64, 65).

Socotită mult timp indispensabilă, în prezent indicația CPRE se face mult mai nuanțat. Se consideră că în prezența unei simptomatologii înalt sugestive și a unei mase localizate la nivelul capului pancreasului, evidențiată prin alte mijloace imagistice (US, TC clasică sau spirală), CPRE nu este indispensabilă diagnosticului. Ea se indică, însă, dacă TC nu oferă rezultate certe. În cazul în care s-a efectuat întâi CPRE se indică totdeauna TC pentru aprecierea extensiei și rezecabilității (44).

Principala problemă de interpretare constă în diferențierea dintre pancreatita cronică și cancerul pancreatic. Pentru cancerul pancreatic pledează prezența unei stenoze canalare unice, neregulate, deplasarea wirsungului și prezența unei colecții a substanței de contrast în interiorul tumorii necrozate (45,66). În pancreatita cronică modificările sistemului canalar sunt difuze. În localizările cefalice ale cancerului pancreatic se adaugă stenoza sau obstrucția căii biliare principale care, împreună cu obstrucția wirsungului realizează semnul canalului dublu.

Fig. 4. Neoplasm cap pancreatic: stop cefalic al opacifierii canalului Wirsung asociat cu o stenoză a CPB.

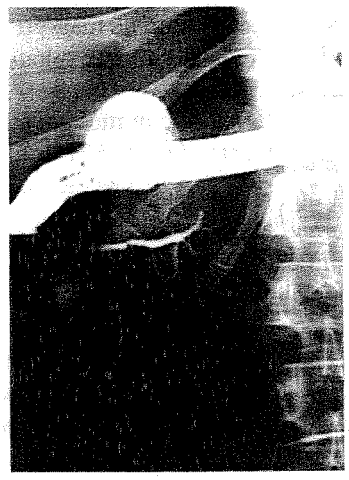

Fig. 5. Neoplasm de istm pancreatic.

Colangiografia transhepatică este rareori practicată, având indicații în cazul unei obstrucții înalte la nivelul joncțiunii celor două hepatice sau în cazul în care tumoarea pancreatică invadează peretele duodenal și face imposibilă identificarea papilei (45).

Ecoendoscopia reprezintă cea mai performantă metodă pentru diagnosticul cancerului pancreatic mic (sub 2 cm), al adenopatiilor și al invaziei vasculare, permițând astfel un bilanț al extensiei locoregionale, deci nu doar diagnosticul, ci și stadializarea tumorii (68). Sensibilitatea și specificitatea metodei sunt de 99, respectiv 100% față de TC convențională (77%, respectiv 53%) și US abdominală (67%, respectiv 40%) (69). Raportată la diagnosticul stabilit prin intervenție chirurgicală, sensibilitatea ecoendoscopiei este de 99%,

iar a TC de 77% (70). Aceste date au făcut din ecoendoscopie „standardul de aur" pentru imagistica tumorilor pancreatice și a căilor biliare extrapancreatice.

În plus, în cursul ecoendoscopiei se poate efectua puncția aspirativă cu ac fin, ghidată ultrasonografic, care permite obținerea de material adecvat în 94% dintre cazuri (71). Biopsia sau citologia pancreatică cefalică cu ac fin, efectuate transduodenal, reprezintă proceduri sigure, care nu comportă riscul însămânțării pe traseul acului, deoarece duodenul este îndepărtat împreună cu pancreasul în leziunile tumorale rezecabile.

Progresele importante realizate prin utilizarea TC spirale și a RMN au făcut ca ecoendoscopia să înregistreze un recul, fiind astăzi indicată pentru identificarea tumorilor aflate sub limita de detecție prin alte metode și pentru efectuarea puncției aspirative cu ac fin a tumorilor pancreatice sau a ganglionilor care nu sunt accesibili prin tehnica percutană (72).

Posibilitățile de optimizare a diagnosticului vor crește prin introducerea pe scară mai largă a ultrasonografiei intraductale și a ultrasonografiei endoscopice cu contrast (73,74).

Angiografia și-a pierdut din importanță, în condițiile accesului la TC spirală în două faze și a ecoendoscopiei.

Tomografia de emisie pozitronică cu 2 (18-F)-fluoro-2-deoxi-D-glucoză (FDG) are valoare în diagnosticul diferențial dintre pancreatita cronică și cancerul pancreatic (75).

Radioimunolocalizarea tumorilor se bazează pe existența unor diferențe cantitative și calitative ale expresiei antigenice la nivelul țesutului tumoral față de condițiile benigne. Utilizează tehnica imunoscintigrafiei după administrare de anticorpi monoclonali marcați (131 I-anti-CA-19-9 sau 131 I-anti-CEA). Nu pare să aibă valoare în diagnosticul primar al cancerului pancreatic, ci mai curând în depistarea recurențelor (76).

Examenul morfologic

Se realizează prin citologie sau biopsie aspirativă cu ac fin, sub ghidaj ecografic sau computer-tomografic sau în cursul CPRE, prin examen citologic din sucul pancreatic recoltat prin cateterizarea wirsungului, citologie după brasaj sau biopsia ductală per orală. În prezent este posibilă biopsia ghidată endosonografic. Complicațiile posibile sunt: pancreatita acută, peritonita sau fistula pancreatică.

S-a propus adoptarea unor criterii standardizate de diagnostic: trei criterii majore (aglomerare și suprapunere nucleară; contur neregulat nuclear, distribuția neregulată a cromatinei) și patru criterii minore (hipertrofie nucleară; celule epiteliale izolate; necroză; mitoze). Sensibilitatea și specificitatea diagnostică ar fi de 100% în prezența a două sau mai multe criterii majore sau a unui criteriu major și a trei criterii minore (77). Din păcate, există dificultăți în recunoașterea unui carcinom bine diferențiat (78,79).

Citologia sau biopsia ghidată prin mijloace imagistice este teoretic contraindicată în leziunile potențial rezecabile, din două motive: un rezultat negativ, chiar după recoltări repetate, nu poate exclude malignitatea și datorită posibilității însămânțării neoplazice pe traiectul acului sau intraperitoneal (80), dar estimările inițiale au fost exagerate.

Indicațiile ferme se limitează la: carcinoame de corp apreciate ca nerezecabile prin explorarea computer-tomografică, la care explorarea chirurgicală nu ar aduce nici un beneficiu; pacienți cu localizare cefalică, la care se va încerca o intervenție paliativă endoscopică și în caz de suspiciune de limfom pancreatic.

Aspirația cu ac fin, efectuată transduodenal în cursul ecoendoscopiei pentru leziunile cefalice suspecte, este o procedură sigură, având în vedere îndepărtarea duodenului, împreună cu leziunile tumorale pancreatice, în cursul intervenției chirurgicale (71).

Biopsia ductală pancreatică, în cursul colagiopancreatografiei, are o foarte bună performanță diagnostică.

Laparoscopia

Se indică pentru decelarea micrometastazelor peritoneale sau hepatice subcapsulare, evitând astfel o intervenție chirurgicală fără finalitate. Laparoscopia cu irigația cavității peritoneale și examen citologic crește șansele surprinderii metastazelor peritoneale mici (81).

În cazurile în care există metastaze peritoneale sau hepatice, laparotomia este indicată numai dacă se are în vedere efectuarea unui by-pass biliar sau gastric pentru paliația obstrucției.

Asocierea laparoscopie-ecografie intraoperatorie poate modifica strategia terapeutică, evitând laparotomiile inutile (82). Se poate practica, de asemenea, ultrasonografia intraportală, prin abord percutan transparietal sau chirurgical, pentru determinarea invaziei vasculare (83).

În prezent se consideră că selectarea mijloacelor de investigare depinde de accesul la diferite metode și de experiența examinatorului. În condițiile unei dotări corespunzătoare, se recomandă utilizarea de primă intenție a TC spirale în două faze, care permite diagnosticul și aprecierea rezecabilității (confidență de 85-90%) sau a nerezecabilității (confidență de 95-100%). Ecoendoscopia se recomandă numai dacă diagnosticul este incert după efectuarea TC spirale și dacă se suspectează

prezența unui neoplasm periampular, pe baza unui istoric familial de cancer pancreatic, a unei simptomatologii sugestive sau a creșterii nivelului CA 19-9. În condițiile în care prima examinare a fost CPRE sau ecoendoscopia, se recomandă totuși efectuarea TC spirale pentru a preciza rezecabilitatea prin aprecierea raporturilor tumorii cu structurile adiacente și pentru detectarea metastazelor hepatice. Se apreciază că rolul RMN, ecoendoscopiei și CPRE a scăzut mult datorită introducerii TC spirale în două faze.

În cancerul pancreatic inoperabil, după efectuarea TC spirale nu se mai indică alte explorări, cu excepția citologiei aspirative cu ac fin.

Markeri genetici

Aportul geneticii în patologia neoplazică pancreatică are nu doar o contribuție de ordin fundamental la mai buna înțelegere a mecanismelor oncogenezei, ci și una de ordin practic, care constă în identificarea unor teste diagnostice pentru detectarea precoce a cancerului pancreatic, imaginarea unor teste noi de screening sau identificarea pacienților cu risc pentru cancerul pancreatic familial.

Detecția moleculară a mutațiilor k-ras reprezintă unul dintre markerii genetici cu utilizarea potențială cea mai largă. Avantajele sunt reprezentate de faptul că mutațiile k-ras reprezintă un marker sensibil, fiind prezent în 80-100% dintre tumorile pancreatice. Deoarece majoritatea mutațiilor se produce la nivelul codonului 12, acestea sunt ușor de identificat prin tehnicile moleculare disponibile astăzi (30,84).

Mutațiile pot fi detectate în materiale primare (țesutul tumoral rezecat) sau pe surse secundare: suc duodenal, suc pancreatic obținut prin canularea wirsungului, citologie de brasaj prin CPRE, aspirație cu ac fin, sânge sau materii fecale.

Limitele metodei sunt reprezentate de faptul că mutațiile k-ras nu sunt specifice pe organ (mutațiile k-ras evidențiate în fecale pot proveni din adenoamele de colon, iar cele evidențiate în sânge dintr-o tumoare pulmonară) și că mutațiile pot fi prezente și în patologia pancreatică benignă (leziuni precursoare reprezentate de modificări hiperplazice canalare sau chiar pancreatita cronică) (85,86).

Detecția mutațiilor genelor p 16, p 53 sau DPC 4 este mai dificilă din punct de vedere tehnic. Creșterea activității telomerazei în materialul bioptic sau în sucul pancreatic, obținut după brasaj, poate reprezenta o altă direcție de optimizare a diagnosticului (87).

Cu toate limitele, modificările moleculare genetice au cu certitudine un rol important în clarificarea unui examen morfologic neconcludent, în diagnosticul cancerului pancreatic prea mic pentru a avea simptomatologie clinică proprie și expresie funcțională și aflat sub limita de detecție a mijloacelor imagistice uzuale, precum și pentru identificarea pacienților cu mutații germinale prezente în cancerul pancreatic familial.

Tehnicile genetice permit, de asemenea, progrese importante în stadializarea cancerului pancreatic. Detectarea micrometastazelor poate beneficia de examenul lichidului de lavaj peritoneal, al sângelui sau măduvei osoase pentru prezența mutațiilor k-ras sau p53, având importante implicații terapeutice în chimioterapia adjuvantă.

Având în vedere că dimensiunea reprezintă factorul esențial de prognostic în cancerul pancreatic, prin progresele realizate în tehnicile de explorare s-au putut individualiza două categorii distincte morfologic: cancerul pancreatic mic și cancerul pancreatic precoce.

Cancerul pancreatic mic reprezintă leziuni cu dimensiuni ≤ 2 cm, pentru care nu există un profil clinic sau funcțional distinct (89). Optimizarea diagnosticului acestui tip de cancer se poate realiza numai prin însumarea explorărilor imagistice performante (tomografia spirală, ecoendoscopia), a markerilor tumorali și a celor genetici. Din nefericire, la peste 40% dintre pacienții cu cancer pancreatic mic există invazia capsulei și extensia extrapancreatică pe cale limfatică, venoasă și perineurală, ceea ce arată că, de fapt, cea mai mare parte a cancerelor pancreatice mici constituie leziuni avansate.

Cancerul pancreatic precoce este definit ca un carcinom cu dimensiuni, < 1 cm, fiind limitat la epiteliul ductal, fără invazie parenchimatoasă. Diagnosticul se stabilește prin CPRE și biopsie ductală perorală, curabilitatea fiind de 100% (90).

Evoluție. Complicații

Evoluția naturală se face prin extensia locoregională și metastazare. Dintre complicațiile de vecinătate, se impun: icterul obstructiv (prin compresiune și invazie coledociană), insuficiența evacuatorie gastrică (prin invazia porțiunii a treia sau a patra a duodenului), hemoragii digestive prin invazie directă sau cu sursa din varicele esogastrice, dezvoltate prin hipertensiunea portală globală sau segmentară.

Diagnostic pozitiv

Diagnosticul cancerului pancreatic parcurge mai multe etape: evidențierea masei pancreatice, precizarea naturii ei, stadializarea și, implicit, precizarea rezecabilității tumorii.

Diagnosticul de masă pancreatică se realizează cu performanță aproximativ egală cu mijloacele

imagistice disponibile, ceea ce a făcut ca împărțirea artificială a mijloacelor diagnostice în mijloace de confirmare și mijloace de stadializare și de stabilire a rezecabilității să pară desuetă.

Principala problemă diagnostică este diferențierea condițiilor maligne de cele benigne, în principal în pancreatita cronică hipetrofică cefalică (diagnostic diferențial).

Stadializarea preoperatorie are ca scop stabilirea indicației chirurgicale și identificarea modalității optime de tratament sau paliație.

Se realizează prin TC cu contrast oral și iv, angiografie, eco Doppler, ecoendoscopie, laparoscopie diagnostică. În principiu, invazia locală a vaselor viscerale adiacente contraindică rezecția.

Ameliorarea performației diagnosticului, prin decelarea cancerului pancreatic mic, sub 2 cm, cu șanse sporite de rezecabilitate, se poate realiza numai printr-o analiză clinică minuțioasă, definirea grupelor de subiecți cu risc și conduită diagnostică mai agresivă, cu punerea în joc a tuturor posibilităților diagnostice disponibile.

În stadiul actual, diagnosticul precoce pare a fi apanajul TC spirale și ecoendoscopiei.

În prezent, nu se pot imagina proceduri de screening orb, care ar fi ineficiente și costisitoare. Pentru pacienții cu indici clinici de suspiciune, în principal în prezența unui sindrom dureros abdominal superior de cauză neprecizată, se propune efectuarea unui screening care include examenul ultrasonografic, determinarea elastazei serice imunoreactive și a anticorpilor CA 19-9, dar cu raport cost/eficiență nefavorabil (91,92).

Accesul la tehnicile de diagnostic prin proceduri de biologie moleculară ar putea face posibile proceduri de screening fecal (mai ales la clasele cu risc reprezentate de pancreatitele cronice), prin detectarea mutațiilor K-ras și p53, *(gene occult test* prin similitudine cu *haemoccult test* în cancerul de colon) (93). În prezența unui rezultat pozitiv, ar urma explorări diagnostice cu scopul identificării unor localizări tumorale: colonoscopie, tomografie computerizată, CPRE.

Se poate imagina un algoritm investigațional de diagnostic (fig. 6), posibil de aplicat în majoritatea serviciilor de gastroenterologie.

Ameliorarea diagnosticului poate fi realizată prin cunoașterea factorilor de risc, conturarea mai clară a indicilor de suspiciune clinică și adoptarea unei conduite diagnostice mai agresive, prin exploatarea rațională a mijloacelor de explorare existente și testarea unor mijloace noi.

Diagnostic diferențial

Principala problemă de diagnostic diferențial este reprezentată de pancreatita cronică. Aceasta poate avea un tablou clinic similar cu al cancerului pancreatic, poate prezenta complicații asemănătoare (icter obstructiv, insuficiență evacuatorie gastrică, tromboza sau compresiunea venei porte, mezenterice superioare, splenice), iar țesutul pancreatic poate prezenta mutații ale oncogenei K-ras. Mai mult, un rezultat negativ la biopsia ghidată eco sau CT nu exclude diagnosticul de cancer, în prezența unor modificări imagistice. Adesea, singurele posibilități de diferențiere sunt examenul morfologic pe piesa de rezecție și proba timpului.

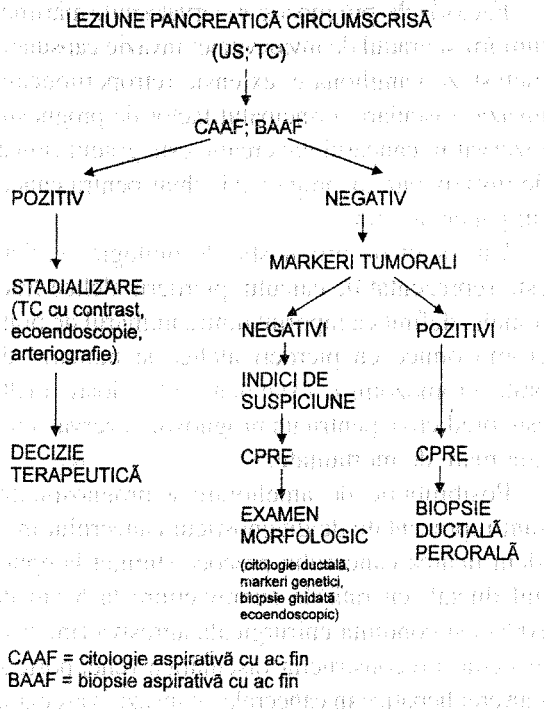

Fig. 6. Algoritm diagnostic în cancerul pancreatic.

Probleme reale de diagnostic diferențial sunt puse de tumorile ampulare și periampulare: ampulom vaterian, cancer duodenal periampular, carcinom coledocian inferior, care au o rată de rezecabilitate de 5 ori mai mare față de cancerul pancreatic și o rată de curabilitate de 6-8 ori mai mare. Diagnosticul se tranșează prin endoscopie, TC cu contrast, CPRE, ecoendoscopie (94).

Diferențierea cancerului pancreatic de alte condiții maligne pancreatice impune excluderea chistadenocarcinomului (curabil în 50% dintre cazuri) și a limfomului pancreatic, cu răspuns bun la chimio și radioterapie (sunt necesare biopsii în cursul laparotomiei pentru determinarea markerilor celulari de suprafață și încadrarea histologică a limfomului).

Prognostic

Cancerul pancreatic este una dintre localizările cu cea mai înaltă letalitate. Rezecția rămâne principalul mijloc terapeutic, dar rata rezecabilității

este apreciată la maximum 10-20%. Aceste date se explică prin evoluția biologică particulară a cancerului pancreatic. Tumorile pancreatice, considerate precoce din punct de vedere clinic, reprezintă de fapt leziuni tardive. Cea mai mică tumoare detectată clinic de aproximativ 1 g conține 10^9 celule și a parcurs deja 30 de cicluri de dublare. După încă 10 astfel de cicluri tumoarea ar cântări 1 kilogram, ceea ce este incompatibil cu supraviețuirea gazdei. În general, în momentul diagnosticului, cancerului pancreatic tumoarea a parcurs deja trei sferturi din ciclul său evolutiv (88).

Factorii de prognostic rezervat sunt: mărimea tumorii și gradul de invazivitate: invazie capsulară, metastaze ganglionare, extensie retroperitoneală, invazie vasculară. Principalul factor de prognostic rezervat în cancerul pancreatic este gradul ridicat de invazivitate locoregională, chiar pentru cancerul pancreatic mic.

Un factor de prognostic de biologie celulară este reprezentat de calculul pierderii alelice fracționale, definit ca raportul dintre numărul de brațe cromozomice cu pierderi alelice și numărul de brațe cromozomice examinate. O valoare înaltă este predictivă pentru un prognostic rezervat, cu o rată mare de mortalitate.

Posibilitățile de ameliorare a prognosticului sunt reprezentate de diagnosticul cancerului mic, identificarea cancerului precoce (limitat la epiteliul ductal, cu rată de supraviețuire la 5 ani de 100%) și conduită chirurgicală agresivă (inclusiv rezecția și reconstrucția vasculară a venei porte și a arterei hepatice în cancerele cu invazie vasculară, dar fără metastaze ganglionare sau adenopatii tumorale exclusiv peritumorale).

O direcție promițătoare poate fi reprezentată de implementarea programelor de screening. Din păcate, nu se pot imagina programe de screening de masă, valide sub raportul cost/eficiență, la pacienții asiptomatici. Optimizarea ar putea fi realizată prin screeningul pacienților care aparțin claselor de risc: sindroame genetice asociate cu cancerul pancreatic, istoric familial de cancer pancreatic sugestiv pentru un mod de transmitere autosomal dominant și istoric de cancer extrapancreatic sau purtători de cancer extrapancreatic cu istoric familial de cancer pancreatic. Screeningul pentru mutațiile BRCA 2 sau p16 pare a fi promițător (30).

Tratament

Tratamentul chirurgical

(Corneliu Dragomirescu, Mircea Litescu)

Tratamentul radical

În tratamentul cancerului de pancreas exocrin, obiectivul ideal este fundamentat pe principii oncologice și se definește prin dispariția tumorii și absența recidivei sau/și a metastazelor după 5 ani de la intervenția terapeutică cu intenție de radicalitate.

Acest obiectiv poate fi realizat numai pe cale chirurgicală, prin exereza largă a segmentului pancreatic purtător al tumorii (uneori a pancreasului în totalitate) și a stațiilor ganglionare limfatice locoregionale.

Intervenția cu intenție de radicalitate aplică principiile generale ale chirurgiei oncologice în raport cu particularitățile anatomice ale pancreasului și ale structurilor învecinate.

Totodată, tratamentul cancerului pancreatic implică și un obiectiv funcțional; rezolvarea unor complicații determinate de evoluția expansivă a tumorii: obstrucția canalară biliară și pancreatică sau – uneori – și obstrucția duodenală.

La pacienții cu leziuni rezecabile, intervenția de exereză presupune firesc realizarea în final a unor montaje care restabilesc funcțiile (cvasi) normale de drenaj pentru căile biliare, pancreas și stomac.

Pentru stabilirea unei indicații operatorii pertinente este necesară definirea cât mai exactă a rezecabilității și curabilității tumorii încă din perioada investigațiilor preoperatorii, urmând ca informațiile adăugate de explorarea intraoperatorie exhaustivă să fundamenteze opțiunea terapeutică chirurgicală.

În momentul stabilirii indicației operatorii, doar 10-20% dintre pacienți au leziuni rezecabile, iar supraviețuirile la 5 ani nu depășesc în general 5% (95). Rezultate mai bune obțin centrele înalt specializate în tratamentul cancerului pancreatic (96).

Tratamentul paliativ

Majoritatea pacienților nu se poate aborda terapeutic cu intenție curativă oncologică (97,98).

Imposibilitatea rezecției este determinată de evoluția locală avansată a tumorii, cu invazia masivă a structurilor învecinate, în special vase mari și plexuri nervoase retropancreatice.

Inoportunitatea rezecției este determinată de diseminarea neoplasmului pancreatic: metastaze în ficat, pe seroasa peritoneală sau extraabdominal; adenopatii metastatice peripancreatice, regionale și la distanță. În mod obișnuit, se asociază invazia locală și diseminările la distanță.

Uneori rezecția pancreatică este realizabilă tehnic, dar este prohibită de terenul biologic degradat, în general prin vârsta avansată și patologie asociată.

Centrele care dispun de terapie intensivă performantă nu mai consideră vârsta un factor limitativ (99,100).

Procedurile terapeutice paliative își propun doar rezolvarea unor tulburări funcționale determinate de evoluția expansivă a tumorii, ameliorând astfel confortul pacientului pentru o perioadă de timp semnificativă.

Paliația se poate adresa obstrucției de canale biliare și pancreatice, obstrucției duodenale și sindromului dureros pancreatic, iar punerea ei în practică se poate realiza prin tehnici chirurgicale clasice sau laparoscopice sau prin tehnici endoscopice și imagistice intervenționale.

Dacă tumoarea este rezecabilă, fără a se putea asigura însă și caracterul curativ oncologic al intervenției, se poate opta pentru rezecție pancreatică paliativă. Se realizează astfel obiectivul funcțional amintit, iar sub raport oncologic, exereza tumorii primare și asocierea unui tratament adjuvant complex pot oferi o speranță de viață mai lungă și cu confort acceptabil, în comparație cu pacienții nerezecați (101).

Tratamentul simptomatic

Constituie singura posibilitate de ușurare a suferinței pacientului când evoluția invazivă locoregională și diseminările ample metastatice sau limfatice fac imposibil sau ineficient orice gest paliativ, iar speranța de viață este minimă.

Măsurile terapeutice chirurgicale sunt încadrate într-un complex de măsuri în cadrul unor protocoale complexe (102,103).

Căile de abord

Sunt reprezentate de calea abdominală, calea toraco-abdominală și calea lombară, care poate fi folosită uneori pentru drenajul unor colecții retropancreatice, dar nu are indicație pentru intervenții adresate cancerului pancreatic (104,105).

Intervenții cu intenție de radicalitate

Aspecte specifice ale pregătirii pentru operație

În momentul stabilirii indicației operatorii, cei mai mulți pacienți prezintă icter obstructiv cu evoluție progresivă.

La cei cu icter instalat recent, de mică intensitate și fără răsunet negativ asupra funcției hepatice, se poate efectua de la început intervenția cu intenție de radicalitate.

La pacienții cu icter prelungit, intens și cu suferință hepatocelulară se impune efectuarea unui procedeu de drenaj biliar eficient pentru o perioadă de 2-3 săptămâni, înainte de a încerca operația cu intenție de radicalitate. Acest drenaj se poate realiza:

- prin endoscopie intervențională, montându-se o endoproteză transtumorală;
- prin imagistică intervențională, montându-se o endoproteză sau stabilind un drenaj biliar extern pe cale transcutaneo-hepatică;
- chirurgical (clasic sau laparoscopic) prin anastomoza colecistului la stomac; acest montaj este preferat derivațiilor care ar utiliza calea biliară principală și jejunul, pentru că nu creează condiții anatomice dificile la reintervenția de exereză cu intenție curativă.

Intervențiile cu intenție de radicalitate au trei etape esențiale:

- timpul explorator, în care se apreciază dacă tumoarea este rezecabilă și dacă, sub raport oncologic, se poate prezuma un rezultat bun (curabilitatea);
- timpul de exereză;
- timpul de reconstrucție viscerală.

Chirurgia cancerului pancreatic se desfășoară după tehnicile clasice, deschise. Tehnicile laparoscopice nu sunt aplicabile în mod curent rezecțiilor pancreatice pentru cancer, deși în unele centre înalt specializate au fost realizate sporadic câteva intervenții de acest fel (106).

În funcție de localizarea și de extinderea tumorii pancreatice, au fost standardizate trei tipuri de rezecție:

- duodenopancreatectomia cefalică;
- rezecția pancreatică stângă;
- pancreatectomia totală.

Evaluarea limfonodulilor regionali este indispensabilă pentru aprecierea curabilității și a prognosticului. În acest domeniu, majoritatea centrelor de referință utilizează clasificarea limfonodulilor abdominali propusă de Societatea Japoneză pentru Pancreas (95,107).

Rezecabilitatea și curabilitatea sunt limitate în mod obișnuit de invazia tumorală a structurilor peripancreatice: trunchiul celiac, vasele mezenterice superioare, vena portă și plexurile nervoase retropancreatice. Aceste elemente pot fi definite de multe ori preoperator, cu suficientă acuratețe, prin tehnicile imagistice actuale; se evită în felul acesta efectuarea unor laparotomii inutile (108,109,110).

La pacienții selecționați pentru rezecție cu intenție curativă este recomandabilă efectuarea în prealabil a unei laparoscopii exploratorii – singura în măsură să detecteze metastazele de mici dimensiuni pe suprafața ficatului și a peritoneului (110,111).

Duodenopancreatectomia cefalică este operația codificată pentru tumorile periampulare și cele cefalopancreatice.

Intervenția presupune exereza în bloc a capului pancreasului, împreună cu potcoava duodenală, segmentul corespunzător al căii biliare principale și ganglionii limfatici peripancreatici (112).

Tehnica clasică implică și rezecția jumătății distale a stomacului, iar variantele moderne păstrează

întregul stomac cu pilorul și cu partea inițială a primei porțiuni a duodenului (113,114).

După extragerea piesei operatorii, sunt anastomozate pe extremitatea cranială a jejunului restant, în diferite montaje și variante tehnice:

- colecistul păstrat pe loc sau, de preferat, calea biliară principală restantă în segmentul pedicular, după efectuarea colecistectomiei;
- bontul gastric restant sau bontul duodenal, în varianta cu păstrarea stomacului și pilorului;
- bontul pancreatic restant; pentru tratarea acestuia este folosită deseori varianta anastomozei la fața posterioară a stomacului (115,116,117).

În general, se începe cu anastomoza de drenaj al bontului pancreatic, se execută apoi anastomoza biliojejunală și, în final, se restabilește continuitatea tranzitului digestiv prin una dintre tehnicile menționate.

Rezecțiile pancreatice stângi sunt indicate pentru tumorile localizate la nivelul corpului și cozii pancreasului.

Intervenția standard este splenopancreatectomia corporeocaudală, care presupune exereza în bloc a pancreasului situat la stânga axului venos mezentericoportal și a istmului glandei, împreună cu splina, ganglionii peripancreatici și ganglionii din hilul splinei (118).

Rezecțiile pancreatice stângi pun unele probleme aparte de tactică și tehnică chirurgicală legate de particularitățile anatomice locale: situația profundă a glandei, retrogastric și retrocolic, precum și raportul strâns al cozii pancreasului cu hilul splinei.

Pe de altă parte, diagnosticul real și indicația operatorie sunt stabilite mai târziu decât pentru tumorile cefalopancreatice, tocmai datorită particularităților anatomice menționate; în consecință rata rezecabilității este foarte scăzută.

În ultimele decenii, odată cu perfecționarea metodelor de diagnostic imagistic, precum și a conduitei de tactică și tehnică operatorie, s-a amplificat și efortul chirurgical al pancreatectomiilor stângi pentru cancer.

Sistematizarea rezecțiilor pancreatice pentru cancer pe baza unor criterii chirurgicale și anatomopatologice

Pedrazzoli și colab. au propus, pentru o standardizare omogenă a rezecțiilor pancreatice, următoarea sistematizare:

- duodenopancreatectomia standard;
- duodenopancreatectomia radicală;
- duodenopancreatectomia radicală extinsă.

Aceasta din urmă cuprinde, față de duodenopacreatectomia radicală, și extirparea integrală a grupului ganglionar 16 – întreg țesutul conjunctiv și limfatic începând de la 3 cm în dreapta duodenului până în porțiunea mijlocie a rinichiului stâng, precum și de la marginea inferioară a ficatului și de la hiatusul diafragmatic, de deasupra trunchiului celiac, până la originea arterelor iliace comune.

Se realizează astfel eliberarea feței anterioare a aortei abdominale de toate structurile vasculare și limfatice, inclusiv cele situate împrejurul trunchiului celiac.

Uneori se poate adăuga și suprarenalectomie stângă.

Pentru cancerul de corp și coadă de pancreas operația standard este pancreatectomia stângă, cu două variante care diferă, după amploarea limfadenectomiei:

- pancreatectomia stângă standard;
- pancreatectomia stângă radicală.

Pancreatectomia totală constă în exereza în bloc a întregului pancreas, împreună cu duodenul, splina, marele epiplon, porțiunea distală a stomacului și stațiile limfatice aferente.

Argumente în favoarea pancreatectomiei totale pot fi:

- se evită dificila problemă a tratării bontului pancreatic restant, sursă semnificativă de complicații postoperatorii;
- pancreasul restant este deseori fibrozat și cu funcția diminuată, ca atare păstrarea sa nu ar aduce totdeauna beneficii metabolice semnificative;
- elimină riscul evolutiv al unor focare neoplazice oculte existente în parenchimul glandei, simultan cu tumoarea primară și la distanță de aceasta;
- eventualul diabet secundar pancreatectomiei totale este ușor de controlat.

Pancreatectomia totală poate fi efectuată:

- de principiu (în baza argumentelor enunțate mai sus);
- de necesitate, pentru tumori de dimensiuni mari care interesează (aproape) întreaga glandă.

În cea de a doua eventualitate, extensia invazivă a leziunii poate impune lărgirea intervenției cu rezecția plexurilor nervoase retropancreatice, precum și a venei porte și/sau a vaselor mezenterice, soluție agreată de unii operatori cu atitudine chirurgicală agresivă.

În practică, pancreatectomia totală și pancreatectomia lărgită nu s-au impus însă ca intervenții curente (119). Limitarea utilizării lor este determinată de:

- morbiditatea și mortalitatea postoperatorie ridicate;

- dubiile privind frecvența și importanța multiplicității cancerului pancreatic;
- dubiile privind beneficiul oncologic real tradus prin durata medie de supraviețuire, nemodificată față de rezecțiile pancreatice parțiale.

Rezecțiile pancreatice segmentare, codificate pe baza unor sistematizări anatomice recente nu au nici o indicație în tratamentul cancerului de pancreas exocrin.

Astfel de intervenții pot fi efectuate uneori pentru tumorile papilare intraductale producătoare de mucus.

Intervenții paliative

Stadiul avansat al tumorii pancreatice și/sau terenul foarte deteriorat al pacientului (de multe ori din cauza vârstei) pot impune efectuarea de intervenții paliative, al căror scop este rezolvarea complicațiilor de tip obstructiv secundare evoluției expansive a tumorii (1).

Sub raport strict tehnic, procedurile paliative pot fi realizate:

- chirurgical, pe cale clasică sau pe cale laparoscopică;
- prin endoscopie intervențională;
- prin imagistică intervențională.

În raport cu consecințele obstructive ale tumorii pancreatice, paliația poate fi necesară (izolat sau în diverse asocieri) pentru asigurarea drenajului biliar, a celui pancreatic sau a evacuării gastrice, iar pentru retenția biliară se pot realiza:

- drenaj biliar extern prin colecistostomie sau prin cateter transcutaneohepatic introdus în căile biliare intrahepatice dilatate; acestea sunt rezervate pacienților a căror degradare biologică marcată nu permite realizarea unui drenaj biliar intern chirurgical;
- drenaj biliar intern, prin anastomozarea unui segment al căilor biliare extrahepatice (colecist sau calea biliară principală) la un segment învecinat al tubului digestiv (stomac, duoden, prima porțiune a jejunului);

Utilizarea colecistului pentru derivație este condiționată de permeabilitatea cisticului și de existența unei distanțe suficiente între joncțiunea acestuia cu calea biliară principală și tumoarea pancreatică. Informațiile acestea pot fi obținute prin colangiografie endoscopică retrogradă, preoperator, sau intraoperator prin colangiografie transcolecistică. Colecistul poate fi anastomozat:

- la fața anterioară a antrului gastric, intervenție facilă, de ales la bolnavii cu speranță de viață redusă;
- la fața anterioară a porțiunii a doua a duodenului – intervenție nerecomandabilă datorită vecinătății anastomozei cu tumoarea;
- la o ansă jejunală în „omega" sau „Y" – este montajul cel mai funcțional, de ales la cei cu speranță de viață ceva mai îndelungată.

Derivația pe calea biliară principală presupune întâi efectuarea colecistectomiei și se poate finaliza prin anastomoză la:

- duoden – de evitat datorită proximității tumorii;
- ansă jejunală în „omega" sau „Y", asigurând un drenaj biliar optim, de durată.

Alternativa drenajului biliar intern prin endoproteză aparține endoscopiei și imagisticii intervenționale.

- pentru retenția pancreatică poate fi realizat drenaj intern chirurgical prin anastomoză wirsungojejunală laterolaterală pe ansă în „Y" sau endoscopic, prin montare de endoproteză; restabilirea drenajului pancreatic duce la dispariția durerilor determinate de distensia canalelor pancreatice în amonte de tumoare și totodată ameliorează tulburările de digestie și absorbție secundare insuficienței pancreatice exocrine obstructive; durerea determinată de invazia plexurilor nervoase retropancreatice nu este influențată de acest drenaj;
- pentru stenoza duodenală determinată de tumoare este necesară o gastroenteroanastomoză; în funcție de caracterele tumorii și de starea pacientului, derivația gastrică poate fi efectuată concomitent cu cea biliară sau ulterior, dacă devine necesară;
- pentru durerea dorsală specifică determinată de invazia plexurilor nervoase retropancreatice, se pot încerca: splanhnicectomia, infiltrația splanhnicilor cu alcool în concentrație de 70%, infiltrații analgetice ale splanhnicilor și ale nervilor intercostali.

În stadiile finale, durerea este tratată simptomatic cu analgetice majore; cea mai bună soluție este folosirea dispozitivelor de analgezie controlate de pacient, care comandă injectarea subcutanată a anesteziculului după necesități.

Laparotomia simplă pentru inoperabilitate evidentă, determinată de evoluția locală avansată sau de diseminarea la distanță a tumorii, trebuie evitată prin stabilirea unui diagnostic imagistic corect și cu detalii precise, realizat preoperator.

Pacienții cu indicație la limită și/sau cu dubii asupra rezecabilității tumorii trebuie să beneficieze de explorare laparoscopică pentru diagnostic complet și stadializare.

Ambele modalități de explorare chirurgicală (cea clasică și cea laparoscopică) oferă posibilitatea recoltării de material tisular pentru examen anatomopatologic.

Printr-o atare certificare a diagnosticului poate fi argumentat un protocol de tratament oncologic asociat (chimioterapie, iradiere); uneori se poate obține astfel o oarecare prelungire a duratei supraviețuirii.

Chimioterapia

Rolul chimioterapiei în cancerul pancreatic nu este cert definit. Chimioterapia, ca metodă unică de tratament în cancerul nerezecabil, este ineficientă, deși lista agenților utilizați este foarte lungă: 5-fluorouracil, mitomicină, adriamicină, epirubicină, izofosfamidă, metotrexat. Dintre chimioterapicele utilizate în monoterapie, rezultate mai favorabile au fost obținute cu 5-fluorouracil sau gemcitabină. Biomodularea 5-FU cu leucovorin, interferon alfa sau N-(fosfonacetil)-L-aspartat nu aduce un aport semnificativ față de tratamentul cu 5-FU în bolus (120). S-au testat protocoale de asocieri variate: 5-fluorouracil, adriamicină, mitomicină C; 5-fluorouracil, doxorubicină, mitomicină C și semustin; 5-fluorouracil, mitomicină C, streptozotocină, cu rezultate decepționante.

Radioterapia

Radioterapia se utilizează ca tratament adjuvant după rezecție, cu intenție curativă, dar și ca tratament pentru tumorile nerezecabile.

Radioterapia intraoperatorie permite iradierea cu o doză mare a masei tumorale sau a patului tumoral după rezecție, cu risc scăzut de afectare a țesuturilor înconjurătoare, scăzând de aproape două ori rata recurențelor, față de utilizarea izolată a chirurgiei cu intenție de radicalitate (121).

Implantul de iod radioactiv sau paladium 103 este aproape abandonat, din cauza complicațiilor: hemoragii, pancreatită, fistule (122).

Tratamentul asociat (multimodal)

Recurge la utilizarea asociată a mai multor modalități terapeutice: chimioterapia neoadjuvantă și rezecție; rezecție cu disecție ganglionară, radioterapie intraoperatorie și chimioterapie pe cale arterială hepatică sau în administrare sistemică iv a mitomicinei C.

Utilizarea de *biomodulatori* acid folinic și interferon-α crește citotoxicitatea 5-fluoroacitului față de celule tumorale și ameliorează rata de răspuns.

Tratamentul hormonal

Recurge la administrarea de inhibitori ai factorilor de creștere (analogi de somatostatină-octreotid), blocanți ai receptorilor estrogeni (tamoxifen), agoniști ai factorului de eliberare a hormonului luteinizant, cu rezultate în curs de evaluare (123,124).

Tratamentul imunologic

Administrarea de anticorpi monoclonali conjugați cu medicamente, toxine sau radioimunoconjugați (anticorpi monoclonali CA 19/1/^{131}I) este în curs de investigație.

În stadiul experimental se află imunoterapia adoptivă, care utilizează celule tumorale autologe și variate citokine (interleukine 2, 4, 6, 7, 10, 12, TNF-α, interferon gama sau GMCSF), cu scopul activării limfocitelor T citotoxice (125).

Terapia genetică

Se imaginează multiple posibilități de intervenție:

- transferul genelor de supresie tumorală;
- blocarea expresiei unei gene dominante prin tehnologie antisens;
- inserția de gene MDR 1 (gene de rezistență *multidrug),* care ar permite utilizarea unor doze mari de chimioterapice, evitând supresia medulară.

Vectorii posibil de utilizat pentru transferul genelor pot fi virusuri (retrovirusuri, adenovirusuri, herpes virus) sau vectori nevirali (lipozomi) (126).

Inhibitorii metaloproteazelor matriceale cu spectru larg asupra claselor majore de metaloproteaze (marimastat sau produse mai recente) își pot găsi locul în tratamentul cancerului pancreatic, producând o stabilizare a tumorii și prevenind metastazarea.

Tratamentul endoscopic

În fața icterului mecanic, alternativa la by-passul biliar o reprezintă drenajul percutan transtoracic sau protezarea căii biliare. Drenajul endoscopic are rezultate superioare față de cel percutan. Protezarea este indicată în principal la pacienții cu metastaze hepatice cunoscute, ascită sau tumoare localizată în regiunea portală, care fac by-pass-ul chirurgical dificil sau imposibil de realizat (127).

Complicațiile sunt reprezentate de obstrucția protezei (în interval de 3-5 luni de la plasare) sau migrarea endoprotezei. Utilizarea de proteze metalice expandabile este grevată de un cost înalt și ridică probleme deosebite în caz de obstrucție, fiind imposibil de extras pe cale endoscopică.

Este posibil, de asemenea, tratamentul obstrucției duodenale prin plasarea de endoproteze metalice expandabile.

Tratamentul simptomatic

Vizează corectarea malabsorbției (tratament substitutiv enzimatic) și controlul durerii. Controlul durerii este realizat prin administrare de antialgice uzuale, pentazocină, buprenorfină sau opiacee. O alternativă o reprezintă splanhnicectomia chimică percutantă sub ghidaj eco sau CT sau intraoperatorie, infiltrația peridurală continuă cu xilină sau bupivacaină și radioterapia intraoperatorie.

Chistadenocarcinomul

Este denumirea generică actuală pentru tumorile pancreatice chistice mucinoase, împărțirea artificială între chistadenomul mucinos, prezumtiv benign, și chistadenocarcinom fiind abandonată. Din punct de vedere histologic (prezența de focare maligne) și evolutiv (metastazare și recurențe postoperatorii), nu se mai justifică păstrarea ca entitate distincă a chistadenomului, cu excepția chistadenomului microchistic (sub 1-2 cm), care nu are potențial evolutiv malign.

Tumoarea este chistică sau multichistică, cu conținut mucinos și peretele acoperit de un epiteliu columnar mucinos care formează prelungiri intrachistice papilare. În peretele fibros perichistic sunt adesea prezente calcificări. Examenul histopatologic atent evidențiază destul de frecvent prezența unor focare adenocarcinomatoase în peretele chistului.

Tumoarea este mai frecventă la femei, de vârstă medie. Localizarea este corporeocaudală, ceea ce explică simptomatologia, dominată de durere, pierdere ponderală, acuze dispeptice și absența icterului. Examenul obiectiv evidențiază prezența unei formațiuni tumorale epigastrice.

Diagnosticul se stabilește prin explorări imagistice: CT sau ultrasonografie. Principala problemă de diagnostic diferențial este cu pseudochistul pancreatic. Elementele care pledează împotriva pseudochistului sunt: absența factorilor de risc (alcoolism, factori biliari, traumatisme), lipsa istoricului de pancreatită, enzime serice normale, ultrasonografic aspect de chisturi multiple, cu structură septată, CPRE, lipsa comunicării cu sistemul ductal, angiografic hipervascularizație, intraoperator perete neaderent, pancreas adiacent normal. Conținutul chistului este mucoid, sărac în amilaze (cu concentrația serică), biopsia peretelui evidențiază prezența unui înveliș epitelial, eventual modificări maligne. Evoluția naturală este lentă, cu invadarea țesuturilor adiacente și metastazare tardivă (129,130).

Tratamentul este chirurgical, rezecția fiind posibilă și în formațiunile mari, iar prognosticul favorabil.

Neoplasmele epiteliale solide și papilare

Reprezintă o categorie distinctă de tumori pancreatice, cu potențial malign mai scăzut, cu apariție predominantă la femei de vârstă tânără (decada a doua sau a treia).

Histogeneza tumorilor este încă subiect de dispută: epiteliul canalelor mici, origine acinară sau celule insulare. Cercetările ultrastructurale și imunohistochimice pledează mai curând pentru originea sa din celulele epiteliale ale canaliculilor mici sau din celulele acinare.

Localizarea se face predominant la nivelul corpului sau al cozii pancreasului. Examenul macroscopic evidențiază tumori de obicei voluminoase, bine circumscrise, cu o pseudocapsulă la periferie, pe secțiune cu aspect solid, pseudopapilar și arii chistice, asociate cu hemoragie și necroză. La examenul histologic o caracteristică este reprezentată de formarea de către celulele tumorale a unor pseudopapile, care se dispun în învelișuri stratificate, care acoperă un suport fibromuscular. În microscopia electronică se evidențiază frecvent granule *zimogen-like* intracitoplasmatic, iar cercetările de imunohistochimie evidențiază reacții pozitive pentru chimotripsină. Prezența unei reacții pozitive pentru enolaza neuron-specifică este, de asemenea, sugestivă.

Simptomatologia clinică este în general nespecifică și nu rareori diagnosticul se face prin evidențierea unei mase tumorale abdominale sau prin apariția complicațiilor.

Tratamentul este chirurgical și constă, în funcție de localizare, în pancreatectomie distală în localizarea corporeocaudală sau duodenopancreatectomie în cea cefalică (44,131,132).

Tumorile intracanalare papilare și mucinoase

Sunt tumori pancreatice caracterizate printr-o proliferare tumorală papilară intracanalară și o hipersecreție de mucus care produce dilatarea wirsungului și/sau a canalelor pancreatice secundare.

Reprezintă un cadru nosologic individualizat relativ recent (133), cunoscut sub numeroase sinonime: chist adenom mucinos canalar ectaziant, tumori pancreatice producătoare de mucină, ectazie ductală mucinoasă, adenom vilos al canalului Wirsung, tumoarea pancreatică muco-secretantă intracanalară.

Localizarea cea mai frecventă se face la nivelul capului sau al istmului.

Din punct de vedere morfologic, se caracterizează prin dilatarea wirsungului și/sau a canalelor secundare, care conțin o substanță mucoidă de consistență gelatinoasă. Dilatarea canalară se datorează

fie formării de dopuri de mucus, fie dezvoltării tumorii polipoide sesile intracanalare. Frecvent, se asociază o atrofie a parenchimului pancreatic distal obstrucției. Din punct de vedere histologic, se recunosc trei categorii de tumori:

- adenoame sau tumori cu displazie minimă;
- tumori cu displazie moderată sau severă;
- adenocarcinoame (1).

Mucusul intracanalar este constituit din sialomucină sau sulfomucină.

Tumorile prezintă un mare risc de degenerare, 40-50% dintre piesele rezecate prezentând un carcinom invaziv. Prezența pe aceeași piesă operatorie a leziunilor de displazie în stadii diferite și de carcinom invaziv pledează pentru filiația tumoare benignă – carcinom invaziv (134).

Din punct de vedere histologic, leziunile compatibile cu diagnosticul de pancreatită cronică sunt prezente în toate cazurile (135).

Tehnicile de biologie moleculară evidențiază o reactivitate înaltă a p 27 și joasă pentru ciclina E, lipsa supraexpresiei genei c-erb B și o rată scăzută a mutațiilor oncogenei k-ras (135).

Clinic, se manifestă cel mai frecvent prin pusee recidivante de pancreatită acută, dureri abdominale atipice sau creșteri izolate ale amilazuriei. După o evoluție mai lungă se pot manifesta prin insuficiență pancreatică exo- sau endocrină (slăbire și steatoree, respectiv diabet zaharat insulino-dependent).

Diagnosticul se stabilește prin explorări imagistice: ecografie (aspect de tumoare chistică pancreatică, dilatarea canalelor pancreatice, fără prezența calcificărilor), TC (dilatări chistice ale wirsungului sau sistemului canalar secundar, fără obstacol evident), ecoendoscopie și în principal CPRE, care reprezintă examenul de referință (papilă beantă, cu scurgerea unui lichid mucoid prin papilă, dilatații difuze sau localizate ale wirsungului, fără stenoză proximală, chisturi unice sau multiple care comunică cu wirsungul, lacune intracanalare) (134).

Din punct de vedere al aspectului, la CPRE se individualizează patru tipuri de tumori:

- tipul I: dilatarea uniformă a wirsungului;
- tipul II: dilatarea focală a wirsungului;
- tipul III: ramuri secundare dilatate chistic;
- tipul IV: ramuri secundare dilatate (135).

Diagnosticul diferențial se face cu leziunile chistice pancreatice (tabelul VIII), dar în principal cu pseudochisturile pancreatice (fond de pancreatită cronică, istoric de consum de etanol, prezența frecventă a calcificărilor pancreatice), chistadenoame sau chistadenocarcinoame (femei, vârstă medie, chisturi unice, voluminoase, localizare predominant caudală cu perete propriu și care comunică cu sistemul canalar) (134,135).

Tratamentul este chirurgical și prognosticul mult mai bun decât în cazul adenocarcinoamelor.

Tabelul VIII

Clasificarea chisturilor pancreatice

Chisturi congenitale adevărate
– boala polichistică
– boala von Hippel-Lindau
– fibroza chistică
– chisturi dermoide
Chisturi angiomatoase
Neoplasme chistice
Tumori mucinoase
– chistadenomul mucinos (adenomul macrochistic) și chistadenocarcinomul
– tumorile intracanalare papilare și mucinoase
Tumori nemucinoase
– chistadenomul seros (adenomul microchistic)
– tumorile chistice papilare
– cavitația chistică a adenocarcinomului pancreatic sau limfomului
Chisturi câștigate
– necroza centrală cavitară
– pseudochistul
– chistul parazitar

Carcinomul acinar

Reprezintă o raritate, în jur de 1% din totalul tumorilor pancreatice. Histologic, aspectul este acinar, stroma fibroasă este redusă, iar celulele tumorale prezintă în microscopia electronică granule de zimogen. Tumorile predomină la adulți sau vârstnici, cu distribuție aproximativ egală pe sexe. Tabloul clinic este similar cu cel al adenocarcinomului. Uneori sunt prezente semne care denotă o lipazemie crescută, cu necroză grăsoasă cu localizări diverse: medulară, paniculită nesupurativă la nivelul extremităților sau sinovialei (poliartrită). Evoluția este similară cu cea a adenocarcinomului ductal.

Pancreatoblastomul

Se întâlnește la copii și îmbracă două forme: încapsulată (cu evoluție benignă, conține corpusculi scuamoși și celule acinare, rezecabilă cu

prognostic bun) şi neîncapsulată, cu tendinţă invazivă, recurentă după rezecţie şi prognostic rezervat.

Bibliografie

1. Klöppel G, Solcia E, Longnecker DS et al. Histologic typing of tumours of the exocrine pancreas. NY: Spinger-Verlag 1996.

2. Ahlgren JD. Epidemiology and risk factors in pancreatic cancer. Semin Oncol 1996; 23: 249-250.

3. Weiderpass E. Partanen T, Kaaks R et al. Occurrence, trends and enviromental etiology of pancreatic cancer. Scand JWork Environ Health 1998; 24: 165-174.

4. Gold EB, Goldin SB. Epidemiology and risk for pancreatic cancer. Surg Oncol Clin North Am 1998; 2: 67-91.

5. Grigorescu M, Lencu M. Bolile cronice ale pancreasului. Cluj: Ed Dacia 1990; 148-184.

6. Lowenfels AB, Maisonneuve P, Cavallini G et al. Pancreatitis and the risk of pancreatic cancer. N Engl J Med 1993; 328: 1433-1437.

7. Chen J, Baithun SI, Ramsay MA. Histogenesis of pancreatic carcinoma: a study based on 248 cases. J Pathol 1985; 146: 65-76.

8. Kern SE. Advances from genetic clues in pancreatic cancer. Current Op Oncol 1998; 10: 74-80.

9. Kattwinkel J, Lapey A, di Sant'Agnese PA et al. Hereditary pancreatitis: Three new kindreds and a critical review of the literature. Pediatrics 1973; 51: 55-68.

10. Lowenfels AB, Maisonneuve P, Di Magno EP et al. Hereditary pancreatitis and the risk of pancreatic cancer. J Natl Cancer Inst 1997; 89: 442-446.

11. Whitcomb DC. Hereditary pancreatitis: new insight into acute and chronic pancreatitis. Gut 1999; 45: 317-322.

12. Augustine P, Ramesh H. Is tropical pancreatitis premalignant ? Am J Gastroenterol 1992; 87: 1005-1011.

13. Rivera JA, Fernandez-del Castillo C, Pins M et al. Pancreatic mucinous ductal ectasia and intraductal papillary neoplasms. A single malignant clinicopathologic entity. Ann Surg 1997; 225: 637-644.

14. Schwarts SS, Zeidler A, Moosa AR et al. A prospective study of glucosis intolerance, insulin, c-peptide and glucagon in patients with pancreatic carcinoma. Am J Dig Dis 1978; 23: 1107-1114.

15. Everhart J, Wright D. Diabetes mellitus as a risk factor for pancreatic cancer. JAMA 1995; 273: 1605-1609.

16. Di Magno EP, Reber HA, Tempera MA. AGA technical review on the epidemiology, diagnosis and treatment of pancreatic ductal adenocarcinoma. Gastroenterology 1999; 117: 1464-1484.

17. Sowa R, Sanke T, Hirayama J et al. Islet amyloid polypeptide causes insulin resistance in vivo in dogs. Diabetologia 1990; 33: 118-120.

18. Mack TM, Yu MC, Hanisch R, Henderson BE. Pancreas cancer and smoking, beverage consumption and post medical history. J Natl Cancer Inst 1986;76: 49-60.

19. Norell SE, Ahlbom A, Erwald R et al. Diet and pancreatic cancer: a case-control study. Am J Epidemiol 1986; 124: 894-902.

20. Sugimura T, Sato S. Mutagens-carcinogens in foods. Cancer Res 1983; 43: 24155-24215.

21. Patrianakos C, Hoffman D. Chemical studies on tobbacco smoke. J Anal Toxicol 1979; 3: 150-159.

22. Fraumeni JF. Cancers of the pancreas and biliary tract. Epidemiological considerations. Cancer Res 1975; 35: 3437-3447.

23. Fearon ER, Vogelstein B. A genetic model for colorectal tumorigenesis. Cell 1990; 61: 759-767.

24. Hruban RH, Peterson GM, Ha PK, Kern SE. Genetics of pancreatic cancer. From genes to families. Surg Oncol Clin North Am 1998; 7: 1-2

25. Mc Cormick FC, Lemoine MR. Molecular basis of pancreatic cancer: strategies for genetic diagnosis and therapy. In: Johnson CD, Imrie CW eds. *Pancreatic disease. Toward the year 2000.* London: Springer 1999: 267-280.

26. Rozenblum E, Schutte M, Goggins M et al. Tumor suppressive pathways in pancreatic carcinoma. Cancer Res 1997; 57: 1731-1734.

27. Smith VTH, Boot AJM, Smith AMM et al. K-ras codon 12 mutations occur very frequently in pancreatic adenocarcinoma. Nucleic Acid Res 1988; 16: 7773-7782.

28. Grünewald K, Lyons J, Fröhlich A et al. High frequency of k-ras codon 12 mutations in pancreatic adenocarcinoma. Int J Cancer 1989; 43: 1037-1041.

29. Motojima K, Urano T, Nagata Y et al. Detection of point mutation in the Kirsten-ras oncogene provides evidence for the multicentricity of pancreatic carcinoma. Ann Surg 1993; 217: 138-143.

30. Hahn SA, Schmiegel WH. Recent discoveries in cancer genetics of exocrine pancreatic neoplasia. Digestive 1998; 59: 493-501.

31. Bramhall SR. The use of molecular technology in the differentiation of pancreatic cancer and chronic pancreatitis. Int J Pancreatol 1998; 23: 83-100.

32. Ghadirian P, Boyle P, Simard A et al. Reported family aggregation of pancreatic cancer within a population-based case-control study in the Francophone Community in Montreal Canada. Int J Pancreatol 1991; 10: 183-196.

33. Lynch HT, Fusaro L, Fusaro R et al. Hereditary pancreatic cancer. Pedigree analysis of pancreatic cancer families. Int J Pancreatol 1994; 16: 210-214.

34. Di Magno AP. Pancreatic adenocarcinoma. In: Yamada T. *Textbook of Gastroenterology* ed, Philadelphia: JB Lippincot Comp 1995: ch. 92: 2113-2131.

35. Klöppel G, Lindenthal G, von Bülow M, Kern HF. Histological and fine structural features of pancreatic ductal adenocarcinomas in relation to growth and prognosis. Histopathology 1985; 9. 841-856.

36. Kern HF, Röher HD, von Bülow M, Klöppel G. Fine structure of three major grades of malignancy of human pancreatic adenocarcinoma. Pancreas 1987; 2: 2-13.

37. Grigorescu M, Crăciun C, Cazacu M et al. Ultrastructural changes of the three major grades of malignancy of human pancreatic adenocarcinoma. Rom J Gastroenterol 1996; 5: 229-223.

38. Grigorescu M, Crăciun C, Cazacu M et al. Ultrastructural changes in pancreatic adenocarcinoma. In: Crăciun C, Ardeleanu A eds. *Current problems and techniques in cellular and molecular biology.* Timişoara: Ed. Mirton 1996: 405-411.

39. Warshaw AL, Tepper JE, Shipley WU. Laparoscopy in the staging and planning of therapy for pancreatic cancer. Am J Surg 1986; 151: 76-79.

40. Hermanek P, Sabin LH eds. UICC. TNM classification of malignant tumours. 4th ed. Berlin: Springer 1992.

41. Kayahara M, Nagakawa T, Konishi J et al. Clinicopathologic study of pancreatic carcinoma with particular reference to the invasion of the extrapancreatic neural plexus. Int J Pancreatol 1991; 10: 105-111.

42. Raijman I, Levin B. Exocrine tumours of the pancreas. In: Haubrich WS, Scheffner F, Berk JE eds. *Bockus Gastroenterology*. 5th ed. Philadelphia: WB Saunders Comp 1995: Ch 158: 2984-3001.

43. Carter DC. Carcinoma and other tumors of the pancreas. In: Shearman DJC, Finlayson N, Camillari M, Carter D eds. *Diseases of the gastrointestinal tract and liver*. New York: Churchill Livingstone 1997: Ch 51: 1285-1314.

44. Todd KE, Gloor B, Reber HA Pancreatic adenocarcinoma. In: Yamada T ed. *Textbook of Gastroenterology*. Philadelphia: Lippincott-Williams Wilkins 1999, ch 95' 2178-2192.

45. Cello JP. Pancreatic cancer. In: Feldman M, Scharschmidt BE, Heibenger MH eds. *Gastrointestinal and liver disease*. CD: WB Saunders Comp 1999, C.D.

46. Briss WR, Burch B, Martin M et al. Localisation of reffered pancreatic pain induced by electrical stimulation. Gastroenterology 1950; 16: 317-324.

47. Tucker DH, Moore IB. Vanishing pancreatic calcification in chronic pacreatitis. N Engl J Med 1963, 268: 31-36.

48. Hishinuma S, Takami H, Kamitoku J et al. Pancreatic oncofetal antigen, establishment of enzyme immunosassay and clinical evaluation. J Jpn Soc Cancer Ther 1963; 19: 2217-2224.

49. Jalanko H, Haglund C, Roberts PJ et al. Tumor markers in gastrointestinal cancer. In: Holmgren J ed. *Tumor marker antigens*. Lund: Studentlitteratur 1985: 114-122.

50. Safi F, Roscher R, Bittner B et al. High sensitivity and specificity of CA 19-9 for pancreatic carcinoma in comparison to chronic pancreatitis. Serological and immunohisto-chemical findings. Pancreas 1987; 2: 398-403.

51. Metzgar RS, Asch H. Antigen of human pancreatic adenocarcinomas: their role in diagnosis and therapy. Pancreas 1988; 3: 352-371.

52. Satake K, Chung YS, Yokomatsu H et al. Various tumor markers for small pancreatic cancer with special reference to the present status of pancreatic cancer in Japan and our experience over the last 2 years. Pancreas 1991; 6: 234-241.

53. Albert MB, Steinberg WM, Henri JP. Elevated serum levels of tumor marker CA 19-9 in acute cholangitis. Dig Dis Sci 1988; 33: 1223-1225.

54. Tempero MA, Uchida E, Takasuki H et al. Relationship of carbohydrate antigen 19-9 and Lewis antigen in pancreatic cancer. Cancer Res 1987; 47: 5581-5583.

55. Forsmark CE, Lambiase L, Vogel SB. Diagnostic of pancreatic cancer and prediction of unresecability using the tumor-associated antigen CA 19-9. Pancreas 1994; 9: 731-734.

56. Ishii H, Okada S, Sato T et al. CA 19-9 in evaluating the response to chemotherapy in advanced pancreatic cancer. Hepatogastro-enterolog 1997; 44: 279-283.

57. Okada S, Yoshimori M, Kakizoe T. Pancreatic cancer: medical aspects. Pancreas 1998; 16: 349-354.

58. Radu D, Stanciu L, Dumitrașcu D, Grigorescu M. Nonspecific tumor marker value of alpha 1-antitrypsin, alpha 2-macroglobulin and C-reactive protein in tumor's diagnostic. Clujul Medical 1988; LXI: 147-150.

59. Niederan C, Grendell J.H. Diagnosis of pancreatic carcinoma. Imaging techniques and tumor markers. Pancreas 1992; 7: 66-86.

60. Legman P, Vignaus O, Dousser B et al. Pancreatic tumors: comparison of dual-phase helical CT and endoscopic sonography. Am J Radiol 1998; 170: 1315-1322.

61. Lu DS, Reber HA, Krasny RM et al. Local staging of pancreatic cancer: criteria for unresectability of major vassels as revealed by pancreatic-phase, thin-section helical CT. Am J Radiol 1997; 168: 1439-1443.

62. Semelka RC, Kelekis NL, Molina PC et al. Pancreatic masses with inconclusive findigs on spiral CT: is there a role for MRI ? J Magn Reson Imaging 1996; 6: 585-588.

63. Bluemke DA, Fishman EK. CT and MR evaluation of pancreatic cancer. Surg Oncol North Am 1998; 7: 103-124.

64. Shemesh E, Czerniak A, Nass S et al. Role of endoscopic retrograde colangiopancreatography in differentiating pancreatic cancer coexisting with chronic pancreatitis. Cancer 1990; 65: 893-896.

65. Nix GAJJ, von Overbeeke IC, Wilson J HP et al. ERCP diagnosis of tumors in the region of the head of the pancreas. Analysis of criteria and computer-aided diagnosis. Dig Dis Sci 1988; 33: 577-586.

66. Rösch W. Ductal imaging in pancreatic cancer. In: Malfertheiner P, Ditschuneit H eds. *Diagnostic procedures in pancreatic disease*. Berlin: Spinger-Verlag 1986: 293-299.

67. Freeny PC, Bilbao MK, Keaton RM, „Blind" evaluation of endoscopic retrograde colangiopancreatophy (ERCP) in the diagnosis of pancreatic carcinoma: the double duct and other signs. Radiology 1976; 119: 271-274.

68. Palazzo L, Roseau G, Gayet B. Endoscopic ultrasonography in the diagnosis and staging of pancreatic adenocarcinoma. Endoscopy 1993; 25: 143-150.

69. Rösch T, Braig C, Gain T et al. Staging of pancreatic and ampullary carcinoma by endoscopic ultrasonography. Comparison with conventional sonography, computed tomography and angiography. Gastroenterology 1992; 102: 188-189.

70. Rösch T, Lorenz R, Braig C, Classen M. Endoscopic ultrasonography in diagnosis and staging of pancreatic and biliary tumors. Endoscopy 1992; 24: 304-308.

71. Chang KJ, Nguyen P, Erickson RA et al. The clinical utility of endoscopic ultrasound-guided fine-needle aspiration in the diagnosis and staging of pancreatic carcinoma. Gastrointest Endosc 1997; 45: 387-393.

72. Wiersema MJ, Norton ID, Clain JE. Role of EUS in the evaluation of pancreatic adenocarcinoma. Gastrointest Endosc 2000; 52: 578-582.

73. Furukawa T, Ochashi K, Yamao K et al. Intraductal ultrasonography of the pancreas: development and clinical potential. Endoscopy 1997; 29: 561-569.

74. Koito K, Namieno T, Nagakawa T et al. Inflammatory pancreatic masses: Differentation from ductal carcinomas with contrast-enhanced sonography using carbon-dioxide-microbubbles. Am J Roentgenol 1997; 165: 1263-1267.

75. Kato T, Fukatsu H, Ito K et al. Fluorodeoxy-glucose positron emission tomography in pancreatic cancer: an unsolved problem. Nucl Med 1995, 22: 32-39.

76. Klapdor R, Dietel M, Montz R, Greten H. New antigens and monoclonal antibodies for serological diagnosis, follow-up and scintigraphic localisation in pancreatic cancer. In: Malfertheiner P, Ditschuneit H eds. *Diagnostic procedures in pancreatic disease*. Berlin: Springer-Verlag 1986: 308-319.

77. Robins D, Katz R, Evans D et al. Fine-needle aspiration of the pancreas. Acta Cytol 1995; 39: 1-10.

78. Kojcan G, Rode J, Lees WR. Percutaneous fine-needle aspiration cytology of the pancreas: advantage and pitfalls. J Clin Pathol 1989; 42: 341-347.

79. Divani S. Cytology: its role in the diagnosis of pancreatic cancer. In: Dervenis CG ed. *Advances in pancreatic diseases*. Stuttgart: Georg Thieme Verlag 1996: 297-302.

80. Warshaw AL. Implication of peritoneal cytology for staging of early pancreatic cancer. Am J Surg 1999; 161: 26-30.

81. Warshaw AL., Gu Z, Vittenberg J, Waltman AC. Preoperative staging and assessment of resecability of pancreatic cancer. Arch Surg 1990; 125: 230-233.

82. Bemelman WA, DeWilt LT, Von Delden UM et al. Diagnostic laparoscopy combined with laparoscopic ultrasonography in staging of cancer of the pancreatic head region. Br J Surg 1995; 82: 820-824.

83. Kaneko T, Nakao A, Inone S et al. Intraportal endovascular sonography in the diagnosis of portal vein invasion by pancreatic carcinoma. Ann Surg 1995; 222: 711-718.

84. Moskaluk CA, Kern SE. Molecular genetics of pancreatic carcinoma. In: Reber HA ed. *Pancreatic cancer. Pathogenesis, diagnosis and treatment*. New Jersey: Humana Press 1998: 3-20.

85. Caldas C, Hahn SA, Hruban RH et al. Detection of K-ras mutations in the stool of patients with pancreatic adenocarcinoma and pancreatic ductal hypoplasia. Cancer Res 1994; 54: 3568-3573.

86. Tada M, Ohashi M, Shiratori Y et al. Analysis of K-ras gene mutation in hiperplastic duct cells of the pancreas without pancreatic disease. Gastroenterology 1996; 110: 227-231.

87. Hiyama E, Kodama T, Shinbara K et al. Telomerase activity is detected in pancreatic cancer but not in benign tumors. Cancer Res 1997; 57: 326-331.

88. Wilentz RE, Slebos RJC, Hruban RH. Screenig for pancreatic cancer using techniques to detect altered gene products. In: Reber HA ed. *Pancreatic cancer. Patogenesis, diagnosis and treatment*. New Jersey: Humana Press 1998: 113-136.

89. Manabe T, Miyashita T, Ohshio G et al. Small carcinoma of the pancreas. Cancer 1988; 62: 135-141.

90. Ariyama J, Suyama M, Ogawa K et al. The detection and prognosis of small pancreatic carcinoma. Int J Pancreatol 1990; 8: 37-47.

91. Homma T, Tsuchiya R. The study of the mass screening of persons without symptoms and of the screening of outpatients with gastrointestinal complaints of icterus for pancreatic cancer in Japan, using CA 19-9 and elastase or ultrasonography. Int J Pancreatol 1991; 9: 119-124.

92. Nakaizumi A, Tatsuta M, Uehara H et al. Prospective trial of early detection of pancreatic cancer by ultrasonographic examination combined with measurement of serum elastase. Cancer 1992; 69: 936-940.

93. Hahn SA, Schmiegel WH. Molecular biology – new ways to solve the dilema of pancreatic carcinoma. In: Meyer zum Büschenfelde KH, Paumgartner G, Schölmerich J. eds. *Prospective in gastroenterology*. Münich: Urban and Schwarzenberg 1995: 58-63.

94. Warshaw AL, Swanson RS. Pancreatic cancer in 1988 possibilities and probabilities. Ann Surg 1988; 208: 541-553.

95. Pedrazzoli S, Pasquali CL, Sperti C. General aspects of surgical treatment of pancreatic cancer. Dig Surg. 1999; 16: 265-275.

96. Tsiotos GG, Farnell MB, Sarr M G. Are the results of pancreatectomy for pancreatic cancer improving ? World J Surg 1999, 23: 913-919.

97. Ihse I. Assessment and treatment of the patient with pancreatic cancer. World J. Surg 1999, 23: 869.

98. Obertop H, Pedrazzoli S. Current views on surgical treatment of pancreatic cancer. Dig Surg. 1999, 16: 263-264.

99. Bottger TC, Engelmann R, Iunginger Th. Is age a risk factor for major pancreatic surgery ? Hepatogastroenterol 1999, 46: 2589-2598.

100. Bathe OF, Levi D, Caldera H et al. Radical resection of periampullary tumors in the Elderly: Evaluation of long-term results. World J. Surg 2000, 24: 353-358.

101. Gouma DJ, van Dijkum N, van Geenen RCI et al. Are there indications for palliative resection in pancreatic cancer ? World J. Surg 1999, 23: 954-959.

102. Yeo Ch J, Cameron JL. Improving results pancreatoduodonectomy for pancreatic cancer. World J Surg 1999, 23: 907-912.

103. Van der Schelling GP, Jeekel J. Palliative chemotherapy and radiotherapy for pancreatic cancer: is it wortwhile ? World J Surg 1999, 23: 950-953.

104. Juvara I, Fux I, Prișcu Al. Chirurgia pancreasului. Ed. Medicală București 1957.

105. Setlacec D, Proca E. Patologia chirugicală a glandelor suprarenale. Ed. Medicală București 1986.

106. Gagner M. Laparascopic pancreatoduodenectomy. In: Brune I B. Second edition. Oxford: Blackwell Science Ltd. 1996.

107. Fernandez-Cruz L, Johnson C, Dervenis C. Locoregional dissemination and extended lymphadenectomy in pancreatic cancer. Dig Surg 1999, 16: 313-319.

108. Berberat P, Friess H, Kashigawi M et al. Diagnosis and staging of pancreatic cancer by positron emission tomography. World J Surg 1999, 23: 882-887.

109. Benson MD, Gandhi MR. Ultrasound of the hepatobiliary-pancreatic system. World J Surg 2000, 24: 166-170.

110. Phoa SS KS, Reeders WAJ, Rauws EAJ et al. Spiral computed tomography for preoperative staging of potentially resectable carcinoma of the pancreatic head. Brit J Surg 1999, 86: 789-794.

111. Croce E, Olmi S, Azzola M et al. Surgical palliation in pancreatic head carcinoma and gastric cancer: the role of laparoscopy. Hepatogastroenterol 1999, 49: 2606-2611.

112. Jones L. Russell C, Mosca F et al. Standard Kauch-Whipple pancreatoduodenectomy. Dig Surg 1999, 16: 297-304.

113. Di Carlo V, Zorbi A, Balzano G, Corso V. Pylorus-preserving pancreatoduodenectomy versus conventional Whipple operation. World J Surg 1999, 23: 293-295.

114. Sugiyama M, Atami Y. Pylorus-preserving total pancreatectomy for pancreatic cancer. World J Surg. 2000, 24: 66-67.

115. Mak KT, Wong BW, Lin SI. Management of pancreatic remnant with strategies according to the size of pancreatic duct after pancreaticoduodenectomy. Brit J Surg 1999, 86: 1018-1019.

116. Takano S, Ito Y, Watanaby I et al. Pancreatico jejunostomy versus pancreaticogastrostomy in reconstruction following pancreaticoduodenectomy. Brit J Surg 2000, 87: 423-427.

117. Ihse I, Axelson J, Hansson L. Pancreaticogastrostomy after subtotal pancreatectomy for cancer. Dig Surg 1999, 16: 389-392.

118. Andreu-Sandberg A, Wagner M et al. Technical aspects of left-sided pancreatic resection for cancer. Dig Surg 1999, 16: 305-312.

119. Howard JM. Development and progress in resective surgery for pancreatic cancer. World J Surg 1999, 23: 901-906.

120. Tempero MA. Chemotherapy of pancreatic cancer. In: Reber ed. *Pancreatic cancer. Pathogenesis, diagnosis and treatment.* New Jersey: Humana Press 1998: 265-280.

121. Gastrointestinal Tumor Study Group. Further evidence of effective adjuvant combined radiation and chemotherapy following curative resection of pancreatic cancer. Cancer 1987; 58: 2006-2010.

122. Dobelbower RR, Montemaggy P. Brachyterapy for pancreatic cancer: a review. Hepatogastroenterol 1996; 43: 333-337.

123. Szende B, Zalatnai A, Schally AV. Programmed cell death (apoptosis) in pancreatic cancer of hamster after treatment with analogs of both luteinizing hormone-releasing hormone and somatostatin. Proc Natl Acad Sci USA 1989; 86: 1643-1647.

124. Wong A, Chan A. Survival benefit of tamoxifen therapy in adenocarcinoma of pancreas. Cancer 1993; 71: 2200-2203.

125. Rosenberg SA. Karnofsky memorial lecture: The immunotherapy and gene therapy of cancer. J Clin Oncol 1992; 10: 180-199.

126. Takeda S, Nakao A, Miyoshi K, Takagi H. Gene therapy for pancreatic cancer. Sem Surg Oncol 1998; 15: 57-61.

127. Speer AG, Cotton PB, Russel RC et al. Randomized trial of endoscopic versus percutaneous stent insertion in malignant obstructive jaundice. Lancet 1987; 2: 57-62.

128. Nevitt AW, Vida F, Kazarek RA et al. Espandable metalic prostheses for malignant obstructions of gastric outlet and proximal small bowel. Gastrointest Endosc 1998; 47: 271-276.

129. Warshaw AL, Rutledge PL. Cystic tumors mistaken for pancreatic pseudocystis. Ann Surg 1987; 205: 393-398.

130. Bastid C, Sahel J, Sastre B et al. Mucinous cystadenocarcinoma of the pancreas. Acta Radiol 1989; 30: 45-47.

131. Lieber MR, Lack EE, Roberts JR et al. Solid and papillary epithelial neoplasms of the pancreas. An ultrastructural and immunocytochemical study of six cases. Am J Surg Pathol 1987; 11: 85-93.

132. Chott A, Klöppel G, Buxbaum P, Heitz PU. Neuron specific enolase demonstration in the diagnosis of a solid-cystic (pappilary cystic) tumor of the pancreas. Virchows Arch A 1987; 410: 397-402.

133. Morohashi T, Kanda M, Asanuma K, Klöppel G. Intraductal papillary neoplasms of the pancreas: a clinicopathologic study of six cases. Cancer 1989; 64: 1329-1335.

134. Cuillerier E, Cellier C, Palazzo L, Barbier JP. Tumeurs intracanalaires papillaires et mucineuses du pancréas. Hépato-gastro 1998; 5: 357-362.

135. Paal E, Thompson LDR, Przygodzki RM et al. A clinicopathologic and immunohistochemical study of 22 intraductal papillary mucinous neoplasms of the pancreas with a review of the literature. Mod Pathol 1999; 12: 518-528.

136. Carr-Locke DL. Mucin hypersecreting neoplasms. Ann Oncol 1999; 10: S99-S103.

TUMORILE ENDOCRINE ALE PANCREASULUI

Monica Lencu

Cadru nosologic

Tumorile endocrine ale pancreasului (TEP) se delimitează de alte tumori pancreatice prin histogeneză, aspecte morfologice, clinico-evolutive și terapeutice.

Pentru încadrarea lor nosologică a fost necesar un secol. Primele referiri despre „adenomul și carcinomul insular" apar la începutul secolului (1). La 5 ani de la descoperirea insulinei este descrisă o tumoare insulară cu metastaze ce evoluează cu hipoglicemie, denumită mai târziu insulinom (2). Ulterior, s-au semnalat tumori insulare asociate cu sindroame clinice patognomonice, ce vor individualiza gastrinomul (1), VIP-omul (3), glucagonomul (6), somatostatinomul (4, 5), GRF-omul (1), ACTH-omul (7).

Sfârșitul secolului aduce informații de mare valoare științifică, cu aplicații practice (diagnostice și terapeutice) ca urmare a cercetărilor biochimice, imunohistochimice și de biologie moleculară.

Semantic, termenul de „tumoare insulară", sub care au fost cunoscute multă vreme tumorile endocrine ale pancreasului, este incorect. Studii recente au demonstrat că la baza ontogenezei tumorale se află nu doar celulele insulare, ci și celule pancreatice stem imature pluripotențiale și celule ale epiteliului ductular (8,9).

S-a sugerat, de asemenea, probabilitatea originii tumorilor endocrine pancreatice din celulele neuroendocrine, datorită similitudinii proprietăților lor citochimice. Asemănarea histologică cu APUD-oamele *(amine precursor uptake and decarboxylation)* (tumoarea carcinoidă, carcinomul medular al tiroidei, melanomul, feocromocitomul) a permis includerea lor în acest grup de tumori (1,9).

În prezent, sunt denumite tumori endocrine ale pancreasului tumorile ce se disting prin anumite aspecte morfopatologice, clinice (condiționate de secreția hormonală) și imunohistochimice.

TEP se clasifică după mai multe criterii: clinice, condiționate de activitatea biologică a tumorii (funcționale sau nonfuncționale) (tabelul I), implicarea factorului genetic în dezvoltarea tumorală și caracterele evolutiv-extensive ale tumorii (benigne sau maligne) (1,9,10).

Tumorile funcționale secretă predominant un polipeptid cu funcție de hormon, decelabil în ser, responsabil pentru un sindrom clinic cu înaltă valoare diagnostică. Secreția hormonală nu este reglată fiziologic și este secretată de tumoare autonom și continuu. Tumorile nonfuncționale sunt nesecretante, tabloul clinic nu este sugestiv pentru tipul de tumoare, doar caracterele histologice sunt comune TEP. Excepție fac PP-omul, secretant de polipeptid pancreatic, și neurotensinomul, secretant de neurotensină. Acestea se comportă ca tumori nesecretante, întrucât cele două peptide nu produc un sindrom clinic distinct (11).

TEP pot fi ereditare (familiale) și nonereditare sau sporadice (12). Tumorile ereditare fac parte din sindromul MEN tip I (multiple endocrine neoplasia) sau sindromul Wermer, entitate ce include tumori sau hiperplazia glandulară a mai multor glande endocrine concomitent.

Tabelul 1

Tumori endocrine pancreatice

Denumirea tumorii sau sindromul clinic	Hormonul secretat
TEP funcționale	
Gastrinom, S. Zollinger-Ellison	gastrina
Insulinom	insulina
Glucagonom	glucagon
VIP-om, S. Verner-Morrison, WDHA	VIP
Holera pancreatică	
Somatostatinom	somatostatina
GRF-om	GRF
ACTH-om	ACTH
TEP nonfuncționale	PP
PP-om	neurotensina
Neurotensinom	-
Nonfuncționale	

GRF – *growth hormon-releasing factor* (factorul de eliberare a hormonilor de creștere); PP – *pancreatic polipeptide* (polipeptidul pancreatic); VIP – *vasoactive intestinal polipeptide* (polipeptidul intestinal vasoactiv); WDHA – *watery diarrhea, hypokalemia and achlorhydria* (diaree apoasă, hipocalcemie și aclorhidrie).

Epidemiologie

Tumorile pancreasului endocrin sunt rare. Datele din literatură privitor la răspândirea lor sunt reduse. În SUA prevalența TEP sporadice este estimată la aproximativ 10/1milion locuitori, iar incidența de 3,6-4/1 milion locuitori/an (1,13).

Studii mai vechi semnalează insulinomul ca cea mai frecventă TEP, cu incidența de 2 ori mai mare comparativ cu gastrinomul, de 8 ori față de VIP-om și de 17 ori față de glucagonom (14). O analiză recentă prezintă incidența la 1 milion de locuitori/an a diferitelor tumori endocrine pancreatice sporadice astfel: gastrinom 0,5-1,5; insulinom 1-2; VIP-om 0,05-0,2; glucagonom 0,01-0,1; PP-om 1-2; tumori nonfuncționale 1-2, iar pentru somatostatinom, GRF-om și ACTH-om nu este cunoscută (1). Se pare că până în prezent au fost comunicate doar 27 de cazuri de somatostatinom.

Într-un studiu realizat la Mayo Clinic, SUA (1991) incidența insulinomului este găsită la 1/250.000 pacienți/an (2).

Studii autopsice nonselective înregistrează prevalența TEP nonsecretante de 0,5-1,5% (10).

Vârsta predilectă pentru dezvoltarea TEP sporadice este între 40 și 70 de ani, iar pentru cele familiale între 20 și 30 de ani (13).

Morfopatologie și fiziopatologie

Localizarea intrapancreatică a tumorilor reflectă distribuția tipurilor de celule insulare care stau la baza histogenezei tumorale: 75% dintre glucagonoame sunt găsite în corpul și coada pancresului, 75% dintre gastrinoame și PP-oame se dezvoltă la nivelul capului, insulinoamele sunt răspândite uniform în pancreas, iar cele mai multe somatostatinoame sunt cefalice, deși celulele corespunzătoare sunt răspândite în tot pancreasul.

Tumorile sporadice (nefamiliale) sunt de regulă solitare și bine încapsulate. Formele multicentrice sunt în general sugestive pentru sindromul MEN I, cu excepția gastrinomului, care poate fi sporadic și în localizările multiple. Dimensiunile la momentul stabilirii diagnosticului sunt variabile: insulinomul și gastrinomul sunt mai mici de 2,5 cm, în timp ce glucagonomul și celelalte tumori sunt peste 5 cm. Nu se poate afirma că există un paralelism între mărimea tumorii și manifestările clinice produse de secreția hormonală. Dezvoltarea unor tumori este aproape exclusivă în pancreas, doar sub 10% sunt ectopice (insulinomul, glucagonomul, VIP-omul, GRF-omul, PP-omul). Altele însă se dezvoltă predominant în pancreas, dar cu frecvență destul de mare și în alte organe. Din această categorie fac parte gastrinomul (60% pancreas, 30% duoden, 10% în alte organe) și somatostatinomul (56% pancreas, 44% duoden sau jejun) (9).

Macroscopic, pe secțiune, tumorile pot fi cenușii sau albe cu consistență fermă, roșii sau galbene de regulă moi, sau mai rar, chistice.

Histologic, arhitectura poate fi trabeculară (giriformă), solidă (medulară, difuză) sau acinară *(duct-like)*. Celulele tind să fie uniforme ca mărime și aspect. Pot fi rotunde, poligonale sau alungite. Acestea din urmă sunt fie aranjate în benzi, fie perpendiculare pe stroma trabeculară. Mult mai rar se observă celule pleomorfice răspândite în toată tumoarea. Delimitarea celulelor este netă. Citoplasma este eozinofilă, roz-cenușie, uneori granulară, cantitativ redusă. Nucleii sunt rotunzi

și mici, conțin un nucleol, de cele mai multe ori de mici dimensiuni, bine vizibil, cu cromatină fină granulară. Mitozele sunt reduse. Vascularizația este foarte bogată. Gradul fibrozei este variabil (15).

Acest aspect sugerează originea endocrină a tumorii, dar nu poate preciza tipul de celulă, secreția hormonală și activitatea biologică a tumorii (funcțională sau nonfuncțională).

Prin colorații speciale se pun în evidență și alte modificări: prezența de amiloid *(islet amyloid polypeptide*-IAPP) în 50% dintre insulinoame și mult mai rar în gastrinoame sau glucagonoame, globule PAS-pozitive, mucină, celule clare.

Microscopia electronică precizează tipul de celulă endocrină și corelația structură-funcție prin distingerea aspectelor morfologice diferite ale celulelor tumorale la nivel subcelular.

Fenotipul endocrin al celulelor tumorale poate fi confirmat prin identificarea unor substanțe produse de aceste celule cu metode imunohistochimice. Valoarea lor diagnostică este diferită. Astfel, NSE *(neuron specific enolase)* (16), PGP9.5 *(protein gene product)* (18) și *synaptophysina*, toate proteine citoplasmatice sau membranare, au o înaltă sensibilitate pentru tumorile endocrine, dar nu se corelează cu tipul de celulă endocrină, cantitatea și tipul secreției hormonale. Cytokeratinele, deși au o sensibilitate apreciabilă pentru tumorile endocrine, nu permit diferențierea de alte tumori pancreatice (tabelul II).

Tabelul II

Markeri de diferențiere a tumorilor pancreatice identificați prin imunohistochimie (după Ectors N, 1999)

Tipul de tumoare	CK 7*, 8,18,19	CEA	NSE	SYN	CG	Tryp.
Tumori endocrine	+	-	+	+	+	-
Adenocarcinom ductal	+	+	-	-	-	-
Chistadenocarcinom mucinos	+	+	-	-	-	-
Tumoarea papilară intraductală mucinoasă	+	+	-	-	-	-
Carcinom acinar	+	-	-	-	-	+

CK – citokeratine; CEA – antigen carcinoembrionar; NSE – neuron specific enolase; CG – chromogranin A; Tryp – tripsinogen; SYN – synaptophysin; CK 7* – pentru tumorile endocrine de cele mai multe ori este negativă.

Chromograninele (A, B, C) (13), pancreastatina (19), Leu-7 și HISL-19 (13), spre deosebire de markerii amintiți, au specificitate diagnostică pentru anumiți produși de secreție endocrină pancreatică (tabelul III), intensitatea coloratiei depinzând de cantitatea granulelor hormonale intracelulare. Imunoreactivitatea lor identifică tipul de celulă secretorie și nu natura tumorală a celulei.

Chromograninele sunt glicoproteine acide ce se găsesc în granulele secretorii din celulele insulare pancreatice și endocrine extrainsulare, îndeosebi în celulele producătoare de glucagon și PP (20). Recent, s-a constat că chromogranina A este precursoare a pancreastatinei, marker ce identifică celulele A și D (21). Dozările chromograninelor A, B (secretogranin I) și C (secretogranin II) din plasma și urina pacienților cu TEP au evidențiat valori crescute la 99%, respectiv 88% și 6% dintre pacienți (13,22,23).

Leu-7 (1,13) sau HNK-1 conține anticorpi monoclonali împotriva celulelor T leucemice umane; reacționează intens cu celulele producătoare de PP și foarte puțin cu cele producătoare de insulină.

HISL-19 sunt anticorpi monoclonali produși prin imunizarea șoarecelui cu celule insulare umane cadaverice; realizează o coloratie intensă cu celulele secretoare de PP și glucagon, mai ales cu celule tumorale benigne; transformarea malignă reduce intensitatea reacției (24).

Identificarea profilului hormonal intracelular se face prin imunohistochimie, culturi tisulare și analize biologice moleculare, iar pentru cel secretat în plasmă prin analize biochimice. Astfel, studii imunohistochimice au demonstrat existența a doi sau mai mulți hormoni în aceeași tumoare. De exemplu, insulinomul poate avea glucagon (0-44%), somatostatină (0-18%), gastrină (3-11%) polipeptid pancreatic (18-39%) și ACTH-like (11%),

Tabelul III

Markeri decelați prin imunohistochimie pentru diagnosticul tipului de secreție hormonală pancreatică endocrină (după Ectors N, 1999)

Tipul de hormon	CG-A	CG-B	CG-C	Pancreastatin	Leu-7	HISL-19
Insulină	±	-	±	-	±	±
Glucagon	+	±	+	+	±	+
Somatostatină	-	-	-	+	±	-
Polipeptid pancreatic	+	-	±	-	+	+

iar glucagonomul poate conține insulină (100%), somatostatină (22%), polipeptid pancreatic (35%) și gastrină (5%). Aproximativ 52-80% dintre TEP sunt funcționale (active, secretante), respectiv produc manifestări clinice prin secreția lor hormonală. De cele mai multe ori tabloul clinic este determinat de un singur hormon. Sub 7% dintre tumorile funcționale se asociază cu manifestări clinice datorate secreției și unui hormon secund. Încercarea clarificării acestor constatări a permis emiterea mai multor ipoteze: eliberarea în circulație a unui singur hormon; un singur hormon este biologic activ și în cantitate suficientă pentru a realiza manifestări clinice; majoritatea hormonilor este inactivată rapid de antagoniști activi specifici.

Tumorile nonfuncționale (inactive, silențioase hormonal) reprezintă aproximativ o treime din TEP. Absența manifestărilor clinice se datorește reducerii serice a hormonilor activi. Sunt implicate mai multe mecanisme: stocare hormonală celulară și reducerea secreției, deprimarea sintezei, eliberarea de hormoni biologic inactivi, inactivarea rapidă în circulație prin antagoniști sau eliberarea unor hormoni biologic activi, dar care nu produc simptome revelatoare (neurotensina, PP, calcitonina).

Tumorile endocrine din MEN I sunt funcționale, hipersecretante în 80% dintre cazuri. Raportat la tipul tumorii, din această entitate fac parte 54% dintre gastrinoame, 21% dintre insulinoame, 3% dintre glucagonoame și 1% dintre VIP-oame. În general, identificarea mai multor tumori endocrine pancreatice sugerează MEN I.

Transformarea malignă (5-10% dintre insulinoame, 55-90% dintre celelalte) este sugerată de creșterea progresivă, invadarea glandei, a organelor din jur și a vaselor, metastazarea în ganglionii limfatici regionali, ficat și oase. Acestea sunt singurele criterii morfopatologice certe de malignitate. Identificarea unor markeri ce permit diferențierea tumorilor endocrine maligne de cele benigne sau de maligne neendocrine reprezintă premisa spre noi strategii diagnostice, chiar cu posibilitatea evaluării predicției supraviețuirii. Creșterea serică a formelor α și β a HCG *(human chorionic gonadotropin)* mai ales a formelor α, asociate cu a chromograninei A, reprezintă markeri de mare utilitate diagnostică în tumorile endocrine maligne. Reacțiile fals pozitive sunt rare. Studiile morfometrice de evaluare a raportului nucleo/citoplasmatic și a numărului nucleilor/mm^2 pot orienta spre natura malignă a tumorii.

Imunoreactivitatea unor antigene intracelulare identificate prin imunohistochimie care se corelează cu malignitatea reprezintă alte teste incluse recent în arsenalul diagnostic al malignității. Astfel prezența PCNA *(proliferating cell nuclear antigen)* în peste 5% din celulele tumorale identifică malignitatea în stadiul extensiei tumorale (19,25).

Accesul la tehnicile de biologie moleculară permiet noi orientări spre strategia diagnostică și terapeutică a tumorilor endocrine. Protooncogena H-ras mRNA este de 2-6 ori mai crescută în tumorile endocrine maligne comparativ cu cele benigne, în timp ce în acestea din urmă ea crește de 3,5-9 ori față de pancreasul nontumoral. De asemenea, protooncogena K-ras mRNA prezintă niveluri ridicate în TEP, fie benigne, fie maligne, comparativ cu pancreasul nontumoral (26).

Descoperirea unor receptori celulari pentru somatostatină la 90% dintre TEP (mult mai rar în insulinom) constituie un progres de incontestabilă valoare (27). Apar noi perspective pentru un diagnostic și tratament modern (28). Ca urmare, s-a introdus cu mare succes în ultimii ani scintigrafia cu octreotid, un analog al somatostatinei (SRS – *somatostatin receptor scintigraphy).* Tehnica permite identificarea tumorii primitive și a leziunilor metastatice. Sensibilitatea diagnostică a metodei nu este identică pentru toate tumorile: 77-100% pentru gastrinom, 100% pentru glucagonom, 80% pentru VIP-om, 83% pentru TEP nonfuncționale și doar 10-53% pentru insulinom. Tratamentul cu octreotid este inclus în arsenalul terapeutic curent al tumorilor endocrine, primitive sau metastatice, pentru efectul supresiv asupra creșterii tumorale și eliberării hormonale. Rezultatele în timp sugerează creșterea ratei de supraviețuire prin oprirea evoluției bolii pentru 3-12 luni.

Insulinomul

Insulinomul reprezintă o tumoare pancreatică, rar extrapancreatică (duoden, stomac, hilul splinei, retroperitoneal în 1-3% dintre cazuri), secretantă de insulină, ce determină un sindrom clinic hipoglicemic. A fost identificată de Wilder și colab. în 1927. Whipple, în 1938, descrie triada simptomatică: manifestări neuropsihice și vegetative după post sau spontan, glicemia sub 50 mg% și dispariția simptomelor după administrarea glucozei oral sau intravenos; mai târziu s-a adăugat al patrulea element diagnostic – hipersecreția de insulină, identificată radioimunologic (29).

Insulinomul este solitar, de dimensiuni mici, bine vascularizat și încapsulat; este repartizat uniform la nivelul capului, corpului și cozii pancreasului. Tumorile multiple sugerează MEN I. În hiperinsulinismul organic examenul histologic evidențiază insulinom la 86% dintre pacienți, adenomatoză la 5-15% (micro- și macroadenoame, se descrie mai ales în MEN I), nesidioblastoză (celule insulare aranjate ca „mugurii" pe o structură ductulară, repartizate difuz, predomină la copii) (30,31) la 4-5% și hiperplazie (proliferare difuză a celulelor β insulare) (30,31) la 1-6%. Rata malignizării este de 5-10%, situație în care tumoarea depășește 6 cm. Metastazează în ficat (47%), ganglioni limfatici (30%) sau în amândouă.

Fiziopatologie

Tabloul clinic este cauzat de scăderea glucozei sangvine sub limita fiziologică, în urma secreției crescute de insulină în condițiile postului prelungit (24-48 de ore). Manifestările neurologice (sindromul neuroglicopenic) și simpaticotonia se datoresc scăderii glucozei la nivelul sistemului nervos central și al hipersecreției secundare de catecolamine. Gravitatea tabloului clinic este în funcție de nivelul scăzut al glucozei sangvine, de rapiditatea scăderii, de promptitudinea intervenției mecanismelor de contrareglare, de integritatea morfofuncțională a sistemului nervos central, îndeosebi a circulației cerebrale anterioară accidentului glicopenic.

În patogeneza ulcerului, înregistrat frecvent, intervine creșterea clorhidriei gastrice prin hipertonia vagală din hiperinsulinism.

Obezitatea este urmarea creșterii aportului alimentar, fie indus voluntar în scopul prevenirii crizelor hipoglicemice legate de post, fie prin creșterea apetitului în condițiile hiperinsulinismului.

Asocierea cu MEN I imprimă un tablou clinic condiționat de hipersecreția celorlalți hormoni.

Tablou clinic

Debutul manifestărilor clinice este brusc, dimineața à jeun, după postul prelungit, peste 12-24 de ore sau după eforturi fizice mari. Simptomele sunt nespecifice și se pot grupa în două categorii de manifestări: *neuropsihice* sau *sindromul neuroglicopenic* – cefalee, spasme musculare, diplopie, neliniște, agitație, somnolență, stare confuzională, convulsii, amnezie, comă – și *vegetative adrenergice* – palpitații, tahicardie, transpirații, tremurături. Se mai asociază grețuri, vărsături, senzație de foame și, în timp, obezitatea (2). Nu este rară asocierea cu ulcerul duodenal. La 10% dintre pacienți se constată hepatomegalie metastatică.

Explorări diagnostice

Determinări biologice

Glicemia scade sub 40 mg/dl în primele 24 de ore de post la 70-80% dintre pacienții cu insulinom. Monitorizarea se face la intervale de 2-4 ore. Dacă este necesar, se extinde durata examinării la 48-72 de ore. *Insulinemia* determinată concomitent cu glicemia (insulina imunoreactivă – IRI) înregistrează valori constant crescute peste 6 μU/ ml pe toată durata hipoglicemiei (normal, la persoane nonobeze, la valori ale glicemiei de 40 mg/dl insulinemia scade sub 6 μU/ml). Rata raportului dintre insulinemie (μU/ml) și glicemie (mg/dl) este mai mare de 0,3. Când testul este negativ (insulinemie normală sau scăzută concomitent cu hipoglicemia de 40mg/dl), dar sunt prezente elemente clinice ce ar putea sugera insulinomul, pentru diferențierea de alte stări patologice ce evoluează tot cu hipoglicemie de post, se indică câteva teste: determinarea proinsulinei, a C-peptidei, a anticorpilor antiinsulinici sau antireceptori insulinici și dozarea sulfonilureei în sânge. *Proinsulina,* precursor al insulinei, se determină radioimunologic. În mod normal, valoarea ei în ser este sub 25% din cea a insulinei. La 40% dintre pacienții cu insulinom, proinsulina este crescută peste această valoare. Concentrația serică a *C-peptidei,* determinată radioimunologic, este crescută sau (rar) normală. Nu se înregistrează anticorpi antiinsulinici sau antireceptori de insulină.

Markeri tumorali de malignitate

Valorile mult crescute ale *HCG (human chorionic gonadotropin)* și ale *proinsulinei* ar putea sugera transformarea malignă. Tehnicile moderne, de imunohistochimie pentru depistarea unor antigene tumorale și de biologie moleculară completează testele de evaluare a malignității tumorale.

Explorări imagistice

Mijloacele imagistice utilizate sunt indicate în general pentru diagnosticul tumorilor pancreatice:

ultrasonografia, ultrasonografie endoscopică (EUS), ultrasonografie intraoperatorie, CT, angiografia abdominală selectivă, rezonanța magnetică nucleară (RMN), scintigrafia cu somatostatină (SRS – *somatostatin receptor scintigraphy*), cateterizarea transhepatică a venei porte pentru determinarea insulinei (PVS). Prin aceste tehnici se precizează localizarea intrapancreatică, dimensiunea, numărul, extensia locală și la distanță a tumorii (32,33). Performanța diagnostică a diferitelor mijloace imagistice este condiționată de dimensiunile tumorii. Tumorile peste 3 cm sunt identificate prin ultrasonografie, CT și RMN în 70-80% dintre cazuri; performanța lor este mult redusă la dimensiuni sub 2 cm, situație în care este indicată EUS cu înaltă performanță. La momentul stabilirii diagnosticului, insulinomul este o tumoare mică, în general sub 2 cm. Pentru localizarea în pancreas, în vederea intervenției chirurgicale, se indică explorări combinate care ajung la performanțe de peste 90%, cum sunt PVS cu EUS sau arteriografia selectivă și CT cu substanță de contrast.

Examenul morfologic

Se realizează prin tehnici histochimice, imunohistochimice și de microscopie electronică pe fragmente de țesut tumoral obținut prin puncție aspirativă cu ac fin sub ghidaj ecografic din tumoarea pancreatică și/sau metastaze hepatice (34).

Diagnostic

Diagnosticul este *sugerat* pe criterii clinice – crize hipoglicemice à jeun sau tardiv postalimentar, mai ales dacă în istoria familială se găsește sindromul MEN I – și este *precizat* prin determinări biologice. Metodele imagistice evidențiază localizarea pancreatică a tumorii cu extensia locală și la distanță.

Diagnosticul diferențial se impune cu numeroase entități clinice din cauza polimorfismului manifestărilor sindromului neuroglicopenic și vegetativ simpatic induse de hipoglicemia de post, uneori având un caracter de urgență. Trebuie diferențiat de epilepsie, come, tumori cerebrale, migrenă, accidente vasculare cerebrale, neuropatie periferică, stări depresive, hipertiroidism, spasmofilie, afecțiuni cardiovasculare. Hipoglicemia à jeun poate apărea în următoarele circumstanțe: afecțiuni endocrine (hipopituitarism, insuficiență corticosuprarenală), etilism cronic cu malnutriție, tumori noninsulinice extrapancreatice secretoare de substanțe cu efecte hipoglicemiante, boli hepatice (hepatită acută, ciroză hepatică), folosirea insulinei sau a sulfonilureei fără indicație medicală. Se impune diferențierea de hiperinsulinismul din hiperplazia celulelor betainsulare.

Evoluție. Complicații. Prognostic

Evoluția înregistrează perioade paroxistice, alternând cu acalmie. Crizele ușoare sunt de scurtă durată, iar revenirea este spontană. Formele severe, dacă nu sunt recunoscute și tratate de urgență, pot fi mortale. Perspectiva vindecării nu este posibilă fără tratament.

Complicațiile sunt cele ale hipoglicemiei în general. Obezitatea implică riscurile de îmbolnăvire caracteristice. Transformarea malignă este redusă, cu incidența cea mai mică dintre toate tumorile endocrine pancreatice.

Prognosticul este condiționat de gravitatea tabloului clinic, de rapiditatea precizării diagnosticului și instituirea tratamentului, de transformarea malignă. Tratamentul chirurgical radical oferă perspectiva vindecării. Apariția recurențelor indică existența tumorilor restante neidentificate pre- și intraoperator.

Tratament

Mijloacele terapeutice sunt medicale și chirurgicale.

Tratamentul medical se utilizează preoperator până la depistarea sediului tumorii sau în caz de inoperabilitate. Dieta se referă la o alimentație echilibrată, cu mese mici repetate, prevenindu-se creșterea în greutate. Tratamentul medicamentos cuprinde preparate cu efect hiperglicemiant prin acțiune antiinsulinică (antisecretorie sau antagoniști). Preparatul cel mai utilizat este diazoxidul. Se administrează 150-200 mg/zi repartizate în 2-3 prize. Ineficacitatea impune creșterea dozei la maximum 600-800 mg/zi. 60% dintre pacienți răspund favorabil sub tratament (35). Dintre efectele secundare se menționează retenția de sodiu, edeme, greață, hirsutism. Preparatele ca verapamil, propranolol, dilantin sau glucocorticoizii sunt inconstant eficiente și, ca atare, utilizarea lor este limitată. Un preparat deosebit de eficient care controlează hipoglicemia la 65% dintre pacienți este un analog al somatostatinei – octreotide. Recent, cu efectele similare octreotidului se utilizează preparatul lanreotid. Sunt indicate pentru afinitatea lor spre receptorii somatostatinei prezenți în general la majoritatea TEP. Întrucât insulinomul are mai puțini receptori pentru somatostatină comparativ cu celelalte tumori endocrine, rata răspunsului terapeutic este mai redusă. Se administrează 50 μg de 2-3 ori/zi, cu posibilitatea

creşterii dozei la nevoie până la 1500 μg/zi. Dintre efectele secundare, se menţionează malabsorbţia şi litiaza biliară. Tratamentul chirurgical constă în rezecţia tumorii sau pancreatectomie parţială.

Gastrinomul

Sindromul, ce cuprinde ulcere severe gastroduodenale şi hipersecreţie acidă în asociere cu tumoare pancreatică nonbetainsulară, a fost descris de Zollinger şi Ellison în 1955. Cinci ani mai târziu, s-a constatat că manifestările clinice cuprinse în acest complex sindromatic se datoresc excesului de gastrină secretată de tumori pancreatice sau extrapancreatice, denumite *gastrinoame* (36,37,38).

Prevalenţa gastrinoamelor nu este cunoscută. Se estimează însă că doar 0,1-1% dintre ulcerele duodenale aparţin sindromului Zollinger-Ellison (SZE) sau 1 din 50 de pacienţi cu recurenţe postchirurgicale pentru ulcer. Frecvenţa tumorilor este mai mare la bărbaţi decât la femei – raportul variază 3/1-2/1. Vârsta predilectă este 30-50 de ani, dar se descrie şi în prima decadă de viaţă (37).

Localizarea gastrinoamelor poate fi în pancreas sau extrapancreatic: duoden, hilul splinei, stomac, ficat, ganglioni peripancreatici sau mezenterici, ovar. 90% dintre tumori se găsesc în „triunghiul gastrinomului", o regiune anatomică cuprinsă între confluenţa dintre cistic şi coledoc, unirea părţii a doua cu partea a treia a duodenului şi joncţiunea dintre gâtul şi corpul pancreasului. Uneori sediul nu este identificat. Tumorile sunt unice sau multiple, chiar în acelaşi organ. Deşi au fost descrise cu dimensiuni între 0,1-20 cm, gastrinoamele sunt mici în momentul precizării diagnosticului (38).

Aspectul histologic este eterogen. Celulele producătoare de gastrină sunt bine diferenţiate şi conţin markeri de tumori endocrine, precum chromogranine, enolaza neuron-specifică (NSE), tirosin-hidroxilaza. Studiile imunocitochimice pe fragment tumoral identifică alături de gastrină alte numeroase peptide, precum somatostatina, polipeptidul pancreatic, ACTH, VIP, insulina şi glucagonul (37,39).

50-75% dintre gastrinoame sunt maligne în momentul identificării lor; metastazează în ganglionii regionali, ficat, splină, oase, mediastin, peritoneu, piele. Extensia metastazelor depinde de localizarea tumorii primitive: din duoden în ganglionii regionali, iar din pancreas mai frecvent în ficat. În serul pacienţilor cu gastrinom malign este mult crescut nivelul α-HCG *(human chorionic gonadotropin)* (38).

Gastrinoamele se clasifică în două tipuri: sporadice sau nefamiliale şi genetice incluse în MEN I. Tipurile sporadice sunt mai rare decât formele genetice şi au potenţialul de transformare malignă crescut. Formele genetice au o evoluţie mai bună, se malignizează sub 30%, metastazează tardiv, diagnosticul se stabileşte în primele decade de viaţă, sunt multiple şi mici, mai frecvent sunt extrapancreatice (în peretele duodenului proximal) şi se asociază cu alte tipuri de tumori endocrine multiple funcţionale sau nonfuncţionale pancreatice şi extrapancreatice. Gastrinoamele sunt prezente în 60% din MEN I. Se asociază în aceste cazuri cu hiperparatiroidism, mai frecvent prin hiperplazie paratiroidiană (80%) şi adenoame hipofizare. Mai rar s-au notat noduli tiroidieni, tumoare carcinoidă, hiperplazie corticosuprarenală.

Fiziopatologie

Tabloul clinic al sindromului Zollinger-Ellison este determinat de hipersecreţia de gastrină a celulelor tumorale endocrine nonbetainsulare sau noninsulare (tumoarea se dezvoltă din epiteliul ductular pancreatic). Iniţial, s-a emis ipoteza originii gastrinomului pancreatic din ţesut ectopic, întrucât în condiţii normale celulele insulare pancreatice conţin minim gastrină (imunoreactivă). Cercetări ulterioare de biologie genetică au demonstrat prezenţa unor alteraţii genetice celulare ce explică producerea aberantă de gastrină. S-a demonstrat că în serul şi în ţesutul tumoral al pacienţilor cu gastrinom există mai multe tipuri moleculare de gastrină biologic activă, cu greutate moleculară diferită, G-17 şi G-34, sau fragmente de gastrină, demonstrând o alterare a procesului secvenţial de sinteză. Semnificaţia biologică a acestor aspecte nu este pe deplin elucidată. O ipoteză ar fi corelaţia cu gradul de diferenţiere celulară. Transformarea malignă şi prezenţa metastazelor sunt însoţiţi de creşterea G-17 (31).

Gastrina are două efecte principale: hipersecreţia de acid clorhidric, prin acţiune directă asupra receptorilor celulelor parietale, şi creşterea masei celulelor parietale, ca urmare a acţiunii trofice asupra mucoasei gastrice. În plus, gastrina realizează hiperclorhidrie şi indirect, prin stimularea replicării celulelor enterocromafin-like (ECL) din mucoasa gastrică, urmată de hipersecreţie de histamină. Ca urmare, se produc ulcere peptice şi diaree. Gastrina în exces poate determina diaree şi prin alt mecanism decât al hiperclorhidriei, diareea de tip secretor, prin creşterea secreţiei de potasiu şi reducerea absorbţiei de sodiu şi apă în intestinul subţire, acţiune potenţată de hipersecreţia concomitentă de VIP. Steatoreea este secundară

inactivării lipazei şi precipitării sărurilor biliare în mediul acid al duodenului. Leziunile mucoasei intestinale, îndeosebi modificările vilozitare, secundare pH-ului acid, agravează sindromul de malabsorbţie. Concomitent se dezvoltă malabsorbţia vitaminei B_{12} şi a vitaminelor liposolubile.

Asocierea cu MEN I conferă sindromului Zollinger-Ellison unele aspecte particulare: hiperparatiroidismul prin hipercalcemie induce hipersecreţia acidă gastrică, fie prin acţiune directă asupra celulelor parietale, fie prin stimularea secreţiei de gastrină (40). Aceste aspecte au implicaţii terapeutice: reducerea hipercalcemiei reprezintă un deziderat important în tratamentul gastrinomului din MEN I. Asocierea cu alte tumori pancreatice, hipofizare, corticosuprarenale şi tiroidiene determină un tablou clinic condiţionat de secreţia în exces a unor peptide sau de extensia tumorală. Aceleaşi aspecte se realizează în gastrinoamele sporadice, ce conţin alături de gastrină diferite alte peptide.

Tablou clinic

Ulcerul peptic se constată la 90-95% dintre pacienţi. Tabloul clinic are caractere asemănătoare cu ale ulcerului obişnuit, dar este persistent, progresiv şi refractar la tratament. 75% dintre ulcere se localizează pe prima porţiune a duodenului, iar restul pe alte segmente ale tubului digestiv: stomac, celelalte zone ale duodenului, jejun. Ulcerul este în general de dimensiuni mici, dar poate fi şi gigant; este unic sau multiplu (mai rar). Complicaţiile sunt frecvente, îndeosebi hemoragia şi perforaţia. Esofagita de reflux, cu ulceraţii severe ce evoluează spre stricturi şi esofag Barrett, este de asemenea o complicaţie frecventă (41).

Diareea este prezentă la peste 50% dintre pacienţii cu gastrinom. În mod obişnuit se asociază ulcerului, cu excepţia a 7% dintre pacienţi. De obicei diareea precedă diagnosticul cu câţiva ani. Scaunele sunt abundente, pot fi steatoreice. În timp, se instalează sindromul de malabsorbţie, îndeosebi malabsorbţia vitaminei B_{12} şi a vitaminelor liposolubile (42).

În general, diagnosticul se stabileşte la aproximativ 6 ani de la primele simptome. 20% dintre pacienţi prezintă de la început complicaţii serioase, iar o treime are în antecedente o intervenţie chirurgicală pe stomac. 25% nu prezintă ulcer în momentul stabilirii diagnosticului.

Explorări diagnostice

Pentru precizarea diagnosticului sunt necesare următoarele explorări:

1. determinarea secreţiei acide gastrice, endoscopie digestivă superioară pentru identificarea ulcerului, explorarea sindromului diareic şi a malabsorbţiei;
2. explorări imagistice (ultrasonografie, ultrasonografie endoscopică – EUS, CT, angiografie, RMN, *somatostatin receptor scintigraphy* – SRS) (43) pentru precizarea localizării şi extensiei tumorii;
3. biochimice:
   - determinarea gastrinemiei bazale (pentru gastrinom valorile sunt peste 150 pg/ml, dar mai frecvent peste 1000 pg/ml) şi stimulate cu secretină (creşte cu cel puţin 200 pg/ml peste valorile bazale), cu calciu (creşte cu 400 pg/ml peste valorile bazale) şi cu prânzul test (nu se modifică sau creşte puţin);
   - determinarea gradientului gastrinei din sângele venei porte şi a ramurilor sale şi din venele hepatice (după injectarea de secretină în arterele gastroduodenale, artera splenică şi mezenterică superioară).

Diagnostic

Se *sugerează* diagnosticul de sindrom Zollinger-Ellison în următoarele situaţii: ulcere multiple pe porţiunea superioară a tubului digestiv; ulcere cu localizare neobişnuită, îndeosebi distal de prima porţiune a duodenului; ulcer asociat cu esofagită severă; lipsa răspunsului terapeutic la dozele uzuale de preparate medicamentoase, cu recurenţe frecvente; recurenţa ulcerului după tratamentul chirurgical; ulcer peptic cu diaree sau diaree fără o cauză precizată; istorie familială extensivă de ulcer; istorie familială cu tumori paratiroidiene şi hipofizare; ulcer peptic asociat cu calculi urinari; ulcer peptic cu *Helicobacter pylori* negativ şi fără consum de antiinflamatoare nonsteroidice; volum secretor gastric peste 100 ml/h, hipersecreţie de acid clorhidric cu debitul bazal peste 15 mEq/h (se poate ajunge chiar până la 150 mEq/h), hipergastrinemie (în medie 1000 pg/ml) sau toate trei.

Unele aspecte radiologice, precum hipersecreţie gastrică importantă, pliuri gastrice gigante în asociere cu ulcer, şi endoscopice – proeminenţe ale mucoasei gastrice sau duodenale, ulcer gastric şi/sau duodenal – suspectează gastrinomul (44).

Localizarea tumorii se bazează pe testele imagistice. Performanţa lor diagnostică este diferită: 30% pentru CT, 75% prin ultrasonografie endoscopică (EUS), 83% prin rezonanţă magnetică nucleară (RMN), 60% prin arteriografie selectivă intraoperatorie. Combinate, sensibilitatea diagnostică creşte: 80% prin CT cu contrast şi

arteriografie selectivă. La dimensiuni sub 1,5 cm, valoarea acestor teste se reduce mult (45).

Diagnosticul diferențial se impune cu diferite circumstanțe clinice care evoluează cu hipergastrinemie (valorile normale sunt de 50-150 pg/ml): hipo sau aclorhidrie cu sau fără anemie pernicioasă, antru gastric reținut, hiperplazia sau hiperfuncția celulelor G antrale, rezecții masive de intestin subțire, insuficiența renală, feocromocitom. Pentru diferențierea de gastrinom se realizează testele de provocare cu secretină, calciu și prânzul test (46).

În rezumat, 3 elemente sunt esențiale stabilirii diagnosticului: hipergastrinemie peste 1000 pg/ml, hiperclorhidrie cu debit acid bazal peste 15 mEq/h și ulcer refractar. În absența acestei triade sunt indicate testele de stimulare, îndeosebi testul cu secretină, care are cea mai înaltă sensibilitate (95%) și specificitate. Administrată iv în doză de 2U/kg, secretina determină creșterea dramatică a gastrinemiei bazale în primele 2-10 min după injectare, comparativ cu pacienții cu ulcer duodenal obișnuit unde gastrinemia prezintă o ascensiune nesemnificativă.

Etapa următoare în algoritmul diagnosticului de gastrinom se referă la identificarea sindromului MEN I. Se începe cu ancheta antecedentelor familiale privitor la tumori pancreatice, hipofizare, litiaza renală. Concomitent se dozează calcemia, hormonul parotidian, prolactina, FSH *(follicle-stimulating hormone)* și GH *(growth hormone)*. Modificările hipofizei se apreciază prin metode imagistice.

Evoluție. Complicații

La momentul precizării diagnosticului, cele mai multe gastrinoame sunt maligne.

Cel mai fidel indice de malignitate este reprezentat de metastaze. Dintre markerii tumorali, α-HCG *(human chorionic gonadotropin)* se corelează cu transformarea malignă și dezvoltarea metastazelor.

Complicațiile sunt hemoragia, perforația (reduse în ultimul timp prin tratamentul antisecretor) și extensia tumorii maligne.

Tratament

Tratamentul în sindromul Zollinger-Ellison are două obiective: 1. reducerea hipersecreției gastrice de acid clorhidric; 2. măsuri adresate tumorii (31,45,48).

Reducerea secreției clorhidropeptice se realizează prin tratament medical și chirurgical. Preparatele antisecretorii acide folosite în ultimii ani s-au dovedit deosebit de eficiente. Antagoniștii receptorilor H_2 – cimetidina, ranitidina și famotidina – au redus mult rata complicațiilor. Dozele administrate sunt mari (ranitidina 1,2 g/zi, famotidina 0,25g/zi, cimetidina 3,6g/zi) și pe termen lung. Cea mai eficientă este famotidina. Inconvenientele tratamentului sunt reacțiile adverse. Omeprazolul, inhibitor al pompei de protoni, s-a dovedit deosebit de eficient. O singură doză de 60-80 mg/zi inhibă complet secreția de acid clorhidric la 80-100% dintre pacienții cu SZE. Inițial, se administrează 60 mg/zi. Dacă secreția acidă nu se reduce după 24 de ore sub 10 mEq/h se crește doza la 80 mg/zi. Majoritatea pacienților reacționează prompt la doza inițială prin reducerea secreției acide, a simptomelor, vindecarea ulcerului (2-4 săptămâni) și prevenirea recurențelor. Pe parcursul tratamentului se poate încerca scăderea dozei la 40 mg/zi. Administrarea tratamentului de lungă durată (6-51 luni) nu a fost însoțită de reacții adverse (49). Din aceeași clasă de medicamente mai fac parte lansoprazolul și pantoprazolul. Indicațiile omeprazolului în SZE sunt foarte precise: preoperator, pentru scăderea secreției acide, vindecarea ulcerului și stabilizarea clinică a pacientului, în imposibilitatea sau contraindicația intervenției chirurgicale, cât și în situațiile în care tumoarea nu poate fi localizată. Un alt preparat folosit cu succes prin scăderea secreției acide și a secreției de gastrină este somatostatina sau analogul său cu acțiune pe termen lung – octreotid (Sandostatin) (44).

Eficiența măsurilor terapeutice medicale o constituie reducerea clorhidriei gastrice sub 10 mEq/h sau sub 5 mEq/h la pacienții cu stomac operat în timpul unei ore precedente următoarei doze de antisecretorii (48).

Tratamentul chirurgical, care se referă la îndepărtarea stomacului, este doar de excepție. Vagotomia selectivă are și ea indicații limitate: în cazurile unde sunt necesare doze foarte mari de antisecretorii, tumoarea este nerezecabilă sau nu poate fi identificată (50).

Măsura terapeutică fundamentală este ablația tumorii. În caz că nu poate fi identificată nici intraoperator, se realizează îndepărtarea zonei cuprinsă în „triunghiul gastrinomului", având în vedere că 80% dintre tumori au această localizare. În sindromul MEN I se realizează hiperparatiroidectomia pentru reducerea hipercalcemiei, un alt factor responsabil de hipergastrinemie și hiperclorhidrie (51).

Prognostic

Prognosticul sindromului Zollinger-Ellison depinde de transformarea malignă a tumorii. Criteriile de prognostic nefavorabil sunt: metastazele hepatice, asocierea cu sindromul Cushing (39) și creșterea gastrinei cu 17 aminoacizi (G-17).

VIP-omul

Vip-omul este o tumoare neuroendocrină cu localizare mai frecventă în pancreas, care, prin secreția în exces a unui agent secretagog – peptidul intestinal vasoactiv (VIP), este responsabilă de apariția unui sindrom clinico-biologic caracteristic: diaree apoasă, hipopotasemie, hipoclorhidrie (52).

Este descris în 1957 de Priest și Alexander, iar în 1958 de Verner și Morrison, al căror nume îl poartă – sindromul Verner-Morrison. Mai este recunoscut și sub denumirea de holera pancreatică sau sindromul WDHA *(watery diarrhea, hypokalemia and achlorhydria)* (3,53).

În 80-90% dintre cazuri tumoarea este localizată în pancreas, mai frecvent la nivelul cozii; este unică (2% sunt multiple) și de dimensiuni relativ mari. Aspectul histologic la microscopia convențională este tipic TEP. Microscopia electronică însă evidențiază un polimorfism celular în aceeași tumoare: celule foarte mici cu granule, celule endocrine bine diferențiate cu granule mature, celule palide cu granule foarte mici, abia vizibile. Mitozele sunt reduse (54). Rata malignizării este crescută, de 37-68%.

Prin mijloace imunohistochimice pe fragmente de țesut tumoral se pun în evidență, alături de VIP (57-86%), și alte peptide: HPP *(human pancreatic polypeptide)* în 34-38%, glucagon în 9%, somatostatină în 10%, insulina în 5%. Prin aceeași tehnică, în unele tumori s-a mai identificat o peptidă cu 27 de aminoacizi, precursoare VIP, PHM-27 *(peptide histidine methionine)*. În ser corespunde PHM-27-like imunoreactivă. Deși activitatea ei este de 32 de ori mai redusă decât a VIP, participă alături de el la dezvoltarea sindromului clinic al VIP-omului.

Fiziopatologie

Manifestările clinico-biologice sunt determinate în principal de hipersecreția de VIP. Diareea de tip secretor, element clinic dominant, este consecința acțiunii VIP asupra receptorilor specifici de pe celulele epiteliale intestinale. Prin activarea adenilciclazei, induce o hipersecreție de clor și sodiu împotriva gradientului electrochimic. Ca urmare, se secretă apă în cantități ce depășesc capacitatea de absorbție a colonului. Alături de VIP s-au incriminat și alte substanțe capabile de a produce diaree secretorie, precum secretina, polipeptidul pancreatic și prostaglandine. Ulterior s-a renunțat la această ipoteză, datorită cantităților foarte mici în care sunt secretate aceste substanțe. În favoarea acțiunii în exclusivitate a VIP sunt aduse argumente clinice și experimentale: studii imunocitochimice au demonstrat prezența de VIP în tumoare la 86% dintre pacienții cu VIP-om (54); concentrația ei serică determinată radioimunologic este mult crescută (peste 225 pg/ml) (normal 0-170 pg/ml); perfuzia de VIP la persoanele sănătoase timp de 10 ore determină diaree apoasă timp de 6-7 ore, asemănătoare cu aceea din VIP-om; pacienții cu sindrom *WDHA* și cu VIP seric imunoreactiv absent au niveluri crescute în ser ale PHM-27-like imunoreactiv, precursor al VIP și secretat de același tip de celule.

Hipopotasemia, prezentă la toți pacienții, este consecința pierderilor intestinale și ale hiperaldosteronismului secundar hipersecreției de renină. Pierderile de potasiu prin scaun sunt foarte mari – depășesc 300 mEq/24 ore (valorile normale sunt de 15 mEq/24 ore).

Hipoclorhidria, mai frecventă decât aclorhidria, constatată la 76% dintre pacienți, se produce ca urmare a efectului inhibitor al VIP asupra secreției gastrice de acid clorhidric.

Alte modificări metabolice ca urmare a hipersecreției VIP sunt: hiperglicemie (25-50%) prin efect glicogenolitic la nivelul ficatului, hipercalcemie (25-76%) prin efect osteolitic sau în MEN I prin hiperparatiroidism, flush (20%) prin acțiune vasodilatatoare, vezică biliară atonă și tetanie, consecințe ale hipomagneziemiei.

Tablou clinic

Boala este mai frecventă la femei (54-62%). Diagnosticul se stabilește în jurul vârstei de 50 de ani.

Diareea este înregistrată la toți pacienții cu sindrom WDHA. La început este episodică sau intermitentă, apoi continuă, este de tip secretor și în cantitate mare, de regulă depășind 1 l/zi (42). Nu este influențată de post. Consecințele pierderilor mari de lichide și electroliți prin scaun sunt deshidratarea, diselectrolitemia și acidoza metabolică. Bolnavii scad în greutate, prezintă crize de tetanie, crampe musculare, astenie, tulburări de ritm. În timp, se instalează nefropatia hipokaliemică, cauză a insuficienței renale. Uneori se constată flush cutanat și erupții eritemato-urticariene.

Explorări diagnostice

Precizarea diagnosticului se realizează prin 4 categorii de explorări: 1. determinarea serică a VIP radioimunologic; 2. investigații complete ale sindromului diareic apos (inclusiv determinarea concentrației serice a calcitoninei și a hormonilor gastrointestinali; 3. explorări biochimice: kaliemia, sodemia, calcemia, magneziemia, glicemia,

clorhidria gastrică; 4. teste imagistice (ultrasonografie, CT, SRS-*somatostatin receptor scintigraphy, arteriografie,* RMN) pentru detectarea tumorii și aprecierea extensiei.

Diagnostic

Se *suspicionează* diagnosticul de VIP-om în prezența diareei cu caracter secretor (volum mare, peste 3000 ml/24 ore, izotonic cu plasma, persistentă la suprimarea alimentației orale) și a hipo- sau aclorhidriei gastrice. Concomitent, se constată hipokaliemie severă, hipercalcemie și hiperglicemie moderată. Diagnosticul este *confirmat* prin creșterea serică a VIP.

Localizarea și extensia tumorii se stabilesc prin testele imagistice.

Examenul imunocitochimic, imunofluorescența și determinarea radioimunologică a VIP din extractul tisular după ablația tumorii sunt tehnici care aduc un aport în plus pentru diagnostic (55).

Diagnosticul diferențial se impune cu pseudo-VIP-omul sau bolile care evoluează cu diaree secretorie cu volum mare, neinfluențată de restrângerea alimentației: abuzul de laxative (VIP radioimunologic este sub 170 pg/ml) și diareea secretorie idiopatică (VIP radioimunologic și calcitonina sunt normale). Sindromul Zollinger-Ellison se diferențiază prin valorile crescute ale concentrației de gastrină serică și hipersecreția clorhidrică gastrică. De asemenea. se vor exclude sindromul carcinoid, adenomul vilos și carcinomul medular al tiroidei, care evoluează tot cu diaree de tip secretor.

Evoluție. Complicații. Prognostic

Boala *evoluează* la început prin episoade de diaree alternând cu scaune normale. Ulterior, diareea poate fi continuă. Potențialul de malignizare este crescut.

Complicațiile sunt consecința deshidratării și a tulburărilor hidroelectrolitice.

Prognosticul depinde de rapiditatea precizării diagnosticului și de instalarea complicațiilor. După apariția metastazelor, care agravează mult prognosticul, rata supraviețuirii este de un an.

Tratament

Prima măsură cu caracter de *urgență* este corectarea hipokaliemiei cu cel puțin 350 mEq potasiu/zi, a deshidratării (peste 5 l lichid/zi) și a acidozei. Se impune tratamentul insuficienței cardiace și al insuficienței renale. Măsura terapeutică esențială este *rezecția tumorii* în absența metastazelor. Tratamentul *medical* cuprinde medicamente care inhibă secreția sau cresc absorbția sodiului în intestinul subțire, cum sunt: indometacinul, carbonatul de litiu, fenotiazide, clonidina, propranolol, loperamid din prima categorie și corticosteroizi (prednison 60-100 mg/zi), norepinefrina și angiotensina II din cea de a doua. Studii recente au demonstrat evoluția favorabilă a bolii după octreotid sau lanreotid (analogi ai somatostatinei), prin scăderea VIP plasmatice și ameliorarea diareei la 80-89% dintre pacienți. Dozele administrate sunt de 50-100 μg de 3 ori/zi sau, în cazurile refractare, de 1200 μg/zi repartizate în trei prize (56).

Glucagonomul

Glucagonomul este tumoarea pancreatică care secretă în exces glucagon, cauza unui sindrom distinct, caracterizat prin dermatită specifică (eritem necrolitic migrator), intoleranță la glucoză, scădere în greutate și anemie.

A fost identificat pentru prima dată în 1942, sub forma asocierii de rash cu cancer pancreatic. Sindromul glucagonomului a fost descris în 1966 de Mc Garvran și colab. În 1973, Wilkinson folosește în locul termenului de rash pe cel de eritem necrolitic migrator, iar cu un an mai târziu, Mallinson și colab. constată legătura dintre secreția de glucagon și rash, prin observarea a 9 pacienți cu glucagonom.

Boala este rară. Apare predilect în decada a VI-a de viață; nu a fost descrisă la copii. Incidența este mai mare la femei (55-58%).

La momentul stabilirii diagnosticului tumoarea este mare de 5-10 cm diametru, de cele mai multe ori unică, dar poate fi și multiplă (10-12%) sau difuză, realizând o singură masă. Se dezvoltă mai frecvent la nivelul cozii, în 50-80% dintre cazuri. Potențialul de malignizare este crescut, iar metastazele se dezvoltă mai frecvent în ficat, ganglionii limfatici, oase și mezenter.

Fiziopatologie

Majoritatea manifestărilor clinice se atribuie hipersecreției de glucagon. Efectele lui biologice sunt multiple: stimulează glicogenoliza, gluconeogeneza, cetogeneza, lipoliza și secreția insulinei, inhibă secreția gastrică și pancreatică, reduce motilitatea gastrointestinală.

Hiperglicemia din glucagonom se datorește intervenției glucagonului în metabolismul glucozei. Dar, prin stimularea secreției de insulină cu prevenirea lipolizei și menținerea unui nivel normal de acizi grași liberi, cetogeneza este redusă și de

cele mai multe ori nu se dezvoltă cetonemia. Un număr restrâns de pacienți nu dezvoltă diabet zaharat, deși au glucagonemia crescută. De asemenea, nu s-a constatat întotdeauna o corelație între nivelul glucagonului și scăderea toleranței la glucoză; reducerea glucagonului plasmatic nu corectează toleranța la glucoză. Sunt situații care nu își găsesc explicația pertinentă.

Hipoaminoacidemia severă se produce prin alterarea metabolismului aminoaminocizilor, secundară reducerii gluconeogenezei. Corecția glucagonemiei realizează normalizarea aminoacidemiei.

Scăderea în greutate este semnificativă, progresivă și se datorește în principal acțiunii hipercatabolice a glucagonului, la care se asociază anorexia și uneori diareea. Corectarea hiperglucagonemiei reduce rata scăderii în greutate.

Mecanismul leziunilor cutanate, în principal rash-ul, este ipotetic. Se pare că nu se corelează cu hiperglucagonemia. Sunt implicate deficitul de zinc și hipoaminoacidemia, argumentate prin răspunsul favorabil după tratamentul corector.

Anemia normocromă și normocitară este secundară reducerii eritropoezei de glucagonul în exces, fapt demonstrat experimental. Se corectează numai prin ablația tumorii sau reducerea glucagonemiei.

Mecanismul trombozelor venoase este necunoscut.

Tablou clinic

Sindromul glucagonomului cuprinde trei elemente clinice de bază: leziuni cutanate tipice, diabetul zaharat și anemia.

Leziunile cutanate, prezente la 64-90% dintre pacienții cu glucagonom, precedă stabilirea diagnosticului cu 6-8 ani sau chiar mai mult. Este perioada erorilor de diagnostic; prin aspectul polimorf, modificările sunt puse pe seama unor leziuni cutanate autonome, bine individualizate. Descrierea tipică în glucagonom este de rash, denumit eritem necrolitic migrator. De la debutul leziunii până la vindecare, aspectul macroscopic este diferit în etape succesive: macule eritematoase, leziuni buloase necrotice cu conținut fluid-filant, infectate de cele mai multe ori, detașarea epidermei, cruste cu eritem în jur și vindecare. Ulterior, zona rămâne pigmentată. Ciclul durează 2-3 săptămâni. Distribuția predilectă este perineală și fesieră, periorificială, pe coapse și fața anterioară a toracelui. Se asociază și alte modificări cutaneomucoase: cheilita angulară, distrofia unghiilor, păr friabil, glosita atrofică.

Diabetul zaharat sau *toleranța scăzută la glucoză,* înregistrate la 83-90% dintre pacienți, sunt printre cele mai frecvente manifestări. Evoluează fără complicații. Nu se corelează cu nivelul glucagonului plasmotic. Preced diagnosticul de glucagonom cu 5-10 ani.

Scăderea în greutate este importantă, de 6-19 kg în timp relativ scurt. Asocierea anorexiei accentuează pierderea ponderală. Este semnalată de 56-96% dintre pacienți.

Tromboflebitele venoase (24%) și *emboliile pulmonare* (12%) sunt cauzele decesului în glucagonom.

Anemia este uneori severă și nu se corectează după tratamentul cu fier, acid folic sau vitamina B_{12} (a căror valoare este normală).

Uneori se asociază și alte manifestări clinice: tulburări psihice (depresii), durere abdominală (12%), diaree (15%), uneori cu steatoree.

Explorări diagnostice

Determinarea radioimunologică a glucagonemiei este examinarea directă, indispensabilă pentru diagnosticul de certitudine. 70% dintre pacienții cu glucagonom au valorile glucagonului imunoreactiv seric peste 1000 pg/ml (valori normale – 150-200 pg/ml) (57). *Explorările biologice* indicate pentru diagnosticul de probabilitate sunt: glicemia, testul de toleranță la glucoză, testul de provocare a hiperglicemiei cu glucagon exogen, cu secretină sau alimentație bogată în hidrați de carbon, examen hematologic periferic, colesterolemia, aminoacidemia. *Examinările imagistice* (ultrasonografia, SRS – *somatostatin receptor scintigraphy,* CT) localizează tumoarea, care prin dimensiune este bine vizibilă, și decelează metastazele. *Examenul imunocitochimic* pe fragment tisular obținut prin puncție aspirativă percutană dirijată ecografic sau după ablația tumorii este o examinare de mare valoare în situațiile (rare) cu glucagonemie apropiată valorilor normale.

Diagnostic

Se suspectează diagnosticul de glucagonom la un pacient cu dermatită rezistentă la tratament, cu diabet zaharat sau toleranță scăzută la glucoză, scădere marcată în greutate inexplicabilă, fenomene tromboembolice, paloare sau sindrom MEN I. Confirmarea diagnosticului este realizată de valorile crescute ale glucagonemiei imunoreactive. Diagnosticul de probabilitate începe la valori de peste 500 pg/ml și de certitudine peste 1000 pg/ml (57).

Diagnosticul diferențial se impune cu numeroase afecțiuni dermatologice (pemfigus, vasculite, acrodermatită, herpes, psoriazis, eczeme, dermatite de contact, pelagră), cu entități ce evoluează cu hiperglucagonemie (insuficiența renală, insuficiența hepatică, diabet zaharat cu cetoacidoză, postul prelungit, pancreatita acută, acromegalie, hipercorticism, hiperglucagonemie familială) și cu alte tumori pancreatice. În aceste situații glucagonemia nu depășește 500 pg/ml.

Evoluție. Prognostic

Spre deosebire de alte tumori insulare, glucagonomul evoluează foarte lent, dar progresiv. Potențialul transformării maligne este foarte mare, evoluția având în aceste cazuri caracterul bolii maligne. De cele mai multe ori, la momentul stabilirii diagnosticului metastazele sunt deja prezente.

Tratament

Ablația tumorii este mijlocul terapeutic esențial, chiar și în prezența metastazelor. Tratamentul medical de bază este somatostatina (octreotide – analog sintetic), care determină scăderea glucagonului plasmatic la 80-90% dintre pacienți. În cele mai multe observații s-a administrat 100-400 μg/zi (56). Concomitent, se tratează complicațiile, se corectează anemia, hipoaminoacidemia și starea nutrițională deficitară.

Somatostatinomul

Tumoarea endocrină, somatostatinomul își are originea în pancreas sau intestin, secretă somatostatină și cauzează un sindrom clinic caracterizat prin diabet zaharat, litiază biliară, diaree cu steatoree și scădere în greutate (4,58,59).

Din 1977, de când au fost descrise primele două cazuri de Ganda și colab. și Larsson și colab., și până în prezent numărul lor nu depășește 50. Majoritatea (56-75%) se dezvoltă în pancreas. Localizarea extrapancreatică se constată în duoden, zona ampulară, jejun, canalul cistic. Explicația constă în distribuția celulelor D producătoare de somatostatină în aceste zone. Localizarea pancreatică domină la femei, iar cea intestinală la bărbați. Distribuția în pancreas este predominant cefalică (60). De cele mai multe ori tumoarea este solitară și de dimensiuni mari, 2-10 cm diametru în momentul stabilirii diagnosticului (61). Apare la microscopia optică cu celule bine diferențiate și numeroase septe fibroase. Microscopia electronică evidențiază celule cu granule secretorii tipice celulelor D în 89% dintre tumori. Analiza imunocitochimică a tumorii identifică somatostatina; concomitent, tumorile mai conțin insulină (33%), calcitonină (27%), gastrină (13%). Rata malignizării este foarte ridicată (84-92%). Metastazează precoce în ficat, ganglionii locoregionali și oase (59).

Boala este descrisă la pacienți cu vârsta de 30-84 de ani, cazurile mai numeroase fiind în jurul vârstei de 50 de ani (62).

Fiziopatologie

Somatostatina secretată în exces este principala responsabilă pentru manifestările clinice. Efectele ei farmacologice sunt numeroase: inhibă secreția hormonilor gastrointestinali, secreția bazală și stimulată de acid clorhidric, secreția pancreatică exo- și endocrină, absorbția intestinală de aminoacizi, glucoză și calciu, motilitatea intestinală și contracția vezicii biliare (60). Consecințele acestor efecte metabolice pe plan clinic sunt: diabetul zaharat, litiaza biliară, diareea cu steatoree și scăderea în greutate (4,5,58).

Tablou clinic

Triada simptomatică: diabetul zaharat, litiaza biliară, diareea cu steatoree prezentă la majoritatea bolnavilor atrage atenția asupra probabilității diagnosticului (5,60).

Diabetul zaharat, prezent la 95% dintre pacienții cu tumoarea localizată în pancreas și 21% în localizarea intestinală, este moderat, necomplicat, echilibrat prin regim alimentar sau medicație antidiabetică orală, rar necesitând insulină.

Litiaza biliară este prezentă la aproape toți pacienții cu somatostatinom cu localizare pancreatică (94%); în localizarea intestinală frecvența litiazei este mai redusă (43%) (63). Clinic, evoluează ca o afecțiune autonomă.

Diareea (83-92%) se caracterizează prin 3-10 scaune pe zi, fetide, cu steatoree (20-76 g/zi).

Concomitent, se mai semnalează dureri abdominale, balonări postprandiale, uneori greață și vărsături.

Scăderea în greutate de 9-21 de kg se constată la 90% dintre pacienții cu tumoarea localizată pancreatic și 69% la pacienții a căror localizare este intestinală.

Anemia este ușoară sau moderată.

Jumătate dintre pacienți au asociate manifestări clinice secundare unor tumori endocrine ce pot face parte din MEN I sau MEN II: sindrom hipoglicemic, ulcer gastroduodenal, sindrom carcinoid, sindrom Cushing (63).

Explorări diagnostice

Testele diagnostice cuprind: explorări biochimice, imagistice, determinarea *somatostatin-like imunoreactive* serice (SLI) și examenul imunohistochimic.

Testele biochimice necesare stabilirii diagnosticului sunt: glicemia, testul de toleranță la glucoză, hemograma, determinarea cantitativă a steatoreei pe 24 de ore, explorarea clorhidriei gastrice, explorări biochimice pentru decelarea complicațiilor litiazei biliare în caz de colică.

Determinarea SLI plasmatice oferă criteriul de certitudine diagnostică. În somatostatinom, nivelul hormonului crește de 10-50 de ori față de normal la 94% dintre pacienți. Valorile normale sau discret crescute (6%) impun teste de provocare specifice cu arginină sau tolbutamid. Rezultatele acestor teste pot fi eronate, întrucât arginina stimulează celulele D normale concomitent cu celulele tumorale, iar tolbutamida are un puternic efect stimulator la animale și efect inconstant la om (62).

Testele imagistice (ultrasonografia, SRS CT, angiografia, RMN) precizează existența tumorii, dimensiunile și metastazele.

Examenul imunohistochimic evidențiază creșterea numerică a celulelor ce conțin somatostatină, examinare realizată pe piesa de rezecție, concomitent cu creșterea SLI plasmatice (58).

Diagnostic

Diagnosticul de somatostatinom este dificil din cauza polimorfismului simptomatic. De cele mai multe ori este incidental. În majoritatea cazurilor tumoarea se depistează la ecografie sau în cursul laparotomiei pentru litiaza biliară sau tumoare pancreatică.

Se sugerează diagnosticul de somatostatinom la o persoană în jurul vârstei de 50 de ani cu litiază biliară, diabet zaharat fără istorie familială, diaree cu sau fără steatoree în afara unei cauze evidente. Depistarea unei SLI plasmatice crescute este cel mai important marker diagnostic. Examenul imunohistochimic precizează numărul mare al celulelor producătoare de somatostatină și de celule secretoare de polipeptide asociate.

Diagnosticul diferențial se impune cu alte tumori endocrine pancreatice (insulinom, gastrinom, glucagonom) și cu tumori localizate în afara pancreasului sau intestinului care evoluează cu SLI crescută, cum sunt: carcinomul medular al tiroidei, feocromocitom, paragangliom, cancer pulmonar cu celule mici.

Evoluție. Complicații. Prognostic

Evoluția este marcată de apariția complicațiilor litiazei biliare și a sindromului malabsorbtiv.

Prognosticul depinde de tipul tumorii, benignă sau malignă, de stadiul de evoluție și de eficiența terapiei aplicate.

Tratament

Deficiențele nutriționale și anemia se corectează prin suplimentarea cu compuși nutritivi pe cale parenterală și orală. Diabetul zaharat poate fi bine controlat prin antidiabeticele orale sau doze mici de insulină. Tratamentul chirurgical este mijlocul de elecție, chiar în prezența metastazelor. Până în prezent nu se cunoaște nici un preparat medicamentos care să influențeze favorabil evoluția bolii. Terapia cu octreotid nu a dat rezultatele scontate (64).

GRF-omul

GRF-omul, descris pentru prima dată în anul 1982, este o tumoare ce secretă în exces factorul stimulator al hormonului de creștere *(growth hormone-releasing factor* – GRF) care cauzează acromegalie. Este rară – până în anul 1993 s-au comunicat 38 de cazuri.

Tumoarea este localizată în 30% dintre cazuri în pancreas, în 53% în plămâni și în 10% în intestinul subțire. Tumoarea pancreatică este mai frecvent unică, dar poate fi și multiplă (30%) situații când face parte din MEN I. Localizarea predilectă este la nivelul cozii pancreasului. La momentul stabilirii diagnosticului tumoarea este de dimensiuni mari, peste 6 cm, iar 30% dintre pacienți au deja metastaze (ganglioni regionali și în ficat). 40% dintre pacienții cu GRF-om au asociat sindromul Zollinger-Ellisson și 40% sindromul Cushing.

GRF-omul s-a descris la persoane între 15-63 de ani, cu o medie de vârstă de 54 de ani. Este mai frecventă la sexul feminin (78%).

Fiziopatologie

GRF a fost izolat din tumoarea endocrină pancreatică umană. Structural, este asemănătoare cu VIP. Are o puternică acțiune de stimulare a secreției hormonului de creștere și ca urmare, pe plan clinic determină acromegalia. Totuși, nu toți pacienții cu GRF-om au acromegalie. Deși imunohistochimic s-a demonstrat prezența de GRF-like

imunoreactivă la 25-44% dintre pacienții cu GRF-om, acromegalia a fost prezentă la un număr mai redus de pacienți.

Tablou clinic

Când este prezentă, acromegalia devine simptomul revelator. Se asociază frecvent manifestările sindromului Zollinger-Ellison, ale sindromului Cushing și hiperinsulinismului. La palpare se constată tumoarea abdominală și hepatomegalia metastatică.

Explorări diagnostice

Se indică teste imagistice pentru identificarea tumorii pancreatice și a metastazelor, determinarea hormonului de creștere și a GRF-like imunoreactivă plasmatică.

Diagnostic

Se suspicionează diagnosticul de GRF-om la persoane de sex feminin, în jurul vârstei de 50 de ani cu acromegalie, la care se asociază relativ frecvent ulcer, diaree, manifestări de hipercorticism, eventual crize hipoglicemice. Participarea în sindromul MEN I este sugerată de asocierea acromegalie-hiperparatiroidism-istorie familială de MEN I. Creșterea plasmatică a hormonului de creștere peste 5 μg/l la bărbat și peste 10 μg/l la femei, a GRF-like imunoreactivă peste 300 pg/ml, iar uneori și a IGF 1 (*plasma insulin-like growth factor 1*) confirmă diagnosticul. Stabilirea diagnosticului se face tardiv, după aproximativ 5 ani de la debutul acromegaliei.

Diagnosticul diferențial se impune cu acromegalia de etiologie hipofizară.

Tratament

Tratamentul este chirurgical. În formele nonrezecabile se administrează preparate care reduc nivelul plasmatic al hormonului de creștere: agoniști dopaminergici (bromocriptina) și octreotide.

PP-omul și tumori endocrine pancreatice nonfuncționale

PP-omul este tumoarea pancreatică endocrină care secretă în exces polipeptidul pancreatic (PP). Clinic, PP-omul se comportă în general ca o tumoare pancreatică endocrină nonfuncțională, manifestările clinice fiind date de efectul local al tumorii (65,63). Tumoarea endocrină pancreatică nonfuncțională are structura histologică tipică tumorilor endocrine și nu se asociază cu exces de peptide cunoscute. Diferența dintre cele două tipuri de tumori este realizată de prezența sau absența PP în plasmă à jeun sau în stare de post. Tabloul clinic este condiționat de creșterea tumorală locală și de apariția metastazelor (68). Vârsta stabilirii diagnosticului este între 40-60 de ani.

Examenul anatomopatologic din momentul stabilirii diagnosticului evidențiază o tumoare mare, de regulă peste 5 cm, unică, cu excepția sindromului MEN I în care sunt mai frecvent multiple.

Fiziopatologie

PP administrat la animale are numeroase efecte, printre care inhibiția secreției pancreatice, relaxarea vezicii biliare, stimularea motilității gastrointestinale, diminuarea secreției de insulină și somatostatină. Totuși, pacienții cu valori crescute ale PP plasmatic nu prezintă manifestări clinice condiționate de secreția acestui peptid. Explicația acestui fapt la ora actuală este doar ipotetică (enunțată la capitolul de morfopatologie și fiziopatologie generală). Prin tehnici imunohistochimice s-a constatat că amândouă tipurile de tumori (PP-om și TEP nonfuncționale) conțin și alte peptide: insulina (50%), glucagonul (30%), somatostatina (13%). Puține tumori nu sintetizează nici un compus peptidic (68).

Tablou clinic

Manifestările clinice nu diferă de cele ale carcinomului pancreatic, întrucât la momentul stabilirii diagnosticului aproape toate tumorile sunt maligne. Tabloul clinic este condiționat de localizarea, creșterea și extensia tumorală. Astfel, în tumorile endocrine pancreatice nonfuncționale manifestările clinice majore sunt durerea abdominală (36%) și icterul (28%). S-au descris forme asimptomatice (16%) cu tumoarea depistată incidental intraoperator. PP-omul poate să aibă un tablou clinic mai variat, dar neuniform, îndeosebi dacă face parte din grupul MEN I. Mai frecvent au fost descrise diareea apoasă, diabetul zaharat, scăderea în greutate, psihoza acută.

Explorări diagnostice

Testele imagistice (ultrasonografia, EUS – ultrasonografie endoscopică, SRS – *somatostatin receptor scintigraphy*, CT), dozarea PP imunoreactive plasmatice și histologia tumorii din

materialul obținut prin puncție aspirativă cu ac fin dirijată ecografic sau după ablația tumorii sunt explorări indispensabile diagnosticului. Se mai includ testele pentru diagnosticul diferențial: dozarea insulinei – IR (imunoreactive), a somatostatinei – IR și a glucagonului – IR.

Diagnostic

Diagnosticul se stabilește prin decelarea tumorii pancreatice și a examenului histologic de tumoare endocrină. Prezența PP-IR în sânge încadrează tumoarea în PP-om. MEN I este argumentat de manifestările intricate multiglandulare, în care hiperparatiroidismul este practic întotdeauna prezent.

Diagnosticul diferențial se impune cu alte tumori endocrine și cu carcinomul pancreatic. Creșterea PP-IR plasmatice necesită diferențierea de tumorile endocrine care evoluează cu hipersecreția acestui peptid – gastrinoame (32%), insulinoame (21%), glucagonoame (57%), VIP-oame (74%), somatostatinoame (33%), tumoarea carcinoidă (45%) și de afecțiuni extrapancreatice în care PP este crescută: după rezecția de intestin, abuzul de alcool, infecții și inflamații cronice, diabet zaharat, insuficiență renală cronică. Absența supresiei PP după atropină în tumorile pancreatice este criteriul de diferențiere cu afecțiunile extrapancreatice ce evoluează cu hipersecreție de PP.

Tratament

Tratamentul este în exclusivitate chirurgical, cu implicațiile similare adenocarcinomului pancreatic (69).

Alte tumori endocrine pancreatice

Neurotensinomul secretă neurotensina, un peptid responsabil de sindromul neurotensinomului. Formată din 13 aminoacizi, neurotensina a fost izolată din sistemul nervos bovin și tractul gastrointestinal uman. Efectele sale biologice sunt multiple: hipotensiune arterială, tahicardie, cianoză, creșterea secreției pancreatice de bicarbonați și proteine, stimularea secreției de fluide și electroliți în ileon. Tabloul clinic descris la câteva cazuri cuprinde diaree cu hipokaliemie, scădere în greutate, diabet zaharat, hipotensiune arterială, cianoză, crize de flush. Nu se poate afirma un sindrom clinic distinct determinat de neurotensinom. De cele mai multe ori evoluează ca o TEP nonfuncțională (63).

ACTH-omul – prin secreția specifică – realizează pe plan clinic sindromul Cushing. De cele mai multe ori face parte din MEN I sau se asociază cu alte sindroame endocrine (1).

Tumori endocrine multiple (MEN I)

Sunt afecțiuni ereditare cu transmitere autosomal dominantă, cu penetranță variabilă. După combinația tumorilor endocrine și a specificității fenotipului, sunt descrise 3 tipuri de MEN: tip I, tip II a, tip II b (70,71).

MEN I sau sindromul Wermer cuprinde hiperplazie paratiroidiană și/sau adenoame unice sau multiple cu hiperparatiroidism (88-97%), tumori endocrine pancreatice (81-100%), tumori hipofizare (21-65%), tumori corticosuprarenale (27-36%) și adenoame tiroidiene (5-30%) (71, 72).

MEN II a sau sindromul Sipple se caracterizează prin asocierea carcinomului medular bilateral al tiroidei, feocromocitom (20-40%), hiperparatiroidism (17%). Nu cuprinde tumori endocrine pancreatice și nu are un fenotip specific.

MEN II b include carcinomul medular bilateral al tiroidei, feocromocitom bilateral și, rar, hiperparatiroidism. Se dezvoltă la vârste mici, este mai agresiv comparativ cu MEN II a, iar pacienții au un fenotip caracteristic: sindrom Marfan, buze tumefiate, maxilare proeminente, afecțiuni neurologice.

Examenul histologic al pancreasului la pacienții cu *MEN I* evidențiază microadenomatoză difuză pancreatică cu sau fără proces circumscris tumoral. Studiile imunocitochimice pe fragment tumoral pun în evidență la majoritatea pacienților un mixaj de peptide: PP (75-85%), glucagon (5-10%), insulină (25-35%), gastrină (60%), VIP (3-5%) și somatostatină (15%) (71).

Gena MEN I aparține brațului lung al cromozomului 11. Studii recente au constatat deleția genelor supresoare tumorale de pe cromozomul 11 în MEN I, dar și în TEP sporadice, sugerând astfel probabilitatea unei tumorogeneze similare (30).

Recunoașterea MEN I este deosebit de importantă. Tabloul clinic, evoluția, tratamentul și prognosticul pacienților cu MEN I au câteva particularități. Istoria familială evidențiază la mai mulți membri de familie MEN I. Descendentul unui părinte afectat poate moșteni modificarea genetică într-un procent de 50%. Debutul manifestărilor clinice începe de cele mai multe ori în jurul vârstei de 20 de ani, prin hipercalcemia

secundară hiperparatiroidismului, cu consecințele ei (litiază renală, anomalii osoase, tulburări gastrointestinale și musculoscheletice). Mai târziu, pe la 35-50 de ani, odată cu dezvoltarea tumorilor pancreatice apare sindromul hipersecretor tumoral. Astfel, MEN I se găsește în 20% dintre gastrinoame, 4% dintre insulinoame, 33% dintre cei cu GRF-om și sub 5% vipoame, glucagonoame și somatostatinoame. Hipercalcemia accentuează sindromul clinic hiperfuncțional tumoral pancreatic prin favorizarea secreției hormonale. Corecția hipercalcemiei prin ablația tumorii paratiroidiene, de exemplu, ameliorează mult sindromul Zollinger- Ellison în gastrinomul dintre MEN I. După extirparea tumorilor în MEN I se pot dezvolta concomitent sau succesiv mai multe tumori pancreatice, ceea ce impune controale periodice ecografice și hormonale.

Diagnosticul se stabilește pornind de la ancheta familială și manifestările clinice, în principal ale hiperparatiroidismului și ale sindromului hipersecretor tumoral pancreatic. În caz de probabilitate diagnostică se indică testele imagistice (US, US endoscopică, CT, RMN, scintigrafie cu somatostatină, arteriografie selectivă), dozări hormonale serice radioimunologice (gastrina, insulina, PP, glucagon) și examinări genetice.

Tratamentul presupune cura radicală chirurgicală; pune probleme deosebit de dificile, dată fiind localizarea multicentrică. Tumorile inoperabile beneficiază de antisecretorii sau blocante hormonale specifice.

Tratamentul tumorilor endocrine maligne

Mijloacele terapeutice în TEP maligne sunt identice: extirparea tumorii, chimioterapie, embolizarea arterei hepatice, terapie hormonală cu analogi de somatostatină, interferon și transplant hepatic.

Extirparea tumorii primitive și a metastazelor este posibilă doar la un număr restrâns de pacienți, între 5-15%. Îndepărtarea completă a tumorii a realizat la 80% dintre pacienții cu TEP fără metastaze o supraviețuire la 5 ani de 74% (75).

Rezultatele chimioterapiei (76) s-au dovedit inconstante: modeste în unele studii, îndeosebi după un singur agent, precum DTIC, doxorubicina, tubercidin, ectoposide, streptozotocina (remisia tumorii se realizează la 6-33% dintre pacienți), și încurajatoare după polichimioterapie. Studii ale ECOG (Eastern Cooperative Oncology Group) au evidențiat remisia tumorii după streptozotocină și doxorubicin, streptozotocină și 5-FU (5-fluorouracil), streptozotocină, 5-FU și tubercidin, la 20-69%, 5-80% și respectiv la 100% dintre pacienți. De cele mai multe ori chimioterapia se asociază altor mijloace terapeutice: chirurgicale, chemoembolizarea arterei hepatice, octreotide, interferon, transplant hepatic.

Chemoembolizarea arterei hepatice cu doxorubicin și gelatină sau sponge realizează o reducere a simptomatologiei TEP funcționale în 68-100% dintre pacienți, iar reducerea dimensiunii tumorii la 57-100% dintre pacienți (77).

Prezența receptorilor pentru somatostatină la 90% dintre TEP (78) justifică tratamentul cu somatostatină sau analogi (octreotide). Remisia manifestărilor clinice și a dimensiunii tumorii se constată la 25-50% dintre pacienți. Octreotidul crește rata supraviețuirii la pacienții cu metastaze la 54% după 12 luni.

Interferonul administrat pe o perioadă de câteva luni realizează ameliorarea simptomelor produse de hipersecreția hormonală concomitent cu diminuarea nivelului hormonal seric la 43% dintre pacienți (80) și a dimensiunii tumorii la 12% (79) pe o durată de 20 de luni.

Transplantul hepatic în TEP cu metastaze hepatice are indicații restrânse, dar cu rezultate deosebite în cazurile care au beneficiat de acest mijloc terapeutic (81).

Bibliografie

1. Jensen RT, Norton JA. Endocrine tumors of the pancreas. In: Fordtran JS eds. *Gastrointestinal disease. Sleisenger MH* 5th ed. Saunders Comp 1999: cap 50, CD.

2. Service FJ, Dale AJD, Elveback Lila et al. Insulinoma. Clinical and diagnostic features of 60 consecutive cases. Mayo Clin Proc 1976; 51: 417-429.

3. Verner JV, Morrison AB. Endocrine pancreatic islet disease with diarrhea, Arch Intern Med 1974; 133: 492-500.

4. Ganda OP, Weir GC, Soeldner JS et al. Somatostatinoma: A somatostatin-containing tumor of the endocrine pancreas. N Engl J Med 1977; 296: 963.

5. Larsson LI, Hirsch MA, Holst J et al. Pancreatic somatostatinoma: Clinical feature and physiological implications. Lancet 1977; 1: 666.

6. Mallinson CN, Bloom SR, Warin AP. A glucagonoma syndrome. Lancet 1974; 6: 1-5.

7. Becker M, Aron DC. Ectopic ACTH syndrome and CRH-mediated Cushing's syndrome. Endocrinol Metab Clin North Am 1994; 23: 585.

8. Bendayan M. Presence of endocrine cells in pancreatic ducts. Pancreas 1987; 2: 393-397.

9. Kloppel G, Heitz PU. Pancreatic endocrine tumors. Pathol Res Pract 1988; 183: 155-168.

10. Jensen RT, Norton JA. Endocrine neoplasms of the pancreas. In: Yamada T, Alpers DH, Owyang K eds. *Textbook of Gastroenterology*. Philadelphia: Lippincott Raven Company 1996: cap 93, CD.

11. Eriksson B, Oberg K. Peptide hormones as tumor markers in neuroendocrine gastrointestinal tumors. Acta Oncol 1991; 30: 477-483.

12. Bieligk S, Jaffe BM. Islet cell tumors of the pancreas. Surg Clin North Am 1995; 75: 1025.

13. Ectors Nadine. Pancreatic endocrine tumors: diagnostic pitfalls. Hepato-gastroenterology, 1999; 46: 679-690.

14. Buchanan KD, Johnston CF, O'Hare M et al. Neuroendocrine tumors: An European view. Am J Med 1986; 81: 14.

15. Wilander E. Diagnostic pathology of gastrointestinal and pancreatic neuroendocrine tumours. Acta Oncol 1989; 28: 363-369.

16. Theodorsson-Norheim E, Öberg K, Rosell S et al. Neurotensin-like immunoreativity in plasma and tumor tissue from patients with endocrine tumors of the pancreas and gut. Gastroenterol 1983; 85. 881-889.

17. Rode J, Dhillon AP, Doran JF et al. PGP 9.5, a new marker for human neuroendocrine tumours. Histopathol 1985; 9: 147-158.

18. Chejfec G, Falkmer S, Grimelius L et al. Synaptophysin: a new marker for pancreatic neuroendocrine tumors. Am J Surg Pathol 1987; 11: 241-247.

19. Tatemoto K, Efendic S, Mutt V et al. Pancreastatin – a novel pancreatic peptide that inhibits insulin secretion. Nature 1986; 324. 476-478.

20. Wernstedt C, Wilander E. A polyclonal antiserum against chromogranin A and B – a new sensitive marker for neuroendocrine tumours. Acta Endocrinol 1990; 122. 145-155.

21. Tateishi K, Funakoshi A, Jimi A et al. High plasma pancreastatin-like immunoreactivity in a patient with malignant insulinoma. Gastroenterol 1989; 97: 1313-1318.

22. Eriksson B, Arnberg H, Oberg K et al. Chromogranins – new sensitive markers for neuroendocrine tumors. Acta Oncol 1989; 28: 325-329.

23. Tischler AS, Mobtaker H, Mann K et al. Antilymphocyte antibody Leu-7 (HNK-1) recognizes a constituent of neuroendocrine granule matrix. J Histochem Cytochem 1986; 34: 1213-1216.

24. Bordi C, Krisch K, Horvat G et al. Immunocytochemical patterns of islet cell tumors as defined by the monoclonal antibody HISL-19. Am J Pathol 1988; 132: 249-257.

25. Pelosi G, Zamboni G, Doglioni C et al. Immunodetection of proliferating cell nuclear antigen assesses the growth fraction and predicts malignancy in endocrine tumors of the pancreas. Am J Surg Pathol 1992; 16: 1215-1225.

26. Hofler H, Ruhri C, Putz B, Wirnsberger G, Hauser H. Oncogene expression in endocrine pancreatic tumors. Virchows Arch B Cell Pathol Incl Mol Pathol 1988; 55. 355-361.

27. Tang C, Biemond I, Lamers CBHW. Expression of peptide receptors in human endocrine tumours of the pancreas. Gut 1997; 40: 267-271.

28. Weinel RJ, Neuhaus C, Stapp J et al. Preoperative localization of gastrointestinal endocrine tumors using somatostatin-receptor scintigraphy. Ann Surg 1993; 218: 640.

29. Comi RJ, Gorden P, Doppman JL. Insulinoma. In: Go VLW, Lebenthal E, DiMagno EP et al eds. *The Pancreas: Biology, Pathobiology and Disease.* 2nd ed. New York: Raven Press 1993; 979.

30. Eubanks PJ, Sawicki MP, Samara CJ. Putative tumor-suppressor gene on chromosome 11 is important in sporadic endocrine tumor formation. Am J Surg 1994; 167: 180.

31. Jensen RT, Gardner JD, Raufman JP et al. Zollinger-Ellison syndrome: Current concept and management. Ann Intern Med 1983; 98: 59.

32. Gorman B, Charboneau JW, James EM et al. Benign pancreatic insulinoma: preoperative and intraoperative sonographic localization. AJR 1986; 147: 929-934.

33. Lightdale CJ, Botet JF et al. Localization of endocrine tumors of the pancreas with endoscopic ultrasonography. Cancer 1991; 68: 1815.

34. Shaw JA, Vance RP, Geisinger KR et al. Islet cell neoplasms. A fine-needle aspiration cytology study with immunocytochemical correlations. Am J Clin Pathol 1990; 94: 142-149.

35. Osei K, O'Dorisio TM. Malignant insulinoma: effects of a somatostatin analog (compound 201-995) on serum glucose, growth, and gastro-entero-pancreatic hormones. Ann Intern Med 1985; 103: 223-225.

36. Creutzfeldt W, Arnold R, Creutzfeldt Cora et al. Pathomorphologic, biochemical, and diagnostic aspects of gastrinomas (Zollinger-Ellison syndrome). Hum Pathol 1975; 6. 47- 76.

37. Del Valle JD, Yamada T. Zollinger-Ellison syndrome. In: Yamada T, Alpers DH, Owyang K eds. *Textbook of Gastroenterology*. Philadelphia: Lippincott Raven Company 1996: cap. 62, CD.

38. Jensen RT, Doppman JL, Gardner JD. Gastrinoma. In: Go VLW, Gardner JD, Brooks FP et al. eds. *The exocrine pancreas*. New-York: Ed. Raven Press 1986: 727.

39. Maton PN, Gardner JD, Jensen RT. Cushing's syndrome in patients with the Zollinger-Ellison syndrome. N Engl J Med 1986; 315: 1.

40. Pipeleers-Marichal M, Somers G, Willems G et al. Gastrointestinal in the duodenums of patients with multiple endocrine neoplasia type 1 and the Zollinger-Ellison syndrome. N Engl J Med 1990; 322: 723.

41. Capella C, Polak JM, Buffa R et al. Morphologic patterns and diagnostic criteria of VIP-producing endocrine tumors. A histologic, histochemical, ultrastructural and biochemical study of 32 cases. Cancer 1983; 52: 1860-1874.

42. Rambaud JC, Matuchansky C. Diarrhoea and digestive endocrine tumours. Clin Gastroenterol 1974; 3: 657-670.

43. Gibril F, Reynolds JC, Doppman JL et al. Value of somatostatin receptor scintigraphy: A prospective study in Zollinger-Ellison syndrome of its efect on management. Ann Intern Med 1996; 125: 26-34.

44. McGuigan JE. Zollinger-Ellison syndrome and other hypersecretory states. In: Sleisenger MH, Fordtran JS eds. *Gastrointestinal disease*. 5th ed. Saunders Comp 1999: cap. 41, CD.

45. Frucht H, Doppman JL, Norton JA et al. Gastrinomas: Comparison of MR imaging with CT, angiography and US. Radiology 1989; 171: 713.

46. Korman MG, Soveny C, Hansky J. Paradoxical effects of secretin on serum immunoreactive gastrin in the Zollinger-Ellison syndrome. Digestion 1973; 8: 407-416.

47. Malagelada JR, Edis AJ, Adson JA et al. Medical and surgical options in the management of patients with gastrinoma. Gastroenterol 1983; 84: 1524.

48. Maton PN, Gardner JD, Jensen RT. Diagnosis and management of Zollinger-Ellison syndrome. Endocrinol Metab Clin North Am 1989; 18: 519-543.

49. Klijn JGM, Setyono-Han B, Bakker GH et al. Effects of somatostatin analog (sandostatin) treatment in experimental and human cancer. In: Klijn JGM et al (eds). *Hormonal Manipulation of Cancer: peptides, growth factors and new (anti) steroidal agents*. New-York: Raven Pres 1987: 459-468.

50. Mignon M. Faut-il opérer tous les patients porteurs d'un syndrome de Zollinger-Ellison ? Hepato-Gastro 2000; 3: 161-165.

51. Meko JB, Norton JA. Management of patients with Zollinger-Ellison syndrome. Ann Rev Med 1995; 46: 395.

53. Verner JV, Morrison AB. Non-B islet tumours and the syndrome of watery diarrhoea, hypokalaemia and hypochlorhydria. Clin Gastroenterol 1974; 3: 595-608.

54. Capella C, Polak JM, Broffa R et al. Morphologic patterns and diagnostic criteria of VIP-producing endocrine tumors: a histologic, histochemical, ultrastructural and biochemical study of 32 cases. Cancer 1983; 52: 1860.

55. Seif FJ, Sadowski P, Heni F et al. Das vasoaktive intestinale Polypeptid beim Verner-Morrison Syndrom. Dtsch med Wschr 1975; 100: 399-405.

56. Arnold R, Frank M, Kajdan U. Management of gastroenteropancreatic endocrine tumors: The place of somatostatin analogues. Digestion 1994; 55: 107.

57. Stacpoole PW. The glucagonoma syndrome – clinical features, diagnosis and treatment. Endocrinol Rev 1981; 2: 347.

58. Krejs GJ, Orci L, Conlon JM et al. Somatostatinoma syndrome: Biochemical, morphologic and clinical feature. N Engl J Med 1979; 301: 285.

59 Pinsard D, Chadenas D. Les somatostatinomes, Diabète & Métabolisme. 1988; 14: 43-59.

60. Schusdziarra V, Grube D, Seifert H et al. Somatostatinoma syndrome: Clinical, morphological and metabolic features and therapeutic aspects. Klin Wochenschr 1983; 61: 681.

61. Chadenas D, Pinsard D, Melliere D et al. Tumeur pancréatique endocrine sécrétant de la somatostatine et de la somatocrinine. Press Méd 1985; 14: 2129-2134.

62. Shirouzu K, Miyamoto Y, Shiramizu T et al. Somatostatinoma of the pancreas. Acta Pathol Jpn 1985; 35: 1285-1292.

63. Vinik AJ, Strodel EW, Eckhauser FE. Somatostatinomas, Ppomas, Neurotensinomas. Seminars in Oncology 1987; 14. 263-281.

64. Maton PN, Gardner JD, Jensen RT. Use of the long-acting somatostatin analog SMS 201-995 in patients with pancreatic islet cell tumors. Dig Dis Sci 1989; 34: 28S.

65. Tomita T, Friesen SR, Kimmel JR. Pancreatic polypeptide-secreting islet cell tumor. A follow-up report. Cancer 1986; 57: 129-133.

66. Arps H, Dietel M, Schulz A et al. Pancreatic endocrine carcinoma with ectopic PTH-production and paraneoplastic hypercalcaemia, Virchows Arch (Pathol Anat) 1986; 408: 497-503.

67. Tomita T, Kimmbel JR, Freiesen SR et al. Pancreatic polypeptide in islet cell tumors: Morphologic and functional correlations. Cancer 1985; 56: 1649.

68. Liu Th, Zhu Y, Cui QC et al. Nonfunctioning pancreatic endocrine tumors: an immuno-histochemical and electron microscopic analysis of 26 cases. Pathol Res Pract 1992; 188: 191-198.

69. Dial PF, Braasch JW, Rossi RL et al. Management of nonfunctioning islet cell tumors of the pancreas. Surg Clin North Am 1985; 65: 291-299.

70. Gagel RF. Multiple endocrine neoplasia. In: Wilson JD, Foster DW, Kronenberg HM, Larsen PR eds. *William's Textbook of Endocrinology*. 9th Ed. Philadelphia, London, Paris: WB Saunders Company 1998: 1627-1651.

71. Kloppel G, Willemar S, Stanim B et al. Pancreatic lesions and hormonal profile of pancreatic tumors in multiple endocrine neoplasia type I: An immunocytochemical study of nine patients. Cancer 1986; 57: 1824.

72. Wermer P. Multiple endocrine adenomatosis; multiple hormone producing tumours, familial syndrome. Clin Gastroenterol 1974; 3: 671-684.

73. Lencu Monica. Tumorile pancreasului endocrin. În: Grigorescu M, Lencu Monica eds. *Bolile cronice ale pancreasului*. București: Ed. Dacia 1990: 192-203.

74. Lencu Monica. Tumorile endocrine ale pancreasului. În: Grigorescu M, Pascu O eds. *Tratat de Gastroenterologie Clinică*. București: Ed. Tehnică 1997: 776-799.

75. Carty SE, Jensen RT, Norton JA. Prospective study of agressive resection of metastatic pancreatic endocrine tumors. Surgery 1992; 112: 1024.

76. Kvols LK, Buck M. Chemotherapy of endocrine malignancies: a review. Seminars in Oncol 1987; 14: 343-353.

77. Perry LJ, Stuart K, Stokes KR et al. Hepatic arterial chemoembolization for metastatic neuroendocrine tumors. Surgery 1994; 116: 1111.

78. Lamberts SWJ, Hofland LJ, van Koetsveld PM. Parallel in vivo and in vitro detection of functional somatostatin receptors in human endocrine pancreatic tumors: consequences with regard to diagnosis, localization and therapy. J Clin Endocrinol Metab 1990; 71: 566-574.

79. Creutzfeldt W, Bartsch H, Jacubaschke U et al. Treatment of gastrointestinal endocrine tumor with interferon-α and octreotide. Acta Oncol 1991; 30: 529.

80. Eriksson B, Oberg K, Alm G et al. Treatment of malignant endocrine pancreatic tumors with human leucocyte interferon. Lancet 1986; 2: 1307.

81. Dousset B, Houssin D, Soubrane O et al. Metastatic endocrine tumors: Is there a place for liver transplantation ? Liver Transplant Surg, 1995; 1: 111.

82. Olinici CD, Petrescu Magda, Vasiu Renata et al. Tumorile endocrine ale pancreasului. Clujul Med 1987; 60: 126-130.

BOLI GENETICE ALE PANCREASULUI

Paula Grigorescu-Sido

Fibroza chistică

Fibroza chistică (FC), cea mai frecventă boală genetică letală la populația de rasă albă (1), constă într-o suferință generalizată a glandelor exocrine, predominant a celor secretante de mucus, care are drept corolar clinic clasic triada: insuficiență pancreatică, boală pulmonară cronică și concentrații crescute de clor și sodiu în sudoare.

Primele date empirice asupra bolii sunt atribuite folclorului medieval german, care menționează o relație între gustul sărat al tegumentelor copilului bolnav și moartea sa timpurie. Istoricul FC consemnează: descrierea ileusului meconial, a leziunilor pancreatice (Landsteiner, 1905) și a alterațiilor arborelui bronșic (Passini, 1919); conturarea bolii ca entitate definită din punct de vedere clinic (Fanconi și Knauer, 1936) și anatomic (Dorothy Anderson, 1938); menționarea caracterului vâscos al mucusului de către Farber (1944), care denumește boala mucoviscidoză; constatarea unor concentrații crescute de clor și sodiu în sudoarea bolnavilor (di Sant Agnese, 1947); descrierea și localizarea genei FC (Tsui și colab., 1989), urmată, în ultimul deceniu de descrierea a peste 700 de mutații la acest nivel și a unor corelații genotip-fenotip; introducerea diagnosticului prenatal și a screening-ului bolii la nou-născuți și, în sfârșit, studii extensive, experimentale și clinice asupra terapiei genice.

Epidemiologie

Boala are o incidență variabilă, în funcție de rasă și de zona geografică. La populația de rasă albă, incidența este de: 1/620 la descendenții populației olandeze din Africa de Sud; 1/1.700 în nordul Irlandei și 1/7.700 în Suedia, cu o medie de 1/2.000 și cu o posibilă incidență a heterozigoților de 1/20. Se mai consemnează: 1/17.000 la rasele negroide și 1/100.000 la cele mongoloide. Este posibil ca incidența la populația de origine africană să fie subestimată, incidența heterozigoților permițând o estimare posibilă a bolii la 1/784 – 1/13.924 nou-născuți (2). Cele două sexe sunt afectate în mod sensibil egal.

Etiopatogeneză

Etiopatogeneza bolii a fost multă vreme incertă, diferitele ipoteze formulate explicând numai unele manifestări izolate: ipoteza factorului inhibitor al transportului glucozo-dependent al sodiului la nivelul canalelor glandelor sudoripare, anomalia glicoproteinelor dependentă de alterarea metabolismului prostaglandinei E_2, o disfuncție a sistemului nervos autonom, anomalia mecanismului de transport al calciului, ipoteza factorului dischinetic ciliar.

Astăzi, este stabilit faptul că FC este consecința unor mutații la nivelul genei, localizate pe brațul lung al cromozomului VII, în poziția 7q31. În mod fiziologic gena codifică sinteza unei proteine, formată din 1.480 aminoacizi,

care funcționează ca un reglator al canalelor de clor, cunoscută ca *cystic fibrosis transmembrane conductance regulator* (CFTR) (1). CFTR aparține familiei de proteine numite *traffic ATP-aze* sau ABC *(ATP-binding cassette)* și este localizată în membrana apicală a celulelor epiteliale de la nivelul pancreasului, criptelor intestinale, căilor biliare, glandelor salivare și sudoripare, căilor respiratorii, vaselor deferente și epididimului, ca și la nivelul tubilor renali.

CFTR este formată din cinci domenii (3): două zone (MSD – *membrane spanning domain),* situate la nivelul membranei, formate fiecare din câte șase regiuni transmembranare, hidrofobe; două domenii de legătură (NBD – *nucleotide binding domain),* hidrofile, care interacționează cu moleculele de ATP (mutația Δ F508 este situată în această regiune) și un domeniu de reglare *(R-domain),* care conține situsuri de fosforilare și separă cele două zone simetrice ale proteinei.

La nivelul genei, numită, după proteina pe care o codifică, gena CFTR, pot surveni mutații diferite (deleții sau substituții de aminoacizi, mutații nonsens etc.). Prima mutație descrisă, cu o frecvență de aproximativ 70% în Europa și America de Nord, constă în deleția a 3 nucleotide, care duc la absența fenilalaninei din poziția 508 în CFTR (mutația Δ F 508). Aceasta are însă incidențe variabile la pacienții din diferite zone geografice: 59,4% în Slovacia (4); 49,06% în Polonia (5); 47% în Brazilia (6); 25% în Ecuador (7); 13% în Arabia Saudită (8) sau este prezentă – împreună cu mutația 5549 R – la 94% dintre pacienții cu fibroză chistică din Emiratele Arabe Unite (9).

Astăzi, se cunosc peste 700 de mutații. Pe lângă mutația Δ F508, s-au mai descris, ca frecvente, mutațiile: G 542 X; W 1282 X; N 1303 K; 1717-1G A; R 553 X; 2183 AA G și 1148 T (10,11). Studiile de genetică moleculară consemnează diverse alte mutații (12,13,14,15,16).

Pentru țara noastră, se comunică o incidență de 25% a mutației Δ F508 și prezența următoarelor alte mutații: 621 + 1G T (în intronul 4); 1898 + 1G – A (în intronul 12); 1717-2A – G (în intronul 10), mutație neidentificată de alte studii; W 1282 X (în exonul 20): 2183 AA – G (în exonul 13) și I 148 T (în exonul 4) – (17).

Mutațiile genice sunt responsabile de sinteza unei proteine CFTR, diferită structural și funcțional de cea fiziologică. În prezent, se acceptă existența a cinci tipuri (clase) de mecanisme patogenetice la nivel molecular (1,17): tip I: defect în producerea proteinei (se sintetizează o proteină aberantă sau trunchiată); tip II: defect în procesarea (prelucrarea) proteinei, în această categorie încadrându-se și mutația F508; tip III: defect de reglare, împiedicând astfel funcționarea canalului de clor; tip IV: defect de conducere (dirijare), rezultând reducerea la 1/3 a timpului în care este deschis canalul de clor, și tip V: sinteză redusă, mecanism acceptat pentru fenotipul foarte ușor de boală sau prin prezența unui singur simptom, de exemplu agenezia canalelor deferente (17,18).

CFTR patologică, sintetizată ca urmare a mutațiilor genice, prin intermediul mecanismelor moleculare descrise, determină alterarea transportului electroliților, predominant al clorului, la nivelul celulelor epiteliale aparținând diferitelor organe și sisteme. Deficiența de transport al clorului determină reducerea transportului apei și alterarea sintezei glicoproteinelor (prin mecanisme insuficient cunoscute), modificări responsabile de caracterul vâscos al secrețiilor mucoase, reflectat în una dintre denumirile date bolii, mucoviscidoză. Pe plan clinic, aceste perturbări au consecințe multiple, dominate de suferința pancreasului exocrin și a arborelui bronșic.

Mecanismul de transmitere a bolii este autosomal recesiv (AR).

Fiziopatologie

Aparatul digestiv

La nivelul *pancreasului*, în mod fiziologic, celulele epiteliale secretă în lumenul canalicular clor, care ulterior este reabsorbit în celulă, concomitent cu secreția din celule în lumen a ionilor de bicarbonat (HCO_3), responsabilă de caracterul alcalin al sucului pancreatic. Insuficiența transportului de Cl^-, determinată de o mutație genică, are două consecințe: reducerea secreției de HCO_3^- și concomitent a secreției de apă cu vâscozitate crescută a secreției pancreatice. Modificări asemănătoare există la nivelul criptelor intestinale și al celulelor epiteliale ale arborelui biliar. Secrețiile vâscoase determină obstrucția canaliculelor pancreatice, iar aceasta duce la dilatarea și ruperea acinilor. Se eliberează astfel enzime proteolitice responsabile de autodigestia pancreasului, a cărui structură este înlocuită progresiv de chisturi, țesut fibros și grăsimi (19). Reducerea progresivă a secreției enzimatice pancreatice în acest context, ca și efectul limitat al enzimelor secretate în condițiile scăderii pH-ului duodenal (prin secreția pancreatică de HCO_3^- scăzută), determină la 85-90% dintre bolnavi instalarea insuficienței pancreatice exocrine. Rezultă maldigestie cu malabsorbție secundară a lipidelor, proteinelor și amidonului. Pe prim plan se situează maldigestia lipidelor realizată prin: deficitul de lipază, colipază și fosfolipază, ca și prin concentrația redusă de acizi biliari (secundară pierderilor fecale mari, de 24-57 mg/kg/zi),

cu predominanța formelor glicin-conjugate, care au eficiență mai redusă, dat fiind faptul că precipită mai ușor la pH-ul duodenal scăzut. Deficitele de proteaze și de amilază au importanță secundară.

Insuficiența pancreatică exocrină determină *diareea cronică cu steatoree* (până la 80% din lipidele ingerate), responsabilă de instalarea a *multiple carențe:* de lipide, inclusiv de acizi grași esențiali, cu consecințe asupra metabolismului prostaglandinelor; de proteine și hidrați de carbon; de vitamine, în special liposolubile: A, D, E, K și de electroliți – calciu, fosfor, zinc, seleniu – cu consecințe clinice specifice (20,21).

La 10-15% dintre bolnavi poate apărea pancreatita acută sau recidivantă, ca o consecință a autodigestiei pancreatice. Distrucția, de obicei tardivă, a insulelor Langerhans duce la instalarea unui diabet zaharat insulinodependent. Eliminarea frecventă de scaune voluminoase, hipotrofia musculaturii abdominale și presiunea abdominală crescută datorată tusei cronice pot determina instalarea *prolapsului rectal.*

Vâscozitatea crescută a meconiului, prin conținut redus de apă și crescut de proteine (nehidrolizate și neabsorbite, provenite din lichidul amniotic), de fosfolipide, colesterol, esteri de colesterol și glicoproteine bogate în fucoză și sărace în acid sialic determină apariția la unii nou-născuți a *icterului meconial.*

Echivalența de ileus meconial sau sindromul de obstrucție ileală joasă se explică prin: caracterul concentrat al chimului, bogat în proteine și lipide nedigerate; caracterul vâscos al mucusului care tapetează mucoasa intestinală, împiedicând secreția de apă în lumen și pasajul chimului și prin prelungirea tranzitului intestinal, ca răspuns la eliberarea de enteroglucagon și neurotensină, consecutiv stimulării prin conținutul ileal bogat în lipide (20,21). Aceiași factori pot determina *invaginație intestinală.*

La nivelul ficatului și al căilor biliare pot să apară: a) litiaza biliară, ca o consecință a vâscozității crescute a bilei și a creșterii concentrației de colesterol, prin modificarea pool-ului acizilor biliari; b) hepatopatia cronică, cu evoluție spre ciroză biliară, la realizarea căreia concură obstrucția unor canalicule biliare, posibilul rol hepatotoxic al acizilor biliari, deficitul de acizi grași esențiali și anomalia răspunsului imun celular față de antigenele de membrană hepatocitară c) icterul colestatic cu evoluție prelungită, în perioada neonatală, consecință a drenajului dificil al bilei vâscoase.

Aparatul respirator

Aceeași incapacitate a celulelor epiteliale de a secreta Cl^-, cu secreție hidrică consecutiv redusă, este prezentă și la nivelul arborelui respirator. Vâscozitatea crescută a secrețiilor bronșice greu de eliminat determină staza acestora cu obstrucția și dilatarea progresivă a bronșiilor, conducând la instalarea bronșiectaziei. În realizarea bolii pulmonare din FC intervine însă și un al doilea factor: infecția (*Pseudomonas aeruginosa* la adolescent și adult, *Stafilococ aureu hemolitic, E. coli* și *Haemophilus influenzae* la copil), favorizată de alterarea transportului muco-ciliar. Cronicizarea infecției bronșice la subiecți aparent imunocompetenți se explică prin ineficiența opsono-fagocitozei locale.

Cercetări recente arată că, pe lângă CFTR, în realizarea suferinței pulmonare intervin și alți factori genetici, responsabili de severitatea bolii: citokina proinflamatorie TNF și enzima detoxifiantă glutation-s-transferaza M1; mutații la nivelul genelor acestora, cu anomalii în sinteza și funcția celor doi factori ar duce la amplificarea procesului inflamator la nivelul aparatului respirator și la o severitate mai mare a suferinței pulmonare (22).

Ineficiența transportului prin membrana celulelor epiteliale la nivelul glandelor sudoripare duce la creșterea concentrației de Cl^- și Na^+ în sudoare, iar vâscozitatea crescută a secrețiilor la nivelul gonoductelor masculine determină sterilitate.

Morfopatologie

Spectrul modificărilor morfologice în FC este larg, interesând țesuturi derivate din fiecare strat germinativ și fiind prezente în aproape fiecare organ.

La naștere, poate fi prezentă hipotrofia și uneori se pot asocia anomalii congenitale ca: stenoze, atrezii sau duplicații intestinale, omfalocel, bride congenitale, hernii inghinale, hidrocel.

Pancreasul prezintă leziuni variabile, în funcție de severitatea bolii și de vârsta pacientului (20). Examenul macroscopic relevă, la cazurile cu evoluție prelungită, un pancreas mic, de consistență crescută, cu multiple chisturi și conținut crescut de grăsimi. Canaliculele – și ocazional canalele pancreatice mari – sunt obstruate prin secrețiii vâscoase. Examenul histologic evidențiază leziuni focale, distribuite neuniform, realizând patru grade: concrețiuni eozinofile intraluminale (gr. I); dilatare canaliculară, microchisturi, atrofie exocrină, fibroză intra- și interlobulară (gr. II); atrofie acinară și liposcleroză (gr. III) și obliterare canaliculară, pierderea totală a celulelor acinare, fibroză extensivă (gr. IV). Toate tipurile lezionale pot coexista la același bolnav (23).

Dintre *glandele salivare,* sunt afectate cele submandibulare și sublinguale, care prezintă acinii dilatați.

Tubul digestiv este tapetat cu un mucus dens, aderent. Celulele calciforme sunt dilatate, criptele au un conținut vâscos. Este prezent, uneori, ulcerul peptic.

Ficatul prezintă: zone de fibroză și pericolangită, trombi biliari, steatoză hepatică; la unele cazuri se constituie ciroza biliară focală sau multilobulară cu proliferarea canaliculelor biliare și reacție fibroblastică, cu fibroză difuză.

La nivelul *arborelui biliar,* pot apărea: obstrucția sau atrofia canalului cistic, microcolecist, atrofia sau fibroza colecistului, litiaza biliară, colangita sclerozantă sau stenoza distală a căii biliare comune.

Aparatul respirator este normal la naștere. În perioada neonatală, apar hipertrofia și hiperplazia glandelor bronșice submucoase și metaplazia caliciformă a epiteliului bronșic. În timp, se constituie: bronșiectazie difuză, fibroză peribronșică extensivă, emfizem.

Aparatul genito-urinar prezintă: distensia și obstrucția cu mucus a glandelor colului uterin la femei și a celor periuretrale Littré și Cowper, la bărbați, la care există și: atrofie corticală, testiculară și epididimală, concrețiuni în prostată și veziculele seminale. La 33% dintre pacienți, indiferent de sex, este prezentă nefrocalcinoza.

Sistemul nervos poate prezenta distrofie neuroaxonală, similară celei din deficitul de vitamina E.

Tablou clinic

Diversitatea mutațiilor genice existente explică de ce tabloul clinic este variabil în ceea ce privește vârsta de debut, ca și complexitatea și gravitatea simptomelor. În forma clasică, tabloul clinic este dominat de simptomele digestive, respiratorii și carențiale.

Simptomele digestive

Suferința pancreatică este responsabilă pentru apariția diareei cronice, cu steatoree, la 85-90% dintre bolnavi. Scaunele sunt frecvente, voluminoase, lucioase, fetide, conținând picături de grăsime. Abdomenul este mărit de volum, meteoristic; apetitul este variabil (23). Unele mutații (în special mutația R 117 H) permit păstrarea parțială a funcției pancreatice exocrine.

Pancreatita recurentă, manifestată prin dureri abdominale, vărsături, creșterea concentrației serice a amilazei și lipazei, poate apărea în FC atât la bolnavi cu insuficiență pancreatică, cât și la cei cu funcție pancreatică exocrină păstrată.

Simptomele intestinale sunt reprezentate de: ileusul meconial (la 10-15% dintre nou-născuții cu FC); sindromul de obstrucție ileală joasă: dureri colicative predominant în cadranul inferior drept, cu palparea unei mase fecale în regiunea ilio-cecală, cu evoluție recidivantă, care survin de obicei la cei cu antecedente de ileus meconial; invaginația intestinală (la 1% dintre bolnavi) și prolapsul rectal (la 22,6% dintre cazuri).

Simptomele hepatobiliare includ: icter colestatic cu debut neonatal și evoluție prelungită; litiaza biliară cu calculi de colesterol (12%) și hepatomegalie cu sau fără splenomegalie, prezentă la 2,2 până la 15% dintre bolnavii în vârstă de peste 17 ani, care traduce pe plan clinic hepatopatia cronică. Aceasta este de obicei asimptomatică, până în momentul constituirii cirozei (4%-14,3% pentru diferite loturi), când apare sindromul de hipertensiune portală (24).

Alte simptome digestive sunt: esofagita de reflux, ulcerul duodenal, stenoza duodenală, pneumatoza coli. Se pot asocia: boala lui Crohn, adenocarcinom pancreatic, biliar sau ileal.

Boala pulmonară cronică debutează în 76,5% cazuri la sugar, prin: tuse seacă, apoi productivă, exacerbată nocturn, izolată sau în contextul unor infecții respiratorii recidivante. În timp, apar: polipnee, dispnee predominant expiratorie, wheezing, reducerea capacității de efort. La examenul fizic, se observă: torace cu diametrul antero-posterior crescut, raluri bronșice tranzitorii, apoi permanente, degete hipocratice. După constituirea bronșiectaziei, se instalează cordul pulmonar cronic. Atelectazia, hemoptizia, pneumotoracele reprezintă complicații posibile. Se asociază pansinuzita cronică și adenoidita cronică hipertrofică (25).

Sindromul carențial include: retard somatic și pubertar (cu amenoree primară sau secundară) și simptome care reflectă carența vitaminelor liposolubile și a unor minerale: rahitism cu retard de vârstă osoasă, tegumente aspre, rugoase, sindrom hemoragipar, semne de distrofie neuro-axonală (tremor, ataxie, oftalmoplegie, areflexie), anemie feriprivă.

13% dintre bolnavii peste 25 de ani prezintă *diabet zaharat,* dar boala poate apărea și în primii ani ai copilăriei (1).

La femei apare *amenoreea secundară*, iar la bărbați: *sterilitate* (97-98%), hidrocel, criptorhidie, hernii inghinale.

În condiții de căldură excesivă, se poate instala un *sindrom de deshidratare acută,* cu diselectrolitemie (hipocloremie, hiponatremie, hiperpotasemie) și *alcaloză,* secundar pierderilor hidroelectrolitice crescute în sudoare. Pierderile cronice de NaCl pe această cale explică hipotensiunea moderată la bolnavii cu FC.

Anxietatea, lipsa de securitate, izolarea, introvertirea, resentimentul față de boală, neglijarea tratamentului zilnic, tendințele agresive față de membrii familiei constituie manifestări generate de unele aspecte ale bolii, care apar odată cu creșterea duratei de viață a bolnavilor, ca: încadrarea în muncă, posibilitatea unui mariaj, spitalizările repetate.

Explorări diagnostice

Pentru ***evaluarea insuficienței pancreatice exocrine***, se pot utiliza mai multe tipuri de examinări.

Examenul microscopic al materiilor fecale, cu coloratia Sudan III, evidențiază numeroase picături de grăsimi neutre.

Bilanțul steatoreei pe 72 de ore indică pierderi fecale de lipide peste 10% până la 80% din ingesta; concomitent, testele de absorbție pentru lipide (Silverman-Shiky sau cu acid oleic marcat I^{131}) sunt normale.

Testele enzimatice directe constau în determinarea: concentrației serice a lipazei și tripsinogenului, cu sensibilitate și specificitate de 95% și respectiv 86% în decelarea insuficienței pancreatice exocrine; a concentrației amilazei pancreatice; a activității tripsinei și/sau a chimotripsinei fecale, calitativ sau cantitativ. Testele relevă valori mult scăzute sau absente ale enzimelor determinate. Testul de stimulare pancreatică cu pancreozinină și secretină, laborios dar specific și sensibil, arată: concentrație scăzută sau absentă a enzimelor în sucul pancreatic (la 85-90% dintre cazuri), reducere marcată a volumului total al secreției pancreatice și a HCO_3^- la toți bolnavii, cu răspuns după stimulare absent sau minim.

Testele enzimatice indirecte constau în administrarea per orală a unor substraturi enzimatice, cu determinarea serică sau urinară a metaboliților absorbiți: testul PABA, pentru activitatea chymotripsinei și pancreolauryl-test, pentru activitatea colesterol-esterazei.

Examinările imagistice (ultrasonografia, tomografia axială computerizată și colangiopancreatografia endoscopică retrogradă) relevă modificări lipsite de specificitate.

Pentru ***evaluarea suferinței intestinale***, se utilizează examinări radiologice: radiografii abdominale cu și fără substanță de contrast administrată per oral sau în clismă. În *ileusul meconial*, se observă: anse intestinale dilatate de un conținut cu aspect *ground-glass* dat de amestecul materiilor fecale cu bule de gaz, reținute datorită vâscozității mucusului (semnul Neuhauser) și absența aerului în colonul distal; în faze avansate, apar niveluri hidroaerice și aer extraluminal, încadrând perforația. Clisma baritată indică prezența unui microcolon colabat și, eventual, delimitează distal masa de meconiu. Modificări asemănătoare, cu localizarea masei fecale obstructive în regiunea ileocecală, se regăsesc și în sindromul de obstrucție ileală joasă. Examenul ecografic și/sau tomografia computerizată permit diagnosticul diferențial cu un proces tumoral.

Evaluarea suferinței hepatobiliare se face prin: testele funcțional-biochimice hepatice uzuale, ultrasonografie (eventual Doppler), scintigrafie hepatobiliară, colangiografie și puncție biopsie hepatică percutană.

Boala pulmonară cronică se investighează prin: radiografie toracică (se constată: emfizem sau aspect de bronhopneumonie la sugar; zone de atelectazie, aspect „în fagure de miere", pneumonii lobare sau segmentare, colecții pleurale – la copilul mare și adolescent; bronhografie (evidențiază bronșiectazia difuză) teste funcționale respiratorii care indică o disfuncție ventilatorie, inițial obstructivă, apoi mixtă și prin examenul bacteriologic al sputei.

Explorarea sindromului carențial se face prin testele uzuale: proteinemie, glicemie, lipidemie, ionograma serică, hemoleucogramă, etc.

Testul sudorii, cea mai concluzivă explorare biologică în FC, pozitiv la 99% dintre cazuri, constă în determinarea Cl^- în secreția sudoripară, stimulată prin iontoforeza cu pilocarpină. Valorile patognomonice sunt: > 60 mEqCl^-/l; la sugarul mic, valori de 50-60 mEq/l sunt considerate „suspecte".

Analiza ADN, cu stabilirea diagnosticului molecular, completează, în ultimii ani, evaluarea diagnostică a pacienților cu FC. Un bolnav cu FC poate fi homozigot pentru o mutație (situația cea mai frecventă) sau heterozigot compus, mutațiile pe cei doi cromozomi ai perechii 7 fiind diferite (26).

Forme clinice

Deși nu s-au individualizat forme clinice propriu-zise, există o varietate impresionantă a tabloului clinic de la un caz la altul: tabloul clinic tipic (steatoree cronică, sindrom carențial, bronșiectazie); boala pulmonară cronică obstructivă, fără insuficiență pancreatică exocrină; forma cu ciroză biliară; forma cu ileus meconial și cu sindrom de obstrucție ileală joasă; bronșite cronice recidivante, cu constituirea tardivă a bronșiectaziei; sterilitate masculină etc.

Diagnostic pozitiv

La nou-născut, diagnosticul este sugerat de: ileusul meconial, icterul colestatic prelungit,

antecedentele familiale pozitive sau de rezultatul screening-ului neonatal.

La sugar și copilul mic, există frecvent asocierea steatoreei cronice cu sindromul carențial și cu infecții respiratorii recidivante.

La adolescent și adult, diagnosticul de FC trebuie suspectat în următoarele situații: boală pulmonară cronică cu expectorație, degete hipocratice, bronșiectazie, insuficiență pancreatică exocrină, diabet zaharat insulinopriv cu debut juvenil, dureri abdominale recidivante, cu prezența unei mase abdominale palpabile, obstrucție intestinală neexplicată, sterilitate masculină, dificultate de procreere la femei, antecedente familiale sugestive pentru FC.

Diagnosticul este confirmat prin testul sudorii, care arată valori crescute pentru Cl^-. Trebuie cunoscut însă faptul că valori crescute ale electroliților în sudoare au fost raportate și în alte boli: displazia ectodermală, glicogenoza tip 1, insuficiența corticosuprarenală, hipoparatiroidismul familial, diabetul insipid pitressino-rezistent, mucopolizaharidoze, fucozidoza, sindromul Mauriac, colestaza familială, boli respiratorii acute, ca epiglotita și pneumonia virală, și cronice, ca displazia bronhopulmonară și deficitul de α_1-antitripsină (Christoffel K și colab., cit.1). Recent s-a comunicat prezența unei deleții și a unei mutații nonsens (S 1455 X) la nivelul genei CFTR (27) la o mamă și la fiica sa, ambele cu concentrații crescute de Cl^- în sudoare, dar fără simptomele și semnele fibrozei chistice.

Cunoașterea mutațiilor (a genotipului) a permis în ultimul deceniu explicarea diferențelor în ceea ce privește debutul, complexitatea tabloului clinic și severitatea bolii la diferiți pacienți cu fibroză chistică, stabilind corelații genotip-fenotip. Astfel: alela S 549 R (T G) determină boală pulmonară gravă, rapid evolutivă (28), dar alela complexă, în care mutația de mai sus se asociază cu mutația – 102 T > A, determină apariția unei forme ușoare de boală (29); mutațiile Δ F508 și G 542 X se asociază frecvent cu ileus meconial (30); mutația D 579 G evoluează cu funcție pancreatică normală și boală pulmonară ușoară (31) etc. În funcție de fenotipul pe care îl determină, diferitele mutații existente au fost clasificate în: „ușoare" și „severe", cea mai frecventă mutație – Δ F508 – încadrându-se în cea de a doua categorie (32).

Diagnostic diferențial

Se face cu: alte cauze de steatoree (enteropatia gluten-sensibilă, limfangiectazia intestinală, a-β-sangvin lipoproteinemia, intoleranța la proteinele din laptele de vacă – la sugar); alte cauze de insuficiență pancreatică exocrină (deficite enzimatice izolate, pancreatită cronică, malnutriție gravă); alte cauze de boală pulmonară cronică (tuberculoza, astmul bronșic, fibroza pulmonară Hamman-Rich, hemosideroza, sarcoidoza, bronșiectazia de altă etiologie).

Evoluție

Netratată, boala evoluează spre exitus, tabloul clinic fiind dominat de boala pulmonară cronică obstructivă supurată, cu cord pulmonar cronic și de sindromul de malabsorbție sever cu multiple deficite nutriționale secundare. Studii recente arată o incidență crescută a tumorilor maligne la nivelul tubului digestiv, ficatului și căilor biliare, deși datele communicate sunt contradictorii.

Complicații

Mai frecvent menționate sunt: complicațiile pulmonare (hemoptizie, atelectazie, pneumatocel) și digestive (ileusul meconial, sindrom de obstrucție ileală joasă, ciroză hepatică decompensată, cu hemoragie digestivă superioară, encefalopatie portsistemică); diabetul zaharat; sindromul hemoragipar, xeroftalmia cu cecitate nocturnă și proptoza prin secrețiile vâscoase din sinusurile paraorbitare.

Prognostic

Depinde de severitatea bolii, vârsta la care s-a stabilit diagnosticul și perseverența tratamentului. Durata medie de viață a crescut de la 16 ani (în 1970) la 29 ani (în 1993) și se apreciază că va fi de 40 ani, pentru pacienții cu fibroză chistică, născuți în prezent; 34% dintre pacienți au vârsta peste 18 ani (1).

Valoare orientativă pentru prognostic au: scorul clinic al lui Schwachmann și Kulczycki (stabilit în baza activității generale, a modificărilor obiective și a stării nutriționale, acordând un scor maxim de 25 puncte pentru fiecare aspect) și scorul radiologic toracic Brashfield (scor maxim 25 puncte, pentru aspectul normal). Rezultatului evaluării prin cele două scoruri la vârsta de 18 ani i se acordă valoare predictivă pentru durata de supraviețuire ulterioară. Scorul clinic redus, deficitul ponderal important, colonizarea bronșică cu *Pseudomonas* sunt factori de prognostic grav.

Tratament

Insuficiența pancreatică exocrină beneficiază de tratament substitutiv cu fermenți pancreatici, proveniți, pentru majoritatea preparatelor, din

pancreasul porcin. Se preferă preparatele bogate în lipază, condiționate sub formă de granule, microsfere protejate de un înveliș, polimer pH-dependent, administrate în timpul meselor (pentru sugari, amestecate în conținutul mesei respective). Posologia este variabilă, în funcție de severitatea deficitului enzimatic (33). În general, ca doză inițială, se indică 1.000-2.000 U lipază/120 ml de alimente la sugar și 500 U lipază/kg la copil și adult (33). Necesitățile de peste 2.000 U lipază/kg reflectă un răspuns nesatisfăcător și indică asocierea de antiacide (bicarbonat de sodiu 5,2 g/mp/zi), cimetidină sau omeprazol sau suplimentare cu taurină. Dozele mari (peste 6.000 U lipază/kg) determină apariția de stricturi la nivelul colonului.

Pentru ileusul meconial, se apelează la clisme repetate cu soluții izoosmolare (hypaque, gastrografin) în formele necomplicate sau, în absența unui rezultat favorabil, la tratament chirurgical.

Sindromul de obstrucție ileală joasă în formele necomplicate este tratat cu: administrare per orală (ca atare sau pe sondă) a unei soluții apoase cu conținut adecvat de electroliți și de polietilenglicol, agent izoosmolar, neabsorbabil, în cantitate de 20-40 ml/kg/oră (max 1l/oră) la copil și de 5-6 l (total) la adult și clismă cu o substanță de contrast solubilă (hypaque, gastrografin). În formele complicate, se apelează la tratament chirurgical. Profilaxia recidivelor se face prin: tratament substitutiv cu fermenți pancreatici cu posologie adecvată, medicație prokinetică (cisaprid), laxative sau administrare per orală, de rutină, de gastrografin sau mucolitice ca N-acetyl-cisteina (risc de hipomagneziemie !).

Hepatopatia cronică cu colestază (cu sau fără ciroză biliară constituită) beneficiază, în ultimii ani, de tratament cu acid ursodezoxicolic (URSO) în doză de 20 mg/kg/zi.

Litiaza biliară poate fi tratată conservativ (acid ursodeoxicolic) sau chirurgical.

Sindromul carențial necesită un tratament dietetic și medicamentos substitutiv. Se indică dietă hipercalorică (130% față de cea uzuală); spre deosebire de dieta hipolipidică, clasic recomandată, această dietă conține lipide care furnizează cel puțin 30-33% din valoarea calorică a alimentelor, desigur în prezența unei substituții adecvate cu fermenți pancreatici. Se asociază *substituție cu vitamine* per oral, sub formă hidrosolubilă: vitamina A 5-10.000U/zi; vitamina D 400-1.000 U/zi; vitamina E 25-50 UI la sugar, 100-400 UI la copil, în funcție de vârstă – și parenteral – vitamina K 2,5 mg/săptămână la sugar și 5 mg/săptămână după vârsta de 1 an, doza administrându-se bisăptămânal în prezența tratamentului antibiotic sau a colestazei. Este necesară, de asemenea, substituția cu electroliți: clorură de sodiu (max 2 g/zi la sugar și conform dorinței la copil și adult) și cu zinc (15 mg zinc elemental/zi, cantitate conținută în 75 mg sulfat sau 45 mg acetat de zinc).

Lipsa răspunsului terapeutic adecvat impune instituirea unui „program de reabilitare nutrițională" (34,35): alimentație nocturnă, pe sondă nazogastrică, nutriție parenterală, enterostomie.

Tratamentul bolii pulmonare vizează două obiective: drenajul bronșic și tratamentul infecției bronhopulmonare. Drenajul bronșic este realizat prin fizioterapie și prin medicație bronhodilatatoare (teofilină per oral, agenți β-adrenergici pe cale inhalatorie) și mucolitice. Fizioterapia apelează la: masaj toracic, gimnastică respiratorie, drenaj postural sau prin alte metode (36,37,38) și la umidifierea aerului prin nebulizare (39).

Tratamentul infecției bronhopulmonare este etiologic și patogenetic, antiinflamator. În primul caz, se apelează la antibiotice, cea mai frecventă asociere fiind între o β-lactamină sau cefalosporină și un amino-aglicozid. Există opinii conform cărora tratamentul antibiotic ar trebui instituit precoce și administrat ritmic, cvasicontinuu, cu rol de profilaxie a infecției bronșice: cu scop profilactic, se indică și imunizările pentru bolile infecțioase cu tropism bronșic (rujeola, tuse convulsivă), inclusiv vaccin antigripal anual.

Tratamentul patogenetic antiinflamator s-a impus în ultimii ani (40), reprezentând o strategie nouă în tratamentul bolii pulmonare din fibroza chistică (41). Se utilizează preparate de glucocorticoizi (pe cale inhalatorie sau per oral, alternativ), ibuprofen și alte medicamente antiinflamatorii nonsteroide și se testează preparate ca pentoxifilina, antioxidantele, antiproteazele sau uleiul de pește (41).

În faza terminală a bolii, se apelează la transplant pulmonar și cardiac. În această fază, este necesară ventilație nazală asistată cu presiune intermitent pozitivă (42,43).

Boala pulmonară va beneficia însă, într-o perspectivă apropiată, de terapia genică, constând în transferul genei care induce sinteza CFTR. Există date experimentale concludente și se află în derulare numeroase studii clinice, care utilizează metoda nonintegrativă de terapie genică, pe cale inhalatorie, cu două tipuri de vectori: liposomi (44,45) și adenovirusuri (46,47). Caracterul nonintegrativ al acestui tip de terapie genică impune repetarea dozei la diferite intervale de timp, indiferent de calea de administrare (vectori liposomi intratraheal sau intravenos), eficiența reducându-se după două săptămâni la 10% din cea maximă înregistrată după 24 de ore (48).

Inițial, s-a crezut că terapia genică în fibroza chistică, boală monogenică, trebuie să fie relativ ușor de efectuat. În realitate, problema este complexă, transferul genic fiind dificil de obținut, din cauza faptului că membrana apicală a epiteliului respirator este rezistentă la transducția de către diferiți vectori, inclusiv adenovirusurile recombinante (49,50). În plus, inflamația indusă de infecția cu *Pseudomonas aeruginosa* reduce capacitatea de transfer genic a adenovirusurilor (51). Studii în curs evaluează aceste aspecte, ca și efectele adverse ale terapiei, în special în situația în care se utilizează ca vectori adenovirusurile.

Până la inițierea terapiei genice, este deosebit de important să se apeleze la toate mijloacele terapiei convenționale, încercându-se să se obțină complianța pacienților la schema zilnică de tratament (52,53), în vederea ameliorării calității vieții (54) și a duratei de supraviețuire.

Profilaxie

Având în vedere mecanismul autosomal recesiv de transmitere a FC, într-o familie în care genitorii sunt heterozigoți pentru mutația genică, există un risc de a avea copii bolnavi de 25%. Caracterul heterozigot al părinților poate fi dedus indirect (au deja un copil bolnav) sau poate fi precizat prin analiza ADN.

Depistarea heterozigoților prin această metodă se indică în familiile „cu risc"– cu antecedente familiale pozitive de fibroză chistică (55) sau la anumite grupuri populaționale, la care incidența bolii este importantă (56,57).

În eventualitatea unei sarcini, într-o familie cu genitori heterozigoți, se practică *diagnosticul prenatal*. Acesta constă în analiza ADN, preparat din corion vilozitar, obținut prin biopsie, în săptămânile X-XII de sarcină. Prezența mutației genice în formă homozigotă impune indicația de întrerupere terapeutică de sarcină, desigur, cu condiția ca genitorii să fie de acord cu această recomandare.

Diagnosticul prenatal mai este indicat și în situația în care ecografia, efectuată de rutină, la gravidă, pune în evidență caracterul hiperecogen al intestinului fetal, produsul de concepție putând să fie primul caz de boală în familie. Faptul că incidența fibrozei chistice la fetii cu intestin hiperecogen este de 84 ori mai mare decât în populația generală argumentează pentru acceptarea acestei modificări ca marker pentru diagnosticul prenatal al bolii (58).

În ultimii ani, a devenit posibilă o formă nouă de diagnostic prenatal, aplicabilă în situația fertilizării *in vitro*. Utilizând tehnologia „PCR", se realizează analiza ADN în una sau două blastomere ale embrionului, se exclud embrionii la care s-a stabilit diagnosticul de fibroză chistică și se transferă *in utero* embrionii care nu prezintă mutațiile specifice bolii (59,60).

În absența disponibilității pentru diagnosticul prenatal, sfatul genetic (în baza riscului mare – 25% – de a avea copii bolnavi) este de a evita procrearea.

O altă metodă de profilaxie este *screening-ul neonatal pentru FC*. Dintre diferitele metode utilizate, cea mai sensibilă constă în determinarea radio-imunologică a concentrației serice de tripsinogen imuno-reactiv (crescută în FC !). Diagnosticul bolii la nou-născut permite atât o abordare terapeutică precoce, cât și profilaxia apariției altor cazuri în familie, prin acordarea sfatului genetic.

Disponibilitatea pentru metodele de profilaxie, cu excepția sfatului genetic, formulat în baza mecanismului AR de transmitere a bolii reprezintă, la ora actuală, numai un deziderat în țara noastră.

Deficite enzimatice izolate

Deficitul de lipază

Boala, descrisă de Müller (1975) și Figarella (1979), se caracterizează prin: steatoree severă cu debut precoce, lipsa distensiei abdominale, a anemiei și adesea chiar a malnutriției. Acest fapt se explică prin intervenția compensatorie a altor enzime lipolitice: lipaza lingual, gastrică și bacteriană, ca și fosfolipaza A_2.

Diagnosticul se bazează pe demonstrarea steatoreei și pe testul de stimulare pancreozimină/secretină care arată o activitate lipazică practic absentă, pe lângă o activitate normală a tripsinei și amilazei.

Tratamentul constă în substituție enzimatică pancreatică, dar răspunsul terapeutic nu este satisfăcător dacă nu se reduce aportul alimentar de lipide (1).

Deficitul de colipază

Deficitul, raportat de Mildebrand în 1982 la doi frați, se caracterizează prin: steatoree, valori normale ale lipazei, amilazei, chimotripsinei, acizilor biliari și ameliorare promptă la administrarea de enzime pancreatice sau de colipază purificată.

Deficitul de lipază-colipază

A fost semnalat de Ghishan, în 1984, la un bolnav cu steatoree, care prezenta: pH duodenal

normal şi valori sub 2% din valoarea martorilor pentru lipază şi sub 1% pentru colipază (1).

Deficitul de amilază

Semnalat de Lowe (1951) şi Du Pan (1961), se traduce prin diaree fermentativă şi malnutriţie. Diagnosticul se bazează pe: intoleranţă clinică la alimente care conţin amidon; test de încărcare cu amidon patologic şi cu glucoză normal; răspuns minim la testul de stimulare cu pancreozimină/secretină pentru amilază, concomitent cu un răspuns normal al lipazei, tripsinogenului, pH-ului; test terapeutic pozitiv la dietă fără amidon; testul sudorii normal; vârsta peste un an, pentru a exclude deficitul „fiziologic" de amilază la sugar (21).

Deficitul de tripsinogen

Descris de Townes (1965), recunoaşte o incidenţă de 1/10.000. Tripsinogenul, activat de enterokinaza intestinală în lumenul duodenal, activează la rândul său celelalte proteaze pancreatice. În lipsa lui, este compromisă activitatea acestor enzime; intervin, compensator, pepsina gastrică, peptidazele intestinale, digestia bacteriană. Tabloul clinic asociază: malabsorbţie severă, hipoproteinemie, edeme, uneori vărsături şi malnutriţie; la un caz s-au observat imperforaţie anală şi depigmentare a părului. Diagnosticul diferenţial trebuie să excludă deficitul de enterokinază. Tratamentul constă în substituţie cu enzime pancreatice (1).

Deficitul de enterokinază

Descris de Hardon, în 1969, este rar: se cunosc 9 cazuri provenite din 5 familii. Absenţa enterokinazei compromite activarea tripsinogenului, deci şi a celorlalte proteaze pancreatice; lipsa tripsinei, necesară şi în activarea colipazei şi fosfatazei, poate genera steatoree. Pe plan clinic, se traduce prin: diaree cu creatoree, curbă ponderală staţionară, uneori vărsături, edeme hipoproteinemice, anemie. Diagnosticul se bazează pe activitatea redusă sau absentă a tripsinei, cu tripsinogen normal la testul de stimulare cu pancreozimină/secretină; enterokinaza redusă sau absentă; creşterea concentraţiei de tripsină după adaos de enterokinază exogenă lichidului duodenal (exclude deficitul de tripsinogen); testul sudorii normal; morfologie intestinală normală (exclude enteropatia cronică cu deficit secundar de enterokinază) (1,20,21).

Tratamentul constă în substituţie cu extracte pancreatice, vizând aportul de tripsină. Pentru bolnavii de vârstă mică, la începutul tratamentului, se asociază dieta cu hidrolizate de proteine (25).

Sindroame genetice asociate cu insuficienţa pancreatică exocrină

Sindromul Schwachman-Diamond

Este o boală genetică, cu transmitere AR, cu incidenţa de 1/20.000. A fost descris în anul 1964.

Patogeneza bolii este incertă. Există două ipoteze: existenţa unei anomalii funcţionale a *reticulului endoplasmatic*, anomalie responsabilă la nivel pancreatic de insuficienţa secretorie şi la nivelul ţesutului hematopoietic de reducerea mobilităţii polinuclearelor neutrofile; oprirea în maturare, într-o perioadă critică, în viaţa intrauterină, atât a pancreasului, cât şi a măduvei hematopoietice, distribuţia parcelară a clonelor de celule – suşe afectate explicând caracterul intermitent al anomaliilor hematologice (1,21).

Examenul morfopatologic indică: pancreas de volum normal sau redus, cu aspect steatozic; ţesut acinar mult redus, înlocuit de grăsimi şi cu leziuni minime de fibroză.

Tabloul clinic cuprinde două categorii de manifestări clinice.

Manifestările clinice considerate caracteristice (majore) sunt: diareea cu steatoree, hipotrofia, depresia medulară ciclică şi chondrodisplazia metafizară.

Diareea debutează la vârsta de sugar. Aspectul macroscopic al scaunelor şi examenul microscopic confirmă steatoreea. Secundar pierderilor digestive crescute, se instalează un sindrom carenţial, inclusiv retard de creştere, cu hipotrofie şi retard pubertar.

Depresia medulară ciclică se traduce prin neutropenie, trombocitopenie şi anemie. Neutropenia, prezentă la 95% dintre pacienţi, este de obicei ciclică (cu fluctuaţii la intervale de timp variate, uneori de numai 1-2 zile). Deşi se menţionează o creştere adecvată a polinuclearelor neutrofile în context infecţios, pacienţii cu sindrom Schwachman-Diamond prezintă frecvent infecţii (pneumonii, meningite, septicemii), cu evoluţie gravă, care, în trecut, aveau prognostic fatal într-un procent de 15-25% dintre cazuri (1).

Trombocitopenia ciclică este pezentă la 60-70% dintre cazuri. La valori < 60.000/mm^3, apare purpura.

Anemia, prezentă la 50% dintre cazuri, este de obicei rezistentă la tratamentul marţial şi la suplimentarea cu acid folic sau vitamină B_{12}.

Chondrodisplazia metafizară, cu localizare predilectă la nivelul femurului, tibiei şi coastelor, este consemnată la numai 10-15% dintre bolnavi. Cel mai adesea, este afectat colul femural.

Leziunile sunt simetrice și, de obicei, progresive, ducând la deformări osoase (coxa vara) și pseudofracturi, care imprimă retardului statural (posibil chiar nanism) aspectul dizarmonic.

Alte manifestări clinice sunt: hepatomegalia, care traduce o hepatopatie cronică (la 50-75% dintre bolnavi); anomalii dentare; rash maculopapular; ihtioză și un retard moderat de dezvoltare psihointelectuală.

Se pot asocia: boală Hirschprung, diabet zaharat, nefrocalcinoză, fibroză testiculară (1,21).

Explorările diagnostice arată: valori foarte scăzute ale lipazei, amilazei și tripsinei cu lipsa de răspuns la testul de stimulare, cu menținerea volumului, vâscozității și a conținutului în bicarbonat a sucului pancreatic în limite normale.

Modificările hematologice periferice constau în: neutropenie (< 1.500/mm^3), și o deficiență în ceea ce privește mobilitatea polinuclearelor neutrofile (prezentă atât la bolnavi, cât și la părinții heterozigoți); trombocitopenie (60-100.000/mmc); anemie (Hb < 10 g/dl); prezența hemoglobinei fetale (la 45% dintre cazuri). Medulograma arată o celularitate redusă, cu linia granulocitară reprezentată normal, excesiv sau insuficient, cu oprire în maturare și ocazional, înlocuirea măduvei cu un țesut fibroadipos; numărul de megacariocite poate fi redus; uneori însă, medulograma are aspect normal (1).

Se mai pot constata: valori reduse ale imunoglobulinelor (IgA îndeosebi), valori moderat crescute ale transaminazelor și fosfatazei alcaline. La puncția biopsie-hepatică, sunt prezente modificări nespecifice: fibroză periportală, infiltrat mononuclear, steatoză și, excepțional, modificări specifice cirozei hepatice.

Radiografiile osoase evidențiază chondrodisplazia metafizară.

Diagnosticul se stabilește pe baza tabloului clinic menționat și a examinărilor de laborator care atestă: insuficiența pancreatică exocrină (cu păstrarea volumului și a secreției de bicarbonat normale în sucul pancreatic), în prezența unui test al sudorii normal, și depresia medulară ciclică.

Diagnosticul diferențial trebuie făcut cu fibroza chistică (testul sudorii patologic), alte cauze de neutropenie, trombocitopenie, anemie, alte cauze de hipotrofie, alte tipuri de chondrodisplazie.

Evoluția este marcată de infecții recidivante. Odată cu creșterea în vârstă, se remarcă însă o ameliorare a steatoreei. Pot apărea diferite malignități, inclusiv leucemia.

Tratamentul constă în aport adecvat de enzime pancreatice, tratament antiinfecțios și, la nevoie, ortopedic. Creșterea rămâne însă deficitară.

Sindromul Johanson-Blizzard

Sindromul, descris în 1971, asociază: steatoree prin insuficiență pancreatică exocrină, nanism, microcefalie, aplazia aripilor nazale, lipsa dentiției permanente, surditate, hipotiroidism, cardiopatie congenitală, imperforație sau malpoziție anală. Ca și în sindromul Schwachman-Diamond, secreția de enzime pancreatice (lipază, colipază, tripsină) este mult redusă. Examenul histopatologic evidențiază înlocuirea țesutului pancreatic cu țesut grăsos (1,20,21).

La un pacient, s-a comunicat cariotip XXY.

Mecanismul de transmitere este autosomal recesiv, dar defectul genetic nu este cunoscut încă.

Sindromul Pearson

A fost descris în 1979, de către Pearson, la 4 cazuri. Sindromul se caracterizează prin: insuficiență pancreatică exocrină (histopatologic – atrofie acinară și fibroză) și anemie sideroblastică refractară, cu vacuolizarea precursorilor medulari. Se asociază neutropenie și trombocitopenie.

La doi dintre cei patru bolnavi descriși de Pearson, coexista atrofia splenică.

Evoluția este severă, cu prognostic nefast de obicei la sugar. Pacienții care supraviețuiesc peste această vârstă dezvoltă o suferință multisistemică: hepatică, renală, digestivă (intestinală) și cutanată. O dietă bogată în hidrați de carbon poate favoriza instalarea insuficienței hepatice.

Toate organele afectate prezintă mitocondrii anormale. Se crede că boala se datorează unor anomalii ale genomului mitocondrial. Defectul genetic nu este cunoscut, dar s-a comunicat existența, la o parte dintre pacienți, a unei deleții, de 4,9 Kb, indicând prezența unui aceluiași tip de defect genetic (Cormier, cit.1).

Sindromul Alagille

Sindromul Alagille se caracterizează prin: hipoplazia căilor biliare intrahepatice, malformație cardiacă și vertebrală, nefropatie tubulo-interstițială, retard somatic și dismorfism facial – hipertelorism, frunte înaltă, micrognatism (25). Se poate asocia cu insuficiență pancreatică exocrină.

Recent, s-a descris la copiii cu acest sindrom o deleție localizată pe brațul scurt al cromozomului 20 (20p-).

Pancreatita ereditară

Descrisă, în 1952, de Comfort și Steinberg, pancreatita ereditară reprezintă un proces inflamator pancreatic, manifestat cel mai adesea din

copilărie, afectând mai mulți membri ai aceleiași familii și având o transmitere autosomal dominantă cu penetranță incompletă, până la 80% (61).

Deși cazurile comunicate nu sunt foarte numeroase, se apreciază că între 5-10% dintre cazurile de pancreatită cronică sunt foarte probabil pancreatite ereditare. Boala este răspândită în toate zonele geografice, afectează în egală măsură ambele sexe, iar vârsta de la debut este în medie 12 ani (1).

Patogeneza bolii nu este cunoscută. Pancreatita ereditară se poate asocia cu numeroase alte condiții. Se vor semnala: predominanța antigenului HLA-B13, BW-40 și a grupului O (62); existența unor anomalii ale excreției porfirinice; aminoacidurie (cistinurie și lizinurie) la aproape 50% dintre familiile observate, fiind prezente atât la pacienți, cât și la rudele indemne de pancreatită; deficit de antioxidanți și anomalii structurale ale canalelor pancreatice (1,20).

Morfopatologic, se descriu trei stadii anatomoclinice ale bolii: stadiul leziunilor de la debut, constând în scleroză pericanalară, distensie canalară și prezența microlitiazei; stadiul intermediar cu ectazie canalară, fibroză pericanalară și microcalculi, și stadiul avansat, la adult, cu scleroză mutilantă, distructivă, litiază importantă în canalele mari și microlitiază în canalicule.

Tabloul clinic al pancreatitei ereditare nu diferă de cel al pancreatitei cronice obișnuite. E dominat de durere cu caracter de crize recurente, de intensitate mare (20,21). Subiecții adoptă adesea poziții antalgice încă din copilărie, semnalate la mai mulți membri ai aceleiași familii – „poziția caracteristică familiei". Suferința pancreatică poate fi nedureroasă în 4-5% dintre cazuri. Apariția durerii este favorizată de foame, aport alimentar crescut de grăsimi, alcool sau de stres. Se asociază grețuri și vărsături. La unii pacienți, tabloul clinic se poate ameliora, în timp.

Evoluția bolii este marcată de aceleași complicații ca și ale pancreatitei cronice: calcificări pancreatice, diabet zaharat (10-20%), insuficiență exocrină (45%), pseudochisturi. Se remarcă sediul predominant proximal al calculilor pancreatici, dimensiunile mai mari și aspectul radiologic particular, cu o zonă centrală mai puțin radioopacă, cu aspect *iris-like*. Incidența carcinomului pancreatic este apreciată la 5% (61), pe o statistică cumulativă, dar poate atinge 21% (62). Este posibilă apariția și a altor tumori intraabdominale (1, 20).

Pentru ***diagnostic*** se acceptă criteriile stabilite de Gross și colab. (cit. 61): prezența unor episoade dureroase abdominale din copilărie, caracter familial dovedit prin prezența pancreatitei la cel puțin 3 membri ai familiei, absența unei alte etiologii. Litiaza pancreatică voluminoasă, cu aspectul radiologic caracteristic, este sugestivă.

Tratamentul este similar cu cel al pancreatitei cronice obișnuite.

În fazele acute, se recomandă inițial: repaus digestiv, cu reechilibrare hidroelectrolitică și acidobazică; aport exclusiv de hidrați de carbon (1-2 zile). Administrarea de somatostatin sau octreotid (50 μg de 4 ori/zi) ameliorează durerea și vărsăturile (1).

Dieta hipolipidică, substituția cu enzime pancreatice, antioxidantele (vitamina C, vitamina E) și β-carotenul sunt indicate ca tratament de fond.

Tratamentul chirurgical – la care se recurge în prezența durerii care nu cedează la tratament conservativ sau în prezența complicațiilor – este necesar la aproape 50% dintre pacienți.

Este indicată monitorizarea bolnavilor cu pancreatită cronică familială prin explorări repetate ultrasonografice sau CT pentru a surprinde creșterea dimensională a calculilor și a recurge la îndepărtarea lor pe cale chirurgicală, pentru a prezerva astfel funcția exocrină pancreatică și a realiza probabil o profilaxie a cancerului pancreatic.

Bibliografie

1. Lopez MJ, Grand RJ. Hereditary and childhood disorders of the pancreas. In: Feldman M, Scharschmidt BE, Sleisenger MH. Eds. *Gastrointestinal and Liver Disease.* WB Saunders Co 1999 C.D.: chap. 47.

2. Padore C, Goldman A, Jenkins T et al. Cystic fibrosis carrier frequency in populations of african origin. J.of Med.Genetics, 1999; 36: 41-44.

3. Welsh MJ, Tsui LC, Boat TF et al. Cystic fibrosis. In: *The metabolic and molecular bases of inherited disease.* 7th Ed. Quebecor Kingsport 1995: 3798-3875.

4. Kadasi L, Polakova H, Zatkova A et al. The spectrum of mutations in the CFTR gene in patients with cystic fibrosis in Slovakia. Bratislavke Lekarske Listy 1998; 99: 3-36.

5. Witt M, Pogorzelski A, Bol J et al: Frequency of mutations and genotypes of the CFTR gene in cystic fibrosis adults in Poland. Pneumologia i Alergologia. Polska 1999; 67: 137-141.

6. Raskin S, Phillips JA, Kaplan G et al. Geographic heterogeneity of 4 common world wide cystic fibrosis non DF 508 mutations in Brazil. Hum. Biology 1999, 71: 111-121.

7. Paz Y, Mino C, Perey JC, Burgos R et al. The delta F 508 mutation in Ecuador. South America Hum. Mutations 1999; 14: 348-350.

8. Banjar H, Kambouris M, Meyer BF et al. Geographic distribution of cystic fibrosis transmembrane regulator gene mutations in Saudi Arabia. Ann of Trop Paed 1999; 19: 69-73.

9. Frossard PM, Girodon E, Dawson KP et al. Identification of cystic fibrosis mutations in the United Arab Emirates. Hum. Mutations, 1998; 11: 412-413.

10. The Cystic Fibrosis Genetic Analysis Consortium: Worldwide survey of the F508 mutation. Report. Am J Hum Genet 1990; 47: 354-359.

11. Castaldo G, Fuccio A, Cazeneuve C et al: Detection of five rare cystic fibrosis mutations peculiar to Southern Italy: implications in screening for the disease and phenotype characterisation for the patients with homozygote mutations. Clin.Chemistry 1999; 45: 957-962.

12. Laufer-Cahana A, Lerer I, Sagi M et al. Cystic fibrosis mutations in Israeli Arab patients. Hum Mutations 1999; 14: 543.

13. Wagner JA, Vassilakis A, Yee K et al. Two novel mutations in a cystic fibrosis patient of Chinese origin Hum. Genetics 1999; 104: 511-515.

14. Feldmann D, Sardet A, Congoureux E et al: Identification of three novel mutations in the CFTR gene, R 117 P, delta D 192 and 3121-1G-A in four French patients. Hum Mutations 1998; 1: 577-580.

15. Anay T, Topaloglu O, Zielenski J et al. Analysis of the CFTR gene in Turkish cystic fibrosis patients: identification of three novel mutations (3172 del AC; P 1013 L and M 1028 I). Hum.Genetics 1998; 102: 224-230.

16. Kusik J, Radojkovic D, Cuppens H et al. Identification of a novel mutation (525 del T) in exon 4 of the CFTR gene in a patient with cystic fibrosis. Hum Mutations 1999; 14: 357.

17. Pop LL. Contribuţii la studiul mucoviscidozei în România. Teză de doctorat. Timisoara: UMF 1997.

18. Lissens W, Mahmoud KG, El-Gindi E et al. Molecular analysis of the cystic fibrosis gene reveals a high frequency of the intron 8 splice variant 5 T in Egyptian males with congenital bilateral absence of the vas deferens. Mol Hum Reproduction. 1999; 5: 10-13.

19. Nousia-Arvanitakis S. Cystic fibrosis and the pancreas: recent scientific advances (Review). J. of Clin. Gastro enterol. 1999; 29: 138-142.

20. Aaron L, Heitlinger A, Lebenthal AE. Hereditary abnormalities of pancreatic function. In: Liang VWG, Brooks FP et al eds. *The exocrine pancreas. Biology, pathobiology and diseases*. New York: Raven Press 1986: 819-826.

21. Biler JA, Grand RJ. Pancreatic disorders in childhood. In: Sleisenger NH, Fordtran JS, eds. *Gastrointestinal diseases: pathophysiology, diagnosis, management*. IVth ed. Philadelphia: WB Saunders Co 1989: 1798-1807.

22. Hull J, Thomson AH. Contribution of genetic factors other than CFTR to disease severity in cystic fibrosis. Thorax 1998; 53: 1018-1021.

23. Lebenthal E, Aaron L, Heilinger LA. The pancreas in cystic fibrosis. In: Liang VWG, Brooks FP et al eds. *The exocrine pancreas. Biology, pathobiology and diseases*. New York: Raven Press 1986: 783-810.

24. Seymour CA. The liver in cystic fibrosis. In: N. Mc Intyre ed. Oxford. *Textbook of Hepatology*. Oxford: Univ Press 1991: 967-973.

25. Boat ThF. Cystic fibrosis. In: Nelson WE, Behrman RE, Kliegman RM et al eds. *Nelson's Textbook of Pediatrics*. XVth ed. Philadelphia: WB Saunders Co 1996: 1239-1250.

26. Hojo S, Fujita J, Migawaki H et al. Severe cystic fibrosis associated with a delta F508/ R 347 H + D 979 – A compound heterozygous genotype. ClinGenetics 1998; 53: 50-53.

27. Mickle JE, Macek MJr, Fulmer-Smentek SR et al. A mutation in the cystic fibrosis/transmembrane conductance regulator gene asociated with elevated sweat chloride concentrations in the absence of cystic fibrosis. Human Mol. Genetics 1998; 7: 729-735.

28. Frossard PM, Bakalinova D, Hertecant J et al. Radiological analysis of children with cystic fibrosis who are homozygous for cystic fibrosis transmembrane conductance regulator mutation S 5R (TG). J. of Trop Pediatrics 1999; 45: 158-160.

29. Romey MC, Guittard C, Chazalette JP et al. Complex allele [- 102 T > A + S 549 R (T > G)] is associated with milder forms of cystic fibrosis than allele S 549 R (T > G) alone. Hum.Genetics.+ 1999; 105: 145-150.

30. Feingold J, Suilloud-Bataille M. Genetic comparisons of patients with cystic fibrosis with or without meconium ileus. Clinical Centers of the French CF Registry. Ann de Genetique 1999; 42: 147-150.

31. Picci L, Cameran M, Olante P et al. Identification of a D 579 G homozygote cystic fibrosis patient with pancreatic sufficiency and minor lung involvement. Hum Mutations, 1999; 13: 173.

32. Kerem E, Erei M, Kerem BS et al. The relationship between the genotype and phenotype in cystic fibrosis. Analysis of the most common mutation (DF 508). N Eng J Med, 1990; 323: 1517-1522.

33. Shalon LB, Adelson JW. Cystic fibrosis. Gastrointestinal complications and gene therapy. In: Lehenthal E ed. *The Pediatric Clinics of North America, Pediatric Gastroenterology*. WB Saunders Co 1996: 43: 157-191.

34. Turck D, Michaud L. Cystic fibrosis: nutritional consequences and management (Review). Baillieres Clin Gastroenterol 1998; 12: 805-822.

35. Erskine JM, Lingard CD, Sontag MK et al. Enteral nutrition for patients with cystic fibrosis: comparison of a semi-elemental and nonelemental formula. J of Pediatrics 1998; 132: 265-269.

36. Sanchez Riera H, Dapena Fernandez FJ, Dominguez F et al. Comparative study of the efficacy of 2 respiratory physiotherapy protocols for patients with cystic fibrosis. Archives de Bronconeurologia 1999; 35: 275-279.

37. Newhouse PA, White F, Marks JH. The intrapulmonary percussive ventilator and flutter device compared to standard chest physiotherapy in patients with cystic fibrosis. Clinical Pediatrics 1998; 37: 427-432.

38. App EM, Kieselman R, Reinhardt D et al. Spectrum rheology changes in cystic fibrosis lung disease following two different types of physiotherapy: flutter vs autogenic drainage. Chest 1998; 114: 171-177.

39. Rosenfeld M, Emerson J, Astley S et al. Home nebulizer use among patients with cystic fibrosis. J. of Pediatrics 1998; 132: 125-131.

40. Hicaka N, Hidaka Y. Cystic fibrosis lung disease and its management (Review). Jap J of Clinical Med. 1999; 57: 2139-2144.

41. Konstan MW. Therapies aimed at airway inflammation in cystic fibrosis (Review) Clinics in Chest Med 1998; 19: 505-513.

42. Sexton B. Assisted ventilation in cystic fibrosis: nursing care (Review). Nursing standard 1998; 12: 52-54.

43. Hill AT, Edenborough FP, Cayton RM et al. Long-term nasal intermittent positive pressure ventilation in patients with cystic fibrosis and hypercapnic respiratory failure (1991-1996). Respiratory Medicine 1998; 92: 523-526.

44. Stern M, Sorgi F, Hughes C et al. The effects of jet nebulisation on cationic liposome-mediated gene transfer in vitro. Gene Therapy 1998; 5: 583-593.

45. Colin M, Harbottle RP, Knight A et al. Liposomes enhance delivery and expression of an RGD-oligolysine gene transfer vector in human tracheal cells. Gene Therapy 1998; 5: 1488-1498.

46. Teramoto S Bartlett JS, McCarthy D et al. Factors influencing adeno-associated virus-mediated gene transfer to human cystic fibrosis airway epithelial cells: comparison with adenovirus vectors. J of Virology, 1998; 72: 8904-8912.

47. Fasbender A, Lee JH, Walters RW et al. Incorporation of adenovirus in calcium phosphate precipitates enhances gene transfer to airway epithelia in vitro and in vivo. J of Clin Invert 1998; 102: 184-193.

48. Griesenbach U, Chonn A, Cassady R et al. Comparison between intratracheal and intravenous administration of liposome-DNA complexes for cystic fibrosis lung gene therapy. Gene Therapy 1998; 5: 181-188.

49. Rosenecker J, Schmalix WA, Schindelhauer D et al. Towards gene therapy of cystic fibrosis (Review) Europ J of Med Research 1998; 3: 149-156.

50. Rochat T. Therapie genique de la mucoviscidose. Schweiz Med Wochenschrift 1999; 129: 1779-1783.

51. Heeckeren van A, Ferkol T, Tosi M. Effects of bronchopulmonary inflammation induced by pseudomonas aeruginosa on adenovirus – mediated gene transfer to airway epithelial cells in mice. Gene Therapy 1998; 5: 345-351.

52. Marshall BC, Samuelson WM. Basic therapies in cystic fibrosis. Does standard therapy work ? (Review) Clinics in Chest Med 1998; 19: 487-504.

53. Elborn S. The management of young adults with cystic fibrosis: „genes, jeans and genies". (Review) Disability and Rehabilitation 1998; 20: 217-225.

54. Munzenberger PJ, Van Wagnen CA, Abdulhamid I et al. Quality of life as a treatment outcome in patients with cystic fibrosis. Pharmacotherapy 1999; 19: 393-398.

55. *** Genetic testing for cystic fibrosis. National Institutes of Health Consensus Development Conference Statement on genetic testing for cystic fibrosis (Review). Arch.of Int.Med., 1999; 159: 1529-1539.

56. Schwind EL, Wolfe M, Greendale K et al. Cystic fibrosis carrier screening practice in an ethnically diverse region: experience of the Genetic Network of the Empire State, Puerto Rico and the U.S. Virgin Island. Genetic Testing 1999; 3: 215-218.

57. Kronn D, Jansen V, Ostren H. Carrier screening for cystic fibrosis, Gaucher disease and Tay-Sachs disease in the Ashkenazi Jewish population: the first 1.000 cases at New York University Medical Center, N.Y. Arch Of Internal Med 1998; 158: 777-781.

58. Műller F, Dommergues M, Simon-Bony B et al. Cystic fibrosis screening: a fetus with hyperechogenic bowel may be the index case. J of Med.Genetics 1998; 35: 657-660.

59. Tsai YH. Cost-effective one-step PCR amplification of cystic fibrosis delta F508 fragment in a single cell for preimplantation genetic diagnosis. Prenatal Diagnosis 1999; 19: 1048-1051.

60. Ray PF, Ao A, Taylor DM et al. Assessment of the reliability of single blastomere analysis for preimplantation diagnosis of the delta F508 deletion causing cystic fibrosis in clinical practice. Prenatal Diagnosis 1998; 18: 1402-1412.

61. Gross JB. Hereditary pancreatitis. In: Liany VWG, Brooks FP et al. *The exocrine pancreas. Biology, pathobiology and diseases*. Raven Press 1986: 829-837.

62. Grigorescu-Sido P. Boli ereditare şi congenitale ale pancreasului. In: Grigorescu M, Lencu M. eds. *Bolile cronice ale pancreasului*. Bucureşti. Ed. Dacia 1990: 129-146.

VII

PERITONEUL, MEZENTERUL, VASELE, PERETELE ABDOMINAL

ONTOGENEZĂ ȘI ANATOMIE

Francisc Grigorescu-Sido

Peritoneul este o seroasă care căptușește cavitatea abdominală și pelviană și învelește organele conținute în acestea. *Mezourile* sunt foițe peritoneale duble ce leagă un viscer de peretele abdominal. Între foițele oricărui mezou se găsesc vasele și nervii destinați organului respectiv. Există de asemenea *omenturi* și *ligamente peritoneale* care leagă viscerele între ele și pot avea conținut vasculonervos sau să fie doar simple mijloace de fixare (de exemplu în marginea liberă a omentului mic se găsește pedicului hepatic format din vena portă, artera hepatică proprie și ductul hepatic comun; ligamentele triunghiulare ale ficatului reprezintă mijloace de fixare pentru organul menționat).

În ansamblu, peritoneul se prezintă ca un sac închis ermetic (excepție, la femeie, orificiul lateral al tubei uterine) în care proemină viscerele „intraperitoneale" legate de pereții abdomenului prin mezouri. Se individualizează peritoneul *parietal*, care căptușește cavitatea abdominală și pelviană și acoperă organele extraperitoneale (rinichi, glande superarenale, uter etc.) și peritoneul *visceral* care învelește organele considerate „intraperitonele". Singurul organ cu adevărat intraperitoneal este ovarul, care expulzează în cavitatea peritoneală un ovul la mijlocul fiecărui ciclu lunar al unei femei, restul organelor fiind considerate intraperitoneale doar pentru că proemină în această cavitate (ficat, jejunileon, colon transvers etc.). Organele secundar extraperitoneale (duoden, pancreas, colon ascendent și descendent) apar astfel la adult în urma unor coalescențe care se realizează în timpul dezvoltării embrionare și fetale.

Peritoneul are o suprafață asemănătoare pielii, adică 1-2 mp, constituind o mare suprafață de schimb lichidian. Cavitatea peritoneală este o cavitate virtuală, conținând o mică cantitate de lichid (75-100 ml) peritoneal. Peritoneul permite alunecarea viscerelor fără frecare unul pe altul, în timpul activităților fiziologice (un viscer digestiv în momentul umplerii sale va ocupa locul unui viscer gol pe moment și invers) (1,2,3).

La adult, cavitatea peritoneală se împarte în marea și mica cavitate peritoneală (bursa omentală). Marea cavitate peritoneală este subdivizată prin omentul mare într-un spațiu previsceral, între omentul mare și peretele abdominal anterior și un spațiu visceral, între omentul mare și peretele abdominal posterior. Spațiul visceral, la rândul lui, este compartimentat de mezocolonul transvers într-un etaj supramezocolic și unul submezocolic. Etajul supramezocolic conține bursa omentală, recesurile subfrenice și organe ca ficatul, stomacul, splina etc., iar cel submezocolic este subîmpărțit în spațiile mezentero-colic drept și stâng și parietocolic drept și stâng (4) (fig. 1).

Organele din acest compartiment sunt jejunileonul, cecul și cadrul colic etc. Pe lângă aceste elemente de compartimentare, cavitatea peritoneală prezintă și fosete peritoneale (duodenale, cecale, intersigmoidiană etc.) care complică și mai mult dispoziția seroasei peritoneale.

Întregul situs visceral, colescențele peritoneale, mezourile, recesurile etc. sunt rezultatul evoluției în cadrul stațiunii și locomoției bipede și a dezvoltării ontogenetice a fiecărui individ (4).

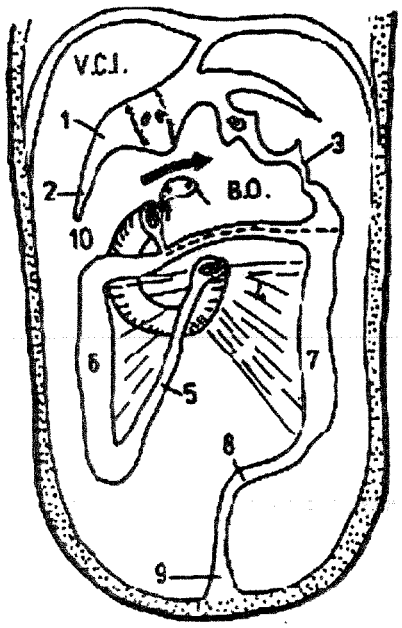

Fig. 1. Compartimentarea cavității peritoneale: 1. Ligamentul coronar al ficatului; 2. Ligamentul triunghiular drept al ficatului; 3. Ligamentul pancreatico-lienal; 4. Suprafața de coalescență a mezocolonului colonului descendent; 5. Inserția mezenterului; 6. Fascia lui Toldt din dreapta; 7. Fascia lui Toldt a colonului descendent; 8. Linia de inserție a mezosigmei; 9. Mezorectul; 10. Cale de acces spre hiatul lui Winslow (după Sadler 1998) (5).

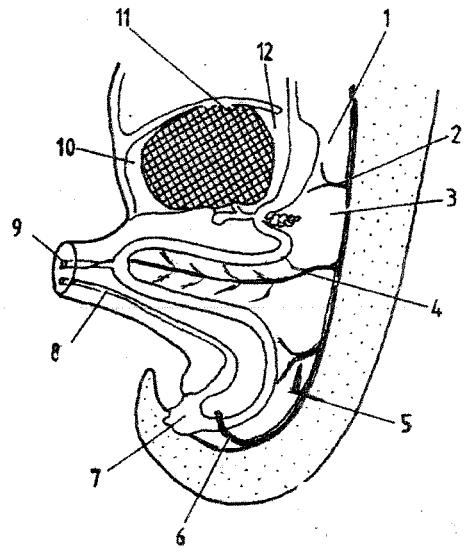

Fig. 2. Secțiune sagitală prin regiunea abdominopelvină la un embrion de 7 săptămâni. 1. Mezogastrul dorsal; 2. Trunchiul celiac; 3. Mezoduodenul dorsal; 4. Mezenterul dorsal ce conține artera mezenterică superioară; 5. Artera mezenterică inferioară în mezocolonul dorsal; 6. Artera ombilicală; 7. Cloaca; 8. Alantoida; 10. Ligamentul falciform al ficatului, parte din mezoduodenul ventral; 11. Aria nudă a ficatului; 12. Omentul mic parte din mezogastrul ventral(5,6).

Ontogeneza

În săptămâna a 3-a de dezvoltare, mezodermul discului embrionar este format din notocord, mezodermul paraaxial, intermediar și lateral, Mezodermul lateral va fi clivat în somatopleură, aplicată, pe ectoderm și amnios și splanhnopleură aplicată pe endoderm și vezicula vitelină. Spațiul de clivaj este celomul intraembrionar, viitoarea cavitate generală a trunchiului.

În săptămâna a 4-a, discul embrionar devine cilindric prin închiderea corpului embrionar, cuprinzând în interior tubul intestinal primitiv (arhenteronul), rectiliniu, flancat de șanțurile pericardico-peritoneale ale celomului. Arhenteronul este legat de peretele abdominal posterior prin mezenterul primitiv dorsal în care vin spre acesta vasele și nervii care îi sunt destinați (6,7,8,9) (fig. 2).

Formarea diafragmei toracoabdominale (săptămâna a 8-a) împarte cavitatea celomică în toracică și abdominală sau peritoneală, în care se întâlnesc două compartimente paramezenterice care comunică între ele, sub marginea inferioară a mezoului ventral în care se găsește vena ombilicală (4,5,6,7,8).

Straturile celulare care căptușesc celomul se diferențiază în mezoteliu sau epiteliul peritoneului, sprijinit pe o membrană bazală, sub care se găsește un strat de țesut conjunctiv lax.

Cavitatea peritoneală va deveni mai complexă datorită creșterii și răsucirilor suferite de componentele tubului digestiv, formării și creșterii unor noi organe (ficat, splină, pancreas), apariției coalescențelor peritoneale, deplasărilor și fixării organelor în situsul visceral definitiv.

Anomalii

Anatomia peritoneului este în funcție de dezvoltarea organelor pe care le învelește.

Mezenterul comun apare în nonrotația tubului digestiv, ca o formă de persistență a mezoului dorsal primitiv.

Rotații digestive insuficiente sau excesive pot crea coalescențe insuficiente sau excesive, modificând mobilitatea acestor viscere, precum și situsul lor. Persistența canalului vaginoperitoneal, alături de care a descins testicului în scrot, poate determina hernii inghinale oblice extene (congenitale). Bridele peritoneale patologice (Ladd) pot provoca sindroame subocluzive, dilatări tip megacolon parțial, volvulus etc. (10).

Anatomia peritoneului la adult

Cavitatea peritoneală, compartimentată după cum s-a văzut, prezintă spre studiu peritoneul parietal, visceral și mezourile, pe de o parte, coalescențele și spațiile sale de subdiviziune, pe de altă parte.

Peritoneul parietal

Paritoneul parietal căptușește pereții abdomenului și organele extraperitoneale aplicate pe acesta.

Spațiul *extraperitoneal* este foarte redus superior unde peritoneul aderă de diafragmă, redus anterior unde conține grăsimea și vasele preperitoneale, supraombilicale (4) și uraca, ligamentele fibrozate ale arterelor ombilicale și vasele epigastrice inferioare, subombilical.

Spațiul *retroperitoneal* și *subperitoneal* sunt bine reprezentate, și aici, într-o bogată atmosferă grăsoasă și fibreconjunctivă (tunica uro-genitală internă), se dispun organe ca: vasele mari, rinichii, glandele suprarenale, rectul, uterul, vezica urinară etc.

Peritoneul parietal superior aderă puternic la centrul frenic, lipsind subseroasa, și mai puțin partea cărnoasă a diafrgamei. La nivelul centrului frenic, peritoneul prezintă mici invaginări între fasciculele tendinoase, cunoscute sub numele de „fântâni ale lui Ranvier" (4).

Peritoneul pelvian prezintă porțiunea cea mai declivă a cavității peritoneale.

La femeie, cavitatea peritoneală comunică cu lumenul căilor genitale și cu exteriorul, prin orificiul lateral al tubei uterine.

Peritoneul acoperă vezica urinară, uterul și tubele uterine și rectul, formând aici plici peritoneale (ligamentele largi, plicile rectouterine) și recesurile sau fundurile de sac (vezico-uterin, recto-uterin Douglas, unde peritoneul vine în raport cu fundul de sac posterior al vaginei, fiind punctul cel mai decliv al cavității peritoneale, în ortostatism. La bărbat dispoziția peritoneului este puțin diferită și mai simplă datorită absenței uterului, vaginei și ligamentelor largi (1,3,11).

Peritoneul parietal anterior este depărtat median, supraombilical, de peretele abdominal prin grăsimea preperitoneală acumulată în jurul vaselor pereperitoneale. Ligamentul rotund al ficatului ridică aici peritoneul, fiind cuprins în marginea liberă a ligamentului falciform al ficatului.

Subombilical, peritoneul este ridicat în trei plici care diverg de sus (de la ombilic) în jos, datorită prezenței uracei, ligamentelor fibrozate ale arterelor ombilicale și vaselor epigastrice inferioare. Lateral și între plici, se constituie fosetele peritoneale inghinale laterale, medială și supravezicală, repere pentru identificarea unor tipuri de hernii. Peritoneul parietal posterior este mult mai complicat prin prezența rădăcinii unor mezouri, fascii de coalescență, bursa omentală etc. Acesta va acoperi peretele abdominal posterior și organele retroperitoneale (rinichi, aortă etc.) și se va reflecta pe mezouri respectiv pe viscere secundar retroperitoneale, care prezintă fascii de coalescență (duoden, pancreas etc.). Mezourile, ligamentele și fasciile de coalescență au rol în compartimentarea cavității peritoneale, în fixarea și nutriția viscerelor intraperitoneale.

Peritoneul visceral

Peritoneul *esofagului* abdominal învelește fețele laterale și pe cea anterioară a esofagului și aderă la stâlpii diafragmei, neexistând mezoesofag dorsal.

Peritoneul *stomacului* este prezent pe ambele fețe ale sale cu excepția ligamentului gastrofranic prezent între fața posterioară a fundului stomacului și diafragmă *(pars afixa)*. La curburi, foițele peritoneale de pe fețele stomacului se alipesc și formează omentul mic (curbura mică) și ligamentele gastrofrenic, gastrolienal și gastrocolic (marea curbură) (1,2,12).

Peritoneul *duodenului* în primii 2 cm seamănă cu cel gastric, în rest însă, duodenul și pancreasul prezintă posterior fascia de coalescență retroduodenopancreatică a lui Treiz, zonă utilizată în decolările chirurgicale. Fața anterioară a duodenului este împărțită prin inserția mezocolonului transvers într-o parte supra- și una submezocolică, iar ultima parte a duodenului, prin inserția mezenterului, într-o parte dreaptă și stângă față de acesta.

Peritoneul *jejun-ileonului* înconjoară ansele de jur împrejur cu excepția marginii mezenterice unde se va continua cu cele două lame, dreaptă și stângă ale mezenterului.

Peritoneul *intestinului gros*

Cecul este de obicei intraperitoneal în totalitate, dar poate adera posterior printr-o fascie de coalescență pe o întindere variabilă, limitând uneori recesuri sau fosete retrocecale, paracecale. Peritoneul cecului se continuă cu cel al apendicelui care prezintă un mezoapendice, în marginea liberă a acesteia se găsește artera apendiculară (reper important în apendicectomii) (9,11,13,14).

Colonul ascendent și descendent prezintă posterior fasciile de colescență Toldt, în timp ce colonul transvers este ancorat de peretele abdominal posterior prin mezocolonul transvers. Acest mezocolon transvers este o dublă lamă peritoneală orizontală care are o margine posterioară ce se inserează la nivelul peretelui abdominal posterior și una anterioară ce se fixează pe colonul transvers. Marginea posterioară se inserează la nivelul peretelui abdominal posterior în lungul unei linii ușor oblice de la dreapta la stânga și de jos în sus trecând succesiv peste: fața anterioară a rinichiului drept, la unirea

treimii inferioare cu cele două treimi superioare ale acestui organ, încrucișează fața anterioară a pancreasului și apoi fața anterioară a rinichiului drept la unirea celor două treimi inferioare cu cele două treimi superioare ale acestei fețe. Mezocolonul transvers are un important rol topografic prin faptul că împarte marea cavitate peritoneală într-un etaj supramezocolic și unul submezocolic.

Colonul sigmoid este învelit de peritoneu și prezintă mezosigma, ambele putând avea lungimi variabile. Acest fapt este important de cunoscut în chirurgia rectului. O rezecție rectală urmată de o sutură termino-terminală are șanse să evolueze bine doar dacă sigma și mezoul său sunt suficient de lungi pentru ca vasele conținute să nu fie puse sub tensiune și colabate (pericol de ischemie și necroza bontului rămas).

Rectul este învelit parțial de peritoneu, doar anterior și lateral.

Ficatul este intraperitoneal, cu excepția ariei frenice a ligamentului coronar. Dublând capsula lui Glisson, peritoneul se reflectă de pe ficat pe pereții abdomenului sau viscerele din jur, participând la formarea a 5 ligamente: coronar, falciform, două ligamente triunghiulare și omentul mic.

Peritoneul feței superioare răspunde marii cavități peritoneale. Pe aceasta se inserează ligamentul falciform care va separa între ele cele două recesuri subfrenice, drept și stâng.

Peritoneul feței viscerale răspunde bursei omentale și marii cavități peritoneale, limita dintre ele fiind făcută de inserția, la acest nivel, a omentului mic.

Pe lângă ligamentele amintite se mai pot adăuga ligamentele hepatocolic, hepatorenal, mezocistul.

Peritoneul *pancreasului* împreună cu duodenul, pancreasul este un organ retroperitoneal secundar, fiind atașat de peretele abdominal posterior prin intermediul fasciei de coalescență retroduodenopancreatică a lui Treiz. Fața anterioară a pancreasului este traversată de inserția rădăcinii mezocolonului trasvers. Coada pancreasului poate fi liberă și să ajungă până la splină, iar când se găsește la distanță de aceasta, între cele două organe se întinde ligamentul pancreaticolienal (segmentul inferior al ligamentului frenicolienal) (15).

Peritoneul *splinei* splina este înconjurată de peritoneul visceral fiind un organ intraperitoneal. La nivelul hilului splinei, peritoneul visceral se continuă cu două ligamente: frenicolienal, respectiv pancreaticolienal, posterior (după nivelul considerat) și gastrolienal, anterior. Între cele două ligamente, vizibile pe o secțiune transversală, se găsește prelungirea stângă a bursei omentale, astfel încât o mică parte a splinei este orientată spre această cavitate. Restul peritoneului visceral al splinei privește spre marea cavitate peritoneală.

Mezouri, omenturi peritoneale

Omentul mic (epiplonul mic sau ligamentul freno-esofago-gastro-duodeno-hepatic) este o lamă peritoneală fontală întinsă între ficat și și celelalte organe precizate în denumire. Prezintă o margine în formă de L inserată pe fața viscerală a ficatului (șanțul transvers și porțiunea retrohilară a șanțului sagital stâng), o margine complexă care urmărește esofagul, mica curbură a stomacului și prima porțiune a duoenului și o margine liberă, spre dreapta, în care se găsește pedicului hepatic, format din artera hepatică proprie, vena portă și ductul hepatic comun și care formează limita anterioară a *foramen epiploicum* sau hiatul lui Winslow (1,11,15).

Fața anterioară a omentului mic răspunde marii cavități peritoneale și este parțial acoperită de porțiunea prehilară a feței viscerale a ficatului. Fața posterioară formează peretele anterior al vestibulului bursei omentale și o bună parte a aceluiași perete a părții centrale a bursei omentale. După grosime, omentului mic i se descriu 3 porțiuni: *pars condensa*, stângă sau esofagiană, *flaccida*, mai extinsă sau gastrică și *pars vasculosa*, dreaptă sau hepatoduodenală. Prima porțiune este mai rezistentă, a doua este subțire și transparentă, iar a treia mai groasă și conține artera hepatică, vena portă și ductul hepatic comun, respectiv ductul coledoc (15).

Între foițele omentului mic se localizează cercul vascular al micii curburi a stomacului, aplicat strâns pe mica curbură (dispoziție care explică pericolul hemoragiilor în ulcerul gastric cu această localizare), limfaticele gastrice și hepatice, precum și nervii stomacului, ficatului și căilor biliare (ramuri din vagul anterior sau stâng) (fig. 3).

Omentul mare (epiplonul mare) este o lamă aproximativ patrulateră neregulată, care la adult se întinde de la colonul transvers (marginea de inserție), până aproape de simfiza pubiană (marginea liberă). Omentul mare subdivide cavitatea peritoneală mare într-un spațiu previsceral și unul visceral. El poate fi mai scurt sau chiar absent, astfel încât să nu acopere în totalitate viscerele submezocolice. Este un important rezevor grăsos, fiind mai gros și mai consistent la persoanele obeze (2,9,16).

Structural, omentul mare este format din două lame peritoneale, anterioară și posterioară, care se continuă una cu cealaltă la nivelul marginii sale libere. La rândul lor cele două lame sunt formate din câte două foițe peritoneale: foițele exterioare sau superficiale (anterioară și posterioară) sunt orientate spre marea cavitate peritoneală (spațiul previsceral, respectiv visceral), iar foițele interioare sau profunde (anterioară și posterioară) limitează prelungirea inferioară a bursei omentale

la făt şi chiar şi la adult, dacă ele nu fuzionează între ele printr-un proces de coalescenţă, ca în mod obişnuit.

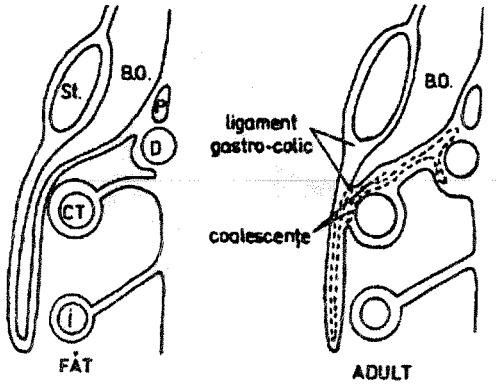

Fig.3. Secţiune sagitală prin cavitatea abdominală la făt şi adult. Se poate urmări continuitatea foiţei peritoneale la nivelul omentului mare, unor mezouri şi bursa omentală. BO - Bursa omentală; P. Pancreas; D. Duoden; CT. Colon transvers; I. Intestin subţire; F. Ficat; St. Stomac (după Langman-1991, 5,6).

Prelungirea inferioară a bursei omentale, conţinută în omentul mare, dispare la adult prin coalescenţa lamelor sale. De asemenea, omentul mare participă şi la edificarea ligamentului gastrocolic şi a mezocolonului transvers de la adult.

Recesuri, spaţii, comunicări ale cavităţii peritoneale, ligamente, bride şi plici peritoneale

Bursa omentală sau mica cavitate peritoneală este un diverticul retrogastric al marii cavităţi peritoneale. Este o cavitate virtuală şi comunică cu marea cavitate peritoneală prin orificiul său natural denumit orificiul epiploic sau hiatul lui Winslow (1,15).

Porţiunea principală este localizată retrogastric şi are 4 pereţi:

- anterior – omentul mic, peritoneul feţei posterioare a stomacului şi ligamentul gastrocolic;
- posterior – peritoneul diafragmatic şi pancreatic anterior, în partea supramezocolică;
- superior – ligamentul gastrofrenic;
- inferior – mezocolonul transvers.

Prelungirile bursei omentale

Prelungirea dreaptă sau *vestibulul* bursei omentale este mai îngust decât porţiunea principală, fiind ca un cilindru transversal, cu două orificii la capete şi 4 pereţi.

Orificiul epiploic în dreapta sau hiatul lui Winslow este dispus în plan sagital şi este limitat anterior de marginea liberă a omentului mic, care conţine pedicului hepatic. Posterior, este limitat de peritoneul ce acoperă vena cavă inferioară, superior, peritoneul de pe lobul caudat al ficatului, iar inferior peritoneul visceral al primei porţiuni a duodenului. Constituie un orificiu natural de comunicare între bursa omentală şi marea cavitate peritoneală.

Orificiul bursei omentale, în stânga, care realizează comunicarea cu porţiunea principală este delimitat posterior de două plici peritoneale vasculare gastropancreatice ale arterei gastrice stângi şi arterei hepatice şi anterior de mica curbură a stomacului (9,11).

Peretele anterior al vestibulului este format de omentul mic, posterior de peritoneul ce acoperă aorta, vena cavă inferioară, stâlpul drept al diafragmei şi plexul celiac, superior de peritoneul lobului caudat hepatic şi inferior de curbura mică a stomacului.

Prelungirea stângă sau recesul lienal se întinde până la splină, fiind localizată între ligamentele gastrolienal şi pancreaticolienal.

Prelungirea superioară aparţine, de fapt, vestibulului bursei omentale. Ea apare ca un reces dispus între esofag şi vena cavă inferioară, limitat superior de foiţa inferioară a ligamentului coronar al ficatului.

Prelungirea inferioară lipseşte, ea fiind prezentă la făt între lamele omentului mare. Poate persista şi la adult, ca un adânc fund de sac dispus în omentul mare.

În etajul supramezocolic, pe lângă bursa omentală, sunt prezente recesurile subfrenice drept şi stâng, care comunică larg cu cavitatea peritoneală mare (fig. 4).

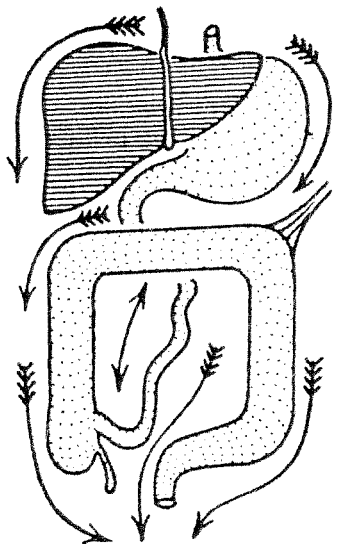

Fig. 4. Săgeţile indică posibilităţile de comunicare între diferitele compartimente ale cavităţii peritoneale şi migrarea unor eventuale colecţii patologice (10).

În etajul submezocolic au fost enumerate în spațiul visceral, spațiile mezenterocolic stâng, ce comunică inferior cu excavația pelvină acoperită de peritoneu, cel mezenterocolic drept, limitat inferior de inserția mezenterului, parietocolic drept și stâng care aparțin marii cavități peritoneale și comunică cu excavația pelvină (fig. 4).

Fosetele peritoneale sunt mici funduri de sac rezultate ca urmare a unor coalescențe incomplete sau determinate de prezența unor vase. Ele sunt inconstante ca prezență și dimensiuni, fiind elemente peritoneale care explică posibilitatea apariției unei categorii de hernii, denumite *hernii interne* sau intraperitoneale (9,11).

Câteva mai constante ar fi recesurile duodenale superior și inferior asociate joncțiunii duodenojejunale, recesurile paraduodenale (vasculare), retroduodenale, duodenojejunale, intermezocolic, mezentericoparietal (fosa lui Waldeyer), ileocecale, superioară și inferioară, retrocecale și paracecale, intersigmoidian.

Bridele peritoneale ca urmare a unor excese de coalescență pot apărea bride peritoneale Ladd, inconstante, care pot genera simptome subocluzive, volvulus etc. (10) (fig. 5).

Structura microscopică a peritoneului

Mezoteliul este format dintr-un strat unic de celule dispuse profund pe o membrană bazală față de care se află țesut conjunctiv lax și adipos. Celulele sunt turtite în repaus și cuboidale în stare activă. Membrana celulară este cu numeroase microvilozități care măresc suprafața celulară și care produc glicoproteine ce ușurează alunecarea între foițele peritoneale și deci mobilitatea viscerală. Joncțiunile și interdigitațiile celulelor mezoteliale favorizează păstrarea integrității peritoneului și ale proceselor de transport. Cele mai răspândite joncțiuni sunt cele de tip *tight junctions*, dar nu lipsesc și cele de tip *gap junctions*. Deoarece *tight jonctions* sunt prezente de jur împrejurul celulei, ele au un rol important în transportul intercelular de lichide (13).

Irigația peritoneului

Cea mai mare parte a peritoneului (visceral și mezenterial) este irigată de ramuri ale marilor trunchiuri arteriale (trunchiul celiac, artera mezenterică superioară și inferioară) și drenată spre vena portă. Mici arii parietale sunt irigate de arterele intercostale inferioare, subcostale, lombare și iliace, iar sângele venos este drenat spre vena cavă inferioară. Deci anastomozelor venoase le corespunde un teritoriu anastomotic porto-cav destul de important ca și cavo-cav, de altfel.

Microvascularizația peritoneului studiată prin scanner microscopie electronică arată două straturi capilare formate din vase lungi și drepte încrucișate în unghiuri drepte între ele. Această dispunere spațială este alăturată altor structuri histologice, care explică eficiența peritoneului ca suprafață de schimb (13,16).

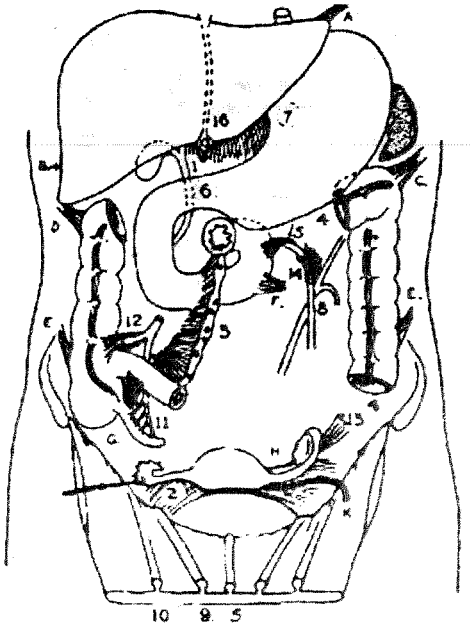

Fig. 5. Plicile peritoneale pot conține organe tubulare (indicate cu cifre) sau să nu conțină organe tubulare (indicate cu litere) (clasificare după Basmajian și colab.1989) (10)

1. Omentul mic, pentru căile biliar; 2. Ligamentul larg al uterului, pentru tuba uterină; 3. Mezenterul pentru intestinul subțire; 4. Mezocolonul și mezosigma; 5. Ligamentul ombilical median – uraca; 6. Plicile gastrohepatice dreaptă și stângă, pentru artera hepatică; 7. Plica fosei paraduodenale – artera gastrică stângă; 8. Idem 7 – pentru ramura ascendentă a arterei colice stângi – uneori; 9. Ligamentul ombilical medial-artera ombilicală obliterată; 10. Ligamentul ombilical lateral – vasele epigastrice inferioare; 11. Mezoapendicele; 12. Ligamentul suspensor al ovarului – vasele ovariene; 13. Vasele cecale anterioare; 14. Plica fosei paraduodenale – vena mezenterică inferioară; 15. Plica fosei duodenale superioare – vena mezenterică inferioară; 16. Ligamentul falciform al ficatului – vena ombilicală obliterată ce este ligamentul rotund al ficatului. A. Ligamentul triunghiular stâng al ficatului. B. Ligamentul triunghiular drept al ficatului. C. Ligamentul frenico-colic. D. Ligamentul suspensor al ficatului. E. Ligamente dobândite dispuse lateral de colonul ascendent și descendent.

Limfaticele peritoneului

Limfaticele peritoneului sunt foarte numeroase și sunt reprezentate de o bogată rețea seroasă și subseroasă, din care pornesc vase pe traseul cărora se găsesc numeroase noduri limfatice.

Limfa peritoneului parietal este drenată pe toată suprafața sa, drenarea fiind mult ușurată de mișcările diafragmei și cele respiratorii (aspirația toracică). Limfa peritoneului diafragmatic se îndreaptă spre nodurile limfatice mediastinale și ductul toracic (4).

Limfa peritoneului visceral este drenată spre nodurile limfatice care aparțin viscerelor respective și, în final, spre ductul toracic.

Inervația peritoneului

Inervația peritoneului provine din surse diferite: nervii frenici, intercostali, lombari, sacrați și rușinoși.

Inervația senzitivă a peritoneului parietal diferă ca bogăție și căi de conducere, după regiuni: cea a peritoneului parietal anterior, bogat inervat de terminații nervoase pentru durere explică durerile intense, clar delimitate, proiectate și percepute somatic; peritoneul parietal posterior, mai slab inervat duce la estomparea simptomatologiei dureroase în caz de iritație peritoneală, iar peritoneul pelvin este foarte slab inervat senzitiv, de unde simptomatologia dureroasă puțin alarmantă pentru bolnave, mai ales, în pelviperitonitele cronice, de origine genitală.

Peritoneul *visceral* nu conține receptori pentru durere, iar stimulii senzitivi sunt conduși prin căi vegetative simpatice, respectiv formația reticulată, spre scoarța cerebrală. Acest fapt are consecințe concretizate în perceperea și localizarea difuză și imprecisă a durerii viscerale. *Mezourile* conțin mecanoreceptori sensibili la tracțiuni și manevrări mai brutale.

Peritoneul *diafragmatic* are inervație dublă: partea centrală prin nervii frenici (C3-C5) și o mică parte periferică sub influența nervilor intercostali (C6-T12). În iritațiile peritoneale frenice, durerea este reflectată fie în umăr (de tip frenic), fie în peretele toracic, sau abdominal (distribuție intercostală) (4).

Bibliografie

1. Papilian V. Anatomia omului, Ed. Didactică și Pedagogică, București ediția a VI-a, vol. II 1982; 351-370.

2. Grigorescu M și Pascu O. Tratat de gastroenterologie clinică. Vol. II. Ed. Tehnică, București 1997; 812-820.

3. Cregh JG. Human Anatomy and Phisiology. 2nd ed. Wm C Brown Publisher, Arlington 1992; 659-693.

4. Grigorescu Sido Fr. Anatomia clinică a diafragmei, ed. Dacia, Cluj-Napoca, 1990; 155-162.

5. Sadler TW. Langman's Medical Embryology. 7th ed. Williams & Wilkins, Baltimore 1995; 173-182.

6. Langman J. Medical Embryology. 4th ed. William & Wilkins, Baltimore 1981; 144-156.

7. Moore KL and Persaud TVN. The developing human. 6th ed. Saunders Comp, Philadelphia 1998; 271-303.

8. Grigorescu Sido Fr. Embriologie generală și specială. Casa Cărții de Știință, Cluj 1998; 169-202

9. Holinshead WH. Anatomy for surgeons II, ed. Harper and Row Publ., New-York, vol. II, 1971; 304-435.

10. Basmajian JV and Slonecker Ch E. Grant's method of anatomy. 11th ed. Williams & Wilkins. International Edition 1989; 152-153.

11. Williams PL, Warwick R, Dyson Mary and Bannister LH. Gray's Anatomy Churchill Livingstone, Edinburg, 37th ed. 1989, 1333-1347, -38th ed. 1995; 1737-1746.

12. Kent M, Van De Graaff. Human Anatomy. 3th ed. Wm. C. Brown Publishers. USA, 1992; 561-593.

13. Bender MD. Diseases of the Peritoneum, Mesentery and Diaphragm, chap. 102. In MH Sleisenger and JS Fordtran (ed) *Gastrointestinal diseases*, 4th ed. WB Saunders Comp., Philadelphia, 1989; 1932-1934.

14. Beauchamp RD. Diseases of the Mesentery and Omentum, chap. 102. In T. Yamada (ed), *Textbook of Gastroenterology*, sec. ed. J Lippincot Comp., Philadelphia, 1995; 2299-2303.

15. Nomina Anatomica 6th ed., Churchill Livingstone, Edinburgh, 1989; 38-42.

16. Evers BM. Diseases of the Peritoneum. In: T. Yamada (ed), *Textbook of Gastroenterology*, 2nd ed. JB Lippincot Comp., Philadelphia, 1995; 2299-2303.

BOLILE PERITONEULUI

Cătălin Vasilescu, Irinel Popescu

Peritoneul acoperă în totalitate viscerele abdominale, peretele abdominal și diafragmul, având o suprafață de aproximativ $2m^2$.

Peritoneul este alcătuit dintr-un epiteliu plat, (mezoteliu). Celulele mezoteliale sunt unistratificate, au microvili și sunt așezate pe o membrană bazală care le desparte de țesutul conjunctiv submezotelial (lamina propria), bogat în vase sangvine, limfatice și terminații nervoase vegetative. Peritoneul diafragmatic prezintă spații între celulele mezoteliale cu un diametru de 8-12 μm, spații denumite *stomata*. Stomata funcționează ca un mecanism valvular permițând pătrunderea lichidului peritoneal în canalele limfatice, prin tracturile limfatice retrosternale și prin cele mediastinale anterioare în canalul toracic.

Celulele mezoteliale care mărginesc stomata conțin filamente contractile de actină care pot regla dimensiunea porilor. În peritonită *stomata* cresc mult în diametru.

Absorbția rapidă a bacteriilor și endotoxinelor prin *stomata* diafragmatice este considerată ca un mecanism principal în patogeneza efectelor sistemice grave în peritonită.

Contracțiile diafragmului în inspir accelerează trecerea lichidului peritoneal prin *stomata* prin efect de aspirație cranială. Refluxul în expir este prevenit printr-un mecanism valvular al vaselor limfatice. În felul acesta se instalează un flux direcționat al lichidului peritoneal. Transportul pe această cale este rapid și eficient. La om fluxul este de la 1 la 3 litri pe zi, ceea ce înseamnă o capacitate de 0,5-1,0 mg /kg/oră.

Peritoneul parietal este bine inervat atât de fibre nervoase aferente somatice, cât și de cele vegetative. Cel mai bine inervat este peritoneul parietal anterior, iar cel cu inervația cea mai slab reprezentată este cel pelvin. Inflamația peritoneului parietal este cea care dă semnele clinice de peritonită evidente la palparea abdomenului. Spre deosebire de peritoneul parietal, cel visceral este inervat doar de sistemul nervos vegetativ și este mult mai puțin sensibil. Fibrele aferente sunt sensibile la tracțiune sau distensie, dar în mai mică măsură la presiune și nu pot media senzațiile de durere și temperatură. Stimulii sunt percepuți ca un disconfort imprecis localizat. O inervație ceva mai bogată prezintă rădacina mezenterului și arborele biliar. Intestinul subțire propriu-zis este slab inervat, astfel că stimularea fibrelor aferente viscerale duce la o durere difuză, surdă cu localizare mezoceliacă.

Peritoneul are și o importantă funcție de membrană biologică. Progrese importante pentru înțelegerea transportului transperitoneal s-au făcut pe măsura dezvoltării dializei peritoneale cronice ca metodă clinică larg aplicată. Doar 50% din întreaga suprafață a peritoneului este considerată a avea funcții de absorbție. Prin peritoneu pot trece apa, electroliții, moleculele mici și unele macromolecule (proteine). Fluidele circulă bidirecțional între cavitatea peritoneală și plasmă. Transportul electroliților se face prin difuzie, iar în ceea ce privește macromoleculele trecerea lor transperitoneală este certă. Absorbția peritoneală este dependentă de presiunea intraperitoneală, temperatură, deshidratare, șoc, presiunea portală și grosimea peritoneului.

Drenajul etajului supramezocolic se face în direcție cranială, iar al abdomenului inferior și mijlociu

în sens caudal. Această circulație explică localizările predilecte ale abceselor intraperitoneale.

În mod normal peritoneul conține sub 100 ml lichid seros (ultrafiltrat plasmatic cu o concentrație proteică sub 3 g/100 ml) cu proprietăți antibacteriene, iar acesta conține în mod normal mai puțin de 3000 elemente celulare pe mm^3, din care 50% sunt limfocite, iar 40% macrofage, restul fiind celule mezoteliale descuamate. Bacteriile și produșii bacterieni activează complementul din lichidul peritoneal cu eliberarea de C3a și C5a, care stimulează chemotactismul neutrofilelor și degranularea bazofilelor și a mastocitelor. Chiar chirurgia abdominală electivă, fără o contaminare evidentă, induce un aflux rapid de polimorfonucleare, care pot ajunge la peste 3000/mm^3. Urmează un aflux masiv de macrofage. Mastocitele peritoneale eliberează substanțe vasoactive, se produc opsonine și este activat complementul.

Un rol important în fiziologia cavității peritoneale îl joacă omentul mare, care este bogat vascularizat, are o marcată activitate angiogenetică și este o sursă bogată de factori de creștere. Ca și peritoneul parietal diafragmatic, omentul poate absorbi corpi străini și bacterii. La nivelul omentului există aglomerări de celule mezenchimale numite „pete lăptoase" (*milky spots*), care sunt o sursă de polimorfonucleare, macrofage și limfocite. Aceste „pete" sunt situate în jurul unor convoluții capilare numite „glomeruli omentali", în număr maxim la copii (20-40/cm^2); cu înaintarea în vârstă numărul lor scade până la 5/cm^2. Studii recente au determinat mai precis compoziția celulară normală a *milky spots*: 70% macrofage, 10% limfocite B, 10% limfocite T, iar restul mastocite. Limfocitele B și T sunt grupate în apropierea suprafeței peritoneale, gata de migrare. În cursul inflamației numărul și mărimea *milky spots* cresc mult. Unele dezvoltă centri germinativi și produc anticorpi. Aceste transformări sunt rapide, de ordinul orelor. Limfocitele provenite din *milky spots* pot pătrunde în, și pot ieși din cavitatea peritoneală prin stomata mezoteliale.

Peritonitele

Cadru nosologic

Cuvântul *peritonită* definește, în sens strict, o inflamație a seroasei peritoneale, indiferent de etiologia acesteia: agresiune infecțioasă (bacteriană, fungică) sau neinfecțioasă (iritație chimică etc.), cuprinzând atât inflamațiile acute, cât și pe cele cronice, ca în peritonita tbc. Însă, în activitatea clinică curentă, prin peritonită se înțelege o formă severă de infecție intraabdominală acută produsă de contaminarea bacteriană masivă intraperitoneală. În ultima vreme este tot mai larg folosită și expresia de „sepsis intraabdominal" care este mai cuprinzătoare, încadrând și alte forme de focar infecțios, cum ar fi supurațiile pancreatice și peripancreatice (4).

Peritonita poate fi un proces patologic care să cuprindă în totalitate seroasa peritoneală („peritonită acută generalizată") sau, în condițiile unei apărări mai bune a gazdei sau unei contaminări mai reduse, poate fi limitată („peritonita acută localizată" sau „abces") (5).

Tabelul I

Definiții recomandate de conferința de consens ACCP/SCCM

Infecție	Fenomen microbian caracterizat de un răspuns inflamator la prezența microorganismelor sau la invazia unor țesuturi, care în mod normal sunt sterile, de microorganisme.
Bacteriemie	Prezența de bacterii viabile în sânge
Sindromul de răspuns inflamator sistemic (SIRS)	Răspunsul inflamator sistemic la diverse agresiuni clinice severe. Trebuie întrunite cel puțin două din următoarele condiții: 1) temperatură peste 38°C sau sub 36°C; 2) tahicardie peste 90/min; 3) tahipnee (peste 20 respirații/min sau $PaCO_2$ sub 32 mmHg; 4) leucocite peste 12.000/mm^3 sau sub 4000/ mm^3 sau neutrofile imature peste 10 %.
Sepsis[1]	Răspunsul sistemic la infecție, manifestat la două sau mai multe din condițiile următoare, ca rezultat al infecției: 1) temperatură peste 38°C sau sub 36°C; 2) tahicardie peste 90/min; 3) tahipnee (peste 20 respirații/min sau $PaCO_2$ sub 32 mmHg; 4) leucocite peste 12.000/mm^3 sau sub 4000/ mm^3 sau neutrofile imature peste 10 %.
Sepsis sever	Sepsis asociat cu disfuncții viscerale, hipoperfuzie sau hipotensiune. Hipoperfuzia și anomaliile de perfuzie pot include (dar nu se limitează la ele) acidoza lactică, oliguria sau alterări acute ale stării mentale.
Șoc septic	Hipotensiune indusă de sepsis în ciuda reechilibrării volemice însoțită de anomalii ale perfuziei tisulare care pot include (dar nu se limitează la ele) acidoza lactică, oliguria sau alterări acute ale stării mentale. Pacienții care primesc medicamente inotrope sau vasopresoare pot să nu prezinte hipotensiune în momentul constatării anomaliilor de perfuzie.

Hipotensiune indusă de sepsis	Tensiune sistolică < 90 mmHg sau o reducere cu ≥40 mmHg față de nivelul de bază în absența altor cauze de hipotensiune
Sindromul de disfuncție viscerală multiplă (MODS)	Alterarea funcției viscerelor la pacientul cu o afecțiune acută, astfel încât homeostazia nu poate fi menținută fără intervenție terapeutică.

[1]Acești parametri trebuie să reprezinte modificări acute de la valorile de bază în absența altor cauze cunoscute.

Peritonita ca formă de sepsis

Trebuie subliniat că peritonita acută reprezintă prototipul sepsisului, și anume principala cauză a sepsisului abdominal. În literatură au existat de-a lungul ultimelor trei decenii numeroase controverse asupra a ceea ce este considerat a fi sepsis. Conferința de consens ACCP/SCCM a standardizat terminologia (tabelul I).

Noul termen (SIRS), care se adaugă „dicționarului" și așa prea încărcat al domeniului, riscă să provoace noi confuzii. El a fost totuși adoptat și tinde să se impună, deoarece termenul de „sepsis de cauză noninfecțioasă" s-a dovedit greu de acceptat de către clinicieni, pentru care termenii „sepsis" și „infecție" par a fi definitiv și indestructibil asociați. Pe de altă parte, era evident pentru toată lumea că leziunile și disfuncțiile caracteristice pentru o inflamație necontrolată pot avea și alte cauze declanșatoare decât infecția. Astfel s-a ajuns la o soluție de compromis: introducerea termenului *systemic inflamatory response syndrome* (SIRS), cel de *sepsis* fiind rezervat cazurilor la care cauza este infecția. Criteriile de SIRS recomandate de conferința de consens din 1992 sunt: când SIRS este rezultatul unui proces infecțios confirmat se recomandă folosirea termenului de sepsis. În această accepțiune sepsisul reprezintă o subclasă a SIRS, și anume pe cea incluzînd etiologiile infecțioase (8,9).

Clasificarea peritonitelor

Lipsa de consens asupra terminologiei, etiologia diversă și varietatea formelor clinice, de la fenomene strict localizate la procese patologice de maximă severitate, au dus la mari dificultăți de încadrare. Tabelul II prezintă o clasificare, care pare să aibă o acceptare largă.

O notă specială merită entitatea de „peritonită terțiară". În această clasă sunt încadrate acele situații clinice în care, după o peritonită secundară tratată, deși focarul septic abdominal este rezolvat, fenomenele sistemice severe continuă „pe cont propriu", cu instalarea unor insuficiențe organice multiple. Tabloul clinic este acela de sepsis sever fără un focar de infecție.

Tabelul II

Clasificarea peritonitelor

I. Peritonite primare	A. Peritonita spontană la copii
	B. Peritonita spontană la adulți
	C. Peritonita la pacienții cu CAPD[1]
	D. Peritonita tbc și alte forme de peritonită granulomatoasă
	E. Alte forme
II. Peritonite secundare	A. Peritonite prin perforație acută
	1. Perforație de tub digestiv
	2. Pelviperitonită
	3. Alte forme
	B. Peritonita postoperatorie
	C. Peritonita posttraumatică
III. Peritonite terțiare	A. Peritonite fără evidențierea de germeni patogeni
IV. Alte forme de peritonite generalizate	A. Peritonita „aseptică"
	B. Peritonita granulomatoasă
	C. Peritonita medicamentoasă
	D. Peritonita periodică
	E. Peritonita hiperlipidemică
	F. Peritonita porfirinică
	G. Peritonita de talc
V. Abcese intraperitoneale	A. Abcese asociate cu peritonita primară
	B. Abcese asociate cu peritonita secundară
	C. Abcese asociate cu peritonita terțiară

[1] CAPD = dializă peritoneală continuă

Peritonita acută generalizată

Fiziopatologie

Peritonita – răspunsul local la agresiunea bacteriană

Există trei mecanisme principale de apărare antibacteriană a seroasei peritoneale (11):

Absorbția directă a bacteriilor prin „stomata" (orificiile dintre celulele mezoteliale) situate la nivelul peritoneului diafragmatic, prin limfaticele diafragmului, ale mediastinului anterior și ductului toracic. Contracțiile diafragmului în inspir determină o presiune subdiafragmatică negativă; se realizează astfel o circulație direcționată a lichidului peritoneal și se înlătură flora bacteriană prin absorbția exsudatului. Bacteriile cu un diametru de 0,5-2 μm sunt absorbite rapid prin acest mecanism. Ajungând prin ductul toracic în circulația sistemică, bacteriile sunt expuse mecanismelor de apărare generală. Astfel, devine o infecție localizată o afecțiune sistemică - sepsis. Acest mecanism trebuie văzut ca fiind mai degrabă negativ; efectele sistemice sunt principala cauză de mortalitate.

Fagocitoza bacteriană

În ansamblul reacțiilor de corp străin declanșate de bacterii apare și degranularea mastocitelor cu eliberare de histamină și alte substanțe vasoactive care au ca efect, după o scurtă perioadă de vasoconstricție, o vasodilatație de durată asociată cu creșterea permeabilității capilare. Este activat și sistemul complement, sunt eliberate opsonine și substanțe chemotactice. Consecința creșterii permeabilității capilare, a formării de orificii între celulele mezoteliale și a activării complementului cu eliberare de substanțe chemotactice este un aflux de granulocite din vasele submezoteliale în cavitatea peritoneală și liza bacteriilor pătrunse aici. Bacteriile sunt fagocitate fie de polimorfonucleare, fie de macrofage.

Limitarea focarului infecțios intraabdominal prin stimularea formării de fibrină și organizarea de abcese (vezi capitolul *Abcesele intraperitoneale).*

Expunerea peritoneului la antigene poate duce la un răspuns imunitar specific mediat de limfocite. Epiplonul este sediul diferențierii limfocitelor B în celule $Ly1^+$ sau $CD5^+$, celule care sunt responsabile pentru furnizarea a jumătate din IgA găsit în intestin. Se pare deci că limfocitele B derivate din peritoneu sunt implicate în răspunsul imun de la nivelul mucoasei. La pacienții cu peritonită schimbul de semnale (mai ales citokine) dintre limfocite și fagocite ar fi esențial în localizarea abceselor intraabdominale.

În instalarea focarului infecțios un rol important îl au și așa-numitele „substanțe adjuvante", care însoțesc de regulă bacteriile (12).

Sucul gastric are un efect iritant cert asupra peritoneului prin conținutul său acid și prin cel enzimatic. Ulcerele perforate presupun existența unei hiperaciditați, mediu care distruge bacteriile. Așa se explică că în primele ore de la perforație se instalează o „peritonită chimică", „sterilă". Dacă pe lângă suc gastric pătrund în cavitatea peritoneală și resturi alimentare, contaminarea masivă se poate instala imediat după perforație. Contaminări masive se produc în cancerele gastrice perforate, care sunt însoțite de hipo- sau chiar aclorhidrie (10,13).

Sucul pancreatic este un puternic iritant al peritoneului. Poate produce saponificarea grăsimii epiploice. Apariția sa în cavitatea peritoneală (pancreatită acută, traumatisme pancreatice etc.) este inițial sterilă, ca și în cazul sucului gastric.

Bila în sine este relativ bine tolerată de peritoneu atâta vreme cât nu sunt prezente și bacterii (coleperitoneu). Chiar peritonita biliară, datorită concentrației inițiale relativ scăzute de germeni se dezvoltă insidios și pune mari probleme de diagnostic, care este în general tardiv.

Urina sterilă irită și ea peritoneul; iritația chimică este și în acest caz urmată frecvent de contaminare bacteriană. Se descriu situații în care are loc reabsorbția produșilor metabolici, mai ales a ureei cu uremie consecutivă.

Sângele este bine tolerat. Hemoglobina poate acționa ca un adjuvant în instalarea peritonitei în prezența bacteriilor. Experimental s-a demonstrat ca ea crește letalitatea peritonitei produse de *E. coli.*

Bariul, pătruns în cavitatea peritoneală la perforația unui segment al tubului digestiv după un examen radiologic, poate fi un factor agravant: combinația conținutului enteral cu bariul este mai agresivă decât fiecare în parte. Bariul activează cascada coagulării pe cale intrinsecă; este favorizată astfel formarea de fibrină cu instalarea unei așa-numite „peritonite fibrinoase", formă în care se comunică o rată a mortalității de 53%.

S-a demonstrat că, odată ce a avut loc colonizarea bacteriană a seroasei peritoneale, bacteriile aderă stabil, puternic la aceasta; ele devin rezistente la lavajul peritoneal, spre deosebire de bacteriile prezente în fluidul peritoneal (14).

Peritonita – răspunsul sistemic la agresiunea bacteriană

Conform teoriei mediatorilor, în *sepsis* pot fi încadrate fenomenele care reflectă răspunsul mecanismelor de apărare ale gazdei, suprastimulate și necontrolate, la agresiunea infecțioasă, dar și noninfecțioasă, în succesiunea: factor declanșator

(bacterii/endotoxine) → celule țintă (asupra cărora se exercită efectul factorului declanșator) → mediatori (eliberați de aceste celule) → efecte biologice ale mediatorilor → efecte clinice (14).

Factorul declanșator

În peritonita acută factorul declanșator al sepsis/SIRS îl constituie agresiunea infecțioasă, mai ales bacteriile gram-negative, dar și cele gram-pozitive sau chiar fungi. În mecanismul sepsis/SIRS, un rol important – și de altfel și cel mai studiat – au endotoxinele, componente lipopolizaharidice ale peretelui bacterian care sunt eliberate în momentul morții sau multiplicării bacteriilor.

Mediatorii în peritonită

Mediatorii constituie semnale biochimice cu rol important în modularea reacției fiziologice de apărare a gazdei (18). În împrejurări grave, de suprastimulare, eliberarea de mediatori scapă mecanismelor normale de reglare și control; ei nu mai sunt direcționați împotriva agresorului, ci devin nocivi pentru celulele organismului gazdă. Acest tip de reacție „inflamatorie generalizată" a fost descrisă plastic de unii autori ca una de tip „panică nebună" a sistemului propriu de apărare al organismului, care, în fața agresiunii masive endotoxinice răspunde „orb", cu toate armele de care dispune, până la autodistrugere, fără coordonarea ce caracterizează o reacție normală de apărare (19).

În grupa mediatorilor au fost cuprinse molecule extrem de diverse din punct de vedere structural și al efectului biologic: citokinele (TNF alfa, interleukinele, interferonul), metaboliții acidului arahidonic (tromboxan, prostaglandine, leukotriene), factorul activator plachetar, moleculele de aderiune endotelială (ELAM-1, ICAM-1), radicalii liberi de oxigen, oxidul de azot. Pot fi încadrate aici complementul, sistemul coagulării și fibrinolizei, histamina, sistemul enzimatic bradikinină-kalikreină, opioidele endogene și elastaza (20).

Efecte clinice. MODS** (multiple organ dysfunction syndrome) **în peritonita acută

În prezent pacienții cu peritonită acută decedează cel mai des printr-un sindrom cunoscut ca insuficiență organică secvențială, insuficiență organică multiplă, insuficiență multiplă a sistemelor de organe (MOFS) sau, mai recent, ca *sindrom de disfuncție organică multiplă (MODS).* Modificarea terminologiei reflectă progresele realizate în înțelegerea fiziopatologiei bolnavului cu stare critică și a succeselor înregistrate de terapia intensivă în susținerea funcțiilor vitale.

MODS poate fi deci definit ca un sindrom caracterizat prin dezvoltarea progresivă și potențial reversibilă a disfuncției a două sau mai multe organe sau sisteme de organe, sindrom care apare ca o consecință a unei tulburări acute a homeostaziei.

Răspunsul clinic la agresiunea bacteriană în peritonită

Consecința directă a agresiunii infecțioase în peritonită este eliberarea a numeroase sisteme de mediatori de către gazdă. Cu rol important de apărare ei sunt, în acest caz, eliberați necontrolat și au un efect de autoagresiune, manifestat clinic prin afectarea funcțiilor sistemelor vitale, până la șoc și deces.

Afectarea cardiovasculară

Global, efectele hemodinamice ale sepsis/SIRS-ului se manifestă în două faze. În etapa inițială frecvența cardiacă și debitul cardiac cresc, deși tensiunea sistemică rămâne aproape normală. Acest răspuns hemodinamic la agresiunea septică, caracterizat prin debit crescut plus rezistență vasculară scăzută, este însoțit de o creștere a metabolismului și este recunoscută ca *faza hiperdinamică* a sepsis/SIRS-ului.

Necesarul de oxigen la nivelul țesuturilor este crescut; în această fază hiperdinamică creșterea fluxului sangvin tinde să satisfacă necesarul metabolic crescut. Distribuția debitului cardiac nu este însă uniformă și efectivă la nivelul tuturor țesuturilor. Se pot dezvolta șunturi arteriovenoase, în timp ce unele teritorii prezintă vasoconstricție localizată. Mai mult decât atât, unele țesuturi nu pot capta sau utiliza oxigenul furnizat de debitul cardiac crescut. În această fază fluxul sangvin, deși crescut, este inadecvat pentru necesitățile țesuturilor aflate în hipercatabolism. Se instalează hiperventilația și scade timpul de reumplere capilară; mucoasele și tegumentele sunt eritematoase, congestive calde. La nivel microcirculator se pot instala în continuare șunturi arteriovenoase, cu afectarea ischemică a mucoasei intestinale (ileus, diaree) sau a parenchimului renal (cu scăderea debitului urinar).

Evoluția ulterioară a sepsis/SIRS-ului se face de la faza hiperdinamică la *faza hipodinamică a șocului septic.* Debitul cardiac și fracția de ejecție scad, se instalează hipotensiunea sistemică, crește rezistența periferică și scade presiunea venoasă centrală. Clinic, poate apărea hipotermia, respirația este rapidă și neregulată, se instalează tahicardia, pulsul rapid și slab, cianoza și paloarea tegumentelor și mucoaselor. În fazele avansate de șoc septic se constată acidoza și hipoxia. Extremitățile sunt reci, poate apărea edemul pulmonar sau hipertensiunea pulmonară.

Se apreciază că în șocul septic sistemul vascular este afectat de creșterea permeabilității, modificarea tonusului vascular și obstrucția la nivel microvascular.

Hiperpermeabilitatea capilară are drept consecință trecerea transmurală a albuminei și a altor substanțe coloidale din lumen în spațiul interstițial. Rezultatul îl constituie edemul interstițial, edemul pulmonar, hipovolemia, scăderea întoarcerii venoase și scăderea consecutivă a debitului cardiac. În teritoriul pulmonar și în cel sistemic se instalează vasoconstricția arterială și cea arteriolară. Perfuzia tisulară redusă prin deschiderea șunturilor arteriovenoase și prin scăderea debitului cardiac este agravată de microtrombozele capilare.

Se constată o neutropenie datorată probabil marginalizării și sechestrării leucocitelor, hemoconcentrația (urmarea migrării extravasculare a lichidelor), trombocitopenia (datorată agregării plachetare). Persistența neutropeniei severe este un semn de prognostic grav. Apare lactacidemia, cu virarea glicolizei de la cea aerobă la cea anaerobă.

Esențială este, pentru șocul septic, ca și pentru cel hipovolemic sau cardiogen, instalarea *hipoperfuzie tisulare*. Termenul se utilizează actualmente conform criteriilor prezentate la capitolul terminologie.

Tulburări respiratorii

Evenimentul central pare să fie reprezentat de creșterea permeabilității capilarului pulmonar care este urmată de edem interstițial și ulterior de trecerea lichidului cu un bogat conținut proteic din interstițiu în spațiul alveolar.

În urma instalării edemului alveolar și a creșterii șuntului intrapulmonar hipoxia devine progresivă și este, în general, refractară la aportul de oxigen. Eliberarea de surfactant este redusă cu producția intracelulară de precursori anormali de surfactant și colabarea alveolelor, datorită pierderii tensiunii superficiale. Scad capacitatea funcțională reziduală și complianța pulmonară. Ca reacție la hipoxie și scăderea complianței apare tahipneea.

Pacienții prezintă o serie de caracteristici clinice (dispnee, tahipnee, cianoză refractară la aportul de oxigen), radiologice (infiltrat alveolar difuz) și anatomopatologice (atelectazii, hiperemie, hemoragii, edem pulmonar masiv și membrane hialine) comune. Această constelație semiologică a fost numită *sindrom de detresă respiratorie a adultului* (*adult respiratory distress syndrome*, ARDS).

Sub aspect clinic, se instalează semnele unui efort respirator crescut: tahipnee, dispnee (la examenul clinic pot fi decelate eventual raluri crepitante). Modificările gazelor sangvine sunt dominate de hipoxie ($PaO_2 < 60$ mm Hg) rebelă la aportul de oxigen. Inițial, pacientul se hiperventilează; se poate instala un grad de hipocapnie ($PaCO_2$ aproximativ 30 mm Hg). Ulterior, pe măsura progresiunii afectării pulmonare, pacientul nu mai poate efectua efortul respirator necesar menținerii acestei situații, iar $PaCO_2$ crește treptat către niveluri normale și, ulterior, hipercapnie. La un pacient la care contextul anamnestic sugerează un risc de ARDS, iar clinic sunt prezente semne clasice de dispnee (bătăi ale aripilor nazale, utilizarea musculaturii respiratorii auxiliare etc.), creșteri chiar ușoare ale $PaCO_2$ trebuie să constituie semne de alarmă.

Tulburările funcției renale (insuficiența renală acută), *tulburările echilibrului fluido-coagulant* (tromboze, CID), *afectarea metabolică și endocrină*, cea a *SNC* sunt tot atâtea consecințe ale agresiunii sistemice în peritonita acută.

Insuficiența renală acută în sepsis/SIRS

Insuficiența renală acută (IRA) este reprezentată de scăderea bruscă a ratei filtrării glomerulare cauzate de o boală a parenchimului renal sau de tulburări de hemodinamică. Consecința directă o constituie acumularea de produși de catabolism (creatinină, uree, potasiu) în sînge. Scăderea perfuziei renale (azotemia prerenală) sau obstrucția căilor de excreție urinară (azotemia postrenală) sunt cauze ale azotemiei acute reversibile.

Sepsisul este recunoscut ca o cauză de IRA și de MOFS. IRA poate fi independentă de hipotensiunea arterială a pacientului septic. Ea pare a fi mai degrabă consecința alterării complexe a hemodinamicii intrarenale și sistemice, cu scăderea rezistenței vasculare sistemice și creșterea rezistenței vasculare intrarenale, cu reducerea fluxului plasmatic renal și a ratei filtratului glomerular. Factorul agresiv principal pare a fi endotoxinemia. Injectarea intravenoasă experimentală induce în mod constant astfel de modificări fiziopatologice.

Endotoxinele nu sunt totuși singurul factor declanșator al sindromului septic. IRA apare și în sepsisul produs de bacterii gram-negative. Exotoxinele pot și ele determina eliberarea de substanțe endogene capabile de a media tulburările hemodinamice ale sepsisului: citokine, prostaglandine, kinine.

Se consideră și că citokinele pot cauza direct leziuni tubulare prin inflamație, scleroză și obstrucție.

Afectarea celulelor renale este în funcție de durata ischemiei: sub 25 de minute de normotermie apar leziuni moderate, de obicei reversibile. Perioade de ischemie de peste 60 de minute duc la afectarea severă, adesea ireversibilă. Hipoperfuzia secundară redirijării fluxului sangvin și eliberarea de norepinefrină pentru menținerea debitului cardiac produc o vasoconstricție accentuată. Această vasoconstricție, plus scăderea filtrării glomerulare efective, secundare leziunii celulelor glomerulare, duc la o scădere marcată a ratei filtrării glomerulare. Răspunsul rinichiului la șoc poate varia de la de la un defect izolat de concentrare tubulară pînă la lungi perioade de anurie. Chiar după restabilirea tensiunii sangvine și a fluxului sangvin apare un

fenomen de „lipsă de reflux" *(no reflow)* la nivel renal; fluxul sangvinrenal efectiv rămîne redus cu până la 50% pentru mai multe ore. În timpul acestei perioade de reperfuzie poate apărea afectarea membranelor, cu formarea de radicali liberi de oxigen.

Afectarea celulară duce la deprivarea de oxigen, cu reducerea producției mitocondriale de ATP. Afectarea circulației, scăderea rezistenței vasculare sistemice observate în sepsis și debitul cardiac scăzut duc la scăderea consumului de oxigen.

Acești factori împreună cu prezența *endotoxinelor* circulante din sepsis duc la alterarea în continuare a funcției renale. Efectele endotoxinelor asupra microcirculației au fost sumarizate ca producând instabilitate vasomotorie, vasoconstricție excesivă, hiperreactivitate a segmentului venos la catecolamine și creștere a permeabilității. Expunerea la endotoxine duce la reacție pirogenă, stimularea răspunsului imun umoral, activarea coagulării și a complementului și activarea monocitelor și macrofagelor cu eliberarea de IL-1 și stimularea cascadei acidului arahidonic. *Tromboxanul A2* produce vasoconstricție renală însoțită de o reducere severă a filtratului glomerular, ceea ce sugerează o acțiune predominant preglomerulară. Endotoxinele sunt un stimulator al sintezei de tromboxan A2 în cortexul renal. Receptorii pentru tromboxan A2 par a juca un rol și în efectele vasoconstrictoare ale altor prostanoide, cum ar fi *prostaglandinele F2α* (21).

Leucotrienele LTC4, LTD4 și *LTE4*, produse de leucocitele activate, au și ele efecte renale demonstrate experimental. LTC4 reduce fluxul renal și rata filtrării glomerulare, iar LTC4 și LTD4 duc la contracția celulelor mesangiale. Creșterea nivelului plasmatic al leukotrienelor este favorizată de endotoxine pe două căi: a) prin stimularea producerii lor de către neutrofile și alte celule inflamatorii; b) prin scăderea eliminării biliare a produșilor metabolici. Prin administrarea de antagoniști ai leucotrienelor s-au obținut experimental rezultate încurajatoare de protecție împotriva ischemiei renale induse de endotoxine.

La nivel renal *endotelina* are un puternic efect vasoconstrictor și scade rata filtrării glomerulare. Vasele renale sunt de 10 ori mai sensibile la endotelină decât cele bronhiale, femurale sau coronare. Endotelina crește rezistența vasculară renală și produce contracția celulelor glomerulare mesangiale. Creșterea rezistenței vasculare renale se produce atât la nivelul arteriolei aferente, cât și a celei eferente. Nivelurile plasmatice ale endotelinei sunt ridicate în insuficiența renala acută.

În culturile de celule endoteliale, adăugarea de endotoxine produce creșterea eliberării de endotelină, iar la pacienții septici s-au găsit nivelurile plasmatice crescute de endotelină (21).

După ischemie se instalează obstrucția tubulară renală prin cilindri hialini, granuloși și pigmentari. Biopsiile au demonstrat prezența glomerulilor colabați și alterările celulelor tubulare cu necroză. În cursul sepsisului funcția renală este întreruptă, apare edemul celular cu virarea către metabolismul anaerob și producerea de acid lactic. Este tulburată homeostazia celulară cu modificarea schimburilor de potasiu, magneziu și clor. Interferența cu sinteza de prostaglandine poate contribui la vasoconstricție și alterarea distribuției intrarenale a fluxului sangvin.

Acidoza și uremia secundare IRA pot cauza anorexie, grețuri și vărsături cu instalarea unor dezechilibre hidroelectrolitice și nutriționale.

Hemoragiile digestive pot apărea la pacientul cu IRA. Ureea și creatinina circulante, ca și unele molecule cu greutate moleculară medie cu structură încă neidentificată, pot duce la trombocitopatii. Odată cu instalarea IRA scade și producția renală de eritropoietină cu anemie consecutivă. Combinarea disfuncțiilor plachetare cu anemie și tulburările de hemostază din sepsis pot conduce la echimoze și hemoragii digestive (22).

Tulburări de hemostază în peritonita acută

Hemostaza este considerată *deficitară* atunci când sângerarea apare disproporționată în raport cu cauza cunoscută sau *excesivă*, când se instalează tulburări produse de tromboză. Este recunoscut astăzi că sepsisul este asociat frecvent cu tulburările de hemostază, care pot fi un semn precoce al instalării unei stări septice. Incidența coagulopatiei intravasculare diseminate (CID) este apreciată la această grupă de bolnavi între 16 și 73% (mai frecvent la cei cu insuficiență respiratorie) (23).

Cel mai des sunt întâlnite trombocitopenia, coagulopatia indusă de insuficiența hepatică și CID.

Complicațiile hemoragice și trombotice cele mai frecvente ale sepsisului sunt sumarizate în tabelul III.

Coagularea intravasculară diseminată în sepsis/SIRS din peritonită (CID)

CID (coagulopatie de consum, sindrom de defibrinare sau coagulare intravasculară difuză) este o coagulopatie dobândită care apare ca o complicație secundară unei alte afecțiuni. Cauza cea mai frecventă a CID este septicemia cu gram-negativi. CID se întâlnește cu o frecvență de 1/900 până la 1/2400 internări în spitalele urbane. Se asociază cu o mortalitate de 50-80% care ajunge până la 90% la pacienții cu șoc.

După injectarea de endotoxine la subiecți umani s-a demonstrat o creștere marcată a citokinelor urmată de o creștere a markerilor circulanți de generare a trombinei (fragmentul de protrombină F1+2 și complexe trombină-antitrombină III) și de markeri ai conversiei fibrinogenului în fibrină (fibrinopeptidulA) (25).

Complicații hemoragice și trombotice în sepsis

Sistemul de organe afectat	Tromboze	Hemoragii
SNC	Accident vascular ischemic	Hemoragie cerebrală
Cardiovascular	Infarct miocardic Tromboze venoase sau arteriale	Tamponada hemoragică
Respirator	Embolism pulmonar	Hemoragii alveolare Pleurezie hemoragică
Renal	Insuficiență renală acută Tromboză de venă renală Hidronefroză prin obstrucție produsă de cheag	Cistită hemoragică
Gastrointestinal	Infarct sau ischemie intestinală Ileus paralitic	Hemoragie digestivă (esofagită, gastrită, ulcere, colită)
Tegument și țesut subcutanat	Trombi periferici Necroze de părți moi	Hemoragii de părți moi

Aceste observații sugerează că mici cantități de endotoxină prezente în circulație pot induce activarea coagulării și că acest efect ar fi mediat de citokine. Unele cercetări experimentale par a indica un rol mai important al TNF alfa și al interleukinei 1ß (26). Procesele cele mai studiate implicate în declanșarea CID în sepsis sunt:

- activarea coagulării, afectarea sistemului proteina C/proteina S;
- activarea sitemului de contact;
- afectarea sistemului fibrinolitic.

Activarea coagulării în sepsis poate avea efecte clinice pe mai multe căi: depozitele de fibrină pot forma *microtrombi*, care joacă un rol în patogenia disfuncției organice multiple sau, prin consumul de factori de coagulare (și prin afectarea sintezei lor hepatice și prin activarea distrugerii lor de către proteaze), cu apariția unor *complicații hemoragice* severe (26).

Activarea coagulării se realizează în sepsis în principal prin *activarea căii extrinseci (dependentă de factorul tisular)*. După injectarea de endotoxină se observă o generare substanțială de trombină mediată de factorul X în timp ce markerii plasmatici ai activării căii intrinseci rămân în limite normale (27). Mai mult, s-a demonstrat că TNF alfa induce producerea de factor tisular de către monocite.

Sistemul proteina C/proteina S

Sistemul antotrombină/heparan sulfat și sistemul proteină C/proteină S sunt cele mai studiate sisteme inhibitorii ale coagulării, acesta din urmă jucând un rol însemnat în dezvoltarea CID în sepsis. Proteina C activată este un inhibitor al factorilor de coagulare V și sistemului proteină C/proteină VIII. Activarea proteinei C se realizează printr-un complex format între trombină și trombmodulină (o proteină de suprafață a celulei endoteliale) (fig. 1). Capacitatea anticoagulantă a proteinei C este potențată de partea liberă (necomplexată) a proteinei S, care în cea mai mare parte este legată de o proteină reglatoare a complementului (*C4b binding protein*, C4bBP). TNF alfa scade expresia trombmodulinei la nivelul celulei endoteliale, ceea ce are ca rezultat scăderea activității proteinei C, cu instalarea unei stări procoagulante. Mai mult, nivelurile plasmatice crescute de C4bBP din cursul septicemiei, niveluri datorate caracterului de fază acută al acestei proteine, pot induce o deficiență relativă de proteină S, cu același efect final procoagulant.

Activarea sistemului de contact

Există argumente că sistemul de contact este activat în sepsis. La această grupă de bolnavi au fost detectate niveluri plasmatice scăzute ale factorului XII și prekalikreinei și concentrații ridicate ale complexelor dintre inhibitorul C1 sau alfa 2 macroglobulină și a complexelor formate de Factorul XIIa și inhibitorul C1. Studii mai recente, efectuate cu anticorpi monoclonali ce blochează sistemul de contact, arată că activarea sistemului de contact nu contribuie la activarea sistemului coagulării în sepsis; nu s-a constatat în aceste studii nici un efect asupra apariției CID. În schimb a fost observată o reducere a hipotensiunii letale la animalele din lotul la care sistemul de contact era blocat cu anticorpi monoclonali antifactor XII. Sistemul de contact pare astfel a juca un rol important în tulburările hemodinamice care apar la pacienții septici, rol mediat probabil prin generarea de kinine, cum ar fi bradikinina.

Sistemul activării de contact joacă probabil un rol în activarea sistemului fibrinolitic.

Sistemul fibrinolitic

Cercetări clinice la pacienții cu sepsis arată o activare inițială a sistemului fibrinolitic urmată de o fază de inhibiție. Experimental, s-a demonstrat că endotoxemia este urmată de o activare rapidă urmată de inhibiția sistemului fibrinolitic mediată de PAI-1 (inhibitorul activatorului plasminogenului tip I). Aceasta ar explica deficiențele de înlăturare a depozitelor intravasculare de fibrină în sepsis.

Implicații terapeutice

De noile achiziții conceptuale în fiziopatologia tulburărilor de hemostază din sepsis sunt legate unele perspective terapeutice. Printre acestea se înscriu inhibarea căii extrinseci a coagulării (anticorpi antifactor tisular sau antifactor VII a), tratamentul cu concentrat de proteină C, inhibiția trombinei prin inhibitori specifici (hirudină recombinantă sau analogi de hirudină). Trebuie observat că tratamentul cu heparină, care este și ea un inhibitor al trombinei, nu s-a dovedit eficient în studii clinice controlate pentru tratamentul sau prevenirea CID în sepsis/SIRS.

Alterarea metabolică complexă în peritonita acută

În fața agresiunii, răspunsul neuroendocrin tinde să pregătească organismul prin stimularea metabolismului, astfel încât să poată răspunde acesteia și vindeca leziunile. SNC și sistemul endocrin eliberează ACTH, cortizol și ADH odată cu stimularea producției de catecolamine și glucagon. Insulina este secretată sub necesități. Astfel, hormonii cu efect catabolizant sunt secretați în exces (catecolamine, cortizol, glucagon), iar cei cu efect predominant anabolizant (insulină, GH) sunt secretați insuficient, relativ la necesități. La nivelul plăgii sau al zonei de agresiune sunt eliberați mediatori endogeni simultan cu activarea unor cascade enzimatice, toate cu efecte metabolice. Interrelațiile dintre aceste sisteme sunt complexe. Citokinele pot stimula secreția de cortizol, iar cortizolul poate inhiba unele efecte ale citokinelor. Stimularea neuroendocrină și mediatorii produc retenție de apă și sare, hipermetabolism, mobilizarea grăsimilor, imunomodulare și inițiază vindecarea plăgilor.

În cadrul stării hipercatabolice este cuprinsă și proteoliza (mobilizarea aminoacizilor din musculatura scheletică în ficat în cantități crescute, pentru gluconeogeneză, pentru oxidare și pentru sinteza de proteine de fază acută). Proteinele de fază acută sunt α-1-antitripsina, α-2-macroglobulina, α-1-glicoproteina acidă, ceruloplasmina, proteina C reactivă, haptoglobina, fibrinogenul, factorul stabilizator al fibrinogenului și globulina insolubilă la rece. Cu producerea lor, sinteza de albumină scade. Necesarul de glucoză crește. Glicogenul depozitat în mușchi și ficat este rapid consumat. Se instalează o moderată hiperglicemie, iar eliberarea de insulină este sub nivelul așteptat. Disponibilitatea glucozei este menținută și de rezistența la insulină a țesutului muscular și a ficatului. Celulele implicate în procesele de reparare tisulară (leucocite, macrofage, fibroblaști) acționează în mediul anaerobic al plăgii și necesită glucoza pentru glicoliză. Glucoza este necesară în plus și pentru sinteza de proteine de fază acută de compoziție glicoproteică.

Acizii grași sunt mobilizați și utilizați ca un combustibil principal în ciclul lui Krebs. Se formează corpi cetonici, iar nivelul trigliceridelor crește.

Dacă este prezentă *infecția*, toate aceste alterări sunt amplificate și accelerate. Modificările hemodinamice și metabolice sunt mai importante. Alterările metabolismului glucozei sunt inițial similare celor din alte tipuri de agresiune: hiperglicemie, rezistență la insulină, creșterea gluconeogenezei prin creșterea utilizării hepatice de aminoacizi. Acizii grași liberi sunt mobilizați, iar trigliceridele sunt utilizate drept combustibil. Acizii grași liberi par a fi combustibilul preferențial pentru pacientul septic. Modificările metabolismului proteic constau inițial într-o balanță azotată negativă, proteoliză musculară severă, creșterea producției de uree și a proteinelor de fază acută în ficat. Rata catabolismului este de 3-5 ori mai crescută decât normalul. Degradarea proteică este accelerată. Glutamina și alanina reprezintă 50% din totalul azotat al aminoacizilor eliberați din țesutul muscular scheletic la pacienții septici. Asparagina, glutamatul, isoleucina și valina sunt convertiți în glutamină și eliberați în circulație. Concentrația hepatică a aminoacizilor este scăzută în sepsisul avansat și este și mai mare la cei care au decedat. În sepsisul grav dintre proteinele de fază acută nu mai sunt sintetizate decât proteina C reactivă și α-1 antitripsina. Caracteristica esențială a metabolismului pacientului septic pare a fi trecerea de la utilizarea glucozei pentru oxidare la cea a aminoacizilor esențiali.

Catabolismul muscular este inițial necesar procesului de vindecare. Dacă agresiunea continuă sau crește, tulburările metabolice se amplifică și se pot asocia cu dezvoltarea insuficienței multiple de organ. Deoarece insuficiența multiplă de organ se asociază atât de frecvent cu sepsisul este foarte dificil să se separe tulburările metabolice atribuite sepsisului de cele cauzate de insuficiența multiplă de organ (28).

Afectarea hepatică și cea a tubului digestiv induse de sepsis/SIRS în peritonita acută

Afectarea funcției hepatice (20) în sepsis/SIRS poate fi atribuită atât hipoxiei, cât și leziunilor celulare directe produse de endotoxine

sau de mediatori. Leziunile constatate prin examinarea post-mortem a țesutului hepatic al pacienților septici au evidențiat o necroză hepatică focală, localizată la periferia lobulului hepatic similar cu aspectele întâlnite în agresiunea toxică.

Importanța afectării hepatice în cadrul MODS din sepsis/SIRS este cu certitudine subestimată mai ales datorită sensibilității scăzute a probelor biologice utilizate de rutină pentru evaluarea funcției ficatului (bilirubină, fosfatază alcalină, TGO, TGP, albuminemie, proteine totale). Incidența actuală a hiperbilirubinemiei în sepsis/SIRS este dificil de evaluat. Au fost comunicate cifre de la 0,6% (pe un lot de 1150 de pacienți cu bacteriemie) la 77% (pe un lot de 17 paciente cu sindrom de șoc toxic) (30,31). În majoritatea acestor studii, hiperbilirubinemia și creșterea concentrației plasmatice a fosfatazei alcaline au fost considerate semne de afectare a funcției hepatice. Nici unul dintre teste nu se corelează clar cu prognosticul pacienților septici. Totuși, hiperbilirubinemia persistentă pare a se corela cu un prognistic sever. Explicațiile posibile sunt numeroase. Pacientul în stare critică are numeroase motive de hiperbilirubinemie: transfuzii, resorbție de hematoame, hemoliză, medicamente hepatotoxice și substanțe anestezice care pot cauza necroză hepatocelulară (32).

Este dificil de estimat în ce măsură datele biologice profund afectate ale pacientului septic sunt consecința unor dereglări metabolice primare sau a unei afectări inițial hepatice. Unii autori găsesc o similitudine între defectul metabolic al pacienților septici și cel al ciroticilor. Această observație ar sugera că procesul septic produce leziuni hepatice ce au consecințe metabolice (vezi capitolul de tulburări metabolice).

În ultima vreme s-a manifestat un interes crescut pentru funcția celulelor Kupffer, care reprezintă 80% dintre macrofagele fixe ale organismului și 15% din masa hepatică totală. Ele joacă un rol important în epurarea sângelui portal, iar disfuncția lor pare a fi esențială în translocația bacteriană și endotoxinică din intestin în circulația sistemică via sânge portal și ficat (vezi capitolul *translocație endotoxinică).*

Insuficiența tubului digestiv trebuie evaluată în contextul afectării metabolice. De multă vreme sunt recunoscute riscurile ulcerațiilor acute (gastrită hemoragică, ulcere gastrice acute, ulcerații intestinale etc.) urmate de hemoragii digestive sau perforație. S-a constatat că afectarea tubului digestiv se produce progresiv, cu atrofia mucoasei, alterarea metabolismului mucoasei intestinale, înmulțirea bacteriană anormală și translocația bacteriană și erndotoxinică (vezi cap. *Translocație endotoxinică).*

Se pare că baza fiziopatologică a ulcerațiilor de stres o constituie ischemia. În sepsis/SIRS se produce o vasoconstricție regională gastrică cu redistribuția fluxului sangvin din plexurile capilare subepiteliale. Consecutiv, se reduce fluxul sangvin mucos și hipoxie epitelială. Alți factori sunt retrodifuzia ionilor de hidrogen și scăderea barierei mucoase gastrice. Indiferent prin ce mecanism s-a produs leziunea superficială inițială, prezența acidului și a pepsinei agravează leziunea (33).

Cel mai eficace mijloc de prevenire pare a fi alimentația orală precoce, atunci când este posibilă sau susținerea nutritivă prin nutriție parenterală.

Peritonitele acute generalizate

Peritonita acută generalizată secundară

Tablou clinic

În ciuda progreselor tehnologice realizate în ultimii ani, semnele și simptomele clinice rămân în continuare elementele decisive ale diagnosticului de peritonită acută generalizată.

Durerea este un element diagnostic cardinal. Ea este inițial localizată, iar sediul și caracterul acestei dureri inițiale pot orienta adesea diagnosticul cauzal al peritonitei. În scurtă vreme durerea se generalizează în tot abdomenul și devine permanentă, iar abdomenul este imobil cu mișcările respiratorii.

Palparea abdomenului furnizează cele mai valoroase date de diagnostic – semnele de iritație peritoneală: de la durerea la decompresiune bruscă (*semnul Blumberg, rebound tenderness),* la *apărarea musculară* mergând până la *contractură*, cu forma generalizată descrisă ca *abdomen de lemn.* Își păstrează valoarea și o serie de alte semne clasice de durere provocată: *semnul tusei* (se indică bolnavului să tușească; la tuse apare durerea abdominală), *semnul clopoțelului (Mandel)* – o durere vie la percuția ușoară a abdomenului. La tușeul rectal și vaginal se constată *sensibilitatea fundului de sac Douglas.*

Inflamația seroasei peritoneale duce la *pareza tubului digestiv* cu întreruperea tranzitului pentru materii fecale și gaze, stază gastrică, vărsături. Tabloul clinic de ocluzie intestinală este frecvent, spre exemplu, la peritonitele postoperatorii. În alte cazuri diagnosticul de peritonită poate fi argumentat de un tranzit intestinal accelerat (diaree prin iritație peritoneală).

Caracteristic, pacientul este febril, tahicardic, polipneic.

Din păcate sunt numeroase cazurile în care nu se conturează un tablou clinic tipic, așa cum a fost descris mai sus. Formele atipice, la care semnele nete de iritație peritoneală lipsesc, se întâlnesc la copii, vârstnici, imunodeprimați și în evoluția postoperatorie. La aceste cazuri semnele generale pot prevala asupra celor furnizate de palparea abdomenului: febră, leucocitoză, polipnee sau dispnee, oligoanurie, encefalopatie. Un tablou clinic atipic, cu mari dificultăți de diagnostic și întârzierea periculoasă a tratamentului chirurgical poate fi cauzat și de medicația analgetică și/sau antibioticele incorect indicate.

În cazurile avansate, la care se instalează sindromul de disfuncție organică multiplă (MODS), pot fi constatate semne clinice caracteristice alterării principalelor sisteme de organe: plămân (instalarea ARDS), ficat (icter), rinichi (oligoanurie), tub digestiv (hemoragii digestive), SNC (tulburări psihice și neurologice).

Diagnosticul etiologic al peritonitei acute generalizate secundare

Cea mai frecventă cauză este reprezentată de perforația tractului digestiv (80%); urmează ca frecvență clasa peritonitelor postoperatorii. Frecvența sediilor perforațiilor de organ cavitar cauzatoare de peritonită este prezentat în tabelul IV.

Tabelul IV

Originea peritonitei pe o serie de 567 de pacienți (Wittman, D. Intraabdominal infections, 1991)

Sediul perforației	Procent
Stomac, duoden	31
Ficat,căi biliare, pancreas	11
Intestin subțire	13
Apendice	22
Colon, rect	20
Tract uro-genital	3

Cele mai frecvente afecțiuni cauzatoare de peritonită sunt ulcerul gastro-duodenal perforat, apendicita acută, colecistita acută, diverticulita colonică, pancreatitele acute supurate. Diagnosticul etiologic este important pentru alegerea căii de abord, stabilirea unei conduite intraoperatorii etc. Elementele clinice, de laborator și imagistice caracteristice fiecărei afecțiuni vor fi tratate la capitolele respective.

Explorări diagnostice

Pe lângă leucocitoză cu neutrofilie pot fi constatate alterări ale probelor biochimice care atestă efectele sistemice severe ale agresiunii infecțioase intraperitoneale: creșteri ale ureei și creatininei sangvine, ale transaminazelor și bilirubinemiei, semne de hipoxie sangvină și tisulară.

Explorări imagistice

Radiografia abdominală simplă este un examen de mare valoare în suspiciunea de peritonită. În perforația tubului digestiv, tipică în ulcerul perforat, apare pneumoperitoneul; la pacienții la care radiografia „abdominală pe gol" se efectuează în ortostatism, pneumoperitoneul apare sub forma unor imagini „în semilună" interhepatofrenice. La cei la care examenul radiologic se efectuează în clinostatism se descriu semnul „V"-ului inversat în pelvis, imaginea aerică ovalară situată paraduodenal (semnul „pălăriei dogilor venețieni") sau semnul cupolei (imagine aerică în spațiul subfrenic mijlociu).

Se mai pot constata și distensia uniformă a anselor intestinale, consecința ileusului dinamic, eventual prezența unui epanșament lichidian în cavitatea peritoneală.

Ultrasonografia poate constata prezența lichidului în cavitatea peritoneală și poate sugera etiologia peritonitei: apendicită acută, colecistita acută etc.

Examenul ecografic poate fi dificil din cauza distensiei abdominale.

Examenul computer tomografic și RMN; examenul TC poate aduce unele argumente de diagnostic al peritonitei generalizate: colecții intraperitoneale, peritoneu îngroșat sau, ca și ecografia, poate orienta diagnosticul cauzei sau poate exclude alte cauze de abdomen acut (pancreatita acută). Și examenul RMN poate aduce informații similare. Practic, TC și RMN au o mică utilitate în diagnosticul peritonitei generalizate și aceasta din cauza caracterului în mare măsură nespecific al datelor furnizate și al dificultăților de efectuare (adresabilitate scăzută, cost ridicat).

Puncția cavității abdominale cu lavaj și aspirație este indicată de unii autori. Se recomandă numărătoarea leucocitelor și examenul lichidului bacteriologic al aspiratului.

În sfârșit, *laparoscopia diagnostică* pare a-și găsi o aplicabilitate tot mai largă în suspiciunea de infecție intraabdominală. Poate trânșa diagnosticul diferențial sau chiar rezolva afecțiunea de bază, ca în cazul ulcerului perforat. Valoarea clinică a metodei rămâne a fi stabilită după acumularea unei mai mari experiențe clinice.

Diagnostic diferențial

De maximă importanță este diagnosticul diferențial cu afecțiuni care nu au tratament chirurgical și pot chiar fi agravate de intervenția chirurgicală.

Infarctul miocardic acut: mai ales localizările postero-inferioare se pot asocia cu dureri de etaj

abdominal superior. Diagnosticul diferențial se face pe baza caracterului durerii (apare la efort, dispare la coronarodilatatoare etc.), electrocardiogramă și determinări serice de CPK și TGO.

Porfiria acută intermitentă: pacienții prezintă dureri abdominale intense, uneori cu caracter colicativ, ileus dinamic și uneori leococitoză. Diagnosticul diferențial se face pe baza culorii roșii a urinei și a identificării porfobilinogenului în urină, care poate ajunge la câteva sute de miligrame pe zi.

Crizele saturnine: tabloul clinic este de dureri abdominale intense. Semnele obiective sunt însă șterse la palparea abdomenului, discordante față de intensitatea durerii. Diagnosticul este sugerat de anamneză (lucrează în mediu cu plumb) și prezența lizereului gingival caracteristic.

Crizele tabetice și cele *hiperlipemice* sunt rare.

Falsul abdomen acut medicamentos: izoniazida sau eritromicina pot provoca dureri abdominale care să mimeze abdomenul acut.

De valoare practică sunt și diagnosticele diferențiale cu cauze nechirurgicale de abdomen acut: ulcerul duodenal în puseu, colica biliară, colica renală, afecțiunile genitale la femeie. Prezența simptomatologiei specifice afecțiunii și absența semnelor de apărare peritoneală orientează diagnosticul.

Tratament

Tratamentul peritonitei acute generalizate se bazează pe trei clase de măsuri: intervenția chirurgicală, terapia intensivă și antibioticoterapia.

Măsurile de terapie intensivă

Au drept obiective preoperatorii echilibrarea hidroelectrolitică a unui pacient cu hipovolemie severă prin fuga apei în cavitatea peritoneală și interstițiu, antibioticoterapia, administrarea de oxigen și, dacă este necesar, suportul ventilator, aspirația nazogastrică și monitorizarea principalilor parametri hemodinamici și biochimici. Pregătirea preoperatorie va fi de scurtă durată, energică, fără a întârzia intervenția chirurgicală. Postoperator se vor adăuga, dacă este necesar, și măsurile de susținere a funcțiilor vitale: suport ventilator, dializă, droguri vasoactive.

Antibioterapia

Dirijarea tratamentului în funcție de antibiogramă cere zile întregi de așteptare. De aceea, în primă instanță, se recomandă folosirea unor reguli empirice în alegerea antibioticului.

Spectrul de patogeni este tipic pentru afecțiunea respectivă. Dominant este *E. coli,* urmat de anaerobi *(Bacteroides).* Deci *E. coli* și *B. fragilis* vor fi principalele obiective ale tratamentului antimicrobian.

Sinergismul sau antagonismul diferitelor specii de bacterii nu contează numai numărul de bacterii, ci și asociațiile dintre diferitele specii. Alături de *E. coli*, trebuie avute în vedere și speciile anaerobe datorită sinergismului lor potențial cu alte specii, care, singure, sunt nepatogene, ca enterococcii.

Concentrația antibioticului la locul de infecție – ținând seama de aceste criterii cefalosporinele de generația a treia sunt active împotriva *E. coli,* iar metronidazolul, imipenemul și clindamicina sunt cele mai eficiente împotriva speciilor de *Bacteroides.* Combinația cefalosporină generația a treia plus clindamicină acoperă toate speciile importante pe care este probabil să le întâlnim într-o peritonită acută.

Tratamentul chirurgical al peritonitelor acute generalizate

Obiectivele abordării chirurgicale în peritonitele acute generalizate sunt clar definite de multă vreme: în primul rând rezolvarea focarului septic (perforație a tubului digestiv, eclatarea unui abces etc.) care a dus la instalarea peritonitei și în al doilea rând încercarea de a curăța cavitatea peritoneală prin înlăturarea depunerilor de fibrină, a materialului necrotic, a lichidului peritoneal contaminat și a puroiului, urmată de lavajul cavității peritoneale.

Rezolvarea focarului septic se bazează pe câteva metode simple: excizie și sutură, drenaj extern, exteriorizarea perforației, rezecție cu sau fără anastomoză primară.

Ulcerul perforat este tratat actualmente de majoritatea autorilor prin excizie locală și sutură, urmând ca boala ulceroasă să fie tratată medicamentos. Este de menționat că de obicei în aceste cazuri nu sunt indicate metodele agresive de tratament, peritonita fiind în general de gravitate medie.

Fistulele digestive înalte pun probleme tehnice delicate. Exemplul tipic sunt fistulele anstomozelor esojejunale după gastrectomia totală. Încercările de rezolvare prin sutura defectului sau realizarea unui „manșon" jejunal în jurul anastomozei insuficiente sunt rareori încununate de succes. Suplimentarea drenajului și compartimentarea (izolarea de marea cavitate peritoneală cu epiplon) poate da șansa transformării într-o fistulă externă, cu rezolvarea sepsisului peritoneal.

La fel de dificilă este tratarea focarelor septice cu sediul în cadranul abdominal superior drept: fistulele de bont duodenal, necrozele duodenale, dezunirile anastomozelor biliodigestive. Datorită vecinătății cu ficatul și pancreasul rezecțiile nu sunt posibile. Dirijarea externă este singura modalitate de suprimare a sursei de contaminare a cavității peritoneale în asemenea cazuri, care au în general un prognostic grav.

Dimpotrivă, *sursele situate la nivelul intestinului subțire, colonului și rectului* pot fi rezolvate prin

mijloace simple: rezecție urmată de anstomoză primară sau ileo sau colostomie etc.

Situații foarte grave sunt cele de contaminare a peritoneului de la nivelul unei supurații pancreatice. Este cazul tipic de imposibilitate a rezolvării focarului septic. Unele date asupra tendințelor actuale de tratament vor fi prezentate aparte, datorită situației speciale pe care o reprezintă.

Consensul nu se menține însă în privința opțiunilor asupra metodelor de realizare optimă a acestor obiective. Clasic, lavajul intraoperator masiv urmat de aspirație, drenaj multiplu și închiderea peretelui abdominal a fost considerat suficient. Și în acest moment, această atitudine rămâne soluția de elecție pentru majoritatea cazurilor, și anume pentru cele la care contaminarea peritoneală nu este foarte masivă. În cazurile grave, la care agresiunea bacteriană este severă și duce la instalarea unui răspuns inflamator sistemic cu implicații asupra principalelor funcții biologice, metoda s-a dovedit insuficientă. Asupra acestor cazuri, în rândul cărora se înregistrează majoritatea deceselor, s-au concentrat în ultimele două decenii eforturile de găsire a unei terapii eficiente. Au fost imaginate numeroase soluții de îmbunătățire a curățării cavității peritoneale.

Reintervențiile programate

Insuficiența unei singure intervenții chirurgicale a sugerat în anii '80 tratamentul „în etape". Chiar starea gravă a pacientului poate uneori împiedica o intervenție de amploare necesară rezolvării focarului septic și îndepărtării complete a zonelor de necroză și depunerilor de fibrină de la momentul primei intervenții. După stabilizarea funcțiilor vitale se reintervine pentru rezolvarea definitivă a focarului septic.

Când se apreciază că spațiul peritoneal este curat se închide definitiv peretele abdominal.

Reintervențiile „la nevoie" (on demand)

Reintervențiile sunt indicate pe baza evoluției bolnavului (34), mai ales a criteriilor de răsunet sistemic a agresiunii septice intraperitoneale: cardiovasculare (creșterea necesarului de catecolamine, hipovolemie), pulmonare (creșterea PaO2/FiO2), renale (scăderea clearance-ului la creatinină), hepatice (hiperbilirubinemie) etc.

Lavajul peritoneal

– lavajul continuu

Lavajul continuu închis (Beger) are drept obiectiv principal eliminarea bacteriilor și fragmentelor bacteriene (mai ales endotoxine) din cavitatea peritoneală.

Unii autori recomandă instalarea până la 10 tuburi de instilație, de preferință de tipul celor utilizate pentru dializa peritoneală (catetere Tenkhoff), iar eliminarea lichidului pe 1-2 tuburi.

– lavajul peritoneal repetat reprezintă o altă posibilitate terapeutică.

Metode combinate

Unii autori indică în cazurile de peritonită severă atitudini care combină lavajul continuu cu reintervențiile programate (lavajul continuu deschis dorso-ventral). Abdomenul este lăsat deschis, contenția masei viscerale este asigurată cu o folie prin care sunt introduse cateterele de lavaj, poziționate cât mai dorsal. Tuburile de evacuare sunt situate chiar sub folie. Lavajul se realizează cu 48 l/24 ore. La fiecare 24 de ore se practică reintervenții de îndepărtare a depozitelor de fibrină. Opțiunea pentru metoda terapeutică trebuie făcută în principiu după intervenția chirurgicală primară, moment în care se rezolvă, dacă este posibil, și focarul.

Rezolvarea peretelui abdominal

Închiderea *per primam* a fost opțiunea clasică, în prezent relansată.

Pentru contenția masei viscerale abdominale s-au propus diferite procedee: tije metalice, plasă sintetică, sac Mikulicz, fiecare cu partizanii și adversarii săi. Mai recent, s-a propus închiderea cu fermoar care permite deschiderea repetată a abdomenului fără a mai traumatiza peretele cu noi suturi sau acoperirea cu folie adezivă.

Peritonitele acute localizate (abcesele)

Abcesul abdominal este o modalitate eficientă de apărare care apare atunci când leziunile tisulare și numărul de bacterii depășesc capacitatea organismului gazdă de a elimina complet un focar de infecție peritoneală, dar nu sunt suficiente pentru a determina instalarea unei peritonite acute generalizate.

Primul pas în localizarea infecției intraabdominale îl constituie formarea de fibrină. Celulele mezoteliale peritoneale răspund la agresiune cu eliberare de histamină și alți factori de permeabilitate (polipeptide etc.). Aceste substanțe cresc permeabilitatea vasculară a micilor venule; un material bogat în proteine conținând fibrinogen este secretat în cavitatea peritoneală. Celulele lezate secretă de asemenea și tromboplastină, care convertește protrombina în trombină, iar fibrinogenul este polimerizat în fibrină.

Mezoteliul peritoneal normal are capacitatea de a liza fibrina (în celulele mezoteliale și submezoteliale se află activatori ai plasminogenului). După agresiunea bacteriană activitatea fibrinolitică a mezoteliului este diminuată; ea lipsește total în peritonită. Astfel, în peritonită, fibrina nu este lizată, ci persistă. Depunerea de fibrină este inițial benefică, deoarece localizează infecția intraperitoneală, iar pe de altă parte, ea are și unele

neajunsuri; fibrina este greu de străbătut de către bacterii și astfel împiedică adsorbția bacteriilor la suprafața peritoneului, mai ales în regiunile subdiafragmatice. Aceasta previne sepsisul sistemic, dar duce la formarea de abcese. Odată format abcesul, el se rezolvă doar rareori spontan.

Au fost descrise două tipuri evolutive de abcese intraperitoneale:

- rezultatul unei peritonite generalizate, în care colecțiile purulente restante se localizează în anumite zone anatomice: pelvis, subfrenic, paracolic etc.;
- focare de peritonită care sunt localizate de la bun început de mecanismele de apărare ale gazdei.

Cca 50% dintre abcesele intraperitoneale sunt localizate în cadranul abdominal inferior drept. Cadranul abdominal inferior stâng, pelvisul și regiunea subfrenică furnizează fiecare 12-15% dintre cazuri. Abcesele subhepatice, cele de sursă omentală și cele localizate între ansele intestinale, au fiecare o frecvență de 1-2%.

Dacă sunt excluse cele apendiculare și diverticulare, cele mai frecvente localizări rămân acele subfrenice și pelvine.

Etiologie

Pe primul loc ca frecvență se situează abcesele postoperatorii (43%), urmate de cele apendiculare (24%), diverticulare (7%), după manevre instrumentale (5%), pancreatice (5%), traumatice (5%) și altele.

Cele mai frecvente cauze ale abceselor intraperitoneale sunt deci o intervenție chirurgicală abdominală sau o perforație a tubului digestiv; ele survin fie după un episod de peritonită acută generalizată în antecedentele recente, fie, de la bun început, ca proces de peritonită localizată.

Tablou clinic

Semnele generale

Pentru diagnosticul abceselor intraperitoneale datele clinice sunt de obicei suficiente, datele imagistice sunt însă, și în aceste cazuri, utile pentru confirmare, iar în unele situații sunt indispensabile pentru stabilirea sediului, dimensiunilor, numărului colecțiilor.

Majoritatea pacienților cu abcese intraabdominale prezintă tabloul clinic al unor infecții severe. Febra este constantă, poate fi continuă („în platou") și progresivă, fie intermitentă („oscilantă"), însoțită uneori de frisoane și transpirații profuze. Ea este variabilă în funcție de floră și răspunsul gazdei la agresiunea septică: formele grave pot evolua cu febră sub 38°. Tahicardia apare frecvent, uneori cu puls slab, care poate anunța instalarea unui șoc septic. Faciesul este vultuos sau teros. Staza gastrică prelungită sau diareea pot anunța și ele existența unui abces intraperitoneal. Starea generală poate fi alterată în evoluțiile trenante.

De multe ori aceste semne generale atrag atenția clinicianului mai mult decât cele locale care sunt de multe ori șterse, mai ales în cursul unei evoluții postoperatorii sau sub antibioterapie; aceasta din urmă poate atenua durerile, reduce febra și încetini evoluția abcesului; falsa impresie de tratament eficient poate contribui la întârzierea indicației corecte de drenaj și la instalarea unei stări septice prelungite.

Semnele locale

Sunt evidente mai ales la debutul procesului infecțios sau atunci când abcesul atinge peritoneul parietal. Simptomatologia este dependentă de localizare, astfel că vor fi prezentate manifestările clinice locale ale fiecărei forme topografice.

Explorări diagnostice

Explorări biologice

Leucocitoza este frecventă, cu neutrofilie, dar nu are constant nivelul corespunzător unei colecții septice. Anemia este și ea frecventă, uneori fiind însoțită de hipoproteinemie, creșteri ale ureei și creatininei sangvine. Hemocultura poate fi pozitivă dacă recoltările sunt corecte, în plin frison.

Examinări imagistice

Radiologia clasică

Poate furniza date sugestive pentru diagnosticul de colecție intraabdominală: imaginea hidroaerică sau bulele de gaz la o „abdominală pe gol".

Progresele permanente ale ecografiei și ale TC au permis un diagnostic rapid și de acuratețe în aproape toate cazurile. Aceste tehnici imagistice au înlocuit, în majoritatea cazurilor, radiografia convențională, scintigrama, în timp ce alte metode noi, cum ar fi RMN, mai trebuie confirmate încă de aplicația clinică. Actualmente, cele mai multe drenaje sunt realizate sub control TC sau ecografic.

Ecografia

Este o metodă de o mare sensibilitate în detectarea și localizarea colecțiilor intraabdominale și pelvine.

Bulele de gaz conținute de colecție, deși nu sunt prezente frecvent, sunt foarte sugestive pentru infecție.

Pacienții cu febră postoperatorie pun probleme speciale. Constatarea unei colecții lichidiene postoperatorii ridică adesea problema dacă este vorba de o consecință „normală" a actului operator (seroame etc.) sau un proces patologic (abces).

Se poate conchide că este imposibil să se decidă în mod cert infecția sau neinfecția unei colecții, exclusiv pe baza datelor ecografice. În aceste cazuri de diagnostic discutabil aspirația ghidată ecografic poate fi utilă prin recoltarea de material pentru frotiu și culturi, eventual cu antibiogramă.

Principalele limite ale ecografiei sunt legate de lipsa ei de specificitate și de limitele tehnice. Conținutul gazos al intestinului împiedică vizualizarea unor zone importante ale abdomenului, pelvisului și retroperitoneului. Dificultățile sunt și mai mari la pacienții obezi sau la cei cu ileus postoperator.

Tomografia computerizată

Pare a avea o acuratețe și mai mare ca ecografia și poate furniza informații care nu pot fi date de aceasta. Din păcate, nici TC nu poate distinge în mod cert între colecțiile sterile și cele infectate. Diagnosticul necesită de multe ori aspirația.

Criteriile TC de identificare a unui abces includ identificarea unei arii cu o densitate scăzută fie în organele parenchimatoase, fie în cavitatea peritoneală (localizate extraluminal). Cel mai des, densitatea este cuprinsă între cea a apei și cea a țesuturilor moi. Alte caractere, ca bulele de gaz, pereții groși sau neregulați, detritusul în interior, pot fi utile diagnosticului. Bulele de gaz sunt prezente în 40-50% dintre cazuri, iar când sunt constatate sunt extrem de sugestive.

TC este decisivă în evaluarea colecțiilor pancreatice și peripancreatice.

Prin comparație cu ecografia, limitele TC sunt mai reduse. Cea mai importantă, ca și pentru ecografie, rămâne dificultatea diagnosticului diferențial între abcese și colecțiile sterile.

Scintigrafia

Gallium 67 sau Technetium 90 pot pune în evidență focarele inflamatorii intraabdominale.

Aspirația diagnostică

Pentru diagnosticul colecțiilor de dimensiuni relativ mari sau situate superficial puncția este ghidată ecografic, iar pentru cele mai mici, situate mai profund, se apelează la CT. Dacă se intenționează instalarea unui drenaj percutan se va aspira cantitatea minimă de lichid necesară diagnosticului; evacuarea colecției ar putea îngreuna instalarea tubului de dren. Dacă nu se poate extrage lichid, la puncție se vor utiliza ace de puncție mai groase sau un cateter care să permită recoltarea puroiului consistent sau a sângelui coagulat.

Topografia abceselor impune particularități ale abordului percutan.

Abordarea abceselor pelvine este de multe ori dificilă; puține dintre ele pot fi rezolvate percutanat pe cale anterioară. Se poate încerca drenajul pe cale transrectală, transvaginală sau transgluteală.

Forme clinice

Abcesele supramezocolice

Abcesele subfrenice

Manifestările clinice ale abceselor subfrenice sunt de multe ori foarte reduse; de aceea pun unele probleme speciale de diagnostic.

Pot împrumuta tabloul clinic al unei infecții toracice. *Abcesele interhepatodiafragmatice* dau durere la baza hemotoracelui și în hipocondru, dispnee, respirație superficială, sughiț (iritație frenică). La examenul clinic, baza toracelui apare imobilă, uneori evazată, cu lărgirea spațiilor intercostale, edem parietal. La palpare se constată abolirea vibrațiilor vocale, iar la percuție se notează matitate la baza hemitoracelui și coborârea ficatului. Murmurul vezicular este abolit.

Abcesele subfrenice stângi sunt actualmente mai frecvente și apar după splenectomie sau sunt consecința unei pancreatite acute. Spre deosebire de spațiul subfrenic drept, care este împărțit de ficat în cel subdiafragmatic și cel subhepatic, spațiul subfrenic stâng este unic.

Clasic, este descrisă o simptomatologie toracică stângă similară celei deja prezentate pentru abcesele interhepatodiafragmatice.

Clinic, se notează durerea la baza hemitoracelui stâng, uneori semnul Kehr (durerea în umărul stâng), o colecție pleurală stângă și limitarea mișcărilor diafragmului la examinarea radiologică.

Abcesele subhepatice

Durerea abdominală este difuză, continuă, localizată în hipocondrul drept. Pot fi prezente durerea la palpare, apărarea musculară mergând până la contractură. Rareori este descoperită la palpare o formațiune palpabilă dură în hipocondrul drept.

Abcesele de bursă omentală

Sunt frecvent consecința unor pancreatite acute supurate sau, mai rar, a unui pseudochist pancreatic suprainfectat; diagnosticul este pus de cele mai multe ori în contextul clinic al evoluției acestei afecțiuni severe, la care se adaugă semnele de supurație profundă. Uneori poate fi și o descoperire intraoperatorie. Simptomatologia locală este mascată datorită situației profunde a acestei categorii de abcese. Sensibilitatea la palpare în epigastru este frecventă, dar utilitatea clinică a acestui semn este redusă din cauza lipsei lui de specificitate.

Abcesele submezocolice

Dau manifestări clinice mai mult sau mai puțin clare, după gradul de contact cu peritoneul parietal, mergând până la apărare sau contractură. Cele dezvoltate *între ansele intestinale* au simptomatologie locală șterșă sau absentă; pot apărea tulburări

de tranzit (diaree prin iritație sau constipație, mai frecvent). Clasic, a fost descris în aceste forme tabloul clinic de „ocluzie febrilă".

Abcesele de *fosă iliaca dreaptă* apar de cele mai multe ori în evoluția apendicitei acute sau după apendicectomie. Bolnavul prezintă dureri surde de cadran abdominal inferior drept, uneori după o colică apendiculară. La examenul local pot fi puse în evidență semne de iritație peritoneală până la apărare sau contractură; rareori se constată fluctuența sau edemul parietal.

Localizările *iliace stângi* (frecvent cauzate de procese inflamatorii diverticulare) prezintă aceleași semne la examenul local; formațiunea „tumorală" este rareori palpabilă.

Abcesul pelvin

La examenul clinic al abdomenului se constată sensibilitate doar dacă este afectat și peritoneul parietal. Se întâlnesc uneori tenesme, diaree sau micțiuni frecvente datorate iritației rectale sau a vezicii urinare.

Diagnosticul este pus mai frecvent prin tușeu rectal sau vaginal. Tipic, abcesul pelvin se palpează ca o formațiune pseudotumorală ce bombează prin peretele rectal anterior.

Diagnosticul diferențial cu inflamațiile anexiale nu este de obicei dificil: acestea din urmă nu bombează prin peretele rectal și au tendința de a diminua sub tratament antibiotic și antiinflamator, spre deosebire de adevăratele abcese pelvine care continuă să crească în dimensiuni sau eclatează.

Evoluție

Abcesele intraperitoneale nu se rezolvă practic spontan. Extrem de rar este posibilă rezolvarea prin deschidere spontană într-un organ cavitar sau fistulizarea externă.

De regulă evoluția este nefavorabilă, cu complicații locale și/sau efecte sistemice severe, fiind dominată de spectrul unei deschideri a abcesului în marea cavitate peritoneală, cu instalarea unei peritonite acute generalizate („peritonită în doi timpi"), cu tablou clinic spectaculos: durere, febră, frisoane, agravarea bruscă a stării generale până la șoc. Prognosticul este în aceste situații grav, iar singura atitudine terapeutică posibilă este intervenția chirurgicală de urgență. Opțiunile tehnice sunt discutate la capitolul de tratament chirurgical al peritonitei acute generalizate.

Nu întotdeauna evoluția este atât de dramatică. Pesistența abcesului constituie factorul declanșator al unei inflamații generalizate, cu eliberare masivă sistemică de endotoxine și/sau bacterii, activarea PMN, macrofagelor tisulare, celulelor endoteliale și a altor celule țintă, producerea de mediatori ale căror consecințe clinice, merg până la disfuncția multiplă de organ (MODS), șoc și deces.

Tratamentul chirurgical al abceselor intraperitoneale

Indicațiile tratamentului chirurgical

Sunt în mare parte aceleași cu limitele drenajului percutan. Nu toate abcesele intraabdominale pot fi rezolvate prin drenaj percutan. Cauzele sunt:

- topografice (regiuni greu accesibile, în proximitatea unor organe a căror lezare ar induce riscuri majore: cele dintre ansele intestinale, abcesele subfrenice stângi, în vecinatatea splinei etc.);
- multiplicitatea, colecțiile septate, cu compartimente multiple;
- mijloacele tehnice insuficiente;
- eșecul tratamentului prin drenaj percutanat.

În cazurile de asociere cu fistule enterice se pot impune gesturi chirurgicale asociate drenajului, gesturi care să rezolve fistula sau patologia care a generat abcesul: rezolvarea unui obstacol distal, realizarea unei colostomii, rezecția unei anse etc.

Se poate conchide că vechiul dicton *ubi pus, ibi evacua* definește atitudinea generală în terapia abceselor abdominale. Tratamentul antibiotic singur nu este eficient, deoarece colecția este înconjurată de un perete avascular, astfel că antibioticele nu pătrund în concentrații eficiente în cavitate.

Antibioticele rămân însă o armă eficientă împotriva diseminării sistemice a procesului infecțios.

Rezolvarea colecției trebuie însoțită în multe cazuri de măsuri de antibioticoterapie, terapie intensivă, nutriție etc.

Peritonita primară bacteriană

Peritonita spontană

Apare la copii și adulți, frecvent prin contaminare pe cale hematogenă. În ultimii ani a devenit mai frecventă la adulți, mai ales la cirotici, decât la copii.

Peritonita spontană a adultului este relativ frecventă la pacienții cu ascită. Este o infecție monomicrobiană, spre deosebire de infecțiile cu floră mixtă ce caracterizează peritonitele secundare. Dacă până în urmă cu două decenii pneumococii erau pe primul loc, astăzi la 70% dintre cazuri se izolează *E. Coli*, urmați de coci gram-pozitivi (10-20%) și anaerobi 6-10%.

La copii, cel mai des se întâlnesc streptococul hemolitic și pneumococul. Incidența crescută apare la nou-născuți și la cei de 4-5 ani. Sunt frecvente în aceste cazuri antecedentele de infecții ale arborelui respirator superior. De asemenea, se remarcă o frecvență crescută a peritonitei spontane la copii cu sindrom nefrotic și lupus eritematos sistemic.

Calea de contaminare principală pare a fi migrația transmurală a bacteriilor (translocație), mai ales la cazurile cu ascită. Calea hematogenă pare a fi incriminată în cazurile asociate cu infecții ale căilor urinare.

Simptomele se instalează rapid la copii, la care tabloul clinic este dominat de febră, somnolență și vărsături. La adulți, debutul este insidios, cu dureri abdominale moderate și distensie abdominală. La copii, spre deosebire de adulți, este frecventă diareea. Leucocitoza este comună.

Testul diagnostic cel mai util este paracenteza, cu aspirație și examenul citologic (număr PMN), frotiu cu colorație gram și culturi bacteriene. Cea mai mare valoare o are numărătoarea de PMN; un rezultat de peste 250/mm^3 este considerat pozitiv. La numai o treime din pacienți culturile sau coloratia gram sunt pozitive. Dacă la frotiu se constată doar coci gram-pozitivi, aceasta argumentează diagnosticul de peritonită spontană. Dacă se constată floră mixtă gram-negativă și gram-pozitivă, se suspicionează o perforație de tub digestiv și se indică laparotomia. Dacă se constată doar floră gram-negativă, rezultatul este considerat neconcludent.

Tratamentul este conservator. Se utilizează o cefalosporină sau combinația ampicilină – sulbactam, dacă la antibiogramă 90 din microrganismele cauzatoare de peritonită spontană sunt sensibile.

Peritonita la pacienții cu dializă peritoneală continuă (CAPD)

Peritonita este principala complicație a dializei peritoneale continue ambulatorii (*continous ambulatory peritoneal dialysis*, CAPD) la pacienții cu insuficiență renală cronică. Există încă controverse asupra încadrării acestei patologii: peritonită secundară sau primară. Frecvența mare a contaminării cu floră tegumentară sugerează o peritonită secundară. Totuși caracterele clinice și indicațiile terapeutice o apropie de clasa peritonitelor primare.

Ea apare mai frecvent la cei cu CAPS decât la cei cu dializă peritoneală intermitentă. Infecțiile cauzate de cateter sunt cauza cea mai frecventă și nu au legătură cu localizarea cateterului. Bacteriologia și tratamentul peritonitei diferă radical de cele ale altor tipuri de infecții peritoneale. Spre deosebire de alte tipuri de infecții abdominale, peritonita la pacienții cu CAPD este cauzată de un singur microorganism, cu o frecvență mare a infecțiilor fungice. Două treimi din pacienții ce au culturi pozitive au un coc gram-pozitiv, de obicei *Staph. aureus* sau *Staph. epidermidis*. Bacteriile gram-negative sunt de obicei găsite doar la pacienții cu episoade recurente de peritonită și sunt consecința antibioterapiei pentru episoadele anterioare. Anaerobii sunt rareori identificați. Prezența de anaerobi sau de floră mixtă sugerează prezența unei perforații digestive sau a unei alte afecțiuni digestive (diverticulită, colecistită etc.). Incidența peritonitei cu culturi negative la pacienții cu CAPD este de 10 până la 27%. *Pseudomonas aeruginosa* a fost identificat la 3% dintre cazuri; la acești bolnavi tratamentul antibiotic nu rezolvă în general peritonita și se impune înlăturarea cateterului.

Aspectul tulbure al lichidului de dializă este de obicei primul semn și este unicul semn la 25% dintre cazuri. Dacă modificările de aspect ale lichidului de dializă sunt însoțite de dureri abdominale sau febră sunt necesare un diagnostic și tratament rapide. Criteriile de diagnostic sunt:

- culturi pozitive din lichidul de dializă;
- lichid de dializă tulbure;
- semne clinice de peritonită.

Frotiul din lichidul de dializă este frecvent negativ.

Tratamentul peritonitei de CAPD este reprezentat de administrarea de antibiotice și heparină pe cateter. Îndepărtarea cateterului este indicată atunci când peritonita persistă după 4-5 zile de tratament, când peritonita este de etiologie tbc sau fungică, peritonită stercorală sau atunci când se constată o infecție severă a locului de pătrundere a cateterului.

Pacienții cu CAPD pot dezvolta o peritonită scleroasă în 1-6% dintre cazuri. Cauza este necunoscută, însă a fost semnalată o asociere cu pusee anterioare de peritonită. Tratamentul se adresează complicațiilor, cum ar fi ocluzia intestinală.

Forme rare de peritonită

Peritonita produsă de talc

Contaminarea cavității peritoneale cu talc, lubrifianți minerali sau licopodiu folosiți de producătorii de mănuși chirurgicale, ca și fibrele de celuloză desprinse din câmpurile chirurgicale de unică utilizare pot duce la inflamația seroasei. Pot apărea un exsudat gălbui sau serohematic, formațiuni pseudotumorale sau se pot forma aderențe strânse, ca un răspuns de hipersensibilizare la acești corpi străini (35).

Histologic, se constată leziuni de granulom cronic, cu celule epitelioide și celule gigante multinucleate, uneori cu zone de necroză, care au justificat utilizarea termenului de „peritonită granulomatoasă" (35).

Manifestările clinice pot îmbrăca forme diverse ca: durerile abdominale migratorii, febră, chiar și apărare musculară, instalate în cursul a 3 săptămâni de la o intervenție chirurgicală abdominală. De obicei nu se constată leucocitoză; poate fi notată o eozinofilie de până la 9%. Laparoscopia

poate preciza diagnosticul. Dacă este certificată natura sterilă a inflamației peritoneale nu se va indica laparotomia, iar tratamentul conservator va fi axat pe administrarea de corticosteroizi. De cele mai multe ori însă diagnosticul este intraoperator.

Peritonita din boala periodică

Este mai frecventă la populațiile din Orientul Apropiat și pare a fi o afecțiune familială. Se manifestă clinic prin episoade recurente de dureri abdominale, febră și leucocitoză. Ea nu necesită tratament chirurgical, dar la majoritatea pacienților se practică o laparotomie la primul episod, deoarece o peritonită de altă etiologie nu poate fi de obicei exclusă. Intraoperator, se constată inflamația seroasei peritoneale și lichid steril. Colchicina este eficientă în prevenirea episoadelor recurente. Răspunsul favorabil la administrarea de colchicină constituie de fapt și un test diagnostic.

Peritonita produsă de medicamente

Administrarea de izoniazidă și eritromicină estolat poate determina, în mod excepțional, o simptomatologie abdominală care mimează peritonita; termenul de „peritonită" este inadecvat, deoarece nu este vorba de o reală afectare a peritoneului. Au fost comunicate cazuri în care administrarea de betablocante a dus la îngroșarea peritoneului visceral, cu manifestări clinice de ocluzie intestinală, cu debut insidios, asociate cu scădere ponderală și uneori cu formațiuni pseudotumorale la examenul clinic (produse de ansele intestinale aglutinate) (13).

Peritonita tuberculoasă

Peritonita tuberculoasă înregistrează în prezent o importantă creștere a incidenței în țările Europei și ale Americii de Nord din cauza, în primul rând, frecvenței mari a pacienților imunodeprimați (cu AIDS, tratamente imunosupresive etc.). Unele cazuri sunt consecința reactivării unei tuberculoze peritoneale latente diseminate dintr-un focar pulmonar pe cale hematogenă. Bacilul tuberculos pătrunde în cavitatea peritoneală probabil transmural din intestinul contaminat, din trompa uterină în salpingita tuberculoasă, din rinichi în nefrita tuberculoasă sau din alte focare (36). Din punct de vedere clinic, la majoritatea pacienților este imposibil de stabilit sursa de contaminare. La necropsie, poate fi însă stabilită în majoritatea cazurilor. Cei mai mulți pacienți au o intradermoreacție la tuberculină pozitivă.

Peritonita tuberculoasă are un debut clinic insidios, cu febră, anorexie, astenie și scădere ponderală, iar mai mult de jumătate din pacienți au dureri abdominale difuze (37,38). Poate fi prezentă o ascită în cantitate moderată. Cam 30% dintre bolnavi au manifestări clinice generale de infecție tuberculoasă: anorexie, scădere ponderală și transpirații nocturne. Clasic, au fost descrise două forme de peritonită tuberculoasă: forma „umedă" și forma „uscată". Prin formă „umedă" se înțelege stadiul subacut, cu febră, cu ascită progresivă, uneori masivă, cu dureri abdominale și astenie. „Forma uscată" este expresia unei faze evolutive tardive, fără ascită, cu formarea unor aderențe (39).

Lichidul de ascită arată o limfocitoză marcată, un conținut proteic ridicat, și o concentrație de glucoză sub 30 mg/dl. Bacilii tuberculoși pot fi puși în evidență dacă se prelevează pentru culturi peste 1l de ascită. Foarte utilă pentru diagnostic este biopsia peritoneală prelevată prin puncție cu ac special sau laparoscopia exploratorie cu biopsie peritoneală (40). La laparoscopie (41) se constată aspectul caracteristic de mase de fibrină *stalactite-like*, mai ales la nivelul abdomenului inferior. De cele mai multe ori examenul histopatologic al fragmentului prelevat tranșează diagnosticul. Ca o ultimă modalitate diagnostică rămâne laparotomia exploratorie care trebuie însoțită de prelevarea de fragmente pentru examen histopatologic. Sunt de evitat plasarea de tuburi de dren și manipularea excesivă a anselor intestinale.

Tratamentul constă în administrarea de medicație tuberculostatică. Majoritatea autorilor recomandă tripla asociere cât mai devreme în cursul evoluției bolii.

Tratamentul recomandat în țara noastră este: izoniazidă, rifampicină și pirazinamidă de două ori pe săptămână timp de 2-3 luni, urmat de izoniazidă și rifampicină de două ori pe săptămână timp de 4-6 luni.

Rezultatele sunt în general bune. Unii autori susțin că terapia trebuie administrată cel puțin 2 ani după ce pacientul a devenit asimptomatic. Vindecarea tuberculozei se poate face cu formarea de aderențe strânse; asocierea prednisonului la primele luni de tratament tuberculostatic poate scădea riscul de instalare a ocluziei intestinale prin aderențe strânse (42-44) .

Laparotomia trebuie rezervată cazurilor în care biopsia peritoneală percutană nu poate preciza diagnosticul sau pentru cazurile cu complicații (ocluzie intestinală, fistule stercorale).

Tumorile peritoneale

Proliferările tumorale ale seroasei peritoneale sunt dominate, ca frecvență, de metastaze. Tumorile primitive, cel mai adesea maligne, sunt mezoteliomul și, foarte rar, alte tipuri de neoplazie. Leziunile mezoteliale ale peritoneului pot pune probleme de diagnostic diferențial histologic: hiperplazia

mezotelială, chisturile benigne mezoteliale, mezotelioamele papilare bine diferențiate și mezoteliomul malign difuz sunt uneori dificil de distins. Au fost publicate și forme histologice *border-line* ca psamocarcinomul și tumorile fibroase solitare ale peritoneului (45).

Mezoteliomul

Mezoteliomul se dezvoltă în 80% dintre cazuri în pleură și în 2% dintre cazuri în peritoneu. Deși este o tumoare rară (2,2 cazuri/1.000.000/an) frecvența a crescut în ultimele decenii. S-a constatat o asociere cu expunerea la azbest, care poate fi documentată la 50-87% dintre pacienți. Afecțiunea este mai frecventă în zonele în care există un risc ridicat de expunere la azbest, unde există industrie navală sau alte procese tehnologice ce utilizează azbest (46). Particulele de azbest transportate de hainele muncitorilor cresc incidența bolii la membrii familiei. Epidemiologia este complicată de faptul că azbestul se găsește aproape pretutindeni în mediul urban și perioada între momentul expunerii și instalarea manifestărilor clinice este de cel puțin 20 ani.

Tipurile histologice ale mezoteliomului peritoneal sunt aceleași ca cele ale celui pleural: epitelial, mixt epitelial și fibrosarcomatos, fibrosarcomatos, fibrosarcomatos și desmoplastic. Cazurile cu celularitate de tip epitelial au un prognostic mai bun, în vreme ce acele desmoplastice și fibrosarcomatoase au cel mai grav prognostic. Deși metastazarea pe cale hematogenă și limfatică apare la aproape 50% dintre cazuri, trăsătura clinică dominantă este dezvoltarea locală a tumorii.

S-a considerat multă vreme că mezoteliomul poate exista într-o formă benignă și în una malignă. Clasic, se consideră că cele mai multe mezotelioame peritoneale, cele de tip mixt, sunt fie solitare și benigne, fie difuze și maligne. O formă histologică extrem de rară este cea multicistică, care simulează aspectul de limfangiom chistic. În ultimii ani la termenul de „mezoteliom benign" au renunțat cei mai mulți autori (47,48).

Din punct de vedere clinic, tabloul este nespecific: de obicei este vorba de un pacient cu ascită (90% dintre cazuri), cu tulburări de tranzit pînă la sindrom ocluziv prin aglutinarea anselor, la care suspiciunea preoperatorie este de tuberculoză peritoneală sau carcinomatoză. Diagnosticul este de cele mai multe ori transat prin laparotomia exploratorie sau, în ultimii ani, de laparoscopia exploratorie cu prelevare de biopsie peritoneală dirijată.

Diagnosticul este tardiv, când șansele unui succes terapeutic sunt foarte mici. Excizia chirurgicală, atunci când este posibilă, nu poate fi completă. S-au comunicat rezultate mai bune cu chimioterapia intraperitoneală.

Metastazele peritoneale

Cavitatea peritoneală poate fi sediul metastazelor tuturor tipurilor de tumori maligne. Mai frecvente sunt determinările cancerelor ovariene, gastrice și colo-rectale, pancreatice sau de căi biliare. Macroscopic, aspectul este variabil, de la noduli izolați la determinări difuze (aspect de „carcinomatoză peritoneală"). Din punct de vedere histologic, se constată o mare variabilitate a conținutului de mucină, țesut fibros și celularitate, corespunzător țesutului de origine al tumorii. Frecvent, metastazele sunt însoțite de ascită.

Clinica este marcată de astenie, alterarea stării generale, distensie progresivă a abdomenului, uneori tulburări de tranzit. La examenul clinic se constată prezența de ascită în care „plutesc" mase tumorale. Tumorile metastatice pot fi depistate clinic și prin tușeu rectal sau tușeu vaginal. Diagnosticul este mai simplu atunci când tumoarea primară este cunoscută, dar este adesea dificil când prima manifestare clinică a unui cancer este dată de metastazele peritoneale.

Citologia lichidului de ascită și laparoscopia diagnostică cu prelevare de fragmente pentru examen histologic tranșează diagnosticul.

De regulă, prezența carcinomatozei peritoneale contraindică un tratament chirurgical cu intenție curativă a tumorii primare. Excepția o constituie cancerul de ovar avansat în care se indică omentectomia totală, excizia peritoneului parietal și diafragmatic cu determinările tumorale secundare de la acest nivel, în completarea histerectomiei totale cu anexectomie bilaterală, în asociere cu chimioterapia intraperitoneală și sistemică și radioterapia. În ultimi ani sunt autori care indică un tratament chirurgical agresiv, similar celui din cancerul de ovar, cu excizie cât mai întinsă a determinărilor peritoneale secundare și în cancerele gastrice și colonice. Ei asociază această chirurgie supraradicală cu chimioterapie hipertermică intraoperatorie și chimioterapie sistemică postoperatorie. Rezultatele încurajatoare ale acestor studii clinice așteaptă deocamdată să fie confirmate.

Boala gelatinoasă a peritoneului

Boala gelatinoasă a peritoneului (BGP) sau *pseudomixoma peritonei* este o entitate patologică caracterizată prin prezența în cavitatea peritoneală a unei glucoproteine asemănătoare gelatinei. Această acumulare de material vâscos se asociază mai frecvent cu afecțiuni ovariene sau apendiculare. Frankel a publicat primul caz de BGP consecutivă unui mucocel apendicular. Ea poate

fi asimilată unei dezvoltări metastatice, deşi nu are un aspect tipic tumoral, iar evoluţia clinică este invazivă şi recidivantă, cu un tratament dificil (36-49).

BGP apare cu o frecvenţă de 1-2 cazuri /10.000 laparotomii (50). Femeile sunt mai des afectate decât bărbaţii, în proporţie de 3/1. Cele care au origine într-un adenom sau adenocarcinom apendicular au un prognostic mai prost decât cele de origine ovariană. În prezent, aspectul histologic permite distincţia între adenomucinoza peritoneală difuză (cu punct de plecare un adenom), cu o evoluţie mai benignă, faţă de carcinomatoza peritoneală mucinoasă (cu punct de plecare un adenocarcinom) cu un prognostic rezervat. Diseminarea perineală se produce de obicei după ruptura spontană, traumatică sau chirurgicală a tumorii mucoide. Macroscopic, se constată o ascită gelatinoasă în cantităţi uneori impresionante. Materialul mucinos este un acid mucopolizaharidic; el cuprinde şi celule care pot avea aspect benign sau malign (51). El este produs, probabil, de celulele diseminate din tumoarea primară şi implantate la nivelul seroasei peritoneale. Procesul mixomatos este de obicei limitat la peritoneu, fără metastazare limfatică sau hepatică. Dacă mixomatoza provine dintr-un mucocel apendicular rupt, acesta este de obicei asociat cu un adenocarcinom ce produce obstrucţie apendiculară. Alte puncte de origine pot fi carcinoamele uterine, colon, coledoc, pancreas, carcinoame ale unor chisturi de uracă (52).

Tabloul clinic depinde în mare măsură de malignitatea tumorii primare. Dacă malignitatea ese redusă, evoluţia clinică este mai lungă: pacientul are distensie abdominală marcată, cu o stare generală care se menţine bună o lungă perioadă.

Examenele de laborator evidenţiază anemie, VSH crescut, CA 19-9 crescut.

Preoperator, diagnosticul poate fi sugerat de o radiografie abdominală simplă, ecografie sau TC.

Au fost propuse soluţii chirurgicale diverse de la intervenţii limitate la chirurgie extensivă, în ambele situaţii asociindu-se însă evacuarea cât mai completă a epanşamentului gelatinos (35). Afecţiunea este recidivantă şi impune adesea reintervenţii dificile. S-au comunicat unele rezultate cu chimioterapie intraperitoneală sau chimioterapie intraperitoneală hipertermică, cu rezultate bune.

Prognosticul rămâne în general rezervat, dar dependent de tipul histologic al tumorii primare.

Endometrioza

Endometrioza este una din cele mai frecvente afecţiuni întâlnite în chirurgia pelvină: 20% dintre laparotomii la femeile de vârstă reproductivă.

Cauza exactă este necunoscută, dar teoria cea mai acceptată în prezent este cea a menstruaţiei retrograde (53,54).

Aspectul cel mai obişnuit al endometriozei este acela de leziuni albăstrui sau negricioase, confluente sau izolate. Ele se găsesc cel mai des pe ovare, ligamentele utero-sacrate, peritoneul pelvin, trompe uterine, pe seroasa recto-sigmoidiană şi chiar, în mod excepţional, la distanţă (tegument, plămâni, diafragm, nazo-faringe).

Unele paciente sunt complet asimptomatice, în vreme ce altele prezintă dureri severe, dismenoree sau dispareunie. Endometrioza este una dintre cele mai frecvente cauze de infertilitate. Alte semne sau simptome sunt dependente de localizarea endometriozei.

Aspectul tipic este de formaţiune tumorală pelvină sau noduli tumorali la nivelul ligamentelor utero-sacrate. Cel mai frecvent formaţiunea tumorală pelvină este un endometriom de ovar („chist ciocolatiu"). Implantările endometriale la distanţă au un aspect caracteristic albăstrui şi dau hemoragii sau dureri la momentul menstruaţiei.

Diagnosticul poate fi presupus pe baza anamnezei sau examenului clinic, dar este stabilit de inspecţie, chiar laparoscopică. Biopsia poate fi utilă în multe cazuri. Tratamentul va fi început fără a se aştepta confirmarea histologică.

Pentru pacientele cu sindrom dureros minim se indică un tratament cu contraceptive orale şi analgetice simple. Dacă suferinţa persistă se vor utiliza progestative (medroxiprogesteron acetat oral, 10 mg de 2-3 ori/zi).

Tratamentul medical cel mai frecvent al endometriozei este pseudomenopauza cu agonişti ai GnRH. Aceste medicamente se pot administra injectabil (depot) sau sub forma de spray nazal. În trecut a fost utilizat, pentru inducerea pseudomenopauzei, un medicament oral cu slab efect androgen, danazolul. Din cauza efectelor secundare el a fost înlocuit actualmente cu antagonist GnRH sau terapie progestativă.

Această terapie medicală poate da o ameliorare temporară a simptomaticii, uneori pe termen lung, dar regresia completă a endometriozei este rară.

Terapia chirurgicală conservatoare a endometriozei a făcut progrese însemnate după răspândirea pe scară largă a chirurgiei laparoscopice. Implantările endometriale superficiale pot fi înlăturate cu electrocauterul sau laserul. Totuşi, tratamentul conservator fie laparoscopic, fie prin laparotomie, rămâne de obicei paliativ (55).

Endometriomul ovarian nu răspunde, în general, la tratament conservator. Ele pot fi tratate laparoscopic prin evacuare şi chistectomie.

Singurul tratament definitiv al endometriozei rămâne chirurgia de exereză. La pacientele pentru care funcția reproductivă nu mai prezintă interes, soluția o constituie extirparea endometriozei cu trompe, ovare și uter.

Chistul hidatic peritoneal

Hidatidoza peritoneală este de obicei secundară rupturii unui chist hidatic visceral în cavitatea peritoneală. Această ruptură poate fi spontană, posttraumatică sau iatrogenă, intraoperatorie sau consecutivă punctiei percutane a unui chist hidatic. Se descrie și o așa-zisă „migrare" a unui chist hidatic hepatic în peritoneu, care este însă greu demonstrabilă chiar și intraoperator.

Clasic, au fost descrise trei posibilități, după ruptura chistului hidatic hepatic în cavitatea peritoneală (56):

- migrarea unui chist hidatic intact, dezvoltat superficial;
- hidatidoperitonita: colecție închistată a hidatidelor;
- echinococoza peritoneală difuză: difuzarea conținutului chistului rupt în toată cavitatea peritoneală.

Clinic, ruptura chistului este însoțită de un tablou clinic dramatic care poate cuprinde atât semnele unei peritonite generalizate, cât și pe cele ale șocului anafilactic.

Diagnosticul chistului hidatic peritoneal este simplu, dacă prezența unui chist hidatic hepatic este cunoscută. Dacă diagnosticul nu este cunoscut este posibilă confuzia cu tuberculoza peritoneală sau cu formațiuni tumorale intraperitoneale. Eozinofilia poate orienta diagnosticul. Explorările imagistice (ecografie, TC) și reacția ELISA pentru *Echinococcus* pot preciza diagnosticul preoperator. Nu de puține ori el rămâne o surpriză intraoperatorie.

Tratamentul este chirurgical. Se impune explorarea minuțioasă a cavității peritoneale și căutarea sursei de contaminare a cavității peritoneale. Vor fi îndepărtate, dacă este posibil, toate chisturile. Adeseori sunt necesare reintervenții chirurgicale multiple.

Asocierea cu chimioterapie antiparazitară (Albendazol) poate fi utilă.

Mortalitatea în chistul hidatic peritoneal este mare; unii autori citează cifre de până la 15%.

Boala aderențială a peritoneului

Polimerizarea fibrinei apare atunci când fibrina și trombocitele vin în contact cu membrana bazală expusă, ceea ce se întâmplă în inflamația seroasei peritoneale (35). În mod fiziologic, celulele mezoteliale intacte produc un activator al plasminogenului care lizează cheagurile de fibrină formate după agresiune. În studii experimentale s-a constatat că activitatea fibrinolitică este minimă la 3 zile după agresiune, înaintea refacerii integrității mezoteliului. În condiții de hipoxie aderențele de fibrină sunt invadate de fibroblaste și se formează fibre de colagen. Aderențele încep să fie formate la 10 zile și sunt dezvoltate maximal după 2-3 săptămâni (57). Ulterior, începe un proces lent de remodelare care duce la o anumită scădere a numărului aderențelor (10).

Există și predispoziții individuale pentru formarea aderențelor în timp mai scurt și în număr mai mare.

Complicația cea mai frecventă este ocluzia intestinală prin diverse mecanisme: volvulare, strangulare etc.

Clinica este dominată de un sindrom ocluziv la un pacient care are de obicei operații abdominale în antecedente.

Tratamentul chirurgical se adresează ocluziei intestinale. Există și procedee care încearcă să dirijeze formarea de aderențe, astfel încât ele să nu mai ducă la ocluzie, cunoscute sub numele de enteropexii sau enteroplicaturi. Nu există în prezent un mijloc medicamentos de profilaxie a formării aderențelor peritoneale. Toate încercările de a introduce în cavitatea peritoneală, la sfârșitul actului chirurgical, o substanță care să împiedice formarea de aderențe au eșuat în aplicarea clinică. Singura profilaxie reală este acuratețea actului chirurgical: manipularea atraumatică a anselor, hemostaza îngrijită etc.

Bibliografie

1. Nakatani T, Ohtani O, Tanaka S. Lymphatic stomata in the murine diaphragmatic peritoneum: timing of their appearence and a map of their distribution. Anat Rec 1996; 244: 529-539.

2. Heel KA, Hall JC. Peritoneal defences and peritoneum-associated lymphoid tissue. Br J Surg 1996; 83: 1031-1036.

3. Li J, Jiang B. A scanning electron microscopic study on three-dimensional organization of human diaphragmatic lymphatics. Funt Dev Morphol 1993; 3: 129-132.

4. Vasilescu C. Sepsis – terminologie, delimitări, patogenie. Medicina modernă 1995; 2: 453-456.

5. Bone RC, Sprung CL, Sibbald WJ. Definitions for sepsis and organ failure (editorial) (see comments). Crit Care Med 20 (6) 724-6 9209; 1992 Jun/ IMD=9209:

6. Anonymous American College of Chest Physicians/ Society of Critical Care Medicine Consensus Conference: definitions for sepsis and organ failure and guidelines for the use of innovative therapies in sepsis (see comments). Crit Care Med 1992; 20: 864-874.

7. Hayden WR. Sepsis and organ failure definitions and guidelines (letter; comment). Crit Care Med 1993; 21: 1612-1613.

8. Baue AE. Multiple, progressive, or sequential system failure: a syndrome of the 1970's. Arch Surg 1975; 110: 779-781.

9. Bone RC. Why new definitions of sepsis and organ failure are needed (editorial). AMERICAN JOURNAL OF MEDICINE, 95 (4) 348-50 9401; 1993 Oct/ IMD=9401:

10. Solomkin JS, Wittman DW, West MA, Barie PS. Intraabdominal Infections. In: *Principles of Surgery.* Schwartz SI, ed. New York: McGraw Hill, 1999; 1515-1551.

11. Weinstein WM, Onderdonk AB, Bartlett JG, Gorbach SL: Experimental intra-abdominal abscesses in rats. development of an experimental model. Infect Immun 1974; 10: 1250-1255.

12. Dunn DL, Barke RA, Knight NB, et al. Role of resident macrophages, peritoneal neutrophils and translymphatic absorbtion in bacterial clearence from the peritoneal cavity. Infect Immun 1985; 49: 257-264.

13. Wittmann DH, Walker AP, Condon RE. Peritonitis and intraabdominal infection. In: *Principles of surgery.* Schwartz SI, Shires GT, Spencer FC, Storer EH, eds. New York: McGraw-Hill Book Company, 1994; 1449-1483.

14. Schoeffel U, Windfuhr M, Freudenberg N, et al. The role of intestinal endotoxin in experimental peritonitis. Circulatory Shock 1989; 27: 83-91.

15. Buttenschön K, Berger D, Beger HG. Klinische Relevanz von endotoxin bei der Peritonitis. In: *Intraabdominelle Infektionen.* Köckerling F, Hohenberger W, Teichmann W, eds. Heidelberg, Leipzig: Johann Ambrosius Barth Verlag, 1996; 141-148.

16. Vasilescu C, Buttenschön K, Berger D, Beger HG. Similarities between the alterations of cytokine releasing pattern in sepsis and after surgery. J.R.Coll.Surg.Edinb. 1993; 38: 255-256.

17. Rietschel ET, Brade H. Bakterielle Endotoxine. Spektrum der Wissenschaft 1993; 34-42.

18. Vasilescu C, Berger D, Seidelmann M, Beger HG. Endotoxin can cause IL-1 ? and IL-6 production in whole blood without the TNF ? mediation. Eur.surg.Res. 1993; 25: 22

19. Bone RC. Toward a theory regarding the pathogenesis of the systemic inflammatory response syndrome: what we do and do not know about cytokine regulation. Crit Care Med 1996; 24: 163-172.

20. Vasilescu C. Conceptii actuale în sepsis. Chirurgia (Buc.) 1996; 45: 159-170.

21. Badr K.F. Novel mediators of sepsis-associated renal failure. Seminars in Nephrol 1994; 14: 3-7.

22. Muther RS. Acute renal failure: acute azotemia in the critically ill. In: *Critical care.* Civetta JM, Taylor RW, Kirby RR, eds. 1992; 1583-1597.

23. Shelton BK. Disorders of hemostasis in sepsis. Critical Care Nursing Clinics of North America 1994; 6: 373-387.

24. Michie HR, Manogue KA, Spriggs DR. Detection of circulating tumor necrosis factor during endotoxemia in humans. N.Engl.J.Med 1988; 318: 1481-1486.

25. Van Deventer SJH, Buller HR, ten Cate JW et al. Experimental endotoxemia im humans: analysis of cytokine release and coagulation, fibrinolytic and complement pathway. Blood 1990; 76: 2520-2526.

26. Levi M, ten Cate H, Van der Poll T, van Deventer SJ. Pathogenesis of disseminated intravascular coagulation in sepsis (see comments). JAMA 1993; 270: 975-979.

27. Taylor FB, Chang A, Ruf W. Lethal E. Coli septic shock is prevented by blocking tissue factor with monoclonal antibody. Circ Shock 1991; 33: 127-134.

28. Ludbrook J. New therapies for shock associated with gram-negative sepsis ? (editorial). Australian New Zealand J Surgery 1992; 62: 913-915.

29. Brooks GS, Zimbler AG, Bodenheimer HC, Jr., Burchard KW. Patterns of liver test abnormalities in patients with surgical sepsis. American Surgeon 1991; 57: 656-662.

30. Vermillon SE, Gregg JA, Baggenstoss AH, Bartholomew LG. Jaundice associated with bacteremia. Arch Int Med 1969; 124: 611-614.

31. Gourley GR, Chesney PJ, Davis JP, Odell GB. Acute cholestasis in patients with toxic shock syndrome. Gastroenterology 1981; 81: 928-931.

32. McGinty MP, Stewart RM, Fabian MJ et al. Gammascintigraphy and early hepatocellular dysfunction during posttraumatic sepsis. Surgery 1994; 116: 535-543.

33. Baue AE. Nutrition and metabolism in sepsis and multisystem organ failure. Surgical Clinics North Am 1991; 71: 549-565.

34. Függer R, Götzinger B, Gebhard B et al. Abdominelle Sepsis: Relaparotomie geplant und "on demand". In: *Intraabdominelle Sepsis.* Köckerling F, Hohenberger W, Teichmann W, eds. Heidelberg, Leipzig: Johann Ambrosius Barth Verlag, 1996; 175-180.

35. Rădulescu D: Patologia chirurgicală a peritoneului. In: *Tratat de patologie chirurgicală.* Proca E Bucureşti Editura medicala 1986; 466-520.

36. Gheorghe L, Gheorghe C. Tuberculoza peritoneală. In: Popescu I, Vasilescu C, eds. Bucureşti: Editura Celsius, 1998; 77-83.

37. Bouma BJ, Tytgat KM, Schipper HG, Kager PA. Be aware of abdominal tuberculosis. Neth.J.Med. 1997; 51: 119-122.

38. Ortona L, Federico G. Pulmonary and extrapulmonary tuberculosis. Rays. 1998; 23: 64-77.

39. Paull AE, OReilly MA, Stanley PA. Disseminated tuberculosis: still a diagnostic challenge. Med.J.Aust. 1999; 170: 482-485.

40. Lal N, Soto WV. Peritoneal tuberculosis: diagnostic options. Infect.Dis.Obstet.Gynecol. 1999; 7: 244-247.

41. McLaughlin S, Jones T, Pitcher M, Evans P. Laparoscopic diagnosis of abdominal tuberculosis. Aust. N.Z.J. Surg. 1998; 68: 599-601.

42.Bukharie H. Paradoxical response to anti-tuberculous drugs: resolution with corticosteroid therapy. Scand.J.Infect. Dis. 2000.; 32.(1.):96.-7. 32: 96-97.

43. Haas DW. Is adjunctive corticosteroid therapy indicated during tuberculous peritonitis ? [editorial; comment]. Clin.Infect.Dis. 1998; 27: 57-58.

44. Solomkin JS, Wittmann DH, West MA, Barie PS. Intraabdominal Infections. Tuberculous peritonitis. In: *Principles of Surgery.* Schwartz SI, ed. New York: McGraw Hill, 1999; 1532

45.Daya D, McCaughey WT. Pathology of the peritoneum: a review of selected topics. Semin. Diagn. Pathol. 1991; 8: 277-289.

46.Rush VW, Ginsberg RJ. Mesothelioma. In: *Principles of Surgery.* Schwartz SI, ed. New York: McGraw Hill, 1999; 708-709.

47. Chew S, Tham KF, Lim FK, Ratnam SS. Papillary serous carcinoma of the peritoneum. J.Obstet.Gynaecol. 1995; 21: 341-347.

48. Datta RV, Paty PB. Cystic mesothelioma of the peritoneum. Eur.J.Surg.Oncol. 1997; 23: 461-462.

49. Raileanu R. Bolile peritoneului. Iaşi: Editura Junimea 1984.

50. Kozar RA, Roslyn JJ. The appendix. Mucocele. In: *Principles of Surgery.* Schwartz SI, ed. New York: McGraw Hill, 1999; 1393

51. Mulvany N, Ooi K. Pseudomyxoma peritonei: a cytohistopathologic study of nine cases. Diagn.Cytopathol. 1996; 15: 144-150.

52. Ionescu M, Diculescu M, Ciurea S, et al. Pseudomyxoma peritonei of appendiceal origin. Annals of Fundeni Hospital 1999; 4: 85-89.

53. Sutton GP, Rogers RE, Hurd WW Endometriosis. In: *Principles of Surgery.* Schwartz SI, ed. New York: McGraw Hill, 1999; 1841-1842.

54. Vinatier D, Dufour P, Leroy JL. The mechanisms of endometriosis. Rev.Prat. 1999; 49: 254-257.

55. Schindler AE, Bühler K, Lübben G, Kienle E. What is the value of combined surgical-hormonal therapy of endometriosis management ? Zentralbl.Gynakol. 1998; 120: 183-190.

56. Burlui D, Rosca M. Chirurgia chistului hidatic hepatic. București: Editura Medicală, 1977.

57. Wallwiener D, Meyer A, Bastert G. Adhesion formation of the parietal and visceral peritoneum: an explanation for the controversy on the use of autologous and alloplastic barriers ? Fertil.Steril. 1998; 69: 132-137.

BOLILE MEZENTERULUI ȘI ALE EPIPLONULUI

Mircea Diculescu

Afecțiunile primitive ale mezenterului și epiplonului sunt în general afecțiuni rare, cu o simptomatologie polimorfă, al căror diagnostic survine de obicei tardiv și nu rareori doar prin investigații chirurgicale cu suport histopatologic.

Deși multe dintre ele sunt „benigne" din punctul de vedere al proliferării celulare, evoluția lor poate fi gravă prin zona de intersecție vasculară și digestivă pe care o interesează sau chiar prin dimensiunea problemelor în contextul diagnosticului tardiv.

Intercsarea mezenterului și a epiplonului în afectarea organelor învecinate este relativ frecventă. Ea urmează de obicei cursul evolutiv al afecțiunii de bază. Nu ne vom referi în acest capitol la astfel de patologie.

De asemenea, patologia vasculară mezenterică nu va fi abordată decât sumar, ca accepțiune a leziunilor vasculare strict epiploice; tulburările vascularizației mezenterice cu răsunet asupra organelor irigate fac subiectul discuțiilor la capitolele respective de patologie digestivă.

Patologia mezenterului și a epiplonului cuprinde:

- paniculita mezenterică și mezenterita retractilă;
- inflamațiile granulomatoase ale mezenterului și omentului;
- chisturile mezenterice și epiploice;
- tumorile desmoide mezenterice sau fibromatoza mezenterică;
- tumorile benigne și maligne primitive și secundare ale mezenterului și epiplonului;
- leziunile granulomatoase epiploice.

Paniculita mezenterică și mezenterita retractilă

Cadru nosologic

Paniculita mezenterică sau lipodistrofia mezenterică, precum și stadiul ei avansat – mezenterita sclerozantă sau mezenterita retractilă – reprezintă afecțiuni rare mezenterice, caracterizate printr-un proces inflamator cronic nespecific ce interesează rădăcina mezenterului și formează o leziune de aspect lipomatos (1).

Deși aspectul evolutiv este de multe ori de afecțiune malignă, totuși procesul este benign (2).

Etiopatogeneză

La ora actuală nu se cunosc agenții etiologici ai acestei afecțiuni, nici cauzele formei generalizate (boală Weber Christian).

Sunt incriminate diverse mecanisme patogenice: traumatisme, infecții, ischemie, dar nu există dovezi certe. Probabil că în realitate sunt o multitudine de agenți etiologici față de care răspunsul este organizarea lipomatoasă la nivelul mezenterului.

Un studiu recent incriminează atenololul în patogeneza paniculitei mezenterice (3).

Vârsta medie de apariție este în jur de 50 de ani, iar raportul bărbați – femei este de 2 la 1.

Morfopatologie

Din punct de vedere anatomopatologic aspectul este al unei mase tumorale unice sau multiple la

rădăcina mezenterului, cu conținut grăsos și, eventual, necroză consecutivă.

Din punct de vedere histopatologic, se pun în evidență macrofage încărcate cu lipide, inflamație xantogranulomatoasă, cu histiocite, limfocite și celule gigante (4).

Aspectul histopatologic pretează la diagnostic diferențial cu limfomul sau cu boala Whipple.

Tablou clinic

Simptomatologia este de obicei polimorfă. Formele incipiente se pot manifesta prin greață, astenie, dureri abdominale colicative. Formele avansate se manifestă ca o boală gravă, cu scădere ponderală, greață, vărsături, diaree, alternând cu constipație.

Examenul obiectiv este de obicei pozitiv doar în formele avansate, când pacientul prezintă semne de abdomen acut sau se palpează o formațiune tumorală abdominală sau transmisia pulsațiilor aortei.

Aspectul mimează adesea o tumoare pancreatică, ce se dovedește ulterior a fi mezenterită sclerozantă (5).

Explorări diagnostice

Pe primul plan în diagnosticul de laborator al paniculitei mezenterice stau examinările imagistice. Examenul ecografic abdominal nu este sugestiv decât la formațiuni relativ mari și bine evidențiate. Ecostructura țesutului grăsos este caracteristică (6).

Examenul computer-tomograf și rezonanța magnetică nucleară pot face precizări utile. Uneori, angiografia mezenterică poate aduce informații, dar acestea sunt nespecifice (4).

În afara complicațiilor, probele hematologice și biochimice sunt normale. Nu se cunosc în prezent markeri imunoserologici, astfel încât diagnosticul se face de multe ori în urma laparoscopiei sau laparotomiei cu examen histopatologic (7).

Forme clinice

Sunt recunoscute două forme clinice evolutive. Progresia procesului inflamator poate face trecerea de la paniculită la mezenterita retractilă, prin constituirea unui proces fibros retractil, eventual cu pseudochisturi generate de necroza grăsoasă.

Evoluție, complicații, prognostic

În evoluția paniculitei mezenterice, procesul inflamator și ulterior fibros poate implica vasele mezenterului, cu ischemie consecutivă sau obstrucție limfatică, ori anse digestive cu sindroame suboclu-zive sau ocluzie propriu-zisă.

La rândul lor, aceste fenomene se pot complica cu ascită, malabsorbție lipidică și pierderi proteinice enterale.

Sunt citate în literatură cazuri de asociere cu afecțiuni maligne, de exemplu cu adenocarcinomul de ovar (8).

Evoluția spre fibroză poate duce în final la calcificări mezenterice secundare (9).

Uneori, boala se poate complica precum o tumoare malignă, cu infiltrarea unor structuri adiacente, de exemplu vezica urinară (10).

Prognosticul este evident mai favorabil decât al unei mase tumorale maligne. Totuși, complicațiile sunt redutabile și soluțiile terapeutice, chiar chirurgicale în stadiile avansate, sunt limitate.

Tratament

Tratamentul medical este încă nesatisfăcător. Se încearcă medicație imunomodulatoare sau corticoterapie cu rezultate variabile.

Mazure și colab. raportează în 1998 rezultate cu progestative orale (11).

Soluția pentru formele avansate este de obicei chirurgicală deschisă sau laparoscopică (12).

Inflamațiile granulomatoase ale mezenterului

Procesele inflamatorii granulomatoase ale mezenterului sunt foarte rare. Cu totul excepțional, aceste granuloame se găsesc exclusiv la nivelul mezenterului, fiind de obicei expresia locală a unor boli sistemice.

Etiologia acestor afecțiuni este de obicei infecțioasă, bacilară sau micotică. Foarte rar, afecțiuni granulomatoase sistemice, ca sarcoidoza, pot interesa mezenterul.

Clinica este dominată de boala de bază, de obicei consumptivă. Imagistica arată, din punct de vedere ecografic sau CT, multiple mase abdominale sau ganglionare, ridicând suspiciunea de carcinomatoză sau limfom (2).

Singurul diagnostic este cel al afecțiunii de bază, care de multe ori nu se poate pune decât laparoscopic sau intraoperator, prin prelevarea de biopsii sau culturi pe medii specifice (12).

Complicațiile sunt cele ale afecțiunii sistemice, iar tratamentul este specific.

Prognosticul, în cazul diagnosticului relativ precoce, poate fi favorabil.

Chisturile mezenterului și ale epiplonului

Cadru nosologic

Chisturile mezenterice și omentale sunt colecții lichidiene cu pereți proprii, localizate la nivelul mezenterului și epiplonului. Etiologia lor este destul de variată, majoritatea pretând la diagnosticul diferențial cu tumorile solide ale mezenterului.

Afecțiunea este rară. Sunt citate cifre ale incidenței ce variază între 1/100.000 adulți și 1/20.000 la copii (13,14).

Un studiu australian recent, efectuat pe 820 de cazuri raportate din 1507 (!), afirmă 1/100 – 250.000 internări în spital (15).

Etiopatogeneză

Etiologia acestor chisturi este neclară. Structura lor este variată, dar cele mai frecvente sunt cele limfangiomatoase. Cele nonlimfangiomatoase pot fi chisturi enterale, mezoteliale sau pseudochisturi nonpancreatice.

Chisturile limfangiomatoase, prin apartenența lor la sistemul limfatic, au tendința firească de creștere. Celelalte evoluează variabil.

Tablou clinic

Tabloul clinic este de multe ori nespecific și variabil: de la chisturi asimptomatice („găselnițe ecografice"), la forme ce se manifestă cu greață, vărsături, dureri abdominale colicative, mergând până la aspectul unui abdomen acut chirurgical (16).

În unele cazuri, pseudochisturile pot mima apendicita acută, pot determina ocluzie intestinală (17) sau se prezintă chiar ca o „hernie inghinală" (18).

În fine, chisturile gigante pot preta, din punct de vedere clinic, la diagnosticul diferențial cu ascita sub tensiune sau cu tumori abdominale (19,20).

Explorări diagnostice

Diagnosticul paraclinic al chisturilor mezenterice este eminamente imagistic. Ultrasonografia abdominală este examinarea de primă intenție (21).

Ecostructura formațiunilor chistice este ușor de evidențiat ecografic. Dificultățile apar pentru stabilirea apartenenței exacte la structurile mezenterice sau epiploice (22).

Examinările radiologice pe gol exclud complicații, dar sunt rareori utile. Mult mai precisă este examinarea computer-tomografică, care relevă totodată și lipsa de încărcare la substanța de contrast (23).

Explorările hematologice și biochimice sunt de obicei normale. Ele evidențiază prezența unor complicații (12).

Forme clinice

Nu sunt descrise la ora actuală forme clinice constituite. Singurele particularități le reprezintă chisturile mezenterice și omentale la copii, unde de altfel și incidența este mai crescută (24,25). Sunt diferențiate histologic și evolutiv chisturile limfatice și nonlimfangiomatoase, dar caracterele lor nu sunt foarte bine conturate (26,27).

Excepțional, sunt citate în literatură cazuri de chisturi Mulleriene (28).

Totuși, cele mai frecvente chisturi mezenterice sunt cele limfangiomatoase, acestea reprezentând până la 7% din totalitatea chisturilor abdominale (29).

Tot anecdotic mai sunt citate și chisturi chiloase în relație cu jejunul (30).

Evoluție, complicații, prognostic

Evoluția chisturilor limfangiectatice este spre creștere progresivă, cu complicații compresive asupra organelor adiacente și cu simptomatologie zgomotoasă (4). Cele mai frecvente complicații ale acestor chisturi sunt rupturile lor cu deversarea conținutului în cavitatea peritoneală sau în retroperitoneu (31).

Sunt citate foarte rar și malignizări ale chisturilor (32).

Tratament

Tratamentul chisturilor mezenterice și omentale este eminamente chirurgical. La ora actuală nu se cunosc soluții nonchirurgicale de rezolvare a acestora (33,34,35).

Abordarea lor modernă nu mai este prin chirurgia deschisă, ci în majoritatea situațiilor prin chirurgia laparoscopică (36).

Situațiile excepționale oferă soluții deosebite chirurgicale, de exemplu abordarea retroperitoneoscopică (37).

La ora actuală, perfecționarea tehnicilor laparoscopice permite abordarea complexă a diferitelor chisturi mezenterice și extramezenterice (38,39,40).

Tumorile desmoide mezenterice și fibromatoza mezenterică

Cadru nosologic

Tumorile desmoide mezenterice sau fibromatoza mezenterică reprezintă proliferări benigne

noninflamatorii de țesut fibros la nivelul mezenterului sau al peretelui pelvisului (41).

De cele mai multe ori, la o tumoare desmoidă mare nu poate fi decelată localizarea inițială (42).

Există două forme de tumori desmoide mezenterice: cele primitive și cele asociate sindromului Gardner, respectiv polipozei adenomatoase familiale (43).

Etiopatogeneză

Etiopatogeneza tumorilor desmoide nu este cunoscută. Nu este clar precizat care este factorul declanșator care antrenează proliferarea fibroasă benignă la nivelul mezenterului (4).

Un element declanșator ar putea fi traumatismul, respectiv traumatismul chirurgical, deoarece sunt citate tumori desmoide ce par a fi secundare unei colectomii (44).

Asocierea tumorilor desmoide cu boala Crohn pare să fie întâmplătoare sau cel mult legată de actul operator (45).

Cheia înțelegerii etiopatogenezei tumorilor desmoide este relația dintre acestea și polipoza adenomatoasă familială (46).

Se consideră că aproximativ 8% dintre tumorile desmoide din sindromul Gardner au localizare mezenterică, majoritatea fiind subcutanate (4).

Mutația în gena APC, care determină apariția polipozei adenomatoase familiale, a fost regăsită și în tumorile desmoide și se presupune că ar determina și proliferarea fibroblastică, așa cum determină proliferarea adenomatoasă colonică (47).

Totuși, nu se regăsesc astfel de mutații și în tumorile desmoide solitare, fapt ce presupune un mecanism multifactorial etiopatogenetic.

Morfopatologie

Din punct de vedere anatomopatologic, tumorile desmoide mezenterice se prezintă ca mase abdominale imprecis conturate, neîncapsulate, care infiltrează musculatura și fasciile adiacente.

Aceste structuri fibroase, fiind benigne, nu metastazează niciodată, dar pot să apară din orice zone musculoaponevrotice (4).

La nivelul mezenterului se pot localiza în orice regiune atât în mezenterul intestinului gros, cât și al intestinului subțire (49).

Din punct de vedere histopatologic, conțin fibroblaști bine diferențiați uneori asociați cu miofibroblaști și structuri colagenice centrale. Mitozele sunt rare și atipiile excepționale, dezvoltarea malignă făcându-se spre fibrosarcoame.

Tablou clinic

Clinica fibromatozei mezenterice este variabilă, în funcție de localizarea și de întinderea formațiunii pseudotumorale.

Formele incipiente sunt aproape totdeauna asimptomatice. Chiar tumori mari pot fi decelate întâmplător ca mase abdominale silențioase (12).

Dimensiunea formațiunilor poate fi impresionantă, unele atingând 12 kg și un diametru de 50 cm, ocupând întreg abdomenul (49).

Caracterul infiltrativ al tumorii poate să creeze probleme de diagnostic cu formațiuni tumorale de segment digestiv adiacent. Este citat în literatură cazul unei tumori desmoide cu aspect de megaduoden (50).

Alteori, infiltrarea perigastrică sugerează aspectul unui limfom gastric sau al linitei plastice (51).

În fine, nu de puține ori, clinica susține diagnosticul unei tumori maligne, care prin localizările multiple sugerează o neoplazie metastazată (52).

Explorări diagnostice

Explorările imagistice sunt cele mai sugestive. Ecografia abdominală decelează însă îndeosebi tumorile mari, deoarece limitele imprecise și ecostructura tumorilor nu permit o bună imagine ultrasonografică (54).

Explorarea prin tomografie computerizată poate fi mai sugestivă decât ecografia abdominală.

În mod paradoxal, explorări indirecte pot sugera sediul leziunii, dar nu și tipul lor. Astfel un examen tranzit baritat poate sugera aspectul descris de linită plastică sau de tumoare duodenală, iar urografia poate evidenția elemente compresive ureterale (54).

Fibromatoza mezentrică necomplicată are rareori expresie în tabloul hematologic sau biochimic sangvin. Nu există la ora actuală nici markeri imunoserologici de expresie a acestei afecțiuni.

Markerii fibrogenezei, utilizați în ciroza hepatică cu efecte discutabile, nu au nici aici un rol important diagnostic sau de diferențiere cu alte afecțiuni.

Evoluție, complicații, prognostic

Fibromatoza mezenterică are o tendință firească de a se dezvolta și extinde în structurile adiacente. Din aceasta rezidă complicațiile posibile, care constau în fenomene compresive pe organele tubului digestiv cu subocluzii sau ocluzii.

Pot să apară compresii vasculare, cu simptomatologie asociată în alte regiuni ale tubului digestiv,

sau compresii pe arborele urinar cu fenomene asociate.

Prognosticul fibromatozei mezenterice este în general benign, dacă nu survin complicații și dacă diagnosticul este pus precoce (4).

Tratament

Tratamentul de elecție este, evident, cel chirurgical. Spre deosebire de alte formațiuni chistice sau tumorale mezenterice, chirurgia laparoscopică nu poate rezolva întotdeauna tumoarea, fiind de multe ori necesară intervenția deschisă (55).

La ora actuală se încearcă o serie de soluții terapeutice nonchirurgicale.

Încercările efectuate cu agenți citostatici (doxorubicină) sau cu corticosteroizi sunt încă neconcludente.

Alte tentative terapeutice au fost efectuate cu medicație hormonală, respectiv antiestrogeni. Studiile *in vitro* au încurajat utilizarea acestei medicații, iar încercările clinice au confirmat rezultate bune cu tamoxifen și, mai recent, cu toremifen (56,57).

Pornindu-se de la premiza asocierii cu adenoamele colonice, s-au utilizat antiinflamatoarele nonsteroidiene de tipul sulindacului. Sunt citate în literatură cazuri de remisiune completă a tumorii sub tratamentul cu sulindac (58).

Tumorile mezenterului și ale epiplonului

Cadru nosologic

Tumorile solide primare ale mezenterului și omentului provin din structuri native ale acestor zone, respectiv fibroame, leiomioame, tumori vasculare și de țesut nervos, cu corespondentul lor malign.

Nu sunt incluse aici tumorile metastatice peritoneale sau omentale, care sunt de departe cele mai frecvente tumori la acest nivel. De asemenea, nu sunt incluse determinări locale ale unor neoplazii sistemice, de exemplu limfoamele (4).

Studiile efectuate pe astfel de tumori sunt destul de rare. Seriile examinate sunt relativ mici, cu semnificație statistică redusă. Merită citate două studii, unul efectuat la Universitatea Columbia, pe o serie de 24 de astfel de tumori descoperite într-o perioadă de 55 de ani, și unul efectual la Spitalul Fundeni pe 68 de tumori operate într-o perioadă de 23 de ani (59).

Etiopatogeneză

Etiologia tumorilor benigne și maligne mezenterice și epiploice este practic necunoscută; mai mult, într-o zonă cu relativ puține relații cu mediul ambiant, este foarte greu de incriminat un agent exterior, și poate din această cauză și raritatea leziunilor.

Ar putea fi incriminați factori genetici sau imuni, dar până la ora actuală nu există dovezi în acest sens. Un studiu relativ recent încearcă să pună în evidență expresia antigenului CD 34 la tumorile stromale și mezenterice (60).

Există la ora actuală studii care arată legătura imunohistochimic dovedită între celulele primitive tumorale musculare netede de la nivelul mezenterului și epiplonului cu celulele stromale gastrointestinale (GSIT), care sunt pozitive pentru CD 117 (61).

Studii efectuate pe șoareci transgenici pun în evidență posibile legături cu infecții virale, de exemplu polyomavirusurile umane, ca agent etiologic al tumorilor mezenterice nediferențiate (62).

Un alt model animal subliniază rolul hialuronanului la situsurile de atașare la mezenter a celulelor tumorale CD 44 pozitive (63).

Mecanismul de dezvoltare tumorală este favorizat de producția de către celulele tumorale a diverși factori de stimulare a dezvoltării tumorale, de exemplu secreția de către liposarcomul mezenteric a *Granulocyte Colony Stimulating Factor* (G-CSF) (64).

Există la ora actuală dovezi asupra modificărilor genetice la nivelul cromozomului 8 în lipoblastomul mezenteric (65).

Morfopatologie

Aspectul anatomopatologic al tumorilor omentului și mezenterului diferă foarte mult, în funcție de benignitatea/malignitatea tumorii, de tipul histologic și de stadiul evolutiv (66).

Din punct de vedere histopatologic, tumorile solide ale omentului sunt leiomioamele (cele mai frecvente), urmate de hemangiopericitoame, neurofibroame, lipoame, mixoame. Variantele maligne sunt: leiomiosarcom, liposarcom, fibrosarcom și chiar rhabdomiosarcom.

Tumorile mezenterice pot fi, din punct de vedere histologic, lipoame, xantogranuloame, hemangiopericitoame, leiomioame și, din nou, neurofibroame cu variantele lor maligne (4).

Tablou clinic

Clinica tumorilor primitive ale omentului și uneori ale mezenterului este dominată de palparea unei mase tumorale abdominale, care poate atinge dimensiuni mari.

Uneori, la debut se asociază cu fenomene nespecifice, de exemplu greață, vărsături, dureri abdominale. În final, complicațiile acestor tumori pot fi mai expresive sub aspect clinic chiar decât afecțiunea de bază, fapt ce se întâlnește de exemplu în cazul ascitei secundare procesului tumoral sau al fenomenelor compresive vasculare.

Explorări diagnostice

Dintre explorările paraclinice de primă linie, ultrasonografia abdominală poate oferi informații importante despre sediul, dimensiunile și ecostructura tumorală.

Tot ecografic, se poate ghida puncția biopsie pentru examenul histopatologic.

Examenul computer-tomograf și rezonanța magnetică nucleară pot și ele să ofere detalii structurale, precum și detalii de vascularizație tumorală.

Arteriografia selectivă de mezenterică superioară și inferioară poate să indice vascularizația tumorii, precum și impactul dezvoltării tumorale asupra circulației mezenterice adiacente, ce explică sindroamele de ischemie, secundare compresiei.

Examinările radiologice clasice, cu sau fără substanță de contrast, nu oferă decât informații despre organele care sunt comprimate (extrinsec) de masele tumorale.

Probele hematologice și biochimice sunt nemodificate sau atestă prezența complicațiilor.

Nu există la ora actuală markeri imunoserologici sugestivi pentru tumori mezenterice sau epiploice.

Forme clinice

Formele clinice sunt definite de caracteristicile diferitelor forme histologice ale tumorilor.

Astfel, tumorile carcinoide vor avea caracterele bioumorale și sistemice binecunoscute (66,67,68).

Neurofibroamele pot apărea în cadrul unei neurofibromatoze von Recklinghausen (69,70).

Schwanomul mezenteric este o tumoare foarte rară, ce a putut fi identificată doar prin examen computer-tomograf amplificat cu gadolinium DTPA (71) sau prin rezonanță magnetică nucleară (72).

Tumorile fibroase solitare pot fi detectate imunohistochimic doar prin reacția la vimentină, nu și prin reacția la citocheratine și CD 34 (73).

Mielolipomul este altă formă histologică de tumoare mezenterică foarte rară, care nu a putut fi diagnosticată decât prin puncție aspirativă cu ac fin (74).

Forme clinice particulare pot îmbrăca tumori cu origine în structuri genitale (75), celule limfomatoase T (76) sau teratoame (77).

Aceste situații sunt distincte față de localizările metastatice mezenterice ale unor tumori de origine extraperitoneală, de exemplu tumoarea Wilms (78).

Tumorile dendritice foliculare sunt, de asemenea, rarități ca localizare mezenterică și pot fi identificate folosind markeri imunohistochimici ca CD 21 și CD 35 (79).

Forme clinice particulare pot determina tumori gigante, ca leiomiosarcoamele (80).

De asemenea, embolii tumorali pot determina o patologie abdominală ischemică particulară (81).

Limfangioamele sunt descrise la capitolul de tumori chistice epiploice și mezenterice (82,83).

Evoluție, complicații, prognostic

Evoluția tumorilor mezentero-omentale este foarte diferită, în funcție de benignitatea sau de malignitatea tumorilor, precum și de structura lor histologică și de poziția și raporturile cu organele vecine.

Complicațiile sunt de ordin infecțios, compresie vasculară și compresie pe organele tubului digestiv. Torsiunea acestor tumori poate să antreneze o simptomatologie acută.

Prognosticul este variabil, în funcție de tipul histologic și de precocitatea diagnosticului. Din păcate, tumorile, având un spațiu de dezvoltare liber, sunt scutite de simptomatologie evidentă clinic în stadii precoce și sunt de obicei diagnosticate tardiv, sub forma unei mase tumorale pe care, uneori, pacientul și-o autopalpează (81).

Tratament

Tratamentul tumorilor mezenterului și epiplonului este chirurgical. Decelarea lor precoce sau în stadiul lor benign este esențială.

La detectarea unei mase tumorale abdominale gigante, diagnosticul este facil, dar intervenția chirurgicală este tardivă uneori.

S-au făcut încercări terapeutice izolate de tratament medical al acestor tumori, dar sărăcia cazurilor și multitudinea de forme histologice au împiedicat constituirea de trialuri terapeutice.

Radioterapia abdominală pentru astfel de tumori are rezultate îndoielnice și efecte secundare redutabile, datorate iradierii intestinului și a pancreasului.

Leziunile vasculare ale mezenterului și epiplonului

Leziunile vasculare propriu-zise ale mezenterului au implicații directe în patologia de tub digestiv

cu manifestări complexe, dintre care citām doar infarctul mezenteric şi ischemia mezenterică cronică. Această patologie este tratată în alte capitole.

Etiopatogeneză

Mecanismele etiopatogenice ce produc leziuni vasculare la nivelul omentului sunt diverse. Ele cuprind vasculite, infecţii, traumatisme, torsiuni, compresii sau fenomene degenerative de tip aterosclerotic (4).

Morfopatologie

Leziunea histologică vasculară propriu-zisă este diferită, în funcţie de mecanismul etiopatogenic.

Stadiul final al leziunii epiploice depinde de tipul de ischemie (acută sau cronică), de durata ei şi de multitudinea şi diametrul vaselor afectate de procesul respectiv.

Tablou clinic

Clinica este dominată de durerea abdominală de tip vascular, dar fără legătură cu ingestia de alimente atât de tipică, precum în ischemia mezenterică cu care uneori se poate asocia (12).

Uneori pot fi auscultate sufluri vasculare abdominale. Se pot întâlni simptome nespecifice, ca greţuri, vărsături, anorexie.

Hemoragia, produsă prin leziunea vaselor de la nivelul epiplonului, este pe cât de rară pe atât de greu de diagnosticat. Paloarea, tahicardia şi hipotensiunea arterială sunt singurele elemente sugestive ale unei hemoragii interne ce nu se exteriorizează. În aceste circumstanţe, lipsa unui diagnostic precis poate duce la instalarea şocului hemoragic. Din fericire, asemenea situaţii sunt extrem de rare.

Explorări diagnostice

Explorările imagistice de rutină nu sunt folositoare decât în cazul în care se constituie – ca urmare a necrozei epiplonului – colecţii abdominale.

Explorarea imagistică ar trebui să fie utilă; angiografia selectivă este pozitivă în cazul unor leziuni hemoragice importante.

Explorările hematologice pot da informaţii în legătură cu o eventuală hemoragie epiploică, iar în cazul unei torsiuni epiploice se poate constata apariţia leucocitozei.

Explorările biochimice nu sunt utile decât în cazul unor leziuni asociate sau al unor complicaţii.

Examinările endoscopice şi radiologia clasică sunt utile pentru excluderea altor afecţiuni cu simptomatologie asemănătoare.

Evoluţie, complicaţii, prognostic

Evoluţia este dependentă de importanţa vasului lezat şi de precocitatea diagnosticului.

Contextul unui traumatism abdominal sau al unui efort abdominal extrem de intens poate să sugereze diagnosticul, înaintea apariţiei complicaţiilor.

Prognosticul este de obicei favorabil, întrucât chiar şi excizia unei părţi sau a întregului epiplon are o bună toleranţă.

Tratament

Tratamentul medical nu are rezultate satisfăcătoare, nu sunt citate trialuri în literatură.

Terapia chirurgicală este de elecţie, ea fiind de obicei salutară şi satisfăcătoare ca rezultate pe termen lung.

Bibliografie

1. Parra-Davila E, Mc Kenney M, Sleeman D et al. Mezenteric panniculitis: case report and literature review. Am. Surg 1998; 64 (8): 768 – 71.

2. Munoz-Juarez M, Luque de Leon E, Moreno-Paquentin E et al. Sclerosing mesenteritis: a disease of malignant appearance. Rev. Gastroenterol Mex, 1998; 63 (4): 224 – 30.

3. Fragasso G, Ciboddo G, Pagnotta P, Chierchia SL. Septal panniculitis induced by atenolol – a case report. Angiology, 1998; 49 (6): 499 –502.

4. Beauchamp D, O'Brien Peeler M. Diseases of the mesentery and omentum. In Yamada T. *Textbook of Gastroenterology* 3rd edition, Lippincott Williams & Wilkins, Philadelphia 1998.

5. Sheik R, Prindiville T, Arenson D, Ruebner B. Sclerosing mesenteritis seen clinically as pancreatic pseudotumor: two cases and a review. Pancreas 1999; 18 (3): 316-21.

6. Sabate J, Torrubia S, Maideu J et al. Sclerosing mesenteritis: image findings in 17 patients. Am J Roentgenol 1999; 172 (3):625- 9.

7. Phillips R, Carr R, Preston R et al. Sclerosing mesenteritis involving the pancreas: two cases of a rare cause of abdominal mass mimicking malignancy. Eur J Gastroenterol Hepatol 1999; 11 (11): 1323 – 9.

8. La Fianza A, Alberici E, Di Maggio E, Preda L. Multiple nodular metastases in mesenteric panniculitis by uterine papillary serous adenocarcinoma: CT appearance of a case. Clin Imaging 1999; 23 (2): 90 – 3.

9. Hemaidan A, Vanegas F, Alvarez O, Arroyo M. Mesenteric lypodistrophy with fever of unknown origin and mesenteric calcifications. South Med J. 1999; 92 (5). 513 – 6.

10. Gonzales Sanz G, Sanz Velez J, Garcia Omedes A, Abascal Agoreta J et al. Blader infiltration of mesenteric paniculitis. Actas Urol Esp, 1998; 22 (9): 781-4.

11. Mazure R, Fernandez Marty P, Nibveloni S et al. Succesful treatment of retractile mesenteritis with oral progesterone. Gastroenterology 1998; 114 (6). 1313 – 7.

12. Feldman M, Scharschmidt B, Sleisenger M. Gastrointestinal and liver disease. 6-th ed, W.B. Saunders comp, Philadelphia 1999.

13. O' Brien M, Winter D, Lee G et al. Mesenteric cysts – a series of six cases with a review of the literature. Ir. J Med Sci, 1999; 168 (4): 233 –6.

14. Alwan M, Eid A, Alsharif I. Retroperitoneal and mesenteric cysts. Singapore Med J 1999; 40 (3): 264 –5.

15. Liew S, Glenn D, Storey D. Mesenteric cyst. Aust N Z J Surg 1994; 64 (11): 741-4.

16. Kligus M, Largiader F, Klotz H. Mesenteric cyst as the etiology of abdominal pain – a case report. Swiss Surg, 2000; 6 (1): 32 –5.

17. Mosca F, Straqualursi A, Latteri F et al. Clinical diagnostic and therapeutic consideration in a rare case of mesenteric cyst. G Chir, 1999; 20 (10): 419 – 23.

18. Mohanty S, Bal R, Maudar K. Mesenteric cyst – an unusual presentation – J Pediatr surg 1998; 33 (5): 792 – 3.

19. Caracino V, Barone C, Migliorato L. Mesenteric costs: ethiypathogenic and clinical considerations and a case report. Ann Ital Chir 1996; 67 (5): 693 – 6.

20. Zamir D, Yuchtman M, Amar M et al. Giant mesenteric cyst mimicking ascites. Harefuah 1996; 130 (10): 683 – 4.

21. Uchiyama S, Suzuki T, Imai S et al. Time-course ultrasonographic observation of a mesenteric pseudocyst of the sygmoid colon: report of a case. Surg Today 1997; 27 (3): 257 – 60.

22. Sato M, Ishida H, Konno K et al. Mesenteric cysts: sonographic findings. Abdom Imaging, 2000; 25 (3): 306-310.

23. Gissler H, Roos N. Peters P. Appearance forms of mesenteric cyst. A case report Radiology 1996; 36 (6): 503 –7.

24. Egozi E, Ricketts R. Mesenteric and omental cysts in children. Am Surg, 1997; 63 (3): 287 – 90.

25. Okur H, Kucukaydin M, Ozokutan B et al. Mesenteric, omental and retroperitoneal cysts in children. Eur J Surg 1997; 163 (9): 673 –7.

26. Fundaro S, Medici L, Perrone S, Natalini G. Cystic lymphangioma of the mesentery. A case of intestinal obstruction and a brief review of the literature. Minerva Chir, 1998; 53 (11): 939-42.

27. Colluccio G, Fusaro M, Ponzio S et al. Lymphatic cyst of the mesentery. Minerva Chir 1999; 54 (7-8): 519- 21.

28. Lee J, Song S, Park C, Kim B. Mullerian cyst of the mesentery and retroperitoneum: a case report and literature review. Pathol Int 1998; 48 (11): 902- 6.

29. Menecier D, Boucher E, Bey E et al. Mesenteric cystic lymphangioma. Presse Med 1999; 28 (12): 629-31.

30. Yasoshima T, Mukaiya M, Hirata K et al. A chilous cyst of the mesentery: report of a case. Surg Today 2000; 30 (2): 185-7.

31. Ulman I, Herek O, Oyok G et al. Traumatic rupture of mesenteric cyst: a life threatening complication of a rare lesion. Eur J Pediatr Surg 1995; 5 (4): 238 –9.

32. Bury T, Picolo V. Malignant transformation of benign mesenteric cyst. Am J Gastroenterol 1994; 89 (11): 2085-7.

33.Vu J, Thomas E, Spencer D. Laparoscopic management of mesenteric cyst. Am Surg 1999; 65 (3): 264-5.

34. Bretano L, Farcini P, de Castro Oderich G. Laparoscopic resection of a mesenteric cyst. Surg Laparosc Endosc 1998; 8 (5): 402-3.

35. Shimura H, Ueda J, Ogawa Y et al. Total excision of mesenteric cyst by laparoscopic surgery: report of two cases. Surg Laparosc Endosc 1997; 7 (2): 173 - 6.

36. Bosco L, Clerico G, Galetto P, Jon G. Laparoscopic approach excision mesenteric cyst. Minerva Chir 1997; 52 (11): 1355-8.

37. Horiuchi T, Shimomatsuiza T, Uchinami M. et al. Retroperitoneoscopic excision of a mesenteric cyst. J Laparoendosc Adv Surg Tech A 2000; 10 (1): 59 – 61.

38. Rosaldo R, Flores B, Medina P et al. Laparoscopic resection of a mesenteric cyst: presentation of a new case. J Laparoendosc Surg 1996; 6 (5): 353-5.

39. Shamiyeh A, Rieger R, Schrenk P, Wayand W. Role of laparoscopic surgery in treatment of mesenteric cysts. Surg Endosc, 199; 13 (9): 937 –9.

40. Heintz A, Junginger T. Laparoscopic surgery for hepatic splenic and mesenteric cysts. Dtsch Med Wochenschr 1995; 120 (7): 201 – 4.

41. Al Jadaan S, Al Rabeeah A. Mesenteric fibromatosis: case report and literature review. J. Pediatr Surg 1999; (7): 130 –2.

42. Sarihan H, Abes M, Yildiz K et al. Mesenteric fibromatosis. Eur J Pediatr Surg 1998; 8 (2): 107 –10.

43. De Toma G, Plocco M, Nicolanti V et al. Isolated mesenteric fibromatosis: A clinical case. G Chir 1999; 20 (5): 222- 4.

44. Moudumi S, Tazi Mokha K, Nouri M et al. Desmoid tumor of the mesentery secondary to colectomy. An exceptional cause of ureteric obstruction - Ann Urol 1999; 33 (6-7): 424 –7.

45. Slater G, Greenstein A. Mesenteric fibromatosis in Crohn's disease - J Clin Gastroenterol, 1996; 22 (2): 147 - 9.

46. Mao C, Huang Y, Howard J. Carcinoma of the ampula Vater and mesenteric fibromatosis (desmoid tumor) associated with Gardner's syndrome: problems in management. Pancreas 1995; 10 (3): 239 – 45.

47. Anthony T, Rodrigues Bias M, Weber T, Petrelli N. Desmoid tumors. J Am Coll Surg 1996;182: 369-5.

48. Yoshizumi K, Nagata Y, Tsuchida S et al. A case of spontaneous mesenteric fibromatosis occured from the mesentery of the small intestine. Nippon Geka Gakkai Zasshi 1995; 96 (5). 314 –7.

49. Cianchi F, Perigli G, Pucciani F et al. Giant mesenteric fibromatosis: a case report. Ann Ital Chir 1995; 66 (4): 531-5.

50. Chen Y, Tam K, Chen C et al. Case report: spontaneous isolated mesenteric fibromatosis presenting as megaduodenum. J Gastroenterol Hepatol 1998; 13 (4). 393 –6.

51. Gincherman Y, Langer J, Miller L. Concomitant sclerosing mesenteritis and inflammatory pseudotumor simulating gastric tumor or linitis plastica - J Surg Oncol 1995; 59 (2): 136-8.

52. Goda F, Matsushita K, Kuwabara H et al. Recurrent mesenteric desmoid tumors with multiple peritoneal disseminations: a case report and review of desmoid in Japan. Hepatogastroenterology, 1999; 46 (29): 2891 –3.

53. Maconi G, Cristaldi M, Vago L et al. Clinical ultrasonographic and tomographic features of the natural evolution of primary mesenteric fibromatosis: a case report. Hepatogastroenterology 1998; 45 (23): 1663 – 6.

54. Bruyere F, Barrat D, Peyrat L. et al Ureteral compression by mesenteric desmoid tumor. Report of 2 cases. Prog Urol, 1999; 9 (6): 111-2.

55. Halme L, Haglund C, Nordling S, Ahonen J. Large mesentery mass caused by a mesenteric desmoid tumour. Eur J Surg Oncol 1994; 20 (1). 69-72.

56. Maroy B. Desmoid tumor sensitive to tamoxifen. Presse Med, 1997; 26 (32): 1520 – 2.

57. Bus P, Verspaget H, van Krieken J et al. Treatment of mesenteric desmoid tumors with anti-oestrogenic agent toremifene: case histories and an overview of the literature. Eur J Gastroenterol Hepatol 1999; 11 (10): 1179 – 83.

58. D'Alteroche L, Benchellal Z, Salem N et al. Complete remission of a mesenteric fibromatosis after taking sulindac. Gastroenterol Clin Biol 1998; 22 (12): 1098 –101.

59. Vasilescu C, Popa C, Ionescu M. Primary solid tumors of the mesentery. Chirurgia 1995; 44 (4): 55 –64.

60. Monihan J, Carr N, Sobin L. CD 34 immunoexpression in stromal tumours of the gastrointestinal tract and in mesenteric fibromatosis. Histopathology 1994; 25 (5), 469 – 73.

61. Miettinen M, Monihan J, Sarlomo-Ricala M. et al. Gastrointestinal stromal tumors/smooth muscle (GSIT) primary in the omentum and mesentery: clinicopathologic and immunohistochemical study of 26 cases. Am J Surg Pathol 1999; 23 (9): 1109 –18.

62. Franks R, Rencic A, Gordon J et al. Formation of undifferentiated mesenteric tumor in transgenic mice expressing human neurotropyc polymavirus early protein. Oncogene 1996; 12 (12): 2573 –8.

63. Yeo T, Nagy J, Yeo K et al. Increased Hyaluronan at sites of attachment to mesentery by CD 44 positive mouse ovarian and breast tumor cells. Am J Pathol 1996; 148 (6): 1733-40.

64. Nakamura A, Tanaka S, Takayama H et al. A mesenteric liposarcoma with production of granulocyte colony stimulating factor. Intern Med 1998; 37 (10): 884 –90.

65. Francois A, Bodenant C, Rives N et al. Mesenteric lipoblastoma with changes in chromosome 8 use of cytogenetics in the diagnosis of adypocitic tumors in children. Ann Pathol 1997; 17 (6): 406 – 11.

66.Pantograg Brown L, Buetow P, Carr N et al. Calcification and fibrosis in mesenteric carcinoid tumor: CT finding and pathologic correlation. Am J Roentgenol 1995; 164(2). 387 – 91.

67. Strobbe L, D'Hondt E, Ramboer C et al. Ileal carcinoid tumors and intestinal ischemia. Hepatogastroenterology 1994; 41 (5). 499 – 502.

68. Wallace S, Ajani J, Charnsagavej C et al. Carcinoid tumors: imaging procedures and interventional radiology. World J Surg 1996; 20 (2): 147-56.

69. Yano K, Okamura T, Yoshida Y et al. Mesenteric neurofibroma with von Recklinghausen's disease: a case report. Hepatogastroenterology 1998; 45 (20): 456 – 8.

70. Kataria R, Bhatnagar V, Gupta S, Mitra D. Mesenteric neurofibroma in von Recklinghausen's disease. J Pediatr Surg 1997; 32 (1): 128 – 9.

71. Murakami R, Tajima H, Kobayashi Y et al. Mesenteric Schwannoma. Eur Radiol 1998; 8 (2): 277 – 9.

72. Ramboer K, Moons P, De Breuck Y et al. Benign mesenteric schwannoma: MRI findings. J Bellge Radiol 1998; 81 (1): 3 – 4.

73. Hardisson D, Limeres M, Jimenez-Hefernan J et al. Solitary fibrous tumor of the mesentery. Am J Gastroenterol, 1996; 1 (4): 810 – 1.

74. Bryan J, Sykes C, Garvin D. Fine needle biopsy of a mesenteric myelolypoma: a case report. Acta Cytol. 1996; 40 (3): 592 – 4.

75. Jones M, Clement P, Young R. Primary yolk sac tumors of the mesentery. A report of two cases. Am J Clin Pathol 1994; 101 (1): 42 (7).

76. Nishimura Y, Takenaka H, Yoshidoma K et al. Primary mesenteric tumor of adult T cell leukemia/lymphoma. report of a case. Surg Today; 1994; 24 (3): 263 –7.

77. Chiba T, Iwami D, Kikuchi Y. Mesenteric teratoma in an 8 month girl. J Pediatr Surg, 1995; 30 (1): 120.

78. Slasky B, Bar-Ziv J, Freeman A, Peylan- Ramu N. CT appearance of involvement of the peritoneum, mesentery and omentum in Wilm's tumor - Pediatr Radiol 1997; 27 (1).14 –7.

79. Moriki T, Takahashi T, Wada M et al. Follicular dendritic cell tumor of the mesentery. Pathol res Pract 1997, 193 (9): 629 – 39.

80. Harada N, Shimada Z, Inamura M et al. Huge leiomyosarcoma of the mesentery: a case report. Nippon Geka Hokan 1994; 63 (4): 155-60.

81. Duckworth C, Kolar B, Yoshida C, Slingluff C. Mesenteric tumor emboli manifested as reccurent abdominal pain. South Med J 1997; 90 (4): 419 – 22.

82.Tsuda K, Murakami T, Nakamura H et al. Lymphangioma of the mesentery and small intestine: a case report showing a solid tumor with a cystic component on US and CT. Radiat Med 1994; 12 (5). 241-3.

83. Seki H, Ueda T, Kasuza T et al. Lymphangioma of the jejunum and mesentery presenting with acute abdomen in an adult. J Gastroenterol0 1998; 33 (1): 107 – 11.

BOLI RETROPERITONEALE

Victor Tomulescu, Irinel Popescu

Spațiul retroperitoneal este virtual delimitat cranial de diafragm și coasta a XII-a, caudal de promontoriu și linia nenumită (strâmtoarea nenumită a bazinului), dorsal de coloana vertebrală și mușchii psoas, pătrat a lombelor și iliac (infero-extern). Ventral, acest spațiu este închis de peritoneul parietal dorsal și de zonele extraperitoneale ale ficatului, pancreasului, duodenului și splinei. Limita lui laterală este considerată fie marginea laterală a pătratului lombelor, fie limita dintre segmentul lateral și cel aponevrotic al mușchiului transvers.

Coloana vertebrală împarte spațiul retroperitoneal în două compartimente, drept și stâng, care comunică între ele pe linia mediană. Așa se explică de ce unele formațiuni apărute inițial într-unul dintre compartimentele retroperitoneale se pot extinde în cel opus sau, fiind de la început situate pe linia mediană, se dezvoltă concomitent de ambele părți ale coloanei vertebrale.

Cranial, spațiul este deschis spre mediastin prin orificiile diafragmatice, iar caudal se continuă la nivelul strâmtorii superioare a bazinului cu spațiul pelvisubperitoneal și sacrorectal. Ventral, spațiul retroperitoneal se prelungește cu spațiul properitoneal.

Spațiul retroperitoneal conține rinichii, ureterele, glandele suprarenale, porțiuni din sistemul nervos autonom și periferic, pancreasul, aorta abdominală, vena cavă inferioară, vasele spermatice sau ovariene, limfatice, limfoganglioni și câteva porțiuni din tractul intestinal, în special duodenul. De asemenea, spațiul retoperitoneal conține țesut gras, țesut conjunctiv și fascial.

Multitudinea de structuri conținute de retroperitoneu poate să determine o patologie variată, prezentată în capitolele ce tratează afecțiunile specifice organelor respective. Capitolul de față se va ocupa cu afecțiunile ceva mai rare care privesc spațiul retroperitoneal în ansamblu, respectiv fibroza retroperitoneală și tumorile retroperitoneale primitive.

Fibroza retroperitoneală

Fibroza retoperitoneală (idiopatică) este o inflamație nespecifică nesupurativă a țesutului fibroadipos, de cauză neprecizată, a cărei simptomatologie este determinată de strangularea graduală a structurilor tubulare din țesutul retroperitoneal. Se consideră că fibroza retroperitoneală reprezintă doar unul dintre aspectele localizate ale afecțiunii denumite „fibroză sistemică idiopatică".

Alte aspecte asemănătoare prezintă ca numitor comun fibroza inflamatorie, ce cuprinde țesutul adipos și areolar: tiroidita Riedel, fibroza mediastinală idiopatică, colangita sclerogenă, mezenterita retractilă, boala Peyronie.

Descrisă pentru prima dată ca „periureterita stenozantă" de urologul francez Albarran, în 1905, care descria ureteroliza efectuată pentru această afecțiune, a fost mult timp cunoscută ca sindromul Ormond, denumire căpătată după autorul englez care a prezentat pentru prima dată afecțiunea pe larg în literatura engleză de specialitate, în 1948 (1).

Etiopatogeneză

Termenul de „idiopatic" arată necunoaşterea clară a cauzelor ce determină apariţia acestei afecţiuni.

Ormond a fost cel care a suspicionat că urina extravazată ar putea determina o reacţie fibrotică la nivelul retroperitoneului.

Apariţia unei reacţii inflamatorii la nivelul limfaticelor şi al ţesutului perivascular retroperitoneal, secundare unei infecţii dezvoltate în altă parte a organismului, a fost explicaţia dată de Hackett şi ulterior creditată şi de Ormond.

Factorul infecţios, de data aceasta genitourinar cronic şi recurent cu limfangită, adenită şi periadenită retroperitoneală ascendentă, este considerat cauza etiologică de către Hache şi colab. (2).

În ultimul timp, evoluţia procesului inflamator cronic secundar arterosclerozei la fibroza retroperitoneală a fost studiat de o seamă de investigatori (3,4,5). Un răspuns inflamator specific având ca trigger lipidele oxidate (ceroida – LDLipoproteina oxidată), în zonele cu ateroscleroză cronică este una dintre explicaţiile recente ale etiologiei fibrozei retroperitoneale (periaortitei) observate la aceşti pacienţi.

Autoanticorpi la ceroidă au fost observaţi la pacienţii cu peraortită (4,5). Influxul masiv de celule inflamatorii amplifică răspunsul imun şi secretă substanţe (citokine, factori de creştere, factori de stimulare a fibroblaştilor) ce cresc proliferarea celulară şi fibroza (4,5).

Rapoartele despre apariţia de fibroză retroperitoneală la pacienţii consumatori de metisergide (medicament antiserotoninergic) şi reversabilitatea procesului fibrotic, odată cu încetarea consumului, au propus drept cauză a afecţiunii hipersensibilitatea la acest medicament. Alte medicamente asociate cu apariţia de fibroză retroperitoneală sunt ergotamina, hidralazina, metildopa, fenacetina sau betablocantele (6,7).

Existenţa unei cauze autoimune este sugerată şi de răspunsul impresionant al unor pacienţi la tratamentul cu imunosupresoare.

Morfopatologie

Apariţia macroscopică a fibrozei retroperitoneale este de obicei sub aspectul unei plăci albgălbui, de consistenţă lemnoasă, de ţesut fibros ce se întinde de-a lungul limfaticelor periaortice. În circa o treime din cazuri este bilaterală. Această placă, ce poate ajunge până la 12 cm, se întinde de la promomtoriul sacrului până la pediculii renali, acoperind lateral muşchii ileopsoaşi. Masa de fibroză este bine delimitată, dar nu încapsulată. Ea înconjură şi constrânge, stenozând în final organele regionale, fără să le invadeze. Au fost descrise forme regionale ce afectează doar ţesutul periureteral şi forme extensive ce afectează întreg retroperitoneul, cu stenoză ureterală, duodenală, coledociană şi pancreatică, şi chiar forme ce se extind în mediastin sau în rădăcina mezenterului.

Din punct de vedere microscopic, aspectul variază de la inflamator la neinflamator. Frecvent, zona laterală a masei de fibroză retoperitoneală este cu aspect inflamator, în timp ce zona centrală este cu aspect fibrotic. Existenţa cvasiconstantă a procesului inflamator a făcut pe unii autori să denumească procesul periaortită cronică (8,9). Cel mai exhaustiv studiu anatomopatologic a fost efectuat de Mitchinson şi Parums. Ei consideră că aspectul bogat inflamator al leziunilor pledează pentru patogeneza imunomediată a fibrozei retroperitoneale (10).

Tablou clinic. Explorări diagnostice

Fibroza retroperitoneală afectează cu preponderenţă sexul masculin (de 2,5 – 3 ori mai frecvent) în decada a cincea sau a şasea de viaţă. Manifestările clinice sunt legate de întinderea procesului, de structurile implicate şi de faza evolutivă a procesului de fibroză retroperitoneală.

Putem considera că fibroza retroperitoneală evoluează în trei faze:

- perioada de apariţie, legată sau nu de o cauză;
- perioada de evoluţie, în care atât celulele inflamatorii, cât şi procesul de fibroză înconjură organele retroperitoneale;
- perioada în care ţesutul fibrotic, contractându-se, practic sugrumă organele retroperitoneale, determinând leziuni importante.

Simptomele iniţiale sunt fruste şi nespecifice, dar primul lucru menţionat de pacient este invariabil durerea. Durerea este surdă, apărută insidios, având originea în flancuri sau lombe, cu iradiere în abdomenul inferior, organele genitale sau regiunea anterioară a coapsei. Unilaterală iniţial, ea poate deveni bilaterală odată cu extinderea procesului fibrotic. Poate fi însoţită de senzaţie de greaţă, anorexie, slabiciune generală şi scădere ponderală. De fapt, acestea sunt simptome ce se pot întâlni în toate fazele afecţiunii. În aproape o treime din cazuri se poate palpa o formaţiune tumorală abdominală sau pelvină, iar o anumită împăstare a acestor zone este observată chiar mai frecvent (11,12). VSH-ul crescut, leucocitoza şi febra moderată sunt semne cvasiconstante.

Simptomele legate de compresia organelor retroperitoneale tubulare apar mult mai târziu, de la o lună la doi ani de la apariţia primelor simptome, şi sunt expresia celei de a treia faze a procesului

de constricție a țesutului fibrotic. Cele mai afectate organe sunt aorta, vena cavă și ureterele. Cum aorta este foarte rezistentă la compresie, iar vena cavă are capacitatea de a-și dezvolta colaterale, ureterele sunt organele cele mai afectate și atât suferința, cât și complicațiile sunt legate de compresia acestora. Compresia ureterală apare în special în treimea inferioară a acestuia și se întâlnește cu o frecvență de 75-85%. În cele mai multe cazuri este vorba despre obstrucția funcțională, prin împiedicarea peristalticii de procesul de fibroză și nu de o stenozare propriu-zisă. Poliuria, disuria, febra, frisoanele apar secundar infecției urinare pe rinichi hidronefrotic. Evoluția ulterioară spre insuficiența renală cronică este regula.

Edemele membrelor inferioare, legate atât de constricția cavei, cât și de afectarea limfaticelor, pot apărea, iar sediul obstrucției, obiectivat prin flebografie, corespunde zonei de stenoză ureterală.

Insuficiența arterială cronică legată de constricția fibrotică a aortei sau a arterelor iliace apare foarte rar, dar constituie o problemă majoră. Atât semnele clinice (claudicația intermitentă, durerea de repaus) cât și cele radiologice sunt greu de distins de cele secundare procesului aterosclerotic.

Stenoza duodenală sau coledociană prin extensia procesului fibrotic la nivelul duodenului și al coledocului retroperitoneal sunt excepții, ca și obstrucția intestinală prin extensia procesului de fibroză retroperitoneală la nivelul bazei mezenterului.

Diagnostic

Diagnosticul fibrozei retroperitoneale este de obicei sugerat de urografie, examenul ecografic sau computer-tomografic. Din punct de vedere computer-tomografic prezența unei mase de țesut moale ce înglobează ureterele, aorta și vena cavă, fără a deplasa anterior marile vase pledează pentru fibroza retroperitoneală și nu pentru leziune retroperitoneală malignă.

Aspectul urografic poate fi considerat caracteristic, existând o triadă ce sugerează fibroza retroperitoneală:

- hidronefroza cu un ureter superior dilatat, tortuos;
- deviația medială a ureterului;
- compresie ureterală extrinsecă.

Deși deviația medială a ureterului este asociată caracteristic cu fibroza retroperitoneală, confirmarea finală a diagnosticului poate fi făcută doar prin examenul anatomopatologic al bopsiei din zona de fibroză (12,13). Biopsia prin abord laparoscopic este însoțită de o morbiditate scăzută (14).

Diagnosticul diferențial include tumorile retroperitoneale primitive, limfoamele, precum și leziunile secundare – metastaze ale unui cancer renal, pancreatic sau pelvin. Leziunile inflamatorii care se pot preta la un diagnostic diferențial constau în TBC, pancreatită sau leziunile inflamatorii ale tractului digestiv.

Tratament

Stabilirea diagnosticului de fibroză retroperitoneală impune urmărirea atentă a pacientului.

Tratamentul corticoterapic, radioterapic sau antibiotic a fost utilizat cu rezultate neconcludente, ameliorând în special simptomatologia nelegată de obstrucția ureterală ca inapetența, greața, scăderea ponderală (7,8) sau durerea.

În faza evolutivă, la pacienții cu insuficiență renală, tratamentul corticoterapic poate determina chiar o ameliorare certă a funcției urinare, prin scăderea masei de fibroză, permițând tratamentul chirurgical electiv în locul celui de urgență.

Utilizarea pe scară largă a stenturilor montate endoscopic sau percutan a scăzut indicația chirurgicală (13) în cazul fibrozei retroperitoneale, crescând indicația tratamentului adjuvant corticoterapic.

În cazurile în care nu apare nici un răspuns la corticoterapie, poate fi încercat tratamentul imunosupresor (8,11), unele rezultate fiind obținute cu azatioprină, ciclofosfamidă sau metotrexat.

Tamoxifenul a dat, de asemenea, rezultate în unele cazuri, acțiunea lui fiind legată probabil de inhibarea oxidării lipoproteinelor (1).

Rezolvarea chirugicală presupune eliberarea formațiunilor tubulare strangulate, care sunt de cele mai multe ori urinare, rar vasculare și foarte rar digestive. Biopsiile repetate sunt obligatorii în orice intervenție chirurgicală. Ureteroliza cu transplantarea intraperitoneală, de multe ori cu învelirea acestora în marele oment, rezolvă procesul obstructiv, morbiditatea operatorie fiind totuși mare 20% (15). Procedeul nu este simplu, fiind necesară câteodată reimplantarea uretelor în vezică sau chiar autotransplantul renal (15,16). Abordul laparoscopic este limitat din cauza dificultății tehnice și duratei mari a intervenției (peste 4 ore pentru un ureter) (14).

Prognostic

Prognosticul afecțiunii este bun, fiind legat de începerea tratamentului înainte de apariția leziunilor renale ireversibile, iar supraviețuirea la 10 ani este peste 70% (8).

Tumorile retroperitoneale primitive

Tumorile retroperitoneale primitive reprezintă acele neoplazii care provin din țesuturile ce ocupă spațiul virtual retroperitoneal. Ele se dezvoltă independent, fără o conexiune aparentă cu organele din jur, cu excepția țesutului areolar. Trebuie precizat că tumorile organelor solide retroperitoneale, de exemplu pancreasul, rinichiul sau glandele suprarenale, nu sunt cuprinse în această categorie.

Cu toate că apar cu preponderență în decada a cincea, a șasea de vârstă, aproximativ 15% se descoperă la copii până la 10 ani.

Morfopatologie

Tumorile retroperitoneale primare includ numai tumorile dezvoltate din țesuturile perirenale, pararenale, prerenale, vase și ganglioni limfatici, nervi, resturi embrionare cuprinse în țesutul conjunctiv al spațiului retroperitoneal. Diversitatea lor histologică este binecunoscută (17,18).

Practic, tumorile retroperitoneale primare se pot dezvolta din țesut adipos, țesut conjunctiv areolar, țesut conjunctiv fibros, țesut muscular striat, țesut vascular, țesut nervos (somatic și simpatic), vase limfatice și ganglioni limfatici (tabelul I).

Cu o frecvență mai mică, aceste tumori pot fi tumori ale țesutului muscular neted, teratoame complexe, carcinoame embrionare sau tumori chistice de origine necunoscută. Se consideră că se dezvoltă din reminiscențe embrionare ale aparatului urogenital, care include țesut atât de origine epitelială, cât și mezotelială.

Prevalența tumorilor maligne este de patru ori mai mare decât a celor benigne. Cele mai frecvent întâlnite sunt limfoamele maligne sau limfosarcoamele – aproape o treime dintre cazuri. Alte tumori maligne, în ordine descrescătoare a frecvenței, sunt fibrosarcomul, liposarcomul, sarcomul nediferențiat, leiomiosarcomul și rabdomiosarcomul.

Tumorile pot să fie solide, chistice sau o combinație a acestora. Culoarea poate varia de la alb (fibrom) la galben (lipom) sau roz-roșu (sarcom) în funcție de predominanța țesutului. Pot fi singulare sau multiple, de dimensiuni mici sau gigante. De obicei tumorile chistice sunt benigne, iar cele solide maligne.

Tablou clinic

Caracteristic pentru tumorile retroperitoneale este faptul că în spațiul lor de dezvoltare pot evolua

Tabelul I

Clasificarea tumorilor retroperitoneale primitive (18)

Tip histologic	Tumori benigne	Tumori maligne
Țesut limfatic	Limfangiom	Limfangiom Limfangiosarcom Boala Hodgkin Sarcom reticular
Țesut adipos	Lipom	Liposarcom
Țesut fibros	Fibrom	Fibrosarcom
Țesut muscular neted	Leiomiom	Leiomiosarcom
Țesut nervos	Neurilemom Neurofibrom Ganglioneurom	Schwanom malign Neuroblastom Chordom
Țesut muscular striat	Rabdomiom	Rabdomiosarcom
Țesut mucoid	Mixom	Mixosarcom
Vascular	Hemangiom	Hemangiopericitom malign
Mezotelial		Mezoteliom
Mezenchimal		Mezenchimom
Extra adrenal cromafin	Feocromocitom	Feocromocitom malign
Glandular	Adenom	Carcinom
Resturi embrionare	Chist nefrogen	Tumori de creastă urogenitală
Resturi celulare	Dermoid	Teratom
Diferite	Xantogranulom	Sarcom sinovial Dysgerminom Tumori maligne nediferențiate

până la dimensiuni mari, fără a determina constant suferința clinică majoră, motiv pentru care adesea bolnavii se prezintă la consultul medical pentru că au observat prezența tumorii abdominale sau mărirea volumului abdominal, moment în care de cele mai multe ori tumoarea este de dimensiuni foarte mari, ceea ce permite exereza sa cu dificultate, incomplet sau cu riscuri mari.

Tumorile mici nu se palpează, fiind situate profund înapoia viscerelor abdominale, mobilitatea respiratorie se apreciază foarte greu, iar contactul lombar lipsește. Pe măsură ce dimensiunile tumorii cresc, aceasta se abdominalizează prin volum, dislocă masele intestinale și pierde mobilitatea pasivă, deformând în final tot abdomenul. Caracterele tumorii nu permit decât rar concluzii privind natura ei benignă sau malignă, considerându-se în general că o tumoare, cu cât este mai fixă cu atât are mai multe șanse să fie malignă.

Când tumoarea crește, comprimă, obstruează sau invadează organele adiacente, apare simptomatologia caracteristică patologiei organului invadat.

De cele mai multe ori, primele semne sunt: creșterea în volum a abdomenului, dureri lombare, o senzație de balonare, o durere vagă, nedefinită, care treptat devine severă și localizată.

Greața, vărsăturile și modificările tranzitului intestinal pot apărea ca rezultat al compresiei și/sau invaziei tumorale asupra tractului gastrointestinal. Simptome tardive, caracteristice tumorilor maligne, sunt anorexia, pierderea în greutate, febra și, mai puțin frecvent, hematemeza.

Simptomele urinare sunt cele mai frecvente; ele se manifestă atunci când tumoare retroperitoneală primitivă, prin volumul ei și prin rapoartele cu rinichii și ureterele, provoacă dislocări sau compresiuni generatoare de hiperpresiune în căile urinare. Simptomele urinare nu sunt manifestări precoce în tabloul clinic al acestor tumori.

Hematuria ce poate apărea este totală și nu se deosebește în nici un fel de hematuria tumorilor renale.

Durerea apare tardiv și iradiază unilateral sau bilateral, datorită invadării rădăcinilor nervilor lombari și sacrați, și denotă invariabil malignitatea tumorii.

Compresia vasculară (manifestă clinic prin edeme ale membrelor inferioare, varicocel, vulvocel) apare datorită fenomenelor obstructive exercitate asupra circulației venoase și drenajului limfatic.

Ascita se datorează compresiunii pe vena portă sau venele suprahepatice; edemele membrelor inferioare, varicele scrotale și dilatarea venelor superficiale abdominale (semne de compresie a venei cave inferioare) nu sunt întâlnite frecvent.

Sunt descrise forme clinice rare de tumori sarcomatoase ce se manifestă prin hipoglicemie, forme explicate prin substanțe *insulin-like* secretate de aceste sarcoame. S-au descris, de asemenea, tumori retroperitoneale care determină hipertensiune arterială fie prin secreție catecolaminică, fie prin invazia pedicului renal și stenoza arterei renale.

Diagnostic

Diagnosticul pozitiv al tumorilor retroperitoneale primitive presupune de cele mai multe ori excluderea altor leziuni ce determină mărirea de volum a abdomenului. Diagnosticul diferențial include în primul rând:

- leziuni renale, de exemplu hidronefroza;
- boala polichistică sau hipernefrom;
- leziuni pancreatice, ca tumori sau chisturi pancreatice;
- splenomegalii;
- tumori hepatice;
- tumori ale tractului digestiv;
- tumori ovariene;
- chisturi ale omentului sau mezenterului;
- anevrisme de aortă.

Ecografia și tomografia computerizată (TC) pot, de cele mai multe ori, diferența o tumoare retroperitoneală primitivă de celelalte leziuni ce determină mărirea de volum a abdomenului, de celelalte formațiuni tumorale provenind de la organe solide retroperitoneale. În centrele specializate, puncția biopsie ghidată ecografic sau tomografic poate permite diagnosticul de leziune benignă sau malignă chiar preoperator sau poate certifica eșecul tratamentului chirurgical, obiectivând recidiva (19).

Ecografia ne poate arăta dacă leziunile sunt chistice sau solide.

TC poate evalua localizarea tumorii, dimensiunea și extensia acesteia, cu eventuala invazie a organelor adiacente, și apreciază rezecabilitatea leziunii. În plus, TC cu substanță de contrast dă indicii asupra vascularizației tumorii și poate furniza date despre funcția renală și despre raporturile tumorii cu ureterele și vezica urinară, ca și urografia (explorare absolut necesară în lipsa TC cu substanță de contrast).

Rezonanța magnetică nucleară (RMN) este superioară TC în evaluarea invaziei locale (20,21). După Testini (21), acuratețea de predicție preoperatorie a rezecabilității tumorii este de 100% pentru RMN față de 80% pentru TC.

Radiografia simplă abdominală sau toracică poate arăta dislocările de organe abdominale sau toracice de către tumoarea retroperitoneală. Eventualele metastaze pulmonare depistate clasifică

stadiul leziunii neoplazice. Dintre tumorile retroperitoneale, în mod particular poate fi recunoscut – prin radiografie abdominală pe gol – chistul dermoid, la care sunt vizibile elemente osoase (dinți de exemplu), dar și unele teratoame – care includ segmente de corp, ca fragmente de craniu, arcade mandibulare.

Explorarea radiologică cu substanța de contrast a tubului digestiv este benefică atunci când se presupune invazia acestuia de către o tumoare retroperitoneală sau pentru diagnosticul diferențial cu tumorile primare gastrointestinale.

Aortografia este utilă prin evidențierea modificărilor de poziție ale aortei și arterelor lombare, sugestive pentru poziția tumorii. Evidențierea vaselor de neoformație la nivelul tumorii indică malignitatea, în general aceste tumori fiind hipovasculare.

Cavografia indică cu acuratețe gradul de invazie a venei de către tumoare și evidențiază prezența și extensia trombusului intraluminal (22).

Tratament

Trei metode terapeutice contribuie la tratamentul tumorilor retroperitoneale: chirurgia, terapia iradiantă (cu energii mari) și chimioterapia. O a patra metodă terapeutică – imunoterapia – nu are încă indicațiile bine precizate și rezultatele satisfăcător evaluate, dar reprezintă o perspectivă promițătoare.

Dacă pentru rarele tumori retroperitoneale sigur benigne și confirmate ca atare de urmărirea îndelungată a cazurilor respective nu există controverse cu privire la tratament, excizia chirurgicală fiind unanim acceptată ca singura metodă logică și eficace, pentru cele maligne persistă încă numeroase puncte de vedere cu privire la protocolul terapeutic, atât în ceea ce privește serierea metodelor, cât și eficacitatea lor. Sigur este pentru toată lumea că principiul cunoscut al asocierii terapeutice, valabil pentru toată oncologia, trebuie aplicat în consecință și în tumorile retroperitoneale primitive maligne, pentru a obține maximum de beneficiu pentru bolnav.

Tratamentul chirurgical urmărește excizia completă a tumorii și constituie pivotul complexului terapeutic. El este suficient pentru tumorile benigne (fibrom, lipom, chisturi, teratoame benigne de tip chist dermoid etc.), dar poate deveni uneori insuficient, dacă tumoarea nu a fost examinată anatomopatologic în totalitate și a scăpat investigației histologice o zonă de malignitate (fibrosarcom într-un fibrom), condiție în care este posibilă recidiva. Aceasta poate apărea și după chisturi benigne dacă peretele chistului nu a fost îndepărtat în totalitate. Uneori diagnosticul histologic este confuz și, după extirparea unei tumori confirmate benigne, apare recidiva, care denotă ori inexactitatea primului diagnostic, ori evoluția malignă a unui fragment restant de tumoare. Există tumori benigne, ca fibromul, care recidivează uneori de mai multe ori, fie ca fibrom, fie ulterior ca sarcom. În general, exereza tumorilor benigne este ușoară, pentru că sunt bine încapsulate, dar vom ține seama că nu capsula prin ea însăși dovedește benignitatea tumorii, ci doar examenul histopatologic complet și competent.

Alte recidive ale tumorilor benigne, în special în cazul lipoamelor, se pot explica prin multifocalitatea tumorii sau prin conformația polilobată a tumorii, uneori cu prelungiri septate de țesut conjunctiv și care nu permit clarificarea netă a limitei între tumoare și țesutul gras normal.

Cu toate aceste rezerve și dificultăți, tratamentul chirurgical al tumorilor benigne este considerat satisfăcător în 95% dintre cazuri.

La momentul intervenției chirurgicale o treime dintre tumorile maligne este inoperabilă curativ din cauza metastazelor. În ordinea frecvenței, acestea pot fi localizate la nivelul ficatului, plămânului sau sistemului osos (23,24).

Tumorile maligne sunt, uneori, chiar cele voluminoase, bine delimitate și încapsulate, deci relativ ușor de extirpat. Alteori invadează organele învecinate, infiltrează ficatul, rinichiul, pancreasul, colonul, splina etc. și impun rezecții complexe, principiul chirugiei oncologice fiind exereza fără țesut restant. Astfel, disecția unei tumori maligne folosind capsula ca reper nu constituie o exereză corectă din punct de vedere oncologic, pentru că în realitate așa-zisa capsulă este de fapt o pseudocapsulă, formată din țesuturi comprimate și condensate prin evoluția tumorii și care conțin deci elemente neoplazice. Exereza oncologică impune, prin urmare, disecția la 3-4 cm depărtare de limitele macroscopice ale tumorii (17). Dacă exereza nu poate fi efectuată complet – riscul operator al marilor vase (aorta, cava inferioară) – există atitudini diferite, de la a considera tumoare cu invazia structurilor vasculare inoperabilă, la rezecții paliative cu excizie parțială, de reducere cât mai extinsă a masei tumorale și marcare a țesutului tumoral restant, în vederea delimitării câmpului de iradiere, până la exereze radicale care includ vasele mari, cu sau fără protezare (19). Dificultățile tehnice legate de chirurgia vasculară și apariția recidivei, în unele situații chiar după rezecții radicale, sunt pentru unii autori argumente împotriva abordului vascular (25,26).

În situațiile invaziei reno-ureterale de către o tumoare retroperitoneală, atitudinile pot fi diferite. Invazia rinichiului, a vaselor renale sau a ureterului

în totalitate constituie indicație de nefrectomie (27). Sacrificiul unui rinichi sănătos este relativ justificat de considerente oncologice și bine suportat, dar la persoanele vârstnice cu rezerve funcționale reduse îndepărtarea rinichiului poate fi urmată de ascensiune uremică și complicarea evoluției postoperatorii. Atunci când există parenchim renal și un fragment de ureter proximal indemne sunt logice soluții conservatoare: implantarea bontului ureteral în vezica ascensionată sau în ureterul contralateral sau chiar autotransplantul (19).

Rezecțiile cu viză curativă sunt posibile în mai puțin de 25% dintre cazuri, iar mortalitatea peroperatorie este mare, variind în diferite rapoarte între 10 și 25%.

Tumorile maligne retroperitoneale au o rată de recidivă foarte crescută, ce variază în seriile mari între 30% și 50%. Tumoarea crește ca malignitate după fiecare recidivă, iar rerezecția devine din ce în ce mai hazardată. Cu toate acestea, sunt citate supraviețuiri îndelungate după rerezecții multiple.

Tratamentul radioterapic (cu energii înalte) are indicații cu totul speciale în limfoame, datorită sensibilității lor deosebite, dar în celelate tumori maligne radiosensibilitatea și radiorezistența nu pot fi determinate pentru fiecare tumoare în parte, astfel că iradierea rămâne indicată, de principiu, în toate tumorile maligne (28).

Iradierea are indicații în mai multe condiții clinice și anatomoclinice (1,2):

- în tumorile inoperabile, pentru a reduce masa tumorală; această reducere, detectabilă clinic și prin mijloace paraclinice, poate permite ulterior exereza chirurgicală;
- în tumorile la care rezecția a fost incompletă; iradierea poate reduce masa tumorală restantă, care va putea fi eventual extirpată la o noua laparotomie;
- în recidiva tumorală;
- în tumorile în care rezecția a fost aparent completă, pentru a steriliza eventualele restanțe neoplazice situate în afara pseudocapsulei;
- tumorile radiosensibile, în particular limfoamele maligne;
- tratament adjuvant chirurgiei în neuroblastoame, liposarcoame, rabdomiosarcoame și sarcoame nediferențiate anaplastice.

Efectul iradierii, mai ales în tumorile inoperabile, nu este curativ, dar reduce suferința (durerea mai ales) și prelungește viața în condiții mai bune. După Adams, 75% dintre tumori răspund la iradiere.

Chimioterapia poate da rezultate în majoritatea tumorilor retroperitoneale, răspunsul fiind însă variabil, în funcție de structura tumorii. Cele mai bune rezultate, adesea spectaculoase, se obțin în limfoamele nonhodgkiniene, și mai puțin spectaculare sau nule în sarcoame sau carcinoame. Există autori care susțin că chimioterapia preoperatorie și cea postoperatorie în sarcoamele retroperitoneale nu modifică sau chiar scad supraviețuirea (29). În ansamblu, nu se poate spune care este contribuția exactă a chimioterapiei în rezultatele obținute astăzi în tratamentul tumorilor retroperitoneale primitive, dar se poate aprecia că ea scade potențialul metastazant (18). Având în vedere tratamentul complex aplicat în general bolnavilor, este greu de apreciat contribuția fiecărei metode în parte.

Indicațiile chimioterapiei sunt foarte extinse:

- bolnavii cu tumori considerate inoperabile, în asociere cu iradiere pentru reducerea masei tumorale și eventuala transformare a tumorii într-un stadiu operabil;
- bolnavii care prezintă metastaze decelate pre-, intra- sau postoperator;
- bolnavii cu exereză parțială a tumorii, pentru tratamentul țesutului neoplazic restant cunoscut, și la care asocierea chimioterapic cu iradierea permite, prin modificarea condițiilor locale, o eventuală exereză a masei restante;
- bolnavii la care s-a procedat la exereza totală a tumorii și la care asocierea chimioterapie-iradiere reduce procentul de recidive, previne metastazele și prelungește supraviețuirea;
- bolnavii cu forme agresive de tumori maligne retroperitoneale, la care asociația terapeutică care include și chimioterapia s-a dovedit că prelungește durata de viață: limfoame, neuroblastoame, rabdomiosarcoame.

Prognostic

Prognosticul general al tumorilor retroperitoneale maligne este rezervat. Supraviețuirea la 5 ani fără recidivă este sub 10% și poate fi anticipată doar la acei pacienți la care rezecția cu margini de siguranță a fost posibilă. Cum cele mai multe tumori cresc încet și răspund la radioterapie, supraviețuiri îndelungate cu țesut tumoral cunoscut sunt posibile până în 15% dintre cazuri.

Chiar și în tumorile benigne, recidivele și multifocalitatea și transformarea malignă în cursul recidivelor repetate impun rezerva în a considera un bolnav vindecat.

Urmărirea la distanță trebuie să fie foarte strictă, în special în cazul sarcoamelor retroperitoneale. În primii 2 ani, datorită faptului că 80% dintre recidive apar în acest interval, pacienții trebuie examinați la fiecare trei luni, iar de două ori pe an trebuie supuși unui examen radiologic

pulmonar și unui TC sau, dacă este posibil, RMN centrat pe zona tumorală inițială. În următorii trei ani examenele fizice se spațiază la șase luni, iar cele imagistice anual. După 5 ani urmărirea constă doar în examenul fizic și radiografia pulmonară anuală (30).

Bibliografie

1. Adams JT. Abdominal wall, omentum, mesentery and retroperitoneum. In Schwartz SI, Shires GT, Spencer FC. *Principle of Surgery* 6th ed. McGraw Hill 1994:1511-1515.

2. Hache L, Utz DC, Woolner DB. Idiopathic fibrosing retroperitonitis. Surg Gynecol Obstet 1962; 115-737.

3. Hughes D, Buckley PJ. Idiopathic retroperitoneal fibrosis is a macrophage-rich process. Am J Surg Pathol 1993; 17: 482-490.

4. Ramshaw AL, Roskell DE, Parums DV. Cytokine gene expression in aortic adventitial inflammation associated with advanced atherosclerosis (chronic periaortitis). J Clin Pathol 47: 721-727, 1994.

5. Parums DV, Choudhury RP, Shields SA, Davies AH. Characterization of inflammatory cells associated with „Idiopathic retroperitoneal fibrosis". Br J Urol 1991; 67: 564-568,

6. Pryor JP, Castle WM, Dukes DC et al. Do betaadrenoreceptor blocking drugs cause retroperitoneal fibrosis ? Br Med J 1983; 287: 639-641.

7. Ahmad S. Association of metoprolol and retroperitoneal fibrosis. Am Heart J 1996; 131: 202-203.

8. Demko T M, Diamond J R, Groff J. Obstructive Nephropathy as a Result of Retroperitoneal Fibrosis: A Review of Its Pathogenesis and Associations. J Am S Nephrology 1997 April; 8 (4).

9. Parums DV, Choudhury RP, Shields SA et al. Characterisation of inflammatory cells associated with „idiopathic retroperitoneal fibrosis" Br J Urol ; 64:564.

10. Parums DV, Brown DL, Mitchinson MJ. Serum antibodies to oxidized low-density lipoprotein and ceroid in chronic periaortitis. Arch Pathol Lab Med 1990; 114:383.

11. MacGregor GA, Jones NF, Barraclough MA et al. Ureteric stricture with analgesic nephropathy. Br Med J 1973; 2: 271-273.

12. Gilkeson GS, Allen NB. Retroperitoneal Fibrosis. A True Connective Tissue Disease, Rheumatic Disease. Clinics of North America; 22 (1) Febr 1996 W. B. Saunders Company.

13. Higgins PM, Bennet-Jones DN, Naish PF et al. Non-operative management of retroperitoneal fibrosis. Br J Surg 1988; 75:573.

14. Puppo P, Carmignani G, Gallucci M et al. Bilateral laparoscopic ureterolysis. Eur Urol 1994; 25:82.

15. Lindell OI, Lehtonen TA: Surgical treatment of ureteric obstruction in idiopathic retroperitoneal fibrosis. Scand J Urol Nephrol, 1988; 110:299.

16. Popescu I, Georgescu S, Pietrăreanu D et al. Probleme vasculo-ureterale în tratamentul tumorilor retroperitoneale primitive. Chirurgia (Buc.) 1999; 94:27-36.

17. Setlacec D, Proca E, Popa C. Tumorile retroperitoneale primitive, Ed.Medicală, 1986.

18. Adams JT. Abdominal wall, omentum, mesentery and retroperitoneum. In Schwartz SI, Shires GT, Spencer FC. *Principle of Surgery* 6th Ed.McGraw Hill 1994:1511-1515.

19. Popescu I, Georgescu S, Pietrăreanu D, Herlea V, Popescu C. Probleme vasculo-ureterale în tratamentul tumorilor retroperitoneale primitive. Chirurgia (Buc.) 1999; 94:27-36.

20. Engelken JD, Ros PR. Retroperitoneal MR imaging. Magn Reson Imaging Clin N Am 1997 Feb; S(1):165-178.

21. Testini M, Catalano G Jr, Macarini L, Paccione F. Diagnosis in surgical tratment of retroperitoneal tumors. Int Surg 1996, Jan;81(1):88-93.

22. Long JP, Choyke PL, Shawker TA, Robertson HA, Pass HI, Walther MM, Linenham WM. Intraoperative ultrasound in the evaluation of tumor involvement of the inferior vena cava, J Urol, 1993, Jul; 150(1):13-17.

23. Andronescu P, Ardelean M, Grădinaru V, Ene V. Tumorile retroperitoneale de origine nervoasă ale adultului. Chirurgia (Bucur), 1997, Ian; 92 (1): 39-45.

24. Lewis JJ, Leung D, Woodruff JM, MF. Brennan. Retroperitoneal Soft-Tissue Sarcoma; Analysis of 500 Patients Treated and Followed at a Single Institution. Ann Surg, 1998, Sept; 228 (3): 355-365.

25. Mignoli A, Sapienza P, Cawalaro A, DiMarzo L, Burchi C, Giannareli D, Feldhaus RJ. The effect of extend of vena caval resection in the treatment of inferior vena cava leiomyosarcoma. Anticancer Res 1997; Sep:17(5B): 3877-3881.

26. Barret A, Bossavy JP, Stouff S, Gouzi JL, Gedeon A. Retroperitoneal tumors in surgery of the great vessels. Chirurgie 1997;122(1): 25-30.

27. Russo P, Kim Y, Ravindran S, Huang W, Brennan MF. Nefrectomy during operative management of retroperitoneal sarcoma. Ann Surg Oncol, 1997. Jul; 4(5): 421-424.

28. Sitting KM, Rohr MS, McDonald JC. Abdominal wall, umbilicus, peritoneum, mesenteries, omentum, and retroperitoneum.. In Sabiston DC Jr, Lyerly HK, Sabiston *Textbook of Surgery – The Biological Basis of Modern Surgical Practice* – 15th edition, 1997 WB Saunders Company :809-823.

29. Singer S, Corson JM, Demetri GD, Healey EA, Marcus K, Eberlein TJ. Prognostic Factors Predictive of Survival for Truncal and Retroperitoneal Soft-Tissue Sarcoma. Ann Surg 1995, Febr; 221 (2):186-196.

30. Meterissian SH, Tanabe KK, Soft-tissue Sarcomas. In Berger DH, Feig BW, Fuhrman GM, *The M.D. Surgical Oncology Handbook*, 1995 by M.D. Anderson Cancer Center Department of Surgical Oncology.

PATOLOGIA VASCULARĂ MEZENTERICĂ ȘI INTESTINALĂ

ISCHEMIA INTESTINALĂ ACUTĂ

Ioan Părăian

Cadru nosologic

Sindroamele ischemice intestinale acute reprezintă suferințe intestinale care au ca substrat suprimarea sau reducerea brutală a fluxului sangvin într-un teritoriu de distribuție, la nivelul trunchiului principal sau al ramurilor arterei mezenterice superioare sau inferioare, al venelor mezenterice sau uneori numai la nivel de microcirculație capilară intraparietală intestinală, care duce la constituirea necrozei hemoragice a intestinului tributar, deci a infarctului entero-mezenteric.

Cadrele nosologice cuprinse sub acest termen sunt: embolia arterială mezenterică, tromboza arterială mezenterică, tromboza venoasă mezenterică, infarctul intestinal neocluziv și colita ischemică acută (gangrenoasă, cu necroză transmurală și negangrenoasă) (1,2).

Interesul pentru cunoașterea acestor forme de ischemie intestinală acută a crescut odată cu dezvoltarea chirurgiei vasculare, care a permis executarea unor operații privind revascularizația intestinului.

Etiologie

Embolii arteriale mezenterice

Se datoresc, de regulă, unor trombi sau, rar, conținutului ateroamelor care prin ulcerație se desprind și pătrund în circulația arterială.

Originea trombilor este, de obicei, la nivelul ventriculului sau al atriului stâng și apar în cardiopatii în fibrilație atrială (cauza cea mai frecventă), în infarct miocardic, valvulopatii, proteze valvulare, endocardite bacteriene, mixom atrial, tehnici angiografice (3,4,5).

Uneori, din cauza unei comunicări anormale interatriale cu șunt drept-stâng se pot produce așa-numitele embolii paradoxale.

Ateroemboliile își au sursa la nivelul plăcilor ateromatoase.

Alte embolii foarte rare pot fi determinate de fragmente calcare dizlocate de la nivelul leziunilor de stenoză aortică sau fragmente de țesut mitral sau valvular aortic în cursul intervențiilor chirurgicale pe aceste valve.

De asemenea, cu ocazia instituirii circulației extracorporeale, pot pătrunde în circulația sistemică bule de aer, determinând embolii.

Emboliile arteriale sunt favorizate de orientarea aproape paralelă a arterei mezenterice superioare față de axul aortei abdominale.

Embolul se localizează în mod obișnuit pe trunchiul principal sau pe una dintre ramurile mari ale arterei mezenterice superioare. Imediat după embolie, ramurile arteriale situate distal de obstacol devin spastice.

Tromboze arteriale mezenterice acute

Apar, în general, la persoanele peste 50 de ani. Ele pot reprezenta stadiul final al unui proces arterial obstructiv și progresiv sau au drept cauză declanșatoare decompensarea hemodinamică locală (hipotensiune arterială și stază sangvină în infarctul miocardic, insuficiență cardiacă) pe o arteră cu lumenul strâmtat prin ateromatoză (6,7).

La persoanele sub 40 de ani, cauzele trombozei arteriale sunt inflamatorii (trombangeita obliterantă Buerger, poliarterita nodoasă).

Factorii favorizanți ai trombozei arteriale mezenterice sunt: ateroscleroza, disecția aortei, traumatismele arteriale, tehnici angiografice, contraceptive orale și stări de hipercoagulabilitate.

Decompensarea hemodinamică se produce ori de câte ori survine o scădere tensională după o intervenție chirurgicală, în stările de hipovolemie, la bolnavi cu insuficiență cardiacă, după traumatisme abdominale (dezinserție de mezenter, ruptură mezenterică, rupturi sau secționări ale vaselor mezenterice). În ocluziile intestinale se realizează, de asemenea, condiții favorabile pentru producerea trombozei arteriale mezenterice, prin hipovolemie secundară și distensia intestinală care comprimă patul vascular intestinal.

Infarctul intestinal neocluziv

Sunt situații rare, în care se constată un infarct parietal intestinal, fără un proces obstructiv vascular. Apare în: insuficiență cardiacă congestivă severă, insuficiență circulatorie periferică, infarct miocardic acut cu tulburări de ritm, utilizare de medicamente cu acțiune vasoconstrictoare splanhnică (digitală, preparate de ergot, vasopresină, substanțe adrenergice, amfetamine, cocaină), toxine bacteriene cu acțiune vasoconstrictoare *(Clostridium).*

Această formă particulară de infarct intestino-mezenteric a fost denumită „apoplexie intestinală".

Tromboza venoasă mezenterică

Apare, în general, la bolnavi cu antecedente flebitice pelviene sau pe sistemul cav inferior.

Condițiile care favorizează apariția trombozei venoase mezenterice sunt prezentate în tabelul I.

Localizarea procesului trombotic este în marea majoritate a cazurilor pe vena mezenterică superioară și numai rareori pe cea mezenterică inferioară.

Tabelul I

Cauze ale trombozei venoase mezenterice

Stări de hipercoagulabilitate
– neoplazii viscerale: cancer gastrointestinal, carcinom hepatocelular
– sindrom mielo-proliferativ
– contraceptive orale
– deficit de antitrombină III
– criofibrinogenemie
– sarcină
Hipertensiune portală
– ciroză hepatică
– tromboză de venă portă cu extensie mezenterică
Condiții inflamatoare intraabdominale
– pelviperitonită
– abcese intraabdominale
– boli inflamatorii intestinale
– diverticulită
– peritonită
Traumatisme
– traumatisme abdominale închise
– intervenții chirurgicale abdominale
– transplant renal
– boli cardiace

Colita ischemică

Colita ischemică are cauze variate (tabelul II).

Patogeneză

Tulburarea hemodinamică principală constă în sistarea fluxului sangvin în intestinul tributar trunchiului vascular ocluzionat. Când această suprimare a fluxului sangvin se datorează unui embol, acesta, odată fixat în axul arterial principal, va fi urmat de un spasm arterial reflex, pronunțat atât în aval, cât și în amonte și uneori chiar și la nivelul capilarelor microcirculației parietale intestinale, spasm ce va închide cercul vicios în urma căruia embolul va fi și mai bine fixat. Acest spasm stă la originea durerii paroxistice, caracteristică debutului embolizării. O tromboză secundară postembolică extensivă, atât distal, cât și proximal de embol, este și factorul care va agrava leziunea peretelui intestinal.

Infarctele entero-mezenterice arteriale se datoresc în mare majoritate ocluziei arterei mezenterice superioare (90%) și doar în 10% dintre cazuri ocluziei arterei mezenterice inferioare, fapt explicat de unghiul ascuțit pe care îl face artera mezenterică superioară la emergența din aortă, spre deosebire

Tabelul II

Factori etiologici implicați în producerea colitei ischemice

Ateroscleroza
Stari circulatorii cu debit scăzut pe teren aterosclerotic
– cardiopatie ischemică cu insuficiență ventriculară stângă
– hipovolemii severe
Intervenții chirurgicale
– reconstrucție aorto-iliacă
– rezecție abdomino-perineală a rectului
Anevrism aortic rupt
Vasculite
Stari de hipercoagulabilitate
Medicamente (digitală, preparate de ergot, vasopresina, anticoncepționale orale)
Amiloidoza
Distensie colică secundară obstrucției cu tulburarea drenajului venos
– cancer colo-rectal
– sindrom Ogilvie
– volvulus

de artera mezenterică inferioară, care face un unghi deschis sub formă de crosă. Pe de altă parte, artera mezenterică superioară este o arteră de tip terminal, pe când fluxul din artera mezenterică inferioară poate fi suplimentat de la nivelul arterei iliace interne stângi, cu care este anastomozată prin arterele hemoroidale mijlocii (9).

În cazul trombozelor arteriale acute se realizează, de asemenea, aceeași tulburare hemodinamică de suprimare a fluxului sangvin.

Ischemia entero-mezenterică de origine venoasă se produce la bolnavii cu antecedente flebitice pelvine sau în sistemul cav inferior.

Factorii favorizanți generali ai hipercoagulabilității sanguine (policitemie, hemoconcentrație, neoplazie, postsplenectomie) sau bolile ce favorizează staza venoasă (hipertensiunea portală, compresiuni extrinseci tumorale pe trunchiul sau ramurile venei porte), în procesele supurative (peritonite, diverticulite colice), precum și traumatismele abdominale, iradierea abdominală, intervențiile chirurgicale, sunt responsabili de tromboza venelor mezenterice. 96% dintre acestea survin pe vena mezenterică superioară și doar 4% pe vena mezenterică inferioară (10,11).

Splenectomia prezintă un risc mare pentru că determină postoperator o hipertrombocitoză. În cazul în care trombocitemia depășește 500.000/mmc, este necesară instituirea terapiei anticoagulante și antiagregante, riscul de tromboză mezenterică și/sau portală fiind mare.

Ca urmare a suprimării fluxului sangvin, apare ischemia teritoriului intestinal care mult timp a fost considerată cauza principală a apariției leziunilor intestinale datorate hipoperfuziei mezenterice. În ultimii ani s-a demonstrat că există și alte mecanisme ce joacă un rol important, acestea incluzând: radicalii liberi ai oxigenului, neutrofilele, bacteriile și toxinele acestora.

S-a demonstrat că hipoxia joacă un rol important în lezarea peretelui intestinal nu doar în timpul ischemiei, ci și în timpul reperfuziei.

Datorită ischemiei se dezvoltă o lezare a peretelui intestinal începând cu cele mai superficiale straturi până la cele mai profunde, pe măsură ce ischemia progresează. Manifestarea care apare cel mai devreme este creșterea permeabilității capilare pentru moleculele mari.

Ca urmare a catabolismului accentuat al adenozinfosfatului din timpul ischemiei, crește concentrația de hipoxantină și xantină. Simultan se produce, datorită ischemiei tisulare, o conversie crescută a xantin-dehidrogenazei în xantin-oxidază, care necesită oxigen ca acceptor de electroni, generează radical liber superoxid (O_3) și favorizează oxidarea purinelor la acid uric. Deși oxigenul este absent în timpul ischemiei, el devine disponibil, spontan și în exces, la reperfuzare. Superoxidul astfel generat de xantin-oxidază inițiază o reacție în lanț cu producere de radicali liberi, ducând la lezarea peretelui intestinal. Totodată, acești reactivi oxidanți atrag și activează neutrofilele din circulație, grăbind apariția leziunilor endoteliale și epiteliale.

Ischemia severă și prelungită produce un edem parietal urmat de o necroză totală a mucoasei și distrugerea submucoasei și, eventual, afectarea musculare, cu necroză transmurală (12,13,14).

Apariția precoce și preferențială a lezării mucoasei, în general, și a vilozității intestinale, în particular, este probabil legată de localizarea sa distală în cadrul arborelui vascular. Susceptibilitatea crescută a mucoasei la hipoxie e legată și de prezența

unei concentrații crescute de xantin-oxidază în celulele vilozității intestinale.

Bacteriile intestinale și endotoxinele acestora prezente în concentratii crescute, ca urmare a stazei și ischemiei, acționează asupra celulelor din mucoasa intestinală, stimulează producerea citokinelor de către neutrofile și monocite, activează complementul și coagularea. Rezultatul acțiunii endotoxinelor poate fi un răspuns inflamator la nivel local sau sistemic.

Ca urmare a leziunilor intestinale secundare ischemiei, bacteriile intestinale traversează peretele intestinal (translocație bacteriană), ajung în ganglionii mezenterici și apoi, prin circulația portală, în ficat și chiar în circulația sistemică. Fenomenul inițial fiziopatologic pare a fi mai curând „scurgerea de endotoxine" decât translocația bacteriană în sine. Studii experimentale au demonstrat ipoteza că flora bacteriană intestinală este asociată cu efecte letale ale ischemiei intestinale.

Morfopatologie

Procesul de infarctizare a intestinului debutează cu o tulburare vasculară capilară, leziunile peretelui intestinal apărând rapid. Desfășurarea procesului de infarctizare se realizează în trei etape:

- stadiul de apoplexie, caracterizat prin dilatația secundară spasmului prelungit al capilarelor cu exsudat plasmatic intraparietal (ansa intestinală apare roșie, cianotică, edematiată), leziunea fiind în acest stadiu potențial reversibilă;
- stadiul de infarct propriu-zis este caracterizat prin efracții multiple ale peretelui capilar, cu creșterea permeabilității și posibilitatea trecerii în intestin a elementelor leucocitohematice (ansa intestinală apare violaceeneagră, fiind total compromisă); în acest stadiu se produce o veritabilă hemoragie intraluminală și intraparietală;
- stadiul de gangrenă se caracterizează prin alterarea profundă a peretelui intestinal, în urma unei tromboze masive a vaselor parietale, care reprezintă principala cauză a necrozei (ansa intestinală este gri-verzuie, flască, cu multiple perforații apare peritonita stercorală).

Ca extindere, în funcție de nivelul obstacolului, leziunile pot fi segmentare sau întinse (subtotale sau totale).

În infarctele entero-mezenterice totale, formă rar întâlnită, sunt respectați de obicei primii 50 cm de jejun.

Delimitarea față de zonele sănătoase este în general netă, zona infarctată luând aspectul unui triunghi cu baza la nivelul ansei infarctate și vârful la nivelul ostiumului arterei ocluzionate.

Ca urmare a alterării profunde a permeabilității vasculare capilare, se produce o scădere brutală a volumului sangvin, una dintre cauzele principale ale stării de șoc.

Leziunile din infarctul intestinal sunt complexe, afectând intestinul, mezenterul și cavitatea peritoneală (15,16).

Leziunile intestinale

Ansa intestinală infarctizată este mărită în volum, dilatată, de culoare violacee-cianotică la debutul procesului și ulterior flască, de culoare verde-neagră din cauză necrozei. Peritoneul visceral al ansei infarctizate este acoperit cu false membrane, sfaceluri sau prezintă zone de perforație. Delimitarea între segmentul intestinal infarctizat și intestinul normal poate fi precis realizată sau, altcori, trecerea între cele două zone se face printr-un segment intermediar, cu tulburări circulatorii și leziuni parietale în curs de formare.

Mucoasa intestinală a zonelor infarctizate este edematiată și prezintă zone de necroză și ulcerații; în general, leziunile mucoasei se constituie precoce și sunt mult mai accentuate decât ale celorlalte straturi ale intestinului.

Pe secțiune, peretele intestinal este îngroșat și prezintă infiltrat masiv serohematic, mai ales în submucoasă.

În lumenul ansei intestinale infarctizate se realizează o stază masivă de conținut sero-sangvinolent, toxic și foarte septic.

În cavitatea peritoneală, datorită extravazării sangvine se acumulează lichid sero-sangvinolent abundent, care prin perforația intestinului devine foarte septic, prin trecerea conținutului intestinal în cavitatea peritoneală.

Leziunile vasculo-mezenterice

Teritoriul vascular mezenteric aferent zonei infarctizate prezintă modificări variabile. În cazurile tipice, leziunea mezenterului este de formă triunghiulară, cu baza la intestin și vârful la rădăcina mezenterului, și constă într-o infiltrație violacee sero-hematică. Se constată tromboze arteriale sau venoase. Mai rar, vasele nu sunt obturate prin tromboză, dar sunt spastice și lipsite de orice pulsație.

În funcție de întinderea intestinului infarctizat, se realizează două forme de infarct mezenteric:

- infarctul segmentar cu sediul mai ales la nivelul ileonului; cel mai frecvent;
- infarctul subtotal sau total ce cuprinde tot teritoriul arterei mezenterice superioare.

Tablou clinic

Simptomatologia clinică este polimorfă și este în funcție de extinderea leziunilor.

Cu toate că etiologia este diferită, infarctul intestinal realizează un sindrom clinic comun și caracteristic.

Poate apărea la toate vârstele, dar mai ales la bolnavii vârstnici cu ateromatoză. Sunt importante noțiunea de teren ateromatos emboligen în infarctul de origine arterială și noțiunea de teren predispozant pentru tromboflebită în infarctul de origine venoasă.

Debutul, de obicei, este brutal, cu semne clinice de abdomen acut, în care durerea este semnul clinic important, însoțit de simptome ocluzive (18).

Starea de colaps este prezentă în aproximativ 20% dintre cazuri, indiferent de modalitatea de debut a infarctului, iar starea generală este alterată. Bolnavul prezintă tegumente palide, cianotice, acoperite de transpirații reci, pulsul este tahicardic, instabil, însoțit de hipotensiune arterială.

Durerea abdominală este simptomul clinic prezent în toate formele de ischemie mezenterică acută. Este caracteristică, fiind brutală și severă. De multe ori, această durere este disproporționată ca intensitate față de elasticitatea abdominală și are frecvent sediu mezogastric sau periombilical. La început, ea nu este asociată cu semnele clinice de inflamație peritoneală.

La debut, durerea abdominală are caracter de colică, ulterior devine continuă și scade în intensitate, pe măsură ce ischemia mezenterică progresează spre infarctul intestinal.

Durerea abdominală este deseori asociată cu vărsături și scaune frecvente, din cauza creșterii intensității peristaltismului intestinal generat inițial de ischemia mezenterică.

Diareea sangvinolentă este, în general, un semn tardiv, iar absența acesteia nu exclude prezența unei ischemii intestinale incipiente.

Examenul obiectiv evidențiază un abdomen destins. Ansele intestinale la debutul bolii prezintă mișcări peristaltice active ce se pot vizualiza, care descresc în intensitate și frecvență pe măsură ce boala avansează, până la dispariția acestora. Uneori se poate palpa o masă abdominală moale, ce se dezvoltă pe măsură ce ischemia progresează pe segmentul intestinal. Sensibilitatea dureroasă la palparea abdomenului este maximă la nivelul proiecției cutanate a ansei intestinale infarctate. Uneori, se poate palpa ansa. Când apar semne de iritație peritoneală sau semne peritoneale clare, acestea constituie un semn de gravitate deosebită, deoarece indică faptul că infarctul intestino-mezenteric este ireversibil. La percuția abdomenului, inițial se decelează timpanism, datorită distensiei abdominale, și matitate deplasabilă pe flancuri, datorită prezenței revărsatului peritoneal.

La auscultația abdomenului în fazele tardive ale bolii se constată „tăcere de moarte", care corespunde aperistaltismului intestinal secundar ischemiei intestinale.

Tușeul rectal constată, de obicei, bombarea și sensibilitatea dureroasă a fundului de sac Douglas și totodată evidențiază prezența scaunului sangvinolent.

Explorări diagnostice

Explorări biologice

Sindromul biologic este nespecific. Sunt prezente leucocitoza și hemoconcentrația, cu creșterea hematocritului, datorită pierderii lichidiene în lumenul și peretele intestinal, precum și în cavitatea peritoneală. Se instalează acidoză metabolică și hiperfosfatemie, aceasta fiind considerată un indice valoros pentru infarctarea intestinală. Creșterea fosfatului seric apare la patru ore de la ocluzia mezenterică, fiind creditată cu o sensibilitate de 70%, dar cu o înaltă specificitate pentru ischemia mezenterică (19).

În stadiile tardive, se înregistrează creșterea ALAT, ASAT, LDH și CPK, a izoenzimei BB, precum și a fosfatazei alcaline. Se discută valoarea diagnostică a creșterii unor enzime, cu sediul enterocitar: fosfataza alcalină, izoenzima intestinală și enzima lizozomală N-acetilhexozaminidaza. Crește, de asemenea, concentrația diamin-oxidazei (enzima care degradează histamina la nivelul mucoasei intestinale) și a polipeptidului intestinal vasoactiv.

Evidențierea sângelui în aspiratul gastric și în scaun este sugestivă.

Explorări imagistice

Permit diagnosticul pozitiv de ischemie (embolie, tromboză, infarct nonocluziv).

Examenul radiologic

Examenul radiologic pe gol se practică sistematic, atât în scopul excluderii altor sindroame abdominale acute (perforație de viscer cavitar, ocluzie intestinală), cât și pentru obținerea unor elemente pozitive de diagnostic: aeroenterie sau imagini hidroaerice, distensia anselor intestinale, îngroșarea pereților anselor intestinale și separarea lor, aspectul de „amprente digitale". Prezența de aer la nivelul venei porte sau mezenterice constituie un semn de mare gravitate prognostică.

În general, fiind o urgență majoră, tranzitul baritat se practică rareori, putând evidenția reducerea calibrului anselor, îngroșarea pliurilor, aspect de „teanc de monede", imagine de „amprente digitale" (datorită focarelor hemoragice submucoase), spiculi marginali (datorită ulcerațiilor).

Din punct de vedere radiologic, trebuie subliniate valoarea diagnostică importantă a topografiei segmentare a modificărilor (uneori la nivelul unei anse izolate jejunale sau ileale) și caracterul dinamic al semnelor radiologice (regresia completă sau evoluția spre stenoză).

În colita ischemică, afectarea este segmentară, interesând orice regiune a colonului de la cec la rect, dar cu expresie majoră la nivelul ariilor vasculare de tranziție: aria flexurii splenice (între teritoriul arterei mezenterice superioare și al celei inferioare) și a regiunii rectosigmoidiene (între teritoriul arterei mezenterice interioare și arterele hemoroidale). În această situație, examenul pe gol arată dilatarea zonei afectate, nivelurile hidroaerice, imagini de amprente digitale. Irigografia evidențiază spasm al segmentului afectat (reductibil la administrarea de glucagon), edem al mucoasei, cu îngroșarea pliurilor și deformarea haustrelor, defecte de umplere nodulare (hemoragii submucoase), uneori ulcerații longitudinale.

Ultrasonografia și examenul eco-Doppler au mare valoare diagnostică, fiind practicate înaintea angiografiei. Pot stabili existența obstrucției mezenterice, dar sunt limitate în practică din cauza prezenței meteorismului.

Tomografia computerizată evidențiază modificările anselor intestinale: dilatarea, „semnul ansei rigide", prezența amprentelor digitale. Tomografia cu contrast permite un diagnostic de precizie al trombozei venoase mezenterice și evidențiază eventuala circulație colaterală și cauzele posibile care pot determina tromboza venoasă mezenterică (tumori hepatice, stări septice, intraabdominale). Tomografia computerizată de înaltă rezoluție permite monitorizarea evoluției trombozei mezenterice sub tratament, evidențiind recanalizarea.

Angiografia este mijlocul cel mai important de diagnostic al ischemiei mezenterice, permițând precizarea substratului său, a extensiei procesului ocluziv, precum și a infarctului neocluziv, iar cateterizarea vaselor mezenterice permite intervenții terapeutice. Se utilizează calea transfemurală, tehnica Seldinger. Ocluzia trombotică este situată tipic la originea sau la o distanță de 1-3 cm distal de originea arterei mezenterice și se asociază cu o circulație colaterală bogată, dezvoltată datorită evoluției îndelungate a obstacolului, până la completarea sa. Ocluzia embolică se produce la distanță de originea arterei mezenterice superioare, în general la 4-6 cm distal de originea arterei colice medii, având aspect de menisc, iar circulația colaterală este absentă. Studiul angiografic al arterei mezenterice inferioare nu are valoare deosebită pentru diagnosticul ischemiei colice, deoarece aceasta este frecvent sediul unei ocluzii aterosclerotice (20).

Angiografia este contraindicată la bolnavii în stare de șoc sau cu peritonită, iar din punct de vedere cronologic trebuie efectuată înainte de examenul baritat, care face neinterpretabile imaginile angiografice.

Angiografia selectivă a arterei mezenterice superioare permite, de asemenea, diagnosticul ocluziei venoase: prelungirea fazei arteriale peste 40 secunde, prelungirea fazei capilare, modificări ale arterelor mici periferice, datorită edemului parietal, opacifierea peretelui intestinal îngroșat, prezența substanței de contrast în lumenul intestinal, lipsa de opacifiere a venei mezenterice superioare în interval de 40 secunde.

Angiografia poate identifica, de asemenea, componenta vasoconstrictoare prezentă atât în ischemia mezenterică ocluzivă, cât și în cea neocluzivă, și manifestată prin: refluxul substanței de contrast în aortă, îngustarea ramurilor arterei mezenterice superioare, spasmul arcadelor și ramurilor arteriale, scăderea umplerii vaselor intramurale. Evidențierea acestor modificări impune efectuarea unui test farmacologic, prin instilarea selectivă în artera mezenterică superioară de substanțe vasodilatatoare (Papaverină, 30-60 mg, Fenoxibenzamină, Prostaglandină E, Tolazolin), pentru a documenta reversibilitatea sau ireversibilitatea modificărilor.

Explorările radioizotopice apelează la administrarea i.v. sau aortică de microsfere de albumină marcate cu ^{99}mTc, ^{99}mTC-pirofosfat sau fosfonat, pentru a decela scăderea sau absența circulației arteriale, fără a avea o performanță deosebită. Se pare că administrarea intraperitoneală de ^{133}Xe ar permite o evaluare mai exactă a circulației intestinale.

Examinări endoscopice

Endoscopia superioară nu are valoare în diagnosticul ischemiei intestinale. Gastroduodenoscopia este negativă, iar în foarte rarele cazuri în care s-a efectuat jejunoscopia, se evidențiază aspect eritematos difuz, cu arii de necroză. Sigmoido- și colonoscopia au un rol cert în diagnosticul colitei ischemice acute negangrenoase, evidențiind mucoasa edematiată, hiperemiată, friabilă, ulcerată, cu aspect polipoid, cu pseudomembrane, leziunile având distribuție segmentară net delimitată de zonele indemne. Rectul este rareori afectat.

Examinări morfologice

Biopsia mucoasă evidențiază ulcerații superficiale, cu necroză hemoragică a mucoasei, congestie vasculară și edem submucos. Evoluția histologică se face spre vindecare, cu prezența unui țesut de granulație, cu infiltrat inflamator polimorf și activitate macrofagică și fibroblastică marcantă. Diferențierea de boala Crohn se face prin prezența

macrofagelor încărcate cu pigment feric, hialinizarea țesutului conjunctiv din submucoasă și fibroza musculară. În numeroase cazuri, evoluția se face spre infarctare sau spre stenoză cronică postischemică.

Forme clinice

Formele clinice au particularități în funcție de substratul ischemic. Tromboza mezenterică apare la un pacient cu istoric compatibil cu angina abdominală, în timp ce embolia apare la subiecți care pot prezenta în antecedente embolizării viscerale diferite (cerebrale, la nivelul extremităților) și care sunt purtători ai unor afecțiuni susceptibile să se complice cu embolii viscerale (valvulopatii, infarct miocardic, cardiopatii în fibrilație arterială). Pacienții cu ischemie intestinală neocluzivă prezintă unele afecțiuni care evoluează cu scăderea debitului cardiac și hipotensiune arterială (insuficiență cardiacă congestivă, aritmii, hipovolemie de diferite cauze) sau recunosc administrarea unor medicamente care scad debitul mezenteric (vasoconstrictoare, digitală). Vârsta de apariție este, de asemenea, diferită: tromboza apare la vârstă mai înaintată, în timp ce embolia apare la vârstă mai tânără (20,21).

Tabloul clinic este mai dramatic în embolie, sindromul dureros mai exprimat și cu instalare brutală, în timp ce în tromboza arterială sau cea venoasă, ca și în ischemia mezenterică neocluzivă, instalarea este mai insidioasă.

Colita ischemică se manifestă clinic prin dureri abdominale cu debut brusc, cu caracter de crampă, localizate în aria subombilicală și predominant în hipocondrul sau fosa iliacă stângă, asociate cu diaree, rectoragii, greață și vărsături. Semnele obiective sunt asemănătoare cu cele ale ischemiei intestinale, dar cantonate în abdomenul inferior (meteorism, sensibilitate și, în final, semne peritoneale).

Esențiale pentru diagnostic sunt:

- durerea abdominală severă, difuză;
- sângerarea intestinală masivă sau ocultă;
- date minime la examenul obiectiv;
- alterare marcată a stării generale;
- date radiologice sau/și intraoperatorii;

Diagnostic pozitiv

Diagnosticul se stabilește pe baza simptomatologiei menționate în context clinic sugestiv pentru existența unei tromboze (semne de arteriopatie arterosclerotică pe alte sectoare: cardiovascular, cerebral, periferic sau manifestări de ischemie cronică mezenterică), a unei embolii mezenterice (afecțiunile predispozante menționate) sau a unor circumstanțe care pot produce un infarct intestinal neocluziv.

Diagnosticul pozitiv este foarte dificil în stadiile precoce.

Infarctul intestino-mezenteric prin embolie arterială este sugerat la un cardiac la care apare brusc un abdomen acut. În primele 6 ore apare o triadă simptomatică: durere, șoc și crampe intestinale. În acest stadiu, terapia este eficientă, leziunile fiind reversibile.

În următoarelc 7-12 ore de la debut este un interval de acalmie, durerea se ameliorează, atenția fiind atrasă de starea generală foarte gravă și de absența unor semne locale evidente.

În ultimul stadiu, cuprins între 12-24 de ore de la debut, ileusul paralitic domină tabloul clinic cu semne clinice de peritonită și intoxicație gravă.

În infarctul intestino-mezenteric, prin tromboza arterei mezenterice superioare, tabloul clinic este similar, dar cu o evoluție mai insidioasă.

În infarctul intestino-mezenteric fără ocluzia unui vas mare, simptomele clinice apar pe fondul unei insuficiențe cardiace severe cu hipovolemie și stare de șoc, în septicemii, come diabetice. În aceste cazuri, bolnavii prezintă dureri abdominale, hemoragii digestive inferioare, hiperleucocitoză (20,21).

Suspiciunea clinică poate fi confirmată prin examenul radiologic al abdomenului, arteriografic, puncție abdominală, laparoscopie sau laparotomie exploratorie.

Diagnostic diferențial

Manifestările nefiind caracteristice, este totdeauna necesar diagnosticul diferențial cu alte sindroame abdominale acute: ocluzia intestinală, peritonita acută – prin perforația unui viscer cavitar, pancreatita acută, sarcina tubară ruptă, disecția aortei abdominale.

Diagnosticul diferențial nu este greu de realizat atunci când tabloul clinic este caracteristic și imaginile radiologice sunt revelatoare în prezența unui teren cardiovascular coexistent. Este necesar totuși, în aceste cazuri, să facem o electrocardiogramă, pentru a exclude un infarct miocardic posterior.

În cazurile mai puțin tipice este necesar să excludem o serie de sindroame abdominale acute:

- ocluzia intestinală prin invaginație sau strangulare în care sunt prezente vărsăturile și scaunele sangvinolente;
- colica nefretică însoțită de pareză intestinală și tulburări de tranzit;

- pancreatita acută hemoragică, care se caracterizează prin distensia abdominală, tulburări de tranzit, lichid hemoragic în cavitatea peritoneală și semne de șoc;
- peritonite difuze toxice, caracterizate prin distensia abdominală, semnul cel mai important clinic, oprirea tranzitului și șoc sever.

Evoluție

Infarctul intestino-mezenteric netratat duce cel mai des la deces, în decurs de câteva zile în formele ușoare sau în decurs de câteva ore în formele extinse. Cauzele decesului pot fi: șocul toxico-septic, șocul hipovolemic sau peritonita prin perforarea unei anse necrozate.

Tratament

Tratamentul este chirurgical, efectuat în condițiile unei bune pregătiri preoperatorii.

Măsuri medicale

Reechilibrarea volemică, hidroelectrolitică și acido-bazică – pregătirea preoperatorie vizează restabilirea volemiei prin administrarea de soluții cristaloide, coloizi, albumină sau sânge, adaptată astfel încât hematocritul să scadă sub 45%, iar presiunea venoasă centrală să crească la 5-10 cm apă. În cazul necesității unei terapii agresive de restabilire a volemiei este utilă instalarea unui cateter Swan-Gantz. Se restabilește echilibrul electrolitic și acido-bazic în funcție de constantele biologice modificate.

Prevenirea și tratamentul infecției se realizează prin asocierea de aminoglicozide și metronidazol, adaptând dozele de aminoglicozide după funcția renală. Se apreciază că administrarea de polimixină ar avea un efect favorabil asupra endotoxinemiei.

Medicația vasoactivă are ca suport teoretic asocierea constantă a elementului funcțional vasospastic. Face apel la administrarea de vasodilatatoare: α-blocante (fenoxibenzamină), β-stimulante (izoprenalină) și agenți inotrop-pozitivi (dopamină, glucagon), care cresc debitul sangvin mezenteric, ameliorează viabilitatea intestinală, având însă în vedere efectele secundare posibile, produse de scăderea presiunii arteriale pe care o pot provoca unii dintre acești agenți (fenoxibenzamină). Sunt total contraindicate substanțele simpaticomimetice, cu efect vasoconstrictor (noradrenalină, metaraminol). În cazurile în care se efectuează arteriografia mezenterică, se administrează vasodilatatoare pe cateter (papaverină, tolazolin) sau, în condițiile în care nu s-a efectuat angiografia, se administrează i.v. glucagon sau prostaciclină. Cercetările recente par să indice un efect favorabil al inhibitorilor enzimei de conversie în prevenirea efectelor ischemiei și reperfuziei (captopril sau alți derivați).

Se suprimă orice medicație cu acțiune vasoconstrictoare asupra circulației splanhnice și se tratează condițiile precipitante ale sindroamelor ischemice intestinale.

Epuratori ai radicalilor liberi de oxigen implicarea radicalilor liberi de oxigen în patogeneza sindromului de ischemie-reperfuzie a sugerat utilizarea de inhibitori ai xantin-oxidazei (alopurinol) sau a epuratorilor specifici (superoxid-dismutază, catalază sau dimetil-sulfoxil).

Având în vedere starea generală precară în care se prezintă de obicei acești bolnavi, este necesară în general o scurtă reechilibrare metabolică în secția de terapie intensivă, care constă în reechilibrare volemică și acido-bazică pe cel puțin două căi venoase, transfuzii cu sânge izogrup, izo-Rh, sondă de aspirație nazogastrică, antibioterapie.

Instituirea infiltrației peridurale continue are mari avantaje, pe lângă analgezie (contribuie și la ameliorarea șocului), îmbunătățind circulația intestinului restant.

Elementele de decizie tactică intraoperatorie vor lua în considerare:

- starea intestinului;
- evaluarea vascularizației mezenterice;
- prezența sau absența peritonitei.

Măsuri chirugicale

Tratamentul chirurgical al ischemiei intestinale acute vizează două obiective: revascularizarea intestinului viabil sau rezecția intestinului necrotic.

Infarctul intestinal embolic beneficiază de efectuarea embolectomiei cu cateterul Fogarty (eficiența administrării de streptokinază, ca tratament unic, este discutabilă). Se impun măsuri terapeutice corespunzătoare, adresate sursei embolice.

Infarctul intestinal trombotic impune practicarea trombendarterectomiei sau, preferabil, a revascularizării prin by-pass aortomezenteric. În unele situații, se poate încerca angioplastia percutană transluminală.

Infarctul venos este tratat prin rezecția segmentului afectat și administrarea de anticoagulante postoperator, datorită ratei mari a recurențelor. Rareori este posibilă trombectomia.

Ischemia mezenterică neocluzivă poate beneficia de vasodilatația splanhnică, protocolul cel mai utilizat constând în administrarea de papaverină în doze de 30-60 mg/h.

Rezecția intestinală se adresează segmentului necrotic. Principala problemă este reprezentată de aprecierea intraoperatorie a viabilității intestinale,

posibilă printr-o multitudine de mijloace: aspectul macroscopic, peristaltism, pulsația vaselor mezenterice, sângerarea la secțiune, ultrasonografia Doppler, administrarea de fluoresceină, clearance-ul H_2, electromiografie, pH-ul seros sau mucos, tonometrie, temperatura seroasei peritoneale, tehnici radioizotopice, biopsia mucoasei. Rezecția intestinală privește segmentul cu viabilitate compromisă, având în vedere două posibilități: rezecția insuficientă (ceea ce impune uneori o reintervenție *second look* în primele 24 de ore, eventualitate minimalizată prin aplicarea eco-Doppler intraoperatorii) sau rezecția extinsă, cu apariția la distanță a sindromului intestinului scurt, uneori cu necesitatea aplicării nutriției parenterale totale pe toată viața. Este posibil ca refacerea continuității tractului intestinal să se facă în al doilea timp, având în vedere posibilitatea apariției dehiscenței suturilor, cu peritonită.

Ischemia difuză motivează reținerea de la rezecție. Se pot plasa și în aceste cazuri catetere intramezenterice arteriale, putându-se recurge la un *second look* la vârste și în stadii nu foarte avansate. În cazurile cu leziuni foarte extinse și avansate, orice gest chirurgical devine inutil.

Trombozele venoase au o rezolvare dificilă și incertă. Tromboza de venă portă contraindică rezecția intestinală, în schimb, dacă leziunile intestinale sunt reversibile, se poate recurge la trombectomie directă portală, dublată de tratamentul anticoagulant.

Reechilibrarea pre-, intra- și postoperatorie este esențială pe catetere venoase periferice sau/și centrale și, dacă este cazul, pe catetere intramezenterice, administrându-se heparină, dextran 40, antibiotice, vasodilatatoare, trombolitice.

Cele mai multe cazuri de colită ischemică sunt tranzitorii și reversibile și beneficiază, în general, de tratament conservativ: suprimarea alimentației orale, suport nutrițional, combaterea infecției. Indicațiile chirurgicale cuprind colita ischemică gangrenoasă, perforația, megacolonul toxic ischemic și, tardiv, stenoza postischemică.

Măsuri de urgență

Primul ajutor se acordă la fel ca în orice caz de abdomen acut. Se instalează o perfuzie pe cale venoasă centrală și se transportă bolnavul la spitalul cel mai apropiat cu secție de chirurgie generală și vasculară.

Laparotomia exploratorie se impune chiar și la simpla suspiciune de ocluzie arterială mezenterică, fără confirmare arteriografică. Cauza vasculară trebuie luată în considerare în orice caz de abdomen acut neclar.

Timpul la care se intervine chirurgical are o importanță decisivă, șansele de supraviețuire după 6 ore de la debut scăzând rapid.

Se vor evita:
- amânarea intervenției chirurgicale în fața unui tablou clinic neconcludent de abdomen acut;
- încercarea unei intervenții reconstructive pe vase în caz de necroză intestinală întinsă;
- realizarea unei anastomoze pe un intestin incert vascularizat;
- executarea unei intervenții chirurgicale complexe de către un chirurg fără experiență.

Prognostic

Este defavorabil, mortalitatea fiind de 35%. În cazul în care rezecția intestinală necesară se întinde la peste 50% din lungimea intestinului, mortalitatea depășește 75%.

Infarctul venos are un prognostic mai bun, dar în cazul întreruperii terapiei cu anticoagulante înainte de 3 luni, recidivele cresc la peste 25%.

În rezecțiile întinse de intestin, prognosticul nutrițional este afectat, rezecția maximă suportabilă fiind de 75% din lungime, dacă se conservă valvula ileo-cecală.

O colectomie cu anastomoză ileo-rectală este mai bine tolerată.

Dacă rezecția depășește aceste limite, bolnavul care supraviețuiește va prezenta o invaliditate nutrițională, fiind dependent, cel puțin preoperator precoce, de alimentația parenterală.

Bibliografie

1. Brandt LJ, Boley S. AGA technical review on intestinal ischemia. Am Gastroenterology. 2000; 118 (5): 954-968.

2. American Gastroenterological Association Medical Position Statement: guidelines on intestinal ischemia, Gastroenterology. 2000; 118: 951-953.

3. Koksoy C, Kuzu MA, Kesenci M et al. Effects of intestinal ischemia-reperfusion on major conduit arteries. J Inv Surg 2000; 13: 35-43.

4. Stockmann H, Roblick UJ, Kluge N et al. Diagnosis and therapy of non-occlusive mesenteric ischemia. Zentralblatt Chirurgi 2000; 125: 144-151.

5. Ward DT, Lawson SA, Gallagher CM et al. Sustained nitric oxide production via l-arginine administration ameliorates effects of intestinal ischemia-reperfusion. J Surg Res. 2000; 89: 13-19.

6. Shirahama M, Ishibashi H, Onohara et al. Colour Doppler ultrasound for the evaluation of bowel wall thickening. Brit J Radiol 1999; 72: 1164-1169.

7. Ha HK, Rha SE, Kim AY, Auh YH: CT and MR diagnoses of intestinal ischemia, Semi Ultrasound, CT & MR. 2000; 21: 40-55.

8. Rha SE, Ha HK, Lee SH et al. CT and MR imaging findings of bowel ischemia from various primary causes. Radiographics 2000; 20: 29-42.

9. Gasparri MG, Pipinos II, Bleza DA, Shepard AD. Images for surgeons. Pylephlebitis secondary to intestinal ischemia. J Am Coll of Surg 2000; 190: 265.

10. Chlapik D. Acute intestinal ischemia, Rozhledy V Chirurgii 1999; 78: 351-4.

11. Sun Z, Wang X, Lasson A et al. Roles of platelet-activating fator, interleukin-1beta and interleukin-6 in intestinal barrier dysfunction induced by mesenteric arterial ischemia and reperfusion. J Surg Res 1999; 87: 90-100.

12. Haglund U, Bergqvist D: Intestinal ischemia – the basics. Langenbecks Archives Surgery. 1999; 384: 233-8.

13. Austen WG Jr, Kyriakides C, Favuzza J et al. Intestinal ischemia-reperfusion injury is mediated by the membrane attack complex. Surgery 1999; 126: 343-8.

14. Hung KH, Lee CT, Lam KK et al. Ischemic bowel disease in chronic dialysis patients.

15. Tjarnstrom J, Wikstrom T, Bagge U et al. Effects of hyperbaric oxygen treatment on neutrophil activation and pulmonary sequestration inintestinal ischemia-reperfusion in rats. Euro Surg Res 1999; 31: 147-154.

16. Vicente DC, Kazmers A. Acute mesenteric ischemia. Current Op Cardiol 1999; 14: 453-458.

17. Chabert S, Porcheron J, Balique JG: Management of acute intestinal arterial ischemia, J Chir 1999; 136: 130-135.

18. Zazpe C, Ferrer J V, Blazquez L et al. Necrosis intestinal como presentation de tumor carcinoide. Revista Espanola de Enfermedades Digestivas 1998; 90: 889-890.

19. Gunel E, Caglayan F, Caglayan O et al. Treatment of intestinal reperfusion injury using antioxidative agents. J Ped Surg1998; 33: 1536-1539.

20. Cavallaro A, Di Marzo L, Cavallaro G et al. Iliac-to-isolated hepatic artery bypass in the treatment of intestinal angina: two cases. J Vasc Surg 28: 1998; 28: 1115-1119.

21.Grigorescu M, Părăian I. Ischemia intestinală acută În: Grigorescu M, Pascu O eds. *Tratat de gastroenterologie* București Editura Tehnică 1997: volII, 354 – 865.

SINDROMUL DE ISCHEMIE INTESTINALĂ CRONICĂ

Radu Voiosu

Cadru nosologic

Ischemia intestinală cronică este reprezentată de situația în care fluxul plasmatic splanhnic este suficient în stare de repaus, dar inadecvat în fața unui necesar de oxigen crescut.

Această definiție are similitudini cu definiția anginei pectorale sau cea a claudicației intermitente. Baza acestei asemănări constă în fiziopatologia comună manifestărilor care se traduc prin discrepanța dintre necesarul și oferta de oxigen la nivel tisular. În același timp, definiția păcătuiește prin faptul că nu definește nivelul la care se judecă deficitul de irigație (biochimic, imagistic, clinic).

Vascularizația tubului digestiv este crucială, nu doar pentru susținerea nutritivă a sistemului în sine, ci și pentru îndeplinirea funcțiilor specifice, digestia, absorbția și motilitatea.

Anatomia și fiziologia circulației intestinale

Macrocirculația intestinală

Irigarea intestinului este asigurată, în principal, de arterele care emerg din două trunchiuri reprezentate de arterele mezenterice: superioară (fig. 1) și inferioară (fig. 2).

Caracteristic pentru teritoriul tributar arterei mezenterice superioare este tipul terminal, într-un fel similar circulației coronariene. Artera mezenterică superioară are anastomoze cu artere provenind din alte surse. Proximal, o astfel de anastomoză se poate realiza cu artera pancreatică dorsală, ramură din artera splenică. O a doua anastomoză posibilă poate lua naștere între ramura pancreatico-duodenală superioră a arterei hepatice, prin intermediul arterei gastroduodenale și ramura pancreatico-duodenală inferioară, ce provine din artera mezenterică superioară.

La polul opus, distal, se realizează, de asemenea, două anastomoze: una, între artera ileo-colică și partea terminală a arterei mezenterice superioare; o a doua, între cele două artere mezenterice, prin intermediul arterei marginale, ce interconectează cele trei artere colice, derivând din mezenterica superioară cu artera colică stângă superioară, prima ramură a arterei mezenterice inferioare.

În contrast, artera mezenterică inferioară are largi anastomoze cu arterele iliace prin intermediul arterelor hemoroidale medii și inferioare.

Teritoriile irigate de cele două artere sunt duodenul, jejunul, ileonul, apendicele, cecul, ascendentul și colonul tranvers pentru artera mezenterică superioară; unghiul splenic, colonul descendent, sigmoidul și rectul pentru artera mezenterică inferioară.

O altă diferență între vascularizația intestinului subțire și a colonului constă în faptul că atât ramurile jejunale, cât și cele ileale generează între ele arcade, ceva mai complexe în zona ileală, adăpostite de foițele mezenterice. Arcada cea mai apropiată de peretele intestinal generează ramuri ce pătrund perpendicular în perete. La nivelul musculare proprii și al submucoasei există adevărate plexuri vasculare.

În opoziție, artera mezenterică inferioară nu produce arcade, deci nu sunt anastomoze între diferitele sale ramuri. Drenajul venos este asigurat de afluenții venei porte, cu excepția segmentului distal

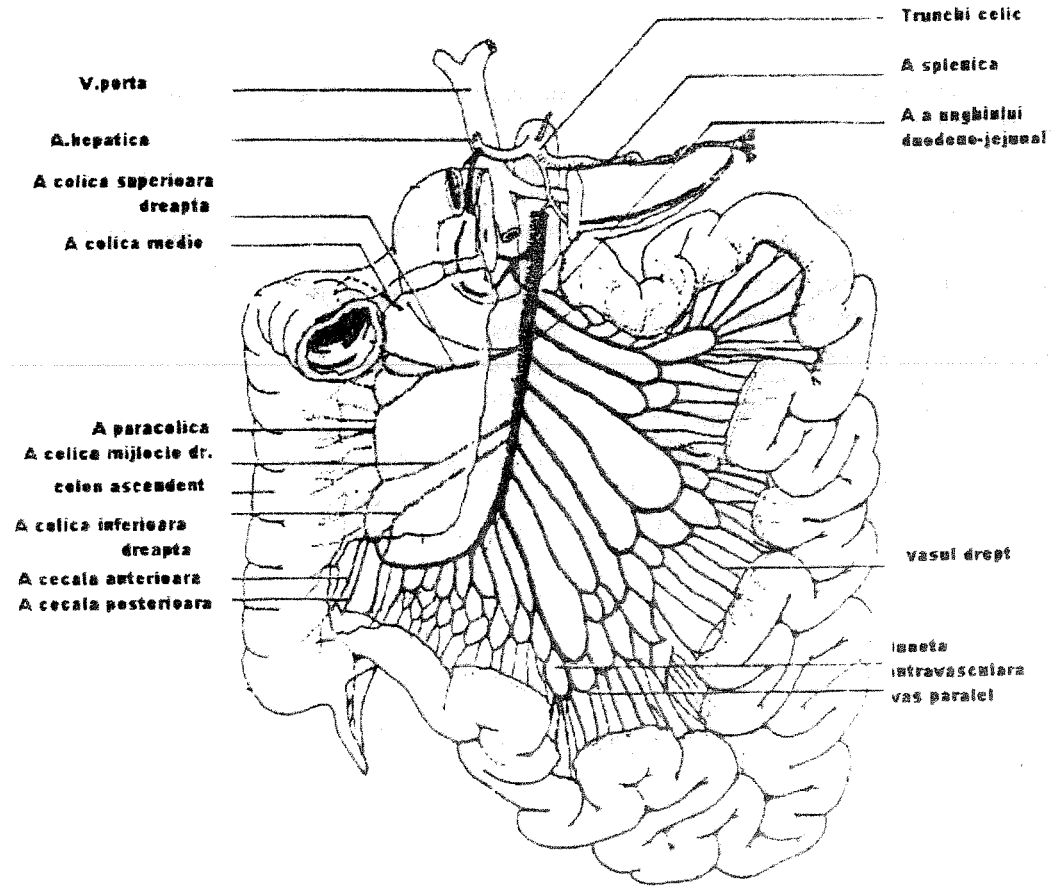

Fig. 1. Ramurile arterei mezenterice superioare.

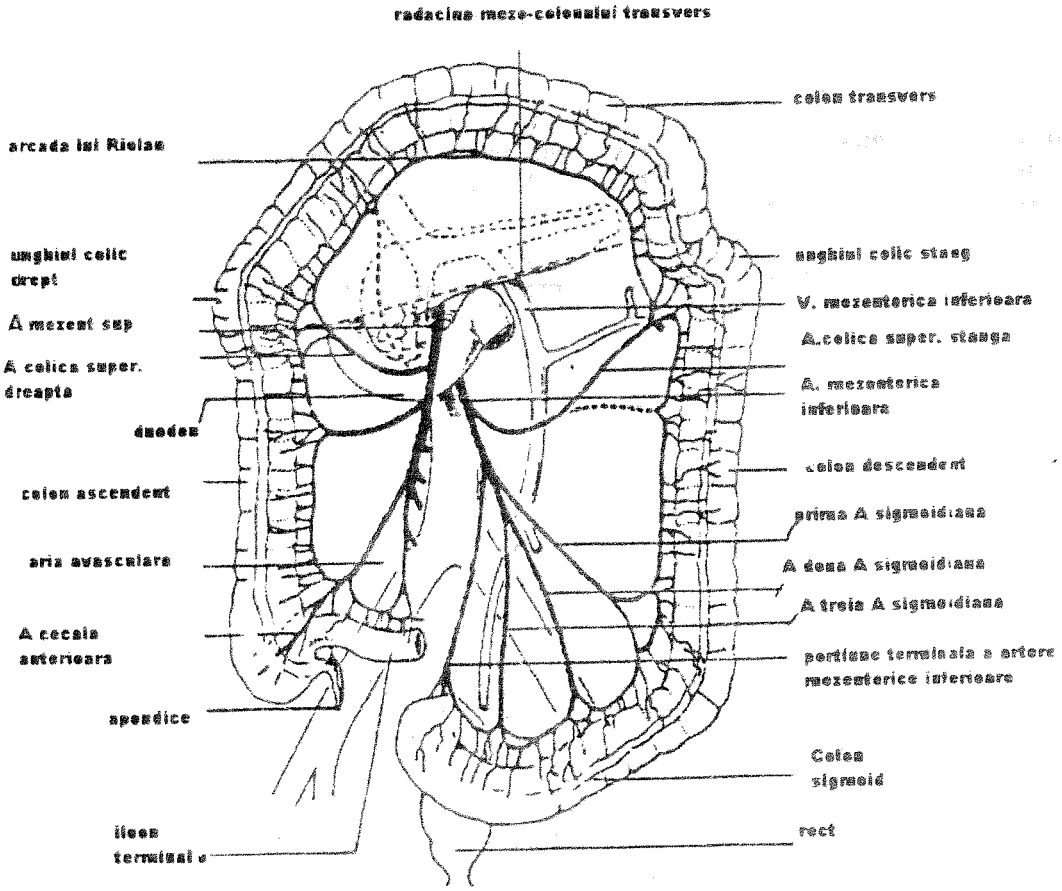

Fig. 2. Ramurile arterei mezenterice inferioare.

al rectului, care este tributar teritoriului venei iliace interne.

Între artere şi vene se interpune un larg pat capilar ce hrăneşte musculara proprie, submucoasa şi mucoasa.

Microcirculaţia intestinală

Intestinul subţire

Vascularizaţia mucoasei este foarte importantă pentru multiple raţiuni fiziologice, între care apărarea de invazia microbiană, digestia, absorbţia. În acest sens, vascularizaţia are o microarhitectonică în consonanţă cu morfologia şi funcţiile mucoasei, urmărind structura vililor şi glandelor. La nivelul duodenului, glandele Brunner sunt irigate, în principal, la polul intern. Vilii au o arteriolă excentrică ce ajunge până în vârful lor, unde se desface în capilare arborescente ce drenează într-o venulă paralelă cu arteriola. Capilarele de la baza vililor anastomozează cu capilarele vililor adiacenţi. Vascularizaţia criptelor este asigurată de capilare ce nasc din plexul submucos şi din arteriolele ce merg spre vârful vililor, sângele părăsind această zonă prin colectare în venula ce iese din vil prin capilare, plecând din inelele ce înconjoară glandele.

Colonul

Structura diferită a mucoasei colonice atrage o altă dispoziţie vasculară. Dacă la nivelul intestinului subţire aranjamentul vascular îmbracă aspectul în „ac de păr", în mucoasa colonului arteriolele şi capilarele se îndreaptă spre epiteliu printre cripte, formând un bogat plex capilar în jurul glandelor.

Fiziologia circulaţiei intestinale

Cele trei trunchiuri arteriale, vascularizând splanhnele, transportă 25-30% din debitul cardiac, după cum acestea se găsesc în stare de repaus (preprandial) sau de activitate (postprandial).

De fapt, debitele regionale pot varia mult mai larg; de exemplu, artera mezenterică superioară are un debit de 400 ml/min, debit ce se poate dubla în perioada postprandială, iar 70% din acest debit se distribuie mucoasei intestinale.

Fluxul sangvin local este reglat neural, miogenic şi metabolic. Reglarea nervoasă extrinsecă este importantă în redistribuţia sangvină, dar intervine puţin în modificarea fluxului.

Reglarea locală controlează perfuzia şi este definită ca fiind posibilitatea unui organ de a menţine fluxul în ciuda variaţiilor presiunii de perfuzie. Redistribuţia sângelui se face pe calea fibrelor simpatice care însoţesc artera mezenterică superioară. Stimularea acestor fibre produce iniţial vasoconstricţie, urmată rapid de revenirea spre valorile iniţiale ale fluxului. Acest fapt se datorează vasoconstricţiei arteriolare, dar nu şi a sfincterelor precapilare, fenomenul fiind denumit „scăparea autoreglatorie". Vasoconstricţia este mediată de noradrenalină care stimulează receptorii postsinaptici alfa-1 şi alfa-2. Vasoconstricţia este produsă de izoproterenol care activează receptorii betaadrenegici. Până azi, nu se cunoaşte rolul inervaţiei vagale asupra vascularizaţiei intestinale. Reglarea miogenică este proprietatea unor vase de a se contracta secundar creşterii presiunii transmurale. Acest răspuns poate fi evanescent sau durabil. Reglarea permite ca fluxul sangvin să se reducă modest, în circumstanţe în care presiunea sangvină scade de la 120 mmHg la 80 mmHg, iar rezistenţa vasculară se reduce cu 10-20% (1). Influenţele metabolice se exercită atât asupra arteriolelor care reglează fluxul sangvin, cât şi asupra sfincterelor precapilare ce reglează numărul capilarelor perfuzate la un moment dat.

Este evident că, pentru menţinerea integrităţii structurale şi realizarea funcţiilor specifice, intestinul trebuie să primească cantitatea de sânge care să asigure nevoile metabolice de moment. Deşi intestinul deţine destule mecanisme de reglare a fluxului plasmatic local, modificări importante ale debitelor fie în arterele mezenterice, fie în arteriolele intraparietale – depăşind posibilităţile fiziologice de adaptare, vor antrena modificări morfofuncţionale a căror gravitate este dependentă de mărimea şi durata reducerii fluxului plasmatic.

Epidemiologie

Suferinţa devenită clinic evidentă este rară, incidenţa ei fiind estimată la 1/100.000/an, dar este de prevăzut faptul că, în urma creşterii duratei de viaţă, incidenţa ischemiei mezenterice va creşte (2). În contradicţie cu cele două sindroame de ischemie cronică menţionate, ischemia intestinală cronică survine mai ales la femei, sexul feminin reprezentând 60% dintre pacienţi.

Etiologie

Spre deosebire de ischemia acută, care are o lungă listă de cauze, ischemia cronică se întâlneşte în mai puţine circumstanţe.

Ateroscleroza rămâne principala cauză şi, în ultimul deceniu, în ciuda tuturor progreselor făcute în profilaxia acestei boli (3,4). Acest fapt este demonstrat mai cu seamă de seriile chirurgicale (5), dar şi de studiile radiologice (6), ambele tipuri de studii demonstrând faptul că leziunile aterosclerotice mezenterice coexistă cu interesarea aortică, cardiacă, renală, periferică.

O altă cauză majoră este sindromul ligamentului arcuat sau aşa-numita boală freno-celiacă. Problema aceasta este delicată, deoarece, deşi reducerea lumenului trunchiului celiac este demonstrată radiologic, înlăturarea ei nu aduce întotdeauna şi îndepărtarea simptomelor.

Bolile vasculare inflamatorii cu etiologie cunoscută, cum ar fi tuberculoza (7), sau necunoscută, ca boala Takayasu (8) sau trombangeita obliterantă (9,10), generează de asemenea ischemie cronică.

Au fost menționate și leziuni de tip degenerativ, ca fibrodisplazia (11) sau scleroza (12), precum și tumorale (13). De asemenea, sunt communicate și compresii extrinseci (14).

Altă etiologie, considerată astăzi rară, reprezentată de vasculite, va cunoaște o creștere a incidenței datorită ameliorării criteriilor și mijloacelor de diagnostic pe de o parte, iar pe de altă parte prin recunoașterea leziunilor mezenterice la bolnavi cu vasculite diagnosticate datorită afectării altor organe sau sisteme (S.N.C., rinichi, cord, mușchi). Mai cunoscute sunt afectările produse prin poliarterita nodoasă (PAN) (15).

Drogurile, precum cocaina, produc cu certitudine ischemie intestinală (16,17), ca și medicamentele de tipul anticoncepționalelor, vasopresinei sau cele folosite pentru scleroterapie endoscopică (18).

Anii din urmă au produs și multă literatură care demonstrează că anomaliile de coagulare (19) sunt generatoare de ischemie, cum ar fi deficitul de proteină S (20) sau sindromul antifosfolipidic (21), dar sunt incriminate mai ales în ischemia acută (19).

Morfopatologie

Un examen complet morfopatologic trebuie să lămurească atât macroscopic, cât și microscopic, două aspecte: unul privește leziunea vasculară, cel de-al doilea, răsunetul acesteia asupra structurilor enterocolonice.

Leziunile vasculare după cum s-a arătat la capitolul *Etiologie,* ateroscleroza rămâne principala cauză a ischemiei cronice. Leziunile aterosclerotice interesează ostiile celor trei vase sau primii doi centimetri ai trunchiurilor arteriale. Deoarece numai prima porțiune a duodenului este vascularizată de trunchiul celiac, suferința acesteia este importantă numai din punctul de vedere al capacității sale de a suplini deficitul de irigație secundar insuficienței arterelor mezenterice.

Plăcile de aterom pot reduce lumenul semnificativ (peste 70% din diametru) sau mai puțin. Această limită de 70% reprezintă circumstanța în care se consideră necesară intervenția terapeutică invazivă.

În fapt, însă, orice leziune aterosclerotică poate fi sursa unui accident obstructiv acut, prin supraadăugarea unui tromb.

Nu există încă o corelație, fie ea și aproximativă, între gradul de reducere a lumenului și manifestarea clinică a leziunii. De altfel, mijloacele neinvazive de explorare vasculară (eco - Doppler) arată că există leziuni asimptomatice. Leziunea aterosclerotică interesează în grade variate toate cele trei trunchiuri.

Spre deosebire de ateroscleroză, care produce leziuni pe vase mari, poliarterita interesează arterele mici și arteriolele, leziunea inițială fiind de tip necroză fibrinoidă, infiltrat inflamator cu polinucleare, ulterior cu celule mononucleate, și urmează o fază tardivă cu trombozare și evoluție spre fibroză. Vasculita vaselor mici se asociază afectării digestive cu frecvență variabilă, cuprinsă între 30% – în cazul crioglobulinemiei – și 60% în cazul purpurei Henoch-Schonlein. Diagnosticul vasculitelor se bazează, pe lângă manifestările sistemice, pe prezența anticorpilor tip ANCA, ce se găsesc în cazurile de granulomatoză Wegener, sindrom Churg-Strauss, poliangeită microscopică și aspect de granuloame cu tendință necrotică. În vasculitele de felul purpurei Henoch-Schonlein, în vasculitele din lupusul eritematos sistemic, vasculitele din poliartrita reumatoidă și din crioglobulinemie se găsesc complexe imune depuse în peretele vascular (22).

Leziunile intestinale pot fi de tip infarct, enterocolită ischemică, stricturi ischemice, ulcere solitare. Modificările cele mai severe, dar și cele mai precoce, se produc la nivelul vililor, căci așa cum s-a arătat, fiecare vil este irigat de o arteriolă unică. De aici și susceptibilitatea mucoasei intestinale la ischemie.

Fiziopatologie

Prin definiție, ischemia semnifică un deficit de aport de oxigen față de necesarul metabolic, reducând producția de ATP. În fața scăderii fluxului sangvin, intestinul poate face apel la unul dintre următoarele mecanisme de reglare: local, regional sau sistemic (23). Mecanismul local depinde de eliberarea de adenozină, care este cel mai puternic miorelaxant al musculaturii netede. Adenozina circulantă apare ca urmare a imposibilității celulei de a sintetiza ATP, ca urmare a hipoxiei. Eficiența acestui mecanism este redusă din două motive: durata scurtă de viață a adenozinei, ceea ce atrage după sine o arie redusă în care își exercită efectul. Multe alte substanțe influențează fluxul sangvin locoregional; între acestea, identificat relativ recent la nivelul aparatului digestiv, este monoxidul de azot (NO) care are rolul de a regla motilitatea atât vasculară, cât și gastrointestinală, prin prima activitate asigurând integritatea morfofuncțională.

Monoxidul de azot este produs de celulele epiteliale și de terminațiile nervoase nonadrenergice-noncolinergice, de către o enzimă numită NO-sintetaza constitutivă. În același timp, monoxidul de azot influențează activitatea altor substanțe

vasoactive, cum ar fi ciclooxigenaza care guvernează producerea prostaglandinelor și endotelina (24).

Al doilea mecanism este legat de autoreglarea regională și de influențele vasoactive ale unor substanțe ca glucagonul peptidul intestinal vasoactiv, prostaglandinele.

Mecanismul central modifică presiunea arterială și induce redistribuția sangvină între diferitele organe, prin modificarea relației presiune-flux. Fluxul plasmatic crește consecutiv stimulării beta-adrenergice sau dopaminergice.

Când mecanismele de reglare a fluxului sangvin regional sunt ineficiente, prima suferință apare la nivelul vârfului vililor, de unde se extinde spre structurile profunde ale mucoasei, ajungând până la necroza acesteia. Ischemia crește susceptibilitatea la translocația germenilor. Acest fapt duce la stimularea sistemului imun, care va elibera citokine și alte substanțe, la rândul lor acestea inducând leziunea mucoasei.

Urmările producerii de leziuni intestinale constau în modificarea proceselor zonale de digestie, alterarea absorbției și tulburări ale motilității.

Aceste anomalii funcționale vor explica manifestările clinice. Astfel, modificarea funcției absorbtive poate explica atât slăbirea (reducerea absorbției nutrienților), cât și diareea (osmotică sau prin enteropatie exsudativă). Dar nu doar conținutul endoluminal favorizează diareea, ci și tulburările de motilitate.

Nu doar ischemia în sine produce leziuni, ci și reperfuzia tisulară (25), prin radicali liberi de oxigen, leziuni ce pot fi prevenite prin pretratare cu superoxid dismutază. Apariția radicalilor de tip superoxid se întâlnește și în mod normal, dar mecanismele de apărare îi desfac rapid. Se pare că enzima esențială în producerea acestor radicali în intestinul ischemic este xantin-oxidaza. Substratul utilizat este hipoxantina, ce se acumulează ca rezultat al catabolismului ATP.

Acestor efecte discrete ale ischemiei li se adaugă scăderea producției de mucus, prin aceasta reducându-se apărarea mucoasei. Dintre agenții agresivi, enzimele proteolitice pancreatice sunt cele mai agresive (26). În cazul vasculitelor, leziunile sunt mai limitate decât în cazul ischemiei aterosclerotice, prin obstrucția trunchiului mezenteric principal, ea fiind, în fapt, cea mai importantă diferență dintre aceste afecțiuni.

Tablou clinic

Cel mai bine cunoscută este suferința produsă prin ateroscleroza arterei mezenterice. Din fiziopatologia bolii rezultă că simptomele cardinale sunt reprezentate de durere abdominală, diaree și slăbire.

Durerea este intermitentă, dependentă de orarul și cantitatea meselor, apărând relativ repede după ingestie și fiind localizată în etajul superior abdominal. Intensitatea durerii crește progresiv și descrește, de asemenea, lent, durata unui episod dureros fiind de până la trei ore. Acest simptom apare în 74-100% dintre cazurile analizate (27). Până când tabloul clinic capătă această specificitate, durerile sunt interpretate ca fiind produse de alte afecțiuni, ceea ce face ca de la primele simptome și până la diagnostic să se scurgă 18 luni (2).

Această durere este polimorfă în cazul vasculitelor, având aspect de angor abdominal mult mai rar (15).

Al doilea simptom este diareea, care poate fi și sangvinolentă și care apare la 1/3 dintre pacienți. Diareea poate fi apoasă și să nu însoțească durerea (28).

Mai bine de două treimi dintre pacienți se prezintă cu deficite ponderale, ca rezultând din aport redus, consecutiv fricii de durere, malabsorbției și diareei. Tabelul I arată incidența relativă a simptomelor menționate în opt studii (27).

Simptomele asociate sunt cele generate de alte interesări ischemice viscerale, cum ar fi colecistita alitiazică, gastrita și/sau duodenita erozivă, sau de leziuni ale pancreasului și peritoneului.

Examenul obiectiv este foarte sărac în date, iar anomaliile ce pot fi identificate nu sunt decât probe indirecte.

Scăderea ponderală se exprimă în diferite grade de dispariție a țesutului adipos, mergând până la caşexie. Ateroscleroza, dacă este extensivă, poate fi constatată la arterele temporale, humerale sau ale membrelor inferioare.

Examenul abdomenului poate releva un suflu sistolic, dar localizarea lui pe artera mezenterică este, în fapt, fantezistă.

În cazul vasculitelor, manifestările cutanate, dacă există, sunt indici diagnostici prețioși și, mai mult, permit examenul morfopatologic pentru documentare. Alte afectări organice pot fi indici diagnostici, în situația în care ele precedă afectarea digestivă.

Explorări diagnostice

Explorările utilizate pentru a da substanță bănuielii clinice sunt esențialmente de factură imagistică.

Angiografia biplanară (față și profil), este și astăzi „regula de aur", la ea referindu-se și metodele mai noi, mai sofisticate, dar neinvazive, cum ar

Autor	An	Nr.	D.A.*	C.P.**	Slăbire %	Diaree %
Moawad [53]	1996	23	74	78	61	30
McMillan [23]	1995	25	100	NP	84	40
Cormier [43]	1991	20	100	100	90	60
Geelkerken [51]	1991	14	100	79	75	Ip
Quandale [9]	1989	14	100	85	92	29
Rheudasil [44]	1988	41	100	100	90	32
Rapp [17]	1986	67	93	84	79	19
Connelly	1981	28	100	100	80	25
Total (%)		232	96	89	81	33

Zerbile P. si colab, 1999
* D.A. - Dureri abdominale, ** C.P. - Caracter postprandial

fi ecografia Doppler sau angiografia prin rezonanță magnetică.

Nici ea, însă, nu este o metodă perfectă, căci nu poate face diagnosticul de angină abdominală. Angiografic, se poate constata stenozarea produsă de placa de aterom, dar nu se poate evalua fluxul sangvin. În general, se consideră că este necesară o reducere cu 50% a lumenului pentru a afirma diagnosticul. Angiografia permite nu doar evidențierea leziunii, ci și evaluarea morfologică a celor trei trunchiuri. Astfel, din 14 pacienți – dintre care 12 aveau angină abdominală și pierdere ponderală – 7 aveau afectare trivasculară (29).

În cazul poliarteritei, aspectul moniliform al arterei mezenterice, generat de anevrism, este extrem de util diagnosticului.

Incapacitatea arteriografiei de a cuantifica fluxul sangvin pare a fi depășită de arteriografia prin rezonanță magnetică (30).

Se constată debite mai mari la bolnavi decât la sănătoși *à jeun*, dar postprandial fluxul crește mai puțin la simptomatici decât la asimptomatici, iar la aceștia mai puțin decât la voluntari.

Când rezonanța magnetică se combină cu examenul prin substanță de contrast al intestinului, se poate aprecia motilitatea globală și segmentară a intestinului. În același timp, se poate aprecia saturația în oxigen a circulației mezenterice (31).

Față de aceste metode neinvazive, ecografia Doppler color rămâne examenul diagnostic de elecție. Despre el se afirmă că are o sensibiliate de 92% (27). Deși metoda este foarte fiabilă, criteriile de diagnostic sunt încă puțin standardizate. Pentru ecografia duplex se consideră că velocitatea sistolică de vârf mai mare de 275 cm/sec pentru artera mezenterică superioară și 200 cm/sec pentru trunchiul celiac prezic stenoze de 70-100% din lumen. Dacă se acceptă aceste valori, metoda are o sensibilitate de 89%, specificitate de 92% și valoare predictivă de 80% (32).

O metodă imagistică ce așteaptă validarea este angiografia prin tomografie computerizată spirală.

Alte metode imagistice sunt legate de examenul endoscopic, care este de mică utilitate în maniera uzuală, exceptând faptul că biopsiile prelevate din mucoasa colică pot ajuta diagnosticul de vasculită. Se poate ca examinarea în ultraviolet a mucoasei după injectarea de fluoresceină să ajute la definirea ischemiei mucoasei (33).

Metodelor imagistice li se adaugă metodele biologice, între care capnometria, ce permite aprecierea presiunii intraluminale a CO_2, ca martor al metabolismului mucoasei, sau determinarea lactatului.

Diagnostic diferențial

Trebuie făcut în funcție de manifestarea princeps; având în vedere că incidența ischemiei cronice intestinale este redusă, trebuie eliminate în primul rând afecțiunile cu incidență mare.

Deoarece durerea ischemică este provocată de ingestie, ea trebuie deosebită de durerea din hernia hiatală, ulcerul gastric, pancreatita cronică, boli ale veziculei biliare. Dar durerea este rareori atât de tipică, încât sfera trebuie extinsă la boli ale peritoneului, dar și în afara lui.

Diareea este al doilea simptom ce trebuie să fie luat în seamă. Absența leucocitelor exclude etiologia infecțioasă, ea fiind cel mai frecvent tip; cercetarea osmolarității arată că nu este vorba de diaree osmotică.

Slăbirea, simptom princeps, impune o explorare exhaustivă, având în vedere că pacienții sunt subiecți în vârstă și neoplaziile sunt frecvente; dacă pierderea ponderală nu are alte simptome de acompaniament, trebuie exclusă și hipertiroidia, care la pacienții vârstnici determină manifestări paucisimptomatice.

Evoluție

Având în vedere că cele mai frecvente cazuri de ischemie cronică sunt urmarea aterosclerozei, evoluția este dictată de istoria naturală a acestei boli, aceasta însemnând dezvoltarea plăcii de aterom sau complicarea ei cu tromboză.

Este greu de apreciat care este viitorul unui pacient în termen de timp. Din 82 de pacienți cu obstrucție arterială mezenterică semnificând reducerea lumenului cu mai mult de 50%, a cel puțin unui trunchi vascular, 4 au murit în următorii 6 ani prin ischemie mezenterică, în timp ce 86% din 15 pacienți cu ateroscleroză a tuturor celor trei trunchiuri dezvoltă ischemie sau decedează în același interval de timp (3).

Nici un accident major nu a fost însă înregistrat într-o altă serie (34), înglobând 150 de pacienți, în care examenul decisiv a fost ecografia Doppler color efectuată anual, timp de 3 ani.

Pentru ischemia din vasculite, decisiv este substratul lor, dar și răspunsul la tratamentul combinat corticoizi-ciclofosfamidă.

Prognostic

Este greu de făcut, din cauză că nu există factori care să permită aprecierea evoluției plăcii ateromatoase. În același fel se pune problema și pentru vasculite în care tipul afectării vasculare (arteriolare, capilare sau venoase), precum și mecanismele de producere a bolii, nu pot fi încă pe deplin clarificate.

Oricum, ischemia cronică, având potențialul de a se tranforma în orice moment în ischemie acută de tip obstructiv, are un prognostic sumbru, indiferent de etiologia ischemiei.

Tratament

Ischemia generată de reducerea lumenului arterial nu poate fi combătută decât prin asigurarea unui debit regional normal.

Întrucât ateroscleroza nu beneficiază în prezent de un tratament medical, numai tehnicile invazive pot asigura fluxul plasmatic normal în repaus și efort digestiv.

O primă tehnică este reprezentată de angioplastia percutană transluminală similară angioplastiei coronariene. Această metodă are o bună fiabilitate, reușita dilatării fiind de 90%, cu dispariția simptomelor pentru 6-24 de luni (35). Metoda a putut fi repetată la 3 din 5 pacienți care au recidivat. Această tehnică poate fi completată cu stentarea segmentului afectat, lucru ce se poate realiza și chirurgical.

Tehnicile chirurgicale se grupează în trei mari tipuri, și anume:

a. endarterectomie;
b. by-pass, care, la rândul său, poate fi anterograd sau retrograd;
c. reimplantare, utilizată în special pentru artera mezenterică superioară.

Având în vedere faptul că evoluția este imprevizibilă, revascularizația segmentelor afectate trebuie făcută cât mai rapid, mai ales când există afectare trivasculară (3). Rezultă că orice leziune simptomatică trebuie îndepărtată sau șuntată.

Cu toate progresele realizate în tehnicile chirurgicale, în logistică și în reanimare, rezultatele cele mai recente nu sunt cu mult mai încurajatoare față de deceniul precedent, așa cum rezultă din tabelul II (36,37,38).

Tratamentul vasculitelor ANCA pozitive se bazează pe asocierea Ciclofosfamidă-Prednison, în timp ce vasculitele cu depozite de complexe imune fie sunt autolimitate (purpura Henoch-Schonlein),

Tabelul II

Rezultatele tratamentului chirurgical în ischemia chirurgicală cronică

Autor/an	Număr pacienți	Tehnica folosită				Urmărire (luni)	Decese precoce
		Endarterectomie	Reimplantare	By-pass	Angioplastie		
Mateo R.B. 1999 (5)	85*	14	1	58	6	56	8%
Schneider D.B. 1999 (36)	11	4	2	4	2	72	-
Geronlakos G. 1999 (37)	10	-	-	10	-	40	-
Van Damme 1989 (2)	19**	6	5	16	-	36	16%
Cornier J.N. 1991 (38)	103	-	-	103	-	-	4%

* = și 1 trombectomie

** = unii pacienți au avut mai multe tipuri de intervenții

fie sunt tratate cu corticoizi sau/și imunosupresie (vasculita din L.E.S.) sau prin plasmafereză (vasculita din crioglobulinemie).

Tratamentul alternativ refacerii perfuziei tisulare este dietetic, folosindu-se cantități reduse la o masă, dar cu creșterea frecvenței alimentației.

În cazul complicațiilor, care de fapt reprezintă aspectul acut al ischemiei, indiferent de faptul că vasul lezat este de calibru mare (artera mezenterică superioară) sau de calibru foarte mic (vasculite), tratamentul chirurgical se va adresa atât trunchiului arterial, cât și segmentului intestinal lezat (a se vedea capitolul respectiv).

Bibliografie

1. Paul CJ. Myogenic and venous-arteriolar response in intestinal circulation. In: *Physiology of Intestinal Circulation*, ed. Shepherd A.P., Grauger D.N. Raven Press Book 1984: 49-60.

2. Kenichi K, Syukichi S. Vascular surgical approach to mesenteric ischemia. Journal of Japan Surgical Society 1999; 100 (5): 352-356.

3. Van Damme H, Cremers E, Simet E. Surgical treatment of chronic mesenteric ischemia. Acta Gastroenterologica Belgica 1989; 92 (5-6): 406-420.

4. Thomas JH, Blake K, Pierce GE. The clinical course of asymptomatic mesenteric arterial stenosis. Journal of Vascular Surgery 1998; 27(5): 840-844.

5. Mateo RB, O'Hara PJ, Hetzer TR et al. Elective surgical treatment of symptomatic chronic mesenteric occlusive disease: early results and late outcomes. Journal of Vascular Surgery 1999; 29 (5): 821-831.

6. Widman A, Speranzini MB, de Olivira IR et al. Atherosclerotic stenosis of the main branches of abdominal aorta. Arquivos de Gastroenterologia 1998; 35 (1): 18-25.

7. Kuwajerlawa NH, Bapat RD, Joshi AS. Mesenteric vasculopathy in intestinal tuberculosis. Indian Journal of Gastroenterology 1997; 16 (4): 134-136.

8. Tyagi S, Verma PK, Kumar N. Stent angioplasty for relief of chronic mesenteric ischemia in Takayasu arteritis. Indian Heart Journal 1997; 49 (3): 315-318.

9. Nunez Garcia A, Lopez Cubexo L. Rico Zalba L et al. Trombangeitis obliterans (Burger's disease) with intestinal involvment, a case report. Angiology 1998; 49 (6): 489-492.

10. Sauraget F, Debray H, Herve de Sigalovy JP et al. Colonic ischemia reveals thrombangeitis obliterans (Burger's disease). Gastroenterology 1996; 110 (3): 920-923.

11. Hamed RH, Ghandour K. Abdominal angina and intestinal gangrena – a catastrophic presentation of arterial fibromuscular dysplasia. Case report and review of literature. Journal of Pediatric Surgery 1997; 32 (9): 379-380.

12. Rose SC, Meyers WC, Saeed M et al. Limitations of angioplasty for mesenteric ischemia caused by midgrade carcinoid tumors. Cardiovascular and Interventional Radiology 1989; 12 (3): 131-135.

13. Sevri G, Catalani E, Alexander JB. Superior mesenteric arterial occlusion from a leiomyoma. Journal of Vascular Surgery 1998; 27 (3): 559-562.

14. Church JM. Mucosal ischemia caused by desmoid tumors in patients with familial adenomatous polyposis: report of four cases. Diseases of the Colon and Rectum 1998; 41 (5): 661-663.

15. Genevan T, Lovtholary O, Royer I et al. Les manifestations digestives de la periarterite nodeuse. Gastroenterologie Clinique et Biologique 1997; 21 (6-7): 503-510.

16. Hoarey MP, Lee EL, Anand A. Histological and arteriolar lesions in acute and chronic cocaine induced mesenteric ischemia: report of three cases and literature review. American Journal of Surgical Pathology 1998; 22 (11): 1404-1410.

17. Rogers DA, Hausberger JA. Gastrointestinal vascular ischemia caused by ergotamine. Southern Medical Journal 1989; 82 (6): 1058-1059.

18. Mercke P, Constans J, Tissot B et al. Trombose de l'artere mesenterique superiore et syndrome Behcet. Revue de Medecine Interne 1996; 17 (6): 470-473.

19. Maloisel F. Troubles de coagulation dans l'ischemie mesenterique. Journal de Chirurgie 1996; 133 (9-10): 442-447.

20. Dreyfus G, Peroux JL, Helniterne D. Thrombose arterielle mesenterique au cours d'un deficit en proteine S. Gastroenterologie Clinique et Biologique 1998; 22 (11): 955-957.

21. Gul A, Ivanc L, Ocal L et al. Primary antiphospholipid syndrome associated with mesenteric inflammatory veno-occlusive disease. Clinical Rheumatology 1996; 15 (2): 207-210.

22. Charles Jennette J, Falk RJ. Small-vessel vasculitis. New England Journal of Medecine 1997; 337 (21): 1512-1523.

23. Pinsky MR. Regional blood flow distribution, in Pinsky MR, Dhainant JF, Artigus A. *The Splanchnic Circulation*, Springer Verlag, Berlin, Heidelberg 1995; 1-13.

24. Lamargue D. Role du monoxide d'azote dans le maintien de l'integrite muqueuse et dans la pathologie inflammatoire gastro-intestinale. Hepato-Gastro 1999; 6 (1): 49-58.

25. Zerbile P, Chambon JP, Alarcon B et al. Ischemie intestinale aïgue: diagnostic et traitement. Hepato-gastro 1998; 5 (4). 283-290.

26. Haglund U, Jodal N, Sundren O. The small bowel in arterial hypotension and shock. Sheppered AP, Grauger DN In *Physiology of the Intestinal Circulation* 1984 Raven Press, New York.

27. Zerlob P, Alarcon B, Quardalie P et al. Ischemie intestinale chronique: diagnostic et traitement. Hepato-Gastro 1999; 6 (5): 371-378.

28. Jones DE, Bartin J, Codben I. Painless small bowel ischemia presenting with diarrhea and weight loss. American Journal of Gastroenterology 1998; 93 (4): 653-655.

29. Quandalle P, Chamberon JP, Woeltle D et al. Diagnostic et traitement chirurgical de l'angor abdominal produit par stenose atherosclerotique des arteres digestive. Journal de Chirurgie 1989; 126 (12): 643-649.

30. Dalman RL, Li KC, Moon WK et al. Diminished postprandial hyperemia in patients with aortic and mesenteric arterial occlusive disease. Quantification by magnetic resonance flow imaging. Circulation 1996; 94 (suppl. 9): 206-210.

31. Heiss Sg, Li KC. Magnetic resonance angiography of mesenteric arteries. Investigative Radiology 1998; 33 (9): 670-681.

32. Moneta GL, Jeager RA, Dalman R et al. Duplex ultrasound criteria for diagnosis of splanhnic artery stenosis or occlusion. Journal of Vascular Surgery 1991; 14 (4): 511-518.

33. Galandine S, Fazio VW, Petras RE. Fluorescein endoscopy. A tehnique for noninvasive assessment intestinal ischemia. Diseases of Colon and Rectum 1988; 31 (11): 848-853.

34. Popescu R. Investigația tulburării de flux sangvin în teritoriul splanhnic prin metode neinvazive. Teză de doctorat, București, martie 2000.

35. Oduruy A, Sniderman KW, Colapneti RJ. Intestinal angina: percutaneous/transluminal angioplasty of the celiac and superior mesenteric arteries. Radiology 1988; 167 (1): 59-62

36. Schneider DB, Nelken NA, Messina LM et al. Isolated inferior mesenteric artery revascularization for chronic visceral ischemia. Journal of Vascular Surgery 1999; 30 (1): 51-58.

37. Geronlakos B, Tober JC, Anderson L. Anterograde visceral revascularization via thoraco-abdominal approach for chronic mesenteric ischemia. European Journal of Vascular and Endovascular Surgery 1999; 17 (1): 56-59.

38. Corneir JN, Fichelle JN, Vermin J et al. Atherosclerotic occlusive disease of the superior mesenteric artery: late results of reconstructive surgery. Annals of Vascular Surgery 1991; 5 (6): 510-518.

ECTAZII ȘI TUMORI VASCULARE ALE TUBULUI DIGESTIV

Silviu Iobagiu

Leziunile vasculare ale tubului digestiv pot fi întâlnite la nivelul oricărui segment al acestuia. Prin folosirea pe scară largă a endoscopiei digestive și a angiografiei, leziunile vasculare sunt descrise drept cauze pentru hemoragiile digestive cu o frecvență în creștere (1).

Se folosește pe scară largă denumirea de malformație arterio-venoasă, dar acest termen nu este suficient de specific. Din acest motiv, se acceptă în continuare o clasificare a leziunilor vasculare în ectazii și tumori vasculare.

Ectazii vasculare

Angiodisplazia

Angiodisplazia se definește ca o leziune a țesuturilor constituente ale tunicilor vasculare. Nefiind componentă a unei boli ereditare, sistemice sau metabolice, angiodisplazia este o ectazie vasculară a mucoasei gastrointestinale, care nu este însoțită de leziuni cutanate sau semne ale unor afecțiuni vasculare sistemice sau boli cu caracter familial, aceste caracteristici deosebind-o astfel de leziunile vasculare congenitale sau neoplazice. Se consideră că această leziune este cea mai frecventă anomalie vasculară a tractului digestiv (2).

Angiodisplaziile digestive au fost studiate în special la nivelul colonului, mai ales în cec (3). În literatură, au fost folosiți numeroși termeni pentru a desemna același tip de leziuni: malformație arterio-venoasă, angiom, telangiectazie, anomalie vasculară mucoasă, teleangiopatie.

Termenul de angiodisplazie este actualmente cel mai frecvent utilizat în literatură (4). Recunoașterea angiodisplaziilor colice ca o cauză de hemoragie digestivă se datorează studiilor arteriografice (5).

Epidemiologie

Endoscopia digestivă superioară descoperă angiodisplazii la 1-2% dintre pacienții examinați prin această metodă. Angiodisplazia este o cauză a hemoragiei digestive superioare în până la 4% dintre cazuri și, într-un procent mai mare, este descoperită la pacienții cu anemie neexplicată prin alte afecțiuni.

Practicarea colonoscopiei la pacienții cu hemoragii digestive inferioare arată că angiodisplazia reprezintă cea mai frecventă cauză de hemoragie digestivă inferioară la vârstnici, depășind în importanță diverticuloza. Prevalența exactă a acestei leziuni nu este cunoscută. Este vorba despre o afecțiune frecventă la subiectul în vârstă, dar adesea asimptomatică (6). Un studiu efectuat prin tehnici de injectare pe piese operatorii de colectomie pentru cancer colic, la subiecți de peste 50 de ani, care nu au avut hemoragii digestive, a descoperit prezența ectaziilor vasculare mucoase în 27% dintre cazuri și dilatații ale venelor submucoase în 54% dintre cazuri (7). Studiile efectuate prin colonoscopie pe serii mari de pacienți arată că angiodisplaziile se întâlnesc la 0,2-2,9% dintre persoanele fără sângerări digestive (8,9) și la 2,6-6,2% dintre pacienții cu hemoragii fecale oculte, anemie sau hemoragie digestivă patentă (8,9,10).

De obicei, angiodisplazia afectează pacienții în vârstă de peste 60 de ani, dar poate fi întâlnită și la pacienți mai tineri atât în intestinul subțire, cât și în colonul stâng (11). Incidența și multiplicitatea leziunilor cresc cu vârsta, dar numai un procent mic sângerează.

Mult timp s-a considerat că angiodisplaziile digestive ar fi asociate stenozei aortice. Studiile sistematice au arătat că nu există o legătură semnificativă între cele două tipuri de leziuni (12).

Etiopatogeneză

Angiodisplazia are o etiologie imprecis cunoscută. Leziunile reprezintă o ectazie dobândită a unor vase preexistente, care este asociată cu avansarea în vârstă (13).

Se consideră că factorii locali de la nivelul peretelui intestinal au un rol important în apariția angiodisplaziilor, fiind implicate obstrucția cronică, de intensitate redusă, a venelor submucoase la trecerea prin stratul muscular – mai ales la nivelul cecului – sau ischemia cronică a mucoasei.

Obstrucția intermitentă parțială cronică repetată a venelor submucoase apare la trecerea lor prin musculara proprie. Ele sunt comprimate de musculatura înconjurătoare în condițiile unei presiuni intraluminale crescute prin distensia repetată a colonului, mai ales a celui drept. Prevalența crescută a acestor leziuni în cec și colonul ascendent poate fi explicată de tensiunea mai mare a peretelui colonului la acest nivel (13). Episoadele repetate de creștere a presiunii duc la dilatarea venelor submucoase, iar, în timp, și a venulelor și capilarelor confluente. În final, dilatarea capilarelor duce la pierderea competenței sfincterelor precapilare și la apariția micilor fistule arterio-venoase (14). Fistula duce la umplerea precoce a venei, care este modificarea angiografică inițială în această leziune.

Leziunile angiodisplazice la adolescenți și adulții tineri sunt posibil congenitale (15), dar pot crește în timp sub aceleași influențe ca și cele descrise la pacienții în vârstă.

Morfopatologie

Angiodisplazia apare mai ales în jumătatea dreaptă a colonului (76% dintre localizări). Dacă până la vârsta de aproximativ 50 de ani se poate întâlni pe tot tractul digestiv, după această vârstă se întâlnește mai ales la nivelul cecului și colonului ascendent (la 1,4-2% din populația peste 50 de ani) (16).

Din punct de vedere histopatologic, inițial se descriu numai vene submucoase dilatate, iar apoi, pe măsura progresiunii leziunii, vene dilatate, sinuoase, în peretele cărora stratul muscular neted este slab sau deloc reprezentat. De asemenea, se pot întâlni vase cu structură obișnuită.

Venulele și capilarele mucoase care înconjoară criptele se dilată în timp și se conectează cu ramuri dilatate care străbat musculara mucoasei. În final, întreaga grosime a submucoasei și a mucoasei poate fi atinsă de vase dilatate și spații vasculare. În acest stadiu, ele pot fi recunoscute la endoscopie ca leziuni roșietice, ușor proeminente, având un vas proeminent central înconjurat de ramuri mici radiare.

Arterele și arteriolele nu sunt implicate în proces decât târziu și într-o măsură mică, iar vasele din seroasă și musculară păstrează un aspect normal (17).

Leziunile inițiale pot fi cu greu evidențiate la examenul histopatologic obișnuit. Se poate folosi injectarea piesei rezecate cu silicon sau cu substanțe radioopace. O tehnică mai nouă folosește fixarea intraluminală a formalinei, urmată de disecția mucoasei de pe peretele muscular. Prin transiluminarea peretelui colonului, leziunile se văd la inspecția directă a piesei operatorii.

Tablou clinic

Manifestările clinice ale angiodisplaziei sunt hemoragia digestivă (hematemeza, hematochezia, melena) și anemia de cauză neprecizată clinic.

Leziunile fiind unice sau multiple, sediul hemoragiei poate fi variabil. De exemplu, angiodisplazia colonului este descoperită la 15-20% dintre pacienții care au și leziuni diagnosticate ale tubului digestiv superior, iar hemoragii ale intestinului subțire pot să apară la 22% dintre pacienții la care angiodisplazia colonică a fost presupusă ca sursă a sângerării.

În cazul leziunilor tractului digestiv superior, hematemeza și melena sunt frecvente, dar nu sunt masive. Sângerarea cronică, în cantități reduse, și starea hemodinamică bună pot sugera diagnosticul de angiodisplazie.

Leziunile colonului sângerează, de asemenea, cronic și în cantitate redusă; hemoragii masive apar doar în 15% dintre cazuri (18). O variație largă a simptomatologiei apare în cazul localizării angiodisplaziilor pe intestinul subțire.

De obicei, hemoragiile care au ca punct de plecare angiodisplaziile se opresc spontan (90% dintre cazuri) (1).

Anamneza pacienților arată multiple episoade de sângerare digestivă pentru care investigațiile obișnuite nu au descoperit cauza. Unii dintre ei au fost supuși chiar unor rezecții gastrice sau colice segmentare fără ca episoadele de hemoragie digestivă să dispară întotdeauna. Dar nu la toți pacienții

angiodisplazia determină apariția hemoragiei digestive (19).

Se consideră că angiodisplazia se manifestă clinic prin hemoragii digestive și este frecvent descoperită la pacienții cu coagulopatii în cadrul insuficienței renale cronice (20,21) sau al bolii von Willebrand (22).

Explorări diagnostice

Endoscopia digestivă (23) pune în evidență, la nivelul stomacului, leziuni de culoare roșu deschis, discrete, plate sau ușor elevate, de 2-10 mm diametru, cu aspect stelat sau asemănător frunzei de ferigă. La nivelul intestinului subțire, aspectul leziunilor este asemănător cu cel din stomac, putând fi punctiforme. Uneori se observă un halou palid care înconjoară leziunile tractului digestiv superior. Leziunile pot fi ușor confundate cu hemoragia intra- sau submucoasă (24).

Angiodisplazia colonului este discretă, de dimensiuni mici, cu aspect crestat sau cu contur asemănător cu frunza de ferigă, având o venă de drenaj vizibilă. Leziunile sunt plate sau ușor elevate, putând fi mascate de pliurile mucoasei. Diametrul lor este mai mic de 10 mm. Se pot întâlni și leziuni mici, colorate palid, la care centrul elevat este martor al unei hemoragii recente.

Diagnosticul leziunilor gastrice sau duodenale este aproape exclusiv endoscopic, în timp ce leziunile colonului pot fi depistate și angiografic (25). În cazul în care hemoragia este activă sau masivă, endoscopia nu reușește întotdeauna să precizeze sediul sângerării. Biopsiile care se efectuează cresc riscul resângerării.

Tensiunea arterială scăzută și hipovolemia pot contribui la ștergerea aspectului endoscopic caracteristic al angiodisplaziilor, de aceea o corectă evaluare endoscopică nu este posibilă uneori decât după echilibrarea stării hemodinamice.

Angiografia selectivă mezenterică arată o umplere precoce a venei (vizualizată 4-5 secunde de la injectarea substanței de contrast), o pată localizată de umplere capilară, o aglomerare vasculară localizată, de obicei, la terminarea unei ramuri a arterei ileocolice sau o drenare a unei vene după ce nu se mai vizualizează alte vene mezenterice. Dacă sângerarea este activă în momentul examinării (10-20% dintre cazuri), se poate observa extravazarea intraluminală a substanței de contrast. De obicei, leziunile sunt localizate înspre interiorul peretelui lateral (antimezenteric) (26).

Scintigrafia cu hematii marcate cu technețiu 99m poate detecta și localiza sângerări active din angiodisplazii. Deoarece sângerarea este intermitentă, metoda este mai puțin eficientă pentru diagnostic.

Tratament

Pe cale *endoscopică*, leziunile gastrice și duodenale pot fi distruse prin electrocauter monopolar, dar hemoragia recidivează în 50% dintre cazuri (27). Scleroterapia cu sulfat tetradecyl 1,5% (0,5-1 ml) are aceleași rezultate. Tratamentul cu laser argon sau Nd-YAG *(neodymium-yttrium-aluminium -garnet)* are rezultate mai bune în prevenirea resângerărilor, dar este mai greu aplicabil în cazul leziunilor multiple (28).

Leziunile colonului pot fi tratate, de asemenea, pe cale endoscopică. Electrocoagularea mono- sau multipolară, și fotocoagularea laser reușesc să prevină resângerările pentru 24 de luni la 60% dintre pacienți.

Embolizarea pe cateter introdus prin canularea selectivă a unor ramuri ale arterelor mezenterice se poate face cu *gelfoam*, metodă folosită la pacienții cu risc operator mare (29). În hemoragiile arteriale este utilă injectarea pe cateter intravascular de epinefrină, iar în cele venoase de pitresină.

Rezecția chirurgicală este terapia definitivă în cazul leziunilor identificate ca sursă de sângerare. Hemicolectomia dreaptă este însă urmată, în 37% dintre cazuri, de recurențe ale sângerărilor digestive (30).

Recurențele hemoragice pot fi prevenite la pacienții cu risc chirurgical prin administrare de *hormoni* estrogeni, singuri sau în asociere cu progesteron, pe cale orală (31,32). Mecanismele implicate sunt îmbunătățirea coagulării, modificarea circulației microvasculare și ameliorarea integrității endoteliale. Efecte secundare importante pot să apară la 23% dintre pacienți: ginecomastie, sângerări vaginale, retenție hidrică, accidente vasculare cerebrale.

Ectazia vasculară antrală a stomacului

Ectazia vasculară antrală a stomacului reprezintă o anomalie vasculară discretă, definită din punct de vedere endoscopic, prin prezența unor dilatații vasculare longitudinale, paralele, care traversează antrul spre pilor.

Epidemiologie

Ectazia vasculară antrală a stomacului se întâlnește la vârstnici, în jur de 70 de ani, cu predominanță la femei (de 4 ori mai frecvent). Se întâlnește

rar (3 cazuri la 10.000 endoscopii digestive superioare) (33,34).

Etiologie

Etiologia este necunoscută (35). Se asociază cu ciroza hepatică (în peste 1/3 dintre cazuri), cu aclorhidrie sau hipoclorhidrie severă (în 40% dintre cazuri). Hipoclorhidria nu este însoțită de atrofia mucoasei gastrice. Hipergastrinemia a fost incriminată ca factor care participă la dezvoltarea leziunii, gastrina având un efect vasodilatator la nivel gastric (36). Prostaglandina E are, de asemenea, efecte vasodilatatoare și inhibitoare ale secreției gastrice.

În unele situații se asociază cu ciroza biliară primitivă (37).

Deși în opinia generală ectazia vasculară antrală a stomacului este acceptată ca o malformație vasculară, există și părerea (38) că modificările histopatologice caracteristice rezultă din consecințele ischemice ale prolapsului de mucoasă gastrică (39), la fel ca în ulcerul solitar al rectului. Argumentul principal adus în favoarea acestei ipoteze este prezența elastozei intramucoase (40), evidențiată în cele două afecțiuni.

Morfopatologie

Mucoasa antrală este hipertrofică și cutată. Mucoasa gastrică este mobilă, slab atașată de musculara proprie. Glandele sunt hiperplaziate, cu plicaturi neregulate. Se pot evidenția semne ale unei ușoare inflamații. Caracteristică este prezența unui labirint de vene dilatate, sinuoase, cu perete subțire, localizate inițial în submucoasă, cu unele pătrunderi în mucoasă. Se întâlnesc și tromboze localizate (38). Mucoasa conține prelungiri de mușchi neted, orientate vertical.

Structurile profunde ale peretelui stomacului sunt, de asemenea, implicate. Submucoasa are vase dilatate, iar musculara proprie a pilorului poate fi hipertrofică.

Pe materialul recoltat prin biopsierea uzuală se remarcă la examenul microscopic diferențe semnificative între diametrele vaselor, procentul din aria mucoasei ocupat de canalele vasculare crescut, hiperplazie fibromusculară (41).

Tablou clinic

Aproape toți pacienții cu ectazie vasculară antrală a stomacului prezintă tabloul clinic al unei anemii prin deficit de fier (42,43). Uneori, melena este descrisă de pacienți, dar nu este semnificativă cantitativ.

Explorări diagnostice

Endoscopia digestivă superioară arată cordoane colorate roșu intens în antru, pe cute longitudinale ale mucoasei, alternând cu mucoasa de aspect normal, mai palid în comparație cu ele. Cordoanele vasculare sunt convergente spre pilor și devin mai decolorate la compresiunea cu pensa de biopsie.

Pentru examenul histopatologic este importantă examinarea unui număr mai mare de capilare decât cel cuprins de obicei într-un singur fragment de mucoasă obținut prin biopsia obișnuită (44).

Tratament

Terapia substitutivă cu *preparate de fier* este utilă.

Antrectomia cu anastomoză Billroth I este folosită cu succes în prevenirea sângerărilor digestive.

Terapia endoscopică (electrocoagulare, laser) se practică la pacienții cu risc chirurgical mare, dar poate fi urmată de stenozări, ulcerații, hemoragii (45).

Tratamentul medicamentos constă în administrarea de prednisolon (acesta reduce hipergastrinemia), estrogeni, progesteron, ciproheptadină (3x4 mg/zi, tratament bazat pe ipoteza că serotonina participă la apariția ectaziei vasculare antrale).

Telangiectazia asociată cu boli sistemice

Boala Osler-Weber-Rendu este o afecțiune caracterizată prin prezența unor mici ectazii vasculare ale tegumentelor și mucoaselor și prin episoade recurente de sângerare gastrointestinală. Leziunile sunt numite telangiectazii pentru a nu fi confundate, la nivel gastrointestinal, cu angiodisplaziile, leziuni vasculare izolate ale tubului digestiv.

Telangiectaziile se descriu din primii ani de viață, în copilărie fiind caracteristică apariția frecventă a epistaxisurilor. Hemoragiile digestive apar, de obicei, în decada a patra de viață.

La nivel cutaneo-mucos, leziunile se observă pe buze, limbă, oral sau nasofaringian, mâini. În teritoriul pulmonar, apar fistule arteriovenoase.

Hemoragia digestivă se manifestă prin melenă, mai rar prin hematemeză. Uneori sângele provenind din epistaxis este înghițit și dă un aspect de melenă scaunelor.

Endoscopia digestivă arată aspecte ale telangiectaziilor similare cu angiodisplazia, dar aspectul este mai frecvent nodular.

Tratamentul este dificil din cauza localizării multiple a leziunilor. Deoarece cele mai multe leziuni sunt localizate la nivelul tractului digestiv

superior, hemoragiile digestive pot fi oprite sau prevenite prin fotocoagulare cu laser pe cale endoscopică. Tratamentul cu estrogeni reduce frecvența epistaxisului. Se poate folosi și acidul aminocaproic (46).

Sindromul Crest (calcinoza, sindrom Raynaud, hipomotilitate esofagiană, sclerodactilie, telangiectazie) asociază leziuni vasculare ale mâinilor, buzelor, feței și limbii, cu hemoragii gastrointestinale având ca punct de plecare stomacul, colonul, rectul.

Sindromul Turner poate evolua cu leziuni de tip teleangiectazic, localizate cu predilecție pe intestinul subțire (47).

Tumori vasculare

Hemangioame

Hemangioamele sunt leziuni vasculare hamartomatoase, putând fi întâlnite de-a lungul tubului digestiv. Leziunile apar la naștere sau imediat după aceea și cresc odată cu organul respectiv. Leziunile pot fi unice sau multiple și pot fi asociate cu hemangioame ale pielii sau ale altor organe.

Epidemiologie

Hemangioamele reprezintă 5-10% dintre tumorile benigne ale intestinului subțire. Se întâlnesc mai des în jejun și ileon, mai rar în duoden sau colon. Se diagnostichează adesea în decada a treia de viață, în egală măsură la bărbați și la femei.

Morfopatologie

Hemangioamele aparțin plexurilor vasculare submucoase și pot fi capilare, cavernoase sau mixte.

Tipul *capilar* este rar, de obicei unic, localizat pe intestinul subțire, apendice sau perianal. Vase subțiri se aglomerează în cuiburi separate de un țesut conjunctiv sărac în elastină. Leziunile nu sunt încapsulate, deși sunt circumscrise.

Tipul *cavernos* are în structură canale vasculare largi, cu perete subțire. Tromboza din interiorul acestora poate să fie urmată de hialinizare sau calcifiere. Stroma fibrocelulară este bine reprezentată, uneori conține și rare celule musculare netede. Hemangiomul cavernos poate fi circumscris sau difuz (înlocuind peretele intestinal de la mucoasă până la seroasă și ajungând până la dimensiuni de 20-30 cm). Se localizează mai frecvent pe intestinul gros (din care 70% pe rect).

Tipul *mixt* combină elemente ale tipurilor capilar și cavernos, în stomac, intestin subțire, apendice.

Deși aceste leziuni intră în categoria hamartoamelor, creșterea lor independentă, în special a hemangioamelor cavernoase, sugerează că ar fi adevărate neoplazii. Cu toate acestea, se consideră că hemangioamele sunt inițiate de erori în cursul dezvoltării embrionare.

Tablou clinic

Hemoragia digestivă din hemangioamele capilare este în cantitate redusă, uneori ocultă. Hemangioamele cavernoase sângerează mai des și, uneori, masiv. Hemoragiile digestive pot să apară din copilărie (48).

Se mai pot întâlni simptome de ocluzie intestinală, hematoame retroperitoneale sau intramurale, tulburări ale coagulării (prin trombocitopenie și hipofibrinogenemie), anemie hemolitică microangiopatică. Hemangioamele intestinale se pot asocia cu leziuni ale buzelor, cavității bucale și ale regiunii perianale.

Diagnostic

Endoscopia digestivă vizualizează mase submucoase albăstrui sau roșiatice, asemănătoare unor vene dilatate nodulare, care se diminuează în volum la insuflarea de aer. Leziunile cavernoase apar uneori ca polipi colorați albăstrui, în timp ce leziunile de tip capilar se descriu ca pete de culoare roșu deschis sau noduli pe suprafața mucoasei.

Examenul radiologic al abdomenului poate arăta densități calcificate focale, reprezentând fleboliți formați la nivelul vaselor dilatate (mai frecvent la nivelul rectului).

Arteriografia poate localiza sediul unei sângerări active și poate descrie dimensiunile tumorii înainte de intervenția chirurgicală.

Tomografia computerizată identifică leziunile mari de tip cavernos și descrie aderențele cu organele învecinate și cu structurile osoase.

Tratament

Se folosește mai ales tratamentul chirurgical.

Leziunile polipoide mici pot fi extirpate pe cale endoscopică, dar există risc de sângerare sau perforație, care crește mult în cazul hemangioamelor de dimensiuni mai mari.

În caz de risc operator mare, se pot folosi: scleroterapia endoscopică, criochirurgia, implantarea de radiu sau ablația suportului arterial.

Sindroamele hemangioamelor multiple

La 10% dintre pacienții cu hemangiom, acesta are localizare multiplă.

Hemangiomatoza intestinală descrie situația în care mai multe (uneori sute) hemangioame sunt puse în evidență, de obicei în copilărie, în orice segment al tractului digestiv. Deseori, aceste hemangioame sunt de tip cavernos.

Hemangiomatoza ubicuitară este un sindrom mai rar, existând leziuni vasculare ale pielii, tubului digestiv, creierului și ale altor viscere.

Sindromul Klippel-Trenaunay-Weber asociază hemangioame cutanate, vene varicoase, hipertrofia părților moi și osoase ale unui membru și, ocazional, hemangioame intestinale, localizate mai des la nivelul colonului și rectului, de obicei de tip cavernos (49).

Bibliografie

1. Greenwald D, Brandt L. Vascular abnormalities of the gastrointestinal tract. In: Feldman M, Scharschmidt B, Sleisenger M eds. *Gastrointestinal and liver disease.* Philadelphia: W.B. Saunders Company, 6th edition, 1998; pp 2024-2034.

2. Foutch PG. Angiodysplasia of the gastrointestinal tract. Am J Gastroenterol 1993; 88: 807-813.

3. Hunt RH. Angiodysplasia of the colon. In: Salmon PR, ed. *Gastrointestinal Endoscopy: advances in diagnosis and therapy.* London: Chapman and Hall, 1984; pp 97-114.

4. Athanasoulis CA, Galdabini JJ, Waltman AC et al. Angiodysplasia of the colon: A cause of rectal bleeding. Cardiovasc Radiol 1978; 1: 3-13.

5. Baum S, Athanasoulis CA, Waltman AC et al. Angiodysplasia of the right colon. AJR 1977; 129: 789-794.

6. Richter JM, Hedberg SE, Athanasoulis CA et al. Angiodysplasia. Clinical presentation and colonoscopic diagnosis. Dig Dis Sci 1984; 29: 481-485.

7. Boley SJ, Sammartano R, Adams A et al. On the nature and etiology of vascular ectasias of the colon. Degenerative lesions of aging. Gastroenterology 1977; 9: 650-660.

8. Danesh BJ, Spiliadis C, Williams CB et al. Angiodysplasia, an uncommon cause of colonic bleeding: Colonic evaluation of 1050 patients with rectal bleeding and anemia. Int J Colon Dis 1987; 2: 218-227.

9. Richter JM, Christensen MR, Colditz GA et al. Angiodysplasia: Natural history and efficacity of therapeutic interventions. Dig Dis Sci 1989; 34: 1542-1550.

10. Zuckerman G, Benitez J. A prospective study of bidirectional endoscopy (colonoscopy and upper endoscopy) in the evaluation of patients with occult gastrointestinal bleeding. Am J Gastroenterol 1992; 87: 62-69.

11. Hochter WJ, Weingart W, Kunner E et al. Angiodysplasia in the colon and rectum: Endoscopic morphology, localization and frequency. Endoscopy 1985; 17:182-189.

12. Bhutani MS, Gupta SC, Markert RJ et al. A prospective controlled evaluation of endoscopic detection of angiodysplasia and its association with aortic valve disease. Gastrointest Endosc 1995; 42: 398-407.

13. Boley SJ, Sammartano R, Adams A et al. On the nature and etiology of vascular ectasia of the colon. Gastroenterology 1977; 72: 650-660.

14. Semba T, Fujii Y. Relationship between venous flow and colonic peristalsis. Jpn J Physiol 1970; 20:408-412.

15. Odell JM, Haas JE, Tapper D et al. Infantile haemorrhagic angiodysplasia. Paediatr Pathol 1987; 7: 629-636.

16. Mitsudo SM, Boley SJ, Brandt LJ et al. Vascular ectasias of the right colon in the elderly. A distinct pathologic entity. Hum Pathol 1979; 10: 585-600.

17. Stamm B, Heer M, Buehler H et al. Mucosal biopsy of vascular ectasia (angiodysplasia) of the large bowel detected during routine colonoscopic examination. Histopathology 1985; 9: 639-646.

18. Hunt RH. Angiodysplasia – an important cause of gastrointestinal bleeding in the elderly. Gut 1980; 21: A460.

19. Foutch PG, Rex DK, Liebermann DA. Prevalence and natural history of colonic angiodysplasia among healthy asymptomatic people. Am J Gastroenterol 1995; 90: 564-570.

20. Cunningham JT. Gastric telangiectasia in chronic hemodialysis patients: a report of six cases. Gastroenterology 1981; 81: 1131-1133.

21. Dave PB, Romen J, Antonielli A, Eiser AR. Gastrointestinal telangiectasias: a source of bleeding in patients receiving hemodialysis. Arch Int Med 1984; 144: 1781-1786.

22. Duray PH, Marcal JM, LiVolsi VA et al. Gastrointestinal dysplasia: a possible component of von Willebrand's disease. Human Pathol 1984; 15: 539-544.

23. Partyka EK, Sanowsky BA, Kozarek RA. Endoscopic diagnosis of gastric angiodysplasia. Gastrointest Endosc 1980; 26: 151-152.

24. Theodore C, Leymarious J, Molas G et al. Gastroduodenal angiodysplasias: endoscopic study of 40 cases. Scand J Gastroenterol 1982; 17(suppl 78): 4.

25. Miller KD, Tutton RH, Bell KA et al. Angiodysplasia of the colon. Radiology 1979; 132: 309-313.

26. Tedesco FJ, Griffin JW, Khan AQ. Vascular ectasia of the colon: clinical, colonoscopic and radiographic features. J Clin Gastroenterol 1980; 2: 233-238.

27. Farup PG, Rosseland AR, Stray N et al. Localized teleangiopathy of the stomach and duodenum diagnosed and treated endoscopically. Case report and review. Endoscopy 1981; 13: 1-6.

28. Bown SG, Swain CP, Storey DW et al. Endoscopic laser treatment of vascular anomalies of the upper gastrointestinal tract. Gut 1986; 26: 1338-1348.

29. Sniderman KW, Franklin J, Sos TA. Successful transcatheter Gelfoam embolization of a bleeding cecal vascular ectasia. Am J Roentgenol 1978; 131: 157-161.

30. Wolff WI, Grossman MB, Shinya H: Angiodysplasia of the colon: diagnosis and treatment. Gastroenterology 1977; 72: 329-333.

31. Granieri R, Mazzulla, JP, Yarborough GW. Estrogen-progesteron therapy for reccurent gastrointestinal bleeding secondary to gastrointestinal angiodysplasia. Am J Gastroenterol 1988; 83: 556-559.

32. van Cutsem E, Rutgeerts P, Vantrappen G. Treatment of bleeding gastrointestinal vascular malformations with oestrogen-progesterone. Lancet 1990; 335: 953-957.

33. Jabbari M, Cheryy R, Lough JO et al. Gastric antral vascular ectasia: the watermelon stomach. Gastroenterology 1984; 87: 1165-1170.

34. Peny MO, van Gossum A, Noel JC. Two cases of watermelon stomach and a review of the literature. Acta Gastroenterol Belg 1994; 57: 166-175.

35. Cairns HS, Bevan G, Rees H. Aetiology of antral vascular malformation. J Roy Soc Med 1986; 79: 434-437.

36. Quintero E, Pique JM, Bombi JA et al. Gastric mucosal vascular ectasias causing bleeding in cirrhosis. A distinct entity associated with hypergastrinaemia and high serum levels of Pepsinogen I. Gastroenterol 1987; 93: 1054-1061.

37. Hunt RH. Angiodysplasia of the gut. In: Bouchier IAD, Allan RN, Hodgson HJF, Keighley MRB, eds. *Textbook of Gastroenterology.* London: Balliere Tindall 1984; 259-267.

38. Gardiner GW, Murray D, Prokipchuk EJ. Watermelon stomach, or antral gastritis. J Clin Pathol 1985; 38: 1317-1318.

39. DuBoulay C, Fairbrother J, Isaacson PG. Mucosal prolapse syndrome: a unifying concept for solitary ulcer syndrome and related disorders. J Clin Pathol 1983; 36: 1264-1268.

40. Warren BF, Milroy CM, Davies JD. Elastosis in watermelon stomach. J Pathol 1992; 165: 20A.

41. Gilliam JH, Geisinger KR, Wu WC et al. Endoscopic biopsy is diagnostic in gastric antral vascular ectasia. The watermelon stomach. Dig Dis Sci 1989; 34: 885-888.

42. Cairns HS, Rees H, Bevan G. Iron deficiency anemia, gastritis and antral vascular malformation. J Roy Soc Med 1986; 79: 46-47.

43. Stamp GWH, Palmer K, Misiewicz JJ. Antral hypertrofic gastritis: a rare cause of iron deficiency. J Clin Pathol 1985; 38: 390-392.

44. Saperas E, Pique JM, Perez-Ayuso R et al. Comparison of snare and large forceps biopsies in the histological diagnosis of gastric vascular ectasia in cirrhosis. Endoscopy 1989; 21: 165-167.

45. Potamiano S, Carter CR, Anderson JR. Endoscopic laser treatment of diffuse gastric antral vascular ectasia. Gut 1994; 35: 461-469.

46. Saba HI, Morelli GA, Logrono LA. Brief report: Treatment of bleeding in hereditary hemorrhagic telangiectasia with aminocaproic acid. N Engl J Med 1995; 330: 1789-1791.

47. Schultz LS, Assimacopoulos CA, Lillehei RC. Turner's syndrome with associated gastrointestinal bleeding: a case report. Surgery 1970; 68: 485-488.

48. Bongiovi JH, Duffy JL. Gastric haemangioma associated with upper gastrointestinal bleeding. Arch Surg 1967; 95: 93-98.

49. Samuel M, Spitz L. Klippel-Trenaunay syndrome: Clinical features, complications and management in children. Br J Surg 1995; 82: 757-768.

HERNIILE, EVENTRAȚIILE ȘI EVISCERAȚIILE PERETELUI ABDOMINAL

Corneliu Radu, Iulian Brezean

Herniile peretelui abdominal

Cadru nosologic

Prin hernie, în general, se înțelege exteriorizarea unui organ sau a unei părți a acesteia din cavitatea ce-l conține printr-un defect al pereților acelei cavități (hernii cerebrale, hernii musculare).

Herniile peretelui abdominal reprezintă exteriorizarea în grade diferite, temporar sau permanent, a unuia sau mai multor viscere din cavitatea peritoneală printr-o zonă anatomică slabă, preformată, previzibilă a acestuia.

Există în diferite regiuni anatomice ale peretelui abdominal asemenea zone slabe prin care se pot produce hernii, ce poartă numele regiunilor respective: hernii inghinale, hernii femurale, hernii ombilicale, hernii lombare etc. Herniile diafragmatice, în care viscerele părăsesc cavitatea abdominală trecând în cea toracică prin puncte slabe preexistente sau dobândite ale diafragmului, vor fi descrise într-un capitol aparte.

Herniile abdominale trebuie deosebite de eventrații, în care exteriorizarea organului se face prin zone slabe ale peretelui abdominal, ce nu sunt prefigurate anatomic, ci rezultă din acțiunea unor factori întâmplători: atrofii musculare, traumatisme, incizii chirurgicale. În terminologia americană, eventrația postoperatorie poartă numele de hernie incizională *(incisional hernia)*.

De asemenea, herniile trebuie deosebite de eviscerații, în care exteriorizarea organelor în afara abdomenului se face printr-o soluție de continuitate completă a peretelui abdominal (incluzând și tegumentele), provocate de plăgi traumatice sau postoperatorii recente.

„Herniile interne" reprezintă angajări (încarcerări, strangulări) ale viscerelor abdominale prin fosete ale seroasei peritoneale parietale, hiatusul Winslow, breșe ale mezourilor produse chirurgical sau bride postoperatorii. În aceste cazuri, termenul de hernie este impropriu, întrucât viscerele nu părăsesc cavitatea abdominală. El însă a fost consacrat în literatura medicală.

Epidemiologie

Se admite că incidența globală a herniilor este de 5% și că boala poate apărea la orice vârstă. Herniile inghinale sunt de 5 ori mai frecvente decât celelalte hernii, reprezentând 80% din totalul acestora, urmate de herniile ombilicale 14%, cele femurale 5%, celelalte tipuri de hernii fiind mult mai rare. Bărbații dezvoltă de 7 ori mai frecvent hernii inghinale comparativ cu femeile, iar acestea dezvoltă de 2 ori mai des hernii femurale și ombilicale decât bărbații. În ceea ce privește vârsta, frecvența herniei inghinale crește odată cu aceasta, iar hernia ombilicală are o incidență crescută la copilul mic și la grupa de vârstă 40-60 de ani (1).

Etiopatogeneză

Etiologia herniilor este multifactorială, în prezent factorii congenitali fiind considerați principali în

producerea herniilor (hernii congenitale), urmați de cei metabolici și, în final, de cei presionali (hernii dobândite). În majoritatea cazurilor, herniile sunt produsul asocierii acestor categorii de factori.

Factori congenitali

Anomaliile congenitale ale zonelor herniare pot reprezenta una dintre cauzele herniilor iar cel mai cunoscut exemplu este cel al rolului jucat de persistența canalului peritoneo-vaginal în apariția herniilor inghinale oblice externe.

Tot în categoria factorilor congenitali se înscriu și variantele anatomice individuale. Cercetările întreprinse în special asupra patogeniei herniilor inghinale au demonstrat existența unor variante anatomice individuale ale structurilor ce formează peretele posterior al canalului inghinal (2).

Factori metabolici

Al doilea factor important în etiologia herniilor îl reprezintă modificările calitative și cantitative ale țesutului conjunctiv prin alterarea metabolismului colagenului. Legătura dintre afectarea calității colagenului (blocarea legăturilor intra- și intermoleculare) și apariția herniilor a fost demonstrată experimental la șobolanii bolnavi de Lathyrism, boală produsă de ingestia boabelor de mazăre dulce.

La pacienții cu hernie, s-a constatat o scădere a sintezei de colagen în culturile de celule prelevate din teaca drepților abdominali, comparativ cu indivizi sănătoși (1).

Tot în categoria factorilor metabolici putem să încadrăm și sindroamele hipoanabolice dobândite în cadrul bolilor consumptive (cancere avansate, tuberculoză, malabsorbție etc.) care alterează și metabolismul colagenului, predispunând la apariția herniilor.

Factori presionali

Mult timp, creșterea presiunii intraabdominale a fost considerată factorul principal în producerea herniilor.

Efortul fizic reprezintă cel mai comun element de creștere a presiunii intrabdominale peste valoarea normală (18-20 cmHg) (3). Efortul fizic intens al unor categorii profesionale poate predispune la apariția herniilor (creșteri ale presiunii intraabdominale de până la 100-150 cmHg). Apariția herniilor este mai frecvent consecința unor eforturi mici și repetate, datorate unor stări patologice cronice care măresc presiunea intraabdominală: disectaziile colului vezical, tuse cronică, constipație cronică.

Alte cauze ale creșterii presiunii intraabdominale sunt: obezitatea, ascita, tumorile abdominale voluminoase, sarcina.

În terminologia americană eventia postoperatorie este numită *incisional hernia*.

Morfopatologie

Din punct de vedere morfologic, herniilor li se descriu trei elemente constitutive: defectul parietal, conținutul herniei și învelișurile sale.

Defectul parietal (inelul herniar)

Reprezintă orificiul, rezultat în urma forțării unei zone slabe a peretelui abdominal, prin care se exteriorizează hernia. Defectul parietal este delimitat de formațiuni anatomice naturale. El este specific anumitor regiuni topografice ale pereților abdomenului, care dau și numele formelor anatomoclinice ale herniilor. Defectul parietal poate fi reprezentat de un inel aponevrotic (hernie a liniei albe) sau de un traiect (herniile inghinale). Dimensiunea defectului parietal depinde de locul prin care se produce hernia, dar și de vechimea acesteia.

Conținutul herniei

Protruzia unui organ depinde de gradul de mobilitate, de structura lui și de raporturile topografice cu locul prin care se produce hernia. Cu excepția pancreasului, toate viscerele abdominale au fost găsite în interiorul herniilor. Cele care herniază cel mai frecvent sunt epiplonul (epiplocel), intestinul subțire (enterocel) și segmentele mobile ale colonului. O formă particulară, în ceea ce privește conținutul, reprezintă prezența diverticulului Meckel în sacul herniar, denumită și hernie Littre.

Învelișurile herniei

Sunt reprezentate, la majoritatea herniilor, de un diverticul peritoneal denumit sac herniar. Sacul este peritoneul care trece prin defectul parietal și în care se angajează viscerele herniate. El lipsește din herniile congenitale „embrionare" și din herniile prin „alunecarea" unui viscer sub- sau retroperitoneal (vezică, colon). Sacului herniar i se descriu: un segment îngustat la nivelul defectului parietal denumit „colet" (gât), un segment intermediar numit corpul sacului și unul terminal, fundul sacului. La nivelul coletului, în herniile vechi, datorită conflictului mecanic cu marginile defectului parietal, sacul se îngroașă, devine scleros, rigid și inextensibil, așa cum se poate întâmpla și în restul său. Adesea, viscerele herniate aderă la sac. Sacul poate avea o formă complexă, cu îngustări etajate, cloazonări longitudinale, cu diverticuli care uneori pot fi izolați complet, caz în care devin chisturi saculare. Aceste modificări ale sacului stau deseori la baza complicațiilor herniilor.

Învelișurile externe ale herniei sunt constituite din țesuturi antrenate prin defectul parietal, grăsimea properitoneală (din lipomul preherniar), precum și de cele situate între defectul parietal și tegumente, fascia superficială, țesutul celular subcutanat.

Diagnostic clinic

Simptomatologie

Este nespecifică și este reprezentată de durere, care poate fi resimțită variabil. Durerea este locală și se datorează compresiunii coletului sacului, în timpul efortului, de către marginile defectului parietal. La herniile mici sau cele abia constituite, cu coletul strâmt, durerea poate fi vie, în timp ce herniile mari cu defecte parietale largi sunt de multe ori nedureroase. Atunci când este prezentă, durerea se exacerbează în ortostatism, în timpul mersului și la efort.

Examenul clinic local

Este elementul central al diagnosticului herniilor. Examenul local al unei hernii necomplicate constată prezența unei formațiuni pseudotumorale la nivelul unei regiuni herniare a peretelui abdominal. Pentru a fi etichetată drept hernie, formațiunea trebuie să prezinte două caracteristici clinice: expansiunea în timpul efortului abdominal și reductibilitatea. Examinarea pacientului suspectat a avea hernie se face inițial în ortostatism și ulterior în clinostatism. Uneori, hernia este inaparentă chiar și în poziție ortostatică, și poate deveni vizibilă doar dacă bolnavul este pus să tușească.

Inspecția constată formațiunea pseudotumorală variabilă ca volum și formă și permite aprecierea stării tegumentelor supraiacente.

Palparea permite aprecierea conținutului herniei (elastică – enterocel, moale granulată – epiplocel). Informațiile cele mai importante obținute prin palpare sunt: reductibilitatea formațiunii prin defectul parietal în cavitatea peritoneală și tendința la reexteriorizare spontan sau la creșterea presiunii intraabdominale (impulsiunea și expansiunea la tuse). După reducerea herniei, prin palpare se apreciază defectul parietal, descriindu-se traiectul acestuia (direct sau oblic), dimensiunile lui și consistența marginilor.

Prin percuția herniei se poate constata sonoritate (intestin) sau matitate (epiplon).

Examenul clinic general

Este uneori la fel de important ca și cel local. Prin examenul general se apreciază terenul pe care a apărut boala și pe care urmează să se desfășoare tratamentul. La examenul general se pot depista afecțiunile care au contribuit la apariția herniei, fie prin eforturi mici și repetate (tuse, constipație, disurie), fie prin pierdere ponderală mare, cu slăbirea structurilor parietale abdominale (neoplazii etc.). Anumite afecțiuni depistate la examenul clinic pot contraindica, temporar (pneumopatii acute etc.) sau definitiv (ascita din ciroză), tratamentul chirurgical al herniilor necomplicate.

Evoluție

Vindecarea spontană a herniilor este rar întâlnită, fiind posibilă numai la unele hernii congenitale ale copilului mic, cum ar fi cele inghinale, prin persistența canalului peritoneo-vaginal, sau cele ombilicale.

Herniile adulților și vârstnicilor nu se vindecă niciodată. Ele cresc progresiv în volum, devenind uneori invalidante și duc la complicații, unele cu risc vital.

Complicațiile herniilor

Încarcerarea herniară

Reprezintă ireductibilitatea unei hernii, dobândită în timp, datorită aderențelor conținutului herniar la sac. Aderențele fixează viscerele la sac, dar și viscerele din sac între ele, creându-se condiții favorabile strangulării. Tratamentul chirurgical al herniilor încarcerate nu reprezintă o urgență, dar nu trebuie uitat că încarcerarea poate duce oricând la strangulare herniară. Intervenția poate fi îngreunată de desfacerea aderențelor intrasaculare, în rest ea suprapunându-se cu a herniilor necomplicate.

Strangularea herniilor (fig. 1)

Reprezintă suprimarea brutală a vascularizației viscerelor herniate, cel mai frecvent la nivelul marginilor defectului parietal, al coletului, dar și la nivelul bridelor sau diverticulilor din sac. Afectarea circulației este rezultatul unui conflict mecanic apărut între conținutul herniei, care crește brusc, și marginile inextensibile ale defectului parietal și coletului. În mod obișnuit, strangularea se produce la nivelul unui segment al tubului digestiv, cel mai frecvent afectate fiind intestinul subțire sau colonul. În general, sunt predispuse la strangulare herniile produse prin defecte parietale mici, hernii vechi cu colet îngroșat, inextensibil.

De la producerea strangulării, ansa de intestin și sacul herniar parcurg un proces de ischemie progresivă care, morfologic, se caracterizează prin următoarele modificări macroscopice:

– *stadiul de congestie*, în care marginile defectului parietal blochează circulația limfatică și îngreunează circulația venoasă, producând edem parietal și transsudat în lumenul ansei și în interiorul sacului; la nivelul orificiului herniar, la „piciorul" ansei herniate, se găsește șanțul de strangulare, livid, marcând tranziția bruscă între intestinul sănătos și cel strangulat; ansa strangulată este colorată în roșu închis, edematiată, cu luciul seroasei dispărut și este destinsă; sacul este de asemenea destins, edematiat, congestionat și conține lichid seros; leziunile din această fază sunt reversibile, după

degajarea din orificiul herniar, ansa reluându-şi culoarea şi peristaltica normală;

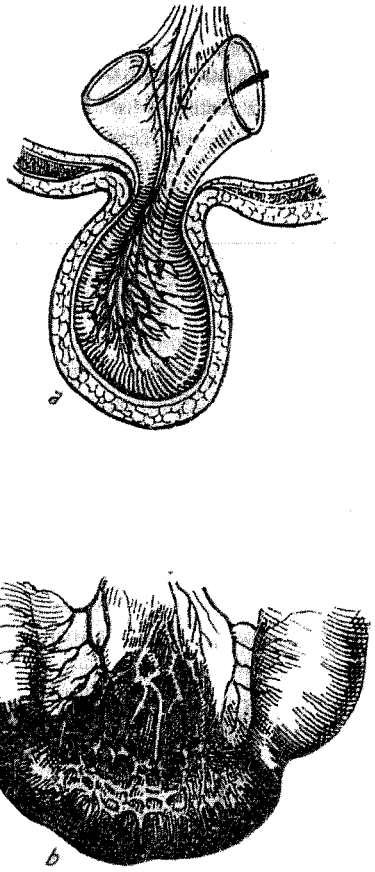

Fig. 1. Strangularea unei anse de intestin mezenterial:
a) aspect intrasacular;
b) după eliberarea ansei din sac.

– *stadiul ischemic* presupune oprirea circulaţiei venoase, la care se asociază o ischemie arterială progresivă; ansa strangulată este edematiată, violaceu-negricioasă, cu multiple echimoze subseroase; şanţul de strangulare a ansei este adânc, peretele intestinal putând fi redus doar la seroasă; sacul herniar este edematiat, violaceu închis, conţine lichid sero-hematic; leziunile ischemice nu sunt reversibile, impunând rezecţia ansei strangulate;

– *stadiul de gangrenă* este stadiul final al ischemiei ansei; ansa afectată este de culoare neagră, cu placarde cenuşiu-verzui, flască, friabilă, cu aspect de „frunză veştedă"; placardele pot perfora; sacul este destins, edematiat şi conţine lichid tulbure, fetid sau fecaloid odată cu perforaţia ansei, constituindu-se flegmonul piostercoral; în acest stadiu sunt infiltrate şi edematiate şi învelişurile externe ale herniei, pielea devenind hiperemică; mezoul ansei este edematiat cu sufuziuni sangvine subseroase, friabil, aspect de infarct mezenteric localizat; ansele supraiacente strangulării sunt paretice şi dilatate, iar cele subiacente goale. La nivelul cavităţii peritoneale se găseşte lichid transsudat.

Rareori strangularea poate îmbrăca forme particulare din punct de vedere anatomopatologic. *Strangularea sau pensarea laterală* (fig. 2) a unei anse subţiri, numită şi *hernie Richter,* este întâlnită la herniile cu defect parietal mic (hernii femurale), în care se strangulează doar o porţiune din peretele antimezostenic al ansei, cu evoluţie rapidă către necroză.

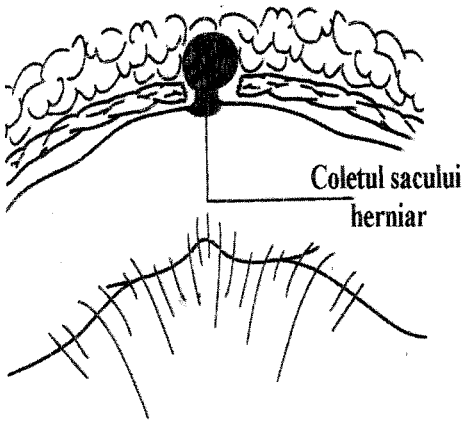

Fig. 2. Strangularea prin pensare laterală de ansă.

Cea de-a doua formă particulară de strangulare herniară este strangularea retrogradă sau în „W" (fig. 3), numită şi *hernia Maydl.* în care în sac sunt angajate două anse, iar ansa de legătură între acestea este situată intraabdominal. Strangularea interesează ansa intraabdominală, cele două anse din sacul herniar având irigaţia păstrată.

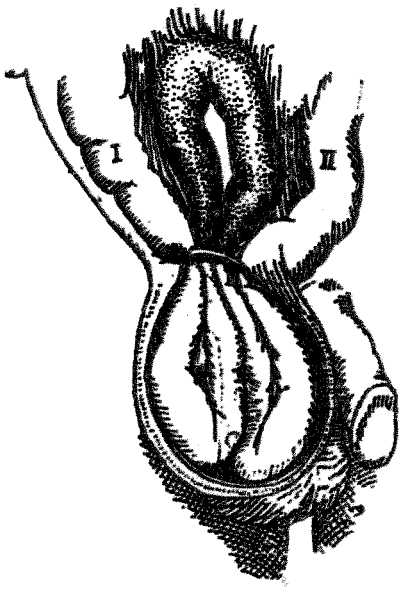

Fig. 3. Strangularea retrogradă: I şi II ansele aferentă, respectiv eferentă.

Diagnosticul herniilor strangulate

Subiectiv, bolnavul purtător al unei hernii constată, de obicei în urma unui efort fizic – de cele mai multe ori mic – apariția unei dureri vii locale. Ulterior se instalează simptomatologia caracteristică ocluziilor cu mecanism vascular: colici care se succedă din ce în ce mai frecvent, greață, vărsături, oprirea tranzitului intestinal pentru gaze și materii fecale. În strangulările laterale tranzitul poate fi accelerat, mimând o enterocolită.

Examenul local constată o hernie ireductibilă, foarte dureroasă la palpare, sub tensiune, mată la percuție. Hernia nu mai prezintă impulsiune și expansiune la tuse. Tegumentele supraiacente pot fi infiltrate și inflamate în cazul constituirii flegmonului piostercoral.

Examenul abdomenului de cele mai multe ori nu este caracteristic. Uneori, însă, se pot descoperi semnele clinice ale unei ocluzii intestinale.

Se poate concluziona că hernia care devine brusc dureroasă și ireductibilă, asociind tabloul clinic al ocluziei, este o hernie complicată prin strangulare. Prin reciprocitate, în fața unei ocluzii digestive, examinarea zonelor herniare ale peretelui abdominal este obligatorie.

Radiografia abdominală simplă în ortostatism pune în evidență imagini hidroaerice ale uneia sau mai multor anse de intestin subțire.

Evoluția herniei strangulate este gravă, decesul survenind în câteva zile prin ocluzie complicată cu peritonită difuză. Foarte rar, flegmonul piostercoral poate fistuliza, ducând la constituirea unei fistule intestinale externe. Constatarea strangulării unei hernii este o indicație de urgență a tratamentului chirurgical. Întârzierea, chiar cu câteva ore, a eliberării intestinului strangulat poate fi urmată de necroza acestuia.

Pierderea dreptului la domiciliu

Este complicația herniilor gigante care evoluează de mult timp și al căror conținut este reprezentat de o parte mare din masa viscerală a cavității peritoneale. Sacul herniar este uneori mai mare decât cavitatea peritoneală restantă. Pierderea dreptului la domiciliu se manifestă, în plan clinic, prin imposibilitatea reducerii în totalitate a masei viscerale în cavitatea peritoneală și prin apariția tulburărilor cardiorespiratorii datorate ridicării forțate a diafragmului (dispnee, tahicardie, palpitații). Tratamentul chirurgical al herniilor cu pierderea dreptului la domiciliu este limitat tocmai de aceste tulburări cardiorespiratorii. Pentru a le preveni, intervenția se temporizează pentru pregătirea bolnavului prin manevre adecvate (pneumoperitoneu repetat, contenție ortopedică temporară). Dacă se obțin ameliorările scontate, tratamentul chirurgical trebuie să apeleze la proteze *(alografe)* pentru refacerea defectului parietal mare.

Peritonita herniară

Reprezintă o formă de peritonită localizată la nivelul sacului herniar, datorată fie unui proces septic al organului herniat (apendicită, salpingită, diverticul Meckel), fie perforației intestinului strangulat, traumatizat extern sau prin corp străin migrat din lumen. Tratamentul chirurgical de urgență se impune din cauza pericolului difuzării peritonitei herniare în marea cavitate peritoneală.

Tumorile herniare

Sunt de fapt tumori ale organelor herniate sau ale învelișurilor herniare. Ele vor trebui tratate, în funcție de natura lor, concomitent cu tratamentul herniei.

Tratament

Tratamentul herniilor este chirurgical, momentul operației fiind, în general, apropiat de descoperirea herniei. Întârzierea operației are dezavantajul creșterii în volum a herniei și al măririi defectului parietal care îngreunează operația, precum și posibilitatea apariției complicațiilor cu riscuri operatorii mai mari, uneori chiar vitale. Există totuși și cazuri de hernii necomplicate în care operația nu este indicată, deoarece riscurile ei sunt mai mari decât persistența herniei. Este cazul bolnavilor foarte vârstnici sau foarte tarați (coronarieni, diabetici, obezitate morbidă, insuficiențe cronice: cardiace, renale, hepatice, respiratorii). În asemenea situații, se poate folosi tratamentul „ortopedic", constând în purtarea unor centuri ce comprimă de la exterior orificiul herniar. O împrejurare deosebită este cea când există afecțiuni chirurgicale concomitente, unele având chiar legătură patogenică cu apariția herniilor. Este cazul clasic al asocierii herniei inghinale cu adenomul periuretral, în care persistența tulburărilor urinare generate de adenom ar putea duce la recidiva herniei. În aceste situații, este indicată rezolvarea afecțiunii concomitente înainte de tratarea herniei sau în același timp.

Tratamentul chirurgical al herniilor, în general, are ca obiective desființarea sacului și refacerea peretelui abdominal la nivelul defectului parietal. Desființarea sacului necesită disecția acestuia, urmată de rezecția sau reducerea lui în abdomen. Refacerea peretelui abdominal se poate face în două moduri, fie prin sutura în diferite variante a structurilor anatomice existente la nivelul defectului, fie prin folosirea de plastii cu material sintetic, alografe („plase" produse industrial din diferite materiale sintetice). În ultimele decenii, folosirea aloplastiilor recunoaște o răspândire din ce în ce

mai largă, având în principal avantajul limitării oricărei tensiuni în structurile suturate pentru refacerea peretelui. În plus, avântul acestei chirurgii a fost determinat de apariția unor materiale protetice perfecționate care îndeplinesc cerințele așa-numitului decalog al lui Chumberland și Scales (4): să fie chimic inertă, nedegradabilă, chimic stabilă, ușor încorporată de fibroblaști, necancerigenă, nealergică, modelabilă, rezistentă la infecții, sterilizabilă și confecționată industrial la dimensiunile necesare.

Strangularea herniară necesită tratament chirurgical de urgență. Tratamentul trebuie să aibă aceleași obiective, elementul cel mai delicat reprezentându-l tratarea conținutului herniar strangulat. În funcție de modificările produse la nivelul viscerului strangulat, cel mai frecvent implicat fiind intestinul, se pot întâlni trei situații. Ansa este viabilă, tratamentul chirurgical în această situație fiind identic cu al herniilor necomplicate. Când ansa este compromisă, se impune o rezecție segmentară a acesteia. Situațiile cele mai dificile le reprezintă ansele la limita viabilității. În aceste situații trebuie urmărită, timp de câteva minute după infiltrarea mezoului cu un anestezic local și lavajul cu ser fiziologic cald al ansei, revenirea semnelor de viabilitate. Coloratia cianotică trebuie să dispară și trebuie să reapară peristaltica. Dacă semnele amintite nu apar, se impune enterectomia.

Forme anatomoclinice de hernii

Herniile inghinale și femurale

Clinic, locul prin care se produc aceste hernii este regiunea inghinală, care este un teritoriu de tranziție între peretele abdominal și fața anterioară a coapsei. În mod „clasic", se vorbește despre regiunea inghinală situată în partea inferioară a fosei iliace până la plica inghinală (corespunzând ligamentului inghinal) și despre regiunea femurală situată sub plica inghinală, pe fața anterioară a coapsei, la baza trigonului Scarpa. Anatomic, în această regiune se găsesc două zone slabe ale peretelui abdominal, canalul inghinal și canalul femural, care sunt delimitate de formațiuni anatomice comune. Cele două canale sunt locuri de trecere ale elementelor anatomice care leagă cavitatea abdominală de bursele scrotale sau labii în cazul canalului inghinal, și de coapsă în cazul canalului femural. Cele două canale sunt așezate în orificiul miopectineal descris de Fruchaud (fig. 4). Acest orificiu este limitat superior de mușchii oblic intern și transvers, medial de mușchiul drept, lateral de mușchiul ileopsoas și inferior de pectenul pubelui. Particularitățile individuale, în dispoziția și structura formațiunilor anatomice comune care delimitează cele două canale, constituie factori patogenici determinanți ai herniilor inghinale și femurale. Din aceste motive, în prezent, herniile inghinale și femurale sunt considerate forme anatomoclinice de hernii inghinale. Tratarea lor separat ar putea fi justificată doar de motive didactice, și nu anatomice și terapeutice.

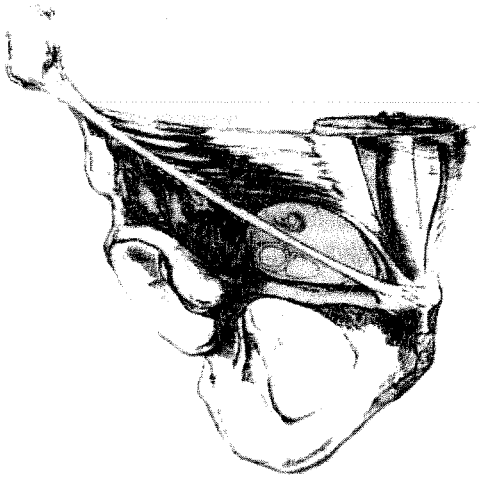

Fig. 4. Orificiul miopectineal Fruchaud (5).

Elemente de anatomie și fiziologie a regiunii inghinale

Canalul inghinal reprezintă un tunel virtual care conține elementele cordonului spermatic la bărbat sau ale ligamentului rotund la femeie. Canalul inghinal este situat între planurile musculo-aponevrotico-fasciale ale peretelui abdominal. Clasic, i se descriu patru pereți, dar în realitate se poate vorbi doar despre trei: anterior, inferior și posterior (fig. 5). Canalul se întinde de la orificiul inghinal profund la cel superficial, având o direcție oblică de sus în jos, din lateral spre medial, cu o lungime de 4-5 cm.

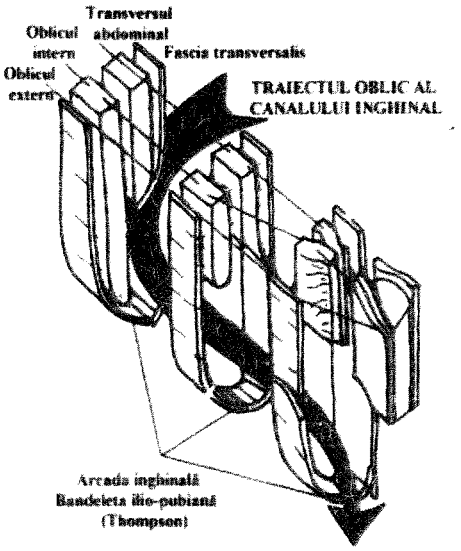

Fig. 5. Canalul inghinal (6)

Protecția la efort a regiunii inghinofemurale (fig. 6)

Presiunea abdominală înapoia regiunii inghinofemurale crește de sus în jos și din lateral către medial, astfel încât presiunea la nivelul orificiului profund este mai mică decât la nivelul „zonei slabe". Unghiul inferointern al peretelui posterior este supus celui mai mare gradient presional. Valorile presionale intraabdominale sunt de 20 cmHg în ortostatism și ajung în efort la 100-150 cmHg (3).

Clasic, canalul inghinal se consideră protejat de efort prin oblicitatea sa și prin șicanarea produsă de cele două orificii. În prezent au fost adăugate și două elemente dinamice ale musculaturii profunde. Transversul abdominal, în timpul eforturilor, prin contracție, ridică și lateralizează orificiul inghinal profund, iar oblicul intern coboară ca o ghilotină, anterior de orificiul profund, întărind peretele anterior. Aceste mecanisme musculare protejează astfel, la efort, orificiul profund, împiedicând apariția herniilor oblice.

Zona de maximă presiune este însă situată la nivelul peretelui posterior, medial de orificiul profund. La acest nivel, peretele este format, după cum am mai spus, de aponevroza terminală a transversului și de fascia transversalis. Protecția la efort a acestei zone este dată de gradul de reprezentare la acest nivel a aponevrozei terminale a transversului. Aceast aport aponevrotic variază individual, la 80% dintre indivizi aportul fiind puternic, iar la 20% este deficitar – aceștia dezvoltând mai frecvent hernii directe.

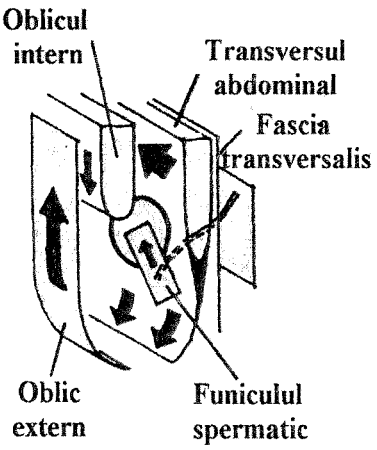

Fig. 6. Protecția la efort a peretelui posterior al canalului inghinal (3).

Canalul femural

Între arcada inghinală și osul iliac se delimitează două compartimente, unul muscular lateral și altul vascular medial, separate de ligamentul ileopectineu. Compartimentul lateral, numit și lacuna musculară, este ocupat de mușchiul iliopsoas, medial de care trece nervul femural. Acest compartiment delimitează inferolateral orificiul miopectineal Fruchaud, fiind situat deci în afara zonei slabe a regiunii inghinofemurale. Din acest motiv, producerea herniilor la acest nivel, deși este posibilă, este mult mai rară. Adevărata zonă slabă a regiunii este reprezentată de compartimentul medial, numit și lacuna vasculară. Acest compartiment este ocupat de vasele femurale care îl străbat, învelite fiind de o formațiune fascială numită teaca vaselor femurale. La nivelul tecii vaselor femurale se descriu trei compartimente. Compartimentele lateral și mijlociu conțin artera, respectiv vena femurală. Compartimentul medial al tecii vaselor se numește *canal femural,* este specific omului, conține țesut gras, limfatice și 1-2 ganglioni inghinali profunzi. Canalul este lung de 1-2 cm și se îngustează distal prin continuarea peretelui medial format de fascia transversalis cu adventicea venei. La baza canalului femural, situat cranial, se găsește inelul femural, care este locul de pătrundere în canal, inelul având diametrul de 1-1,5 cm.

Forme anatomoclinice ale herniilor inghinale

Clasic, herniile inghinale au fost împărțite în funcție de două criterii: locul de producere a defectului parietal și traiectul acestuia. Locul în care este situat defectul parietal se apreciază în raport cu cele trei fosete peritoneale delimitate de uracă median, ligamentul arterei ombilicale paramedian și vasele epigastrice lateral. Astfel, prin foseta mediană delimitată de uracă și cordonul arterei ombilicale se produc herniile oblice interne. Prin foseta paramediană, delimitată de cordonul arterei ombilicale și vasele epigastrice, se produc herniile directe. Prin foseta laterală, lateral de vasele epigastrice, se produc herniile oblice externe.

Concepția anatomoclinică modernă împarte herniile inghinale în oblice externe (sau indirecte) și directe. Herniile indirecte se produc prin orificiul inghinal profund, urmând traiectul oblic al cordonului spermatic, iar cele directe se produc prin peretele posterior al canalului inghinal în afara cordonului spermatic. Herniile oblice interne sunt considerate o varietate de hernii directe atât clinic, cât și ca atitudine terapeutică. Herniile femurale pot fi considerate și ele tot o formă de hernie inghinală directă, întrucât se produc prin afectarea structurilor peretelui posterior al regiunii inghinofemurale care participă la formarea tecii vaselor femurale.

Având în vedere considerentele menționate, actuala clasificare a herniilor recunoaște trei forme anatomoclinice de hernii inghinale: hernia indirectă (oblică externă), hernia directă (incluzând și forma oblică internă) și hernia femurală.

Herniile inghinale indirecte

Pătrund în canalul inghinal prin orificiul inghinal profund, lateral de vasele epigastrice, urmând oblicitatea canalului inghinal.

Prezența canalului peritoneovaginal (canalul Nuck la femeie) este un factor de predispoziție esențial pentru acest tip de hernie, de aceea hernia indirectă este considerată prototipul herniilor congenitale. Cu toate acestea, la 15-37% dintre indivizi, canalul peritoneovaginal rămâne permeabil fără a dezvolta o hernie indirectă (3). De aceea, în afara persistenței canalului peritoneovaginal, se mai adaugă un factor în patogenia herniilor indirecte, și anume deficitul factorilor musculari de protecție la efort al orificiului profund.

În funcție de gradul de permeabilitate a canalului peritoneovaginal, se descriu mai multe tipuri de hernie indirectă. Canalul peritoneal poate fi permeabil până la vaginala testiculară, iar în acest caz hernia este denumită *inghinotesticulară* sau *congenitală completă*. În cele mai multe cazuri, numai porțiunea funiculară a canalului rămâne permeabilă, ducând la apariția *herniei inghinofuniculare sau congenitale incomplete.* Când canalul peritoneovaginal ajunge la testicul și coletul se stenozează parțial se produce un *hidrocel comunicant.* Se întâlnesc și cazuri în care canalul peritoneovaginal se obliterează etajat, producând o asociere patologică, hernie indirectă funiculară, chist al cordonului spermatic și hidrocel.

Sacul herniilor indirecte, prin persistența canalului peritoneovaginal, este situat printre elementele cordonului spermatic, fiind foarte aderent la acestea.

Atunci când există anomalii de migrare a testiculului (3), acestea se pot asocia frecvent cu hernii indirecte. În funcție de locul unde este situat testiculul, se pot întâlni dezvoltări particulare ale sacului herniar: *hernia inghinoproperitoneală,* în care testiculul blochează orificiul profund, sacul dezvoltându-se properitoneal; *hernia inghinointerstițială*, în care testiculul este oprit în plin canal inghinal, iar sacul se găsește între mușchii oblic extern și intern; *hernia inghinosuperficială,* la care testiculul blochează orificiul inghinal superficial, sacul fiind situat între aponevroza oblicului extern și tegument.

Herniile indirecte dobândite, la care canalul peritoneovaginal este fibrozat, se produc prin fortarea și lărgirea (dilacerarea) orificiului inghinal profund, cu formarea unui sac herniar nou. Aceste hernii sunt rare, contrar concepțiilor vechi referitoare la patogenia herniilor indirecte. La acest tip de hernie indirectă, sacul nu este aderent la elementele funiculului, disecându-se ușor și fiind situat de obicei anteromedial de acestea.

Indiferent de modul de producere a herniei indirecte, în timp, sacul se îngroașă și se lărgește. Lărgirea se face întotdeauna medial, împingând vasele epigastrice către mușchiul drept abdominal. Lărgirea se face, așadar, în zona slabă a peretelui posterior al canalului inghinal. Lărgirea orificiului profund face ca, în timp, el să coboare către pube, suprapunându-se cu cel superficial și desființând traiectul oblic al canalului inghinal.

În această situație hernia indirectă sau oblică s-a „directizat" prin suprapunerea orificiilor canalului.

În unele hernii voluminoase, un perete al sacului este format de seroasa unui viscer, în mod obișnuit cecul sau sigmoidul, acest viscer exteriorizându-se parțial, odată cu sacul, prin defectul parietal. Acest tip de hernie se numește *hernie prin alunecare.*

Din punct de vedere anatomoclinic, în funcție de locul unde se situează fundul sacului, herniile indirecte se clasifică în: *punct herniar,* când fundul sacului se găsește la orificiul inghinal intern, *hernie interstițială,* când fundul sacului se află pe traiectul canalului inghinal, *bubonocel,* când fundul sacului a ajuns la orificiul inghinal superficial, *hernie inghinofuniculară* și *inghinotesticulară,* când sacul a ajuns în funicul, respectiv la testicul.

Grăsimea properitoneală, care însoțește frecvent sacul, se poate prezenta în mod obișnuit sub forma unui *lipom preherniar* sau, mai rar, sub forma unui strat gras ce învelește difuz sacul.

Hernia inghinală directă

Se produce printr-un defect parietal situat de la început la nivelul peretelui posterior al canalului inghinal prin așa-numita zonă slabă. Hernia este situată medial de orificiul inghinal profund și de cordonul spermatic.

Herniile directe se mai numesc și hernii de slăbiciune, subliniind astfel elementul patogenic principal: slăbiciunea peretelui posterior al canalului inghinal. După cum am prezentat anterior, rezistența acestei structuri cu dublă apartenență nu este dată de fascia transversalis, ci de aponevroza terminală a transversului abdominal. Cu cât aponevroza este mai bine reprezentată, cu atât rezistența peretelui posterior este mai mare și riscul de apariție al herniei este mic (80% dintre indivizi sunt în această situație).

Sacul, în herniile directe, este acoperit de grăsime properitoneală. Sacul aderă la învelișurile cordonului pe care îl împinge anterior și lateral. Aceste aderențe se desfac ușor. Uneori hernia produce o distensie importantă a aponevrozei oblicului extern. Fiind extrafunicular, sacul se exteriorizează rar prin orificiul inghinal superficial, nefiind „condus" de învelișurile cordonului spermatic. În consecință, se întâlnesc rar forme inghinofuniculare și inghinoscrotale de hernii directe.

Se descriu trei forme anatomoclinice de hernii directe, în funcție de mărimea defectului parietal și de aspectul sacului.

Hernia de tip difuz (diffuse bulge) este cea mai frecventă. În această formă, defectul parietal ocupă tot peretele posterior, iar fascia transversalis este mult subțiată, practic dispărută. Sacul, cu un colet foarte larg, are formă hemisferică.

Hernia directă de tip diverticular – în această formă defectul parietal nu ocupă decât o parte din peretele posterior, iar sacul este bine individualizat și prezintă un colet relativ larg la nivelul defectului parietal.

Hernia directă cu sac tubular – în această formă defectul parietal este mic, înconjurat de un perete posterior relativ rezistent. Frecvent, în herniile directe mari regiunea internă a sacului este în contact cu vezica urinară.

În funcție de raporturile dintre sacul herniar, defectul parietal și vezica urinară, se descriu trei forme anatomoclinice:

- *hernia vezicală paraperitoneală* în care prin defectul parietal se exteriorizează sacul herniar, medial de care se găsește vezica neacoperită de seroasa viscerală; hernia paraperitoneală este o formă de hernie prin alunecare;
- *hernia vezicală intraperitoneală* – în această formă, în sacul de hernie se găsește vezica urinară acoperită de peritoneu visceral;
- *hernia vezicală extraperitoneală* este forma de hernie în care prin defectul parietal se exteriorizează numai vezica neacoperită de seroasa viscerală. Foarte rar herniile vezicale pot fi indirecte, oblice interne sau externe.

Herniile femurale

Sunt o formă anatomoclinică de hernii inghinale directe. În majoritatea lor, herniile femurale se produc prin pătrunderea în inelul femural a conținutului abdominal. Sacul nu este voluminos și de obicei este învelit de grăsime properitoneală. Coletul este foarte îngust și îngroșat, explicând ireductibilitatea frecventă a acestor hernii. Ireductibilitatea este explicată prin rigiditatea coletului și nu prin cea a orificiului femural care se poate destinde, comprimând vena.

Sacul se poate opri sub fascia cribriformă sau se poate exterioriza prin unul dintre orificiile acesteia. Există și posibilitatea biloculării sacului de către orificiul din fascia cribriformă (hernie Cooper). Mai rar, hernia se poate angaja prin celelalte compartimente ale tecii vaselor femurale: anterior de vase (hernie Moschcowitz), posterior de vase (hernie Glasser), printre fibrele ligamentului lacunar (hernie Laugier) sau prin loja musculară (hernia Hesselbach). Hernia femurală este de 5 ori mai frecventă la femei decât la bărbați. Hernia femurală se asociază în aproximativ 30% dintre cazuri cu o altă hernie, de două ori mai frecvent la bărbați decât la femei.

Diagnosticul herniilor inghinale și femurale

Diagnosticul herniilor inghinale este clinic. Hernia indirectă se prezintă la inspecție ca o formațiune ovoidă care urmează traiectul canalului inghinal, coborând uneori în scrot. Hernia directă apare ca o formațiune hemisferică în apropierea orificiului inghinal superficial. La persoanele slabe hernia femurală se prezintă ca o mică proeminență situată sub linia Malgaigne, în jumătatea ei medială. Diferențierea herniei femurale de celelalte hernii inghinale poate fi uneori dificilă; trasarea liniei Malgaigne ar trebui să indice tipul herniei; herniile femurale sunt așezate sub această linie. Reperarea tuberculului pubic deasupra și medial de formațiunea pseudotumorală îndreaptă diagnosticul către hernia femurală.

Diferențierea herniilor directe și indirecte se poate face uneori pe baza informațiilor obținute prin palpare. La bărbat, palparea este ușurată prin introducerea degetului explorator prin bursa scrotală în orificiul inghinal superficial. Prin palpare transcrotală se urmărește dacă la efortul de tuse sacul herniar atinge vârful degetului, în hernia indirectă, sau fața dorsală a acestuia în hernia directă. O altă manevră de diferențiere între herniile directe și indirecte constă în astuparea orificiului inghinal profund la locul de proiecție a acestuia, prin compresie digitală după reducerea herniei. Dacă, după această manevră, bolnavul este invitat să tușească și formațiunea pseudotumorală reapare medial de locul de compresie a orificiului profund, hernia este directă. Palparea transcrotală în herniile indirecte poate stabili forma anatomoclinică a acestora (punct herniar, interstițială, bubonocel). La femei, explorarea digitală nu este posibilă, de aceea formele incipiente de hernii indirecte nu se pot diagnostica. Există situații în care diagnosticul diferențial al herniilor indirecte și directe este eronat într-o proporție de 20-40%, după diverși autori. Mulți dintre aceștia consideră diagnosticul diferențial neimportant, deoarece terapeutica chirurgicală are obiective comune în ambele forme.

Palparea herniilor femurale descoperă formațiuni rotund-ovalare, nu foarte voluminoase, de obicei elastice, nereductibile. Elementul clinic de certitudine pentru diagnosticul clinic al herniei femurale, destul de rar întâlnit însă, este palparea coletului în prelungirea formațiunii și în spatele arcadei inghinale (semnul Amussat).

Diagnosticul diferențial al herniilor indirecte și directe se face cu criptorhidia, hernia Spiegel

joasă, hidrocelul, varicocelul, chisturi de cordon, tumorile testiculare. Herniile femurale trebuie diferențiate de alte afecțiuni, cum sunt: adenopatiile inghinale, dilatația crosei safene sau a afluenților ei, abcese ale psoasului, hernia obturatorie – forma antepectală –, dilatația bursei mușchiului ileopsoas.

Investigațiile paraclinice la pacienții cu hernii au rolul de a depista eventualele afecțiuni asociate.

Tratamentul herniilor inghinale și femurale

Tratamentul herniilor inghinale este chirurgical și are ca obiectiv principal refacerea defectului parietal după tratarea sacului și a conținutului său. Elementul comun anatomopatologic al herniilor inghinale îl reprezintă gradul de afectare a peretelui posterior al canalului inghinal. Gradul de afectare a peretelui posterior nu poate fi corect apreciat decât intraoperator, el obligând la atitudini chirurgicale diferite. Nyhus (7) a propus o clasificare a herniilor care include, alături de date clinice, și date referitoare la modificările peretelui posterior, clasificarea căpătând astfel și importanță terapeutică (tabelul I).

Tabelul I

Clasificarea Nyhus

Tipul I: hernii indirecte cu persistența (cel puțin parțială) canalului peritoneovaginal.
Tipul II: hernii indirecte cu distensia orificiului inghinal profund.
Tipul III: hernii cu defect al peretelui parietal posterior:
A. herniile directe;
B. herniile indirecte mari „directizate"
C. hernii femurale.
Tipul IV: hernii recidivate.

Au fost descrise peste peste 400 de tipuri de operații, ele putând fi împărțite în două categorii: procedee care suturează structurile anatomice locale și procedee care utilizează proteze (alografe) pentru refacerea sau întărirea peretelui posterior al canalului inghinal.

Procedeele care refac sau întăresc peretele posterior prin sutura structurilor anatomice sunt cele mai numeroase. În mod tradițional, acestea erau împărțite în procedee anatomice, procedee retrofuniculare și prefuniculare, în funcție de modul în care se reface peretele abdominal în raport cu funiculul spermatic. Din aceste procedee, cele anatomice sunt folosite în prezent, celelalte fiind părăsite din cauza ratei crescute de recidive, în special după cele prefuniculare.

Procedeele anatomice sunt dezvoltate după tehnica descrisă de Bassini (8). Aceste procedee refac peretele posterior prin sutura în diverse moduri a structurilor acestuia. În operația descrisă de Bassini în 1884 (fig. 7) se va secționa fascia transversalis de la tuberculul pubic până deasupra orificiului profund, după care se reface peretele posterior, suturând monoplan oblicul extern, transversul, tendonul conjunct și fascia transversalis la marginea posterioară a ligamentului inghinal.

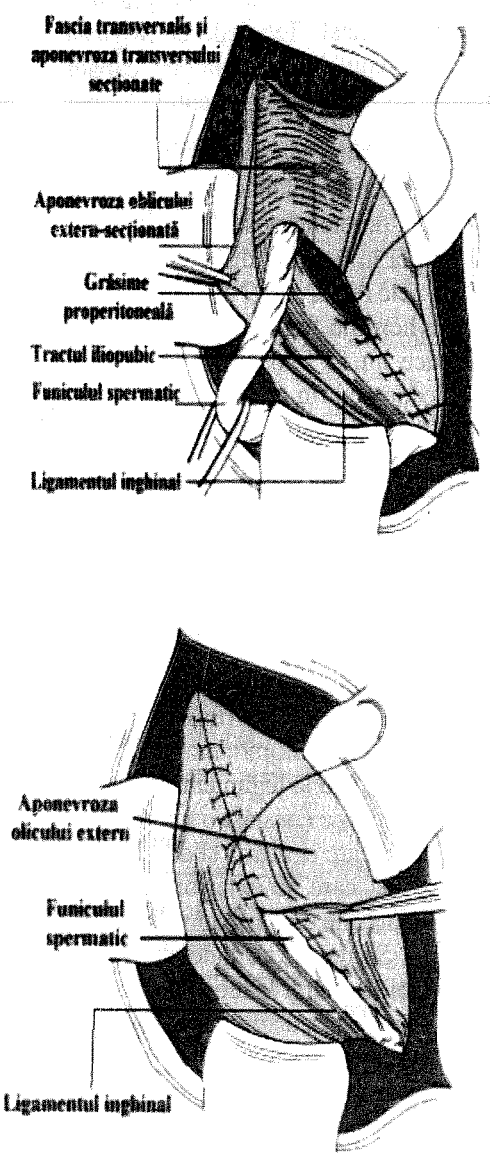

Fig. 7. Operația Bassini (1).

Au fost aduse numeroase modificări tehnicii Bassini, dintre care cea mai răspândită este operația descrisă în 1945 de Shouldice (3,9). Refacerea peretelui posterior în această operație se face în patru straturi, suturând separat aceleași formațiuni ca în operația Bassini.

Tot în categoria procedeelor anatomice se încadrează și operația descrisă de Marcy (3). Aceasta are ca obiectiv refacerea parțială a peretelui posterior în jurul orificiului profund lărgit până la 2 2,5 cm. Recalibrarea orificiului profund se face

prin sutura fasciei transversalis inferomedial de acesta. Este indicată în tratarea herniilor indirecte Nyhus I ale copilului și Nyhus II ale tinerilor.

Pentru hernia femurală, închiderea inelului inghinal se face suturând fascia transversalis și aponevroza terminală a transversului la ligamentul Cooper, închizând astfel orificiul canalului femural. Acest obiectiv este atins prin abord inghinal, femural sau properitoneal. Tehnicile chirurgicale clasice închideau canalul femural suturând capătul medial al arcadei inghinale la ligamentul Cooper.

Procedee chirurgicale care folosesc proteze sintetice (alografe) pentru refacerea peretelui posterior – protezele sintetice sunt folosite atunci când distrugerea peretelui posterior este mare, așa cum se întâmplă în herniile directe, indirecte „directizate", în cele recidivate (Nyhus IV), cele bilaterale, dar și în herniile femurale (Nyhus III). Protezele aloplastice nu se folosesc la tratarea herniilor la copii, deoarece prin creștere s-ar accentua tensiunea dintre proteză și țesuturile la care a fost fixată.

Herniile ombilicale

Herniile ombilicale se întâlnesc la copil și la adult. La copil, hernia ombilicală apare în primele luni de viață, mai frecvent la băieți, datorându-se punctului slab pe care îl reprezintă cicatricea ombilicală. Închiderea cicatricei ombilicale se definitivează la 3-4 luni după naștere. Apariția herniei este favorizată de starea de nutriție mediocră a copilului și de rahitism. Anatomopatologic, sacul herniar este subțire, aderă la tegument și conține de obicei epiplon. Clinic, se constată o tumefacție ombilicală hemisferică, care exprimă și deplisează cicatricea ombilicală și care se exteriorizează la plâns. În general, hernia are dimensiuni mici, având diametrul de 1-2 cm. Se reduce cu indexul, care pătrunde în inelul ombilical larg. Uneori, hernia ombilicală la copil se asociază cu diastazisul mușchilor drepți abdominali. Evoluția poate fi către vindecare spontană, întrucât fibrozarea completă a inelului ombilical se face până în luna a 4-a de la naștere. Hernia ombilicală a copilului nu se strangulează. Tratamentul chirurgical al herniei ombilicale a copilului se face după vârsta de 5 ani, după corectarea rahitismului și a denutriției. Operația constă în sutura inelului ombilical.

Hernia ombilicală a adultului ocupă locul trei ca frecvență după cea inghinală și femurală. Este mai frecventă la femei obeze, cu sarcini multiple. Anatomopatologic, sacul herniar, atunci când este mare și vechi, poate avea cloazonări și septuri care realizează orificii secundare intrasaculare cu potențial de strangulare. Conținutul herniar este reprezentat în herniile mari de intestin subțire, colon transvers și epiplon, foarte des aderente la sac, realizând încarcerarea și favorizând strangularea. Defectul parietal îl reprezintă inelul ombilical, hernia fiind directă. Există foarte rar și hernii ombilicale indirecte, datorate unei particularități de dispunere a fasciei endoabdominale în raport cu inelul ombilical. În spatele inelului se găsește o densificare conjunctivă aparținând fasciei endoabdominale, numită fascia ombilicală. Fascia ombilicală acoperă total sau parțial inelul ombilical. Atunci când acoperă incomplet inelul fie caudal, fie cranial, poate favoriza apariția unor hernii ombilicale indirecte. În aceste hernii, sacul se angajează între fascia ombilicală posterior și una dintre marginile inelului ombilical (hernii Richet). Clinica herniilor ombilicale ale adultului diferă, în funcție de dimensiunile acestora. Hernia mică este de obicei reductibilă, dureroasă, greu depistată la femeile obeze. Hernia ombilicală mare are formă neregulată, tegumentele sunt sub tensiune, roșii-violacee. În general este ireductibilă, iar la palpare are o consistență inegală, moale în zonele ce conține intestin și dură în cele cu epiplon. Complicațiile herniilor ombilicale ale adultului sunt frecvente. Strangularea este deseori precedată de încarcerare sau de inflamația conținutului (epiploita intrasaculară). Complicațiile cutanate constau în eczeme, ulcerații, care se pot infecta microbian. Ruptura herniei este o complicație gravă, apare mai frecvent la cazurile cu ascită cirotică, ducând la evisceratie și fistulă peritoneală cu infectarea ascitei și peritonită.

Tratamentul este în funcție de mărimea herniei. Herniile mici se tratează prin sutura inelului ombilical. Herniile mari se tratează prin omfalectomie, urmată de sutura peretelui abdominal, folosind o alografă de întărire sau de substituție, în funcție de mărimea defectului parietal.

Herniile liniei albe

Sunt situate pe linia mediană și se produc prin orificiile liniei albe prin care trec vasele și filetele nervoase din spațiul properitoneal. Sunt mai frecvente la bărbați și au, în mod obișnuit, sediul în epigastru. Mai rar sunt localizate juxtaombilical la 2 cm cranial sau caudal de acesta. Foarte rar se întâlnesc hernii cu localizare subombilicală. În mod obișnuit, herniile epigastrice mici nu au sac, prin defectul parietal angajându-se grăsime properitoneală. Herniile mai voluminoase au sac peritoneal. Herniile epigastrice pot fi dureroase când conținutul herniar comprimă filetele nervoase pe marginea inextensibilă a defectului parietal. Durerile pot avea uneori alte cauze decât hernia epigastrică, fiind generate de o patologie intraabdominală care trebuie depistată. Rar, se pot complica.

Tratamentul este chirurgical, constând în reducerea conținutului prin defectul parietal și sutura acestuia.

Hernia Spiegel

Este o formă rară de hernie, ocupând sub 1% din herniile peretelui abdominal.

Anatomopatologic, defectul parietal este situat în anumite puncte ale liniei Spiegel. Linia descrisă de Spiegel se întinde de la coastele 8-10 până la spina pubelui. Această linie este de fapt o structură aponevroticofascială cuprinsă între porțiunile musculare ale oblicului intern și transversului și marginea drepților abdominali. În 2/3 superioare, această structură este mai îngustă și mai solidă, apariția herniilor la acest nivel fiind puțin probabilă. În 1/3 distală, structura aponevrotică a celor doi mușchi este mai lată și deci mai predispusă la producerea unei hernii. În această regiune, posterior de aponevroze se găsește fascia transversalis. Zona cea mai slabă se găsește proiectată pe linia spinoombilicală, la marginea dreptului abdominal, aici apărând majoritatea herniilor (84%). Majoritatea herniilor Spiegel este interstițială, conținutul herniar nedepășind aponevroza marelui oblic, dar există și situații când este depășit și oblicul extern, în așa-numitele forme superficiale. Sacul este acoperit de fascia transversalis, are de obicei coletul gros, inextensibil, favorizând încarcerarea și strangularea conținutului (10).

Clinic, cel mai frecvent, herniile au sediu în hemiabdomenul drept. La palpare se decelează, la aproape o treime dintre cazuri, formațiunea pseudotumorală și defectul parietal. În cele mai multe cazuri însă, herniile sunt de mici dimensiuni, nedecelabile clinic, durerea în ortostatism și la efort în locul de elecție sugerând diagnosticul. Diagnosticul poate fi ajutat de ecografie și specificat de laparoscopie. Diagnosticul diferențial trebuie făcut cu afecțiuni dureroase abdominale și cu tumorile parietale.

Tratamentul este chirurgical, prin abord direct; după tratarea sacului și a conținutului, se reface defectul parietal în straturi anatomice sau în plan total. Rareori, defectul parietal este larg și necesită refacerea cu proteză de întărire.

Herniile lombare

Reprezintă o formă rară de hernii, fiind de trei ori mai frecventă la bărbați decât la femei și de două ori mai frecventă pe partea dreaptă.

Anatomopatologic, defectul parietal se găsește la nivelul celor două zone slabe ale lombei. Aceste zone poartă numele de *patrulaterul lui Grynfelt* și *triunghiul lui Petit.*

Patrulaterul Grynfelt (fig. 8) este situat în partea superioară a lombei și este delimitat astfel: coasta a XII-a, mușchiul dințat mic, mușchiul pătrat al lombelor și mușchiul oblic intern. Acest spațiu este acoperit de mușchiul mare dorsal.

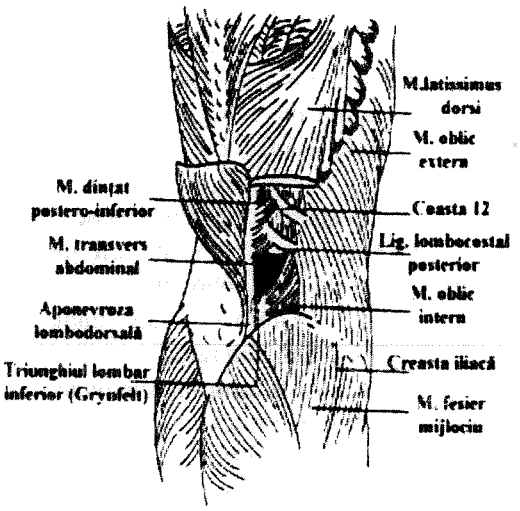

Fig. 8. Patrulaterul Grynfelt (1).

Triunghiul lui Petit (fig. 9) se află într-un plan superficial delimitat de creasta iliacă, mușchiul mare dorsal și oblicul extern fiind acoperiți de fascia superficială. Hernia lombară este de trei ori mai frecventă la bărbați decât la femei, fiind de două ori mai frecventă pe partea dreaptă. Prin defectul parietal se angajează în mod frecvent grăsimea retroperitoneală, iar când hernia este voluminoasă se pot angaja colonul și chiar rinichiul.

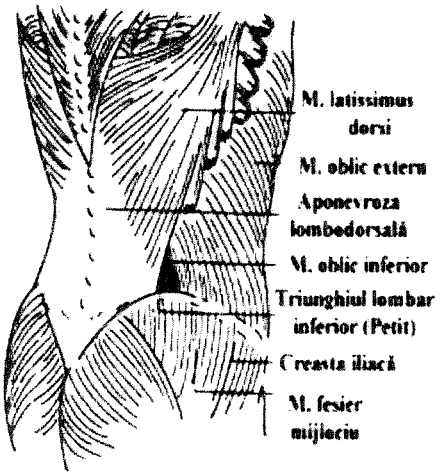

Fig. 9. Triunghiul Petit (1).

Tratamentul este chirurgical și necesită montarea unei proteze care să acopere defectul parietal. Refacerea fără proteză se face folosind fascii sau lambouri musculare, mobilizate pentru acoperirea defectelor parietale, preparate din marele dorsal sau fascia mușchiului fesier.

Herniile obturatorii

Reprezintă o formă rară de hernii, ce se produc prin canalul obturator. Gaura obturatorie este închisă de membrana obturatorie pe care se inserează cei doi mușchi obturatori intern și extern.

Superior, între membrana obturatorie și ramura orizontală a pubelui pe care ea se inserează se găsește canalul obturator, prin care vasele și nervul obturator trec din bazin către coapsă. Canalul are o lungime de 2-3 cm și ajunge la rădăcina coapsei, medial, în spatele mușchiului pectineu. Sacul herniar se angajează în acest canal și, în funcție de locul unde ajunge fundul sacului, se descriu trei forme anatomoclinice de hernii obturatorii:

Hernia interstițială este forma în care fundul sacului nu depășește canalul obturator.

Hernia retropectineală este forma în care fundul sacului a ajuns posterior de mușchiul pectineu.

Hernia prepectineală este forma în care sacul trece de mușchiul pectineu și ajunge sub fascia cribriformă pe care o poate depăși.

Herniile obturatorii se întâlnesc mai frecvent la femei, vârstnice și cașectice.

Clinic, se pot manifesta cu dureri localizate pe fața internă a coapsei și a genunchiului – semnul Romberg, datorate compresiei nervului obturator. În forma prepectineală se poate palpa formațiunea pseudotumorală la rădăcina coapsei medial, iar prin tușeu rectal sau vaginal se poate palpa coletul sacului pe peretele anterolateral al micului bazin. Diagnosticul de hernie obturatorie se pune uneori intraoperator, când se intervine pentru o ocluzie de cauză neprecizată.

Tratamentul este chirurgical, având aceleași obiective ca la toate herniile. Sunt descrise trei modalități de abord: transperitoneal, folosite în ocluziile prin strangulare de intestin, femural și properitoneal. Închiderea defectului trebuie să menajeze pediculul vasculonervos obturator, din acest motiv acoperirea lui trebuie făcută cu un organ vecin (uterul) sau, mai ușor, cu proteză sintetică.

Herniile ischiatice

Sunt hernii rar întâlnite, care se produc prin defecte parietale localizate între incizurile ischiatice, mușchii și formațiunile ligamentare de la acest nivel. Incizura ischiatică mare este străbătută de mușchiul piramidal, delimitând un orificiu suprapiramidal și unul subpiramidal. Între incizura ischiatică mică și ligamentele sacrospinos și sacrotuberozitar se delimitează un al treilea orificiu. Se descriu trei forme anatomoclinice de hernii ischiatice: suprapiramidală, subpiramidală și subspinoasă. Posterior față de aceste spații se găsesc mușchii fesieri; de aceea, herniile ischiatice sunt întotdeauna hernii interstițiale și nu ajung subtegumentar.

Diagnosticul este dificil, de obicei punându-se cu ocazia strangulării, când bolnavul prezintă semne de ocluzie și dureri pe traiectul nervului sciatic.

Tratamentul este chirurgical, putându-se face prin abord transperitoneal sau fesier. Repararea defectului se face cu ajutorul protezelor sintetice.

Herniile perineale

Sunt forme rare de hernii, reprezentând exteriorizări ale conținutului cavității abdominale prin defecte parietale ale planșeului pelvin. În această categorie se descriu hernii perineale mediane și laterale.

Herniile mediane sunt de obicei congenitale, datorită adâncimii anormale a fundului de sac Douglas, care se exteriorizează prin peretele rectal anterior și se asociază cu prolapsul rectal, purtând numele de *hedrocel*. Exteriorizarea Douglas-ului prin peretele vaginal posterior poartă numele de *elitrocel* și se poate asocia cu prolapsul genital.

Herniile perineale laterale sunt situate în perineul anterior numai la femeie, și în cel posterior la ambele sexe. Hernia laterală anterioară (pudendală) străbate planșeul pelvin la femeie și se exteriorizează la nivelul labiilor. Herniile perineale laterale posterioare străbat ridicătorii anali și ajung sub mușchii fesieri. Ambele forme sunt greu de diferențiat de formațiuni chistice labiale pentru cele anterioare și de herniile ischiatice pentru cele posterioare.

Tratamentul este chirurgical, prin abord transperitoneal, perineal sau mixt.

Eventrațiile peretelui abdominal

Cadru nosologic

Reprezintă exteriorizarea subtegumentară a viscerelor din cavitatea abdominală acoperite de peritoneul parietal, printr-o zonă slăbită patologic, nesistematizată, a peretelui abdominal.

Etiopatogeneză, clasificare

Eventrațiile se pot împărți, în funcție de procesul patologic care determină slăbirea pereților abdomenului, în eventrații congenitale și eventrații dobândite.

Eventrațiile congenitale apar la nou-născuți și sunt secundare unor aplazii sau hipoplazii ale peretelui abdominal. Ele sunt reprezentate de eventrația ombilicală – omfalocelul, eventrația laterală – laparocelul (laparoschizisul) și de diastazisul congenital al drepților abdominali.

Eventrațiile câștigate se pot datora pierderii troficității structurilor musculoaponevrotice ale peretelui abdominal, cum apare în eventrația rahitică și în malnutriția întâlnite la copil. La adult, pierderea troficității parietale se întâlnește la femeile cu sarcini multiple, obezi, bătrâni, eventrația producându-se prin diastazisul mușchilor drepți abdominali.

Eventrațiile câștigate pot fi secundare unor procese patologice care afectează tonicitatea și troficitatea peretelui abdominal prin distrucții nervoase (medulare, radiculare sau de nervi periferici), numite eventrații paralitice. În această categorie sunt cuprinse eventrațiile paralitice secundare poliomielitei, sifilisului etc.

Traumatismul reprezintă cel mai important factor de producere a eventrațiilor câștigate, prin crearea unui defect musculoaponevrotic parietal (eventrații traumatice). Traumatismul poate fi reprezentat de contuzii ale peretelui abdominal, care pot determina apariția unor defecte parietale și a eventrațiilor post-traumatice. Factorul traumatic cel mai frecvent al peretelui abdominal îl reprezintă, însă, cel chirurgical, determinând apariția eventrațiilor postoperatorii.

Eventrațiile postoperatorii sunt cele mai des întâlnite în practica medicală.

Eventrațiile postoperatorii

Etiopatogeneză

În producerea eventrațiilor postoperatorii sunt implicați mai mulți factori ce influențează negativ cicatrizarea plăgilor. Acești factori pot fi atribuiți actului operator și terenului biologic al bolnavului. Dintre factorii legați de actul operator, menționăm: defectele de tehnică operatorie în sutura peretelui abdominal și supurația plăgilor postoperatorii. Supurația plăgilor postoperatorii este factorul cel mai frecvent întâlnit. Anumite tipuri de laparatomii, cum sunt cele paramediane, cele mediane subombilicale, sunt mai frecvent urmate de apariția eventrațiior, datorită structurii locale a peretelui abdominal (linia Spiegel, teaca drepților abdominali subombilical). Creșterea presiunii intrabdominale în perioada imediat postoperatorie reprezintă un alt factor posibil patogenic în apariția eventrațiilor postoperatorii. Astfel, retenția de urină, vărsăturile, tusea, ileusul paretic, solicită suturile plăgilor, favorizând cicatrizarea defectuoasă.

Factorii care țin de terenul biologic al bolnavului, implicați în producerea eventrațiilor sunt: vârsta înaintată, bolile consumptive, obezitatea, boli pulmonare cronice, disuria, constipația etc.

Morfopatologie

Defectul parietal este situat sub cicatricea cutanată postoperatorie, în planul musculoaponevrotic. Caracteristică eventrațiilor postoperatorii este nesistematizarea defectului parietal, prin așezarea sa pe harta peretelui abdominal, dar și prin unicitatea sau multiplicitatea sa. Cele multiple pot fi așezate la diferite distanțe de-a lungul vechii suturi, despărțite prin punți de țesut conjunctiv. Dimensiunile defectului parietal sunt variate, de la câțiva centimetri la câteva zeci de centimetri în eventrațiile gigante. O formă particulară de eventrații o constituie cele parastomale, care se produc prin defecte parietale de la nivelul colostomiilor, mai rar al ileostomiilor. Colostomiile definitive, terminale, transperitoneale sunt cele care se pot complica cu apariția eventrațiilor parastomale.

Sacul de eventrație este reprezentat de peritoneul parietal îngroșat. Uneori sacul este multilocular, poate prezenta închistări ce conțin lichid peritoneal retenționat. Sacul se găsește în țesutul subcutanat sau are contact direct cu tegumentele la care poate adera. Sacul fuzează pe sub tegumente, dislocând țesutul celular subcutanat la distanță de defectul parietal.

Conținutul sacului este alcătuit în mod obișnuit din epiplon și anse intestinale care pot fi libere, dar cel mai frecvent aderente, atât la sac, cât și între ele.

Tegumentul supraiacent poate fi normal sau subțiat în eventrațiile mari. Cicatricea postoperatorie poate avea, de asemenea, aspect normal, poate fi subțiată sau cheloidă.

Clasificarea eventrațiilor postoperatorii

Eventrațiile se pot clasifica, după locul în care a fost făcută incizia în urma căreia s-a produs defectul parietal, în eventrații mediane, paramediane, subcostale și lombare. În funcție de mărimea defectului parietal, se pot împărți în mici – când defectul parietal este sub 5 cm – medii – cu defectul parietal cuprins între 5 și 10 cm – și mari, când defectul parietal depășește 10 cm.

Diagnostic

Anamneza poate aduce date importante despre timpul scurs de la operație (de obicei săptămâni sau luni), tipul operației, supurația plăgii postoperator, intervalul scurs de la vindecarea focarelor supurative de la nivelul plăgii (granuloame de fir). Examenul clinic local se face în orto- și clinostatism. Inspecția constată localizarea cicatricei postoperatorii cu caracterele ei și starea tegumentelor supraiacente. Palparea apreciază gradul de reductibilitate și, cel mai important, mărimea defectului sau defectelor parietale. Examenul clinic general aduce date despre patologia asociată, conturând tabloul biologic general al pacientului.

Complicațiile

Sunt aceleași ca în cazul herniilor. Încarcerarea este cea mai frecventă complicație, în timp ce strangularea reprezintă cea mai gravă complicație a eventrațiilor. Tratamentul complicațiilor are aceleași indicații și aceleași principii cu ale complicațiilor herniilor.

Tratament

Eventrațiile se tratează chirurgical, exceptând bolnavii multiplu tarați cu risc mare anestezico-chirurgical, la care este recomandat tratamentul „ortopedic" (centuri de contenție).

Procedeele chirurgicale diferă, în funcție de mărimea defectului și de locul în care este situat acesta. Eventrațiile cu defecte mici, sub 5 cm, se tratează prin sutura marginilor acestuia. În ultimul timp, pentru a preveni recidivele, și în tratamentul eventrațiilor postoperatorii mici se utilizează proteze (aloplastii) de întărire a suturilor.

Eventrațiile cu defecte parietale medii și mari necesită aloplastii în vederea acoperirii defectului parietal. Autoplastiile (fragmente de fascia lata, tegument) erau folosite înaintea apariției protezelor sintetice (aloplastiile). În prezent, tratamentul eventrațiilor medii și mari se face folosind pe scară largă protezele sintetice.

Tratamentul în eventrațiile parastomale, categorie aparte de eventrații, prin locul de producere și prin sepstisul local dat de promiximitatea colostomiei, este particular. Sunt folosite în mod obișnuit două procedee, mutarea locului colostomei cu refacerea defectului parietal inițial sau refacerea defectului parietal în jurul colostomei, cu păstrarea ei. În ultimii ani, a fost comunicată o serie de procedee care utilizează materiale protetice sintetice pentru refacerea defectelor parietale parastomale, fără apariția complicațiilor infecțioase.

Eviscerațiile

Reprezintă exteriorizarea completă, liberă, brutală la suprafața tegumentelor a viscerelor abdominale, printr-un defect parietal post-traumatic.

Etiopatogeneză

Traumatismul este reprezentat de plăgile accidentale sau postoperatorii ale peretelui abdominal.

În cazul plăgilor accidentale, acestea pot surveni în urma accidentelor rutiere, accidentelor de muncă sau prin heteroagresiuni cu arme albe sau arme de foc, și vor fi descrise la patologia traumatică a peretelui abdominal.

Eviscerațiile postoperatorii sunt cele mai frecvente și au aceleași mecanisme de producere ca și eventrațiile. Cauzele producerii pot fi legate de actul chirurgical propriu-zis (defecte de tehnică în sutura chirurgicală, infecția plăgii, tipul de incizie), de complicațiile imediate postoperator (vărsături, retenție acută de urină, ileus prelungit, tuse), precum și de terenul biologic al bolnavului (vârstnici, obezi, tușitori cronici, disurici, boli consumptive). Aceste eviscerații apar în perioada postoperatorie imediată sau precoce.

Forme anatomoclinice de eviscerații postoperatorii

În funcție de timpul scurs de la operație pînă la apariția eviscerațiilor, întâlnim două forme:

Eviscerațiile libere, în care viscerele sunt nefixate între ele prin aderențe postoperatorii care nu au avut timpul necesar constituirii. Acestea survin postoperator imediat în primele zile și constau în exteriorizarea incompletă (subtegumentară) sau completă (suprategumentară) a viscerelor abdominale, de obicei epiplon, anse subțiri, colon. Se pot complica cu strangulare, în special cele incomplete, care pot trece mai ușor neobservate.

Eviscerațiile fixate sau blocate, în care viscerele sunt fixate, atât între ele, cât și de peritoneul parietal, prin aderențe organizate conjunctiv, o parte din masa viscerală devenind astfel planșeul defectului parietal fără a se exterioriza propriu-zis prin acesta. Constituirea eviscerațiilor fixate necesită un timp în care se formează aderențele interviscerale și visceroparietale, în consecință ele nu apar postoperator imediat, ci mai târziu, după aproximativ 5-10 zile de la operație.

Diagnostic clinic

Eviscerațiile libere survin imediat postoperator în contextul factorilor patogenici menționați. În urma unui efort, prin plagă se elimină o secreție serohematică sau purulentă, după care bolnavul simte o durere vie la nivelul plăgii, urmată de o deformare a tegumentelor în evisceratia incompletă sau de exteriorizarea anselor și a epiplonului. În eviscerațiile fixate, simptomatologia este șterșă, iar local, marginile plăgii sunt atone, printre firele de sutură se exteriorizează secreție purulentă, firele sunt relaxate, iar uneori taie tegumentul. După secționarea firelor, marginile plăgii postoperatorii se desfac cu ușurință, iar în fundul plăgii se vede masa viscerală cu reacție inflamatorie peritoneală plastică și țesut de granulație, care în timp va acoperi viscerele.

Tratament

Eviscerațiile libere necesită tratament de urgență, constând în toaleta viscerelor exteriorizate și a întregii cavități peritoneale, pentru diminuarea factorului septic și închiderea peretelui abdominal. Închiderea peretelui se poate face cu fire neresorbabile trecute în plan total musculo-tegumentar. Vindecarea va duce, în cele mai multe cazuri, la apariția unei eventrații postoperatorii. În cazurile în care sutura în plan total nu poate fi făcută din cauza tensiunii mari parietale, se poate aplica o proteză sintetică fixată la marginile defectului musculoaponevrotic. În acest fel, se urmărește contenția masei viscerale până la apariția aderențelor interviscerale și visceroparietale, adică transformarea în evisceratie fixată.

Evisceratia fixată se tratează conservator până la acoperirea viscerelor cu țesut de granulație. Întrucât suprafața granulată este în general mare,

nu se poate aştepta o epitelizare spontană, care ar dura foarte mult timp. De aceea, fie se aplică o grefă de piele liberă, în defectele parietale mari, fie, în cele mai multe cazuri, se mobilizează tegumentele din jurul defectului şi se suturează deasupra masei viscerale.

Eviscerațiile fixate se transformă în timp în eventrații care vor fi supuse unui tratament chirurgical specific, la minimum 6 luni de la epitelizarea completă şi dispariția oricărui focar septic local.

Bibliografie

1. Greenfield LJ, Mulholland M, Oldham KT, Zelenok GB, Lillemoe KD. Surgery Scientific Principles and Practice, Second edition, Lippincot-Raven 1997; 1207-1245.

2. Lichtenstein IL, Shore IM. Simplified repair of femoral and recurent inguinal hernias. By a „plug" technic. Am. J. Surg.1974; 128:439.

3. Câmpeanu I, Constantinescu V. – Herniile inghinale şi femurale, Ed. Militară Bucureşti 1991; 17-34, 39-61, 62-65, 78-80; 82-83, 84-85; 92-96; 96-100; 138-148.

4. Andronescu P. Actualități în chirurgia peretelui abdominal. Sub redacția prof. dr. C. Dragomirescu, conf. I. Popescu, Ed. Celsius 1989; 118-132.

5. Schwartz SI, Spencer. Principles of surgery (six edition), Abdominal Wall Hernias, 1994; pag 1517-1545.

6. Sabău D, Oprescu S. Elemente de chirurgie a defectelor parietale abdominale. Ed. Medicală 1989; 13-25, 30-45, 5768, 91-103.

7. Nyhus NL, Condon RE. Hernia. 3rd, ed. Philadelphia, J.B. Lippincott 1989.

8. Bassini E. Uber die Behandlung des leistenbruchg, Arch Kein Chir 1890, Pag. 40- 429. 9. Schwartz SI., Ellis H. Maingots abdominal operations. Ninth Edition, Vol.1, International edition 1990; 217-297.

10. Popovici A. Herniile „liniei Spigel", Chirurgia nr. 3 1997; 179-186.

VIII

PROBLEME PARTICULARE ÎN GASTROENTEROLOGIE

PARAZITOZELE INTESTINALE

Monica Junie Plăian

Protozoare

Entamoeba histolytica (Amibiaza)

Amibiaza poate evolua asimptomatic la purtători sănătoşi sau ca o enterită acută de tip dizenteriform: amibiază intestinală acută, complicată uneori cu amibiază viscerală, cu prognostic sever şi cu evoluţie letală. Purtătorii sănătoşi au un rol important în diseminarea parazitozei în colectivităţi. Este endemică în ţările tropicale, unde este întâlnită la 50% din populaţie, 90-95% dintre persoanele infectate fiind purtători sănătoşi (1). Fiind boală invazivă, are o incidenţă crescută la copii, la homosexuali şi la călătorii din zonele neendemice (2). Anual, produce aproximativ 100.000 de decese pe glob. În ţările cu climat temperat, parazitoza este întâlnită cu incidenţă redusă, la 5% din populaţie. Poate fi importată din zonele endemice de către călători sau imigranţi, purtători sănătoşi. Este în prezent o cauză importantă de diaree la pacienţii AIDS (3).

Entamoeba histolytica există sub formă de trofozoit şi chist. Chistul este forma de rezistenţă şi de transmitere a infecţiei de la o persoană la alta. Chisturile ingerate, sub acţiunea sucurilor digestive, dau naştere la trofozoiţi, care se multiplică la nivelul lumenului colic şi o parte se transformă în chisturi care se elimină cu materiile fecale. La purtătorii sănătoşi se derulează un ciclu intraintestinal nepatogen, care asigură diseminarea parazitului. La bolnavi se derulează un ciclu patogen, responsabil pentru amibiaza intestinală.

Contaminarea umană se realizează prin contact interuman, prin contaminare hidrică, prin consum de zarzavaturi. Muştele şi alte insecte pot vehicula chisturi (fig. 1).

Patogeneză

La purtătorii sănătoşi, amibele trăiesc la nivelul lumenului colic, neantrenând nici un fel de perturbări. Declanşarea ciclului patogen se face în funcţie de intervenţia factorilor favorizanţi, care ţin de bolnav (rezistenţă, echilibru nutriţional, nivel imunitar, modificarea microbiocenozei intestinale) şi de parazit: unele tulpini sunt mai virulente decât altele (5). Capacitatea invazivă şi necrozantă tisulară este corelată cu spectrul izoenzimelor deţinute de tulpinile izolate. În prezent se descriu 18 biotipuri, dar se pare că doar tipurile II şi XI sunt asociate cu patogenitatea *E. histolytica* (4). Se produce invazia mucoasei intestinale de către parazit. Amibele patogene aderă la celulele mucoasei intestinale, determinând citoliza lor, explicată prin contactul direct cu parazitul, care posedă un bogat echipament enzimatic, dar şi prin acţiunea produşilor toxici eliberaţi de parazit (5).

Leziunile produse sunt întâlnite la nivelul intestinului gros, fiind afectate în special cecul, colonul ascendent şi, în procent mai mic, colonul descendent, sigmoidul, rectul şi flexura hepatică. Rar este implicat şi ileonul terminal. Amibele pătrund printre celulele mucoasei în submucoasă, unde produc necroză tisulară, induc invazie leucocitară, formându-se microabcese, numite abcese în buton de cămaşă (6). Stratul mucos se decolorează,

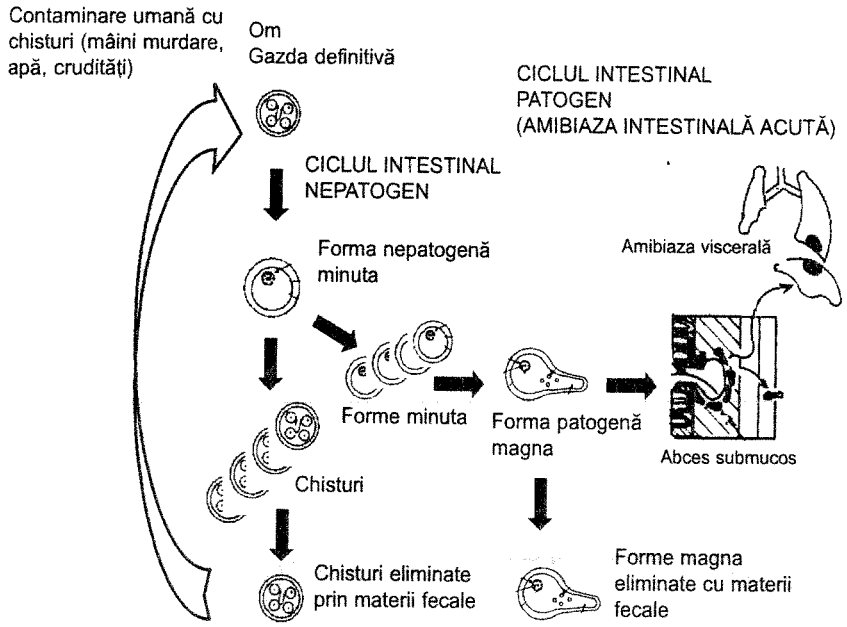

Fig. 1. *Entamoeba histolytica:* Morfologie și ciclu biologic.

producându-se microulcerații intestinale, neregulate. În evoluția bolii, microulcerațiile intestinale cresc, devin mai neregulate și profunde și se produc ulcerații focale ale mucoasei. Perforarea pereților vasculari de la baza ulcerațiilor cauzează hemoragii digestive și suprainfecții bacteriene (7). Mucoasa intestinală dintre ulcerații poate fi relativ normală sau prezintă un proces inflamator difuz. Examinările electronomicroscopice relevă lezarea extinsă a marginii în perie. Examinările histologice evidențiază leziuni inflamatorii difuze, edem și hemoragie focală. În lamina propria există un infiltrat inflamator. Epiteliul intestinal este acoperit de un exsudat inflamator, în care se pot evidenția amibele. În pereții intestinali, amibele excită filetele nervoase intestinale, motorii, secretorii, senzitive, ducând la creșterea peristaltismului intestinal, hipersecreție de mucus și dureri abdominale. Amibele pot penetra în profunzime în musculatură, seroasa intestinală, cauzând complicațiile abdominale acute ale amibiazei intestinale. Se pot produce și complicații intestinale cronice: colopatie postamibiană sau amoebom: tumoare benignă, densă și fibroasă (reacție granulomatoasă cronică).

Amibele pot străbate și pereții vasculari, diseminează prin torentul circulator în alte organe, declanșând amibiază viscerală: hepatică, pulmonară, pleuro-pulmonară, cerebrală. La nivelul acestor organe apar focare mici, difuze de necroză care, prin confluare, pot forma unul sau mai multe abcese (9).

Tablou clinic

Amibiaza intestinală acută sau dizenteria amibiană evoluează ca un sindrom diareic dizenteriform (5-10 scaune diareice pe zi), bolnavii prezentând tabloul clinic al unei colite afebrile, ulcerative sau al unei dizenterii bacilare. Debutează în general brusc, cu dureri abdominale, tenesme, scaune mucoase sau sangvinolente (8).

La examenul obiectiv se constată sensibilitate abdominală difuză, mai accentuată la nivelul cecului, al colonului transvers sau al sigmoidului. Corect tratată, amibiaza intestinală se vindecă rapid și definitiv. Netratată sau incorect tratată, poate conduce la afectare intestinală extinsă, similară megacolonului toxic din colita ulcerativă. Starea generală bună la debutul bolii se poate altera, producându-se deshidratare, astenie, vomă și colaps circulator. Cea mai frecventă și gravă complicație abdominală a amibiazei este perforația intestinală, care conduce la peritonită, apendicită, șoc septic și deces. O complicație rară a amibiazei intestinale este hemoragia masivă. Mortalitatea în amibiază este de aproximativ 3%, perforațiile fiind responsabile pentru 30% dintre decese (8). În formele cronice, simptomele pot fi discrete, diareea alternând cu constipația. Colopatia postamibiană se manifestă prin diaree, alternând cu constipație și evoluează în general spre vindecare, chiar în absența terapiei specifice, după săptămâni sau luni. Leziunile cicatriceale restante pot conduce la sindroame subocluzive. Amoebonul, care se poate forma în orice porțiune a colonului, simulează clinic și radiologic un carcinom și poate conduce la ocluzii intestinale (7).

Amibiaza viscerală

Amibiaza hepatică, cea mai frecventă localizare extraintestinală, poate surveni în cursul unei amibiaze acute sau poate complica o amibiază

intestinală veche, asimptomatică, motiv pentru care, în peste 50% dintre cazuri, pare a fi primară. Se disting 2 forme clinice: hepatita difuză parenchimatoasă presupurativă, manifestată clinic prin dureri intense în hipocondrul drept, hepatomegalie, febră (39-40°), alterarea stării generale sau abces hepatic, observabil prin tablou clinic de supurație profundă cu alterarea stării generale, febră oscilantă, hepatomegalie dureroasă, VSH ridicat, hiperleucocitoză cu neutrofilie (9).

Explorări diagnostice

Se recoltează materii fecale, lichid duodenal aspirat prin endo scopie, mucus prelevat rectoscopic de la nivelul leziunilor intestinale sau fragment mucosangvinolent de materii fecale. Este necesară recoltarea produselor patologice înainte de administrarea de bariu, uleiuri minerale sau antibiotice, care pot să omoare parazitul, conducând la erori diagnostice. Examenul coproparazitologic, prin efectuarea de preparate microscopice native în soluție salină, oferă rezultate satisfăcătoare în 90% dintre cazurile de amibiază acută intestinală (11). Se pot folosi și tehnici de concentrare sau preparatele native în soluție Lugol sau în alți coloranți (12). Frotiul colorat prin colorații speciale permite evidențierea formelor patogene și diferențierea de alte amibe comensale intestinale. Detectarea formelor patogene semnifică amibiază intestinală acută, iar prezența chisturilor și a formelor nepatogene, purtători sănătoși. La persoanele cu examen coproparazitologic negativ, se pot folosi procedee de reactivare a amibelor, prin administrare de Prednison sau purgativ salin. Datorită perioadelor negative de 5-6 zile, existente în eliminarea chisturilor, este necesară repetarea examenului coproparazitologic de 3 ori, la interval de 5-6 zile, pentru evitarea perioadelor negative. În prezent, este posibilă detectarea antigenică a *Entamoebei histolytica* în materiile fecale prin metoda ELISA (13). Examenul mucusului prelevat prin rectoscopie de la nivelul leziunilor suspecte este superior examenului coproparazitologic, în exsudatul colonic evidențiindu-se trofozoiți. Cultivarea amibelor se poate realiza pe medii speciale, dar culturile din materiile fecale nu sunt performante.

Endoscopia se practică la persoanele suspecte de amibiază cu rezultate negative la examenul parazitologic. Evidențiază o mucoasă congestivă și fragilă la contact, prezentând ulcerații tipice, acoperite de mucus. Se efectuează puncție-biopsie colonică pentru evidențierea amibelor (6). Endoscopia este contraindicată la pacienții cu colită fulminantă și megacolon toxic, din cauza riscului de perforație intestinală.

Diagnosticul serologic se practică în amibiaza viscerală, dar este util și pentru amibiaza intestinală. Reacțiile serologice se pot efectua din a 8-a zi de boală, fiind utilizate: reacția de hemaglutinare pasivă, imunoelectroforeza, ELISA, IF, latex aglutinarea. O reacție serologică intens pozitivă relevă amibiază viscerală. Sunt posibile reacții fals pozitive la persoanele cu cancer hepatic (14. 15).

Examenul hematologic este semnificativ în amibiaza hepatică și relevă VSH crescut, hiperleucocitoză, neutrofilie, constante hepatice nemodificate (9).

Examenul radiologic este neconcludent pentru diagnosticul amibiazei intestinale acute. În formele severe se pot vizualiza dilatația toxică a colonului, spasm, iritabilitate intestinală, stricturi, ulcerațiile mucoasei intestinale, pseudopolipi, distensia ileonului terminal și a cecului, iar în formele cronice fistule, abcese pericolice, amebom.

Diagnosticul amibiazei intestinale acute este important pentru evitarea confuziilor terapeutice. Administrarea de corticosteroizi pentru terapia colitelor inflamatorii – colită ulcerativă sau colită Crohn – poate fi letală pentru persoanele cu amibiază acută invazivă. Este necesar diagnosticul diferențial față de dizenteria bacilară, colita ischemică, diverticulita acută, apendicita acută, carcinom (6).

Tratament

Tratamentul amibiazei intestinale acute se face cu amibicide tisulare: Metronidazol (Flagyl), în amibiaza intestinală ușoară sau moderată: 30 mg/kg la copii și 1,5-2 g la adult, în 3 prize, 10 zile sau 6-8 comprimate/zi, o săptămână, urmat de iodoquinol (diiodohydroxiquin), 3 x 650 mg/zi, 20 zile (17), iar în amibiaza intestinală severă: 3 x 750 mg/zi, 10 zile, concomitent cu iodoquinol: 3 x 650 mg/zi, 20 zile. Se pot utiliza și Fasygine, 1,5-2g/zi la adult, 4-5 zile; Flagentyl, 2g/zi la adult, în doză unică în amibiaza intestinală și 1,5 g/zi, în 3 prize, 4-5 zile, în amibiaza hepatică și pulmonară; Paramomycina (Humatin): 3 x 25-30 mg/kg/zi, respectiv 1-2g/zi la adult, 5-8 zile, se recomandă atât în terapia amibiazei intestinale acute, cât și la purtători sănătoși. În formele severe de amibiază intestinală se administrează concomitent cu iodoquinol 3 x 650 mg/zi, 20 zile. La purtătorii sănătoși se folosesc amibicide de contact: Bemarsal (Diphetarson): 2g/zi la adult în 2 prize, 10 zile; Intertrix (Tibroquinol): 2g/zi la adult, 5-10 zile.

Furamide activ doar asupra chisturilor se recomandă la purtătorii sănătoși în doză de 3 x 500 mg, 10 zile (18).

În amibiaza viscerală este eficientă Dehidroemetina, administrată pe cale parenterală, AB terapie cu spectru larg și drenaj, în caz de abces voluminos. Dehidroemetina se poate utiliza și în terapia amibiazei intestinale severe, în abcesul hepatic amibian, în doză de 1-1,5 mg/kg/zi (maxim 90 mg/zi), timp de 10 zile (19).

Amibe intestinale nepatogene

Amibele intestinale nepatogene sunt: *Entamoeba coli, Entamoeba hartmanni, Endolimax nana, Pseudolimax (Iodamoeba) bütschlii, E. polecki.* Persoanele parazitate pot fi asimptomatice, dar amibele nepatogene pot declanșa, prin acțiunea iritativă asupra mucoasei intestinale, o colită spastică, cu diaree mucoasă sau pot exacerba o colită preexistentă, în prezența unor factori favorizanți: numărul mare de paraziți sau perturbarea echilibrului gazdă-parazit influențat de modificarea condițiilor locale intestinale, stres, oboseală, factori psihici, scăderea rezistenței organismului, alimentație necorespunzătoare. *Dientamoeba fragilis* este potențial patogen la imunodeprimați. Produce sindrom diareic, apendicită, dar nu și manifestări tisulare, deoarece parazitul rămâne în lumenul colic (6). Amibele nepatogene pot fi diferențiate de *E. histolytica* și între ele prin dimensiuni și particularități morfologice sau pot fi detectate și identificate în materiile fecale prin IF indirectă (20). Pentru terapie se recomandă un amibicid de contact: Bemarsal, Paramomicina, Intertrix (7,17).

Giardia (lamblia) intestinalis

Este în prezent una dintre cele mai importante cauze a enteritelor endemice și epidemice, a bolilor cronice diareice debilitante, a enteritei turiștilor, a epidemiilor hidrice de boală diareică (21). Giardioza este mai frecventă în țările în curs de dezvoltare, dar este prezentă și în zonele temperate. Este o parazitoză intestinală întâlnită la toate vârstele, dar cu precădere la copiii mici. Este contagioasă și prezintă un caracter de colectivitate, fiind favorizată de igiena deficitară. Rezervorul de infecție este reprezentat de persoane bolnave sau purtători sănătoși, care elimină chisturi prin materiile fecale (22,23). Paraziții există sub 2 forme: trofozoit și chist. Trofozoiții au 2 posibilități evolutive: formarea de noi trofozoiți sau transformarea în chisturi. Chistul este forma de rezistență a parazitului în mediul extern. Se elimină cu materiile fecale, este infecțios în momentul emisiei, ceea ce explică contagiozitatea crescută a bolii (10). Contaminarea umană se realizează prin contact interuman, consum de apă și alimente. Contaminarea hidrică este modalitatea primordială de transmitere, fiind posibile epidemii hidrice de giardioză. Transmisia directă de la o persoană la alta se produce în special în colectivități de copii sau la homosexuali (24). Transmiterea prin zarzavaturi sau legume este ocazională (25).

Patogeneză

G. intestinalis a fost considerat mult timp un parazit comensal, datorită faptului că aproximativ 50% dintre persoanele infectate sunt purtători sănătoși asimptomatici (24). Ulterior, asocierea sa cu diareea, malabsorbția la copii, epidemiile hidrice și infecțiile umane experimentale au stabilit patogenitatea sa, care este însă condiționată de virulența tulpinii, numărul paraziților ingerați și răspunsul imun al gazdei (16). După contaminare se produce transformarea chisturilor ingerate în trofozoiți. Trofozoiții colonizează suprafața mucoasei duodeno-jejunale și rar, mai ales la copii, ileonul sau colonul (fig. 2).

Necesită pentru dezvoltarea lor dizaharide (lactoză), fosfolipide, acizi grași, colesterol. Au tendința de a se atașa de mucoasa duodeno-jejunală,

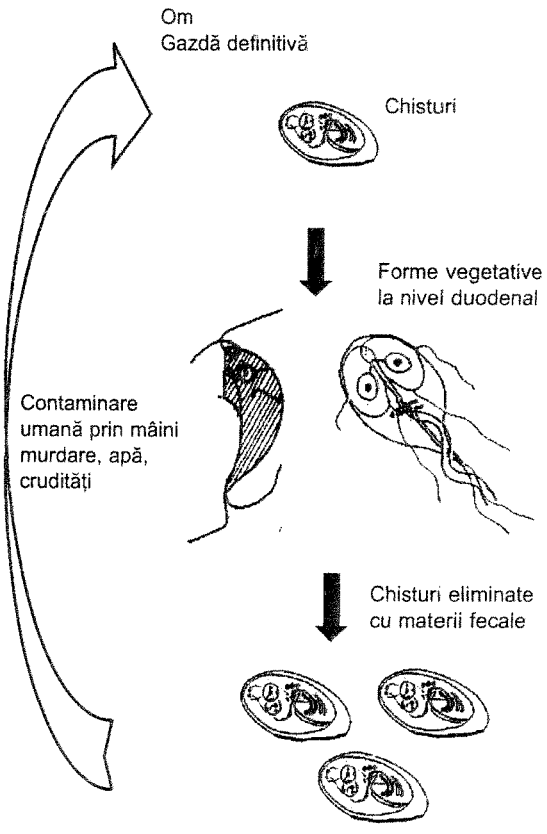

Fig. 2. *Giardia intestinalis:* Morfologie și ciclu biologic.

de a pătrunde în criptele mucoasei intestinale și chiar în submucoasă. Prin aderarea lor pe enterocite se produce lezarea marginii în perie a enterocitului, modificarea capacității absorbante a enterocitului, utilizarea de către parazit, prin osmoză a substanțelor nutritive deja asimilate și dializate de enterocit. Aderarea și prezența unui număr mare de paraziți pe suprafața mucoasei intestinale declanșează un intens proces inflamator duodenal, care se poate extinde la nivelul ileonului și mai rar al colonului, precum și la nivelul căilor biliare, cauzând colecistită, stază biliară, hepatomegalie și manifestări hepatobiliare. În infecțiile masive, porțiuni extinse ale mucoasei intestinale sunt acoperite de o perdea de paraziți, care împiedică procesul normal de absorbție a substanțelor nutritive, determinând tulburări de malabsorbție. Steatoreea poate fi întâlnită la adulți (6). Prin absorbția produșilor metabolici, toxici ai parazitului, la copii se pot asocia tulburări nervoase și, mai rar, manifestări alergice (16,26).

Tablou clinic

Giardioza poate evolua asimptomatic la purtători sănătoși sau clinic manifest, ca un sindrom diareic acut autolimitant sau cu progresie spre sindrom diareic cronic. Giardioza clinic manifestă este expresia duodenitei, duodenojejunitei, enteritei sau enterocolitei, care evoluează independent sau asociat, conturând o simptomatologie polimorfă. Sunt întâlnite forme enteritice (mai frecvente la copii), hepatobiliare, duodenitice (mai frecvente la adulți), pseudosprue cu tulburări asociate de absorbție intestinală (7). La adulți, debutul este în general insidios, cu durată de 1-2 săptămâni. Scaunele sunt păstoase, mai rar diareice, însoțite de dureri abdominale postprandiale, difuze. Simptomatologia este uneori mai discretă constând în grețuri și dureri postprandiale. La unele persoane se produce o duodenită parazitară, cu repercusiuni asupra funcțiilor hepatobiliare. La copii, debutul este uneori brusc și sunt mai intense tulburările intestinale. Scaunele sunt frecvente, semilichide. Concomitent, copiii prezintă anorexie și iritabilitate. În cazuri severe, giardioza poate provoca la copii malabsorbție intestinală: proteică, dizaharidică, avitaminoză A, B_{12}, cu deficit de creștere, reacții alergice, inflamații oculare (26,27). La pacienții AIDS, giardioza poate antrena diaree prelungită, responsabilă de malabsorbție (23).

Explorări diagnostice

Examenul coproparazitologic permite evidențierea chisturilor în preparat nativ efectuat în ser fiziologic sau în soluție Lugol (12). La persoanele cu rezultat negativ, se pot folosi tehnici de concentrare. În eliminarea chisturilor există perioade negative de 7-10 zile, motiv pentru care este necesară repetarea examenul coproparazitologic de 4-5 ori, la interval de 7-10 zile, înainte de a infirma suspiciunea de giardiază (10). Este posibilă detectarea rapidă a antigenelor parazitare în materiile fecale, prin ELISA (29,30,31) sau prin IF (32). Examenul lichidului duodenal și al bilei se indică la persoane cu examen coproparazitologic negativ. Se recoltează bila B prin sondaj duodenal, după administrarea de sulfat de magneziu, pentru desprinderea trofozoiților de pe mucoasa duodenală. Se evidențiază trofozoiți în preparate native efectuate din bilă, formațiuni mucoase, sediment biliar sau în frotiuri efectuate din bilă, colorate May-Grünwald Giemsa (28). Cultivarea giardiilor sau diagnosticul serologic prin IF indirectă nu sunt utilizate în mod curent în diagnosticul giardiozei (33,34).

Tratament

Se utilizează Metronidazol: 8 mg/kg/zi, în 2-3 prize/zi (3x250 mg/zi), 5-7 zile sau 2 g/zi în priză unică, 3 zile, cu repetarea curei terapeutice după 10 zile. Se poate utiliza și Fasygine: 2 g/zi în doză unică; 30 mg/kg la adult și 50 mg/kg/zi la copii, în priză unică sau 15 mg/kg/zi, în 3 prize, 5-10 zile (17). Controlul postterapeutic constă în 4-6 examene coproparazitologice efectuate la 7-10 zile interval, după 7-10 zile de la întreruperea tratamentului (34).

Cryptosporidium

Cryptosporidium este incriminat în etiologia enteritelor umane (35). Criptosporidiaza este o parazitoză larg răspândită pe glob, dar nu este cunoscută incidența sa reală. Frecvența sa în populația umană este superioară formelor manifestate clinic, din cauza numărului mare de purtători sănătoși (36). Din 1981, este recunoscut ca agent etiologic al enteritelor severe la pacienți AIDS (37).

Patogeneză

Cryptosporidium prezintă o formă invazivă – sporozoit – și o formă de rezistență – oochistul – care se elimină cu materiile fecale, este infecțios de la emisie și este rezistent la dezinfectante, în apă clorinată. Contaminarea umană se produce prin consum de apă, legume, zarzavaturi și prin contact interuman (38,39).

Sub acțiunea sucului gastric, se distruge peretele oochistului, eliberându-se sporozoiții, care

se implantează la nivelul intestinului subțire, la suprafața vilozităților. Pătrund în enterocite, unde își continuă evoluția și reinvadează alte enterocite (fig. 3).

La persoane imunocompetente prezența paraziților în enterocite poate antrena modificări histologice minime sau moderate. Se produce pierderea microvililor, alungirea criptelor intestinale și infiltrat inflamator în lamina propria. Studiile ultrastructurale intestinale relevă penetrarea printre microvili, stadiile endogene ale parazitului și localizarea acestuia sub marginea în perie a enterocitului (40). La pacienții AIDS s-au descris modificări histologice marcate, care variază de la inflamație acută, la necroză gangrenoasă și colecistite, colangite criptosporidiale (41). Datele histopatologice existente în prezent nu elucidează patogeneza criptosporidiazei manifestate clinic. Diareea secretorie holera-like și malabsorbția, asociate cu evoluția cronică a criptosporidiazei, sugerează că pot fi operative: producerea de enterotoxină și lezarea marginii în perie a enterocitelor. La pacienții AIDS și la alte persoane imunocompromise, studiile biopsice au relevat prezența cryptosporidiilor în tot tractul digestiv și în tractul respirator (37).

Tablou clinic

La persoanele imunocompetente, la purtători sănătoși, infecția poate evolua asimptomatic sau manifestată clinic ca o enterita acută benignă, manifestă prin diaree apoasă, dureri și crampe abdominale postprandiale, anorexie, flatulență, pierdere în greutate, grețuri, vărsaturi, febră. Evoluția și durata bolii pot fi variabile. La persoane imunocompetente, debutul poate fi brusc, iar durata bolii este de 10-14 zile, cu evoluție spre vindecare. La nou-născut, boala evoluează uneori suficient de sever pentru a necesita spitalizare și tratament. La persoane imunocompromise, în special la pacienții AIDS, infecția evoluează ca o enterită cronică severă. Debutul este insidios. Pacienții prezintă diaree apoasă voluminoasă, scădere pronunțată în greutate și dureri abdominale severe, persistente luni de zile. Necesită spitalizare și rehidratare. Se pot asocia colecistita și pneumonia criptosporidială (42,43).

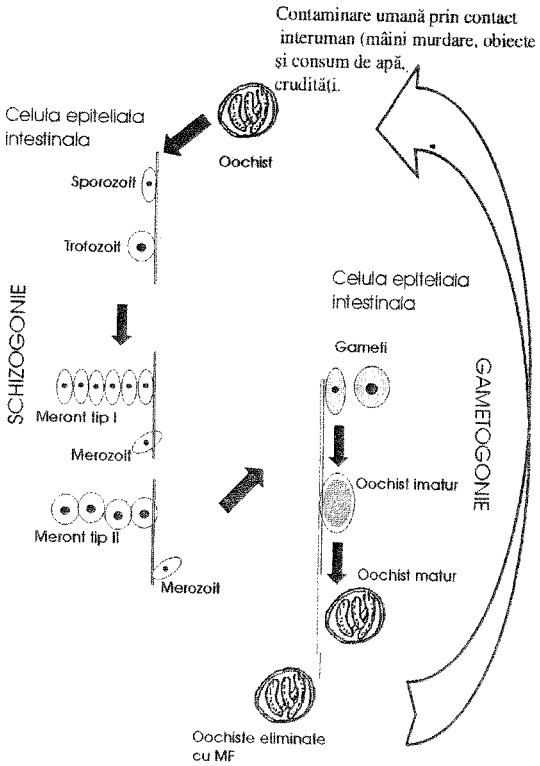

Fig 3. *Cryptosporidium:* Morfologie și ciclu biologic.

Explorări diagnostice

Examenul coproparazitologic permite evidențierea oochisturilor acidoalcoolorezistente, în frotiuri colorate Ziehl-Neelsen (44,45,46). Se poate detecta parazitul în materiile fecale prin imunofluorescență (IF) directă (32), ELISA (47,48), hemaglutinare pasivă (49). Tehnicile de concentrare se pot folosi pentru produse patologice paucipărazitare și la contacți (50). Eliminarea oochisturilor poate fi intermitentă, motiv pentru care trebuie efectuate cel puțin 2 examinări la intervale variabile (51). Examenul secțiunilor biopsice doudenojejunale permite identificarea și evidențierea stadiilor evolutive ale parazitului (52). Diagnosticul serologic efectuat prin IF, ELISA, detectează 95% dintre pacienții cu criptosporidiază, inclusiv bolnavii AIDS (37).

Tratament

Se recomandă tratament simptomatic de rehidratare orală și parenterală și tratament medicamentos cu Spiramicină – 3 g/zi la adult – 100 mg/zi la copii. Terapia cu Spiramicină nu este curativă, din cauza eficienței scăzute a preparatului administrat pe cale orală și a rezervorului biliar de infecție. Se încearcă terapia cu Spiramicină iv și terapie cu Fansidar, în doză unică: 0,5-2 comprimate (25 mg pirimetamină), la copii; 3 comprimate la adult. Recent au fost propuse doze mai mari de pirimetamină: 200 mg în prima zi, urmate de 75-100 mg/zi, cel puțin 6 săptămâni, cu reducerea ulterioară a dozei la 25-50 mg/zi pentru tratament de întreținere (18,43).

Cyclospora

Cyclosporidiaza este prezentă pe tot globul, dar este întâlnită cu predilecție în țările tropicale,

unde este endemică. Au fost raportate cazuri și în Europa, la turiști europeni în zonele endemice, dar și la alte persoane imunocompetente. În prezent, parazitul este frecvent la pacienții HIV, fiind o cauză de diaree prelungită și de pierdere în greutate la aproximativ 30% dintre bolnavii AIDS (53).

Patogeneză

Cyclospora are proprietăți asemănătoare cu *Cryptosporidium*. Contaminarea umană se produce prin consum de apă și prin contact interuman. Oochisturile ingerate se dechistează sub acțiunea sucului gastric, eliberând sporozoiții, care pătrund în enterocite. Endoscopia relevă eritem marcat sau moderat la nivelul duodenului distal. Biopsia duodenală și jejunală relevă modificări histologice de grade diferite: atrofie vilozitară, scurtarea vililor jejunali, hiperplazia criptelor intestinale. Absența în materiile fecale a leucocitelor și a hematiilor denotă un proces neinvaziv. Concomitent, bolnavii prezintă malabsorbție, prin perturbarea absorbției D-xylozei (54).

Tablou clinic

La persoanele imunocompetente, evoluția clinică este ușoară, bolnavii prezentând diaree apoasă, autolimitantă, cu o durată de aproximativ 12 zile, însoțită de grețuri, crampe abdominale, senzație de oboseală, febră (55). La imunodeprimați, diareea poate fi prelungită cu o durată de 4-6 săptămâni, fiind însoțită de pierdere semnificativă în greutate (56).

Explorări diagnostice

Examenul coproparazitologic evidențiază oochisturi acidoalcoolorezistente, în frotiuri colorate Ziehl-Neelsen. *Cyclospora* poate fi evidențiată și în aspirat duodenal și preparate biopsice prelevate de la nivelul intestinului subțire, prin microscopie electronică (57).

Tratament

În prezent nu există un tratament eficient al cyclosporidiazei. S-au dovedit eficiente în unele cazuri Biseptolul, Metronidazolul, Norfloxacinul, Quinacrina, Acidul nalidixic, Diloxanide furoate. Bolnavii AIDS necesită terapie cu Biseptol: 4 comprimate/zi, 10 zile și terapie suportivă: reechilibrare hidroelectrolitică, suplimentare nutrițională (57).

Isospora

Izosporidiaza umană, o infecție a tractului gastrointestinal, este mai frecventă în zonele tropicale și subtropicale decât în zonele temperate, fiind endemică în America de Sud, Africa, sud-estul Asiei. Este întâlnită la pacienții AIDS, având o incidență scăzută în SUA și o incidență crescută în Haiti. Incidență reală a izosporidiazei nu este cunoscută, deoarece nu a fost urmărită prezența parazitului la persoanele sănătoase și la toți bolnavii AIDS (58,59).

Patogeneză

Contaminarea interumană pare a fi mecanismul de transmitere a parazitozei în colectivități, iar contaminarea hidrică poate fi cauza izbucnirilor epidemice. Parazitul invadează epiteliul intestinului subțire. Patogenia izosporidiazei se explică prin evoluția formelor parazitare în enterocite și probabil prin producerea unei toxine (8). Studiile histopatologice ale preparatelor biopsice prelevate de la nivelul intestinului subțire relevă alungirea criptelor intestinale, scurtarea microvililor, infiltrat inflamator în lamina propria, stadiile endogene ale parazitului, localizat intraenterocitar (58).

Tablou clinic

Izosporidiaza evoluează la persoanele imunocompetente ca o enterită acută, cu febră, scaune diareice apoase, dureri, crampe abdominale, steatoree, pierdere în greutate. Evoluția poate fi favorabilă cu vindecare spontană în 2-3 săptămâni. La bolnavi AIDS și la nou-născuți, izosporidiaza evoluează ca o enterită cronică, cu durată de luni sau ani de zile, putând fi cauză de malabsorbție. La imunodeprimați s-au înregistrat forme grave (59).

Explorări diagnostice

Examenul coproparazitologic evidențiază oochisturi. Oochisturile apar în materiile fecale către sfârșitul bolii. Sunt imature sau nesporulate și transparente, motiv pentru care este dificilă detectarea lor în preparatele necolorate. În frotiuri colorate Ziehl Neelsen, oochisturile sunt acidoalcoolorezistente, dar pot fi diferențiate prin formă și dimensiuni de *Cryptosporidium* (60). Se pot vizualiza oochisturile prin colorarea frotiurilor cu auramină-rodamină, soluție Lugol. Deoarece numărul oochisturilor poate fi mic, se recomandă utilizarea metodelor de concentrare. Eliminarea oochisturilor poate fi intermitentă, ceea ce impune repetarea examenului coproparazitologic (6).

Tratament

Este eficient tratamentul cu Biseptol: 4 comprimate/zi, 10 zile sau cu Fansidar, în doză unică: 0,5-2 comprimate la copii; 3 comprimate la adult. La bolnavii AIDS, recăderile răspund favorabil la o nouă cură terapeutică. Se pot utiliza și Roxytromicina, Metronidazolul și Nitrofurantoin (18).

Microsporidia

Dintre numeroasele genuri de microsporidii au fost implicate în patologia umană doar 5: *Nosema, Encephalitozoon, Pleistophora, Septata Enterocytozoon.* Microsporidiaza umană a fost descrisă în 1959, fiind semnalate cazuri izolate. Din 1985, a fost identificată la pacienții AIDS, iar în prezent frecvența sa este în creștere la bolnavii AIDS, la imunodeprimați non-HIV, fiind evidențiată atât în SUA, Haiti, America de Sud, cât și în Europa (61). Unele specii: *Enterocytozoon bieneusi, Septata intestinalis* produc infecții doar la pacienții HIV. *Enterocytozoon bieneusi* produce la bolnavii AIDS enterită cronică, dar se pare că infectează și persoanele imunocompetente, imunodeprimații non-HIV, autohtonii din zonele tropicale și persoanele din zone netropicale, la care poate cauza sindrom diareic autolimitant (62,63).

Microsporidiile sunt intracelulare și au capacitatea de a forma spori. Sporul este oval, de dimensiuni variabile. La speciile parazite umane, are diametrul de 1-2 μm. Paraziții pătrund în citoplasma celulelor respiratorii, intestinale, în care suferă procese de multiplicare, formând noi spori, care infectează alte celule și se elimină pe cale respiratorie, intestinală și urinară. Se postulează ipoteza existenței de purtători sănătoși, cu rol în diseminarea infecției. Contaminarea umană se produce prin contact interuman, fiind sugerată și contaminarea hidrică sau prin consum de alimente (62).

Patogeneză

Infecția cu *Enterocytozoon bieneusi* și *Septata intestinalis* se produce la nivelul intestinului subțire și al epiteliului biliar. Prezența microsporidiilor în enterocite determină o diversitate de modificări histopatologice: atrofia microvililor, alungirea criptelor intestinale, necroză focală, degenerescența epitelială severă. Nu determină un răspuns inflamator sau pot induce uneori un proces inflamator minim, preponderent limfocitar intraepitelial sau un infiltrat inflamator cu P.M.N neutrofile, în lamina propria (64). Infectarea epiteliului biliar conduce la dilatarea căilor biliare, colecistită și colangite scleroase (65). Microsporidiaza diseminată întâlnită în infecția cu *Encephalitozoon hellem* și *Septata intestinalis* este consecința diseminării hematogene și limfatice a microsporidiilor de la nivel intestinal, paraziții localizându-se secundar, la nivel renal, hepatic, bronșic, nervos, ocular, putând cauza nefrite interstițiale, vasculite cerebrale, keratite necrozante, keratoconjunctivite, ulcere corneale (66,67).

Tablou clinic

Enterita cronică la bolnavii AIDS debutează insidios și evoluează cu diaree apoasă, nehemoragică, uneori semnificativă (1-20 scaune/zi), cu durată de luni de zile. Bolnavii prezintă febră, dureri abdominale, anorexie, grețuri, vărsături. Poate fi o cauză de malabsorbție, cu pierdere în greutate și poate fi însoțită de manifestări de colangită și colecistită (64,65).

Explorări diagnostice

Este posibil prin evidențierea paraziților în aspirat duodenal, materii fecale, fragmente biopsice intestinale, bilă, urină, spută, lichid bronhoalveolar (68). Sporii pot fi vizualizați la examenul coproparazitologic, prin tehnica Weber (69,70) sau prin imunofluorescență indirectă (71). Fragmentele biopsice duodenale sau tisulare pot fi colorate Gram, PAS și Giemsa (72). În fragmentele biopsice intesinale se pot vizualiza stadiile evolutive endoenterocitare ale parazitului, în microscopie electronică, sau se poate detecta *Microsporidia* prin PCR (73). Diagnosticul serologic efectuat prin IF și ELISA are o aplicabilitate limitată (74).

Tratament

Microsporidiaza intestinală răspunde favorabil la terapia cu Albendazol, 10-15 mg/kg/zi, în 3 prize fracționate. Se prescrie o cură de 30 de zile, separate de 15 zile pauză. Terapia se poate face și cu Trimetoprim: 20 mg/kg, Sulfisoxazol: 100 mg/zi, Fansidar în doză unică, 0,5-2 comprimate la copii și 3 comprimate la adult sau Biseptol: 4 comprimate/zi, 10 zile (64).

Blastocystis hominis

Este un parazit polimorf. Prezintă forma ameboidală și vacuolată.

Patogeneză

Deși *Blastocystis hominis* poate fi detectat în materiile fecale, semnificația sa patogenă este

controversată (75). Studii recente sugerează existența unor tulpini virulente și avirulente. În fragmentele biopsice intestinale prelevate de la persoanele infectate, s-a evidențiat un proces inflamator, dar nu și penetrarea parazitului în epiteliul intestinal (76).

Tablou clinic

Ocazional, s-au raportat și s-au asociat infecției cu *Blastocystis,* enterite apoase și colite persistente, cu scaune mucoase sau mucosangvinolente, dar incriminarea sa ca agent etiologic al enterocolitelor nu este posibilă decât după excluderea altei etiologii. Diareea poate fi prelungită, cu o durată mai mare de o lună și, la un număr mic de pacienți, poate fi însoțită de grețuri, vărsături, dureri abdominale, anorexie, astenie, febră (77,78). S-au raportat și cazuri afebrile (79).

Explorări diagnostice

La examenul coproparazitologic, este posibilă vizualizarea formelor vacuolate, în preparate native, efectuate în soluție Lugol sau în frotiurile colorate Giemsa. Se poate considera ca posibil agent etiologic la persoanele cu un număr mare de paraziți/câmp (80). Cultivarea este posibilă pe mediul Löffler (8).

Tratament

Pare a fi eficientă terapia cu Metronidazol în doză de 250-750 mg, în 3-4 prize/zi, o săptămână. În studiile experimentale s-au dovedit eficiente și Emetina, Furazolidonul (81).

Balantidium coli

Produce balantidioză, o infecție umană cu incidență scăzută. Este frecvent întâlnit la porcine, care sunt considerate principalul rezervor pentru infecția umană. Chisturile se elimină cu materiile fecale porcine, umane și reprezintă forma de transmitere a parazitozei prin apă, cruditați de sol, mâini.

Patogeneză

Balantidioza se întâlnește la persoane care vin în contact cu porcinele, dar și la persoane fără risc profesional, la persoane cu aclorhidrie, subnutrite și cu igienă deficitară. Sub acțiunea sucurilor digestive, sunt distruși pereții chisturilor și se eliberează trofozoiții, care progresează descendent spre colon, unde se multiplică, dând naștere la noi trofozoiți care invadează și străbat mucoasa intestinală la nivelul ileonului terminal și al colonului, datorită hialuronidazei parazitare, multiplicându-se ulterior în submucoasă (7). Produc ulcerații cu contur neregulat și abcese. Numărul leziunilor este în funcție de intensitatea infecției și de susceptibilitatea gazdei (6).

Tablou clinic

Balantidioza este în general asimptomatică, dar poate evolua și manifestată clinic, ca un sindrom diareic intermitent sau ca o colită cronică recurentă, diareea apoasă sau mucoasă alternând cu constipația. Uneori, în special în infecțiile cronice, bolnavii prezintă scaune mucosangvinolente, tenesme și colici abdominale. Se conturează forme clinice grave, letale ale balantidiozei, care evoluează cu ulcerații ale mucoasei colonului, perforații intestinale, peritonite. Este posibilă diseminarea extraintestinală a parazitului, cu localizări secundare în ganglionii mezenterici, ficat, pleură (58).

Explorări diagnostice

Examenul coproparazitologic evidențiază trofozoiți mobili în materii fecale lichide proaspăt emise sau în material biopsic prelevat prin rectoscopie, de la nivelul ulcerațiilor intestinale. Chisturile se detectează rar. Este posibilă vizualizarea lor în materii fecale păstoase, utilizând metode de concentrare. Cultivarea este rar necesară. Este necesar diagnosticul diferențial al balantidiozei cu dizenteria bacilară sau amibiană (10).

Tratament

Pare eficientă Tetraciclina: 4 x 500 mg/zi, 10 zile, Oxitetraciclină și Ampicilină. Se poate utiliza ca medicație alternativă Metronidazol: 3 x 750 mg/zi, 7 zile sau Iodoquinol: 3 x 650 mg/zi, 20 zile (18, 81).

Trypanosoma

Trypanosomele sunt parazite sangvine ale vertebratelor. Contaminarea umană se produce prin vector hematofag. *Trypanosoma cruzy* produce la om boala Chagas, o parazitoză întâlnită în America de Sud și mai rar în America Centrală. Rezervorul natural al parazitului este reprezentat de tatu, pisică, câini, guzgani, rozătoare, iar vectorul – de purice și plosnițe. Este posibilă și contaminarea prin transfuzii de sânge parazitat (82,83).

Patogeneză

Trypanosomele, depuse prin dejecțiile ploșniței pe tegumentul uman sau pe mucoasa conjunctivală pătrund în sânge, pe cale transcutană sau transmucoasă. Leziunea inițială este o conjunctivită acută eritematoasă, cu infiltrat polinuclear. Ulterior, paraziții pătrund în celulele conjunctive și în celulele glandulare, endoteliale, hematii și secundar în fibrele musculare striate, prezentând un tropism particular pentru fibrele miocardice. În celule se transformă în forme endocelulare amastigote, de 2-3 μm, rotunjite, aflagelate. Celulele se sparg, în urma multiplicării parazitului, și parazitul ajunge în sânge, unde se pot observa trypanosome lungi și subțiri, cu un singur flagel.

Tablou clinic

Boala Chagas se manifestă în fazele inițiale, printr-un sindrom oftalmo-ganglionar: edem palpebral, conjunctivită, adenopatia ganglionilor limfatici preauriculari. În perioada de stare, bolnavii prezintă febră neregulată, remitentă, persistentă uneori luni de zile, stare generală alterată, atingere miocardică, poliadenopatii, hepatosplenomegalie, gastroenterită, edem generalizat, edem facial și rar, meningoencefalită. În 10% dintre cazuri, evoluția bolii este letală prin insuficiență cardiacă. La unii pacienți, paraziții pot persista luni sau ani, în celule histiocitare, musculare, miocardice. În formele cronice, infecția poate evolua asimptomatic sau clinic manifestă, fiind întâlnite visceropatii, în special cardiomiopatie cronică și manifestări digestive: megaesofag, megacolon (6,83).

Trypanosomiaza congenitală este consecința transmiterii transplacentare a parazitului. Nou-născuții se nasc prematur, sunt hipoponderali, prezintă hepatomegalie, splenomegalie, miocardită, manifestări neurologice. Evoluția bolii congenitale este gravă, spre deces sau copiii rămân cu sechele neurologice semnificative (7).

Explorări diagnostice

Sunt posibile prin evidențierea paraziților în frotiuri colorate Giemsa, efectuate din sânge (formele trypanosoma) sau din fragmente de biopsie ganglionară, medulară, splenică (formele amastigote). În prezent, este posibilă izolarea *Trypanosomei* din sânge (84) sau detectarea antigenică prin metoda PCR (85). Diagnosticul serologic se practică pentru diagnosticul formelor cronice sau la donatorii de sânge, prin IF indirectă, RFC (86), hemaglutinare pasivă, ELISA (87,88).

Tratament

Tratamentul este posibil în faza acută a parazitozei, cu derivate de nitrofurazon: Benzonidazol sau Nifurtimox: 8-10 mg/kg/zi în 4 prize fracționate, pe cale orală, 120 de zile. Aceste medicamente sunt inactive în formele cronice ale bolii (19).

Helmintiaze

Nemathelminți (nematode)

Nemathelminții sunt viermii cilindrici. Formează ouă embrionate sau neembrionate, care se elimină prin materiile fecale. Din ouăle embrionate se dezvoltă larve cu aspect vermiform, care se transformă în viermi adulți. La nemathelminții vivipari, femelele formează și elimină larve vii.

Oxiuraza

Oxiuraza este o parazitoză cosmopolită, cu o contagiozitate crescută, cu caracter de colectivitate și familial, afectând cu predilecție copiii (89,90). Oxiurul *(Enterobius vermicularis)* este mic, alb. Este un parazit specific uman intestinal. Contaminarea umană se realizează prin contact interuman. Din ouăle ingerate se eliberează larve, la nivel ileo-cecal, care se transformă în viermi adulți în decurs de 2-4 săptămâni. Parazitoza poate prezenta o evoluție cronică, datorită autoinfestațiilor (10).

Patogeneză

Oxiurii trăiesc la nivelul regiunii ileo-cecale. Femelele migrează descendent spre anus, străbat activ sfincterul anal și depun ouă, în pliurile radiale ale mucoasei anale, în special seara sau în cursul nopții. Datorită mișcărilor continue ale femelelor de oxiuri și a lichidului perienteric toxic eliminat, se declanșează un intens prurit anal (91).

Tablou clinic

Simptomul major al oxiurazei este pruritul anal nocturn, însoțit de iritație perianală, uneori eczemă rebelă la tratament și manifestări nervoase: iritabilitate, insomnii, teroare nocturnă, coșmar. Nevroza oxiurică poate persista și postterapeutic, datorită dermatitei perianale pruriginoase, reziduale. Ocazional, prin migrarea oxiurilor spre alte situsuri, pot fi întâlnite: apendicite; vulvovaginite mai ales la fetițe, manifestate printr-un prurit vulvar intens; enterite hemoragice, prin pătrunderea

viermilor în submucoasa intestinală. S-au semnalat și manifestări de dermatită liniară, prin pătrunderea subcutanată a oxiurilor (81).

Diagnosticul este stabilit frecvent, macroscopic de mama copilului parazitat prin vizualizarea viermilor mici, albi, mobili, la nivelul pliurilor perianale. În parazitismul intens, se pot observa numeroși viermi albi pe suprafața bolului fecal (10).

Explorări diagnostice

Examenul coproparazitologic este frecvent negativ. Se impune tehnica Graham *(scoch test)*, pentru evidențierea ouălor caracteristice.

Tratament

Terapia se realizează cu: Decaris: 2,5-3 mg/kg, în doză unică (50-200 mg/zi); Albendazol: 200 mg în doză unică; Fluvermal: 100 mg în doză unică; Vermox: 100 mg sau 5 ml suspensie buvabilă, în doză unică; Combantrin: 10-12,5 mg/kg corp, în doză unică; Vermigal: 5 mg/kg corp, în doză unică; Oxiuran: la adulți 25 mg/zi, iar la copii 10 mg/an vârstă/zi, în 3 prize, 5 zile, 3 cure terapeutice, cu 7 zile pauză. Pentru eficiența terapeutică este necesară repetarea dozei după aproximativ 3 săptămâni (17). Se impune aplicarea terapiei tuturor membrilor familiei sau colectivității în care s-a depistat parazitoza (81).

Ascaris lumbricoides

Ascarizii sunt viermi de culoare roz, de 20-30 de cm. Trăiesc în lumenul intestinului subțire, în medie 10-24 de luni. Femelele produc ouă, care se elimină cu materiile fecale. Ouăle de ascarizi sunt neembrionate în momentul emisiei, dar se embrionează pe sol. Contaminarea umană se produce prin ingerarea de ouă embrionate, existente pe vegetale nespălate sau preluate pe mâini (92).

Patogeneză

La nivelul tubului digestiv sunt eliberate larvele din ouă. Larvele străbat peretele intestinal, inițiind un ciclu parenteral, necesar adaptării lor la condițiile de anaerobioză din intestinul uman. Larve ajung în ficat fie pasiv, pe calea venei porte, fie activ prin penetrarea pliurilor mezenterice și a capsulei Glisson. Rămân în hepatocit 4-5 zile. Părăsesc hepatocitul și pe calea venelor centrolobulare, a venelor suprahepatice, ajung în circulația generală și în septele interalveolare pulmonare (etapa pulmonară a ciclului parenteral) cu o durată de 5-7 zile. Ulterior, larvele străbat peretele alveolar, ajung în lumenul alveolar, de unde sunt antrenate de cilii vibratili și progresează ascendent în arborele bronșic până la faringe. O parte dintre larve sunt eliminate prin expectorație, iar altele sunt înghițite, ajungând la nivelul intestinului subțire, unde se transformă în viermi adulți, care pot produce reacții locale traumatice, ocluzii intestinale prin ghem de ascarizi, ocazional procese de maldigestie și malabsorbție sau manifestări toxico-alergice (93).

Tablou clinic

Ascaridoza evoluează cu manifestări intestinale precedate de manifestări pulmonare. Primele semne apar la 9-12 zile de la infestare și constau în tabloul unei pneumonii eozinofilice alergice (sindrom Löffler): accese de tuse uscată, iritativă survenite la un bolnav febril și dispneic, urmate de apariția unei tuse cu expectorație. Uneori este întâlnită senzația de iritare a căilor respiratorii și dureri toracice. În infestațiile masive are loc extravazarea de sânge în alveole, tabloul clinic se agravează, boala luând aspectul unei pneumonii verminoase, manifestă prin febră, tusea intensă, hemoptizii, respirație superficială și neregulată. Sunt prezente zone dense pulmonare și posibile suprainfecții bacteriene (92).

Ascaridoza intestinală evoluează uneori asimptomatic, dar se poate manifesta printr-o simptomatologie digestivă și prin simptome extraintestinale, generale. Simptomatologia digestivă constă în dureri abdominale uneori ușoare, generalizate, alteori violente sub formă de crampe sau colici cu caracter pseudoulceros, pseudoapendicular sau pseudobiliar. Durerile pot fi însoțite de balonare și distensie abdominală, tulburări de tranzit intestinal. La copiii infestați poate fi întâlnită diareea ușoară sau chiar severă, cu caracter mucosangvinolent. Unii bolnavi sunt anorexici, în timp ce alții prezintă bulimie cu sialoree, gust sărat, grețuri, vărsături. Ascarizii pot migra ascendent, spre stomac, fiind eliminați la exterior prin orificiul bucal și chiar prin cavitatea nazală. Prin migrarea în trahee, laringe, căi biliare, canal pancreatic, apendice, suturi chirurgicale intestinale, ascarizii pot declanșa cazuri dramatice de asfixie sau complicații grave, chirurgicale: angiocolită febrilă, icter, pancreatită acută hemoragică, apendicită acută, peritonită (94,95,96). Simptomatologia extradigestivă toxico-alergică constă în prurit nazal, urticarie; iritabilitate, insomnie, cefalee, rinite, bronșite astmatiforme. La copii, este întâlnită frecvent febra și sunt ocazionale pseudomeningite sau crize convulsivante.

Explorări diagnostice

Se poate stabili un diagnostic orientativ prin corelarea manifestărilor clinice pulmonare cu hipereozinofilia, care atinge valori maxime (30- 40% din formula leucocitară), după care descreşte lent în cursul maturării ascarizilor în intestin, pentru a reveni la valori normale, în momentul apariţiei de ouă în materiile fecale. În fazele iniţiale nu există posibilitatea de a evidenţia parazitul. Încercarea de a depista larvele în spută este adesea negativă (97). În etapa intestinală se poate realiza un diagnostic de certitudine prin evidenţierea ascarizilor eliminaţi prin materiile fecale, pe cale orală, extraşi în cursul intervenţiilor chirurgicale. Examenul coproparazitologic evidenţiază ouă cu aspect caracteristic (98).

Examenul radiologic pulmonar relevă infiltrate pulmonare labile, ovale, delimitate sau difuze, cu contur estompat, localizate frecvent la nivelul unui singur plămân.

Tratament

Se poate folosi: Combantrin, 10-12,5 mg/kg corp, în doză unică; Decaris, 2,5-3 mg/kg, 50-200 mg/zi, în priză unică; Albendazol, 2 x 200 mg, în priză unică; Fluvermal, 2 x 1 comprimate/zi, 3-4 zile; Vermox, 500 mg, în doză unică sau 500 mg/zi, 2 zile, în formele severe de ascaridoză (97).

Trichuris trichiura

Tricocefaloza sau trichuriaza are o largă distribuţie geografică. Tricocefalii sunt viermi albi sau rozacei de 3-5 cm. Corpul este sinuos, prezentând o porţiune anterioară subţire, efilată ca un fir şi o porţiune posterioară de 5-6 ori mai largă. Elimină ouă neembrionate, cu materiile fecale, pe sol. Embrionarea ouălor se realizează pe sol, în interiorul oului organizându-se o larvă vermiformă. Contaminarea umană se produce prin legume insuficient spălate sau mâini murdare. Ouăle ingerate, la nivel intestinal, eliberează larvele, care pătrund în grosimea peretelui intestinal, în vilozităţi, realizând o schiţă de ciclu perienteric, cu o durată de 3-4 zile, după care revin în lumenul intestinal, cresc şi în aproximativ o lună devin viermi adulţi (97).

Patogeneză

Tricocefalul este un parazit uman localizat în cec, jejunul terminal şi uneori apendice. Viermii adulţi se însăilează cu porţiunea anterioară subţire în grosimea mucoasei intestinale, porţiunea posterioară rămânând liberă în lumenul intestinal şi pot trăi 5-6 ani la nivelul cecului, ceea ce explică caracterul cronic al parazitozei. În hiperinfestaţii se produce enterita tricocefalică. Este alterată mucoasa intestinală la locul de fixare a viermilor pe mucoasa intestinală. Leziunile produse favorizează pătrunderea în sânge a bacteriilor intestinale, formarea de microabcese, prolaps rectal şi mici hemoragii intestinale, cauză de anemie. Tricocefalii pot declanşa şi un sindrom apendicular, fie prin localizarea în apendice, fie prin procesul inflamator iniţiat sau prin porţile de infecţie deschise de paraziţi la acest nivel. Datorită acţiunii iritative a produşilor toxici eliberaţi de viermi se produc reacţii toxico-alergice (99).

Tablou clinic

Incubaţia tricocefalozei este asimptomatică. Perioada de stare poate avea o durată de 5-6 ani. Tricocefaloza poate evolua asimptomatic, dar în hiperinfestaţii sunt întâlnite dureri abdominale difuze, apetit capricios, greaţă, vărsături, balonare, pusee de diaree alternând cu constipaţie, subfebrilităţi, cefalee, ameţeli, crize epileptiforme, urticarie, anemie, prolaps rectal. Materiile fecale sunt muco-membranose, uneori mucosangvinolente.

Explorări diagnostice

În perioada de incubaţie, tabloul sangvin relevă o eozinofilie moderată (5-24%), la 40-50% dintre bolnavi (98). În perioada de stare, examenul coproparazitologic evidenţiază ouă cu aspect caracteristic, în preparate native sau Kato-Miura. În pauciinfestaţii sunt necesare metode de concentrare: Willis Hung, Telemann. Determinarea intensităţii parazitare are importanţă terapeutică (10).

Tratament

Aplicarea terapiei se impune doar în hiperinfestaţii. Detectarea de 5-10 ouă în preparatul nativ sau de 5.000 ouă/gram de materii fecale impune administrarea unui tratament cu Vermox: 200 mg/zi, 3 zile, la adulţi şi copii peste 2 ani. Cura terapeutică se poate repeta la 3-4 săptămâni. Se mai pot folosi şi Fluvermal, Albendazol, Bemarsal (Difetarson). Este necesară verificarea eficienţei terapeutice la 15 zile de la terminarea curei terapeutice (17,99).

Strongyloides stercoralis

Este cel mai mic nematod parazit uman (2 mm). Femela elimină ouă embrionate, care eclozează

imediat după emisie, eliberând larve neinfestante în lumenul intestinal și sunt eliminate cu materiile fecale pe sol, unde își continuă evoluția și se transformă în larve infestante. Contaminarea umană se realizează prin pătrunderea transcutană a larvelor infestante existente pe sol.

Patogeneză

Larvele induc manifestări cutanate, prin pasajul lor transcutanat, pătrund în sânge și ulterior în alveolele pulmonare (faza pulmonară a ciclului parenteral) și sunt antrenate prin mișcarea cililor spre exterior. O parte din larve sunt reînghițite și ajung în intestin, unde se transformă în viermi adulți la nivel duodenal și la nivelul intestinului subțire. Femelele se îngroapă în mucoasa intestinală. În condiții de igienă defectuoasă sau constipație, larvele neinfestante se transformă în 24 de ore, la nivelul sfincterului anal sau în lumenul intestinal, în larve infestante, care străbat tegumentul perianal sau mucoasa intestinală, ajung în sânge, urmând ciclul perienteric. La unii bolnavi este întâlnită dermatita liniară cutanată, produsă prin migrarea subepidermică, ectopică a larvelor. Din cauza autoinfestațiilor, parazitoza prezintă o evoluție cronică, uneori până la 30 de ani și determină infestații masive, cu posibilitatea apariției formelor maligne, grave de boală (100). Prin substanțele metabolice și toxice eliberate, paraziții induc manifestări nervoase (97).

Tablou clinic

La debut, sunt întâlnite manifestări cutanate și pulmonare: zonă cutanată eritematoasă, edematoasă, pruriginoasă; crize astmatiforme, tuse cu expectorație mucoasă, uneori sangvinolentă, bogată în eozinofile și infiltrate pulmonare labile tip Löffler. În hiperinfestații, larvele pot străbate și seroasele, manifestările pulmonare fiind însoțite de dispnee, febră, dureri toracice, exsudate pleurale, pericardice. În perioada de stare, strongyloidoza evoluează cu manifestări intestinale și nervoase, bolnavii prezentând anorexie, grețuri, vărsături, dureri abdominale pseudoulceroase sau difuze, dureri în hipocondrul drept, pusee de diaree alternând cu constipație, insomnii, adinamie. S-au semnalat hemoragii digestive masive (101), în special la persoane cu ulcer gastric (102). În hiperinfestații poate apărea malnutriția. Dermatita liniară se manifestă prin leziunile cutanate cu aspectul unor traiecte liniare eritematoase, edematoase, urticariforme, serpiginoase, mobile, cu progresie de 10-12 cm/oră, cu o lungime de 10-20 cm, întâlnite pe abdomen, torace, fese, coapse sau alte regiuni cutanate. Strongyloidoza malignă acută este rară, survenind pe un teren de imunodepresie. Prezintă o evoluție clinică gravă, uneori letală (103,104).

Explorări diagnostice

Tabloul sangvin permite un diagnostic orientativ în fazele inițiale ale bolii, relevând hipereozinofilie sangvină semnificativă (50-60%). Hipereozinofilia are un caracter ondulant, datorită autoinfestațiilor. În perioada de stare, parazitul se poate evidenția în materii fecale sau sondaj duodenal și, rar, în spută (105). Examenul coproparazitologic evidențiază larve neinfestante. Larvele infestante se pot dezvolta în materiile fecale la temperatura camerei în 24 de ore. În hipoinfestații se folosesc metode de concentrare: Baerman, Harada-Mori (10,106). Examenul secreților duodenale este superior examenului coproparazitologic. Coprocultura în plăci Petri cu cărbune animal este recomandată pentru îmbogățirea larvelor. Diagnosticul serologic prin metoda imunofluorescenței indirecte poate preta la interpretări eronate, datorită reacțiilor încrucișate cu alți nematozi (8).

Tratament

Terapia strongyloidozei se realizează cu Mintezol (Thibendazol): 25 mg/kg/zi, în 3 prize, 3 zile sau 1 comprimat la 10 kg/greutate corporală în doză unică, cu repetarea curei după 3 săptămâni. În cazurile grave, poate fi crescută doza, sub control medical, datorită reacțiilor adverse; Vermox (Mebendazolul): 200-400 mg/zi, 3 zile; Albendazol: 400 mg/zi în doză unică, 3 zile; Vermigal, 5-10 mg/ kg corp, 5 zile și eventual Fluvermal, Oxiuran. Se impune și terapia purtătorilor asimptomatici, datorită riscului de hiperinfestație. Nu se recomandă administrarea unui corticosteroid, datorită riscului de producere a strongiloidozei diseminate, maligne (17,19,81).

Trichinella spiralis

Este un nematod mic, de 3-4 mm. Parazitează animale omnivore și carnivore: șobolanii, porcii, urși, vulpi, porci mistreți. La aceste animale sunt întâlniți atât viermi adulți, cât și larve. Viermii adulți trăiesc la nivelul intestinului subțire, iar larvele se localizează în musculatură, unde se închistează. Contaminarea umană se realizează prin consum de carne de porc sau carne de vânat nesupusă controlului veterinar și insuficient preparată termic. Trichineloza este întâlnită mai frecvent în sezonul rece, are caracter epidemic sau familial (107).

Patogeneză

Larvele închistate ingerate la nivelul intestinului, sub acțiunea sucurilor digestive, pierd învelișul chistic. Ele se transformă în viermi adulți în aproximativ 24-48 de ore. După acuplare, masculii mor și sunt eliminați prin materiile fecale, iar femelele se refugiază în submucoasa intestinală, unde rămân aproximativ 8 zile, timp necesar pentru maturarea și eliberarea de larve vii. Prezența femelelor în submucoasa intestinală declanșează o enterită catarală, cu hiperemie, edem al mucoasei și chiar mici ulcerații. În hiperinfestații, se poate asocia o reacție peritoneală prin extinderea ulcerațiilor. Faza de diseminare larvară corespunde diseminării hematogene a larvelor, care declanșează fenomene alergice și organotoxice, fie direct, fie prin acțiunea toxinelor asupra viscerelor. Larvele prezintă tactism pentru musculatura striată, unde se localizează începând din săptămâna 2-3 de la contaminare. Sunt afectați cu predilecție mușchii intercostali, diafragmul și musculatura extremităților, în apropierea zonelor tendinoase. Faza de închistare a larvelor în musculatură începe din a 3-a săptămână de boală. Faza terminală se instalează la 7 săptămâni de la contaminare. După acest interval, există larve închistate în mușchi, care pot rămâne viabile până la 20 ani, cu tendință la calcifiere (108,109).

Tablou clinic

Incubația este scurtă, de 24-48 de ore. Evoluează asimptomatic. Faza intestinală, care durează în medie o săptămână, poate prezenta o evoluție clinică ușoară sau evoluează ca o enterită febrilă, cu diaree, vomă, dureri abdominale, febră continuă. Rar, are o evoluție clinică gravă, letală, din cauza peritonitei. În faza de diseminare larvară, bolnavii prezintă febră ridicată (39-40°C), manifestări toxico-alergice: edem palpebral, periorbital, facial, bronșite astmatiforme, dispnee, urticarie, artralgii și chiar șoc anafilactic letal. Starea generală se alterează treptat, bolnavul prezintă mialgii, adinamie, limfadenopatie dureroasă, hipertrofia glandelor salivare, manifestări de encefalită difuză sau bulbară cu afectarea centrilor vitali, paralizie spastică, paralizii de nervi cranieni: dificultăți de masticație, disfuncții laringeene, faringiene, oftalmoplegie, surditate. Faza de diseminare larvară este critică, fiind posibilă evoluția spre exitus, fie prin șoc anafilactic, fie prin fenomene viscerotoxice: leziuni hepatice (steatoză), vasculite, miocardite, pneumonii, nefrite, encefalite. Mialgiile persistă și edemele încep să regreseze. Este posibilă evoluția favorabilă, dar și cea evoluția letală prin caşexie, miocardită, insuficiență cardiacă. Faza de închistare a larvelor în musculatură reprezintă tot o perioadă critică, deoarece larvele nu sunt complet izolate și toxinele lor pot disemina în organism. Este frecventă atingerea cardiacă prin miocardită toxică sau tromboză. Riscul evoluției letale scade, dar la unii bolnavi poate apărea caşexia, care poate conduce la deces. După săptămâna a 7-a de boală, manifestările clinice se ameliorează treptat, febra dispare, edemul cedează. Singurul semn clinic care persistă este reprezentat de mialgii. Starea generală se ameliorează, bolnavul începe să se alimenteze normal.

Examenul obiectiv relevă edeme palpebrale, periorbitare, febră, limfadenită dureroasă, stare generală alterată, mialgii, adinamie, spasticitatea musculaturii extremităților și eventual aritmii cardiace.

Explorări diagnostice

Sunt diferite, după etapa evolutivă a bolii. În faza intestinală se pot evidenția la examenul coproparazitologic larve sau viermii masculini eliminați. Depistarea paraziților în materiile fecale este dificilă. În faza de diseminare se urmărește detectarea larvelor în sânge printr-o metodă de concentrare (Staubli). În faza musculară se pot detecta larve prin biopsie musculară, efectuată din mușchiul solear sau mușchiul deltoid. Diagnosticul serologic se poate realiza prin hemaglutinare pasivă, cu diverse antigene (110,111).

Tratament

Terapia trichinelozei impune internarea bolnavilor. Se administrează unul dintre următoarele medicamente: Mintezol (Thiabendazol): 25 mg/kg/zi, în 2 prize/zi, 7-10 zile. Este eficient în faza de început a trichinelozei, dar este mai puțin eficient în fazele următoare. Nu poate omorî larvele musculare, dar determină ameliorarea simptomatologiei clinice. Se mai pot folosi Albendazol, 400-800 mg/zi, la adult, după schema: 2-4 comprimate a 200 mg/zi, în 3 prize/zi, 3 zile sau 4-5 comprimate/zi, în 3 prize, 10 zile. Se pare că este mai bine tolerat decât Mebendazolul; Notezine (Dietilcarbamazina, Loxuran): 0,5 mg/kg, în doză unică, în prima zi, cu creșterea progresivă a dozei, la 2 mg/kg, în ziua a 2-a și la 4-5 mg/kg, din ziua a 4-a și în zilele următoare, în 2 prize/zi, 21 zile. În formele severe, toxice este necesară administrarea unui corticosteroid, pentru prevenirea reacțiilor alergice și a șocului anafilactic. Se utilizează Prednisolon, 20-60 mg, cu reducerea dozei în următoarele zile (17, 97).

Capillaria phillippinensis

Capilarioza intestinală este endemică în Thailanda, Taiwan, Japonia, Egipt, Iran, China de Sud. Viermii adulți au dimensiuni mici (1,5-4 mm). Trăiesc la nivelul intestinului subțire. Femelele sunt ovipare și vivipare, producând ouă și larve vii. Ouăle eliminate de persoanele parazitate își continuă evoluția în mediul acvatic, în organismul unei gazde intermediare reprezentată de pești de apă proaspătă și stătătoare, în care rezultă formele larvare, infectante pentru om. Contaminarea umană se realizează prin consum de pește sau de crab, crud, insuficient preparat termic, de organe crude de animale sau de suc intestinal de animal. Formele larvare ingerate invadează jejunul și ileonul, unde se transformă în viermi adulți intestinali. Este posibilă autoinfestația, fapt demonstrat de prezența în intestinul uman a formelor larvare și de numărul mare de paraziți intestinali.

Patogeneză

La nivelul intestinului subțire, în special în mucoasa ileonului și în cea jejunală și în lumenul intestinal, sunt prezente numeroase ouă, larve și viermi adulți, ceea ce cauzează diaree, malabsorbție și modificări histologice: atrofie mucoasă focală, atrofierea vilozităților intestinale și chiar obliterarea vililor, alungirea criptelor Lieberkühn și infiltrat inflamator mononuclear în submucoasă. Mucoasa intestinală este subțiată, atrofiată și edematiată, în special în formele severe fulminante. Modificările histopatologice din capilarioză sunt expresia enteropatiei cu pierdere de electroliți, apă și proteine, fiind prezentă malabsorbția grăsimilor, a zaharurilor, a sărurilor minerale, a vitaminelor și o rată scăzută de excreție a xilozei1 (112).

Tablou clinic

Capilarioza poate evolua rar asimptomatic sau are o evoluție clinică ușoară, dar la majoritatea persoanelor infectate evoluează clinic manifest, bolnavii prezentând dureri abdominale, borborisme și diaree apoasă intermitentă, cu o durată medie de 4-5 săptămâni. Diareea poate fi accentuată și poate fi acompaniată de anorexie, grețuri, vărsături, hipotensiune. La unii bolnavi se instalează o enteropatie severă cu pierdere de proteine, malabsorbție, nefropatie, neuropatie, cardiomiopatie. Majoritatea simptomelor și semnelor clinice se datorează diareei prelungite și malabsorbției. Febra este absentă. Evoluția capilariozei poate fi letală, în cazul infestațiilor masive (6).

Abdomenul este destins, sensibil la palpare și se detectează mișcări peristaltice vizibile. Pacientul poate fi cașectic, cu anasarcă generalizată. Prezintă hipotensiune, puls alternant, ritm galopant, edeme, slăbiciune musculară.

Explorări diagnostice

Bolnavii prezintă hipoproteinemie, scăderea nivelului sodiului, calciului, potasiului și al colesterolului, anemie sideropenică. Hipereozinofilia nu este întâlnită în capilarioză. Este crescut nivelul IgE. La cazurile letale se constată o hiperinfestație la nivel jejunal, cu metamorfozarea grăsoasă a ficatului, vacuolizări ale citoplasmei celulelor tubulare proximale convolute, a celulelor miocardice, cu depuneri abundente de pigment lipocrom. În materiile fecale este crescut nivelul grăsimilor. Examenul coproparazitologic evidențiază ouă caracteristice și larve. Confuzia ouălor de *Capillaria* cu ouăle de Tricocefal poate avea consecințe grave, boala evoluând letal în absența terapiei. Examenul lichidului duodenal evidențiază ouă, larve și viermi adulți. Biopsia mucoasei intestinale permite detectarea de ouă, larve și viermi adulți, doar la 50% dintre cazuri (112). Diagnosticul serologic nu se practică.

Tratament

Terapia capilariozei se realizează cu Thiabendazol 25 mg/kg, în 2 prize/zi, 30 de zile și 1 g/zi la 2 zile, 6 luni. Thiabendazolul este eficient în terapia capilariozei, dar din cauza duratei prelungite a terapiei, în prezent se preferă terapia cu Mebendazol, 200 mg/kg, 20 zile (2 x 200 mg/zi, 20 zile). Cura terapeutică se repetă în cazurile cronice, pentru prevenirea recăderilor, deoarece terapia antihelmintică nu îndepărtează formele parazitare existente în mucoasa intestinală (97). Recăderile necesită o cură terapeutică prelungită. Pentru terapia alternativă se poate utiliza și Albendazolul, 400 mg zi, 10 zile. În formele acute de boală sunt necesare reechilibrarea hidroelectrolitică și dietă hiperproteică (81).

Plathelminți

Plathelminții sunt viermi paraziți turtiți dorsoventral, care parazitează organisme umane sau animale la nivel intestinal. Sunt grupați în două clase: clasa Trematoda și clasa Cestoda. Clasa Trematoda cuprinde viermi plați nesegmentați, cu aspect foliaceu și dimensiuni mici, hermafroditi, cu excepția Schistosomelor, care au sexe separate.

Schistosoma

Genul Schistosoma cuprinde speciile: *Schistosoma haematobium, S. mansonii, S. intercalatum, S. japonicum.* Produc schistosomiaza (bilharzioza), care este endemică în 74 de țări, unde există peste 200 de milioane persoane infectate. *S. japonicum* este întâlnită în Extremul Orient; *S. haematobium* în Africa, Peninsula Arabică, Sudul Indiei, Madagascar; *S. mansoni* în țări din America tropicală, Antile, Egipt, Africa de sud, Yemen, Arabia Saudită, iar *S. intercalatum* este întâlnită în Africa (113). Rezervorul de paraziți este omul, dar și în unele animale domestice sau sălbatice. Viermii adulți se localizează la nivelul venei porte. Femelele migrează și depun ouă în capilare. Ouăle străbat peretele capilar, parenchimul unui organ, ajung în lumen și se elimină prin materii fecale sau urină și își continuă evoluția în melci de apă dulce, dând naștere la cercari, care sunt eliberați din melc în mediul acvatic. Contaminarea umană se realizează prin pătrunderea transcutană a cercarilor.

Patogeneză

Cercarii (viermi tineri) intră în torentul sangvin și în decurs de 48 de ore ajung la nivelul capilarelor pulmonare și ulterior în plexul venos al sistemului port. Viermii adulți migrează împotriva curentului sangvin, în ramificațiile venoase ale teritoriului mezentric: *S. japonicum* în vena mezenterică superioară; *S. mansoni* și *S. haematobium* în vena mezenterică inferioară; *S. mansoni* în plexul pericolic și perirectal, iar *S. haematobium* în plexul vezical. Se conturează schistosomiaza urogenitală produsă de *S. haematobium;* intestinală cauzată de *S. mansoni, intercalatum;* arterio-venoasă produsă de *S. japonicum.* Eliberarea de produși metabolici de către viermii adulți este responsabilă pentru manifestările inițiale ale schistosomiazei (7). Vasele se pot sparge din cauza presiunii exercitate de viermii adulți. Ouăle eliminate în capilare se fixează pe pereții vasculari prin spinul lor, obstruează lumenul vascular și eliberează substanțe toxice, care induc o reacție histioplasmocitară și fibroblastică, determinând formarea de granuloame, responsabile de manifestările din perioada de stare a bolii. Produc și necroză locală prin acțiunea mecanică exercitată de spini și prin toxinele eliberate de larvele formate în interiorul oului. Prin aceste mecanisme, ouăle părăsesc capilarele și străbat parenchimul unui organ. Este faza de migrare tisulară a ouălor, cu durată de 1-2 luni, care poate fi incompletă, numeroase ouă rămânând în țesut. Cele care străbat țesutul ajung în lumenul intestinal, vezical și sunt eliminate cu materiile fecale, urină.

În schistosomiaza urogenitală, viermii migrează în venele mezenterice inferioare și vasele rectale, unde depun ouă, dar majoritatea migrează prin anastomozele hemoroidale ale plexului vezical, determinând leziuni localizate la nivel urinar și genital. Deși tubul digestiv nu este organ țintă pentru *S. haematobium,* este atins frecvent, în special histologic, la nivelul rectului și organelor pelviene (6,114). În schistosomiaza intestinală, viermii adulți se localizează în venele plexului mezenteric superior, adiacente colonului inferior și în sistemul port, venele portale intrahepatice, ceea ce explică topografia leziunilor: ficat, intestin, splină. Uneori pot fi întâlniți în venulele vezicale. Majoritatea ouălor nu este excretată și rămâne la nivelul ficatului, ceea ce conduce la hepatomegalie, splenomagalie, hipertensiune portală, cu circulație colaterală și hematemeză. Prin ruperea varicelor apar hemoragii digestive, uneori masive, mortale (7). Bolnavii pot prezenta la nivelul rectului și colonului edem, hiperemia mucoasei, varice, excoriații, granulații, noduli de 1-2 mm, subfuziuni sangvine, microulcerații, pseudopolipi. Se datoresc pasajului ouălor prin pereții intestinali și se pot evidenția prin rectoscopie. Mucoasa rectală poate avea aspect nisipos. În fazele avansate ale bolii se pot produce zone de necroză și ulcerarea mucoasei intestinale. Prin localizarea ouălor la nivelul apendicelui se pot produce apendicite acute, iar în infestațiile masive este posibilă penetrarea mucoasei și a seroasei intestinale. În formele cronice se pot dezvolta papiloame și polipi multipli, la nivelul rectului, sigmoidului și al colonului proximal. Polipii pot fi asociați cu hemoragii cronice și enteropatie cu pierdere de proteine. Se pot produce fibrozarea pereților intestinali, infiltrarea ganglionilor regionali, prolaps rectal sau obstrucții colonice. Mucoasa colică este subțire, sclerozată, prezentând uneori ulcerații la baza polipilor. Se pot produce modificări patologice asemănătoare cu cele din dizenterie: mucoasa intestinală este intens congestionată, prezentând microulcerații, hemoragii punctiforme, sânge și mucus în lumenul intestinal. Ouăle pot fi antrenate în circulația venoasă vertebrală și pot ajunge în SNC. Prin complexele imune circulante depuse la nivelul membranei bazale glomerulare poate apărea o glomerulonefrită cronică (7,114).

Tablou clinic

Faza inițială a schistosomiazei constă în apariția unei reacții cutanate alergice, însoțite de

febră și alterarea stării generale. Durează câteva zile, fiind urmată de faza de incubație, asimptomatică. Faza de invazie, toxică, durează de la 2-3 săptămâni, până la 3 luni. Evoluează cu reacții alergice: erupții urticariforme, astm, cefalee, mialgii, febră neregulată, hepatosplenomegalie, diaree. Perioada de stare se manifestă variat, după tropismul viermilor. În schistosomiaza intestinală, simptomele variază de la disconfort gastrointestinal la diaree apoasă sau sangvinolentă. *S. intercalatum* determină manifestări intestinale mai accentuate decât *S. mansoni*. Schistosomiaza produsă de *S. mansoni*, denumită și hepatosplenică, poate evolua asimptomatic sau cu manifestări intestinale, hepatice, splenoportale, cardiopulmonare. Se conturează diverse forme clinice ale schistosomiazei intestinale: toxică, intestinală, hepatointestinală, hepatosplenică compensată și decompensată, cu alterarea stării generale, hipertensiune portală, atingeri cardiovasculare. Manifestările intestinale constau în crize de diaree sangvinolentă, de intensitate diferită, uneori evoluând ca un sindrom diareic dizenteriform, însoțite de dureri abdominale, balonări postprandiale. Diareea alternează cu constipația. Evoluția letală este frecventă în formele dizenteriforme acute, mai ales la copii.

Manifestările hepatice sunt mai puțin întâlnite în schistosomiaza produsă de *S. intercalatum*. Hepatomegalia este moderată în formele benigne, dar în formele grave, datorate unor infestații masive, poate exista hepatomegalie semnificativă cu hipertensiune portală. Ficatul este dur, neregular, sensibil. În general nu apare icter și nu există semne clinice de insuficiență hepato-celulară, decât în stadiile tardive. În faza toxică, există o splenită acută reactivă, ulterior o splenomegalie moderată, chiar și în formele fără hipertensiune portală. În formele cu hipertensiune portală, splenomegalia este excesivă, monstruoasă (7). Manifestările cardiopulmonare apar drept complicații ale formelor hepatosplenice. Se pot produce arterite pulmonare, hipertrofie ventriculară dreaptă. Bolnavii devin cianotici și prezintă hipocratism digital (113).

Explorări diagnostice

Diagnosticul orientativ este sugerat de hipereozinofilia semnificativă din faza toxică și moderată în perioada de stare. Are valoare orientativă la subiecții poliparazitați. Bolnavii prezintă anemie, hipoproteinemie. Diagnosticul parazitologic prin evidențierea ouălor caracteristice este pozitiv doar în perioada de stare a bolii. În hipoinfestații, numărul ouălor este scăzut și evidențierea lor este limitată. În bilharzioza urogenitală, diagnosticul parazitologic permite evidențierea de ouă în urină, țesuturi și mai puțin prin examen coproparazitologic; ouăle se pot evidenția și în mucoasa intestinală prelevată prin biopsie rectală. În bilharzioza intestinală și hepatosplenică, se evidențiază ouă la examenul coproparazitologic. Preparatul nativ efectuat din materiile fecale nu este suficient. Sunt necesare tehnici de concentrare: tehnica Kato, care permite și numărarea ouălor. Examenul biopsiei rectale este superior examenului excreției (6). Examenul anatomopatologic al secțiunilor biopsice poate evidenția ouăle tuturor schistosomelor. Se recoltează prin rectoscopie, de la nivelul zonei lezate, și trebuie să conțină și submucoasă. Este necesar să se aprecieze viabilitatea ouălor. Prezența unor ouă moarte, calcifiate, orientează spre o schistosomiază veche, neevolutivă. La pacienții cu afectare hepatică se practică biopsia hepatică prin aspirație (7). Recent s-au introdus tehnici moderne pentru depistarea antigenelor parazitare în sânge (115), urină (116). Diagnosticul serologic efectuat prin IF, hemaglutinare indirectă, RFC, ELISA se practică în laboratoarele specializate, dar sunt posibile reacții fals pozitive sau negative (74,117).

Tratament

Este necesară terapia tuturor formelor evolutive, pentru prevenirea complicațiilor. Nu este necesară terapia în bilharziozele vechi, asimptomatice, în cazul evidențierii unor ouă moarte și a unui nivel scăzut de anticorpi. Terapia se poate efectua cu Vansil (Oxamniqina): 10-15 mg/kg, în doză unică. Pentru unele tulpini africane, sunt necesare doze de 30-60 mg/kg, administrate în prize fracționate, 2-3 zile. Au apărut și tulpini rezistente; Biltricide este medicamentul de elecție în terapia schistosomiazelor. Este activ pe toate speciile, în doză orală unică de 40-60 mg/kg, în 2-3 prize orale/zi. Bilarcil (Metrifonate) este un medicament alternativ în terapia infecțiilor cu *S. haematobium*, dar pare a fi eficient și asupra *S. mansoni*, în doză unică, de 7,5 mg/kg, cu repetarea dozei de 2-3 ori, la 2 săptămâni; Oltipraz este eficient asupra *S. mansoni*, în doză de 20 mg/kg, iar asupra *S. haematobium* și *S. intercalatum*, în doză de 35 mg/kg (17). Ambilhar (Niridazole) este toxic, produce manifestări neuropsihice secundare, ceea ce contraindică utilizarea sa (18). Controlul postterapeutic se efectuează la 6 săptămâni, timp necesar negativării examenului direct. Intervenția chirurgicală este necesară uneori, în bilharzioza urogenitală și hepatosplenică, pentru reducerea hipertensiunii portale (113).

Clasa Cestoda

Viermii adulți sunt hermafrodiți și sunt formați din cap (scolex) prevăzut cu organe de fixare; gât (col) reprezentat de un țesut proliferativ din care iau naștere segmentele corpului; corp (strobilă) format din segmente numite proglote. Există proglote tinere, adulte, bătrâne. La nivelul proglotelor bătrâne, uterul este plin cu ouă (118).

Diphyllobotrium latum

Botriocefaloza are un caracter endemic, dar se pot întâlni îmbolnăviri sporadice legate de consumul peștelui crud, insuficient preparat termic, afumat sau prin consum de icre în care există larve.

Patogeneză

Eliberată în tubul digestiv, larva crește, dând naștere, în aproximativ o lună, viermelui adult, care trăiește la nivelul intestinului subțire: ileon, jejun (mai rar). Se fixează prin scolex de mucoasă, corpul atârnându-i liber în lumen. Botriocefalul este un lung de 10-15 m, alb-cenușiu. Longevitatea sa în organismul uman este în medie de 10 ani. La 1-2% dintre bolnavi se poate întâlni anemia de tip pernicios, în urma consumului, de către vierme, a vitaminei B_{12}. Se presupune că o lizolecitină eliberată de parazit contribuie la severitatea anemiei (8,118).

Tablou clinic

Botriocefaloza poate evolua asimptomatic în 25-30% dintre cazuri (10). Purtătorii de botriocefal prezintă tulburări digestive nespecifice: grețuri, dureri abdominale, apetit capricios, tulburări de tranzit intestinal, pusee de diaree. Anemia evoluează cu paloare, glosită și simptome neurologice: parestezii, mers ebrios. În mod normal nu se elimină fragmente vizibile macroscopic din corpul viermelui deoarece proglotele bătrâne se distrug în intestin. Ocazional, viermele se poate rupe în fragmente mai lungi de proglote, care se elimină cu materiile fecale.

Explorări diagnostice

Examenul hematologic relevă anemie cu leucopenie, creșterea valorii globulare, anizocitoză, anizocorie, megaloblastoză medulară (6). Examenul coproparazitologic evidențiază ouă caracteristice în preparatele native efectuate din materiile fecale. Examenul coproparazitologic se repetă de 2-3 ori la interval de 7-10 zile (10).

Tratament

Se recomandă Tredemine (Niclosamide): la adulți 2 g/zi; la copiii de 2-8 ani: 1g/zi; la copii sub 2 ani: 0,5 g/zi, în doză unică, dimineața, pe nemâncate (inițial 1/2 din doză și după 1 oră cealaltă 1/2 din doză). Este indicat și un purgativ salin, la 2 ore de la administrarea Niclosamidului; se poate utiliza și Biltricide (Praziquantel): 10-20 mg/kg, în doză unică. Viermii adulți se contractă și se dezagregă în intestin. Nu se mai elimină proglote, în schimb crește numărul ouălor eliminate prin materiile fecale. Medicația aplicată determină eliminarea viermilor, dar este recomandat un control postterapeutic la 6 săptămâni de la aplicarea terapiei (17,118).

Hymenolepis nana

Himenolepiaza este frecvent întâlnită în colectivități de copii și are o tendință de evoluție cronică. Se estimează că anual, pe glob, sunt parazitate 45-50 de milioane persoane (7). Contaminarea umană se produce cu ouă, prin contact interuman direct sau indirect. Contaminarea prin consum de crudități nespălate este rară. Ocazional, contaminarea umană se poate realiza prin insecte mici, ingerate accidental.

Patogeneză

Ouăle ingerate eliberează la nivelul tubului digestiv embrionul hexacant. Acesta se prinde de mucoasa intestinală, pătrunde în vilozitățile intestinale, unde dă naștere formei larvare, numită cisticercoid, care rupe vilozitatea intestinală, cade în lumen și, prin mișcările peristaltice intestinale, este antrenat spre ileon, unde se fixează și dă naștere viermelui adult, un cestod mic, de 1-3 cm, în decurs de o lună (7). Viermii adulți se localizează la nivelul intestinului subțire, uneori în număr mare, până la zeci de mii de exemplare, fiind fixați prin scolex de mucoasa intestinală, iar corpul atârnă liber în lumenul intestinal. Longevitatea viermilor adulți este de o lună, însă autoinfestațiile explică persistența îndelungată a parazitozei, încărcătura parazitară crescând progresiv până la valori extrem de ridicate (118).

Tablou clinic

Evoluția clinică poate fi asimptomatică. În hiperinfestații pot apărea manifestări digestive nespecifice: grețuri, vărsături, dureri abdominale, diaree. Progresiv, se pot produce leziuni ulcerative intestinale, instalându-se o enterită acută, malabsorbție și maldigestie, care pot conduce la retardare staturo-ponderală, uneori semnificativă. Absorbția produselor neurotoxice verminoase explică simptomele nervoase întâlnite la copii: cefalee, amețeli, insomnii, stări epileptiforme, astenie și manifestările alergice: kerato-conjunctivita flictenulară. La persoanele imunodeprimate, este posibilă diseminarea cisticercoizilor, cu producerea formelor severe de hymenolepiază.

Explorări diagnostice

Tabloul sangvin relevă eozinofilie destul de pronunțată, din cauza prezenței cisticercoizilor în

vilozități. Examenul coproparazitologic evidențiază în preparate native ouă caracteristice. Este necesară depistarea parazitozei la persoanele asimptomatice.

Tratament

Se indică Praziquantel: 5-10 mg/kg, în doză unică, 6-7 zile sau Niclosamide: 2 g, în doză unică, 7 zile, la adulți administrându-se în prima zi 2 g iar în următoarele 6 zile, 1 g. La copiii de 2-8 ani se recomandă 1/2 iar la copii sub 2 ani 1/4 din doza adultului. Este un medicament vermicid, ineficient asupra cisticercoizilor, motiv pentru care este necesară repetarea dozei terapeutice. Se impune tratarea concomitentă a tuturor membrilor familiei sau a persoanelor din colectivitatea în care s-a depistat parazitoza (17).

Tenia saginata

Teniaza de carne de vită, parazitoză umană cosmopolită responsabilă pentru 80% dintre teniaze, are în prezent o incidență constantă, chiar o ușoară tendință de creștere. Contaminarea umană se realizează prin consum de carne de vită insuficient preparată termic, cu cisticerci *(Cysticercus bovis)*. Cisticercoza bovină este discretă, greu de observat la controlul veterinar.

Patogeneză

Sub acțiunea sucurilor digestive este distrusă porțiunea veziculară a cisticercului ingerat, se eliberează scolexul, care se fixează pe mucoasa intestinală, dând naștere în decurs de 2-3 luni viermelui adult, de 12-15 m, alb opac. Viermele trăiește la nivelul intestinului subțire, cu scolexul prins de mucoasă și corpul liber în lumen. Perturbă digestia prin consumul substanțelor nutritive din sucul intestinal, determinând malabsorbție și maldigestie. Datorită musculaturii bine dezvoltate, ultimele proglote se desprind individual, migrează activ prin intestinul subțire, străbat sfincterul ileo-cecal, parcurg colonul și se elimină activ prin sfincterul anal, între defecații.

Tablou clinic

Prezența viermelui adult în intestinul subțire uman inițiază, prin acțiune iritativ mecanică, o simptomatologie digestivă nespecifică: crampe abdominale, perturbări de tranzit intestinal, diaree ce alternează cu constipație. Este caracteristică durerea tip colică, provocată de penetrarea sfincterului ileo-cecal de către proglotă. Simptomul preponderent rezidă în eliminarea proglotelor izolate (1-12 proglote/zi), adesea în cursul nopții, care pot fi găsite pe coapse, fese, lenjerie (10,118).

Tenia solium

Teniaza de carne de porc este din ce în ce mai rară. Se mai semnalează mici focare în mediul rural. Contaminarea umană se realizează prin ingerare de carne de porc cu cisticerci. Cisticercoza porcină este ușor depistabilă la controlul veterinar, datorită localizării cisticercilor în special la nivelul musculaturii intercostale, cervicale, linguale și a țesutului subcutanat (10).

Patogeneză

Sub acțiunea enzimelor digestive se distruge porțiunea veziculară a cisticercilor, se eliberează scolexul care se prinde de mucoasa intestinală, dând naștere, prin formare de proglote, viermelui adult, în decurs de 2-3 luni. Viermele adult, de 2-3 m, alb lăptos, trăiește solitar la nivelul intestinului subțire, este fixat prin scolex de mucoasă și are corpul liber în lumen. Longevitatea viermelui adult în organismul uman este de 4-5 ani (119).

Tablou clinic

Prezența *T. solium* în organismul uman este adesea bine tolerată, evoluând asimptomatic. La unii bolnavi poate determina prin acțiunea sa iritativă intestinală, spoliatoare și toxică, o simptomatologie intestinală și generală nespecifică: greață, crampe epigastrice, pusee de diaree, bulimie sau anorexie, scădere în greutate și uneori cefalee, astenie. Manifestările clinice sunt mai accentuate în perioada de maturare a viermelui și se atenuează când începe eliminarea proglotelor. Bolnavii elimină periodic, cu materiile fecale, fragmente din corpul viermelui (lanțuri de proglote) de câțiva cm sau zeci de cm. Ocazional, proglotele sunt antrenate în apendice sau în căile biliare, inducând complicații obstructive: apendicită, angiocolită. Prezența viermelui intestinal poate conduce la cisticercoza umană endogenă (7).

Explorări diagnostice

Examenul hematologic relevă o eozinofilie care atinge valori moderate (10-20%) în fazele inițiale ale parazitozei, prezentând valori maxime în luna a 2-a de la infestare (6). Diagnosticul se efectuează pe baza datelor anamnestice și clinice și prin examenul macroscopic al proglotei eliminate spontan între defecații *(T. saginata)* sau a fragmentelor de tenie eliminate cu materiile fecale *(T. solium)*. Examinarea cu lupa permite diferențierea proglotelor de *T. saginata* și *T. solium*, pe baza particularităților structurale. Proglota nu se examinează în preparat nativ din cauza riscului de contaminare. Ouăle prelevate din proglotă cu o pipetă Pasteur se pot identifica microscopic. Examenul coproparazitologic este frecvent negativ, deoarece teniile nu depun ouă în intestin. În 5-10% dintre cazuri este posibil un rezultat pozitiv, datorită spargerii spontane a proglotelor în intestin sau în momentul eliminării lor, prin evidențierea de ouă în preparate native sau în

preparate Kato-Miura (10). Examenul coproparazitologic trebuie repetat de 4-8 ori, la interval de 7-10 zile, un rezultat negativ neinfirmând diagnosticul de teniază. Este mai eficient examenul amprentei anale (metoda Graham sau *scotch test),* care detectează ouăle rămase la nivelul pliurilor anale. Un rezultat pozitiv permite diagnosticul de teniază, dar nu și diferențierea dintre *T. solium* și *T. saginata*, diferențiere posibilă totuși în prezent prin tehnici moderne (120). IDR cu antigen extras din *Cystircercus cellulose* se folosește pentru depistarea în focarele epidemice a persoanelor infestate.

Examenul radiologic nu permite diferențierea *T. saginata* de *T. solium.*

Tratamentul teniazelor

Este identic cu cel folosit pentru terapia botriocefalozei. Se realizează cu Tredemine sau Biltricide. După unii autori, *Tenia solium* este mai rezistentă la acțiunea Biltricidului decât *Tenia saginata* (17). Controlul postterapeutic permite precizarea speciei de tenie, în cazul recuperării teniei eliberate, și verificarea eliminării scolexului. Tredeminul este un medicament vermicid. Viermele omorât este dezintegrat, începând de la nivelul scolexului, motiv pentru care, adesea, scolexul nu poate fi evidențiat la examenul coproparazitologic efectuat postterapeutic.

Cisticercoza umană

Se produce la persoanele cu viermi adulți intestinali, prin autoinfestație endogenă (cisticercoza masivă) sau exogenă (cisticercoză moderată). Este întâlnită și la persoane neparazitate cu tenii, contaminarea producându-se prin consum de legume, zarzavaturi, fructe (cisticercoza discretă). Numărul cisticercilor este variabil, în funcție de modalitatea de contaminare, în infestările masive putându-se forma mii de cisticerci. Cisticercii au dimensiuni de câțiva mm și aspecte diferite, după organul pe care îl parazitează: în mușchi sunt fuziformi, în ochi sunt sferici. În parenchimul cerebral, ei pot fi rotunzi. În localizarea subarahnoidiană, cisticercii nu prezintă membrană perichistică, se ramifică, au aspect pseudotumoral și ajung la dimensiuni de 10-20 cm *(Cysticercus racemosus)* (121).

Tablou clinic

Cisticercoza prezintă o evoluție clinică diferită, după localizare. Cisticercoza musculară izolată, la debut asimptomatică, se manifestă ulterior prin mialgii de intensități variabile. Cisticercoza oculară prezintă o simptomatologie polimorfă, în funcție de localizarea cisticercilor: intraorbital, conjunctival, palpebral, intraocular (camera anterioară, posterioară, corp vitros, subretinian). Cisticercoza subretiniană poate produce dezlipire de retină (122). Cisticercoza cerebrală este mai mult sau mai puțin manifestată clinic. Formele parenchimatoase provoacă crize epileptiforme și sindroame deficitare pseudotumorale, prin acțiunea compresivă a cisticercilor asupra centrilor nervoși. Formele racemoase induc hipertensiune intracraniană și o simptomatologie pseudotumorală, cu evoluție gravă, letală. Cisticercoza generalizată este letală, din cauza afectării pluriviscerale: sistem nervos, rinichi, ficat, glande endocrine (123). Evoluția cisticercozei poate fi favorabilă, cu remisiune completă prin calcifierea și resorbția cisticercilor, care se poate produce în 5 ani în localizările musculare, subcutanate și 10 ani în localizările cerebrale.

Cisticercoza subcutanată evoluează sub forma unor noduli de mărimea unei boabe de fasole, palpabili, localizați preferențial la nivelul trunchiului, în număr variabil. Este ușor diagnosticată clinic, prezența sa oferind un indiciu asupra existenței posibile și a altor localizări ale cisticercozei.

Explorări diagnostice

În fazele de la debut ale cisticercozei, este prezentă hipereozinofilie. În cazul localizărilor cerebrale se înregistrează hipereozinofilie în LCR. Pentru certificarea diagnosticului este necesară ablația chirurgicală și examenul biopsic al cisticercilor. Cisticercoza cerebrală ridică probleme dificile de diagnostic, etiologia bolii fiind uneori precizată doar operator sau necropsic. Diagnosticul serologic efectuat prin RFC, precipitare inelară, hemaglutinare, ELISA poate fi folosit în fazele mai înaintate ale bolii, dar sunt posibile reacții încrucișate cu alte cestodoze (125). RFC oferă rezultate satisfăcătoare în cisticercoza cerebrală, iar reacția de precipitare inelară în cisticercoza oculară. Se poate efectua și IDR cu antigen extras din cisticerc.

La examenul oftalmoscopic, în camera anterioară și posterioară, se văd cisticerci cu scolex invaginat sau exvaginat, deoarece cisticercii nu prezintă membrană perichistică (124). Se remarcă tendința de recidivă după extirpare chirurgicală.

Examen radiologic – în cisticercoza musculară, după ani de evoluție, cisticercii mor și se calcifică, putând fi detectați la examene radiologice, sub forma unor pete mici, fuziforme, diseminate.

Tratament

Se recomandă excizia chirurgicală în localizările accesibile. În localizările inabordabile chirurgical, se poate încerca un tratament medicamentos cu Biltricide, sub protecție de cortizon, din cauza riscului de producere a șocului anafilactic prin

dezintegrarea bruscă a cisticercilor, cu eliberarea masivă a antigenelor parazitare (118).

Echinococcus granulosus

Chistul hidatic este o parazitoză umană rezultată din dezvoltarea la om a formei larvare a *E. granulosus,* o tenie mică, intestinală a câinilor. Contaminarea umană se realizează prin ingerare de ouă embrionate, preluate de pe blana câinelui, de pe obiecte sau prin consum de crudități insuficient spălate, contaminate cu dejecții de câine (126).

Patogeneză

Ouăle ingerate pierd învelișurile sub acțiunea sucurilor digestive, eliberează embrionii hexacanți, care străbat peretele intestinal și disemineză pe cale hematogenă, localizându-se în ficat (60%), în plămân (30%) sau în alte viscere (10%): splină, rinichi, cord, creier, oase, glande (mamare, parotidiene, tiroidiene), mușchi, organe genitale, ochi (118). În viscere, embrionul hexacant se veziculizează și dă naștere hidatidei, care prezintă: membrană cuticulară albă, mată, elastică, alcătuită din straturi lamelare suprapuse; membrană proligenă, vezicule proligene, vezicule fiice și lichidul hidatic. Veziculele proligene dețin protoscolecși, care reprezintă fiecare un mic cap de tenie. În organul parazitat, hidatida induce formarea unei membrane reactive numită membrana perichistică (fig. 4).

Chistul hidatic se dezvoltă lent, crește treptat în dimensiuni putând ajunge în decurs de câțiva ani la zeci de cm, când determină compresia țesutului sau organului parazitat, a organelor învecinate și a vaselor sangvine. Prin fisurarea sau ruperea chistului hidatic, se pot produce reacții alergice (urticarie, șoc anafilactic). Deschiderea chistului hidatic în diferite cavități: căi bronșice, biliare, urinare, permite eliminarea elementelor chistului și apariția fenomenelor obstructive, iar suprainfecția chistului hidatic, transformarea sa în abces visceral. Diseminarea la distanță a scolecșilor conduce la hidatidoze secundare sau generalizate. Chistul hidatic pulmonar este în general primar și rar secundar unui chist hidatic rupt în vena cavă.

Tablou clinic

Chistul hidatic evoluează asimptomatic ani de zile. Manifestările clinice apar când dimensiunile chistului hidatic devin apreciabile sau se datoresc complicațiilor. Chistul hidatic hepatic reprezintă localizarea cea mai frecventă a hidatidozei. În formele simple, necomplicate, poate evolua doar cu hepatomegalie, în chisturile cu localizare hepatică centrală, sau ca o tumoare hepatică. Debutează cu dureri hepatice, dispepsie. Formele complicate determină compresia căilor biliare și a sistemului venos port sau cav, manifestată prin tabloul clinic de hipertensiune portală, hemoragii digestive și circulație colaterală; deschiderea chistului în căile biliare declanșează angiocolită și icter mecanic; în cavitatea peritoneală sau pelviană, peritonită, iar deschiderea într-un vas sangvin determină alterarea stării generale și caşexie semnificativă. Infectarea chistului hepatic rupt sau fisurat conduce la abces hepatic.

Chistul hidatic splenic poate evolua și ca o formațiune pseudotumorală localizată în hipocondrul stâng, dureroasă la palpare.

Explorări diagnostice

Diagnosticul parazitologic se poate efectua doar după excizia chirurgicală a chistului hidatic sau după deschiderea și eliminarea sa spontană în căile bronșice (vomică), biliare, urinare. Chistul este ușor de diagnosticat la examenul macroscopic efectuat cu ochiul liber sau cu lupa, datorită cuticulei albe și elementelor hidatidei eliminate: lichid hidatic limpede, vezicule sau fragmente de cuticulă netede, de culoare alb opacă, uneori răsucite în spirală. Examenul microscopic constă în

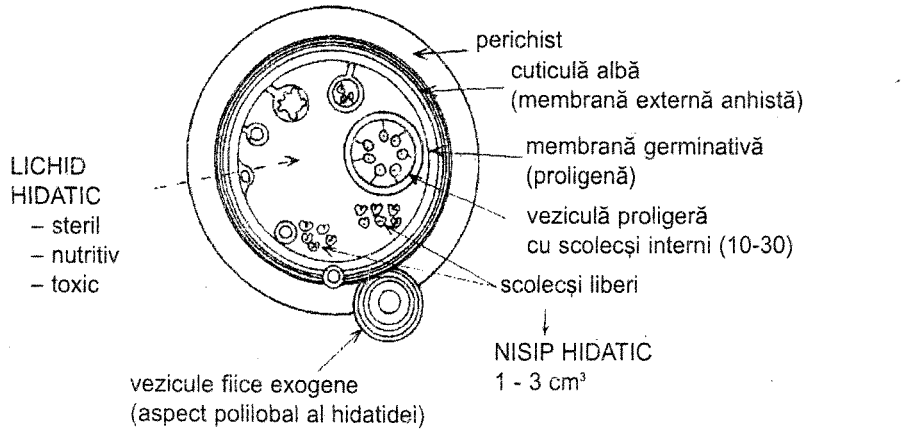

Fig. 4. *Echinococcus granulosus:* hidatida.

efectuarea unor preparate native din lichidul extras din chistul hidatic excizat, spută, vomică, sediment urinar, bilă, materii fecale, în care pot fi observați scolecși liberi sau grupați în vezicule proligene (7). Examinările serologice: latex-aglutinarea, hemaglutinarea pasivă, RFC, contraimunoelectroforeza, imunodifuzia dublă, imunoelectroforeza, IF indirectă, ELISA, asigură diagnosticul în 90% dintre localizările hepatice și în 70-80% dintre localizările pulmonare (127,128). Efectuarea reacțiilor serologice este necesară și postterapeutic, pentru depistarea hidatidozei secundare. Testarea nivelului de anticorpi trebuie realizată la interval de 2 luni, timp de 1-2 ani. În mod normal, după intervenția chirurgicală scade progresiv nivelul anticorpilor, negativarea reacțiilor serologice producându-se într-un interval de 1 an. Menținerea nivelului anticorpilor la același nivel semnalează existența unei hidatidoze secundare. IDR Casoni oferă rezultate pozitive în 75% dintre cazurile de chist hidatic. Recent, au fost introduse noi tehnici: dozarea IgE totale și specifice, detectarea complexelor imune circulante (6).

Aspectele radiologice, ecografice, tomodensiometrice, asociate cu urografie, colangiografie, aduc informații prețioase pentru diagnosticul prezumtiv de hidatidoză. Este interzisă puncționarea formațiunii suspecte, din cauza riscului de producere a hidatidozei secundare (118).

Tratament

Tratamentul de elecție al chistului hidatic este chirurgical. Tratamentul medicamentos este indicat preoperator, pentru evitarea riscului de producere a hidatidozei secundare și pentru tratarea hidatidozei generalizate și a chisturilor hidatice mici, puțin accesibile chirurgical. Se realizează cu Albendazol: 10-15mg/kg/zi, în 3 prize, 30 zile. Sunt necesare 4 cure de 30 zile, separate de 15 zile pauză. Se mai pot folosi Flubendazol, 5 comprimate a 100 mg/zi, 5 zile, sau Mebendazol: 200-500 mg/zi. Acestea diminuează evoluția hidatidozei, dar nu omoară protoscolecșii (17). Se impune un tratament de lungă durată.

Echinococcus multilocularis

Echinococoza alveolară este o parazitoză umană rară, legată de dezvoltarea intrahepatică a formei larvare a teniei *Echinococcus multilocularis*. Evoluția bolii este constant letală. Boala este puțin cunoscută, ceea ce explică incidența sa scăzută, care este însă ireală prin nediagnosticarea sa, în special la grupele de risc: vânători, silvicultori, veterinari, agricultori, persoane din mediul rural. Viermii adulți sunt tenii mici, intestinale, întâlnite la vulpe, posibil la câini și pisici, care elimină ouă embrionate cu materiile fecale. Contaminarea umană se produce prin contactul direct cu vulpile parazitate sau prin consum de fructe de pădure și zarzavaturi din grădinile contaminate cu dejecții de vulpe.

Patogeneză

Ouăle ingerate, sub acțiunea sucurilor digestive, pierd învelișul extern și eliberează embrionul hexacant, care pătrunde pe calea venei porte și ajunge în ficat, unde va da naștere formei larvare. Larva este o veziculă, cu aspectul unei tumori invazive, nedelimitate, de tip alveolar sau multilocular (fig. 5).

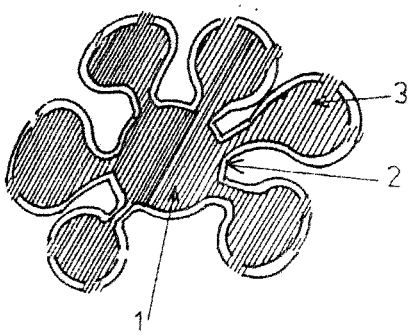

Fig. 5. *Echinococcus multilocularis:* forma larvară.

Pseudopodele de masă proliferativă, emise prin discontinuitățile cuticulei, se propagă în parenchimul hepatic din aproape în aproape, comportându-se ca un proces neoplazic. Este dură, fibroasă, cu suprafața neregulată, prezentând numeroase cavități mici și inegale. În aceste cavități se găsește masă parazitară proliferativă, care poate perfora un vas sangvin, cu diseminare la distanță și localizări secundare în diverse viscere, unde apar metastaze parazitare (7).

Tablou clinic

Incubația este asimptomatică, cu o durată lungă, de aproximativ 10 ani (118). În timp, prin evoluția procesului parazitar se instalează manifestări pseudotumorale hepatice: icter de tip obstructiv, progresiv, fără remisie, însoțit de prurit, urină brună, materii fecale decolorate; dureri abdominale cronice; hepatomegalie dură, neregulată, dureroasă, progresivă. Alte semne clinice sunt datorate complicațiilor: hipertensiune portală și hemoragii digestive, prin ruptura varicelor esofagiene; fistule biliare, prin deschiderea masei parazitare în căile biliare; complicații infecțioase: angiocolite, septicemii; metastaze pulmonare sau cerebrale. Evoluția bolii este în majoritatea cazurilor letală, din cauza afectării hepatice difuze și a tendinței de implicare a hilului hepatic. Este necesar diagnosticul diferențial față de un proces neoplazic (129).

Explorări diagnostice

Examinările biologice relevă hiperproteinemie, hipergamaglobulinemie, creşterea fosfatazei alcaline. Diagnosticul parazitologic este imposibil. Reacţiile serologice – imunelectroforeza, ELISA, IF – permit diagnosticul echinococozei alveolare, dar uneori pot fi negative (6). Reacţiile serologice sunt necesare şi pentru evaluarea eficienţei terapeutice. Evidenţierea unui nivel ridicat de anticorpi specifici semnifică o nouă repriză evolutivă a bolii, în timp ce scăderea nivelului anticorpilor este sugestivă pentru remisie. Examenul anatomopatologic asigură un diagnostic de certitudine. Poate fi efectuat preoperator, prin puncţie-biopsie, sau intraoperator. Macroscopic, leziunile sunt frecvent difuze, atingând cei doi lobi hepatici, fiind posibilă implicarea hilului hepatic. Se descriu două tipuri de leziuni: formă confluentă de placard galben albicios, cu ramificaţii neregulate, care poate fi confundată cu cancerul primitiv hepatic, şi formă pseudometastatică, caracterizată prin prezenţa a numeroşi noduli duri, albicioşi. Caracteristic şi revelator este aspectul pe secţiune: aspect clasic, multicavitar multialveolar, cu masă gelatinoasă parazitară în interior (aspect de pâine găurită) (7,118).

Examinările clasice şi tehnicile moderne (ecografie, tomografie) permit un diagnostic prezumtiv.

Tratament

Singurul tratament curativ este cel chirurgical, care este rar practicabil, din cauza diagnosticului efectuat doar în fazele tardive ale bolii şi a tendinţei de implicare a hilului hepatic. Nu există risc de şoc anafilactic la excizia leziunii, pentru că leziunile parazitare sunt puţin fertile la om şi lichidul vezicular poate fi absent sau slab antigenic. Tratamentul medicamentos se realizează în prezent cu Albendazol, Mebendazol, după schema terapeutică utilizată pentru terapia chistului hidatic. Se aplică pacienţilor la care nu este posibilă intervenţia chirurgicală. Nu este curativ, ci doar întârzie evoluţia parazitozei (17).

Bibliografie

1. Guerrant RL. The global problem of amebiasis: current status, research needs, and opportunities for progress. Rev Infect Dis 1986; 8: 218-227.

2. Wwlsh JA. Problems in recognition and diagnosis of amebiasis: estimation of global magnitude of morbidity and mortality. Rev Infect Dis 1986; 8: 118-138.

3. Bruchner DA. Amebiasis. Clin Microbiol Rev 1992; 5: 356-369.

4. Sergeaunt PG, Williams JE. Electrophoretic isoenzyme patterns of *Entamoeba histolytica* and *Entamoeba coli*. Trans R Soc Trop Med Hyg 1978; 72: 164-166.

5. Ravdin JI. Pathogenesis of disease caused by *Entamoeba histolytica:* studies of adherence, secreted toxins and contact dependent cytolysis. Rev Infect Dis 1986; 8: 247-260.

6. Koneman EW, Alen SD, Janda W, Schreckebberg PC, Win Washington, In *Diagnostic Microbiology, Color Atlas and Textbook*, Fifth Edition, Lippincoot, Chap 20, *Parasitology* 1997; 1071-1163.

7. Ann O'Fell. Maladies Parasitaires et Fongiques, Parasitologie-Mycologie: 5-e edition, Editions C et R 1992, 55-58, 121-173, 195-213, 236- 248.

8. Pollock RCG, Farthing MJC. Intestinal Parasites, Current Opinion Infect Dis 1997; 10: 414-418.

9. Adams EB, MacLaud. Invazive Amebiasis. II Amebic liver abcess and its complications. Medecine 1977; 56: 325-334.

10. Dăncescu P. Laboratorul clinic, Editura Medicală, Bucureşti 1981; 35-37, 112-114.

11. Gonzalez-Ruiz A, Haque R, Aguire A et al. Value of microscopy in the diagnosis of dysentery associated with invasive *Entamoeba histolytica*. J Clin Pathol 1994; 47: 236-239.

12. Shetty N, Brabhu T. Evaluation of faecal preservation and staining methods in the diagnosis of acute amoebiasis and giardiasis. J Clin Pathol 1988; 41: 694-699.

13. Gonzalez-Ruiz A, Haque R, Rehman T et al. Diagnosis of amebic dysentery by detection of *Entamoeba histolytica* fecal antigen by an invasive stain-specific monoclonal antibody-based enzyme-linked immunosorbent assay. J Clin Microbiol 1994; 32: 964-970.

14. Cummins AJ, Moody AH, Lalloo K, Chiodini PL. Rapid latex agglutination test for extraluminal amoebiasis. J Clin Pathol 1994; 47: 647-648.

15. Lotter H, Mannweiler E, Schreier M, Tannich E. Sensitive and specific serodiagnosis of invasive amebiasis by using a recombinant protein of pathogenic *Entamoeba histolytica*. J Clin Microbiol 1992; 30: 3163-3167.

16. Nash TE, Weller PE. Protozoal intestinal infections: giardiasis, criptosporidiasis, trichomoniasis and others. In: Isselbacher KJ, Braunwald E, Wilson JD, Martin JB, Fauci AS, Kasper DL (eds). *Harrison's principles of internal medicine*. New York: Mc Graw-Hill, 1994; 910-914.

17. Fiches modèles OMS d'information à L'usage des prescripteurs. Médicaments utilisés en parasitologie. Organisation Mondiale de la santé, Geneve, Hélioghraphia (ed) 1993; 3-8, 83-86, 87-107.

18. Medical Lettes. Drugs for parasitic infections. Med. Lett 1988; 30: 15-24.

19. Matheron S. Recente aquisitions dans le traitement des infections parasitaires. Med. et Hyg 1983; 1504: 990-994.

20. Chan FT, Guan MX, Mackenzie AM. Application of indirect immunofluorescence to detection of Dientamoeba fragilis trophozites in fecal specimens. J Clin Microbiol 1993; 31: 1710- 1714.

21. Shaw PK, Brodsky RE, Lyman DO et al. A community-wide outbreak of giardiasis with evidence of transmission by a municipal water supply. Ann Intern Med 1977; 87: 426-432.

22. Wright RA, Spencer HC, Brodsky RE, Vernon TM. Giardiasis in Colorado: an epidemiological study. Am J Epidemiol 1977; 105: 330-336.

23. Hopkins RS, Juranek DD. Acute giardiasis: an improved clinical case definition for epidemiologic studies. Am J Epidemiol 1991; 15: 402-407.

24. Chute CG, Smith RP, Baron JA. Risk factors for endemic giardiasis. Am J Public Health 1987; 77: 585-587.

25. Baruch AC, Isaac-Renton J, Adam RD. The modern epidemiology of *Giardia lamblia*: a sequence-based approach, J Infect Dis 1996; 174 (1): 233-236.

26. Heymans HS, Aronson DC, Van Hooft MA. Giardiasis in childhood: an unnecessarily expensive diagnosis. Eur J Pediatr 1987; 146: 401-403.

27. Anderson M, Griffith D. Intestinal giardiasis associated with ocular inflamation. J. Clin. Gastroenterol 1985; 7: 169.

28. McHenryR, Bartlett MS, Lehman GA, O' Conner KW. The yield of routine duodenal aspiration for *Giardia lamblia* during esophagogastroduodenoscopy. Gastrointest Endosc 1987; 33: 425-426.

29. Carlson JR, Sullivan PS, Harry DJ et al. Enzyme immunoassay for the detection of *Giardia lamblia*. Eur J Clin Microbiol Infect Dis 1988; 7: 538-540.

30. Scheffler EH, Van Etta LL. Evaluation of rapid commercial enzyme immunoassay for detection of *Giardia lamblia* in formalin-preserved stool specimens. J Clin Microbiol 1994; 32: 1807-1808.

31. Stibbs HH. Monoclonal antibody-based enzyme immunoassay for *Giardia lamblia* antigen in human stool. J Clin Microbiol, 1989 247: 2582-2588.

32. Garcia LS, Schum AC, Bruckner DA. Evaluation of a new monoclonal antibody combination reagent for direct fluorescence detection of *Giardia* cysts and *Cryptosporidium* oocysts in human fecal specimens. J Clin Microbiol 1992; 30: 3255-3257.

33. Isaac-Renton JL. Immunological methods of diagnosis in giardiasis: an overview. Ann Clin Lab Sci 1991; 21: 116-122.

34. Loken S. Giardiasis: diagnosis and treatment. Nurse Pract 1986; 11: 20-22, 26-32

35. Dan M, Gutman R. Prevalence of cryptosporidiosis in Israeli children with diarrhoea. J Infect 1990; 21: 139-141.

36. Biggs BA, Megna R, Wickremesinghe S, Dwyer B. Human infection with *Cryptosporidium* species: results of a 24-month survey. Med J Aust 1987; 147: 175-177.

37. Kazajian P. Gastroenteritis in AIDS Patients. Current Opinion Infec Dis 1995; 8: 398-402.

38. Koch KL, Phillips DJ, Ager RC et al. Cryptosporidiosis in hospital personnel-evidence of person to person transmission. Ann Intern Med 1985; 102: 583-586.

39. Current WL. The biology of *Cryptosoridium*. ASM News 1988; 54: 605-611.

40. Hart CA, Baxby D. Criptosporidiosis in immunocompetent patients. N Engl J Med 1985; 313: 1018-1019.

41. Navin TR, Juranek DD. Criptosporidiosis: clinical, epidemiological and parasitic review. Rev Infect Dis 1984; 6: 313-317.

42. Checkley W, Gilman RH. Asymptomatic and Symptomatic Cryptosporidiasis: Their Acute Effect on Weight Gain in Peruvian Children. Am J Epidemiol 1997; 145: 156-163.

43. Anderson BX. Cryptosporidiasis. Lab. Med 1983; 14: 55–56.

44. Arrowood MJ, Sterling CR. Comparison of conventional staining methods and monoclonal antibody-based methods for *Cryptosoridium* oocyst detection. J Clin Microbiol 1989; 27: 1490-1495.

45. Kehl KSC, Cicirello Havens PL. Comparison of four different methods for detection of *Cryptosporidium* species. J Clin Microbiol 1995; 33: 2813-2819.

46. Jokiptii I, Jokiptii AM. Timing of symptoms and oocysts excretion in human cryptosporidiosis. N Engl J Med 1986; 315: 1643-1647.

47. Newman RD, Jaeger KL, Wuhib T et al. Evaluation of an antigen capture enzyme-linked immunosorbent assay for detection of *Cryptosporidium* oocysts. J Clin Microbiol 1993; 31: 2080-2084.

48. Ungar BL. Enzyme-linked immunoassay for detection of *Cryptosporidium* antigen in fecal specimens. J Clin Microbiol 1990; 28: 2491-2495.

49. Farrington M, Winters S, Walker C et al. *Cryptosporidium* antigen detection in human feces by reverse passive hemagglutination assay. J Clin Microbiol 1994; 32: 2755-2759.

50. Weber R, Bryan RT, Juranek DD. Improved stool concentration procedures for detection of *Cryptosporidium* oocysts in fecal specimens. J Clin Microbiol 1992; 30: 2869-2873.

51. Shepherd RC, Reed CL, Sinha GP. Shedding of oocysts of *Cryptosporidium* in immunocompetent patients. J Clin Pathol 1988; 41: 1104-1106.

52. Loose JH, Sederaran DJ, Cooper HS. Identification of *Cryptosporidium* in parrafin-embeded tissue sections with the use of a monoclonal antibody. Am J Clin Pathol 1989; 91: 206-209.

53. Brennan MK, Mac Pherson DW. Cyclosporiasis: A New Case of Diarrhea. Can Med Ass J 1996; 155 (9). 1293-1296.

54. Orgeta YR, Sterling CR, Gilman RH et al. *Cyclospora* species – a new protozoan pathogen for humans. N Engl J Med 1993; 328. 1308-1312.

55. Ooi WW, Zimmerman SK, Needham CA. *Cyclospora* species as a gastrointestinal pathogen in immunocompetent hosts. J Clin Microbiol 1995; 33: 1267-1269.

56. Pappe JW, Verdier RI, Boney M. *Cyclospora* infection in adults infected with HIV. Clinical manifestation, treatment and prophylaxis. Ann Intern Med 1994; 121: 654-657.

57. Berlin OGW, Novak SM, Porchen RK. Recovery of *Cyclospora* organisms from patients with prolonged diarrhea. Clin Infect Dis 1994; 18: 606-609.

58. Knight R. Giardiasis, isosporidiasis and balantidiasis. Clin Gastroenterol 1978; 7: 31-47

59. De Horovitz JA, Pape JW, Boncy J, Johnson WD Jr. Isosporidiasis in AIDS. N Engl J Med 1985; 315: 87.

60. Peters CS, Kathpalia SB, Chittom-Swialto AL et al. *Isospora belli* and *Cryptosporidium* sp. from a patient not suspected of having acquired immunodeficiency syndrome. Diagn Microbiol Infect Dis 1987; 8. 197-199.

61. Hill DR, Nash TE. Intestinal flagellate and ciliate infections. In RLGuerrant DH Walker and PH Waller (ed), *Tropical infectious disease. Principles, pathogens & practice,* Churchill Livingstone, Philadelphia Pa. 1999; 1: 703-720.

62. Shadduck JA, Greeley E. Microsporidia and human infection. Clin Microbiol Rev 1989; 2: 158-165.

63. Smith PD, Quinn TC, Strober W et al. Gastrointestinal infections in AIDS. Ann. Intern Med 1992; 116: 63-77.

64. Clark DP. New insights into human cryptosporidiasis. Clin Microbiol Rev 1999; 12: 554-563.

65. Pol S, Romana CA, Richard S. *Microsporidia* infection in patients with human immunodeficiency virus and unexplained cholangitis. N Engl J Med 1993; 328: 95-99.

66. Didier E, Shadduck J, Didier Pet al. Studies on ocular microsporidia. J. Protozool 1991; 38: 635-638.

67. Lowder C, McMahon J, Meilser D et al. Microsporidial keratoconjunctivitis caused by *Septata intestinalis* in a

patient with acquired immunodeficiency syndrome. Am. J. Ophthalmol 1996; 121: 715-717.

68. Ryan NJ, Sutherland G, Coughlan K et al: A net trichrome-blue stain for detection of microsporidial species in urine, stool and nasopharyngeal specimens. J Clin Microbiol 1993; 31: 3264-3269.

69. DeGirolami PC, Ezratty CR, Desai G et al. Diagnosis of intestinal microsporidiosis by examination of stool and duodenal aspirate with Weber's modified trichrome and Uvitex 2B stains. J Clin Microbiol 1995; 33: 805-810.

70. Garcia LS, Shimizu RY, Bruckner DA. Detection of microsporidial spores in fecal specimens from patients diagnosed with cryptosporidiosis. J Clin Microbiol 1994; 32: 1739-1741.

71. Aldras AM, Orenstain JM, Kotler DP et al. Detection of microsporidia by indirect immunofluorescence antibodies test using policlonal and monoclonal antibodies. J Clin Microbiol 1994; 32: 608-612.

72. Kokoskin E, Gyorkos TW, Camus A et al. Modified technique for efficient detection of microsporidia. J Clin Microbiol 1994; 32: 1974-1975.

73. Franzen C, Muller A, Hegener P et al. Detection of microsporidia *(Enterocytozoon bieneuzi)* in intestinal biopsy specimens from human immunodeficiency virus-infected patients by PCR J Clin Microbiol 1995; 33: 2294-2296.

74. Wreghitt and P. Morgan. ELISA in the clinical microbiology laboratory, Wreghitt and P. Morgan Capner (eds) 1990; 262-284.

75. Markell EK, Udkow MP. *Blastocystis hominis* pathogen or fellow traveler ? Am J Trop Med Hyg 1986; 35: 1023-1026.

76. Nagler J, Brown M, Soave R. *Blastocystis hominis* in inflammatory bowel disease. J Clin Gasroenterol 1993; 6: 109-112.

77. Vannata JB, Adamson D, Mujllican K. *Blastocystis hominis* infection presenting as recurrent diarrhea. Ann Intern Med 1985; 102: 495-496.

78. Garcia LS, Bruckner DA, Clancy MN. Clinical relevance of *Blastocystis hominis*. Lancet 1984; 1: 1233-1234.

79. Gallagher PG, Venglarcik JS. *Blastocystis hominis* enteritis. Pediatric Infect Dis 1985; 4: 556-557.

80. MacPherson EW, MacQueen WM. Morphological diversity of *Blastocystis hominis* in sodium acetate-acetic acid-formalin-preserved stool samples stained with irron hematoxylin. J Clin Microbiol 1994; 32: 267-268.

81. Mandell GL, Douglas RG, Bennett JE. Infectious Diseases and their etiologic agents; Principles and practice of Infectious Diseases, Third Edition, Churchill Livingstone, New York, Edinburg, London, Melbourne, 1990; Chap 44: 21- 40.

82. Tanowitz H, Kircoff L, Simon D et al. Chagas' disease. Clin. Microbiol. Rev 1992; 5: 589-593.

83. Hagar JM, Rahimtoola SH. Chagas' disease in the United States. N Engl J Med 1991; 763-768.

84. Albesa I, Eraso A. Primary isolation of Trypanosoma cruzi by hemoculture: method of glucose concentration. Am. J. Trop. Med. Hyg 1983; 32: 963-967.

85. Avila HA, Pereira JB, Thiemann O et al. Detection of *Trypanosoma cruzi* in blood specimens of cronic chagasic patients by polymerase chain reaction amplification of kinetoplast minicircle DNA. Comparison with serology and xenodiagnosis. J Clin Microbiol 1993; 31: 2421-2426.

86. Garcia E, Ramirez LE, Menteon V, Sotelo J. Diagnosis of American trypanosomiasis (Chagas' disease) by the new complement fixation test. J Clin Microbiol 1995; 33: 1034-1035.

87. Matsumoto TK, Hoshino-Shimizu S, Nakamura PM, et al. High resolution of *Trypanosoma cruzi* amastigote antigen in serodiagnosis of different clinical forms of Chagas' disease. J Clin Microbiol 1993; 31: 1486-1492.

88. Gobsel LM, Tibbetts RS, Olson CL et al. Utility of recombinant flagellar calcium-binding protein for serodiagnosis of *Trypanosoma cruzi* infection. J Clin Microbiol 1995; 33: 2082-2085.

89. Bundy DA. Immunoepidemiology of intestinal helminthic infections. 1. The global burden of intestinal nematode disease. Trans R Soc Trop Med Hyg 1994; 88: 259-261.

90. Aswell A, Elkins M, Elkins DB. The distribution and abundance of *Enterobius vermicularis* in community, Parasitol 1987; 95, 339-354.

91. Cooper ES, Thyte-Alleng CA, Finzi-Smith JS, MacDonald TT. Intestinal nematode infection in children: the pathophysiological price paid. Parasitology 1992; 104 (suppl): S 91-103.

92. Tietze PE, Tietze PH. The rounworms. *Ascaris lumbricoides*. Primary Care 1991; 18: 23-41.

93. Stephenson LS. The contribution of Ascaris lumbricoides to malnutrition in children. Parasitol 1980; 81: 221-233.

94. Maddern GJ, Dennison AR, Blumgard LH. Fatal ascaris pancreatitis: an uncommon problem in the west. Gut 1992; 33: 402-403.

95. Krige JE, Lewis G, Bornmann PC. Reccurent pancreatitis caused by a calcified ascaris in the duct of Wirsung. Am J Gastroenterol 1987; 82: 256-257.

96. Hamaloglu E. Biliary ascariasis in fifteen patients. Int Surg 1992; 77: 77-79.

97. Grove DI. Tissue Nematodes. In Mandel GL, Douglas RG, Bennett JZ (eds). *Infectious diseases and their etiologic agents: Principles and Practice of Infectious Diseases*, Third Edition, New York, Churchill Livingstone, Edinburg, London, Melbourne, 1990; Chap 264: 2140-2145.

98. Leung JWC. Chung SCS. Endoscopic management of biliary ascariasis. Gastrointest Endosc 1988; 34: 318-320.

99. Cooper ES, Bundy DAP. Trichuris is not trivial. Parasitol Today 1988; 4: 301-306.

100. Siegmany IG, Kapila RA. Sindrome of hiperinfection with *Strongyloides stercoralis*, Rev. Infect. Diseases 1981; 3, 397-407.

101. Bhatt RD, Chappell MS, Smilow PC, Das KM. Recurrent massive upper gastrointestinal hemorrhage due to *Strongyloides stercoralis* infection. Am J Gastroenterol 1990; 85: 1034-1036.

102. Dees A, Batenburg PL, Umar HM et al. *Strongyloides stercoralis* associated with a bleeding gastric ulcer. Gut 1990; 31: 1414-1415.

103. Klein RA, Cleri DJ, Doshi V et al. Disseminated *Strongyloides stercoralis:* a fatal case eluding diagnosis. South Med J 1983; 76: 1438-1440.

104. Genta RM, Miles P, Fields K. Opportunistic *Strongyloides stercoralis* infection in lymphoma patients. Report of a case and review of the literature. Cancer 1989; 63: 1407-1411.

105. Harris RA Jr, Musher DM, Fainstein V et al. Disseminated strongyloidiasis: diagnostic made by sputum examination. JAMA 1980; 244: 65-68.

106. DeKaminsky RG. Evaluation of three methods for laboratory diagnosis of *Strongyloides stercoralis* infection. J Parasitol 1993; 79: 277-280.

107. Campbell WC. Trichinosis revisited – another look at mode of transmission. Parasitol Today 1988; 4: 83-86.

108. Clark PS, Brownsberger KM, Saslow AR et al. Bear meat trichinosis: epidemiologic, serologic, and clinical observations from two Alaskan outbreaks. Ann Intern Med 1991; 151: 1205-1214.

109. Wakelin D. *Trichinella spiralis*: immunity, ecology and evolution. J Parasitol 1993; 79: 488-494.

110. Mahonnop P, Setasuban P, Morakote N. Immunodiagnosis of human trichinellosis and identification of specific antigen for *Trichinella spiralis*. Int J Parasitol 1995; 25: 87-94.

111. Mahonnop P, Chaicumpa W, Setasuban P et al. Immunodiagnosis of human trichinellosis using excretory-secretory (ES) antigen. J Helmintol 1992; 66: 297-304.

112. Cross JH. Intestinal capillariasis. Clin Microbiol Rev 1992; 5: 120-129.

113. Mahmoud AAF. Trematodes (schistosomiasis) and other flukes. In Mandell GL, Douglas RG, Bennett JE (eds), *Principles and Practice of Infectious Diseases and their etiologic agents*. Third Edition, New York, Churchill Livingstone, 1990; Cap 265: 2145-2151.

114. Davis A. Recent advances in schistosomiasis. Q J Med 1986; 226: 95-110.

115. De Jonge N, Rabello ALT, Kruger FW et al. Levels of the schistosome circulating anodic and cathodic antigens in the serum diagnosis of schistosomiasis patients from Brazil. Trans R Soc Med Hyg 1991; 85: 756-759.

116. Van Etten L, Folmann CC, Eggelete TA. Rapid diagnosis of schistosomiasis by antigen detection in urine with a reagent strip. J Clin Microbiol 1994; 32: 2404-2406.

117. Da Silva AJ, Piuverzam MR, De Moura H et al. Rapide competitive enzyme-linked immunosorbent assay using a monoclonal antibody reacting with a 15-kilodaton tegumental antigen of *Schistosoma mansoni* for diagnosis of schistosomiasis. J Clin Microbiol 1993; 31: 2315-2319.

118. Jones TC. Cestodes. In Mandel GL, Douglas RG, Bennett JZ (eds), *Infectious Diseases and their etiologic agents*: *Principles and Practice of Infectious Diseases*, Third Edition, New York, Churchill Livingstone, Edinburg, London, Melbourne, 1990; Chap 265: 2145-2150.

119. Fan PC, Chung WC, Soh CT, Kosman ML. Eating habits of East Asian people and transmission of taeniasis. Acta Trop 1992; 50: 305-315.

120. Chapman A, Vallejo V, Mossie KG et al. Isolation and characterization of species-specific DNA probes from *Taenia solium* and *Taenia saginata* and their use in an egg detection assay. J Clin Microbiol 1995; 33: 1283-1288.

121. Brown WJ, Voge M. Cysticercosis: a modern day plaque. Seidel JS (ed), *Parasitic Infections*. Pediatr Clin North Am 1985; 32: 953-969.

122. Bansal R, Gupta A, Grewal S, Mohan K. Spontaneous extrusion of cysticercosis: a report of three cases. Indian J. Ophthalmol 1992; 40: 59-60.

123. Dixon HBF, Lipscomb FM. Cysticercosis: an analysis and follow-up of 450 cases. Med Res Council Spec Rep 1961; 299: 1-58.

124. Guillory S, Zinn K. Intravitreal *Cysticercus cellulose*: ultrasonographic and fluorescein-angiographic features. Bull N.Y. Acad Med 1980; 56: 655-661.

125. Larralde C, Laclette JP, Owen CS. Reliable serology of *Tenia solium cisticercosis* with antigens from cyst vesicular fluid: ELISA and hemagglutination test. Am J Trop Med Hyg 1986; 35: 965-973.

126. Pappaioanou M, Schwabe C, Sand D. An evolving pattern of human hydatid dissease transmission in the United States. Am. J. Trop. Med. Hyg 1977; 26: 732-742.

127. Gottstein B. Molecular and immunological diagnosis of echinococcosis. Clin Microbiol Rev 1992; 5: 248-261.

128. Verastegui M, Moro P, Gueverea A et al. Enzyme-linked immunoelectro-transfer blot test for diagnosis of human hydatic disease. J Clin Microbiol 1992; 30: 1557-1561.

129. Koneman EW, Alen SD, Janda WM, Schreckenberger, Winn WC. In *Color Atlas and Textbook of Diagnostic Microbiology*, 5th edition Lippincott - Raven Publishers (eds), 1997; Chap 21: 1146-1148.

MANIFESTĂRI DIGESTIVE ÎN SIDA

Victor Cristea

Virusul HIV al bolii SIDA (sindrom de imunodeficiență dobândită) a fost descoperit în 1983, aproape concomitent, de doi cercetători – în Franța de către Luc Montagnier de la Institutul Pasteur din Paris, iar 6 luni mai târziu la National Institute of Health din Bethesda, USA, de o echipă americană condusă de Robert Gallo. Denumit inițial LAV (virusul asociat limfadenopatiei), respectiv HTLV-III (virusul limfotropic T uman), este astăzi cunoscut sub denumirea de *„Human immunodeficiency virus"* sau prescurtat *HIV*. Există două tipuri diferite: HIV-1, care are o extensie mondială, fiind descris în cvasitotalitatea țărilor, și HIV-2 cu prevalență în țările din Cornul Africii (Coasta de Fildeș în particular) și cu tendință de extindere mai nou în India și Asia de Sud-Est.

Structura, genetica și ciclul virusurilor HIV

Virusurile HIV-1 și HIV-2 fac parte din subfamilia *Lentivirusuri*, familia *Retroviridae*, și au corespondenți și printre celelalte primate. Prin studii de biologie moleculară și tehnici de hibridizare a limfocitelor $CD4^+$ infectate, s-a putut descifra alcătuirea completă a virusului (tabelul I).

Chiar dacă nu se cunosc cu precizie toate funcțiile genelor care codifică HIV, cercetătorii sunt de acord că scăderea progresivă a subsetului de limfocite T helper (Th) $CD4^+$ duce la alterarea funcțională a întregului sistem imun, pornind de la ganglionii limfatici și ajungând până la celulele dendritice, macrofage și celulele NK, a căror funcție este profund alterată. La fel, apar perturbări ale capacității de reacție la nivelul unor mediatori solubili, cum sunt citokinele, interferonii, precum și ale moleculelor de adeziune celulară (1).

Tabelul I

Genele virusului HIV și proteinele (p) și glicoproteinele (gp) codificate de aceste gene

Gena	Antigenele codificate*	Rolul proteinelor codificate
gag	Specifice de grup p15, p18, p24	Proteine centrale ale nucleocapsidei
pol	Polimeraza p66	Enzime: revers-transcriptaza, proteaze, enzime de integrare și ribonucleaza
env	Anvelopa gp160, gp120, gp41	Glicoproteine transmembranare
tat	Transactivator	Reglarea pozitiă a transcrierii
rev	Reglator al expresiei virale	Permite transcrierea subunităților
vif	Factor de infectivitate virală	Promovează infectivitatea virusului liber
vpr	Proteina virală R	Activator transcripțional slab
vpu	Proteina virală V	Necesară pentru eliberarea virusului
nef	Factor reglator negativ	Ajută la replicarea virusului atât *in vitro* cât și *in vivo*

După intrarea virusului în organism (prin sânge, lichid seminal sau lichidele biologice provenite de la o altă persoană infectată), acesta va parcurge o serie de etape esențiale pentru ciclul său biologic.

Virusul se fixează pe receptorul celular, reprezentat de molecula CD4, prin intermediul unei glicoproteine (gp) din anvelopa virală gp120. Pentru infecția cu HIV a celulei este însă absolut necesară, pe lângă gp120, și o altă glicoproteină din anvelopă – gp41 (tabelul I).

Datorită legării de mare afinitate a gp120 cu CD4, se produce fuziunea între membrana citoplasmatică și anvelopa virală, urmată de penetrarea nucleocapsidei virale în celula gazdă.

Complexul format de cele două glicoproteine ale anvelopei virale, gp 120 și gp 41, asociate necovalent, este esențial pentru pătrunderea virusului în celulă. Prima se leagă cu mare afinitate de molecula CD4, prezentă abundent pe suprafața limfocitelor T helper/inductoare (Th) și exprimată, dar în cantitate mult mai mică, de monocite, macrofagele tisulare și chiar de către alte celule (eozinofile, megakariocite, astrocite, epiteliu renal etc.). Componenta gp 41 mediază fuziunea anvelopei virale cu membrana celulară și intrarea virusului în celulă, proces dependent de prezența unor coreceptori pe membrana celulei țintă (membrii familiei de receptori pentru chemokine CKR1, fusina sau LESTR, un receptor implicat în realizarea fuziunii dintre celule și formarea sincițiilor). Rarele persoane care secretă cantități mari de chemokine (RANTES[2], MIP-1α și MIP-1β[3]) sunt relativ rezistente la infecția cu HIV, datorită prezenței unei reacții de competiție a acestor chemokine cu HIV pentru receptorii CC-CKR5 (receptor al chemokinelor din subfamilia β: RANTES, MIP-1α și MIP-1β). În plus, existența unui număr mare de receptori pentru chemokine explică infectarea virală a monocitelor/macrofagelor, în pofida numărului mic de molecule CD4. Deoarece virusul nu are efect citopat asupra acestora, macrofagele devin un adevărat rezervor de virus în țesuturile bolnavilor, inclusiv din creier și plămâni.

Odată internalizat, enzimele din nucleocapsida virusului devin active și inițiază ciclul de replicare virală. ARN viral este transcris de către o transcriptază inversă (revers-transcriptaza) și se formează inițial un hibrid ARN-ADN și ulterior, grație acțiunii ADN-polimerazei, un ADN dublu catenar care se va circulariza și va pătrunde în nucleu.

Urmează integrarea ADN-lui viral în genomul celulei gazdă sub formă de *provirus HIV*, eveniment realizat de către o enzimă, o integrază virală. Provirusul poate rămâne latent, inactiv transcripțional, mai multe luni sau ani, timp în care nu se produc noi virusuri, sau se produc doar foarte puțini virioni ori proteine virale, și care corespunde condiției de *infecție latentă*.

Inițierea transcrierii genelor virale în limfocitele T este legată de activarea fiziologică a acestor celule. De exemplu, legarea specifică de un antigen sau nespecifică de lectine sau anumiți mediatori (limfotoxină, TNF[4]) provoacă inițierea transcrierii genelor virale.

În cazul monocitelor sau al macrofagelor, exprimarea genelor virale și replicarea virusului sunt stimulate de citokine (IL-1, IL-3, IL-6[5], limfotoxină, TNF, IFN-γ[6], GM-CSF[7]). Importanța acestui fapt este dublă. Pe de o parte, activarea fiziologică a acestor celule transformă o infecție latentă în una manifestă, în care sunt produse particule virale. Pe de altă parte, infecțiile multiple ale bolnavilor de SIDA au ca efect producerea unor cantități mari de TNF, care la rândul său stimulează producerea unor noi particule virale de HIV, ce vor infecta noi celule.

Exprimarea genelor virale include două etape: precoce și târzie. Primele gene exprimate sunt cele reglatoare *(rev, tat* și *nef)*, care promovează replicarea virală în limfocitele T activate *(rev* și *tat)*. Ulterior sunt transcrise genele structurale *(gag, env, pol)* ale nucleocapsidei și anvelopei, împreună cu cele ale revers-transcriptazei și integrazei. După transcrierea lor în ARN se realizează traducerea în citoplasmă a proteinelor virale.

Într-o etapă ulterioară are loc încheierea asamblării diverșilor constituenți virali. Inițial, întregul ARN viral este împachetat în complexul nucleoproteic ce include proteinele codificate de *gag* și enzima codată de *pol*. Apoi acest ansamblu este inclus în anvelopa virală.

În final se produce eliberarea din celula infectată (fosta celulă gazdă) prin înmugurire, după care virionul matur, pentru a supraviețui, trebuie să găsească un alt limfocit $CD4^+$ pentru autoreplicare.

Imunopatologia infecției cu HIV

Infecția cu HIV are ca rezultat final scăderea dramatică nu doar a imunității specifice (adaptive), ci și a imunității nespecifice (înnăscute).

[1] CKR = *Chemokine Receptors*
[2] RANTES = *Regulated upon Activation Normal T Expressed and presumably Secreted*
[3] MIP-1α,β = *Monocytes Inflammatory Protein-1*
[4] TNF = *Tumor Necrosis Factor*

Imunodepresia este în prezent atribuită pe de o parte depleției limfocitelor Th $CD4^+$, având drept rezultat apariția infecțiilor și tumorilor, iar pe de altă parte unor anomalii funcționale ale sistemului imun, independente de scăderea numărului de celule CD4.

În mod normal, în sângele periferic numărul absolut al limfocitelor T $CD4^+$ este aproximativ 1000-1200 celule/mmc. În cursul progresiei bolii acestea scad până la 100 sau chiar sub 100/mmc, în SIDA pe deplin instalată. Această scădere se produce într-un interval de timp variabil, de la câteva luni până la peste 10 ani, în funcție de reactivitatea individului infectat. Este bine cunoscut faptul că celulele Th reprezintă subpopulația limfocitară cu rol esențial în edificarea răspunsului imun celular și umoral la diferitele microorganisme și, din acest motiv, pacienții cu SIDA sunt extrem de susceptibili la infecții. Majoritatea infecțiilor oportuniste și a neoplaziilor apare atunci când numărul absolut de celule $CD4^+$ din sânge este mai mic de 200/mmc.

Cauza scăderii acestui subset de limfocite T este consecința directă și indirectă a infecției cu HIV – a efectelor citopatice directe și efectelor indirecte (tabelul II).

Efectele citopatice directe se datorează mai multor cauze. Pe de o parte, producerea și eliberarea virionilor prin înmugurire crește permeabilitatea membranei celulare, ducând la moarte prin liza osmotică, iar pe de altă parte, prin formarea sincițiilor, a unor celule gigante multinucleate, datorită fuziunii membranelor celulelor T, se produce nu doar moartea celulelor infectate viral, ci și a celor neinfectate, care au fuzionat însă cu celulele infectate. În plus, însăși producerea de virioni, care interferează cu sinteza proteinelor proprii ale celulei, are ca efect final moartea acesteia.

Deteriorările funcționale ale sistemului imun sunt însă mai subtile și apar înainte de scăderea semnificativă a celulelor $CD4^+$. Ele se manifestă prin:

- scăderea răspunsurilor imune la antigenele de rapel, ale limfocitelor T cu memorie;
- răspunsuri slabe ale limfocitelor T citotoxice ($CD8^+$) în cazul altor infecții virale;
- scăderea răspunsurilor umorale la antigene (neoantigene), *cu toate că nivelul imunoglobulinelor serice poate fi crescut.*

Mecanismele prin care apar aceste disfuncții nu sunt complet elucidate. Se incriminează o serie de cauze:

- blocarea interacțiunii dintre limfocitele T helper și celulele care prezintă antigen (APC);
- scăderea subsetului limfocitar Th1 – care induce și amplifică reacțiile efectoare celulare (prin secreția de IL-2, IFN-γ), concomitent cu:
- diferențierea preferențială înspre subsetul limfocitar Th2; drept urmare, crește producția de anticorpi, ceea ce face să se mărească susceptibilitatea organismului la infecțiile cu microorganisme intracelulare;
- afectarea funcției macrofagelor și a celulelor dendritice etc.

Răspunsul imun la infecția cu HIV

La bolnavii infectați cu HIV s-a constatat prezența unor răspunsuri imune, mediate atât celular, cât și umoral, generate pentru îndepărtarea virusului, similar cu cele din alte infecții virale.

Tabelul II

Mecanismele de producere a imunodepresiei în SIDA

Mecanism	Efect patologic
– Liza limfocitelor T $CD4^+$, datorată înmuguririi virionilor și inserării glicoproteinelor env – Formarea sincițiilor celulare prin interacțiunea gp120-CD4 și gp41 – Interferența cu sinteza proteinelor celulei – Efectele toxice celulare ale gp120	Scăderea numărului de limfocite T $CD4^+$ prin mecanisme directe
– Liza celulelor infectate viral de către celulele T citotoxice ($CD8^+$) și prin citotoxicitate celulară dependentă de anticorpi (ADCC) – Inhibiția maturării timice a limfocitelor T – Apoptoza produsă de către legarea încrucișată a moleculelor CD4 de către gp120	Scăderea numărului de limfocite T $CD4^+$ prin mecanisme indirecte
– Blocarea interacțiunii celulelor Th cu cele care prezintă antigen - APC (CD4 cu MHC de clasa II) – Deteriorarea funcțională a celulelor NK și macrofagelor – Distrugerea arhitecturii ganglionilor limfatici și splinei, a rețelei de celule dendritice foliculare – Diminuarea selectivă a limfocitelor T cu memorie și comutarea diferențierii spre subsetul Th2	Deteriorarea funcțională a sistemului imun

Din nefericire, anticorpii nu numai că nu pot eradica infecția, ci au chiar un efect de potențare a acesteia prin stimularea endocitozei (mediate prin receptori Fc) particulelor virale acoperite de anticorpi.

Rolul răspunsului imun celular nu este complet elucidat încă. La persoanele infectate cu HIV au fost constatate limfocite T citotoxice (Tc), ce recunosc proteinele virale env, gag și pol. Se pare că, în stadiile inițiale ale infecției, acestea au rol în eliminarea majorității particulelor virale. În plus, intervin și celulele NK (spontan ucigașe), care distrug și ele celulele infectate viral. Se pare că în fazele inițiale apar răspunsuri ale limfocitelor Th ($CD4^+$) la peptidele derivate din virus, care promovează răspunsurile imune umorale și pe cele ale limfocitelor Tc. Ulterior însă, datorită faptului că aceste celule sunt distruse de către HIV, răspunsurile imune sunt compromise și ineficiente în eradicarea infecției. La toate acestea se adaugă marea variabilitate antigenică a virusului (generată de erorile de transcriere), care face ca acesta să poată să se sustragă reacțiilor imune ale persoanei infectate, pe de o parte, și să contribuie la dezvoltarea rezistenței la terapie, pe de altă parte.

Apariția răspunsului imun umoral, deci al anticorpilor anti-HIV – denumită seroconversie – are mare importanță în diagnosticul infecției, dar, din păcate, aceștia sunt ineficienți în protecția antivirală. Primii anticorpi care se dezvoltă sunt cei antianvelopă virală, anti-gp120 și anti-gp41 (datorită imunogenității ridicate a acestor glicoproteine) și sunt prezenți la marea majoritate a bolnavilor. Anticorpii anti-p24 sunt de asemenea frecvenți, motiv pentru care au importanță în diagnosticul infecției, ca și cei împotriva produselor genelor *gag* și *pol*. Așa cum am menționat, nici unul dintre aceștia nu neutralizează virusul, dar contribuie la selecția particulelor virale cu cea mai mare variabilitate genetică. Există titruri foarte mici de anticorpi neutralizanți (în special anti-gp120) care se pare că sunt implicați în reacția de citotoxicitate celulară mediată de anticorpi (ADCC). Seroconversia este o dovadă evidentă a prezenței unui răspuns imun față de HIV și este responsabilă pentru reducerea drastică, aproape până la dispariție, a virionilor din sângele periferic.

Evoluția bolii este influențată de cofactori, care accelerează infecția cu HIV:

- activarea limfocitelor T prin infecții, graviditate sau la nou-născuți și copii (până la 50% dintre copiii infectați în perioada perinatală fac SIDA în decurs de 2 ani);
- supresia limfocitelor T datorată malnutriției, medicamentelor imunosupresoare și infecțiilor cu microorganisme imunosupresoare (de ex. cu virusul citomegalic CMV).

În cursul evoluției bolii au fost semnalate modificări ale parametrilor imuni.

- Scăderea progresivă și continuă a numărului de limfocite Th, CD4 pozitive și inversarea raportului CD4:CD8, datorită scăderii subpopulației $CD4^+$ și menținerii nealterate sau chiar creșterii subsetului $CD8^+$ (normal 1,71 celule $CD4^+$/1 $CD8^+$ -2 $CD4^+$/1 $CD8^+$).
- Dezechilibrul între subtipurile limfocitare Th în sensul scăderii numerice și funcționale a Th1 (care produc IL-2, IFN-γ), inductoare ale răspunsul imun mediat celular, și tendința de predominare a Th2 implicate în răspunsul umoral (producătoare de IL-4,5, 6,10).
- Hipergamaglobulinemie policlonală la debutul bolii, din cauza activării limfocitelor B, și dezvoltarea autoanticorpilor (antilimfocitari, antitrombocitari, antitireoglobuline antineutrofile etc.). În schimb, răspunsul umoral la antigenele noi este diminuat.
- Scăderea anticorpilor neutralizanți.
- Instalarea unui deficit funcțional al LT $CD8^+$ cu scăderea capacității citotoxice față de celula infectată viral sau bacterian (prin lipsa cooperării cu limfocitele Th1).
- Scăderea funcției sistemului monocit/macrofag, al cărui chemotactism este mult diminuat, ca de altfel și a altor funcții, cum sunt: puterea de opsonizare, fagocitare, de prezentare a antigenelor, secreția de citokine.
- Pe lângă rolul lor de rezervor viral, celulele dendritice (DC) prezintă o scădere a capacităților funcționale.
- Scăderea efectului bactericid al complementului.
- Reducerea capacității litice a complexului anticorp + complement față de microorganisme.
- Citotoxicitatea redusă a celulelor NK.
- Scăderea producției de IL-1 și IL-2.
- Diminuarea producerii și activității IFN-γ.
- Lipsa de exprimare și activare a moleculelor de adeziune celulară.

Simpla enumerare a modificărilor în conformația morfologică și funcțională a parametrilor imuni dă cititorului imaginea deficitului imun care se instalează în boala SIDA. Chiar dacă un anume pacient nu are timpul biologic pentru a parcurge toate modificările enunțate mai sus – din cauza infecțiilor cu oportuniști, a neoplaziilor și

mai rar a unor complicații autoimune, ele se constituie într-un tablou de ansamblu al profundului impas imunologic care se instalează. În prezent, studii de biologie moleculară, care utilizează tehnici de înaltă performanță și rezoluție, au ajuns să stabilească relații de cauzalitate între scăderea și/sau modificarea unor mediatori imuni și moartea celulară programată (apoptoza celulară) din boala SIDA.

Epidemiologie

Cel puțin până în prezent, deși studii epidemiologice au fost efectuate încă de acum 20 de ani, se acceptă că nu există posibilitatea transmiterii bolii prin atingere directă întâmplătoare între două persoane și nici prin intermediul instrumentarului medical (în cazul de față endoscoape). În consens cu normele de protecție stabilite pe plan internațional, personalul medical ce își desfășoară activitatea în secțiile cu bolnavi infectați cu HIV sau care au boala SIDA beneficiază de echipament de protecție, iar instrumentele medicale sunt dezinfectate și/sau sterilizate conform standardelor internaționale.

Manifestări clinice

Cursul tipic al unei infecții cu HIV are un aspect inițial necaracteristic. Primele 2-6 săptămâni după infecție fie sunt asimptomatice, fie prezintă o simptomatologie nespecifică, similară gripei sau unei banale „răceli"; această fază a fost denumită *sindromul HIV acut*, manifestat prin: febră, cefalee, dureri de gât cu faringită, limfadenopatie generalizată și rash. În sângele periferic există o viremie abundentă, acompaniată de scăderea marcată a celulelor T $CD4^+$ circulante și de activarea limfocitelor T $CD8^+$, care distrug celulele infectate. Viremia acută este urmată de producerea de anticorpi sau *seroconversie*. După faza inițială, urmează *faza clinic latentă*, care poate dura de la luni de zile, până la 10 ani. În această perioadă particulele virale extracelulare sunt puține sau chiar inexistente, boala progresând însă în țesuturile limfoide periferice, care pot să dezvolte o adenopatie generalizată, dar organismul gazdă rămâne imunologic competent.

Unii bolnavi prezintă anumite simptome clinice denumite *ARC (AIDS-related complex)*, care cuprind: febră persistentă, diaree, pierdere în greutate, transpirații nocturne, adenopatie generalizată, inflamații cutanate.

Doar *faza tardivă, terminală*, simptomatică este de fapt *SIDA*, în literatura engleză *AIDS (acquired immunodeficiency syndrom)*. Ea apare după mai mult timp, uneori după 10 ani, atunci când numărul de celule $CD4^+$ scade sub 400/mmc. Dacă acestea scad sub 200 celule/mmc bolnavii prezintă infecții oportuniste, neoplazii maligne, caşexie și degenerare a sistemului nervos central (encefalopatia din SIDA).

Apariția diferitelor tipuri de neoplasme maligne este frecventă și se datorează scăderii supravegherii imune față de infecțiile cu virusuri oncogene. Sarcomul Kaposi, care apare la aproximativ 30% dintre bolnavii cu SIDA, are o evoluție diferită de formele obișnuite, fiind mult mai agresiv și prezentând diseminări rapide în piele, mucoase, ganglioni limfatici și viscere. Recent s-a constatat că tumoarea se datorează unui nou herpesvirus uman (denumit HHV8 sau *Kaposi's sarcoma herpesvirus)*. Reactivarea unor virusuri, precum și producerea aberantă de citokine, stă și la baza altor malignități (limfoame non-Hodgkin, limfom Burkitt – virusul Epstein-Barr – iar în cancerele de col uterin – virusurile papiloma oncogene) (3).

Virusurile HIV nu produc o boală anume. Pe de altă parte, se poate spune că nu există sindroame importante în patologie în care să se excludă aprioric o infecție cu HIV.

Din punct de vedere al frecvenței și importanței, manifestările digestive din SIDA ocupă primul loc. Și la nivelul tractului digestiv, scăderea celulelor $CD4^+$ facilitează instalarea infecțiilor oportuniste, dar și pe cea a proliferărilor maligne, având o gamă largă de expresii clinice, care cuprind severitatea complicațiilor, perioada de timp a evoluției – exprimată în luni sau ani de supraviețuire – receptivitatea sau, dimpotrivă, rezistența la tratament, asocierea cu manifestări la nivelul altor aparate sau sisteme.

Indiferent de agentul etiologic evidențiat, se poate vorbi despre o triadă de simptome caracteristice, care pot și trebuie să atragă atenția medicului, și care este alcătuită din:

- diaree cronică cu scaune neformate, frecvente, însumând mai mult de 300 ml/zi și care se mențin cel puțin 28-30 de zile în lipsa unui tratament specific;
- disfagie, asociată sau nu cu dureri localizate și la nivelul sfincterului Oddi, uneori retrosternale sau iradiate periombilical;
- icter colestatic care se instalează lent, progresiv, însoțit frecvent și de modificarea nivelului seric al transaminazelor și al enzimelor de colestază.

Frecvent, pot să apară și fenomene de malabsorbție (pentru lipide, vitamina B_{12}, D-xiloză).

Dintre *examinările diagnostice*, endoscopia digestivă (superioară sau inferioară) este de primă

importanță pentru că este singura în măsură să deceleze existența sarcomului Kaposi cu localizare esogastrică, a candidiozei esofagiene, a colitei ulceroase. Examenul microscopic efectuat prin biopsie ghidată – acolo unde se impune – poate argumenta diagnosticul atunci când apar semne ale proliferărilor sarcomatoase Kaposi, leziuni de ulcer sau de colită necrozantă, ulceroasă sau pseudomembranoasă. Uneori apar leziuni considerate minore, cum sunt: candidioza esofagiană, duodenita eritematoasă etc. În cele ce urmează, expunem pe scurt principalele manifestări care apar, în funcție de segmentul digestiv luat în discuție.

Esofagul

Simptomatologia esofagiană din HIV este diferită de cea întâlnită în practica gastroenterologică curentă. Cel mai frecvent apar: *durerea, sialoreea* – în special la ingestia de alimente solide sau lichide fierbinți și, la două treimi din subiecți, *disfagia.* Scăderea în greutate nu este obligatorie, cel puțin la începutul bolii, atunci când rata infecțiilor este scăzută (4,6).

Esofagita

Odată cu progresia bolii, apar și complicațiile infecțioase și, dintre acestea, în primul rând *candidioza* (tabelul III). De obicei, candidioza apare sub forma unor plaje dispersate pe mai multe zone ale esofagului, net delimitate de zone de țesut aparent indemn. Alteori, apar mase confluente întinse pe toată lungimea esofagului. Cu toate acestea, septicemia cu *Candida* este rară la bolnavii de SIDA, comparativ cu cea care apare la organismele cu neoplazii, imunocompromise după radio- sau chimioterapie. Explicația rezidă în păstrarea la parametri cvasinormali a efectorilor imunității umorale, în primul rând ai anticorpilor din clasa IgG (anticorpi care în septicemiile cu *Candida* scad până la dispariție) (5).

O altă complicație este esofagita *virală.* Cel mai adesea virusul citomegalic (CMV – *Cytomegalic virus)* este responsabil pentru apariția esofagitei, dar și a unor leziuni ulcerative, neuniforme sub aspectul numărului sau mărimii lor (de la câțiva milimetri, până la 1-2 cm sau chiar mai mari). Leziunile pot fi unice sau multiple, diseminate pe tot traiectul esofagului, superficiale sau profunde. Endoscopiștii descriu o aglomerare a acestor leziuni la nivelul joncțiunii treimii superioare cu cele două treimi inferioare ale esofagului, fără ca, până în prezent, să existe o explicație argumentată histologic a acestei situații.

Al doilea virus, ca frecvență, întâlnit în inflamațiile și leziunile ulcerative ale esofagului, este virusul *Herpes simplex* (HSV). În asemenea situații, infecția cu virusul *Herpes simplex* a esofagului este însoțită de herpesul faringian sau cel perioral. Este greu de spus dacă localizarea esofagiană este anterioară, concomitentă sau survine ulterior, prin contaminare din leziunile orofaringiene. Pentru fiecare dintre cele trei ipoteze există numeroase studii care încearcă o clasificare a momentului inițial. Spre deosebire de ulcerațiile produse de CMV, al căror aspect endoscopic este liniar, cele în care este implicat virusul *Herpes simplex* sunt aproximativ rotunde sau ovoide, cu margini neregulate și sângerează foarte ușor la atingerea cu fibroscopul.

Suprainfecțiile bacteriene

Sunt descrise mult mai rar, comparativ cu cele micotice sau virale. De aceea, ca zonă de tranzit a bolului alimentar, trebuie tratată cu o atenție particulară apariția la acest nivel, pe frotiu după prelevarea de eșantioane, a unor aglomerări de coci Gram-pozitivi sau a diferitelor specii de bacterii Gram-negative care, de regulă, nu au o legătură de cauzalitate directă cu suferința esofagiană din boala SIDA. Singurele specii bacteriene evidențiate constant în biopsiile faringiene sunt cele aparținând bacililor acidoalcoolorezistenți – de tipul *Mycobacterium avium* – care sunt prezente și în alte localizări digestive ale infecției cu HIV.

Descoperirea bacililor acidoalcoolorezistenți este întâmplătoare – cu ocazia biopsiilor esofagiene – și, până în prezent, nu există o legătură directă cu durerea, disfagia sau sialoreea.

Sarcomul Kaposi

Este o entitate rar întâlnită în practica curentă, dar devine o manifestare tot mai frecvent semnalată în boala SIDA. Apare pe oricare dintre porțiunile esofagiene, iar incidența raportată până în prezent depinde de țara sau continentul în care s-au făcut studiile. Aceasta explică în mare măsură și discrepanța existentă între țări ca USA, Canada, Anglia pe de o parte, unde studiile epidemiologice au arătat o incidență de 5-8% dintre cazuri, și

Tabelul III

Inflamația esofagiană în boala SIDA

	Idiopatică	Secundară infecției cu:
Inflamația (esofagita) singură sau complicată	La endoscopia cu biopsie nu s-au evidențiat microorganisme sau celule neoplazice	• Virusuri: *CMV, Herpes simplex* • Bacterii: *Mycobacterium avium intracellulare* • Ciuperci: *Candida* • Neoplasme: sarcom Kaposi

altele ca Burundi, Uganda, Coasta de Fildeș, unde sarcomul Kaposi esofagian este o raritate (6,7,8).

Debutul afecțiunii este însoțit de disfagie (80%) sau oddinofagie (60%). Durata acestor acuze variază de la 3 zile până la 6 luni și uneori precedă diagnosticul de SIDA (8).

Există și cazuri de esofagită în care nu s-a putut evidenția vreun agent etiologic. Se vorbește în astfel de situații despre *esofagita idiopatică.* Biopsia esofagiană evidențiază un infiltrat inflamator cu histiocite, plasmocite și/sau limfocite, din care lipsesc incluziile endoteliale caracteristice CMV, bacilii acidoalcoolorezistenți, *Candida* sau efectul citopat produs de virusul *Herpes simplex* (7).

În stadiile mai avansate, inflamația este completată și de ulcerații esofagiene idiopatice. Frecvent, acestea atrag atenția datorită odinofagiei și durerilor toracice retrosternale. Endoscopia evidențiază leziuni ulcerative de mărimi variabile, în general superficiale, care răspund favorabil la terapia cu corticosteroizi, bicarbonat de sodiu și misoprostol disolvat în lidocaină (200 μg misoprostol în 15 ml lidocaină 2%, care se administrează oral timp de 4 săptămâni). Ameliorarea apare după 2-3 zile, iar dispariția completă a zonelor ulcerative și a inflamației apare în maximum 15 zile (tabelul IV) (2,6,9).

Odinofagia și tulburările de deglutiție datorate ulcerațiilor esofagiene răspund favorabil și în cazul tratamentului cu talidomidă (200 ng/zi) timp de 14-21 de zile.

Dacă esofagita este de natură infecțioasă, schemele de tratament – numeroase de altfel – încearcă stăpânirea sau eradicarea agentului etiologic. De exemplu, în cazul decelării CMV sau a virusului *Herpes simplex* se utilizează antivirale – Ganciclovir, Acyclovir asociat cu administrarea orală de steroizi (tabelul V).

Dacă s-a evidențiat *Candida,* atunci se administrează flucomazol; 56-60% dintre subiecți răspund favorabil prin dispariția candidiozei după 1-2 săptămâni; asocierea cu Amphotericin B sporește șansele de reușită terapeutică.

Uneori, în urma acestor tratamente pot apărea și efecte adverse, cum sunt: erupții cutanate, somnolență, neuropatie senzorială periferică, agranulocitoză. Efectele dispar după întreruperea tratamentului, mai puțin cele legate de depresia medulară, care se poate menține timp îndelungat și uneori necesită transplansplant medular, dar și terapie de corectare (7,9).

Problema rămasă controversată este cea a terapiei sindromului Kaposi. Administrarea locală de interferon alfa nu a dus, până în prezent, la rezultate încurajatoare (3).

Stomacul și intestinul

Studiile epidemiologice apreciază că 50-93% dintre pacienții cu SIDA prezintă în timpul evoluției lor manifestări gastrointestinale. Cel mai frecvent simptom incriminat este diareea persistentă, asociată de durere și de scădere în greutate. Anamnestic, bolnavii descriu frecvent transpirații inexplicabile, dispnee și un pronunțat sindrom astenodinamic, acesta fiind de regulă motivul pentru care se și prezintă la medic.

O frecvență mai rară la debut au durerile abdominale și icterul, care, dacă apar izolate, pun reale probleme de diagnostic diferențial chiar și celui mai avizat specialist (1,2).

Ca regulă generală, când se realizează o cuantificare a manifestărilor gastrointestinale în SIDA este bine să se țină cont de următoarele reguli, adoptate prin consens cu ocazia ultimelor Conferințe Mondiale cu privire la boala SIDA:

- Singure, semnele clinice și/sau simptomele sugerează rar etiologia infecției cu HIV și de aceea, este necesară, chiar obligatorie, efectuarea unor investigații complementare,

Tabelul IV

Terapia complicațiilor neinfecțioase

Complicația neinfecțioasă	Tratament
Inflamații și ulcerații idiopatice	Corticoizi orali, bicarbonat de sodiu, misoprostol dizolvat în lidocaină
Odinofagia, tulburări de deglutiție	Talidomidă

Tabelul V

Tratamentul complicațiilor infecțioase

	Agentul etiologic	Posibilă schemă de tratament
Inflamații (ulcerații esofagiene)	*Candida albicans*	Fluconazol ± Amphotericina B
	CMV, v. *Herpes simplex*	Ganciclovir, Acyclovir, Foscarnet ± Prednison
	Sarcom Kaposi	Interferon alfa local, prin badijonare, sau intratumoral
	Mycobacterium avium intracellulare	Tuberculostatice ± imunomodulatoare

pentru identificarea agenților infecțioși sau, acolo unde este cazul, a tumorilor maligne asociate cu SIDA.

- Precizarea corectă și în timpul cel mai scurt a agentului infecțios, cu scopul de a se iniția terapia specifică adecvată. De aceea, se impune diferențierea patogenilor reali de cei cu rol secundar sau de microbiocenoza care populează în mod normal tractul digestiv.
- Utilizarea preferențială în diagnostic a metodelor de explorare noninvazive care să limiteze riscul unor suprainfecții cu consecințe grave, mai ales în cazul gazdelor imunocompromise în care elementul cheie de apărare, și anume limfocitul $CD4^+$, are tendința să scadă până la dispariție.

Simpla enumerare a acestor „postulate" oferă o imagine de ansamblu asupra multiplelor probleme ce apar odată cu parcurgerea etapelor de diagnostic în boala SIDA și care se datorează, de fapt, limfocitului T helper/inductor (CD4) gazda de replicare a virusului HIV. Tot ceea ce se întâmplă mai departe în organism, indiferent de teritoriul de manifestare a bolii, se poate considera ca fiind un epifenomen al scăderii, până la dispariție, a acestui subset limfocitar – de la infecțiile oportuniste la neoplazii (10,11).

Diareea

Este simptomul digestiv cel mai frecvent întâlnit (peste 92% dintre cazuri) și apare de regulă precoce, fiind precedat sau însoțit de subfebrilitate, în absența unei cauze aparente. O variantă întâlnită doar în Africa Centrală este *slim disease* – diaree prelungită produsă de obicei de ciuperca *Coccidoidis immitis*. Tot la subiecții africani s-a evidențiat prin coprocultură *Mycobacterium tuberculosis* (12).

Situația se prezintă diferit în India, unde frecvența de izolare a patogenilor este următoarea: incidența cea mai ridicată o are CMV (13-27%), urmată de paraziți (18%), fungi (16%) și *Mycobacterium tuberculosis* (14%) (13).

Diareea se instalează de cele mai multe ori insidios, fiind remarcată mai repede de bolnav dacă este însoțită de dureri abdominale, anorexie sau vărsături alimentare. Scaunele sunt neformate, uneori apoase, în cantitate de peste 3-400 ml/zi.

Așa cum s-a amintit anterior, factorii cel mai frecvent implicați în apariția și persistența diareei sunt cei infecțioși, și anume: protozoare, bacterii, virusuri și fungi (tabelul VI). Acestora li se adaugă, în rare cazuri, neoplasmele digestive, precum și forma idiopatică ce conturează enteropatia SIDA (1,2).

Factorii infecțioși sunt frecvent implicați în apariția și persistența manifestărilor diareice. Până în prezent, se cunosc trei modalități diferite de expresie clinică a acestora. Unii, de exemplu *Mycobacterium avium intracellulare,* au putut fi izolați doar în cazul bolnavilor cu SIDA. S-a constatat că alții, precum *Cryptosporidium,* produc boli diareice autolimitate, care apar numai la subiecți aflați în tratament cu imunosupresoare. În fine, *Shigella* produce manifestări clinice (dureri abdominale, febră, scaune diareice cu sânge parțial digerat) asemănătoare cu cele pe care le prezintă orice subiect infectat din populația generală.

Protozoare

Reprezintă agenții patogeni identificați cu cea mai mare frecvență în boala SIDA și, dintre aceștia, pe primul loc se situează *Cryptosporidium.*

Cryptosporidium, ca și cauză a diareei, are o frecvență de 35-50% și precedă cu săptămâni sau chiar luni de zile diagnosticul de confirmare a bolii. Parazitul a fost descris încă în primele decenii ale secolului XX. Cu toate acestea, la om a fost evidențiat doar în 1976 și a rămas o raritate, dacă nu chiar o curiozitate, până la apariția bolii SIDA (14).

Calea de transmitere obișnuită este cea fecal-orală sau uneori prin intermediul animalului de casă. Există studii care au demonstrat că protozoarul se poate găsi și în apa de la robinet – accidental – ceea ce oricum obligă persoanele cu deficit imun să folosească pentru băut sau spălat doar apa fiartă.

Patogeneza bolii este incertă, iar debutul este o diaree apoasă cu pierderi însemnate de lichide, 1-3 litri/24 de ore, în cazuri extreme fiind descrise și pierderi de peste 10 litri/24 de ore (a fost chiar raportat un caz cu 17 litri de lichid pierdut în decurs de 24 ore). Această diaree, impresionantă prin volumul și consecințele ei, are drept rezultat scăderea marcată în greutate și malnutriția, datorată în principal malabsorbției grăsimilor și carbohidraților. Ea se asociază frecvent cu dureri epigastrice sau abdominale cu caracter de crampă. Localizarea predilectă a parazitului este în intestinul subțire și mai rar în apendice, mucoasa rectală, stomac sau arborele biliar – unde poate produce colecistită acută. Durerile abdominale sunt rare, dar când apar sunt un semn asociat colangitei sclerozante. *Cryptosporidium* se evidențiază din materiile fecale, după concentrare prin metoda flotației și colorare Ziehl-Nilsen. În terapie, cu rezultate bune se utilizează azi macrolidele – în special spiromycina. Trebuie menționat însă că, până în prezent, nici o antibioterapie nu a eradicat cu siguranță parazitul (2,4).

Isospora belli produce diaree autolimitată care survine de regulă la gazdele imunocompromise. Caracterul apos este similar celui produs de *Cryptosporidium*. Parazitul a fost izolat în special în Africa, incidența lui în Europa fiind foarte mică (1-2%).

Microsporidia – actualmente se cunosc peste 500 de specii. Localizarea predilectă este în intestinul subțire unde oocistul se prinde de celulele epiteliale. Cea mai recentă achiziție – *Encephalitojoon intestinalis* (forma septată) – produce diaree și un sindrom caşectic (14).

Tabelul VI

Factorii etiologici din diareea asociată bolii SIDA

Natura agentului	Manifestări clinice
Paraziți:	
Cryptosporidium	Diaree acută spontan regresivă
Isospora belli	Diaree profuză, sindrom de malabsorbție
Microsporidium	
Giardia lamblia	Greață, gust amar, balonări postprandiale, malabsorbție
Entamoeba hystolitica	Febră, insuficiență hepatorenală
Trichiuris	Tenesme, dureri abdominale nesistematizate
Ascaris lumbricoides	Prurit anal, anemie, iritabilitate, crize de spasmofilie, greutate în concentrare, insomnii
Ankylostoma	Vărsături alimentare, grețuri, false alergii alimentare
Anghilula	Dureri periombilicale, cefalee, ameţeli
Histoplasma	Obstrucție intestinală, limfadenopatii retroperitoneale, uneori peritonită
Bacterii:	
Mycobacterium avium intracelulare	Tabloul clinic superpozabil cu cel al bolii Whipple (diaree cronică, malabsorbție, artralgii, tuse, febră)
Shigella boydi *Shigella sonnei*	Tenesme, scaune amestecate cu sânge parțial digerat
Salmonella (serotipuri *enteritidis*, *tiphymurium* uneori *paratiphy*)	Tabloul clinic al unei toxiinfecții
Campilobacter	Dureri epigastrice și intestinale
Clostridium difficile	Vărsături în jet, alterarea bruscă a stării generale, febră înaltă, uneori diplopie
Virusuri:	
Virusul citomegalic	Dureri abdominale difuze, colită ulceroasă, ulcerații perianale
Herpes simplex	Dureri în hipocondru, febră și ulcerații perianale
Enterovirusuri (?) (la copii)	Dureri abdominale simulând un abdomen acut chirurgical, cu adenită mezenterică
Agentul Norwalk (?)	
Fungi:	
Candida albicans (peste 32 morfotipuri)	Dureri abdominale difuze, tenesme, ameţeli, astenie
Tumori	
Asociat cu virusul HHV8 herpetic Sarcom Kaposi digestiv	Dureri, diaree uneori cu striuri sangvinolente
Limfom gastric	Edem limfatic, enteropatie cu pierdere proteică importantă
Enteropatia SIDA idiopatică	Tulburări de absorbție intestinală, dureri, pierdere ponderală importantă

Blastocystis hominis – intervenția lui este încă discutabilă. Există studii care susțin că infecția cu acest parazit este asociată cu diaree și o rată de mortalitate ridicată.

Însă alte studii arată că, dacă se administrează un tratament antibiotic eficient, susținut și de cel de reechilibrare electrolitică, simptomatologia se ameliorează semnificativ.

Virusuri

Virusul citomegalic (CMV) produce cea mai răspândită infecție virală la pacienții la care limfocitele CD4 sunt scăzute sub 200 celule/mmc. Se apreciază astăzi că infecția cu CMV este prezentă în peste 90% dintre cazurile de SIDA și că poate afecta practic orice segment al tubului digestiv. Cel mai adesea se localizează la nivelul colonului. Diareea se datorează inflamației endoteliului vascular și poate conduce spre perforații intestinale sau apariția unor zone de infarct. Simptomatologia este variată; uneori apare o proctită asociată cu diaree moderată, alteori survin pierderi însemnate cantitativ, care aduc bolnavul în stare de prostrație sau de șoc. Au fost semnalate și cazuri de dilatație toxică a colonului și chiar de perforații ale acestuia. Diagnosticul pozitiv depinde de biopsia rectală și uneori, în funcție de localizare, de aportul colonoscopiei. Această tehnică a fost în măsură să evidențieze două zone predilecte de localizare a CMV, și anume în colonul drept și ileonul terminal sau în zona rectosigmoidiană.

Rareori au fost descrise și cazuri de colită ulcerativă cu CMV în colonul transvers (12,15,16).

Herpes simplex este definit ca o infecție oportunistă, cu condiția ca leziunile cutaneo-mucoase să persiste mai mult de o lună. Localizarea predilectă este în zona anală, unde produce proctite și numai excepțional inflamația cuprinde întregul sigmoid. Diareea este obișnuită, dar redusă cantitativ.

Bacterii

Localizarea predilectă este în intestinul subțire și mai rar în colon. Un procent redus de subiecți cu *Mycobacterium avium* în tractul gastrointestinal dezvoltă un sindrom clinic asemănător cu boala Whipple, manifestat prin malabsorbție severă și apariția unui infiltrat cu macrofage în submucoasă și în lamina propria.

Mycobacterium avium intracellulare a fost evidențiat în 10-30% dintre cazurile de diaree, dar patogenitatea sa este incertă, deorece s-a observat că este frecventă colonizarea lichidelor sau produselor biologice (de exemplu: spută, fecale) de către *Mycobacterium avium* și, în mod independent, de boala SIDA. Atunci când infecția este sigură, este însoțită și de alte simptome – de exemplu febră sau anemie. Pentru diagnosticul pozitiv este obligatoriu examenul histologic prelevare de probe prin biopsie jejunală – în care se evidențiază infiltrate cu macrofage, PAS pozitive, în corion și ganglionii mezenterici, care amintesc boala Whipple. Tratamentul este complex și greu de realizat. Combinația mai recentă de Rifabutin și Clofazimine dă bune rezultate, duce la ameliorarea febrei și a diareei. Rezultate încurajatoare a avut în practică și administrarea de Clarithromycin (11).

Salmonella – incidența este de peste 20 de ori mai mare la bolnavii cu imunodeficiențe, inclusiv cu SIDA, decât în populația generală. Mai frecvent au fost izolate *Salmonella typhimurium* și *Salmonella entheritidis* care, pe lângă diaree, pot să producă uneori și septicemii, infecții recurente rezistente la antibioterapia uzuală și chiar perforații tifice.

Fungi

Candida albicans – până acum se cunosc peste 32 de morfotipuri diferite, dar încă nu a fost stabilit cu certitudine rolul pe care îl dețin în apariția sindromului diareic din boala SIDA. Frecvența acestora este mai mare la subiecții care au primit antibiotice sau imunosupresoare.

Neoplasmele digestive

Au o participare redusă la apariția semnelor de diaree în boala SIDA. Uneori, limfomul intestinal poate conduce la obstrucție limfatică și la declanșarea unei enteropatii cu pierdere proteică importantă. Nici sarcomul Kaposi, cu localizare digestivă, nu a putut fi incriminat cu certitudine ca o cauză directă de diaree la acești subiecți. De curând s-a descris o asociere frecventă a sarcomului Kaposi cu virusul herpes uman de tip 8 (HHV8) (3).

Enteropatia SIDA

La majoritatea bolnavilor cu diaree s-au putut identifica unul sau mai mulți factori infecțioși în produsul patologic. Există însă și un grup de pacienți la care, în ciuda eforturilor făcute, nu a fost posibilă evidențierea unui agent etiologic care să explice manifestările gastrointestinale. În acest fel, a apărut o nouă entitate – „enteropatia SIDA". Pacienții prezintă importante tulburări de absorbție intestinală, iar biopsiile intestinului subțire arată o inflamație cronică, distrucții epiteliale și atrofii vilozitare. Numeroase studii au evidențiat prezența virusului HIV în celulele mononucleare din limfocitele situate intraepitelial sau în lamina propria.

De regulă, atrofia vilozităților este însoțită de o rată mitotică redusă, ceea ce demonstrează o capacitate regenerativă scăzută a acestora.

Diagnostic

Investigațiile ce trebuie efectuate pentru a evidenția cauza diareei însumează o gamă largă de

examinări, care, fiecare în parte, are avantaje, dar și limite. De aceea în practica curentă se asociază două sau mai multe astfel de tehnici de examinare. Cel mai ușor de efectuat sunt coprocultura – de preferință după concentrarea materiilor fecale prin metoda flotației – și realizarea unor frotiuri directe sau după însămânțare pe medii de cultură adecvate.

Biopsia rectală se impune atunci când manifestările sunt localizate la acest nivel. Alte metode mai laborioase sunt examenul lichidului de aspirație din jejun sau duoden, histologia biopsiei din jejun, bariu în dublu contrast. Așa cum am menționat, metoda de elecție rămâne însă endoscopia digestivă superioară și/sau inferioară, pentru a examina direct și în retroviziune fiecare segment gastrointestinal.

Cu toate acestea, se apreciază că 10-20% dintre subiecți nu prezintă agenți infecțioși care să poată fi evidențiați, oricare ar fi examinarea de referință aleasă. De aici și concluzia că, luate separat, atât coprocultura, cât și examenul histologic al biopsiei rectale de exemplu, nu sunt satisfăcătoare. Dacă sunt însă combinate (realizate succesiv) dau o sensibilitate și o specificitate mai mare de 95%. La același subiect însă examenul baritat în dublu contrast și colonoscopia au avut rezultate inferioare.

În cazul în care aceste examinări sunt negative, clinicianul poate decide și realizarea examenului din lichidul de aspirație din duoden. Și în acest caz rezultatele diferă în funcție de eșantioanele studiate și de locul geografic de unde s-a făcut prelevarea. De exemplu, în Africa (Burundi) aspiratul duodenal care se studiază, în context cu etiologia sindromului diareic, conține protozoare și paraziți de tipul *Isospora*, *Cryptosporidium* sau helminți. În „lumea civilizată" a fost evidențiat doar *Giardia lamblia*.

Problema sensibilității și a specificității realizate printr-o combinare într-un algoritm de studiu al diferitelor metode enunțate mai sus este departe de a fi lămurită.

De aceea, după mai mulți ani de studiu, cercetătorii sunt acum de acord că toți pacienții trebuie investigați după următorul consens: se studiază 6 examene coproparazitologice în paralel cu sigmoidoscopia cuplată cu biopsia rectală. Atunci când se impune, patogenii pot fi depistați prin utilizarea concomitentă a endoscopiei gastrointestinale, a aspiratului duodenal și a biopsiei jejunale. Bariul în dublu contrast sau colonoscopia se utilizează rar. Dacă nici una dintre metodele amintite nu au dat rezultate, intră în discuție enteropatia HIV (12,15,19).

Pancreasul

Suferința pancreatică apare când sunt interesate și alte segmente ale tubului digestiv, dar și în cazul manifestărilor respiratorii sau, mai rar, neurologice ale bolii SIDA. Atenția cercetătorilor s-a oprit asupra pancreasului tot din cauza principalului element de diagnostic al bolii SIDA cu localizare digestivă, și anume durerea. Intensitatea acesteia este variabilă – de la dureri abdominale ușoare, periombilicale sau iradiate în hipocondrul stâng, etichetate la o examinare superficială ca sindrom de intestin iritabil, și până la „drama abdominală" urmată de șoc. Frecvent, durerea este însoțită de grețuri, vărsături, subfebrilități, tahicardie și hipotensiune. Apar creșteri însemnate ale nivelului amilazelor serice, lipazelor și trigliceridelor. Tranzitoriu pot fi evidențiate și niveluri crescute ale bilirubinei și fosfatazei alcaline (17).

Pancreatita poate fi secundară unei inflamații locale, produsă de obicei de CMV, *Mycobacterium avium*, *Campilobacter* și mai rar de sarcomul Kaposi. Alteori, atunci când nu este posibilă decelarea agentului etiologic, durerea însoțește microlitiaza veziculară, boala Crohn, stenoza inflamatorie a sfincterului Oddi. Uneori pancreatita are cauze iatrogene, pentru că apare după CPRE, sfincterectomii endoscopice sau alte manopere efectuate pe calea biliară principală. Tratamentul presupune, în primul rând, combaterea durerilor și a infecțiilor supraadăugate, la care se asociază administrarea de antiproteazice serice naturale, alfa- și betablocante (8,18).

Peritoneul

Peritoneul învelește organele și structurile anatomice situate la acest nivel și, prin urmare, poate să se prezinte ca o zonă de diseminare a infecțiilor cu oportuniști care au ca punct de plecare un anume teritoriu sau raport anatomic de vecinătate (tabelul VII).

Afectarea peritoneală este de obicei lent progresivă, iar durerea ca simptom apare în legătură cu organul sau teritoriul afectat. Uneori apar zone de interesare net delimitate de teritoriile aparent indemne din vecinătate. Punerea în evidență a suferinței peritoneului se realizează laparoscopic sau în urma intervențiilor chirurgicale de necesitate (apendicite, colecistite, tumori gastrice, tumori intestinale, pancreatite, ocluzii, perforații).

Biopsia lămurește de obicei etiologia. Foarte rar, la necropsie, s-a evidențiat existența unei afectări a peritoneului, fără să se poată aprecia din anamneză o suferință de organ anterioară. Cazurile comunicate până în prezent, puține la număr, au ca numitor comun durerea surdă, nesistematizată, însoțită de anorexie, diaree, transpirații profuze, febră de tip septic care nu cedează la

antibioterapia administrată. Constant au fost evidențiate și adenopatii mezenterice aflate pe traiectul altor zone limfoganglionare de vecinătate confirmate anterior ecografic. De fapt, ecografia se dovedește din ce în ce mai utilă în examinarea noninvazivă a anatomiei abdominale, alături de cea realizată prin tomografie computerizată (CT).

Un aspect particular al afectării seroaselor peritoneale în SIDA îl reprezintă *ascita,* interpretată de obicei ca o carcinomatoză peritoneală. Confuzia apare deoarece citologia poate evidenția agentul cauzator doar dacă din sediment se izolează microorganisme de tipul *Candida, Mycobacterium avium* sau *Mycobacterium tuberculosis,* bacili Gram-negativi. De aceea, în cazurile de ascită asociată bolii SIDA, gama investigațiilor trebuie lărgită și coroborată și cu alte examinări bioumorale (de exemplu: coproparazitologia, hemoleucograma), examenul citologic al aspiratului duodenal și/sau jejunal, endoscopia digestivă, ecografia abdomenului, eventual examenul CT (15,16).

Durerea

Nu se cunoaște cu exactitate care este frecvența durerilor abdominale la bolnavii cu SIDA. Un raport recent al OMS apreciază că durerea, ca semn subiectiv major, are o distribuție variabilă, în funcție de zona de afectare, asocierea cu alte semne (febră, diaree, vărsături), vârsta subiectului, durata de manifestare și/sau felul în care este influențată de medicația antialgică obișnuită (tabelul VIII).

Modalitățile de instalare a durerii sunt diferite și practic cuprind toată gama de manifestări cunoscute, de la cele insidioase, cu localizare variabilă

Tabelul VII

Natura infecțiilor peritoneale

Localizare	Natura infecției
Peritoneul esofagian	*Cryptosporidium* *Candida* CMV, *Herpes simplex* *Mycobacterium avium intracellulare* Sarcom Kaposi
Peritoneul gastric	*Cryptosporidium* *Candida* *Citomegalovirus* (CMV) *Mycobacterium tuberculosis* Limfom Sarcom Kaposi
Peritoneul duodenal	*Candida* *Cryptosporidium* *Giardia lamblia* *Mycobacterium tuberculosis* *Mycobacterium avium intracellulare* Limfom Sarcom Kaposi
Peritoneul regiunii jejunoduodenale	*Cryptosporidium* CMV *Mycobacterium avium intracellulare*
Peritoneul regiunii cecale și colonului	CMV, *Herpes simplex* *Sallmonela, Shigella* *Ascaris lumbricoides, Trichiuris* *Cryptosporidium* Limfom Sarcom Kaposi
Peritoneul regiunii anorectale	*Herpes simplex,* CMV *Candida*
Peritoneul căilor biliare	CMV *Cryptosporidium* Sarcom Kaposi
Peritoneul de la nivelul organelor parenchimatoase – ficat, splină	Protozoare Paraziți *Mycobacterium tuberculosis* *Mycobacterium avium intracellulare* Limfoame, Sarcom Kaposi
Peritoneul regiunii pancreatice	CMV Sarcom Kaposi
Mezenter	*Mycobacterium avium intracellulare* *Cryptosporidium* Sarcom Kaposi, limfom

și intensitate redusă, suportabile, care de regulă cedează la terapia convențională, și până la cele acute, cu caracter de crampă abdominală sau colică ce anunță apariția unor complicații severe, grave, de tipul ocluziei, perforației sau peritonitei.

Deoarece în majoritatea cazurilor durerea apare și este întreținută de participarea infecțiilor cu agenți oportuniști sau a neoplasmelor, următoarea etapă pentru elucidarea cauzelor acesteia o reprezintă diagnosticul diferențial în funcție de organul țintă și de posibilii agenți etiologici ai acestuia (tabelului IX) (1,2).

Scăderea în greutate

Pierderea marcată în greutatea corporală este cel mai frecvent simptom asociat cu boala SIDA și a fost descris la 90-100% dintre pacienți (1,2).

În conformitate cu metodologia diagnosticului (definitiv) bolilor revelatoare pentru SIDA/AIDS, elaborat de Ministerul Sănătății în urma criteriilor realizate de grupele de lucru de la Atlanta din 1985, Paris 1986, Washington 1987 și Stockholm 1988, sindromul de deteriorare (biologică) produs de HIV se referă la pierderea (involuntară) a peste 10% din greutatea corporală normală, asociată diareei cronice (cel puțin 2 scaune pe zi pe o durată mai mare de 30 de zile), în absența altor boli care să explice simptomatologia (cancer, criptosporidioză sau o altă enterită specifică). Scăderea în greutate, care precedă de regulă diagnosticul de SIDA, diferă în funcție de forma clinică a bolii și poate deveni importantă, chiar severă, în cazurile în care se asociază cu anorexie și diaree apoasă, iar izolat cu febră (10).

Așa cum s-a afirmat și cu alte ocazii, din cauza frecvenței importante și a unui spectru larg de afecțiuni în care se întâlnește, nu se poate realiza o legătură de cauzalitate directă a acestui simptom cu o anumită infecție cu oportuniști sau cu o neoplazie de elecție. De aceea, de obicei diagnosticul

Tabelul VIII

Durerea abdominală în SIDA

Simptomatologie	Diagnostic de probabilitate	Metode de elecție utilizate în diagnostic
Dureri abdominale difuze, diaree, vărsături alimentare și bilioase	Ulcer Enterită Enterocolită	– examen coproparazitologic – examen din aspirat duodenal și/sau jejunal – gastroscopie, colonoscopie
Dureri acute, intense, de severitate importantă	Perforație de organ (stomac, duoden, intestin, apendice, colon) asociate sau nu cu peritonită	– examen radiologic pe gol – ecografie – hemoleucograma – consult chirurgical
Dureri în hipocondrul drept	Colecistită Colangicolecistită Abces subhepatic Tumori de căi biliare Sarcom Kaposi Limfom gastric	– teste funcționale hepatice – examen ecografic – ERCP – CT – biopsie hepatică – endoscopie digestivă superioară – consult chirurgical
Dureri subacute, grețuri, vărsături alimentare, bilioase apoi fecaloide	Ocluzie intestinală	– ecografie abdominală – examen radiologic (cu sau fără substanță de contrast) – endoscopie (rar CT) – consult chirurgical
Dureri localizate în hipocondrul stâng	Tumori de flexură stg. Abces splenic Peritonită localizată Abces mezenteric Tumoare de epiplon	– screening bioumoral – hemoleucogramă – hemoculturi – examen coproparazitologic – sigmoidoscopie – ecografie abdominală – examen radiologic pe gol – consult chirurgical
Dureri localizate în micul bazin	Tumoare ovariană sau de anexe Tumoare de prostată (ambele afecțiuni asociate de obicei cu infiltratul mezenteric de vecinătate)	– examen bacteriologic (în caz de uretrită se evidențiază tot mai des *Ureoplasma ureoliticum, Chlamidii,* virus citomegalic)
Dureri localizate în regiunea anală și rectală	Proctită anală hemoroidală Prolaps rectal Fisuri anale Tumori	– tușeu rectal – anuscopie – rectoscopie – sigmoidoscopie (obligatoriu toate însoțite de biopsie)

diferențial în astfel de situații se suprapune peste cel care se realizează în cazul sindromului diareic. Se va ține cont mai ales de steatoreea secundară sindromului de malabsorbție a grăsimilor, asociată adesea cu bolile inflamatorii ale intestinului subțire produse de oportuniștii bacterieni, virali sau protozoare *(Mycobacterium avium intracellulare,* CMV, *Cryptosporidium).* Ca problemă de diagnostic, intră în discuție și pancreatitele cronice infecțioase (produse de CMV, *Cryptosporidium, Mycobacterium avium intracellulare),* care răspund de malabsorbția lipidelor. Pacienții prezintă scădere în greutate, febră, hipotensiune, hiperpotasemie și hiposodemie asociată sau nu cu hipoglicemie, eozinofilie, hiperpigmentare (ultima apare mai rar, doar în caz de asociere a insuficienței suprarenale) (1,2).

Asocierea scăderii în greutate cu diareea a dus la conturarea, în ultimul timp, a unor entități clinice noi:

- *Wasting sindrome*, descris în toate țările, care se manifestă atunci când diareea se menține cel puțin o lună și este asociată cu o scădere inexplicabilă în greutate a pacientului, cu mai mult decât 10% din cea inițială (19).
- *Boala slăbirii (slim disease),* descrisă inițial în Uganda și Zair apoi și în alte țări africane (Coasta de Fildeș), se caracterizează prin diaree intermitentă, anorexie, modificări ale gustului pentru alimentele solide, scăderea în greutate cu peste 10-15% într-un interval de câteva săptămâni. Ca o remarcă personală, este greu de susținut că „boala slăbirii" se limitează doar la câteva țări africane, deoarece tot mai des au fost raportate astfel de cazuri și în țările Asiei de Sud-Est, precum și în alte țări africane. Probabil că afecțiunea este asemănătoare, dacă nu chiar aceeași, cu cea descrisă în urmă cu mai bine de 100 de ani de către celebrul explorator Livingston, în drumurile sale prin ținuturile africane. Acesta a descris, printre băștinași, o boală „cel puțin ciudată" care se manifestă prin febră, diaree prelungită, slăbire marcată în greutate și moarte.

Tabelul IX

Diagnosticul diferențial al durerilor abdominale din SIDA

Organul țintă	Afecțiunea	Agentul etiologic
Esofag	– Esofagită – Disfagie – Ulcerații	*Cryptosporidium* *CMV*, virusul *Herpes simplex* *Candida* *Mycobacterium avium intracellulare, Mycobacterium tuberculosis* Limfom, sarcom Kaposi
Stomac	– Gastrită – Ulcer – Stenoză – Perforație	*CMV, Cryptosporidium* *CMV, Candida, Mycobacterium tuberculosis* *Cryptosporidium, CMV*, limfom Limfom, sarcom Kaposi, *Cryptosporidium*
Intestin subțire	– Enterite – Ocluzie – Perforație	*Cryptosporidium, CMV, Mycobacterium avium intracellulare* Limfom, sarcom Kaposi Sarcom Kaposi, *Cryptosporidium, Shigella, Sallmonela, Candida, Mycobacterium avium intracellulare*
Colon	– Colite (± enterite) – Ocluzii – Perforații – Apendicite	*CMV, Sallmonela*, virusul *Herpes simplex* Limfom, sarcom Kaposi *CMV*, limfom, virusul *Herpes simplex* Sarcom Kaposi, *Cryptosporidium*
Regiunea anorectală	– Proctită – Tumori	Virusul *Herpes simplex, CMV, Candida* Sarcom Kaposi, limfom
Ficat, splină	– Infiltrat de organ	Limfom, *CMV, Mycobacterium avium intracellulare*
Căi biliare	– Colecistită – Stenoză pilorică – Colangite – Limfom	*CMV, Cryptosporidium* *CMV, Cryptosporidium*, sarcom Kaposi *CMV, Cryptosporidium, Candida*
Pancreas	– Inflamații	*CMV*, sarcom Kaposi
Mezenter	– Infiltrat mezenteric	*Mycobacterium avium intracellulare, Cryptoccocus,* sarcom Kaposi, limfom

Bibliografie

1. Cristea V. Manifestări intestinale în SIDA. În *Tratat de gastroenterologie clinică* vol I, sub red. Grigorescu M, Pascu O, Ed. Tehnică, București, 1996.

2. Cristea V, Freundlich GV. SIDA. În *Imunologie clinică*, Cristea V, Costin N, Monica Crișan, Olinescu A, Ed. Casa Cărții de Știință, Cluj-Napoca, 1999.

3. Cathomas G, Walder A, Mc Gandy CE et al. Detection of human herpesvirus 8 (HHV 8) in Kaposi sarcomas of the gastrointestinal tract. J. Suisse Med. 1997; 127: 988-991.

4. Enders JC, Salky BA.: Laparoscopy in AIDS. Gastrointest. Endosc. Clin. N. Amer. 1998; 8: 975-990.

5. Bonacini M, Laine LA. Esophageal disease in patients with AIDS: Diagnostic and treatment. Gastrointest. Endosc. Clin. N. Amer. 1998; 8: 811-823.

6. Lai YP, Wu MS, Chen MY et al. Timing and necessity of endoscopy in AIDS patients with dysfagia or odynophagia. Hepato-Gastroenterol. 1998; 45: 2186-2189.

7. Adeoti AG, Vega KJ, Dajani EZ et al. Ideopathic esophageal ulceration in acquired immunodeficiency syndrome: successful treatment with misoprostal and viscous hidocaine. Amer. J. Gastroenterol. 1998; 93: 2069-2074.

8. Cappell MS. The pancreas in AIDS. Gastroenterol. Clin. North Am. 1997; 26: 337-365.

9. Jacobson JM, Spritgler J, Fox L et al. Thalidomide for the treatment of esophageal aphthous ulcers in patients with HIV infections. J. Infect. Dis. 1999; 180: 61-67.

10. Păun L. Infecția cu HIV. Ed. Medicală, București, 1988.

11. Wilcox CM, Monkemuller KE. The therapy of gastrointestinal infections associated with AIDS. Alimentary Pharmacol. Therap. 1997; 11: 425-433.

12. Savioz D, Lironi A, Zurbuchen P et al. Acute right ilias fossa pain in AIDS: A comparison between patients with and without AIDS. Brit. J. Surgery 1996; 83: 644-646.

13. Lanjewar DN, Anaud BS, Genta R et al. Major differences in the spectrum of gastrointestinal infections associated with AIDS in India versus the West: an autopsy study. Clin. Infect. Dis. 1996; 23: 482-485.

14. O'Keefe EA, Wood R. AIDS in Africa. Scand. J. Gastroenterol. 1996; 220: 147-152.

15. Knollmann FD, Grunewald T, Adler A et al. Intestinal disease in AIDS: Evaluation by CT, European Radiol. 1997; 7: 1419-1429.

16. Knollmann FD, Maurer J, Grunewald T et al. Abdominal CT features and survival in AIDS. Acta Radiol. 1997; 38: 970-977.

17. Miller FH, Gore RM, Nemcek AA jr., Fitzgerald SW. Pancreatobiliary manifestation of AIDS. Amer. J. Roentgenol. 1996; 166: 1269-1274.

18. Danesi G, Piata P, Mastroianni A et al. Herpetic and pancreatic disease in patients with AIDS. Minerva Medica 1999; 90: 123-131.

19. Kaminski M jr, Weil S, Bland J, Yan P. AIDS wasting syndrome as an enterometabolic disorder: The gut hypothesis. Alternative Medicine Rev. 1998; 3: 40-53.

MANIFESTĂRI ESOGASTROINTESTINALE ÎN COLAGENOZE

Paula Szanto

Cadru nosologic

Colagenozele sunt definite ca boli sistemice, cu tendință la afectare plurivisceralã, care au ca substrat morfopatologic necroza fibrinoidă a substanței fundamentale a țesutului conjunctiv. Afectarea tractului digestiv este frecvent descrisă în colagenoze, iar simptomele digestive sunt variate.

Prezența manifestărilor digestive în evoluția bolilor de colagen nu este semnalată numai ca o simptomatologie de acompaniament sau ca o consecință a tratamentului glicocorticoid, ci mai ales ca o afectare difuză a structurilor mezenchimale ale tractului gastrointestinal, în procesul imun, caracteristic acestor boli. Variatele tipuri de manifestări digestive apărute în sclerodermie, lupusul eritematos sistemic, polidermatomiozită, poliartertă nodoasă, artrită reumatoidă și sindrom Sjögren, sunt datorate inclusiv interesării țesutului conjunctiv din structurile vasculare ale tractului digestiv (vasculita). În timp ce sclerodermia și polimiozita reprezintă prototipul bolilor în care este afectată musculatura netedă sau striată a tubului digestiv, modificările fiind adesea patognomonice, cele mai multe manifestări din poliarterita nodoasă și lupusul eritematos sistemic sunt datorate proceselor inflamatorii și obstructive vasculare. Interesarea digestivă în colagenoze include întreg tractul gastrointestinal de la cavitatea bucală până la rect, pancreasul și peritoneul. Afectarea ficatului și a căilor biliare va face obiectul unui alt capitol.

Frecvența afectării tractului digestiv în colagenoze este greu de apreciat. În afara faptului că multe cazuri sunt asimptomatice, fiind evidențiate numai la necropsie, există și numeroase forme de graniță, cu manifestări intricate, ce reprezintă o sursă a erorilor de diagnostic (1,2,3).

Deși uneori simptomatologia digestivă o poate preceda pe cea specifică bolilor de colagen, mai frecvent aceasta apare tardiv în cursul evoluției bolii de bază (1,2).

Sclerodermia

Sclerodermia (sclerodermia sistemică) este colagenoza, caracterizată prin cele mai importante modificări ale țesutului conjunctiv. Evoluează cu vasculită obliterantă a vaselor mici și proliferări colagene cu fibroză extinsă, afectând multiple organe (sclerodermie sistemică). Cea mai frecventă formă de manifestare, cu afectare predominant cutanată, o reprezintă sindromul CREST caracterizat prin: calcinoză s.c., sindrom Raynaud, tulburări de motilitate esofagiană, sclerodactilie și telangiectazii (4).

Frecvența afectării tractului gastrointestinal în sclerodermie este precedată numai de afectarea cutanată și articulară. Interesarea digestivă este de 82% și la mai mult de jumătate dintre bolnavi reprezintă manifestarea dominantă (5). Afectarea esofagului a fost evidențiată de Ehrmann în 1903. Ulterior, Ranke a definit afectarea intestinului subțire, iar Hale și Schatzki pe cea a colonului (6,7).

Multe dintre metodele de studiu al motilității esogastrointestinale au fost utilizate, unele în premieră, pentru descrierea afectării digestive din

sclerodermie. Primele tehnici, utilizate încă din 1916 pentru demonstrarea leziunilor esofagiene, au fost cele radiologice. Manometria esofagiană, introdusă întâia dată ca metodă de studiu a tulburărilor motorii esofagiene în 1954, a fost utilizată pentru urmărirea modificărilor din sclerodermie (8). Examinările paraclinice au inclus ulterior activitatea mioelectrică și cuantificarea scintigrafică a motilității unui bolus ingerat (9,10).

În general, manifestările clinice gastrointestinale apar tardiv în sclerodermie, în cursul evoluției îndelungate a bolii. Această apariție întârziată se datorează probabil modificărilor patogenetice cu interesare inițial vasculară și ulterior tisulară, în procesul sclerodermatos. Cu toate acestea, examinările digestive efectuate la bolnavi asimptomatici au pus frecvent în evidență modificări morfofuncționale (ex. reflux gastroesofagian), argumentând măsurile terapeutice profilactice, care să reducă posibilitatea apariției complicațiilor (1,2). Mai rar, manifestările digestive domină tabloul clinic și pot preceda modificările cutanate caracteristice sclerodermiei (11).

Cavitatea bucală

Atrofia și scleroza pielii din regiunea peribucală produc un aspect caracteristic, limitând introducerea alimentelor în gură și motilitatea mandibulei. Ligamentele periodontale se pot hipertrofia. Gingiile devin indurate, friabile sau atrofice. În stadiile avansate de boală, mucoasa bucală și papilele linguale se atrofiază. Uneori pot apărea ulcerații aftoase datorate candidozei. Toate aceste modificări afectează gustul și creează probleme de alimentație (1,12).

Esofagul

Esofagul este organul digestiv constant afectat în sclerodermie. Tulburările de motilitate esofagiană apar la aproximativ 80% dintre bolnavi, situându-se pe locul al doilea ca frecvență după sindromul Raynaud.

Etiopatogeneză

Modificările esofagiene apar consecutiv afectării musculaturii netede, în procesul de scleroză conjunctivă, și afectează îndeosebi sfincterul esofagian inferior (SEI) și cele două treimi distale ale corpului esofagian (1,2,12).

Morfopatologie

Modificările histologice tipice sclerodermiei esofagiene sunt: atrofia musculară și interesarea mucoasei, cu înlocuirea progresivă prin țesut fibros (5). Totuși, în stadiile timpurii de boală nu s-au putut evidenția modificări fibrotice sau atrofice, deși pot să existe disfuncții motorii esofagiene exprimate. În aceste cazuri se pot înregistra creșteri ale presiunii SEI ca răspuns la stimularea colinergică directă, dar nu și la cea indirectă (13). Aceste constatări sugerează existența unui defect neural care ar putea fi prima modificare gastrointestinală în sclerodermie. În evoluție, această tulburare funcțională este înlocuită de atrofia și fibroza musculaturii netede a esofagului distal, care vor determina dilatări, stricturi, ulcerații și metaplazie cu esofag Barrett.

Tablou clinic

Deși unii bolnavi sunt clinic asimptomatici, pot apărea simptomele caracteristice sindromului esofagian. Disfagia poate fi prezentă atât pentru alimente solide, cât și pentru lichide, iar arsurile retrosternale sunt datorate refluxului gastroesofagian, durerile retrosternale au un caracter postprandial, episoadele de tuse nocturnă sunt însoțite de aspirația conținutului gastric, refluat în poziția culcată din timpul somnului.

Explorări diagnostice

Manometria esofagiană evidențiază tulburările de motilitate care includ scăderea presiunii de repaus a SEI, contracții de amplitudine redusă, nepropulsive, în porțiunea de esofag cu musculatură netedă și contracții normale în esofagul proximal (cu musculatură striată) și în orofaringe.

Examenul radiologic cu pastă baritată este caracteristic: contracții reduse în esofagul distal și golire întârziată, esofag rigid, cu aspect de „tub de sticlă" (fig. 1).

Examinarea bolnavilor în poziție de supinație sau pronație trebuie efectuată cu atenție, deoarece gravitația poate goli rapid substanța de contrast în stomac, datorită hipotoniei SEI. Alte modificări radiologice includ dilatarea, lărgirea hiatusului diafragmatic, refluxul gastroesofagian și stricturile. Corpul esofagian poate fi moderat dilatat sau distensia poate fi marcată, simulând acalazia. Diferențierea de acalazie este dificilă, mai ales dacă se dezvoltă și stricturi benigne ale esofagului distal.

Scintigrafia secvențială esofagiană evidențiază golirea întârziată a esofagului inferior, cu prelungirea timpului de tranzit.

Endoscopia esofagiană în sclerodermie relevă aspecte variate de la mucoasă normală, până la inflamație severă cu esofagită și ulcerații.

Fig. 1. Sclerodermie: esofag „de sticlă", aton, rigid, cu aspect în dublu contrast prin pierderea acțiunii de curățire a mucoasei (colecția Clinicii III Medicale Cluj).

Metaplazia Barrett este găsită la aproximativ o treime dintre bolnavii cu sclerodermie examinați endoscopic (14).

Evoluție. Complicații

Întârzierea golirii gastrice se asociază frecvent tulburărilor esofagiene de tranzit întâlnite în sclerodermie și reprezintă un factor important pentru dezvoltarea bolii gastroesofagiene de reflux. Combinarea refluxului gastroesofagian cu scăderea contractilității esofagiene predispune la formarea de stricturi esofagiene benigne. Întârzierea golirii esofagului inferior și refluxul gastroesofagian determină apariția esofagitei erozive. Prevalența esofagitei erozive, la un grup de 53 de bolnavi cu sclerodermie, a fost de 60%, aceasta crescând la 70% în cazul bolnavilor cu simptome de reflux sau disfagie, și în ansamblu, mult mai mare decât la bolnavi cu esofagită de reflux simptomatică fără sclerodermie (15). Ulcerațiile esofagiene pot produce sângerări. Esofagul Barrett apare la 38% dintre bolnavii simptomatici, fără a exista diferențe în funcție de vârstă, sex, existența manifestărilor cutanate sau pulmonare. Bolnavii cu metaplazie Barrett au însă un istoric mai îndelungat de arsuri retrosternale și disfagie, o incidență crescută a variantei CREST a sclerodermiei și o alterare frecventă a presiunii SEI. Modificările clinice, manometrice, biologice și de laborator au o valoare predictivă redusă pentru esofagul Barrett. Prezența esofagului Barrett se poate asocia cu stricturi esofagiene benigne sau maligne, dar incidența adenocarcinomului nu pare să fie mai mare decât în populația fără sclerodermie (12,14).

Diagnostic pozitiv

Este sugerat de sindromul clinic esofagian la un bolnav cu manifestări cutanate de sclerodermie și/sau sindrom Raynaud și confirmat prin manometrie esofagiană, examen radiologic și endoscopic.

Diagnostic diferențial

Diagnosticul diferențial cu sindromul esofagian de alte cauze se impune când manifestările esofagiene preced modificările cutanate și sistemice caracteristice sclerodermiei.

Prognostic

Prognosticul local este rezervat în cazul apariției complicațiilor, iar cel general este în funcție de afectarea altor organe (îndeosebi a rinichiului) în cadrul bolii de bază.

Tratament

Combaterea refluxului gastroesofagian include măsuri generale (dormitul pe o pernă mai ridicată), antiacide, antisecretorii blocante ale receptorilor H_2 și tratamentul specific antireflux, cu prochinetice. Metoclopramida crește presiunea SEI și accelerează golirea gastrică. În cazurile severe, ca ultimă resursă terapeutică poate fi practicată chirurgia antireflux (16). În sclerodermia complicată cu stricturi esofagiene benigne, tratamentul antireflux se combină cu dilatații esofagiene succesive. Ocazional, se poate efectua corecția chirurgicală a stricturilor, asociată cu proceduri antireflux.

Stomacul

Dintre organele tractului digestiv, stomacul este afectat cel mai rar (5%) în sclerodermie (1). Interesarea gastrică se manifestă, de obicei, prin gastropareză, cu întârzierea golirii în absența unei obstrucții mecanice. Simptomele care apar datorită atoniei gastrice sunt: sațietatea precoce, grețurile, vărsăturile postprandiale și durerea epigastrică.

Pareza gastrică este evidențiată radiologic, prin dilatare, cu reținerea bariului în stomac mai multe ore. Tehnicile scintigrafice de măsurare a golirii gastrice, simultane pentru solide și lichide, au demonstrat faptul că gastropatia sclerodermică este pusă în evidență mai frecvent decât a fost semnalată anterior introducerii acestor metode de explorare.

Intestinul subțire

Frecvența afectării intestinului subțire în sclerodermie variază în funcție de metodele de explorare, adesea manifestările clinice fiind absente. Dacă la examenul radiologic tulburările de motilitate sunt prezente la aproximativ 60% dintre cazuri și nu se corelează cu simptomele clinice, hipomotilitatea intestinului subțire, evaluată prin determinarea activității mioelectrice a duodenului, este găsită până la 88% dintre cazurile neselecate de sclerodermie (9,12).

Patogeneză

Disfuncția motorie a intestinului subțire se datorează neuropatiei din stadiile incipiente de boală, pentru ca, pe măsura progresiunii bolii, acesteia să i se adauge miopatia și modificările fibrotice. Pe lângă tulburările activității mioelectrice, care determină o hipomotilitate intestinală analoagă celei observate în esofag, s-a evidențiat și o activitate motorie interdigestivă anormală la bolnavii cu sclerodermie și simptome clinice de afectare a intestinului subțire (9,17).

Suprapopularea bacteriană consecutivă stazei, obstrucției vasculare și limfatice, determină dehidroxilarea și deconjugarea sărurilor biliare cu lezarea directă a mucoasei intestinale. Aceste modificări, asociate depunerilor de colagen în mucoasă și submucoasă, contribuie la instalarea unui sindrom de malabsorbție a grăsimilor, vitaminelor liposolubile, a vitaminei B_{12} și diaree cu pierdere ponderală (1).

Morfopatologie

Musculatura netedă a intestinului subțire se atrofiază, iar în submucoasă, musculară și seroasă se evidențiază depuneri de colagen. În evoluție apar obstrucții vasculare și interesarea limfaticelor. Fibroza extensivă perivasculară și transmurală poate determina infarctări, hemoragii, ulcerații sau perforații intestinale.

Depunerea difuză de colagen în peretele intestinal, reprezintă substratul morfologic principal al malabsorbției, suprapopularea bacteriană fiind secundară alterărilor morfologice (2,12).

Tablou clinic

Afectarea intestinului subțire poate fi asimptomatică, dar atunci când sunt prezente, cele mai frecvente simptome sunt balonările și senzația de distensie, durerile abdominale difuze, diareea și pierderea în greutate. Malabsorbția cu steatoree se întâlnește în până la 33% dintre cazuri (1,12). Mai rar, sclerodermia intestinului subțire poate debuta clinic prin manifestări acute: infarct intestinal, perforații, ulcerații sau hemoragii.

Pneumatoza chistică intestinală, o afecțiune neobișnuită, este semnalată destul de frecvent în sclerodermie, dezvoltându-se secundar hipomotilității intestinale care determină suprapopulare bacteriană și distensie intestinală. Presiunea intraluminală crescută forțează pătrunderea gazelor în peretele intestinal, formând chisturi subseroase sau submucoase. Staza și interesarea vaselor mici în procesul scleros afectează mucoasa și favorizează apariția pneumatozei chistice (18).

Explorări diagnostice

Modificările radiologice interesează întregul intestin subțire și adesea nu se corelează cu simptomele clinice. Staza și dilatarea sunt observate mai ales în a doua și a treia porțiune a duodenului și în jejunul proximal, însoțite de retenția prelungită a substanței de contrast la acest nivel. Ansele jejunale sunt îngroșate și scurtate prin fibroza murală, dar valvulele conivente își păstrează grosimea normală și poate rezulta un aspect caracteristic de „acordeon" (12). Tranzitul intestinal este încetinit, observându-se hipersegmentări și floculări ale coloanei de bariu. Uneori pot apărea dilatări extensive ale intestinului subțire care simulează o obstrucție mecanică (1).

Sindromul de malabsorbție este confirmat prin evidențierea steatoreei, a tulburărilor de absorbție a glucidelor, a carențelor vitaminice și a disbiozei enterale.

Evoluție. Complicații

În evoluția sclerodermiei intestinale, cele mai frecvente complicații, în afara sindromului de malabsorbție care face parte din tabloul clinic al bolii, sunt pseudoobstrucțiile intestinale, pseudodiverticulii, saculările și invaginațiile, volvulusul de intestin subțire și limfangiectazia intestinală câștigată produsă prin afectarea limfaticelor în procesul de scleroză și hialinoză.

Tratament

Acesta vizează îndeosebi complicațiile sclerodermiei intestinului subțire. Suprapopularea bacteriană se tratează cu antibiotice în scopul corectării maldigestiei și malabsorbției grăsimilor și vitaminelor. Deși antibioterapia este eficientă, ameliorând simptomele și carențele nutriționale, testele de absorbție (ex. testul cu D-xiloză) nu se normalizează complet, susținând natura organică a modificărilor enterale din sclerodermie. Administrarea prochineticelor poate fi utilă în unele cazuri. Recunoașterea manifestărilor de pseudoobstrucție se impune, deoarece intervenția chirurgicală este nu doar inutilă, ci și contraindicată. Tratamentul conservativ constă în aspirație, repaus intestinal și supraalimentație parenterală la bolnavii cu malnutriție, malabsorbție și pseudoobstrucție. Octreotidul și eritromicina pot ameliora durerile abdominale și balonările la bolnavii cu manifestări pseudoobstructive (1,12).

Colonul

Deși interesarea colonului este semnalată la o treime dintre bolnavii cu sclerodermie, aceasta este rar simptomatică. De obicei, modificările colonului însoțesc afectarea altor segmente ale tractului gastrointestinal.

Histologie

Atrofia și fibroza musculaturii colonului sunt similare celor întâlnite la nivelul esofagului și intestinului subțire. Interesarea musculaturii determină tulburări de motilitate cu pierderea haustrațiilor și dilatație generalizată. Pot să apară pseudodiverticuli, îndeosebi pe marginea antimezenterică a colonului. Telangiectaziile mucoase, datorate afectării vasculare din sclerodermie, pot reprezenta surse de hemoragie (12).

Tablou clinic

Simptomele din sclerodermia colonului sunt nespecifice și includ balonări, diaree, dar mai ales constipație și modificări de calibru al scaunului.

Explorări diagnostice

Radiologic se evidențiază, pe lângă dilatație cu hipomotilitate și pierderea haustrațiilor, prezența virtual patognomonică a pseudodiverticulilor mari localizați îndeosebi pe colonul transvers și descendent.

Studiile de motilitate pun în evidență absența răspunsului normal gastrocolonic postprandial, care este un reflex colinergic. La bolnavii cu forme ușoare de afectare intestinală, răspunsul la stimularea directă a musculaturii netede cu neostigmină și metoclopramidă este în limite normale, dar pe măsură ce boala progresează răspunsul dispare. Aceste observații sugerează existența unui deficit neurogen latent, încă din stadiile timpurii ale bolii, care evoluează spre un deficit miogen datorat atrofiei și fibrozei și care va determina hipomotilitatea simptomatică (19).

Complicații

Complicațiile sclerodermiei colonului includ megacolonul, volvulusul, pseudoobstrucția, infarctul și perforația (20). Uneori se poate produce obstrucție mecanică prin fecalom. În prezența telangiectaziilor apar hemoragii semnificative (21).

Tratament

Este nespecific. În constipație se indică dieta bogată în fibre și laxativele. Rezecția de colon este necesară în complicațiile severe.

Sfincterul anal

Afectarea funcției sfincterului anal intern întâlnită în sclerodermie accentuează constipația sau produce incontinență fecală. Prolapsul rectal poate fi o complicație a constipației cronice. Tratamentul disfuncției sfincteriene este dificil, dar pot fi utile tehnicile de educare și stimularea electrică.

Pancreasul

O treime dintre bolnavii cu sclerodermie prezintă scăderea răspunsului secretor al pancreasului la stimularea standard. În unele cazuri s-a pus în evidență o pancreatită calcificantă „idiopatică" și a fost semnalată dezvoltarea unei pancreatite necrotice secundare arteritei sclerodermice (12).

Lupusul eritematos sistemic

Simptomele gastrointestinale sunt frecvente în lupusul eritematos sistemic (LES) și afectează aproximativ 85% dintre bolnavi, deși frecvența reală a acestora este foarte greu de apreciat (22). Adesea, aceste simptome sunt benigne și greu pot fi atribuite afectării specifice a unui organ digestiv.

Manifestările digestive sunt mai frecvent semnalate la rasa neagră.

Etiopatogeneză

Etiopatogeneza modificărilor digestive este comună cu a tuturor leziunilor viscerale din LES. Depunerea de complexe imune formate din autoanticorpi dirijați împotriva unei arii extinse de antigene (nucleare, ADN, citoplasmatice) și complement în pereții vaselor mici produce o vasculită generalizată, inclusiv a tractului digestiv.

Morfopatologie

Complexele imune localizate sub epiteliul mucoasei digestive și în endoteliul vaselor mici (vasculita lupică) determină amorsarea proceselor inflamatorii cu producerea leziunilor caracteristice de degenerescență și necroză fibrinoidă. În final se produce o vasculită inflamatorie nespecifică (ischemie, tromboză, necroză parietală), la care se asociază îngroșarea și atrofia parcelară sau difuză a epiteliului intestinal prin depuneri de fibrinoid.

Esofagul

Funcția esofagului poate fi afectată în 25-35% dintre cazurile de boală lupică. Interesarea esofagului în LES este similară celei din sclerodermie, dar de intensitate mai redusă. Poate fi afectată izolat porțiunea proximală cu musculatură striată sau se poate asocia și afectarea esofagului distal. Nu există studii anatomopatologice legate de modificările esofagiene din LES, dar explorările farmacologice nu au evidențiat defectele neurale existente în sclerodermie.

Manifestările clinice sunt reduse, frecvent afectarea funcțională a esofagului fiind asimptomatică. Pot fi prezente arsurile retrosternale sau disfagia. Esofagita inflamatorie sau candidozică se pot dezvolta secundar hipotoniei și megaesofagului, dar ulcerațiile esofagiene sunt foarte rar descrise (25,26).

Stomacul și intestinul

Leziunile gastrice și intestinale sunt în majoritate datorate vasculitei lupice. Deși rare, gastroenterocolitele din LES pot evolua spre forme ischemice, cu ulcerații, infarctări și peritonită datorată perforației intestinului subțire. Pneumatoza chistică intestinală poate avea o evoluție benignă, în cazul în care este produsă prin aceleași mecanisme ca și cea din sclerodermie sau poate însoți vasculita lupică și enterocolita necrotică, în aceste cazuri având un prognostic sever (1,23).

Durerile abdominale se pot produce și prin interesarea colonului. Afectarea colonului este de obicei secundară arteritei, condiție în care poate evolua spre perforație, dar poate fi datorată și depunerilor subepiteliale de colagen amorf, caracteristice tuturor colagenozelor (1,2).

În câteva cazuri a fost semnalată coexistența LES cu boala Crohn, iar această asociere trebuie avută în vedere în cazul evaluării diagnostice (27).

Sindromul de malabsorbție este rar întâlnit în LES. Enteropatia cu pierdere de proteine prin limfangiectazie sau necroză ischemică a epiteliului vilozitar este datorată depunerilor de complexe imune în vasele intestinale și în membranele bazale, răspunzând de obicei la corticoterapie (12,28).

Pancreasul

Frecvența pancreatitei, considerată de aproximativ 8% în LES, este probabil subestimată. Creșterea amilazelor serice este semnalată frecvent, dar se consideră de obicei a fi consecința tratamentului glicocorticoid. În unele cazuri s-au găsit leziuni caracteristice arteritei lupice (29). Evaluarea atentă a pancreatitei, în cazul durerilor abdominale apărute în LES, a relevat faptul că aceasta este adesea prezentă, că se datorează în principal modificărilor inflamatorii din cadrul bolii de bază și mai rar este secundară tratamentului (30).

Peritoneul

Ascita cu debut insidios, indoloră, asociată cu pleurezia în cadrul poliserozitei lupice poate apărea precoce, chiar de la debutul LES. Ea poate fi consecința vasculitei peritoneale sau mezenterice, sindromului nefrotic, enteropatiei exsudative severe, pancreatitei ori poate fi datorată unei infecții peritoneale severe sau insuficienței cardiace. Ascita este bogată în albumină, conținând anticorpi anti-ADN, antinucleari și, mai rar, celule lupice (3).

Peritonita bacteriană spontană se poate dezvolta la bolnavii cu lupus și ascită, care urmează tratament glicocorticoid.

Explorări diagnostice

La examinarea cu substanță de contrast, modificările radiologice, în cazul afectării esofagului, includ dilatații focale sau difuze și diminuarea peristaltismului esofagian. Manometria esofagiană pune în evidență o scădere a amplitudinii

contracţiilor şi prezenţa contracţiilor nepropulsive, fie limitate pe segmente ale corpului esofagian, fie difuze. În unele cazuri, presiunea de repaus a SEI poate fi diminuată (1).

Diagnosticul vasculitei intestinale lupice este dificil. Pot apărea modificări ale arteriografiei viscerale, asemănătoare cu cele din poliarterita nodoasă deşi, spre deosebire de aceasta, leziunile tipice se evidenţiază mai mult la nivelul vaselor mici ale peretelui intestinal, decât la nivelul vaselor mezenterice de calibru mediu (12). Examenul radiologic pe gol poate evidenţia semne de ileus sau pseudoobstrucţie datorate ischemiei, septicemiei sau uremiei. Aportul diagnostic al endoscopiei şi al tomografiei computerizate nu este edificator, modificările fiind nespecifice.

Biopsia de mucoasă intestinală evidenţiază atrofia vilozitară parcelară sau difuză, în cazul prezenţei sindromului de malabsorbţie (fig. 2).

Fig. 2. Lupus eritematos sistemic: biopsie duodenală (D2). Microscopie electronică cu baleiaj (MEB) JEOL 100 CM, mărire 6000X. Denudare completă de vilozităţi, prezenţa unui macrofag.

Evoluţie. Complicaţii

În puseele de activitate a bolii lupice, pot să apară simptome nespecifice cum sunt: anorexia, greţurile, vărsăturile, durerile abdominale sau diareea. Mai rar (2-15% dintre cazuri), boala lupică poate debuta prin complicaţii digestive severe datorate în principal vasculitei lupice, care se manifestă sub forma unui abdomen acut chirurgical şi sunt fatale în jumătate din cazuri, reprezentând până la 25% dintre decesele prin LES. De obicei, în aceste cazuri grave, diagnosticul este tardiv, întunecând prognosticul bolii lupice, deşi durerile abdominale pot preceda cu aproximativ o lună crizele abdominale acute (12,23,24). Atunci când simptomul de la debut al LES este durerea abdominală, diagnosticul bolii de bază devine foarte dificil.

Alteori, bolnavii cu boală lupică cunoscută urmează tratament cu doze mari de glicocorticoizi sau imunosupresive care pot masca, declanşa sau agrava accidentele acute (peritonită, ischemie intestinală).

Infarctul intestinal, perforaţia, invaginaţia, peritonita septică fac parte, de fapt, din tabloul clinic al vasculitei lupice digestive.

Diagnostic pozitiv

Se bazează pe aspectul clinic, în contextul general al bolii, pe modificările imunoserologice (anticorpi anti-ADN nativ, anticorpi antinucleari) şi în cazul diferenţierii de un abdomen acut chirurgical, pe specimenele de biopsie prelevate cu ocazia laparotomiei exploratorii. Dificultatea diagnostică frecventă constă în aprecierea semnificaţiei manifestărilor digestive, în cadrul unei boli lupice cunoscute şi tratate. Aceste manifestări se asociază de obicei cu sindromul Raynaud, cu vasculita cutanată, cu afectarea neurologică, cu necroza osoasă aseptică din cadrul vasculitei lupice, cu trombocitopenia şi prezenţa factorilor reumatoizi serici (23).

Diagnostic diferenţial

Se face în principal cu manifestările digestive datorate complicaţiilor tratamentului cu glicocorticoizi, insuficienţei renale sau unei coagulopatii nelegate direct de boala lupică.

Tratament

Tratamentul medical al manifestărilor gastrointestinale, în general, şi al vasculitei lupice digestive, în special, se face cu glicocorticoizi şi este bine tolerat, chiar şi în cazul formelor atipice în care se impune laparotomia. Asocierea ciclofosfamidei poate fi utilă, mai ales la bolnavii care nu prezintă ameliorări clinice după administrarea unor doze mari de corticoizi.

Ulcerele gastroduodenale perforate, infarctul sau perforaţia intestinală, peritonita septică sau colita ulceroasă severă, necesită tratament chirurgical.

Polimiozita/Dermatomiozita

Polimiozita (PM) se caracterizează prin leziuni degenerative şi inflamatorii ale musculaturii striate, însoţite de creşterea nivelului seric al enzimelor specifice (creatinkinaza, aldolaza) şi modificări electromiografice sau histologice de miopatie inflamatorie. Dacă se asociază şi leziuni cutanate, sub forma unei erupţii roşii-violacee în

placarde, localizată periorbital (rash heliotrop) și la nivelul suprafeței extensorilor mâinii, boala este denumită dermatomiozită (DM).

În PM/DM afectarea tractului gastrointestinal este frecvent întâlnită. Aceasta este datorată afectării musculaturii digestive în cadrul bolii și asocierii acesteia cu neoplaziile (îndeosebi gastrice și pulmonare).

Interesarea musculaturii striate a faringelui și esofagului este semnalată cu o frecvență de până la 30% dintre cazurile de PM/DM. Această frecvență ajunge la peste 60% în formele paraneoplazice în care simptomele gastrointestinale ar putea fi datorate și bolii maligne (12,31,32).

Morfopatologie

În afara leziunilor inflamatorii caracteristice musculaturii striate din faringe și esofag, se pot pune în evidență atrofia sau fibroza musculaturii netede a întregului tract esogastrointestinal, edem al peretelui intestinal, ulcerații mucoase sau perforații datorate vasculitei difuze.

Tablou clinic

Disfagia pentru solide și lichide este cel mai frecvent simptom digestiv în PM/DM. Aceasta se datorează în principal afectării orofaringelui și esofagului proximal. Disfagia se poate asocia cu vocea nazonată, regurgitările nazale și aspirația traheală, prin interesarea musculaturii faringiene și cricofaringiene (1).

Afecțiunea nu se limitează la fibrele musculare striate. Mai multe studii pun în evidență și tulburări ale motilității esofagului inferior, reducerea amplitudinii contracțiilor SEI sau încetinirea globală a tranzitului intestinal. Manifestările clinice sunt datorate stazei gastrice și duodenale, fenomenelor de pseudoobstrucție sau de pneumatoză intestinală, dilatării și megacolonului. Simptomele prezente în aceste cazuri sunt arsurile retrosternale, balonările, durerile abdominale difuze și constipația (12,33).

Explorări diagnostice

Examenul radiologic poate releva stagnarea substanței de contrast la nivelul valeculei, aspirația traheală și/sau reducerea peristaltismului. Tulburările de tranzit pot fi prezente de-a lungul întregului tract digestiv (întârzierea evacuării gastrice, stază și distensie intestinală, megacolon, pseudodiverticuli). Manometria permite evidențierea precoce a tulburărilor motorii. Deși cercetări mai vechi au demonstrat reducerea amplitudinii contracțiilor faringiene și esofagiene corespunzătoare zonelor cu musculatură striată, studii mai recente au evidențiat anomalii manometrice atât la nivelul musculaturii striate, cât și a celei netede (1). Scintigrafia secvențială esofagiană cu bolus lichid marcat cu Tc 99m evidențiază prelungirea globală a timpului de tranzit esofagian, mai exprimată la nivelul celor două treimi superioare ale esofagului.

Forme clinice

Dermatomiozita paraneoplazică

Asocierea PM/DM cu neoplaziile, îndeosebi pulmonare și cele ale tractului gastrointestinal, reprezintă tipul trei de polidermatomiozită din clasificarea lui Bohan și Peter (1975). Frecvența neoplaziilor la bolnavii cu PM/DM variază între 7 și 24%. Vârsta acestor bolnavi este în medie mai avansată decât în grupul general fără malignitate. Repartiția pe sexe este egală în tipul III, dar DM este mai des întâlnită decât PM în acest grup. Localizarea cancerelor digestive (carcinoame sau limfoame) este mai frecventă la nivelul stomacului. S-au descris asocieri ale tipului III de polidermatomiozită cu neoplasmele de vezică biliară, de colon, rect, esofag și pancreas. Simptomele și semnele clinice ale dermatomiozitei preced adesea descoperirea neoplasmului cu până la un an. Rezecția tumorii determină ameliorarea manifestărilor de miozită (1,34).

Evoluție. Complicații

Candidoza poate complica disfuncția motorie a esofagului. Pot apărea ulcerații digestive, îndeosebi la copii, care determină cu totul excepțional hemoragii și perforații (3,12). Pseudodiverticulii și pneumoperitoneul sunt consecințe ale distensiei intestinale difuze.

Diagnostic

Se bazează în principal pe evidențierea miopatiei inflamatorii și a modificărilor imunoserologice caracteristice bolilor de colagen: astenie musculară +/- rash heliotrop, creșterea nivelului seric al enzimelor de miocitoliză, modificări electromiografice de miopatie, degenerescență și inflamație la biopsia musculară, iar în unele cazuri prezența factorilor reumatoizi, a anticorpilor antinucleari și a celor specifici PM-1, în serul bolnavilor. Aceste modificări se adaugă unor tulburări nespecifice, îndeosebi motorii, esogastrointestinale.

Prognostic

Este rezervat, cu deosebire în formele de PM/DM asociate neoplaziilor și în DM copilului (tipul IV).

Tratament

Este condiționat de controlul miopatiei. Corticosteroizii, singuri sau asociați cu imunosupresivele, ameliorează evoluția tulburărilor digestive. Pentru ulcerațiile esofagiene se pot administra medicamente antiacide și antireflux.

Poliartrita reumatoidă

Afectarea tractului gastrointestinal în poliartrita reumatoidă (PR) este datorată, în cea mai mare parte a cazurilor, vasculitei reumatoide. Leziunile ulcerative semnalate în această boală pot fi uneori și o consecință a tratamentului cu aintiinflamatoare nesteroidiene (AINS). Studii care au urmărit ca parametri de control simptomele gastrointestinale, fumatul, utilizarea AINS și modificările endoscopice, au pus totuși în evidență o creștere a incidenței bolii ulceroase, în PR, comparativ cu grupul martor. Deși incidența crescută a fost dependentă de vârstă sau cantitatea de AINS folosite, aceasta s-a corelat pozitiv cu fumatul la bolnavii cu PR (1,36).

Epidemiologie

Aproximativ 30% dintre bolnavii cu PR prezintă leziuni vasculare gastroduodenale evidențiate endoscopic sau anatomopatologic (3,12,35). Manifestările clinice digestive sunt însă observate la sub 1% dintre bolnavi. Cei mai expuși riscului sunt bolnavii cu istoric articular îndelungat, peste vârsta de 60 de ani, cu noduli reumatoizi, manifestări extraarticulare și titru seric crescut de factori reumatoizi (FR).

Morfopatologie

Modificările sunt frecvente, dar nespecifice. La nivelul esofagului se poate dezvolta o stenoză ischemică sau o fibroză musculară ce interesează mai ales treimea superioară (37). Gastrita superficială și atrofică este frecevent descrisă și pot să apară aceleași leziuni inflamatorii nespecifice în colon și rect. Vasculita reumatoidă digestivă produce ischemii, ulcerații și infarcte intestinale sau rupturi de anevrisme viscerale (3,12).

La nivelul intestinului subțire, începând chiar de la prima ansă intestinală, apar frecvent modificări minore: atrofie vilozitară parțială, reducerea celularității corionului, limfangiectazie intramucoasă, depunere submucoasă de colagen amorf (fig. 3). Adesea, modificările histologice rămân fără expresie clinică.

Fig. 3. Poliartrită reumatoidă – biopsie duodenală (D2). MEB JEOL 100CM, mărire 6000X. Depunere submucoasă de colagen amorf.

Tablou clinic

Artrita temporo-mandibulară determină dureri, tumefiere și crepitații articulare ce împiedică masticația.

Afectarea esofagului poate determina uneori disfagie și arsuri retrosternale.

Ulcerul gastroduodenal este mai frecvent semnalat la bolnavii fumători cu PR, dar de obicei este asimptomatic (1).

Leziunile vasculare gastrointestinale produc dureri abdominale localizate sau difuze, hemoragii digestive sau semne de abdomen acut. Foarte rar, îndeosebi în formele seronegative, este descris un sindrom de malabsorbție asemănător celui din boala celiacă (2,38).

Explorări diagnostice

Manometria esofagiană evidențiază reducerea amplitudinii undelor peristaltice și scăderea presiunii SEI, deși adesea fără expresie clinică. Endoscopic, pot apărea ulcerații gastrice sau duodenale, semne de gastrită atrofică sau de colită ulceroasă. Testele de absorbție intestinală pot fi modificate.

Forme clinice

Sindromul Felty (PR, splenomegalie, leucopenie, ulcerații gambiere, pigmentația brună a feței) se asociază cu infecții severe, hipertensiune portală și hemoragii variceale (12).

În boala Still (poliartrita juvenilă), manifestările gastrointestinale sunt frecvente și se caracterizează

prin slăbire rapidă, disfagie, dureri abdominale și creșterea susceptibilității la salicilați (1).

Evoluție. Complicații

Leziunile vasculare digestive determină ulcere, infarcte intestinale și mezenterice, mai rar colite ulceroase, hemoragii digestive în repetiție sau hemoragii intraabdominale prin rupturi de anevrisme viscerale. Amiloidoza se poate dezvolta în formele cu evoluție îndelungată.

Colita severă poate complica tratamentul cu săruri de aur al PR. Debutul se produce la câteva săptămâni după începutul crizoterapiei și se caracterizează prin grețuri, vărsături, diaree și febră. Leziunile variază de la ileita localizată până la pancolita fulminantă și megacolonul toxic. Deși toxicitatea la sărurile de aur se manifestă în principal asupra colonului, pot fi afectate și esofagul, stomacul sau intestinul subțire. Eozinofilia periferică este prezentă la 25% dintre cazuri. Mecanismul de producere este dublu și asociază toxicitatea directă a sărurilor de aur asupra mucoasei, cu reacțiile de hipersensibilizare mediată imunologic. Măsurile terapeutice includ întreruperea tratamentului, administrarea de glicocorticoizi, cromoglicat de sodiu și agenți chelatori (dimercaprol) (12).

Diagnostic pozitiv

Diagnosticul pozitiv al manifestărilor digestive din PR se face în contextul modificărilor articulare caracteristice bolii, al modificărilor serologice (VSH accelerat, hipergamaglobulinemie, factori reumatoizi și alți autoanticorpi), radiologice și din lichidul sinovial.

Prognostic

Este cel al bolii de bază, leziunile digestive rămânând adesea fără expresie clinică. În boala Still prognosticul este rezervat.

Tratament

Tratamentul manifestărilor digestive din PR este prea puțin eficient. Antiinflamatoarele steroidice și cele nesteroidice pot agrava leziunile digestive. Ciclofosfamida este în aceste cazuri mai eficientă. Misoprostolul previne ulcerele gastrice și duodenale asociate AINS și scade incidența complicațiilor, dar nu poate controla dispepsia și are efecte abortive. Dozele mai mari de blocanți H_2 (famotidină 40 mg/zi) sunt mai bine tolerate și previn apariția ulcerelor gastroduodenale la bolnavii cu PR care utilizează AINS timp îndelungat (12). Infecția *H. pylori* crește frecvența simptomelor dispeptice la bolnavii cu PR, care urmează tratament asociat cu AINS, dar pare să nu potențeze gastropatia indusă de AINS (12).

Sindromul Sjögren

Sindromul Sjögren (SSj) face parte din grupul colagenozelor și se caracterizează prin infiltrarea limfoplasmocitară a glandelor exocrine, îndeosebi salivare și lacrimale, cu dezvoltarea unui sindrom sicca: xerostomie și xeroftalmie (cheratoconjunctivita sicca). SSj secundar, în care modificările imunologice sunt reprezentate exclusiv de complexul sicca, însoțește o altă colagenoză (poliartrita reumatoidă, lupusul eritematos sistemic, polimiozita, sclerodermia) sau alte boli autoimune (ciroza biliară primitivă, hepatita cronică). În SSj primar, pe lângă glandele salivare și lacrimale, pot fi interesate și alte glande exocrine sau viscere (piele, articulații, plămâni, rinichi, sistem nervos, tract digestiv).

Frecvența manifestărilor gastrointestinale în SSj primar este dificil de apreciat deoarece disfagia, simptomul care apare cel mai frecvent (30%), este de obicei atribuită xerostomiei (3,39).

Modificările histologice comune din glandele mici ale tractului digestiv sunt similare celor din glandele salivare și lacrimale. Infiltratul limfoplasmocitar înlocuiește adesea întreg lobulul glandular și este însoțit de atrofia, fibroza și dispariția uneori completă a acinilor secretori. Proliferarea celulelor ductulare limitante determină formarea de insule epimioepiteliale. În general, reducerea acinilor secretori este paralelă cu extinderea infiltratului limfoid (39).

Esofagul

Disfagia poate fi secundară esofagitei. La examenul endoscopic, esofagul este atrofic, uneori cu repliuri mucoase semilunare sau pseudomembranoase. Biopsia de mucoasă evidențiază modificările histologice caracteristice, chiar în absența sindromului clinic esofagian (fig. 4) (2).

Manometria relevă tulburările de motilitate cu reducerea amplitudinii contracțiilor sau chiar aperistaltism în esofagul superior (40).

Stomacul

Gastrita atrofică apare la aproximativ 80% dintre bolnavii cu SSj, însă deficitul secretor gastric nu are de obicei expresie clinică (3,41). Câteva



Fig. 4. Sindrom Sjögren – biopsie de esofag.
MEB JEOL 100CM, mărire 6000X.
Mici depozite de colagen amorf și rare eritrocite pe suprafața mucoasei.

studii histologice au pus în evidență faptul că, spre deosebire de populația martor sau cu poliartrită reumatoidă, de aceeași vârstă, la care frecvența gastritei atrofice a fost de 41%, respectiv 35%, în SSj frecvența a fost mult mai mare (41,42). Secreția gastrică acidă este redusă, la fel și cea de pepsinogen și pot fi prezenți anticorpii anticelule parietale. În mucoasa gastrică este prezent infiltratul inflamator rotundocelular (43,44). Severitatea gastritei se corelează cu anumiți parametri serologici: accelerarea VSH, nivelul crescut al IgA și titru mare de anticorpi SS-B (41). Deși par să existe diferențe serologice și imunogenetice între SSj primar și cel secundar, modificările gastrice sunt identice (45). Nu s-au observat corelații între medicație și modificările histologice din SSj (1).

Pancreasul

Pot apărea episoade de pancreatită acută și reducerea secreției pancreatice exo- sau endocrine (1). Scăderea volumului secretor este cunoscută, dar aceasta interesează mai mult secreția hidrobicarbonată decât pe cea enzimatică, explicând raritatea manifestărilor clinice (2,3).

Riscul limfoproliferărilor este foarte mare în SSj. Apariția limfoamelor maligne este corelată cu afectarea glandelor salivare, hipergamaglobulinemia, prezența factorilor reumatoizi și a anticorpilor antinucleari (46). Cu toate acestea, localizarea limfoamelor la nivelul tractului gastrointestinal este rar semnalată (47).

Poliarterita nodoasă

Poliarterita nodoasă (PAN) face parte din grupul colagenozelor și reprezintă prototipul de vasculită sistemică. Vasculitele se clasifică în funcție de calibrul vaselor afectate și de modificările histopatologice. Deși manifestările gastrointestinale pot să apară în orice tip de vasculită sistemică, ele sunt cel mai frecvent întâlnite în PAN, care afectează arterele musculare mijlocii și mici. PAN este o panarterită necrozantă a vaselor drepte și a ramificațiilor acestora, interesând mai puțin ultimele arcade arteriale, ceea ce explică gravitatea complicațiilor digestive (35).

Epidemiologie

Boala apare mai frecvent la bărbați, în decada a patra de vârstă. Pot fi afectate multiple organe, iar fără tratament, evoluția este de obicei letală.

Manifestările digestive apar îndeosebi la bolnavii care prezintă afectare neurologică periferică sau centrală, tulburări hematologice severe și factori reumatoizi pozitivi în ser.

Patogeneză

Patogeneza PAN nu este complet elucidată. Este cunoscut rolul dominant al complexelor imune în dezvoltarea leziunilor vasculare. În 30% dintre cazuri este prezent în serul bolnavilor antigenul de suprafață al hepatitei B. Este posibilă intervenția unor antigene microbiene sau a hipersensibilității la medicamente în patogeneza bolii (1).

Morfopatologie

Leziunile vaselor digestive sunt prezente la jumătate dintre cazurile autopsiate de PAN. Ele sunt repartizate de-a lungul întregului tub digestiv, dar în special la nivelul intestinului subțire.

Inflamația necrotică interesează toate straturile peretelui arterial (panarterită). Infiltratul inflamator este format predominant din leucocite polimorfonucleare. Leziunile sunt nespecifice, dar este patognomonică prezența leziunilor în diferite

stadii de evoluție. Angeita necrozantă determină tromboze vasculare, infarcte viscerale ulcerații și perforații digestive. În cazul în care leziunile nu sunt circumferențiale pot să apară mici anevrisme a căror ruptură provoacă hemoragii importante (3).

Tablou clinic

Simptomele și semnele generale (scădere ponderală importantă, febră, artralgii, astenie) asemănătoare sindromului de impregnare malignă sau bacilară însoțesc manifestările gastrointestinale specifice: durerea abdominală și hemoragiile. Durerea abdominală este localizată frecvent în hipocondrul drept sau periombilical și, împreună cu diareea sau sângerările gastrointestinale minore, se întâlnește în 30-50% dintre cazuri. Acuzele digestive reprezintă adesea simptomele de debut ale PAN (1).

PAN digestivă poate debuta sub o formă acută sau una subacută. În *formele acute,* durerea abdominală reprezintă simptomul revelator al bolii (48). Complicațiile digestive survin precoce în puseele de activitate ale PAN și se asociază frecvent cu manifestări extradigestive. Recidivele digestive sunt rare în cursul evoluției bolii. Durerea poate fi de tip ulceros, pancreatitic sau biliar. Sindromul abdominal acut poate realiza oricare dintre manifestările întâlnite în patologia digestivă (apendicită, colecistită, pancreatită, peritonită, ocluzie) și poate avea o evoluție fatală, în infarctul sau necroza de intestin (1,49). În *formele subacute,* durerile abdominale sunt estompate, vagi, recidivante, însoțite de vărsături sau constipație. Frecvent sunt prezente alterarea stării generale și febra. Substratul durerilor abdominale cronice este reprezentat de infarctele digestive multiple (intestinale, hepatice sau splenice). În 10% dintre cazuri este prezent sindromul de malabsorbție datorat suprapopulării bacteriene favorizate de stază (3).

Explorări diagnostice

Testele de laborator evidențiază modificări inflamatorii exprimate, dar nespecifice: accelerarea VSH, leucocitoză cu PMN, hipereozinofilie, anemie normocromă normocitară, trombocitoză, creșterea complementului seric, hipergamaglobulinemie. În 30% dintre cazurile de PAN este prezent AgHBs. Pot fi decelați și anticorpi anticitoplasmatici ai neutrofilelor (50).

În prezența manifestărilor clinice sugestive, diagnosticul de PAN se pune pe baza biopsiei musculare sau a celei din nervul sural, care evidențiază modificările histopatologice de panarterită necroinflamatorie. Rezultatul bioptic negativ nu poate infirma însă diagnosticul (35).

Arteriografia este de preferat în cazurile în care țesuturile accesibile biopsiei nu sunt clinic afectate, sau când simptomele dominante sugerează afectarea intraabdominală. Morbiditatea examinării este redusă, cu tot caracterul său invaziv, iar la 70-80% dintre bolnavii cu PAN, arteriografia abdominală (trunchi celiac, artere mezenterice și renale) precizează diagnosticul. Se pun în evidență anevrisme multiple, de peste 1 cm în diametru, sacciforme sau fuziforme, de-a lungul arterelor mijlocii și mici, localizate în 50% dintre cazuri pe trunchiul celiac și în 30% dintre cazuri pe artera mezenterică superioară (51). Se pot evidenția dilatații segmentare ale arterelor, stenoze sau hematoame. Arteriografia poate decela cauza unei hemoragii (3).

Endoscopia digestivă superioară relevă modificări gastroduodenale frecvent întâlnite în PAN: leziuni purpurice multiple, eroziuni sau ulcerații uneori hemoragice. Biopsia pune în evidență hemoragii submucoase evocatoare pentru ischemie (52).

S-au semnalat veritabile infarcte gastrice și perforații, la examenul endoscopic (53).

Laparotomia exploratorie se efectuează îndeosebi în cazurile cu manifestări de abdomen acut. Se pot observa leziuni izolate ale unor organe abdominale (apendice, colecist), care preced uneori cu câțiva ani alte manifestări ale PAN (35). Diagnosticul se face pe baza examenului anatomopatologic. Alteori, o hemoragie intraperitoneală prin ruptură de anevrism, o ischemie intestinală sau prezența unor noduli mici la nivelul seroasei și de-a lungul rețelei vasculare sugerează poliarterita nodoasă. În 15% dintre cazuri laparotomia rămâne albă (3).

Evoluție. Complicații

Complicațiile digestive reprezintă, alături de cele renale și cardiovasculare, una dintre cauzele majore ale decesului. Mortalitatea prin PAN digestivă este dată de complicațiile acute.

Afectarea duodenului, a intestinului subțire și a mezenterului poate determina complicații inaugurale: infarcte mezenterice adesea multiple și extinse, perforații intestinale uneori multiple și aproape întotdeauna fatale sau hemoragii intestinale prin ruptură de anevrisme submucoase. Hematoamele intramurale ale duodenului sau intestinului subțire determină un tablou clinic de ocluzie însoțit de anemie. Se pot produce stenoze sechelare, scurte și multifocale sau poate să apară simptomatologia dureroasă caracteristică insuficienței mezenterice (3,23).

Pancreatita acută este rară în PAN. De obicei este necrotică, se complică cu pseudochisturi şi se asociază cu leziuni intestinale grave. Studiile autopsice au evidenţiat frecvent pancreatita cronică produsă prin necroza fibrinoidă a lumenului arterial şi a insulelor Langerhans (3).

Leziunile rectale determină de obicei hemoragii minore. Pe sigmoid, colon şi cec pot apărea perforaţii şi stenoze ischemice asemănătoare leziunilor maligne (3,48).

Diagnostic pozitiv

Unele simptome digestive, deşi nespecifice, pot sugera PAN. Prezenţa manifestărilor extradigestive orientează diagnosticul. În ordinea frecvenţei, se asociază febra (72%), leziunile neurologice (65%), manifestările articulare (61%), scăderea importantă din greutate (59%), hipertensiunea arterială (55%) şi afectarea renală (50%) (48).

Biologic, elementele cele mai importante sunt hipereozinofilia sangvină, hematuria microscopică, sindromul inflamator exprimat şi prezenţa AgHBs (3).

Biopsia cutanată sau musculară din zonele afectate pune în evidenţă arterita necroinflamatorie şi coroborată cu arteriografia mezenterică elucidează diagnosticul.

Diagnostic diferenţial şi patologia intricată

Manifestările digestive ale PAN sunt greu diferenţiabile de bolile digestive intercurente: ulcerul gastroduodenal, pancreatita biliară sau alcoolică, bolile inflamatorii intestinale. Pentru acestea din urmă lipseşte însă corelaţia dintre severitatea manifestărilor abdominale, leziunile abdominale şi anomaliile arteriografice.

Tratamentul corticosteroid şi imunodepresiv al PAN poate atenua simptomatologia digestivă sau, dimpotrivă, poate favoriza apariţia perforaţiilor, a hemoragiilor sau pancreatitei (48,54).

PAN se asociază uneori cu hemopatii maligne (leucemii limfoide, mielom) sau cancere (rectale, de colon). Relaţia cu neoplaziile ar putea fi datorată unor dereglări imunologice comune.

Prognostic

Formele digestive de PAN au un prognostic sever, corelat de obicei cu prezenţa anevrismelor arteriale. Complicaţiile digestive sunt considerate cauze majore ale decesului prin PAN, alături de cele renale şi cardiovasculare. Chiar şi în cazul unui tratament precoce instituit şi corect condus, supravieţuirea la 5 ani este de numai 60% (1,3,12).

Tratament

Tratamentul medical trebuie individualizat în funcţie de extinderea leziunilor şi de organul interesat. Corticosteroizii reprezită medicaţia de fond. Doza de atac este de 60 mg pe zi de prednison sau echivalente ale acestuia (55). Reducerea treptată a dozelor de prednison se face în funcţie de evoluţia PAN şi de ameliorarea manifestărilor digestive. Tratamentul trebuie continuat cel puţin un an (3,48). În cazul formelor severe sau rapid progresive, sub doze mari de corticoizi administraţi oral, se poate recurge la puls terapia iv cu metilprednisolon (1).

Dacă evoluţia bolii nu poate fi controlată sau apar recăderi la reducerea dozelor de glicocorticoizi, se vor asocia în tratament agenţii imunosupresivi. Azatioprina sau ciclofosfamida, în doze de atac de 100-300 mg pe zi, se continuă cu doze reduse de întreţinere până la un an, îndeosebi în formele severe de PAN (1,3,56).

În PAN asociată cu hepatita virală B, tratamentul infecţiei virale cu imunomodulatoare de tipul interferonului-α poate reprezenta o conduită adecvată de primă intenţie.

Alte vasculite sistemice

Sindromul Churg-Strauss

Sindromul Churg-Strauss (SCS) – angeita granulomatoasă – este o variantă de arterită viscerală caracterizată prin crize de astm, hipereozinofilie, vasculită necrozantă şi formare de granuloame extravasculare.

Histopatologic, leziunile gastrointestinale sunt formate din infilatrat eozinofilic – asemănător celui din gastroenterita eozinofilică – şi ulceraţii multiple localizate pe stomac, intestin subţire sau colon.

Simptomele digestive prezente la 42% dintre bolnavi includ dureri abdominale, diaree cu malabsorbţie, hemoragii digestive superioare sau inferioare, perforaţii intestinale, ascită.

Deşi arteriografia abdominală evidenţiază modificări patologice, majoritatea cazurilor nu este diagnosticată decât intraoperator sau post-mortem (12).

Prognosticul este în directă legătură cu leziunile digestive majore (hemoragii, perforaţii), cu vârsta avansată şi leziunile renale asociate (57).

În tratamentul manifestărilor digestive ale SCS se asociază corticoterapia şi imunosupresivele (3).

Granulomatoza Wegener

Este o vasculită sistemică ce afectează inițial căile aeriene și rinichii. Localizarea digestivă este destul de rară. Se pot dezvolta leziuni variate de la ileocolită inflamatorie cu hemoragii, până la ulcerații rectale extensive, infarcte intestinale multiple sau perforații punctiforme (3,12).

Prognosticul granulomatozei Wegener este foarte rezervat, în pofida tratamentului glicocorticoid și imunosupresiv.

Crioglobulinemia

Etiopatogeneză

Crioglobulinele sunt imunoglobuline serice care precipită la temperatură scăzută. Sunt identificate trei tipuri majore de crioglobulinemii, în funcție de conținutul în imunoglobuline. Tipul I conține proteine monoclonale, de obicei de tip IgG sau IgM. Acesta se asociază de obicei cu sindroamele limfoproliferative și reprezintă 25% din crioglobulinemii. Tipul II este compus dintr-o imunoglobulină monoclonală (de obicei IgM), care are activitate de factor reumatoid, și din imunoglobuline policlonale. Acest tip constituie 15-25% din totalul crioglobulinemiilor. Tipul III este cel mai frecvent (50%) și este compus în totalitate din imunoglobuline policlonale. Componenta IgM are activitate de factor reumatoid. Tipurile II și III de crioglobulinemii sunt numite mixte și se asociază unei mari varietăți de afecțiuni: infecții, boli inflamatoare (mai ales endocardite bacteriene) și colagenoze (LES, sindrom Sjögren, vasculită reumatoidă și PAN). În unele cazuri (30%) crioglobulinemia mixtă este esențială, fără a se putea identifica o cauză a bolii (1).

Morfopatologie

Crioglobulinemia este o angeită sistemică a vaselor mici. Vasculita intestinală determină ischemie localizată, mai ales pe colon și intestinul subțire.

Tablou clinic

Crioglobulinemia mixtă esențială se caracterizează prin purpură cutanată recurentă, palpabilă, peteșii, artralgii, interesare renală și hepatică (frecvent asociată cu infecția cu virus hepatitic C sau B).

Manifestările gastrointestinale apar la aproximativ 20% dintre bolnavii cu crioglobulinemie. Durerile abdominale sunt uneori importante și simptomatologia poate sugera variate boli digestive: rectocolită hemoragică, boală Crohn, enteropatie glutenică etc.

Tratamentul

Tratamentul crioglobulinemiei vizează boala de bază (malignă sau inflamatoare). În formele severe de crioglobulinemie mixtă esențială se pot administra corticosteroizi și imunosupresive. Asocierea cu hepatita cronică virală C sau B este influențată favorabil de tratamentul cu interferon.

Purpura Henoch-Schönlein

Purpura Henoch-Schönlein (PHS) – purpura reumatoidă – este un sindrom caracterizat prin purpură palpabilă, artralgii, nefrită acută și dureri abdominale colicative. Afectează mai ales copiii și adolescenții, dar poate să apară la orice vârstă.

Simptomele abdominale sunt datorate vasculitei și se întâlnesc până la 68% dintre bolnavi (12). Uneori pot reprezenta prima manifestare a bolii și determină probleme de diagnostic, mai ales dacă sindromul este incomplet.

Etiologie

Etiologia bolii nu este cunoscută. Anumiți factori declanșatori (infecții ale tractului respirator superior, medicamente, vaccinuri, alergii alimentare, înțepături de insecte) au fost evidențiați mai ales la copii, fără ca argumentele serologice sau bacteriologice să confirme incidența mai mare decât în cazuistica pediatrică generală a celor spitalizați (1).

Patogeneză

PHS este cea mai frecventă vasculită prin hipersensibilizare la factori exogeni. IgA sunt implicate în patogeneza bolii care este considerată un răspuns inflamator la depozitele tisulare de complexe imune cu IgA. Depozite de IgA au fost identificate prin imunofluorescență, în pereții vasculari din piele și intestin, de-a lungul mezangiului renal, atât în zonele afectate, cât și în cele neafectate clinic. Nivelul IgA este crescut în ser și 70% dintre bolnavi prezintă complexe imune circulante IgA decelabile (1).

Morfopatologie

În piele, modificările histopatologice sunt caracterizate prin acumulare perivasculară de leucocite (polimorfonucleare și monocite) și fragmente nucleare, în jurul vaselor mici de sânge din

corionul venulelor postcapilare (vasculită leucocitoclastică). La nivelul intestinului aspectul este de vasculită, cu arii de hemoragii și edem. În rinichi se evidențiază de obicei o glomerulonefrită focală cu proliferare de celule mezangiale intraglomerulare și uneori o arterită necrotică ce afectează arterele și arteriolele intralobulare (1).

Tablou clinic

Afectarea intestinală variază între o pătrime până la două treimi dintre cazurile de PHS. Incidența este mai mare la copii și adulți tineri. Simptomul clinic major este durerea abdominală colicativă, datorată obstrucțiilor subacute din ariile de edem, și hemoragii submucoase ale intestinului subțire. Durerea abdominală este însoțită de grețuri, vărsături și diaree. Hemoragiile digestive sunt în majoritate oculte. Totuși, 10-20% dintre bolnavi prezintă hematemeză, melenă sau rectoragii.

La aproximativ 15% dintre cazuri, manifestările digestive preced alte simptome ale bolii, uneori cu mai multe zile. Debutul sub forma unui abdomen acut, în absența purpurei, impune adesea explorarea chirurgicală.

În cursul purpurei reumatoide se poate dezvolta o enteropatie exsudativă cu diaree, hipoalbuminemie și sindrom de malabsorbție, produsă prin necroza ischemică a epiteliului vilozitar (58).

Explorări diagnostice

Modificările endoscopice includ eroziuni, ulcerații mici aftoase, necroze, iar la biopsie este prezentă inflamația difuză sau perivasculară. Colonoscopia evidențiază purpura petesială sau echimotică, mai ales pe rect și sigmoid. Biopsia jejunală nu este indicată, dar poate arăta o atrofie vilozitară difuză. Examenul baritat relevă alternanța zonelor de edem (amprentă digitală) cu cele de spasm, ulcerații, pseudotumori sau aspecte asemănătoare celor din boala Crohn. Arteriografia mezenterică este normală. Hipoproteinemia poate fi datorată atât nefropatiei, cât și enteropatiei cu pierdere de proteine. Serologic, este prezentă leucocitoza moderată și accelerarea vitezei de sedimentare a eritrocitelor.

Evoluție. Complicații

Complicațiile severe sunt rare. Dintre acestea se descriu hematoamele intramurale, invaginațiile, infarctările și perforațiile intestinale. La adult manifestările digestive pot surveni tardiv și independent de intensitatea sau evoluția purpurei. Se pot produce necroze acute ale esofagului, pancreasului sau colecistului.

Purpura se autolimitează, deși există posibilitatea recurenței. Manifestările gastrointestinale se remit uneori spontan și vindecarea se produce fără fibroză. Foarte rar se dezvoltă o obstrucție cronică subacută prin strictură ileală (59).

Diagnostic

Se pune pe baza sindromului clinic. La bolnavii cu manifestări pluriviscerale, biopsia cutanată și/sau renală, care evidențiază vasculita leucocitoclastică și depozitele de IgA, limitează posibilitățile diagnostice la câteva afecțiuni: purpura reumatoidă, endocardita bacteriană subacută sau LES.

Prognostic

Prognosticul digestiv al PHS este cel mai adesea favorabil.

Tratamentul

În cazul în care apar manifestări viscerale majore, este necesară administrarea corticosteroizilor. Un studiu retrospectiv la copiii cu PHS și dureri abdominale a pus în evidență dispariția simptomelor în 24-48 de ore, pentru cei care au urmat tratament glicocorticoid, și după 3-4 zile pentru cei fără tratament. Cu tratament conservativ, întregul episod se remite în câteva săptămâni până la o lună, dar pot apărea recăderi. În cazul apariției semnelor de perforație, invaginație sau infarct, se impune intervenția chirurgicală.

Sindromul Behçet

Sindromul Behçet (SB) este o boală cronică inflamatoare de etiologie necunoscută, cu interesare pluriviscerală, caracterizată prin ulcerații bucale, genitale și uveită, la care se pot adăuga sinovita, vasculita cutanată de tip eritem nodos, meningoencefalita, anevrisme ale arterelor mari, flebite și ulcerații intestinale. Din punct de vedere patogenetic, SB poate fi încadrat atât în grupul vasculitelor sistemice, cât și al colagenozelor.

Epidemiologie

Afectarea digestivă este descrisă în 70% dintre cazurile de SB (60). Apare de obicei după mai mulți ani de evoluție a unei aftoze recidivante sau a unei tromboze venoase superficiale ori profunde. Este mai frecventă în Japonia decât în țările Europei occidentale. Un studiu epidemiologic japonez pe 3000 de bolnavi cu SB a evidențiat

prezența leziunilor gastrointestinale la 10% dintre cazuri. Acestea sunt în majoritate ulcerații discrete ileocecale, dar și cu alte localizări de la esofag până în rect (1,61,62).

Peste 75% dintre bolnavii japonezi prezintă de fapt simptome digestive, în timp ce în Israel sau Marea Britanie ulcerațiile digestive și în general manifestările abdominale sunt mult mai rare (60,63,64).

Patogeneză

SB este o boală autoimună. Sub influența unor factori de mediu (infecții bacteriene, virale ?), pe un teren susceptibil genetic, se produce o deprimare a funcției limfocitelor T supresoare, cu hiperreactivitatea limfocitelor B și formare de autoanticorpi.

Morfopatologie

Infiltratul limfoplasmocitar perivascular este localizat în vasele mici. Vasculita prin complexe imune, negranulomatoasă, poate interesa uneori și arterele și venele mari cu apariția de tromboze la acest nivel.

Examenul histologic al ulcerațiilor gastrointestinale arată modificări nespecifice. Macroscopic, dimensiunile sunt variabile, de la ulcerații superficiale până la ulcere adânci care perforează seroasa. Ulcerele superficiale se pot extinde lateral în submucoasă, formând un profil de butonieră (65). Ulcerele sunt adesea multiple. Inflamația este transmurală și se poate extinde pe suprafața seroasei. Mucoasa intestinală din jur este de obicei normală și fără granuloame. Se pot observa, deși inconstant, o vasculită cu infiltrat mononuclear perivascular și o venulită cu tromboza vaselor din jurul ulcerului. O necroză fibrinoidă importantă se asociază vasculitei (61).

Biopsiile jejunale evidențiază în studiile japoneze o limfangiectazie marcată, dar fără expresie clinică de enteropatie sau malabsorbție (66).

Tablou clinic

Afectarea digestivă apare în SB indiferent de severitatea clinică a bolii. În peste 60% dintre cazuri, aceasta se asociază cu alterarea importantă a stării generale, scăderea rapidă în greutate și sindromul febril (3).

Manifestările clinice se caracterizează prin dureri abdominale, diaree sangvinolentă, vărsături sau flatulență. Afectarea ileonului terminal este mai frecvent descrisă în Japonia. În Europa de Vest sunt semnalate, deși mult mai rar, ulcerațiile duodenale, rectale, ale canalului anal sau ale colonului stâng. Simptomatologia este nediferențiabilă de cea a rectocolitei hemoragice. Deși este posibil ca SB să aibă în Occident un spectru al manifestărilor digestive diferit de cel al Japoniei, mai probabil, diferența este de încadrare nosologică, acești bolnavi fiind adesea considerați ca având o boală inflamatorie intestinală, cu manifestări extradigestive asemănătoare SB (1).

Sub 1% dintre bolnavii cu SB prezintă manifestări de abdomen acut chirurgical. Intervalul între diagnosticul bolii și laparotomie variază de la o lună până la 30 de ani. Simptomele și semnele clinice care impun laparotomia sunt variabile: apendicită acută, perforații intestinale, fistulizări sau hemoragii. Autorii japonezi descriu două tipuri de ulcerații: localizate și difuze. În formele localizate, ulcerele sunt găsite mai frecvent la nivelul ileonului terminal, a regiunii ileo-cecale sau a cecului și mult mai rar în stomac, duoden sau colon. Comparativ cu boala Crohn, inflamația periulceroasă este mai redusă și ulcerele penetrează adânc în seroasă. Trei sferturi din cazuri prezintă ulcerații multiple. Afectarea difuză este mai rară și afectează aproape întregul colon (67).

Explorări diagnostice

Radiologic, aspectul este de colită ulceroasă segmentară sau difuză, cu ulcere ileale, neregularități ale mucoasei, stenoze ileale și formare de fistule. Ulcerele sunt mai adânci decât în boala Crohn. Clisma baritată pune în evidență leziuni discontinue cu păstrarea haustrațiilor. Examenul intestinului subțire poate arăta dilatări ale anselor, cu floculări ale coloanei de bariu și stricturi (1,3).

La colonoscopie, ulcerațiile sunt discontinue sau largi, rotunde sau liniare, uneori cu margini decolate, înconjurate de fine zone edematoase. Între ulcerații mucoasa poate fi normală sau de tip inflamator, sângerândă la atingere sau pseudopolipoidă (68). Stenozele și microcolia sunt rar observate, în schimb fistulele și ulcerațiile canalului anal și ale perineului se găsesc frecvent.

Evoluție. Complicații

Complicațiile sunt frecvente și pot apărea într-un puseu de activitate a bolii sau pot fi inaugurale: peritonită, abcese pericolice, fistule digestive, stenoze, perforații colice sau intestinale, colectazii și hemoragii grave, amiloidoză secundară. Între puseele bolii, manifestările digestive evoluează spre cronicizare, boala intestinală manifestându-se în continuare (3).

Diagnostic pozitiv

Diagnosticul pozitiv al leziunilor intestinale din SB se face în prezența semnelor clinice extradigestive (aftoză bucală și genitală, leziuni oculare și neurologice). Confirmarea o aduce evidențierea leziunilor histologice de vasculită.

Diagnostic diferențial

Diagnosticul diferențial cu bolile inflamatorii intestinale este uneori dificil, mai ales că acestea se pot asocia cu manifestări extradigestive asemănătoare celor din SB. Spre deosebire de boala Crohn, în ileocolita din SB peretele colonului este mai puțin îngroșat, ulcerațiile sunt mai largi și de obicei lipsesc granuloamele.

Prognostic

Afectarea intestinală, localizarea oculară și neurologică a bolii, sunt factorii principali de gravitate ai SB. Leziunile gastrointestinale, chiar dacă nu sunt manifestările dominante, pot reprezenta o cauză importantă de mortalitate prin perforațiile intestinale sau hemoragiile masive secundare ulcerațiilor (1,3).

Tratament

Tratamentul medical al manifestărilor digestive în puseele de activitate se face cu glicocorticoizi, în doze mari (2 mg/kg/zi). Eficacitatea este incompletă și prednisonul poate predispune la perforații silențioase. Salazosulfapiridina sau analogii acesteia se utilizează mai mult empiric în perioadele evolutive de boală. Alte medicamente (imunosupresive, levamisol, colchicină) sau plasmafereza nu s-au dovedit eficiente.

Tratamentul chirurgical rămâne adesea singura alternativă în complicațiile digestive acute. Rezecțiile intestinale trebuie să fie extinse (cel puțin un metru) pentru prevenirea ulcerațiilor recurente și a complicațiilor ulterioare (fistule, abcese, stenoze). Prognosticul postoperator este rezervat, mortalitatea fiind de aproximativ 19%. Rata recurențelor depășește 65% la 6 luni, cu apariția de ulcerații sau fistulizări la locul anastomozei (1).

Boala mixtă a țesutului conjunctiv

Boala mixtă a țesutului conjunctiv (BMTC) sau sindromul Sharp reunește elemente clinice de LES, SD, PM și PR cu prezența în serul bolnavilor, a titrului crescut de anticorpi antiribonucleoproteină.

BMTC este mai frecventă decât PM sau SD.

Afectarea gastrointestinală interesează îndeosebi esofagul. Disfagia este rară, dar tulburările de motilitate ale esofagului distal sunt descrise la două treimi din cazuri și se corelează cu durata bolii. Se pot dezvolta stricturi și ulcerații esofagiene. La nivelul stomacului este semnalată gastrita atrofică și întârzierea golirii gastrice. Afectarea intestinului subțire și a colonului produce dilatări ale intestinului proximal, încetinirea tranzitului, pseudoobstrucții, diverticuloză. Vasculita mezenterică, foarte rar semnalată, poate determina manifestări clinice de abdomen acut. Pancreatita acută sau cronică de obicei complică formele cu SD manifestă, funcția pancreasului exocrin fiind adesea redusă.

Tratamentul cu glicocorticoizi ameliorează simptomatologia generală și manifestările digestive. Prednisonul influențează favorabil chiar și dismotilitatea esofagiană din BMTC, spre deosebire de cea din SD izolată (12).

Bibliografie

1. Myers AR, DeMarco D. Vasculitic and connective tissue disorders. In: *Gastroenterology: clinical science and practice.* Bouchier, Allan, Hodgson, Keighley eds. Second Ed. WB Saunders Co 1993:1229-1254.

2. Szanto P, Grigorescu M, Pascu O, Porr PJ, Suciu A, Erdossy S. Intestinal malabsorption in collagen diseases. Rom J Gastroenterol 1993; 1: 9-11.

3. Gilson J, Basteri M, Duhamel O.Vasculites, collagénoses et tube digestif. Encycl Méd Chir (Paris-France), Estomac-Intestin, 1989-2; 9089 C10: 6 pg.

4. Rodnan GP. Progressive systemic sclerosis (Scleroderma). In: *Immunological Diseases.* Samter M ed. Third Edition, vol II, Little, Brown & Co, 1978: 1109-1141

5 Ranke SG.On the pathology and pathogenesis of scleroderma. Johns Hopkins Hospital Bull 1931; 48: 212-227.

6. Hale CH, Schatzki R. The roentgenographic appearance of the gastrointestinal tract in scleroderma. An J Roentgenol Radium Therapy 1944; 51: 407-414.

7. Dornhurst AC, Pierce JW, Whimster IW. The oesophageal lesion in scleroderma. Lancet 1954;1: 698-699.

8. DiMarino AJ, Carlson G, Myers A et al. Duodenal myoelectric activity in scleroderma. N Engl J Med 1973; 289: 1220-1223.

9. Tolin R, Malmud LS, Reilly J, Fisher RS. Esophageal scintigraphy to quantitate esophageal transit. Gastroenterology 1979; 76: 1402-1408.

10. Rodnan GP, Fennell RH jr. Progressive systemic sclerosis sine scleroderma. J Am Med Assoc 1962; 180: 665-670.

11.Weber JR, Ryan JC. Effects on the gut of systemic diseases and other extraintestinal conditions. In: *Gastrointestinal and Liver Diseases.* Sleisenger& Fordtrans 6th Ed.

Feldman M, Scharschmidt BF, Sleisenger MH eds. 1999: CD chap. 29.

12. Cohen S, Fisher R, Lipshutz W et al. The pathogenesis of esophageal dysfunction in scleroderma and Raynaud's disease. J Clin Invest 1972; 51: 2663-2668.

13. Katzka DA, Reynolds JF, Saul SH et al. Barrett's metaplasia and adenocarcinoma of the esophagus in scleroderma. Am J Med 1987; 82: 46-51.

14. Zamost BJ, Hirschberg J, Ippoliti AF, Furst DE, Clemens PJ, Weinstein WH. Esophagitis in scleroderma. Gastroenterology 1987; 92: 421-428.

15. Henderson RD, Pearson FG. Surgical management of esophageal scleroderma. J Thoracic Cardiovasc Surg 1973; 66: 686-692.

16. Rees WDW, Leigh RJ, Christofides ND et al. Interdigestive motor activity in patients with systemic sclerosis. Gastroenterology 1982; 83: 575-580.

17. Sequiera W. Pneumatosis cystoides intestinalis in systemic sclerosis and other diseases. Sem Arthr Rheum 1990; 19: 269-277.

18. Stafford-Brady FJ, Kahn HJ, Ross TM, Russell ML. Advanced scleroderma bowel: complications and management. J Rheumatol 1988; 15: 869-874.

19. Brandwein M, Schwartz IS. Megacolon and volvulus complicating progressive systemic sclerosis. Mount Sinai J Med 1988; 55: 343-345.

20. Baron M, Srolovitz H. Colonic teleangiectasias in a patient with PSS. Arthr Rheum 1986; 29: 282-285.

21. Flanigan RC, McDougal WS, Griffen WO. Abdominal complications of collagen vascular disease. Am Surg 1983; 49: 241-244.

22. Zizic TM, Classen JN, Stevens MB. Acute abdominal complications of systemic lupus erythematosus and polyarteritis nodosa. Am J Med 1982; 73: 525-531.

23. Jovaisas A, Kraag G. Acute gastrointestinal manifestation of systemic lupus erythematosus. Canad J Surg 1987; 30: 185-188.

24. Peppercorn MA, Docken WP, Rosenberg S. Esophageal motor dysfunction in systemic lupus erythematosus. Two cases with unusual features. J Am Med Assoc 1979; 242: 1895-1896.

25. Ferroir JP, Saraux JL, Tubiana B, Cocheton JJ. Atteinte oesophagiènne majeure au cours d'un lupus érythémateux aïgu disséminé. Nouv Presse Med 1980; 9: 2348-2349.

26. Johnson DA, Diehl AM, Finkelmann FD, Cattau EL. Crohn's disease and SLE. Am J Gastroenterol 1985; 80: 869-870.

27. Casteneda S, Moldenhauer F, Herrero-Baumont G, Yanez R. Protein losing enteropathy as the initial manifestation of SLE. J Rheum 1985; 12: 1210-1212.

28. Baron M, Brisson M. Pancreatitis in systemic lupus erythematosus. Arthr Rheum 1982; 25: 1006-1009.

29. Reynolds JF, Inman RD, Kimberly RP et al. Acute pancreatitis in systemic lupus erythematosus: report of twenty cases and a review of the literature. Medicine 1982; 61: 25-32.

30. Horowitz M, McNeil JD, Maddern GJ, Collins PJ, Sherman JC. Abnormalities of gastric and esophageal emptying in polymyositis and dermatomyositis. Gastroenterology 1986; 90: 434-439.

31. Hochberg MG, Fedman D, Stevens MB. Adult onset PM/DM: An analysis of clinical and laboratory features and survival in 76 patients with a review of the literature. Sem Arthr Rheum 1986; 15: 168-178.

32. Levesque M, Fauck C, Mornet P, Barsamian L, Lecronier M, Vital C. Manifestations digestives de la dermatomyosite. J Radiol 1981; 62: 13-18.

33. Sakon M, Monden M, Fujimoto Y et al. Gastric carcinoma associated with dermatomyositis. Acta Chirurgica Scandinavia 1989; 155: 365-366.

34. Salandre S, Marche CI. Ischëmie mësentërique et vascularite. Chirugie 1983; 109: 507-514.

35. Farah D, Sturrock RD, Russell RI. Peptic ulcer in rheumatoid arthritis. Ann Rheum Dis 1988; 47: 478-480.

36. Nishikai M, Asaba G, Homma M. Rheumatoid esophageal disease. Am J Gastroenterol 1977; 67: 29-33.

37. Gendre JP, Lubonski J, Prier A, Camus JP, LeQuintrec Y. Anomalies de la muqueuse jéjunale et polyarthrite rhumatoide: 30 cas. Gastroenterol Clin Biol 1982; 6: 772-775.

38. Hardin JA, Bloch KJ. Sjögren's Syndrome. In: *Immunological diseases.* Samter M ed. Little, Brown & Co 1978, vol.II, 1151-1157.

39. Ramirez-Mata M, Pena-Ancira FF, Alarçon-Segovia D. Abnormal esophageal motility in primary Sjögren's syndrome. J Rheum 1976; 3: 63-69.

40. Maury CPJ, Tornroth T, Teppo AM. Atrophic gastritis in Sjögren's syndrome. Arthr Rheum 1985; 28: 388-394.

41. Siurala M, Isokoski M, Varis K, Kekki M. Prevalence of gastritis in a rural population: Biopsy study of subjects selected at random. Scand J Gastroenterol 1968; 3: 211-223.

42. Buchanan WW, Cox AG, Harden RM, Glen AIM, Andersen JR, Grey KG. Gastric studies in Sjögren's syndrome. Gut 1966; 7: 351-354.

43. Kilpi A, Bergroth V, Konttinen Yt, Maury CPJ, Reimato S, Wegelius O. Lymphocyte infiltrations of the gastric mucosa in Sjögren's syndrome: An immunoperoxidase study using monoclonal antibodies in the avidin-biotin-peroxidase method. Arthr Rheum 1983; 26: 1196-1200.

44. Moutsopoulos HM, Chused TM, Mann DL et al. Sjögren's syndrome (sicca syndrome): Current issues. Ann Intern Med 1980; 92: 212-216.

45. Job-Deslandre Ch, Laoussadi S, Abelanet RA, Drouard F, Menkes CJ. Polyarthrite rhumatoide avec syndrome de Gougerot-Sjögren, pseudo-lymphome pulmonaire et lymphome digestif. A propos d'une observation. Ann Med Interne 1983; 134: 717-722.

46. Takasugi M, Hayakawa A, Hirakata H, Hiyama T, Tominaga K, Ibayashi H. Gastric involvement in Sjögren's syndrome simulating early gastric carcinoma. Endoscopy 1979; 11: 263-266.

47. Lethi Huong DU, Wechsler B, Guillevin L et al. Les manifestations digestives de la périartérite noueuse dans une série de 120 cas. Gastroenterol Clin Biol 1985;9: 697-703.

48. Roikjaer O. Perforation and necrose of the colon complicating PAN. Acta Chirurgica Scandinavia 1987; 153: 385-386.

49. Dahlberg PJ, Lockhart JM, Overholt EL. Diagnostic studies of systemic necrotizing vasculitis. Arch Intern Med 1989; 149: 161-165.

50. Chatel A, Garnier TH, Bigot JM, Toueg C, Helenon C. L'artériographie dans la périartérite noueuse. J Radiol 1979; 60: 113-120.

51. Lopez LR, Schocket AL, Stanford RE, Claman HN, Kohler PF. Gastrointestinal involvement in leucocytoclastic vasculitis and PAN. J Rheumatol 1980; 7: 677-684.

52. Shepherd HA, Patel C, Bamforth J, Isaacson P. Upper gastrointestinal endoscopy in systemic vasculitis presenting as an acute abdomen. Endoscopy 1983; 15: 307-311.

53. Bocanegra T, Vasey FB, Espinoza LR, Germain BF. Pancreatic pseudocyst: a complication of necrotizing vasculitis (polyarteritis nodosa). Arch Intern Med 1980; 140: 1359-1361.

54. Conn DL. Polyarteritis. Rheum Dis Clin North America 1990; 16: 341-362.

55. Leib ES, Restivo C, Paulus HE. Immunosuppression and corticosteroid Therapy of PAN. Am J Med 1979; 67: 941-947.

56. Le Thi Huong DU, Guillevin L, Godeau P et al. Facteurs prognostiques de la périartérite noueuse et de l'angéite de Churg et Strauss. Étude multifactorielle de la survie de 165 malades. Presse Méd 1985, 24: 1341.

57. Boyer J, Baudet P, Ben Bouali A, Ronceray J, Joubaud F. Manifestations digestives inhabituelles au cours du purpura rhumatoide. A propos de deux observations. Sem Hôp Paris 1978; 54: 298-302.

58. Lombard KA, Shah PC, Thurasher TV, Grill BB. Ileal structure as a late complication of Henoch-Schönlein purpure. Pediatrics 1986; 77: 396-398.

59. Chajek T, Fainaru H. Behçet's disease: report of 41 cases and a review of the literature. Medicine 1975; 54: 179-196.

60. Baba S, Maruta M, Ando K et al. Intestinal Behçet's disease: report of five cases. Dis Colon Rectum 1976; 19: 428-440.

61. Mori S, Yoshihira A, Kawamura H et al. Esophageal involvement in Behçet's disease. Am J Gastroenterol 1983; 78: 548-553.

62. Shimizu T, Ehrlich GE, Inaba K, Hayashi K. Behçet's disease (Behçet's syndrome). Sem Arthr Rheum 1979; 8: 223-260.

63 Sladen GE, Lehner T. Gastrointestinal disorders in Behçet's syndrome and a comparison with recurrent oral ulcers. in: *Behçet's Syndrome: Clinical and Immunological Features.* Lehner T, Barnes CG eds, New-York, London: Academic Press, 1979: 151-158.

64. Lee RG. The colitis of Behçet's syndrome. Am J Surg Pathol 1986; 10: 888-893.

65. Asakura H, Morita A, Morishita T et al. Histopathological and electron microscopic studies of lymphangiectasia of the small intestine in Behçet's disease. Gut 1973; 14: 196-203.

66. Kasahara Y, Tanaka S, Nishino M et al. Intestinal involvement in Behçet's disease: review of 136 surgical cases in the Japanese literature. Dis Colon Rectum 1981; 24: 103-106.

67. O'Connell DJ, Courtney JV, Riddell RH. Colitis of Behçet's syndrome. Radiologic and pathologic features. Gastrointest Radiol 1980; 5: 173-179.

MANIFESTĂRI DIGESTIVE ÎN BOLILE IMUNOLOGICE

Doru Dejica

Astăzi se știe bine că sistemul imun al mucoasei tubului digestiv este complex și contribuie substanțial la menținerea integrității structurale și funcționale a barierei epiteliului gastrointestinal.

Tubul digestiv are o interrelație complexă cu diferitele boli imunologice, îndeosebi imunodeficiențele. În afară de acestea, există și alte dereglări imune în organism care se manifestă cu tulburări digestive, cum sunt boala granulomatoasă cronică, boala grefei medulare contra gazdei, bolile limfoproliferative ș.a.

Deficitele imune

Se cunosc numeroase deficite imune, adesea rare, întâlnite mai des la copii și adolescenți. Ele sunt clasificate în trei mari categorii (1):

1. Deficite imune primare specifice, reflectând producția scăzută a anticorpilor sau deficitul imunității mediate de limfocitul T ori ambele.
2. Deficite imune primare nespecifice, în care există o diminuare a funcției mediatorilor răspunsului inflamator, ca sistemul complementului sau fagocitele.
3. Deficitele imune secundare, cea mai importantă fiind aceea din infecția cu HIV, care va fi tratată separat; frecvente sunt imunodeficiențele consecutive terapiei medicamentoase imunosupresoare, iradierii, malnutriției ș.a.

După vârsta la care apar, deficitele imune se pot clasifica în boli ale adultului și copilului și cele specifice copilului (2). În prima categorie intră mai ales hipogamaglobulinemia comună variabilă, deficitul selectiv al IgA și SIDA, iar în domeniul pediatriei se întâlnesc agamaglobulinemia Bruton, hipoplazia timică Di George, imunodeficiența combinată severă ș.a.

În cele ce urmează, adoptăm prezentarea manifestărilor digestive în deficitele imune, după criteriul etiopatogenetic al acestora din urmă, așa cum sunt clasificate mai sus.

Deficite imune primare specifice

Un defect primar al imunității mediate umoral (prin anticorpi) sau celular (prin limfocite T) poate genera manifestări digestive diverse, frecvent sub forma infecțiilor și infestărilor. Invers, o boală a tubului digestiv poate genera pierderi în lumen ale anticorpilor și limfocitelor, determinând astfel o imunodeficiență, care predispune de asemenea la infecții. O altă particularitate a relației tub digestiv-sistem imun este aceea că un defect doar local și sporadic al celui de al doilea permite pătrunderea diferiților antigeni din lumen și inițiază un răspuns imun generalizat al organismului.

Deficitul limfocitelor B

În această grupă, anomaliile constau în sinteza deficitară a imunoglobulinelor/anticorpi, motiv pentru care sunt cunoscute sub numele de sindroame de deficit anticorpic.

Agamaglobulinemia congenitală Bruton a fost descrisă acum 50 de ani, la băieți cu infecții piogene recidivante, la care lipseau gamaglobulinele din ser. Ea reprezintă prototipul deficitelor imune dependente de limfocitul B. Prevalența ei este evaluată la 1:200.000. Boala este legată de cromozomul X. Băieții afectați sunt diagnosticați în prima copilărie, cu infecții, îndeosebi respiratorii și gastrointestinale, mai rar otite medii, sinuzite, artrite osteomielite. Evoluția lor tinde spre cronicitate, cu caracter piogen și recurent, adesea cu mai multe localizări concomitente. La aproximativ jumătate din cazuri există o istorie familială de imunodeficit.

Clinic, la 10% din copii se întâlnesc gastroenterite cronice, cu diaree și abcese perirectale (3). *G lamblia*, *campilobacter* și virusul citomegalic sunt cei mai frecvenți germeni izolați, dar nu sunt rare infecțiile cu *Salmonella* și *E. coli* enteropatogen.

Imunologic, boala se caracterizează prin scăderea sintezei tuturor imunoglobulinelor (sub 200 mg %) și, implicit, incapacitatea de a produce anticorpi, datorită nematurării prolifocitului B; acest precursor este prezent în măduva osoasă, dar lipsesc limfocitele B mature în sânge, iar plasmocitele care se diferențiază din acestea nu se evidențiază în lamina propria intestinală. Numărul și funcțiile limfocitului T sunt păstrate.

Diagnosticul se stabilește pe baza modificărilor amintite, la care se adăugă absența IgA și IgM în ser, iar concentrația IgG este sub 100 mg%. Biopsia rectală relevă absența plasmocitelor, prezența infiltratului cu polimorfonucleare în lamina propria și a abceselor în criptele Lieberkühn.

Evoluția acestui tip de deficit imun este cronică, cu infecții recidivante, politope, apar frecvent artrite (20-40), îndeosebi la genunchi, bronșiectazie ș.a. Există un risc crescut pentru apariția limfoamelor, cu localizare predilectă în intestinul subțire, mai ales în ileon. Media supraviețuirii este 16,9 ani (2).

Tratamentul se bazează pe administrarea gamaglobulinelor, în doze mari, ideal pe cale iv, doza minimă fiind 400 mg/kg, la interval de 2-6 săptămâni. Cel mai frecvent se administrează im, 0,6 ml/kg/lună, din soluția de 16,5%. Antibioticele sunt obișnuit administrate la acești bolnavi, la unii fiind utilă combinația trimetioprim + sulfametoxazol (Biseptol).

Hipogamaglobulinemia comună variabilă este cunoscută și sub numele de hipogamaglobulinemie dobândită sau tardivă. Este cea mai frecventă hipogamaglobulinemie, fiind prototipul acestei imunodeficiențe umorale la adult.

Cele mai multe cazuri sunt sporadice, dar pot fi și familiale. Ca frecvență, succede deficitul selectiv al IgA la adulți, prevalența în Anglia fiind de 20-40/milion. Debutul este în decada a 2-a sau a 3-a de viață, deși poate apărea peste această vârstă. Sunt afectate deopotrivă ambele sexe. În general, precedă cu ani de zile apariția unei tumori maligne a țesutului limfoid.

Clinic, majoritatea bolnavilor se prezintă cu infecții sinopulmonare recurente. Într-o minoritate de cazuri, în care acestea sunt absente, simptomele gastrointestinale sunt singurele manifestări clinice care pot atrage atenția asupra bolii. Există tendința asocierii altor infecții, ca otite medii, meningite, osteomielită și altele, trenante și adesea severe. După mai multe luni de evoluție cu bronșită refractară, se instalează semnele bronșiectazici (50%). Splenomegalia este constatarea cea mai frecventă la examenul obiectiv, adenopatiile fiind mult mai rare.

Manifestările digestive din hipogamaglobulinemia adultului sunt prezentate în tabelul I. Ele sunt numeroase și frecvente, cele gastrointestinale atingând frecvența de 60-90%, dintre care diareea cu malabsorbție, slăbirea din greutate și vărsăturile reprezintă simptomele cele mai des întâlnite.

Gastrita atrofică, cu sau fără anemie macrocitară, dar întotdeauna cu aclorhidrie este timpurie, trecută adesea cu vederea de către bolnav și medic. Aclorhidria este mai puțin frecventă la bolnavii fără diaree (2). Biopsia relevă aspectul atrofic al mucoasei, însoțit de infiltrat limfoplasmocitar bogat și metaplazie intestinală. Caracteristică este absența celulelor parietale și principale, cu tendința interesării întregului stomac, fără să excepteze zona antrală, cum se constată în majoritatea anemiilor Biermer. Deoarece această zonă

Tabelul I

Manifestări digestive în hipogamaglobulinemia comună variabilă (4)

Gastrită atrofică (peste 30%), aclorhidrie (50%), anemie Biermer, cancer gastric
Infecție cu *G. lamblia* (60-80%) și suprapopulare bacteriană enterală
Diaree cu steatoree, deficit lactazic și malabsorbție (33-66%)
Sprue gluten-dependent sau independent (25% bioptic)
Hiperplazia limfoidă nodulară a intestinului subțire (20-60% dintre cei cu diaree)
Litiază biliară (până la 35%)
Hepatită cronică (10-15%), multe postvirale C și autoimune

atrofică este sediul celulelor G, nu se evidențiază hipergastrinemia prezentă constant în boala Biermer (5). În fine, altă modalitate de diferențiere cu această gastropatie este lipsa anticorpilor anticelule parietale în serul tuturor bolnavilor cu hipogamaglobulinemie comună variabilă însoțită de modificări gastrice.

Mecanismul apariției atrofiei gastrice totale din această imunodeficiență este autoimunitatea mediată celular, fiind evidențiate limfocite T sensibilizate la celulele parietale și factorul intrinsec (6).

Anemia macrocitară francă, dată de deficitul vitaminei B_{12}, se constată la mulți bolnavi cu hipogamaglobulinemie comună variabilă, dar pare să se datoreze mai degrabă infestării intestinului subțire proximal cu *G. lamblia* decât gastritei atrofice și absenței factorului intrinsec.

Diareea cronică, continuă sau recidivantă, este întâlnită la mulți bolnavi. Ea se însoțește de malabsorbție, ambele fiind secundare infestării cu *G. lamblia* (7). Există însă bolnavi, care evoluează cu diaree cu malabsorbție dar nu au *G. lamblia*. În aceste cazuri se incriminează suprapopularea cu bacterii a intestinului subțire, dar tratamentul antibiotic cu spectru larg nu rezolvă întotdeauna diareea. Nu se constată o infecție enterală cu bacterii patogene, dar există susceptibilitatea la virusuri, cum sunt Rotavirusurile (8).

Procesul inflamator enteric activ sau remis este observat la 50% din bolnavi (9). Infiltratul limfocitar din lamina proprie, atrofia epiteliului mucoasei și „turtirea" vilozităților însoțesc elementele inflamatorii dominate de leucocitele polimorfonucleare.

În sprue hipogamaglobulinemic, mucoasa intestinului subțire nu ajunge la atrofie, ca în boala celiacă și nu este modificată difuz, ci parcelar. Frecvent, modificările sunt consecința infestării cu *G. lamblia*, retrocedând după eradicarea protozoarului.

Hiperplazia limfoidă nodulară este caracteristică acestei imunodeficiențe. Formațiunile ganglionare din mucoasă variază ca mărime, depășind frecvent 5 mm, putând fi observate și radiologic în intestinul subțire, mai puțin frecvent în colon. Biopsiile etajate sunt suverane pentru precizarea diagnosticului și diferențierea de polipoze familiale, precum și alte leziuni polipoide, dar mai important este să se excludă limfomul și adenocarcinomul, pentru care hipogamaglobulinemia comună variabilă are o mare propensiune (10). S-a constatat că incidența limfomului este cu atât mai mare și se generalizează cu atât mai frecvent, cu cât se prelungește mai mult viața bolnavului (11). Trebuie cunoscută și posibilitatea dezvoltării granuloamelor sarcoide în tubul digestiv și în alte organe.

Apare cu totul curioasă frecvența atât de mare a litiazei biliare în această imunodeficiență. La acești bolnavi poate coexista hepatita cronică activă, care poate evolua și independent, fiind cu o incidență destul de mare.

Imunologic, se constată producția inadecvată de imunoglobuline la nivelul liniei limfocitare B, aceste celule fiind absente în sânge la 25% din bolnavi. Toate izotipurile principale au niveluri serice scăzute, concentrația totală a lor fiind sub 3g/l. Mai recent, s-a demonstrat că peste 50% din bolnavii cu hipogamaglobulinemie comună variabilă au și anomalii ale limfocitelor T: număr scăzut și deficit funcțional, cum este secreția diminuată a unor citokine (IFN ?, IL-2, IL-5) (12). Pe acest considerent, s-ar putea ca peste câtva timp, această imunodeficiență umorală să se subdividă și o parte din bolnavi să se încadreze într-o variantă de tip combinat, B+T.

Diagnosticul este sugerat de constatarea hipogamaglobulinemiei: sub 0,05 g/l IgA, sub 0,3/l IgM și sub 3 g/l IgG. Biopsiile intestinale sunt de mare importanță pentru a surprinde dezvoltarea hiperplaziei limfoide nodulare. Deși colonul prezintă modificări histologice în 30% din cazuri, predominând infiltratul limfocitar al mucoasei, numai 10% au o enterocolopatie inflamatorie severă, când la colonoscopie se pot observa stricturi ileale fibroase (13). Depistarea infecției bacteriene și a infestării parazitare este necesară pentru luarea măsurilor terapeutice adecvate. Hematologic, se constată frecvent neutropenie și trombocitopenie (fără hemoragii sau purpură), acestea reprezentând cele mai frecvente manifestări autoimune din această imunodeficiență, care ajung la o incidență de 20%.

Evoluția este dictată de amploarea hipogamaglobulinemiei, a infecției și infestației intestinale rezistente la tratamentul antibiotic, de prezența malabsorbției și hiperplaziei limfoide. La 1 din 5 bolnavi apar tumorile maligne enterale, îndeosebi limfoamele. Ca o curiozitate, s-a semnalat recent vindecarea unui caz de hipogamaglobulinemie comună variabilă, după contractarea infecției cu HIV (14).

Tratamentul se adresează deficitului gamaglobulinemic. Se administrează parenteral imunoglobuline, de preferință i.v., până la 400 mg/kg/lună, bine tolerate de bolnavi. În practică, se injectează, pe cale i.m., 0,3 ml/kg/2 săptămâni, din soluția de 16,5%. Infuziile lente subcutanate permit utilizarea unor doze mai mari, cu efect retard. Eficacitatea acestui tratament substitutiv este, din păcate, limitată, deoarece furnizează cantități minime de

IgA şi IgM, motiv pentru care beneficiul pentru simptomele digestive este minim.

Tratamentul cu metronidazol al infestării cu *G. lamblia* este, în mod obişnuit, eficient. De menţionat că eradicarea giardiazei nu influenţează hiperplazia limfoidă, dar are efect pozitiv asupra spruei hipogamaglobulinemice. Testele de malabsorbţie trebuie efectuate pentru a aprecia nevoile substitutive şi necesitatea restricţiilor alimentare. Granuloamele sarcoide retrocedează prin corticoterapie. Glucocorticoizii pot fi utili pentru cei cu manifestări autoimune, îndeosebi hematologice, iar în cazurile refractare se indică imunoglobuline i.v. în doze mari, splenectomia sau tratamentul imunosupresiv.

Deficitul selectiv al IgA, spre deosebire de hipogamaglobulinemia comună variabilă, este o stare de imunodeficienţă mult mai frecventă, dar adesea asimptomatică, termenul de „boală" nefiind de obicei adecvat. Incidenţa la populaţia generală (estimată la donatori de sânge) este de 1 la 500-700. La unii indivizi, IgA serică este virtual nedetectabilă, la alţii este persistentă sub limita inferioară normală, 5 mg % (15).

Deficitul selectiv al IgA este, de obicei, sporadic, ocazional familial şi episodic secundar administrării unor medicamente.

Clinic, bolnavii se prezintă cel mai des cu manifestări sinopulmonare, frecvent cu atopii (astm, eczemă, rinită alergică). Bolile autoimune se asociază cu acest deficit selectiv, fiind prezentă o gamă largă a acestora, fie organospecifice, fie sistemice.

Manifestările digestive nu sunt nici atât de frecvente, nici atât de dramatice, cum ne-am aştepta datorită deficitului celei mai importante imunoglobuline a mucoaselor, substratul anticorpilor faţă de xenoantigeni.

Infecţiile cu *G. lamblia* şi hiperplazia limfoidă nodulară care o însoţeşte sunt mult mai puţin frecvente decât în hipogamaglobulinemia comună variabilă. Infecţia cu *O. albicans* s-a raportat a fi asociată deficitului IgA.

Deficitul însoţeşte enteropatia glutenică selectiv al IgA de aproape zece ori mai frecvent, faţă de populaţia generală. Pe de altă parte, aproape 2% din bolnavii cu deficit selectiv al IgA dezvoltă enteropatie glutenică. Se speculează că slăbirea calităţii barierei mucoasei intestinale, datorită deficitului IgA, permite penetrarea glutenului sau constituenţilor săi, implicit amorsarea unui răspuns imun local. Aceşti bolnavi răspund la excluderea glutenului din alimentaţie. Boala intestinală evoluează similar cu aceea de la persoanele fără deficit de IgA, dar studiile de imunofluorescenţă relevă absenţa plasmocitelor secretoare de IgA care, la persoanele sănătoase, domină substanţial celelalte două categorii de imunoglobuline în lamina propria jejunală.

Bolile inflamatorii intestinale (rectocolită, boală Crohn) apar mai frecvent la cei cu deficit selectiv al IgA, comparativ cu persoanele fără această imunodeficienţă (16).

Imunologic, persoanele cu deficit selectiv al IgA se caracterizează prin scăderea sau chiar absenţa IgA serice şi intestinale. De ce numai unii dintre aceşti indivizi prezintă simptome şi alţii sunt clinic sănătoşi ? S-ar părea că deficitul IgA se manifestă clinic, atunci când lipseşte sau scade concomitent IgG2 sau/şi când nu se exercită efectul compensator local din partea IgM, care poate acţiona de tip IgAs-like prin capacitatea de a fixa şi el componentul secretor (v. *Sistemul imun al mucoasei gastrointestinale).*

Pornind de la ultimele afirmaţii, deficitul selectiv al IgA poate fi subîmpărţit în trei variante (17):

- coexistenţa deficitului IgA monomer seric cu a celui polimeric local, care conţine şi componentul secretor;
- deficitul selectiv seric al IgA seric;
- deficit selectiv al IgA secretor (IgAs)

Prima eventualitate este cea mai frecventă, varianta tipică a deficitului selectiv al IgA. Existenţa celei de a doua explică şi ea de ce numeroşi indivizi cu deficit selectiv al IgA, evidenţiat seric, nu au manifestări clinice. A treia posibilitate, mai rară, a fost semnalată în 1973, ca manifestare pur locală a deficitului selectiv al IgA: absenţa componentului secretor sau/şi a IgA în mucoasa rectală de la bolnavi, cu rectocolită hemoragică (18). Deficitul selectiv al componentului secretor a fost confirmat ulterior (19).

O caracteristică a celor cu deficit selectiv al IgA este prezenţa în ser (30-40%) a anticorpilor anti-IgA, aparţinând izotipului IgG. Totodată, au anticorpi antilactoproteine bovine şi numeroşi autoanticorpi (antinucleari, antitiroidieni, antimitocondriali ş.a.).

Diagnosticul se stabileşte prin dozarea IgA serice, dar şi evidenţierea sediului principal de sinteză al IgA: plasmocitele mucoasei tubului digestiv.

Se face o investigaţie a infecţiilor/infestaţiei la diferite nivele ale tractului intestinal şi a leziunilor concomitente, pentru depistarea enteropatiei glutenice, bolilor inflamatorii intestinale, hiperplaziei limfoide nodulare ş.a.

Tratamentul se rezumă la eradicarea infecţiei/infestaţiei. Imunoglobulinele nu se utilizează deoarece cantitatea de IgA din produsele disponibile este redusă; ele conţin doar monomerul de IgA, care nu se cuplează cu componentul secretor.

deci nu ajunge la suprafața mucoasei tubului digestiv, și cantități chiar reduse de IgA sunt susceptibile să reacționeze cu anticorpii anti- IgA din serul bolnavilor, cu riscul apariției reacțiilor anafilactice. Aceeași prudență este necesară și în privința transfuziilor de sânge și de constituenți ai săi.

Alte deficite selective de imunoglobuline pot evolua cu manifestări infecțioase recurente ale tubului digestiv. Deficitul izolat al IgG (în special IgG2) e însoțit de infecții, ca în agamaglobulinemia Bruton, iar deficitul combinat al IgM cu IgA, mai rar, este întâlnit mai ales la femei și se manifestă cu infecții bacteriene recidivante, greu de influențat terapeutic.

Deficitul limfocitelor T

Deficitele primare ale imunității celulare (T-dependente) sunt mai rare decât cele anterior descrise și apar de obicei la copii.

În general, acești bolnavi au limfopenie, lipsesc funcțiile specifice limfocitelor T (nu realizează reacții de hipersensibilitate tardivă și nu se transformă blastic, în cultură, după stimulare cu mitogeni). Pe de altă parte, în serul lor se găsesc concentrații normale de imunoglobuline.

Sindromul Di George sau aplazia timică congenitală a fost descris în 1968 și se caracterizează prin agenezia simultană a timusului și paratiroidelor, precum și prin malformații congenitale ale inimii și feței. Bolnavii se prezintă de obicei cu crize de tetanie. Manifestările digestive includ infecția cu *O. albicans*, diaree și malabsorbție. Infecțiile cronice virusale și enterocolitele necrozante au un prognostic infaust. Singurul tratament posibil eficient este transplantul timic.

Candidoza mucocutanată cronică apare în familii, printr-o moștenire autosomal recesivă. Se asociază frecvent cu infecții orofaringiene și esofaringiene micotice, rezistente la terapia obișnuită. Factorul de transfer al lui Lawrence, singur sau în combinație cu amfotericina B, realizează îndepărtarea infecțiilor fungice la unii bolnavi. Tratamentul cu cimetidină poate fi util.

Deficitul limfocitelor T și B

În unele forme de imunodeficiență există de la început anomalii concomitente ale limfocitelor T și B. Acestea pot apărea datorită defectelor celulei sușă sau maturării deficitare a limfocitelor B, dependentă de limfocitul T.

Sindromul imunodeficienței combinate severe (SCID) este o formă fatală a deficitului mixt, umoral (limfocitul B) și celular (limfocitul T). Prevalența ei este de 1:100 000. Se manifestă prin infecții cronice, virusale, bacteriene sau fungi care produc diaree. Pot apare modificări atrofice vilozitare și colită extinsă, mai ales de origine virusală. Candidoza este și ea obișnuită, inclusiv digestivă. Decesul se produce în primul an de viață.

Sindromul Nezelof se caracterizează prin limfadenopatii, hepatosplenomegalie, infecții orale, diaree cronică și malabsorbție. Bioptic, se constată atrofie vilozitară și infiltrat plasmocitar în lamina propria enterală. Steatoreea este obișnuită. Bolnavii pot răspunde la corticoterapie, probabil datorită efectului nespecific asupra infiltratului celular de la nivelul mucoasei intestinale. Tratamentul cu gamaglobuline este eficient pentru susținerea bolnavilor față de infecții, dar numai transplantul timic, medular și factorii timici pot contribui la reconstituirea compartimentului limfocitar T și B.

Sindromul Wiskott-Aldrich afectează numai băieții, cu diaree sangvinolentă, eczemă și trombocitopenie. Aldrich a semnalat aceste simptome la câteva generații de bărbați ai unei singure familii, demonstrând că defectul moștenit este legat de cromozomul X. Deficitul imunității celulare este evident în primul an de viață. Limfocitele circulante sunt reduse numeric, iar cele T din țesutul limfoid periferic sunt substanțial diminuate. Doar IgM scade în ser. Există un risc crescut pentru sindroame maligne limforeticulare.

Bolnavii prezintă hematemeză melenă și diaree sangvinolente, toate consecutive trombocitopeniei. Atopiile sunt frecvente. La cei mai mulți copii, diareea sangvinolentă se ameliorează prin îndepărtarea din alimente a proteinelor animale și vegetale. Tratamentul cu gamaglobuline i.v. este util, iar transplantul medular este uneori salutar.

Ataxia-telangiectazia evoluează cu depresie progresivă a limfocitelor B, însoțită, în 50-70% din cazuri, de deficitul IgA. Tumorile maligne limforeticulare reprezintă cea mai frecventă cauză a decesului. Cu valoare deosebită pentru diagnosticul precoce este creșterea aproape constantă a alfa-1-fetoproteinei și antigenului carcinoembrionic în serul acestor bolnavi.

Deficitul moleculelor MHC II este expresia neajunsului pe care îl poate aduce absența acestor antigeni la realizarea răspunsului imun. A fost descris mai recent și se manifestă cu infecții oportunistice, frecvent cu *candida*, cu diaree prelungită și malabsorbție. Colangita scleroasă survine, la un număr din acești bolnavi, după o perioadă îndelungată de manifestări inflamatorii gastrointestinale. Datorită absenței limfocitelor T helper, formarea anticorpilor este precară și acești copii evoluează permanent cu hipogamaglobulinemie.

Deficite imune primare nespecifice

În această grupă de imunodeficiențe sunt încadrate deficitul fagocitozei și cel al complementului.

Deficitul adeziunii leucocitare este o boală congenitală, autosomal recesivă, recent identificată, rară, adesea fatală, care apare în primii doi ani de viață. Infecțiile digestive recidivante – stomatite, faringite, abcese perianale – sunt obișnuite. Pentru diagnostic este importantă prezența neutrofiliei, chiar între episoadele septice acute. Tratamentul cu antibiotice, profilactic și curativ, prelungește viața la cei cu deficit parțial al adeziunii leucocitare. Transplantul medular vindecă boala.

Deficitul bactericid este reprezentat de *boala granulomatoasă cronică*. Ea reprezintă cea mai importantă manifestare a deficitului fagocitar întâlnită în practica gastroenterologică. Se caracterizează prin infecții bacteriene recidivante. Toate celulele fagocitare (mono- și polinucleare) nu sunt capabile să producă anionul superoxid, datorită deficitului activității NADPH-oxidazei, ceea ce nu creează condițiile necesare activității bactericide față de microorganismele catalazo-pozitive. Diferite bacterii, ca stafilococii și enterococii, supraviețuiesc pentru că sintetizează catalaza, care inhibă formarea cantităților minime de H_2O_2 produse de granulocite. Astfel, infecția disemineză în organism, numeroasele granulocite fiind încărcate cu bacterii parțial „lichidate". Se produc abcese și granuloame. Apariția extensivă a granuloamelor se datorește și faptului că atacul oxidativ nu îndepărtează satisfăcător nici factorii chemoatractanți.

Clinic, bolnavii dezvoltă limfadenopatii, hepatosplenomegalie, osteomielită, dermatită și abcese hepatice. Aproximativ 20% dintre bolnavi au diaree cronică și abcese perianale persistente, recidivante, după intervențiile chirurgicale. Alți bolnavi prezintă stenoze gastrice antrale, determinate de hipertrofiile granulomatoase. Unii bolnavi au stricturi esofagiene. În colon apar modificări sugestive pentru boala Crohn, cu îngroșarea peretelui intestinal, pseudopolipi și abcese pericolice.

Biopsiile prelevate din intestinul subțire sunt, în general, normale, dar cele din mucoasa rectală relevă histiocite anormale și granuloame cu celule gigante, multinucleate Langhans. Interesarea severă a colonului este marcată de modificări mai difuze, adesea infiltrat masiv cu plasmocite și histiocite, abcese criptice, ulcerații hemoragice și necrotice.

Diagnosticul este sugerat de istoria familială a bolii și confirmat prin utilizarea testului cu nitro-blue-tetrazolium, care este negativ, și prin determinarea elaborării speciilor reactive ale oxigenului de către fagocite, care este prăbușită.

Tratamentul antiinfecțios, îndeosebi cu trimetoprim-sulfametoxazol sau rifampicină, a scăzut brutal mortalitatea, de la 40% la 5% (20). Administrarea profilactică periodică este utilă. Leziunile granulomatoase obstructive ale tubului digestiv răspund la glucocorticoizi, cu protecție antifungică. Recent, s-a dovedit că administrarea interferonului gama are valoare curativă, dar este grevată de risc la bolnavii mai în vârstă.

Neutropeniile sub 500/mmc sunt însoțite de un spectru larg de infecții bacteriene și fungice, adesea fulminante, la nivelul diferitelor mucoase, inclusiv digestive. În neutropenia periodică, sindromul Chediak-Higashi, apar ulcere ale mucoasei bucale, iar sindromul Lazy evoluează cu gingivită și stomatită.

Deficitul complementului se manifestă cel mai frecvent în clinică sub forma *angioedemului ereditar*, cu manifestări digestive constante. Este o boală autosomal dominantă, datorată deficitului inhibitorului Cl-esterazei.

Clinic, bolnavii prezintă colici abdominale, vărsături și diaree apoasă, care generează hipotensiune și șoc. Uneori, durerile abdominale pot îndrepta diagnosticul, în mod eronat, spre o apendicită acută. Examenul radiologic evidențiază edemul mucoasei intestinale și contribuie la excluderea unei apendicite sau a altor cauze ale colicilor abdominale.

Manifestările extradigestive nu trebuie ignorate, mai ales că puseul angioedemului debutează adesea cu edem subcutanat al feței sau al unui membru, care se tumefiază mult după două zile.

Diagnosticul deficitului Cl-inhibitorului se stabilește prin imunodifuziune radială cu ser monospecific.

Tratamentul puseului este substitutiv, cu inhibitorul Cl, prin care se amendează rapid simptomele clinice. Se poate administra plasmă proaspătă. Steroizii anabolizanți cu efecte androgene minime sunt eficienți, în doze mici, pentru prevenirea puseelor. O alternativă pentru profilaxia recăderilor este blocarea enzimelor cu care reacționează Cl-inhibitorul: acidul epsilon-aminocaproic, dar ami ales acidul tranexamic.

Deficitul C3 și C5 e însoțit de infecții piogene și diaree, care apar datorită scăderii activității fagocitare (deficitul C3), respectiv a chemotactismului granulocitelor (deficitul C5), și reducerii opsonizării (ambele).

Deficite imune secundare

Cauzele deficitelor imune secundare sunt numeroase, de aceea ele reprezintă cel mai mare număr de imunodeficiențe din patologia umană. Se pot instala în urma scăderii producției factorilor imuni (splenectomie, malnutriție, chimioterapie citostatică, radioterapie ș.a.), deperdiției acestora (enteropatie cu pierdere de proteine, limfagiectazie intestinală etc) sau depresiei funcției celulelor limfoide (corticoterapie intensivă, imunosupresoare).

Utilizarea crescândă din ultimii ani a tratamentului imunosupresiv, mai ales îndelungat și în doze mari, în particular, cu agenți alchilanți (ciclofosfamidă, clorambucil) și tiopurine (azatioprină și 6-mercaptopurină), au generat cele mai frecvente și redutabile deficite imune din activitatea clinică. Administrarea chimioterapiei citostatice în leucemii, limfoame și la cei supuși transplantului medular a demonstrat importanța tubului digestiv ca poartă de intrare pentru infecții.

Clinic, manifestările digestive la „imunocompromiși" sunt de tip acut infecțios, cronic continuu sau intermitent, iar după mai mulți ani de imunosupresie zilnică pot apărea tumori, adesea digestive.

Enterocolita acută neutropenică mimează apendicita severă, prezentându-se cu dureri, balonări, adesea diaree sangvinolentă, ulcerații și perforații, înregistrând o moralitate mare.

Candidoza orală sau sistemică se dezvoltă ușor la bolnavii imunosupresați și la cei cu limfoame sau debilități de alcoolism cronic. Un risc particular există pentru infecția cu *Strongiloides*, care poate persista îndelungat în tubul digestiv. Hiperinfecția care duce la dilatarea și ocluzia intestinală acută și strongiloidoza sistemică cu diseminare în creier, ficat și plămâni pot fi precipitate de terapia agresivă cu imunosupresoare. Acești bolnavi sunt susceptibili să facă septicemii bacteriene recidivante, cu punct de plecare enteral.

Riscul crescut al tumorilor la bolnavii imunosupresați îndelungat (ani de zile) este o realitate în ultimele două decade. Limfoamele Hodgkin se pot localiza pe tubul digestiv. Carcinomul anal are incidență crescută la bolnavii transplantați renal (1).

Tratamentul oral cu antibiotice cu spectru larg a redus în ultimii ani incidența septicemiilor fatale. Candidoza orală se tratează local cu nistatin sau clotrimazol. În caz de rezistență, se recurge la ketoconazol. În esofagita cu *C. albicans* se face tratament sistemic cu ketoconazol, eventual cură scurtă cu amfotericină B. La fel se procedează în localizările intestinale. Infecțiile cu citomegalovirus se tratează de elecție cu ganciclovir i.v.

Profilaxia infecțiilor digestive și respiratorii este indispensabilă. Nu este surprinzător în acest sens faptul că acești bolnavi, mai ales cei supuși terapiei citostatice, sunt menținuți în „contenție sterilă" pe toată perioada tratamentului, iar personalul medical și ajutător folosește în mod obligatoriu masca de protecție.

Boala grefei contra gazdei (GVHD)

Transplantul medular a devenit, din 1975, tratamentul de elecție pentru anemia aplastică, imunodeficitul combinat sever, bolile maligne hematologice și unele boli congenitale. Bolnavii supuși acestui procedeu terapeutic pot dezvolta leziuni gastrointestinale sau hepatice.

Înainte de efectuarea transplantului se utilizează doze mari de agenți imunosupresori, alături de iradierea întregului organism cu raze X, ambele terapii determinând leziuni ale epiteliului intestinal și toxicitate hepatică. După transplantul medular, bolnavii pot dezvolta reacția grefei contra gazdei, GVHD („graft versus host disease"), fiind observată atât forma acută cât și forma cronică. În final, datorită compromiterii stării imune a organismului gazdă și alterărilor structurale, îndeosebi ale mucoasei gastrointestinale, acești bolnavi devin susceptibili la variate infecții oportunistice.

Asocierea chimioterapiei imunosupresoare + iradiere totală X înaintea efectuării transplantului medular poate produce necroze extinse ale criptelor epiteliului intestinal, având răsunet clinic: anorexie, dureri abdominale colicative și diaree apoasă. Urmează o stare de malnutriție și consecutiv malabsorbție. O complicație ulterioară de temut este ulcerația severă a mucoasei, care favorizează hemoragia și perforația intestinală.

GVHD acută începe *clinic*, în mod obișnuit, după 3-4 săptămâni de la transplantare și devine evidentă prin apariția enteritei, dermatitei și hepatopatiei. Bolnavii devin icterici. Interesarea intestinală se trădează prin diaree profuză, greață, vărsături, hemoragie intestinală și dureri abdominale colicative. Inflamația intestinală transmurală se poate solda cu semne de iritație peritoneală, dar perforația intestinală este neobișnuită. Infecțiile sunt iminente, îndeosebi cu *herpes simplex* și *C. albicans*. Enteropatia cu pierdere de proteine se constată frecvent.

Diagnosticul GVHD acute este de excludere și necesită examinări paraclinice, mai ales radiologice, care demonstrează edem difuz al mucoasei intestinale, îndeosebi ileale. Examenul endoscopic ascendent constată eritem pătat la nivelul ileonului terminal și cecului, modificările histologice

majore fiind predominante în această zonă: necroze ale celulelor criptelor Lieberkühn, abcese criptice și chiar denudarea completă a epiteliului. Ulcerațiile pot străbate stratul muscular al submucoasei, datorită invaziei bacteriene secundare sau avansării GVHD (2).

Tratamentul cu hidrocorticoizi, ciclosporină A, eventual gamaglobuline antitimocitare, pot îmbunătăți starea bolnavului.

GVHD cronică apare la 80-480 zile după grefa medulară și se constată la 30% din transplantați care supraviețuiesc intervenției. Cei mai mulți au avut GVHD acută, care a remis sau a evoluat spre cea cronică, deși cca 25% dintre bolnavi nu au avut un episod acut de GVHD (21).

Clinic, apar manifestări ale tractului digestiv, hepatice, cutanate, poliserozită.

Esofagul este afectat în 30% dintre cazuri, cu leziuni de descuamare proximală, formarea de stricturi, agravate de refluxul conținutului acid din stomac și suprainfecție, îndeosebi cu *C. albicans, herpes simplex*, virusul citomegalic.

Ulcerațiile gastroduodenale sunt frecvente, favorizând suprainfectarea și sângerările.

Intestinul prezintă și el ulcerații, mai ales în ileonul terminal și cec, cu sângerări, diaree și dureri abdominale, fiind consecința infecției, îndeosebi cu citomegalovirus. Virusul Epstein-Bar explică apariția unui sindrom limfoproliferativ malign, cu limfocite B, instalându-se hepatomegalie progresivă, distensie abdominală, febră. Nu lipsește enterita cu fungi (*C. albicans, Aspergillus*), diferiți paraziți. Pot apărea simptomele ocluziei intestinale datorită fibrozei marcate transmurale.

Diagnosticul este relativ ușor, prin coexistența interesărilor digestive și a infecțiilor numeroase, a modificărilor endoscopice inflamatorii și ulcerative care apar la un bolnav transplantat medular în urmă cu 3-15 luni.

Tratamentul cu antibiotice cu spectru larg favorizează dezvoltarea germenilor aerobi gramnegativi, ceea ce duce la necroza mucoasei intestinale și migrarea infecției spre ganglionii mezenterici, fiind iminentă septicemia, favorizată de neutropenia concomitentă („colită neutropenică"). De aceea, administrarea profilactică a antibioticelor neabsorbabile pare să prevină sau să diminueze amploarea septicemiei.

Boala imunoproliferativă enterală

Această boală a fost numită inițial limfom abdominal mediteranean, datorită prevalenței ei în această zonă geografică, deși apare destul de frecvent și în alte țări cu standard socioeconomic scăzut. Este o boală care se manifestă tipic prin malabsorbție, scădere ponderală și dureri abdominale (22). Mucoasa enterală și ganglionii limfatici mezenterici sunt infiltrați cu plasmocite, care sintetizează o paraproteină constând din lanțuri alfa incomplete (deficiente în lanțuri ușoare), motiv pentru care Seligman și Mihaesco (1968) au numit-o „boala lanțurilor alfa".

Se consideră că infecția parazitară, îndeosebi cu *G. lamblia*, din intestinul subțire stimulează excesiv proliferarea plasmocitelor care sintetizează IgA. Consecința este mutația precursorilor acestor celule și secreția unor lanțuri ușoare alfa deficitare/incomplete. În primele stadii se evidențiază infiltratul plasmocitar benign din lamina propria și ganglionii limfatici mezenterici, dar cu progresiunea bolii apar modificări distrofice, interesarea submucoasei și, în final, dezvoltarea limfomului.

Clinic, limfomul apare la 28-30 ani, dar infiltratul limfoplasmocitar benign precedă tumora cu aproximativ 10 ani (22). Simptomele comune sunt diareea cu malabsorbție, slăbirea în greutate progresivă, dureri abdominale intermitente, adesea colicative. Degetele hipocratice, edemele periferice și anemia sunt frecvente, dar tardive.

Diagnosticul se precizează pe baza simptomelor sugestive amintite, completate cu examenul radiologic al intestinului, care constată un aspect fin granular-nodular al mucoasei, mai ales proximal, și stenoze, când s-a constituit limfomul de mai mari dimensiuni. Duodenoscopia cu biopsie ușurează diagnosticul, în fazele în care n-au apărut modificările radiologice, când este prezent doar infiltratul limfoplasmocitar în lamina propria.

Examenul de laborator semnalează prezența *G. lamblia* (50%), hipoproteinemie cu hipoalbuminemie, creșterea concentrației serice a IgA (40%). Lanțurile alfa libere nu se pun în evidență, nici la bolnavii cu infiltratul limfoplasmocitar benign, nici la cei cu limfomul constituit.

Tratamentul cu antibiotice și metronidazol are efect favorabil în perioada inițială a bolii, dar nu împiedică sau întârzie dezvoltarea inexorabilă a limfomului. Chimioterapia sau iradierea cu raze X au efecte moderate în tratamentul limfomului.

Bibliografie

1. Hodgson HJF. Immunological disorders affecting the small intestine. In: Bouchier IAD ș.a. (Eds), *Gastroenterology*,

Clinical Science and Practice, 2nd Ed., vol.1, Saunders, London, 1993; 577-609.

2. Rodgers VD. Enteric manifestations of immunodeficiency states. In: Haubrich WS et al., (Eds), *Bockus' Gastroenterology,* 5th Ed, vol.2, Saunders, Philadelphia, 1995; 1146-1173.

3. Lederman HM, Winkelstein JA. X-linked agammaglobulinemia: an analysis of 96 patients. Medicine (Baltimore), 1985; 64: 145-156.

4. Dejica D. Manifestări digestive în bolile imunologice. În Grigorescu M și Pascu O (Ed.), *Tratat de gastroenterologie clinică,* vol.I, Ed. Tehnică, București, 1996; 802-809.

5. Hughes W, Brooks F, Conn H. Serum gastrin levels in primary hypogammaglobulinaemia and pernicious anaaemia. Am J Med, 1972; 77: 746.

6. Harteg GD, Van der Meer J, Jansen JBMJ et al. Decreased gastric secretion in patients with late onset hypogammaglobulinaemia. N Engl J Med, 1988; 318: 1563-1567.

7. Abramowsky CR, Sorenson RU. Regional enteritis-like enteropathy in a patient with agammaglobulinaemia: histologic and immunocytologic studies. Hum Pathol, 1988; 19: 483-486.

8. Shanahan F, Targan SR. Gastrointestinal manifestations of immunologic disorders. In: Yamada T (Ed), *Textbook of Gastroenterology,* Lippincott, Philadelphia, 1991, 2157-2171.

9. Sperber KE, Mayer L. Gastrointestinal manifestations of common variable immunodeficiency. Immunol Allergy Clin N Am, 1988; 8: 423-434.

10. Cunningham-Rundles C, Siegal FP, Cunningham-Rudles S et al. Incidence of cancer in 98 patients with common variable immunodeficiency. J Clin Immunol, 1987; 7: 294-299.

11. Sauder VA, Mederos LJ, Weiss LM, Yano T, Sneller MC, Jaffe ES. Lyphoproliferative lesions in patients with common variable immunodeficiency. Am J Surg Pathol, 1992; 16: 1170-1182.

12. Hammarström L, Vorechovsky I, Webster D. Selective IgA deficiency (SIgAD) and common variable immunodeficiency (CVID). Clin Exp Immunol, 2000; 120: 225-231.

13. Teahon K, Webster AD, Price AB, Weston J, Bjarnason I. Studies on the enteropathy associated with primary hypogammaglobulinemia. Gut, 1994; 35: 1244-1249.

14. Rosen FS. The primary specific immunodeficiences. In: Lachmann PJ et al. (Eds), *Clinical Aspects of Immunology,* 5th Ed, Blackwell, Oxford, 1993; 1271-1284.

15. Fasset RT, Kagnoff MF. Clinical significance of selective IgA deficiency. Intern Med Specialist, 1987; 8: 90-95.

16. Ammann AJ, Hong R. Selective IgA deficiency: presentation of 30 cases and a review of the literature. Medicine (Baltimore), 1971; 50: 223-236.

17. Dejica D. Sindroamele de imunodeficiență. În: Dejica D (ed), *Tratat de imunologie clinică,* vol. I, Dacia, Cluj Napoca, 1997; 229-273.

18. Dejica D. Gastrointestinal secretory immunologic system in health and disease, Rev Roum Méd Int, 1973; 10: 3-12.

19. Strober W, Krakauer R, Klaveman et al. Secretory component deficiency: a disorder of the IgA immune system. N Engl J Med, 1976; 294: 351-356.

20. Arnaut MA, Newburger PE. Leukocyte adhesion molecule deficiency and chronic granulomatous disease. In: Lachmann PJ et al. (Eds), *Clinical Aspects of Immunology,* 5th Ed, Blackwell, Oxford, 1993; 1305-1324.

21. McDonald GB. Shulman HM, Sullivan KM et al. Intestinal and hepatic complications of human bone marrow transplantation. Gastroenterology, 1986; 90: 770-784.

22. Gilinsky NH, Novis BH, Wright JP et al. Immunoproliferative small-intestinal disease: clinical features and outcome in 30 cases. Medicine (Baltimore), 1987; 66: 438-446.

PROBLEME GASTROINTESTINALE ȘI PANCREATICE LA VÂRSTNICI

Olimpia Ghidrai

Cavitatea bucală

Examinarea cavității bucale la vârstnici este foarte importantă, oferind relații asupra stării lor de sănătate și de nutriție. Se știe că masticația este afectată la această vârstă din cauza slăbirii tonicității mușchilor masticatori, a lipsurilor dentare, atrofiei mucoasei și parodontopatiei. Apare, de asemenea, reducerea percepției gustative, mai ales pentru sărat și dulce, iar la purtătorii de proteze și pentru amar și acru (receptorii respectivi fiind localizați la nivel palatin). O serie de medicamente consumate frecvent de bătrâni, cum ar fi antidepresivele, litiul, metronidazolul, sărurile de aur, pot afecta percepția gustativă altele produc xerostomie (anticolinergicele). Percepția gustativă anormală (disgeuzie) este adesea cauza deficitului nutrițional.

Modificările mucoasei bucale pot surveni în legătură cu utilizarea unor medicamente, în cadrul unor boli sistemice, sau pot fi expresia unor leziuni precanceroase. La vârstnicii cu deficit imun sau după consum de antibiotice apare frecvent candidoză; „limba păroasă" se descrie după radioterapie, leukoplakia este considerată stare precanceroasă, iar carcinomul epidermoid localizat adesea pe buza inferioară apare mai frecvent la bărbați. La examinarea cavității bucale vom mai putea evidenția și unele leziuni vasculare, cum ar fi: ectazii, angiodisplazii sau telangiectazia (1).

Faringele

Patologia faringiană se manifestă mai ales prin tulburări de deglutiție, refluarea lichidelor pe nas, fenomene de aspirație și se asociază cu denutriție, infecții bronho-pulmonare recidivante, deshidratare. Aceste tulburări survin adesea în boli vasculare cerebrale, boala Parkinson, dar și în cazul demenței, după ingestia unui corp străin (2). Disfagia „de transfer" apare nu numai în dereglări neuromusculare, ci și în suferințe organice, ca tumori, abcese, stricturi. Patologia musculară (degenerescența și involuția musculaturii faringiene) din distrofia miotonică și miopatia faringiană evoluează cu tulburări de deglutiție înaltă, descrise și în miopatia din hipertiroidism, miastenie, colagenoze.

Esofagul

Integritatea tubului digestiv este indispensabilă menținerii echilibrului nutrițional.

Cu toate că îmbătrânirea se asociază cu modificări anatomofiziologice ale epiteliului digestiv (alterarea reînnoirii celulare, modificarea absorbției, dezorganizare structurală), în ansamblu acestea nu produc efecte clinice considerabile decât la vârste foarte înaintate, fiind responsabile mai ales de reducerea capacității de adaptare a vârstnicilor, putând precipita insuficiențe organice cu ocazia unor evenimente patologice intercurente (3). În sprijinul acestei aserțiuni vin și studiile lui Vellas (4) pe vârstnici sănătoși, care au demonstrat că procesul fiziologic de îmbătrânire în sine nu influențează starea de nutriție în aceeași măsură ca procesele patologice, unele handicapuri sau condițiile de mediu precare.

Deşi nu există studii suficiente în legătură cu efectele îmbătrânirii asupra reglării activităţii musculaturii esofagiene, unii autori au înregistrat manometric modificările descrise de Sorgel în 1964 (5), sub denumirea de presbiesofag, caracterizat prin reducerea amplitudinii contracţiilor după deglutiţie. La bătrâni s-au mai descris şi alte tulburări de motilitate, aşa-numitele „contracţii terţiare" evidenţiate la examenul radiologic baritat, care sunt asimptomatice. Deoarece aceste modificări de motilitate nu au importanţă clinică, termenul de presbiesofag a fost abandonat (5). Astfel, orice vârstnic cu simptomatologie esofagiană va fi complet explorat în vederea depistării unei suferinţe esofagiene şi nu ne vom mulţumi să o explicăm doar ca simplu rezultat al îmbătrânirii.

Cele mai frecvente simptome întâlnite în patologia esofagiană a vârstnicului sunt disfagia şi pirozisul, apoi odinofagia, durerile toracice asemănătoare angorului şi tulburările respiratorii.

Disfagia survine mai ales în tulburările de transport esofagian, descrisă ca o senzaţie de oprire a bolului alimentar la diferite niveluri, adesea diagnosticul făcându-se printr-o anamneză corectă. În general, disfagia progresivă este sugestivă pentru un substrat neoplazic, pe când cea intermitentă apare în tulburări funcţionale de motilitate.

Pirozisul reflectă refluxul gastroesofagian, fiind senzaţia de arsură retrosternală ce se ameliorează la antiacide şi se accentuează la aplecarea trunchiului înainte, în clinostatism sau postprandial, mai ales după anumite alimente, medicamente şi fumat. În general, intensitatea pirozisului nu se corelează cu gravitatea bolii.

S-a constatat că, la aproximativ 50% dintre adulţii cu disfagie, aceasta este urmarea unor tulburări motorii esofagiene primare sau secundare.

La vârstnici, disfagia survine adesea în cazul unor tulburări motorii secundare, nespecifice, de exemplu în mixedem, amiloidoză, colagenoze, diabet zaharat. La bolnavii cu diabet zaharat substratul acestor tulburări îl reprezintă neuropatia diabetică, ele fiind: reducerea amplitudinii contracţiilor, întârzierea evacuării şi reducerea presiunii sfincterului esofagian inferior.

Acalazia, afecţiune degenerativă a esofagului, poate fi primară, mai frecventă la adult, dar rară la persoanele vârstnice. Apariţia ei după vârsta de 50 ani sugerează neoplasmul gastric, adenocarcinomul pancreatic, limfomul sau reticulosarcomul. Este vorba deci despre o acalazie secundară, manometria fiind identică cu cea din forma primară: hipertonia sfincterului esofagian inferior în repaus, relaxarea sa incompletă în timpul deglutiţiei şi reducerea sau lipsa peristaltismului în cele două treimi inferioare ale esofagului.

Pacienţii acuză disfagie, alimentele acumulate în esofag îl destind parţial chiar în cazul unui cancer, dar de obicei lipsa dilatării proximale sugerează malignitate. La orice vârstnic cu acalazie trebuie exclus în primul rând cancerul, prin examinări ca endoscopia cu biopsie, tomografia computerizată toracică şi abdominală. Explicaţia acalaziei secundare ar fi infiltrarea tumorală sau neuropatia paraneoplazică (reversibilă după eradicarea tumorii) (5).

Spasmul esofagian difuz survine doar ocazional la vârstnici, declanşat de alimente reci, fierbinţi, dulciuri sau medicamente. Unii îl consideră stadiu incipient al acalaziei, patogenia sa fiind incomplet elucidată.

Esofagul „în cleşte de spart nuci" *(nutcracker)* explică durerile toracice la vârstnicii necoronarieni, caracterizându-se prin contracţii peristaltice de amplitudine mare şi prelungită, localizate la esofagul distal. Diagnosticul pozitiv presupune teste de provocare, manometrie, tratamentul făcându-se cu nitraţi, anticolinergice, blocanţi ai canalelor de calciu, sedative.

Disfagia aortică apare mai ales la femei în jur de 70 ani cu anevrism aortic. Esofagul superior poate fi comprimat de anevrismul aortei toracice, iar cel inferior prins între aortă şi cord sau hiatusul esofagian (5). La aceşti bolnavi se va indica o bună masticare a alimentelor solide sau, în cazuri severe, tratament chirurgical.

Esofagul Barret se caracterizează prin înlocuirea epiteliului scuamos stratificat esofagian cu epiteliu columnar sau de tip joncţional ori fundic (6,7). S-a presupus că această înlocuire sau metaplazie ar fi consecinţa refluxului gastroesofagian, care ar avea efect de distrugere asupra celulelor scuamoase. Tipurile de metaplazie pot fi izolate sau asociate (8,9).

Cele mai multe cazuri apar între 50-70 de ani şi simptomatologia sugestivă este cea de reflux gastroesofagian, diagnosticul necesitând endoscopie cu biopsii multiple. Deoarece incidenţa neoplasmului şi a stricturilor este crescută la aceşti pacienţi, este indicat controlul endoscopic la 1-2 ani (10).

Esofagita de reflux este consecinţa refluxului gastroesofagian, care apare la vârstnici mai ales ca urmare reducerii tonusului sfincterului esofagian inferior. O particularitate este faptul că evoluează frecvent asimptomatic, datorită scăderii secreţiei clorhidropeptice la această vârstă, dar se complică cu esofagită şi stricturi în 20% dintre cazuri (5). Tratamentul este acelaşi ca la adult, dar

cu atenție sporită la reacțiile adverse medicamentoase. În stenozele peptice se recurge la dilatare instrumentală.

Hernia hiatală are incidență crescută paralel cu înaintarea în vârstă: astfel, ea are frecvență de 70% peste 70 ani, 40% în jur de 60 ani și de sub 10% sub 40 ani. O mențiune specială merită hernia paraesofagiană, care se poate complica frecvent cu hemoragie, gangrenă și perforație, deși evoluția ei este adeseori asimptomatică.

Leziunile esofagiene induse de medicamente apar mai des la vârstnici, în special din cauza efectului caustic al unor preparate ca: antibioticele, sărurile de potasiu, antiinflamatoarele nesteroidiene, chinidina, evoluând asimptomatic cu odinofagie sau dureri retrosternale. În general, evoluția este favorabilă după întreruperea medicamentului incriminat, alteori poate determina stricturi, hemoragii și chiar perforații. Se va indica vârstnicilor ca administrarea medicamentelor să se facă cu o cantitate mai mare de apă, evitându-se astfel stagnarea acestora în esofagul inferior, precum și postprandial din cauza salivației insuficiente și activității peristaltice reduse dimineața (11).

Diverticulii esofagieni se întâlnesc mai rar decât cei ai altor porțiuni ale tubului digestiv; pot fi de tracțiune sau de pulsiune, în funcție de mecanismul lor patogenetic.

Diverticulii esofagieni mijlocii sunt mai ales de tracțiune și apar în urma unui proces de periesofagită în contextul unor adenopatii de vecinătate, mai frecvent tuberculoase. Ei sunt mici, asimptomatici, formați din perete esofagian în totalitate, putându-se contracta și goli de conținut.

Diverticulii epifrenici sunt de pulsiune, apar la persoane de sex masculin și vârstă medie, manifestându-se cu disfagie și dureri retrosternale prin acalazie sau spasm esofagian difuz, care se asociază frecvent (5).

Pseudodiverticuloza intramurală apare în decada a 7-a de viață și se caracterizează prin dilatarea canaliculelor glandelor submucoase ce produc invaginații milimetrice multiple la nivelul peretelui esofagian. Se corelează frecvent cu refluxul gastroesofagian, neoplasmul, candidoza și cu reducerea distensibilității, mai ales la esofagul superior.

Candidoza esofagiană

Se știe că popularea cu *candida* este normală la nivelul tubului digestiv, la adultul sănătos fiind suprimată de către flora microbiană. Prezența fungilor este mult mai ridicată peste 70 ani, explicată prin reducerea peristaltismului esofagian, a secreției clorhidrice și alterarea imunității umorale și celulare. Candidoza esofagiană survine în urma extinderii uneia orale, în anumite condiții ca: tratament antibiotic, imunosupresie, diabet zaharat, malnutriție. Se manifestă cu disfagie, odinofagie și pirozis doar la jumătate dintre pacienți, restul fiind asimptomatici, iar diagnosticul se confirmă endoscopic prin evidențierea unor plăci albicioase, friabile, înconjurate de halou hiperemic sau ulcerații, iar microscopic aspectul caracteristic. Tratamentul vizează restabilirea florei microbiene normale, prin întreruperea administrării antibioticelor, asociat cu tratament topic cu suspensie, nistatin sau alte antifungice, care se vor administra și pe cale generală în formele severe (5,11).

Cancerul esofagian *survine* mai ales după 60 de ani, dar în 50% dintre cazuri apare la bărbați peste 75 ani (1). Ca factori predispozanți se discută rolul alcoolului, al fumatului, iritațiilor termice, igienei orale precare și al unor afecțiuni ca acalazia, esofagul Barret, sindromul Plummer-Vinson (12). Simptomatologia cancerului esofagian la vârstnic este asemănătoare acalaziei, de aceea, știut fiind că achalazia primară este rară peste 50 ani, la orice bolnav cu simptomatologie recentă se indică explorarea esofagiană completă. Acalazia secundară se explică prin infiltrare tumorală sau ca proces paraneoplazic. Tratamentul este chirurgical și prin iradiere, aceasta din urmă fiind urmată de esofagită, reversibilă după câteva săptămâni. Chimioterapia are efect simptomatic, dar nu prelungește semnificativ viața.

Stomacul și duodenul

Îmbătrânirea se asociază cu reducerea funcției motorii și secretorii gastrice, dar aceste modificări fiziologice rămân asimptomatice. Studiile asupra evacuării gastrice efectuate cu medicamente marcate izotopic au arătat prelungirea timpului de evacuare a lichidelor, pe când cel de evacuare a solidelor este nemodificat. Activitatea secretorie la vârstnici se reduce, atât pe baza secreției bazale, cât și a celei stimulate, datorită scăderii masei celulelor parietale, fără a se ajunge însă la anaciditate. Compensator, secreția de gastrină crește la acest grup de vârstă, iar secreția de pepsină este normală sau redusă (5).

Helicobacter pylori (H.P.) a fost izolat la peste 75% dintre pacienții vârstnici cu gastrită cronică, la 70% dintre ulcerosii gastrici sau duodenali și la aproximativ 10% dintre cei cu mucoasă gastrică normală. Se pare că prevalența colonizării crește cu înaintarea în vârstă, ca și aceea a gastritei antrale (13). Beneficiul tratamentului cu antibiotice sau preparate de bismut în eradicarea H.P. și ameliorarea gastritei este adesea temporar.

Gastrita atrofică și atrofia gastrică

Gastrita cronică se definește prin inflamația cronică a mucoasei gastrice, cu evoluție spre atrofie gastrică în câțiva ani la persoanele vârstnice. În timp, vor fi afectate și ariile glandulare profunde, cu implicații în secreția factorului intrinsec, pepsinei și gastrinei. Glandele normale vor fi distruse progresiv, fiind înlocuite cu mucoasă atrofică sau glande metaplazice de tip intestinal.

Gastrita cronică tip A reprezintă un proces inflamator difuz, al fundusului gastric și al porțiunii proximale, evoluând cu deficit de factor intrinsec, hipo- sau aclorhidrie și hipergastrinemie secundară. Anticorpii antifactor intrinsec se găsesc la 60% dintre vârstnicii cu gastrită tip A și la 80-90% dintre cei cu anemie pernicioasă. Este tipul de gastrită întâlnit frecvent la acești bolnavi, cancerul gastric fiind o complicație tardivă la 10% dintre cazuri.

Gastrita cronică tip B evoluează cu inflamație antrală, nivel scăzut de gastrină, prezența anticorpilor anticelule secretante de gastrină și populare cu H.P. Prevalența acestei forme de gastrită, ca și a populării bacteriene, crește cu înaintarea în vârstă. Cu cât popularea bacteriană este mai intensă, există riscul metaplaziei gastrice, aceasta fiind controlată de tratamentul de eradicare a H.P. (14).

Gastrita erozivă este frevent întâlnită la vârstnici, caracterizându-se prin eroziuni multiple cu orice localizare, superficiale, limitate la epiteliu sau cu extindere în profunzime, luând aspect de ulcer. Această gastrită este o cauză frecventă a hemoragiei digestive, apreciindu-se că la 15% dintre bolnavii vârstnici internați cu hemoragie digestivă superioară etiologia o reprezintă gastrita erozivă (15).

Cauzele mai importante sunt alcoolul și antiinflamatoarele nesteroideine, consumul lor crescut la vârstnici asociindu-se cu creșterea incidenței leziunilor mucoasei tubului digestiv și a hemoragiilor (16). O altă particularitate la vârstnici este apariția eroziunilor gastrice la bolnavii în stare de șoc, după intervenții chirurgicale recente, traumatisme, stări septice severe, patogenia fiind incomplet elucidată.

Tratamentul este similar cu cel al adultului; este de menționat rolul protector al analogilor prostaglandinelor împotriva acestor eroziuni și a hemoragiilor secundare.

Dispepsia nonulceroasă

Există bolnavi vârstnici care consultă medicul pentru dureri abdominale necaracteristice, capricioase, grețuri, care apar în absența ulcerului, refluxului gastroesofagian, esofagitei de reflux, bolilor pancreatice, biliare și colonului iritabil (17).

Studiile anatomohistologice au evidențiat adesea mucoasa normală macroscopic, dar în 30-50% dintre cazuri, histologic s-a descris aspect de gastrită. În multe cazuri a fost prezent HP, alteori s-a remarcat evoluția acestei dispepsii spre duodenită și ulcer duodenal, cu toate că relația între ele nu a fost dovedită (18).

La bătrâni este esențială excluderea ulcerului și a cancerului, de aceea endoscopia se indică celor ce nu răspund la tratamentul dispepsiei în 7-10 zile, acesta făcându-se, ca și la adult, cu preparate folosite în ulcer, asociat cu antagoniști dopaminici.

Boala ulceroasă

Există câteva particularități ale ulcerului la bătrâni: evoluția bolii este mai severă, iar complicațiile mai numeroase, urmate de mortalitate mai ridicată (5). Deși ulcerul duodenal survine de 2-3 ori mai frecvent, ulcerul gastric este mai sever, fiind cauza a două din trei morți pentru ulcer, aceasta crescând cu înaintarea în vârstă. Tabloul clinic este adesea acut, manifestându-se prin hemoragie digestivă superioară sau perforație, cu toate că simptomatologia dispeptică lipsește adeseori. Hemoragiile din ulcerul duodenal sunt mai abundente, cel gastric producând hemoragii oculte urmate de sindrom anemic cu simptome cardiace sau neurologice.

Ulcerele gigante, sugestive pentru malignitate, se manifestă prin astenie și scădere în greutate, iar „ulcerul geriatric" este cel localizat juxtacardial, evoluând cu disfagie, ca în cancerul esofagian, sau dureri toracice simulând angina pectorală. Adeseori la vârstnici simptomatologia ulceroasă se corelează cu consumul unor medicamente, în special antiinflamatoare nesteroidiene (19), care pot declanșa chiar hemoragie digestivă sau perforație, astfel că aceste complicații survin cu prevalență de 76% peste 75 ani (față de 31% sub 65 ani) (5). Cea mai frecventă complicație este hemoragia digestivă superioară, care apare la 1/2 sau 2/3 dintre ulceroșii vârstnici, urmată de perforatic, al cărei diagnostic poate fi dificil și tardiv din cauza atipiei tabloului clinic.

Ulcerul gastric gigant, având diametrul în jur de 3 cm, are prevalența mai crescută la bărbați peste 60 ani (20), fiind indolor în 10% dintre cazuri. În formele dureroase iradierea poate fi toracică, periombilicală sau în hipogastru, complicația cea mai frecventă fiind hemoragia digestivă superioară. Tratamentul acestui ulcer, în general benign, este identic cu al adultului, necesitând urmărire endoscopică, iar în cazurile nevindecate prin tratament medicamentos se indică intervenție chirurgicală. Se citează cazuri de infestare a craterului ulceros cu *Candida*, împrejurare

care întârzie vindecarea, impunându-se tratament antifungic.

Ulcerul duodenal gigant este o entitate aparte, având diametrul peste 2 cm, fiind descris la bărbați peste 70 ani, fără istoric ulceros. Clinic, se manifestă prin dureri epigastrice cu iradiere în spate sau în hipocondrul drept, apărând postalimentar, ameliorându-se la antiacide, ridicând probleme de diagnostic diferențial cu afecțiuni biliare sau pancreatice. Este importantă observația că acești bolnavi scad în greutate semnificativ în perioada dureroasă. Endoscopic, ulcerația are crater mare, evoluția fiind favorabilă după antagoniștii receptorilor H_2 sau inhibitori de pompă protonică; intervenția chirurgicală este o alternativă utilă la cei ce nu răspund la tratamentul medicamentos.

Trebuie menționat faptul că antagoniștii receptorilor H_2, mai ales cimetidina, inhibă metabolismul oxidativ al unor medicamente, prelungind durata lor de acțiune (exemple: nifedipin, lidocaină, warfarină, propranolol, chinidină); ranitidina poate induce hepatită, iar famotidina, cefalee.

Hidroxidul de aluminiu poate forma produși insolubili cu medicamente ca digoxinul, chinidina, tetracicline (1,5).

Hemoragia digestivă superioară (HDS) apare frecvent la persoane peste 60 ani (35-45% din totalul HDS), jumătate având ca etiologie boala ulceroasă (15), urmată de gastrite și esofagite. În ceea ce privește boala ulceroasă, HDS apare mai ales în ulcerul gastric gigant sau la consumatorii de antiinflamatoare nesteroideiene, manifestându-se mai frecvent prin hematemeză și doar în 30% dintre cazuri prin melenă.

Fistula aorto-enterică este comunicarea dintre aortă și tubul digestiv, constituind cauză de HDS la vârstnici după 70 ani. De obicei este vorba despre ruptura unui anevrism aortic, dar mai intră în discuție aortite, anevrism micotic, fistula dintre grefa aortică și intestin, neoplasm, traumatisme și ulcer peptic (21). De obicei fistulele se produc la nivelul duodenului, mai rar în esofag, stomac, intestin subțire sau colon, apărând inițial o hemoragie digestivă de intensitate mică, urmată de una masivă, cu mortalitate ridicată. Endoscopia este o metodă de diagnostic precoce indispensabilă, indicată la vârstnicii cu grefă aortică și suspiciune de HDS completată cu examen arteriografic.

Leziunile vasculare constituie o altă cauză rară de HDS.

Ulcerul Dieulafoy sau *„exulceratio simplex"* este o dilatație a arterei gastrice, cu defect al mucoasei înconjurătoare, localizat la 1-2 cm de cardie, care produce hemoragie masivă ce necesită tratament chirurgical sau prin electrocauterizare ori fotocoagulare cu laser (22).

Alte anomalii vasculare sunt cele de tip sindrom Rendu-Weber-Osler sau *telangiectazia ereditară*, în care există istoric familial, leziuni telangiectazice la nivelul cavității bucale, buze, piele etc. și epistaxisuri în antecedente.

Evoluția HDS la vârstnici diferă de a adulților prin durata mai prelungită, necesitatea unor cantități mai mari de sânge transfuzat pentru echilibrare și indicațiile chirurgicale mai frecvente (5, 15). Mortalitatea la acest grup de populație este mai ridicată din cauza complicațiilor cardiace, renale, neurologice sau medicamentoase.

În general, vârsta nu reprezintă o contraindicație pentru tratamentul chirurgical, decizia operatorie fiind luată în echipă, preferându-se intervenția precoce în HDS masive, recidivante.

Volvulusul gastric se produce în urma relaxării ligamentului gastric, survenind mai frecvent după 50 ani (23); simptomatologia clinică este acută, prin strangulare și gangrenă, ori cronică, cu manifestări dispeptice. Clasificarea volvulusului gastric se face în funcție de axul în jurul căruia se rotează stomacul: organo-axial 60% (torsiune în jurul axului longitudinal) și mezentero-axial 30% (rotație în jurul axului vertical), iar în 10% există forme asociate. Rotația poate fi parțială sau completă, cea din urmă fiind severă, complicându-se cu gangrenă.

Volvulusul organo-axial acut se asociază cu hernie hiatală paraesofagiană mare, manifestându-se brusc prin dureri abdominale superioare sau toracice inferioare, imposibilitatea introducerii sondei prin joncțiunea esogastrică, iar radiologic apare imagine aerică în torace. Complicația cea mai gravă este gangrena, apărând în aproximativ 5% dintre cazuri, necesitând tratament chirurgical.

Volvulusul mezentero-axial este mai ales incomplet și intermitent, manifestându-se prin dureri abdominale postalimentare, balonări, sațietate precoce, eructații, complicându-se rareori cu strangulare. Diagnosticul se pune prin examenul radiologic cu bariu, readucerea stomacului în poziție normală fiind posibilă prin sonda nazo-gastrică. În formele simptomatice se indică tratament chirurgical, fixându-se stomacul cu două tuburi percutane de gastrostomie, care se îndepărtează după ce stomacul aderă fix la peretele abdominal anterior (5).

Tumorile gastrice benigne

Ca și în cazul tumorilor cu alte localizări, incidența tumorilor gastrice benigne crește paralel cu înaintarea în vârstă, cel mai frecvent întâlnit fiind polipul hiperplastic (70-90% dintre tumorile benigne). Este vorba în general despre o leziune

solitară localizată la joncțiunea dintre corpul gastric și antru (5). În urma observațiilor clinice, acești polipi nu se consideră stări precanceroase sau cancere.

În contrast, polipii adenomatoși care reprezintă 10-25% din totalul polipilor gastrici sunt neoplasme, malignizarea fiind variabilă (6-75%), în funcție de localizare, vârstă, tip histologic (tubular, vilos, mixt). Polipoza gastrică poate surveni în cadrul sindromului Cronkite-Canada (polipoza gastrointestinală a vârstnicului), în care se mai include enteropatia cu pierdere de proteine și modificări dermatologice (hiperpigmentare, alopecie, modificări unghiale), această polipoză neavând caracter malign.

La vârstnici mai apar frecvent tumori mezenchimale leiomioame și fibroame, precum și tumori de origine neurală care au simptomatologie nespecifică, în funcție de localizare.

Tumorile gastrice maligne

Incidența cancerului gastric este mai redusă la bătrâni probabil datorită faptului că diagnosticul s-a făcut mai devreme, la vârsta adultă. Se discută posibilitatea ca gastrita cronică să fie stare precanceroasă, asociindu-se cu proliferare limfoidă, metaplazie și displazie gastrică, iar în final neoplazie (24). Deoarece simptomatologia este necaracteristică, există tendința greșită și regretabilă de a trata simptomatic orice dispepsie, fără examinări complete. Diagnosticul parcurge aceleași etape ca și la adult, fiind important de subliniat rolul examenului computer-tomograf în aprecierea invaziei tumorii la nivelul pereților stomacului (25), tratamentul fiind chirurgical: în timp ce 70-90% dintre bolnavi au indicație pentru laparatomie, numai jumătate beneficiază de rezecție curativă și doar 5-15% supraviețuiesc la 5 ani.

Intestinul subțire

Înaintarea în vârstă nu se asociază cu modificări anatomice majore, descriindu-se doar o scurtare a vilozităților, fără modificări histologice semnificative ale mucoasei, deci ale suprafeței absorbtive. Accelerarea tranzitului va avea impact asupra absorbției hidraților de carbon, iar încetinirea acestuia va favoriza popularea bacteriană frecventă la vârstnici. Nu se confirmă modificări ale permeabilității intestinale la bătrânii sănătoși, dar se recunoaște o reducere a activității lactazice deja după vârsta copilăriei, astfel încât la majoritatea raselor există deficit de lactază la vârsta adultă, acesta accentuându-se la vârstnici. Absorbția grăsimilor nu pare modificată, rolul pancreasului fiind mult discutat, extractele pancreatice ameliorând tulburările ivite la această vârstă (26).

Există o reducere a absorbției vitaminei D și calciului, corelată cu apariția osteomalaciei, mai ales după vârsta de 70 ani (5). Vârsta nu influențează absorbția vitaminei A și a vitaminelor hidrosolubile, dar are impact asupra absorbției zincului, fără a modifica însă balanța acestuia.

Sistemul imun intestinal are un rol important în apărare, argumentat și de raritatea cancerelor la acest nivel, neexistând modificări semnificative ale acestuia la bătrâni.

Sindromul ocluziv, prin obstacole mecanice ca bride, hernii încarcerate sau strangulate, survine frecvent la vârstnici, diagnosticul fiind adesea dificil, iar tratamentul chirurgical.

O entitate caracteristică vârstnicilor o constituie ***sindromul pseudoobstructiv*** funcțional, declanșat de consumul unor medicamente (antidepresive, psihotrope) sau survenit în boli ca diabetul zaharat, Parkinson, hipotiroidism, diselectrolitemii, în insuficiența cardiacă și renală, hipoxii. De obicei acest sindrom este mascat de simptomatologia bolii de bază, regresând odată cu ameliorarea acesteia. Tratamentul constă în aspirație gastrică în perioada necesară recuperării motilității intestinale.

Malabsorbția este un sindrom care apare ca urmare a reducerii aportului, tulburărilor de absorbție sau eliminării accelerate, nefiind doar rezultat al îmbătrânirii. Există studii care susțin existența unor tulburări de absorbție a grăsimilor, secundare reducerii pool-ului sărurilor biliare, din cauza diminuării reabsorbției lor la nivelul ileonului terminal și eliminării masive în colon (27). Există, de asemenea, o scădere a nivelului lactazei la vârstnici, rezultând malabsorbția lactozei sau intoleranță la lactoză (26). O modificare interesantă este aceea a absorbției oligoelementelor datorită gastritei atrofice sau atrofiei gastrice, identificate prin determinarea pepsinogenului seric (28). Aceasta va avea repercusiuni și asupra absorbției factorului intrinsec, folaților, fierului și vitaminei B_{12}. Cauze mai frecvente ale malabsorbției sunt: boala celiacă, diverticuloza, popularea bacteriană, amiloidoza, colagenoze etc. *Boala celiacă* apare mai ales la vârste tinere, dar uneori poate debuta și la vârstnici între 60-66 ani (11%), diagnosticul fiind dificil deoarece necesită biopsie jejunală. Clinic, se manifestă prin simptomatologie osoasă (osteomalacie, fracturi), anemie microcitară, slăbire în greutate, astenie, iar tratamentul se rezumă la dieta fără gluten, ceea ce este dificil de respectat la vârstnici, având în vedere obiceiurile alimentare înrădăcinate în timp (29).

Boala Crohn, cu diferitele ei localizări, apare în 10% dintre cazuri peste 60 ani, în general diagnosticul stabilindu-se tardiv, ceea ce agravează prognosticul și crește mortalitatea (30).

Popularea bacteriană este un factor important în malabsorbție, apărând la o treime dintre vârstnici, fiind secundară unor anomalii anatomice (postgastrectomie, diverticuloză sau tulburări de motilitate) (31). Tratamentul constă în cure repetate de antibiotice (32), corectarea deficitului nutrițional sau corectare chirurgicală, după caz (33).

Clinic, se manifestă prin steatoree și diaree, anemie, diagnosticul stabilindu-se prin aspirație și culturi, un rol important avându-l reducerea secreției clorhidrice, care este o barieră importantă împotriva invaziei bacteriene a tubului digestiv.

Ischemia mezenterică cronică aterosclerotică a intestinului subțire este o problemă a vârstnicilor în jur de 70 ani, manifestându-se prin angor abdominal cu posibilă evoluție spre ischemie acută. Diagnosticul se face arteriografic.

Ischemia acută este rezultatul unei embolii sau tromboze arteriale sau venoase, tabloul clinic fiind dramatic, manifestat prin dureri abdominale violente, sindrom ocluziv, scaune diareice sangvinolente și stare de șoc determinată de ischemia și gangrena ansei intestinale. Există posibilitatea unui tablou clinic silențios, cu dureri de mică intensitate sau sindrom ocluziv. Mortalitatea este foarte ridicată, mai ales postoperator în cazul rezecțiilor largi, când se ridică chiar la 60-80%. Aceasta se datorește întârzierii diagnosticului, uneori cu peste 24 ore, explicată prin atipia tabloului clinic. Dacă în cursul intervenției chirurgicale se reușesc revascularizarea, reconstrucția și rezecția limitată, mortalitatea se reduce până la 20% (34), dar postoperator îngrijirea acestor bolnavi este dificilă, mai ales în ceea ce privește regimul alimentar.

Angiodisplazia este localizată mai ales la colon, dar poate cuprinde și intestinul subțire, împrejurare în care se manifestă prin hemoragii severe. Diagnosticul pozitiv include colonoscopia și arteriografia, iar tratamentul se face prin fotocoagulare cu laser sau chiar laparotomie.

Colonul și rectul

Modificări anatomopatologice la vârstnic

Înaintarea în vârstă se corelează cu modificări anatomice ca atrofia mucoasei, infiltrarea laminei proprii, hipertrofia muscularei mucoasei, scleroza arteriolară și o creștere a țesutului conjunctiv. Examenul electrono-microscopic evidențiază anomalii ale nucleilor și o creștere numerică a vacuolelor, confirmând și procesul de scleroză vasculară.

Patologia colo-rectală este asemănătoare cu a adultului (36), cu excepția frecvenței mai ridicate a angiodisplaziei, colitei ischemice, cancerului și diverticulozei.

Examinările complementare au rolul lor bine stabilit în diagnostic, deși există rezerve din partea unor medici în a le indica.

Colonoscopia poate fi efectuată și la bătrâni, respectându-se următoarele condiții: să aibă indicație certă, discutată între geriatru și endoscopist; pregătirea să fie bine făcută, cu 3-4 litri Fortrans în două reprize, ultima cu 3-5 ore înaintea examinării. În cazurile în care nu se poate administra o cantitate atât de mare de lichid, se va evacua colonul și prin clisme; anestezia vigilă va fi utilă pentru calmarea anxietății și durerii, facilitând examinarea și necesitând sală de trezire pentru urmărire aproximativ 5 ore după examinare. Respectând aceste deziderate și beneficiind de aparatură performantă, metoda este utilă în diagnostic și permite și unele gesturi terapeutice, evitându-se intervențiile chirurgicale (35).

Clisma baritată, mai puțin performantă în diagnostic, se indică în cazul nereușitei colonoscopiei, în sigmoidite, când colonoscopia este riscantă și dureroasă.

Arteriografia este foarte utilă în diagnosticul hemoragiilor digestive care pun în pericol viața bolnavului.

Timpul de tranzit colic este o metodă simplă și inofensivă utilă în precizarea mecanismului unei constipații, constând în urmărirea tranzitului colonici ai unor markeri radioopaci.

Constipația

Constipația este simptom, nu o boală, având consecințe multiple: medicale, economice și sociale. Se pare că este mai bine suportată la vârstnici, mai ales de sex feminin, apreciindu-se că 30% dintre cei peste 59 ani consumă laxative, față de doar 6% sub 40 ani. Acest sindrom poate apărea în boli ale colonului și rectului, dar și în boli generale ca: hipotiroidism, depresie, hipercalcemii, afecțiuni neurologice sau în urma consumului de medicamente. Un rol important îl are, desigur, și regimul alimentar.

Există o constipație idiopatică ce se clasifică, după Lanfranche (37), în constipație dureroasă (spastică), caracterizată prin timp de tranzit normal, creșterea presiunii anale de repaus și accentuarea reflexului inhibitor, asociată colonului iritabil, și constipația nedureroasă (atonă), definită prin timp de tranzit prelungit, reducerea presiunii anale de repaus și a reflexului inhibitor, asociată cu reducerea activității motorii sau a sensibilității peretelui colic.

Tratamentul cuprinde dieta bogată în fibre, hidratare, regim de viață activ cu mișcare sau gimnastică medicală pentru stimularea motilității intestinale și administrare de laxative doar ocazional (lactuloză, mucilagii, bisacodyl, cărbune

sau ulei de parafină, cel din urmă favorizând uneori pneumopatii prin aspirație și deficit de vitamine liposolubile). Clismele evacuatorii se vor indica uneori la cei imobilizați, cu prudență, folosindu-se uleiuri sau substanțe hipertone.

Complicațiile constipației sunt:

Fecalomul – apare frecvent la vârstnicii institutionalizați, aproximativ la 40% (38), diagnosticul fiind sugerat uneori de falsă diaree și confirmat prin tușeu rectal, care nu se va omite din examenul obiectiv al oricărui pacient bătrân.

Megacolonul – survine la vârstnicii cu constipație cronică, boala Parkinson sau boala Hirschprung a adultului și se manifestă prin distensie abdominală, diaree sau incontinență datorită colonizării cu bacterii anaerobe. La rândul lui, se poate complica cu volvulus sigmoid, care apare mai ales la bătrânii din cămine, azile și se manifestă deseori atipic. Este important de reținut că acesta poate fi redus prin sigmoidoscopie, totuși 50% dintre cazuri ajung pe masa de operație.

Incontinența fecală se corelează cu constipația și tulburările de defecație, cu unele boli neurologice și psihice, sau poate fi simptomatică în unele boli ale colonului și rectului și în cazul abuzului de laxative. Există o incontinență anorectală caracterizată prin tulburări ale reflexelor anale, cu inabilitatea de a deosebi flatusul de emisia de scaun și incontinența din diabetul zaharat explicată prin neuropatia autonomă.

Tratamentul depinde de substrat, vechimea bolii și constă în regim cu alimente ce reduc motilitatea colonului, medicamente constipante (codeina, dionina), purgație controlată, exerciții pentru musculatura pelvină, ajungându-se la ameliorări semnificative în 80% dintre cazurile atent îngrijite (36).

Diverticuloza colonică

Diverticuloza este o boală a vârstnicilor, survenind în 55% dintre cazuri la femei, și doar în 34% dintre cazuri la bărbați, iar în 85% dintre cazuri este localizată la nivelul sigmoidului. Incidența este foarte redusă la negrii africani (1%), dar ridicată la cei americani (55%), ceea ce sugerează rolul obiceiurilor alimentare.

Studii asupra motilității colonice au arătat că segmentele diverticulare au răspuns motor crescut, zonele cu presiune mare având și o hipertrofie a musculaturii circulare (39). Cercetările ultramicroscopice au evidențiat celule musculare normale, dar conținut crescut de țesut elastic, sugerându-se faptul că modificarea primară ar fi elastaza, care ar scurta *taenia coli* dând aspect de grosime crescută a musculaturii. În peretele diverticular există o arteriolă, sursă frecventă de hemoragie la acești bolnavi.

Clinic, după Parks (cit. 36) boala se manifestă prin tulburări de tranzit (diaree în 19% din cazuri, constipație în 35% dintre cazuri și ambele, în 9% dintre cazuri), dureri în fosa iliacă stângă (78%), rectoragii (30%), grețuri și vărsături (20%) sau simptome urinare (13%). La examenul obiectiv poate exista împăstare în fosa iliacă stângă și chiar masă palpabilă la acest nivel. Se descrie asocierea diverticulozei cu hernia hiatală, boala hemoroidală, hernii abdominale și litiază biliară, o posibilă cauză comună fiind dieta săracă în fibre.

Tratamentul lipsește în formele asimptomatice, se indică antispastice în cazul colicilor abdominale, ca regim de fond dieta cu fibre, tărâțe 8-12 g/zi sau alimente cu volum mare.

Complicațiile principale sunt hemoragia și diverticulita.

Hemoragia – se poate manifesta prin anemie feriprivă, diagnosticul stabilindu-se prin colonoscopie și arteriografie mezenterică.

Diverticulita – localizată mai ales la nivelul sigmoidului, evoluează cu inflamația peritoneului din jur și se poate complica cu abces sau fistulizare în vezica urinară, vagin. Peritonita apare prin perforație, iar ocluzia prin inflamația peridiverticulară.

Tratamentul formelor ușoare constă în regim hidric, de cruțare, asociat cu tratament medicamentos cu metronidazol și ampicilină, acesta făcându-se la domiciliu. Formele severe necesită spitalizare, antibiotice parenteral, sondă de aspirație nazogastrică, reechilibrare hidroelectrolitică. Se indică intervenție chirurgicală în caz de abces, perforație și fistulizare, preferându-se rezecția segmentară fără colostomie (35).

Colita ulceroasă apare mai ales la tineri adulți, dar uneori poate debuta și la vârstnici, având ca particularitate durata prelungită a primului episod, iar perioadele de remisiune mai scurte, preferându-se tratamentul cu corticoizi pe cale generală. La vârstnici, colita ulceroasă are localizare rectală la o treime dintre cazuri, extinderea la restul colonului producându-se cam în 10 ani de evoluție, perioadă după care se poate produce și malignizarea. Complicația de temut este megacolonul toxic, precipitat de anticolinergice sau hipocalcemie, manifestându-se atipic la vârstnic, prin confuzie mentală și deteriorare a stării generale; diagnosticul se face radiologic și endoscopic (36).

Colita ischemică

Colita ischemică este cunoscută din 1920, când a fost descrisă angina abdominală, având ca substrat ateroscleroza mezenterică. Ischemia este localizată mai frecvent la intestinul subțire, apărând în jurul vârstei de 75 ani, mai frecvent la sexul feminin.

Mecanismul patogenetic nu este atât trombоza, cât mai ales hipoperfuzia distală (95%), favorizată de o serie de circumstanțe ca: vasculare diabetice, amiloidozice sau din periarterita nodoasă, policitemii, intervenții chirurgicale pe colon sau aortă, generatoare de hipoperfuzie și distensie colică, insuficiența cardiacă, șocul de diferite etiologii, cauze iatrogene medicamentoase (digitală, ergotamină, estrogeni, neuroleptice), radioterapie pe abdomen sau embolizări (36,40).

Clinic, se manifestă cel mai adesea prin tabloul colitei ischemice subacute, cu dureri în flancul stâng, diaree sangvinolentă, subfebrilități, leucocitoză cu polinucleoză, evoluând uneori cu ulcerații mucoase generatoare de stenoze. Mai rar apare gangrena cu simptomatologie dramatică, evoluție severă și mortalitate ridicată la bătrâni. Uneori, la examenul obiectiv se poate ausculta suflul sistolic la nivelul mezentericei superioare. Confirmarea diagnosticului se face prin examen radiologic cu bariu și colonoscopie, evitându-se insuflarea cu aer și biopsia.

Tratamentul este urgență chirurgicală în ocluzia masivă a arterei mezenterice superioare, în formele de gravitate medie preferându-se tratament medicamentos, având în atenție permanentă condițiile favorizante, inclusiv unele medicamente.

Angiodisplazia

Angiodisplazia, sau ectazii vasculare, face parte dintre geropatii, apărând în jur de 70 ani; cunoscută este în ultimele decenii, grație colonoscopiei și arteriografiei. S-a remarcat astfel că multe hemoragii colonice provin din niște ectazii vasculare descrise, în 1960, de Margulis, Heinbecker și Bernard (cit. 36), care nu sunt congenitale, ci dobândite. De aceea termenul de ectazii vasculare pare mai adecvat (41, 42). Localizarea este mai frecventă la colonul drept, fiind vorba despre venule submucoase obstruate, cu formare de lacuri, ca urmare a contracțiilor repetate și puternice ale musculaturii colonice, cu dilatări arteriolare și apariția de fistule arteriolo-venoase. Remanierile submucoasei sunt cauza microhemoragiilor repetate sau a sângerărilor masive (35, 41,42). Asocierea cu stenoza aortică calcificată a fost remarcată încă din 1958 de Heyde, explicația fiind debitul scăzut și tulburările primare de hemostază secundare trombopatiei din această valvulopatie.

Clinic, hemoragiile din ectaziile colonice nu sunt în general masive, diagnosticul fiind sugerat de apariția unei anemii feriprive, confirmat de prezența sângelui în scaun. Uneori pot surveni și hemoragii severe, care impun tratament chirurgical. Diagnosticul diferențial trebuie făcut cu hemoragia digestivă superioară (aspirație gastrică, uree sangvină), rectoragia (rectosigmoidoscopie) și cu tulburări ale coagulării. Colonoscopia se va efectua în toate cazurile de hemoragii ușoare și medii, iar dacă este negativă se va recurge la arteriografie mezenterică superioară selectivă, urmată, după caz, de arteriografie mezenterică inferioară și a trunchiului celiac. Dacă hemoragia este activă se poate injecta vasopresină intraarteriolar, după care sângerarea se oprește în 80% dintre cazuri. Dacă hemoragia este oprită se poate face electrocoagulare sau fotocoagulare cu laser a ectaziilor. Recidivele se datoresc de obicei unor leziuni omise sau apariției altora noi (43). Aceste tehnici sunt delicate, uneori cu risc de perforație, eficiența în timp fiind modestă, recidivele sunt de 2,5 ori mai frecvente față de cazurile tratate chirurgical, prin hemicolectomie. Totuși, la vârstnici se preferă tratamentul endoscopic (44). Relativ recent (1990), Van Custem (45) a obținut rezultate (inconstante) prin tratamentul cu estrogeni și progesteron.

Cancerul colonic și rectal

Incidența acestui cancer crește la vârstnici; pe sexe nu există diferențe la cancerul colonic, pe când cel rectal survine mai frecvent la bărbați.

În etiologia bolii se discută mult rolul dietei, sugerat de Bingham (46), care afirmă că regimul bogat în grăsimi ar acționa prin intermediul acizilor biliari, prin analogie observându-se o incidență crescută a cancerului colonic la femei colecistectomizate (47) datorită modificării metabolismului acizilor biliari secundari și a acidului deoxicolic la nivelul colonului. S-a mai incriminat dieta săracă în calciu și în fibre.

Cancerul colonic se localizează mai frecvent la nivelul ascendentului, provenind adesea din adenoame, existente la 5-10% din populația în vârstă de peste 50 ani, malignizarea survenind după 10-15 ani. Transformarea adenoamelor rectale în cancer survine în 95% dintre cazuri.

Tabloul clinic este dominat de sindrom anemic, astenie, inapetență, iar în funcție de localizarea tumorii pot exista simptome specifice: cancerul colonului descendent evoluează cu dureri abdominale colicative, tulburări de tranzit (constipație) și hematochezie; cancerul rectal se manifestă prin tenesme și rectoragii.

Prima examinare este endoscopia: rectosigmoidoscopia și colonoscopia, după caz. Se mai folosește determinarea radioimunologică a anticorpilor monoclonali antitumorali, utili în indicațiile radioterapiei (36).

Tratamentul de elecție este cel chirurgical, radioterapia și chimioterapia fiind doar adjuvante chirurgiei, cu eficiență discutabilă în cancerul

colonic, utile mai mult în cancerul rectal (36), dar oricum contraindicate peste 75 ani.

În general, mortalitatea postoperatorie este mai mare după 75-80 ani și complicațiile mai frecvente (48).

Pancreasul

Una dintre problemele geriatrului modern este și faptul că, în ciuda progreselor recente privind diagnosticarea bolilor pancreatice, mijloacele terapeutice sunt încă nesatisfăcătoare. Se discută recent că vârsta înaintată ar fi un factor de risc independent pentru pancreatita cronică și cancerul pancreatic, sugerându-se rolul patologiei moleculare în aceste boli (49).

Modificări anatomopatologice la vârstnici

După vârsta de 70 ani volumul și greutatea pancreasului se reduc; astfel, greutatea scade de la 60 ± 20 g la 40 g și mai puțin după 85 ani. Histologic, se menționează modificarea arhitecturii ductale cu dilatarea căii principale (cu 8% în fiecare decadă de vârstă) și ectazia canaliculelor cu formare de chisturi variabile ca diametru (1-2 cm). Microscopic, se mai evidențiază fibroză perilobulară și/sau intralobulară, modificări degenerative acinare, infiltrație grasă și arterioscleroză (49,50,51). Modificările ductale se evidențiază prin pancreatografia retrogradă (52), iar infiltrarea grasă și dilatațiile ductale prin ultrasonografie.

În privința modificărilor funcționale există studii puține la vârstnici, afirmându-se că nu se observă modificări semnificative ale funcției exocrine, maldigestia și malabsorbția apărând la o reducere a funcției cu peste 90% față de normal (50). Unii autori au găsit o scădere moderată a secreției lipazei și bicarbonaților cu reducerea acizilor grași liberi din materiile fecale și creșterea grăsimilor, știindu-se însă că malabsorbția grăsimilor la vârstnici este multifactorială (53). La animale de experiență bătrâne s-a evidențiat o reducere a secreției stimulate și nestimulate a enzimelor pancreatice (54), pe când la om rezultatele nu au fost concludente, unii găsind niveluri reduse de amilază, lipază și tripsină în sucul duodenal postprandial (33).

Pancreatita acută este mai frecventă în decadele 5 și 6, cel mai important factor de risc la vârstnici fiind litiaza biliară (75% la 80 ani). În 5% dintre cazuri poate fi o manoperă ca angiografia, colangiopancreatografia retrogradă sau aortografia translombară, în 5% procese obstructive în calea secreției pancreatice și mai rar, alcoolismul, hipercalcemia, hiperlipemii, infecții virale sau traumatisme. Există totuși un procent de aproximativ 30% dintre cazuri în care etiologia nu se poate preciza, discutându-se rolul ischemiei, al antiinflamatoarelor nesteroidiene, diureticelor și anestezicelor volatile (19, 55).

Tabloul clinic poate avea unele particularități la vârstnici, localizarea durerii fiind în abdomenul inferior, alteori aceasta lipsind, fiind înlocuită cu confuzie acută sau comă, alteori manifestându-se prin insuficiențe organice majore sau infarcte prin pierderea bruscă de fluide din patul vascular. La examenul obiectiv se poate evidenția sensibilitate și chiar apărare musculară, silentium abdominal, febră, iar în formele grave stare de șoc. Clinicianul geriatru va trebui să fie atent la posibilele complicații, mai numeroase și mai severe la vârstnici: ocluzia intestinală, hemoragia digestivă, icter obstructiv sau hepatocelular, complicații metabolice (hiperglicemie, hipoalbuminemie, hipocalcemie), complicații renale (insuficiență renală, necroză tubulară), complicații neurologice (confuzie, comă), complicații cardiovasculare (insuficiență cardiacă, aspect electrocardiografic de infarct miocardic acut) și complicații pulmonare (hipoxemie, plămân de șoc). În evoluție, cam la 7-10 zile poate apărea pseudochistul pancreatic sau un abces, palpabile în epigastru (56). Diagnosticul presupune metode paraclinice, cum ar fi determinarea amilazemiei (nesatisfăcătoare însă), examenul radiologic, ecografic, tomografia computerizată și chiar laparatomia.

Prognosticul este influențat de forma etiologică, vârstă (cu toate că nu toți autorii consideră vârsta înaintată factor de gravitate), numărul de atacuri preexistente. Tratamentul nu prezintă particularități deosebite

Pancreatita cronică este caracterizată prin dureri abdominale persistente sau recurente, secundare distrugerii anatomice progresive (fibroză, calcifieri, modificări ductale) a pancreasului exocrin (58).

Inițial este vorba despre o pancreatită hiperplastică, cu depozite de lipofuscină și lactoferină, iar funcțional o creștere a sintezei și secreției enzimelor. În evoluție, celulele acinare se reduc numeric, apar fibroza și modificări ductale, patognomonice fiind metaplazia scuamoasă a epiteliului ductal, acumularea de proteine intracanalicular și stenozele cu fibroză periductală. Uneori se descriu și calculi intracanaliculari.

Etiologia pancreatitelor cronice la vârstnici este variată, alcoolismul se citează la aproximativ 50% dintre cazuri, iar ca factori de risc ar mai fi excesul de proteine și grăsimi din alimentație, fumatul, hiperparatiroidismul, diabetul zaharat, bolile inflamatorii intestinale, radioterapia pe

abdomen şi unele medicamente. În 30% dintre cazuri etiologia rămâne neprecizată (49, 59).

Tabloul clinic este dominat de durere la 90% dintre bolnavi, la vârstnici aceasta fiind de intensitate redusă sau chiar absentă, alteori imitând ulcerul sau litiaza biliară. În aproximativ 10% dintre cazuri, boala evoluează numai cu steatoree şi/sau diabet zaharat, slăbire în greutate. În evoluţie pot apărea chistul sau pseudochistul pancreatic, diabetul zaharat sau hipertensiune portală prin tromboza venei splenice.

Diagnosticul pozitiv se susţine pe baza unui examen radiologic abdominal cu evidenţierea calcificărilor pancreatice, a ecografiei, tomografiei computerizate şi, recent, a ultrasonografiei endoscopice, care poate detecta şi modificările sugestive pancreatitei cronice etanolice, indolore (60). Va fi documentată steatoreea şi se vor efectua teste funcţionale pancreatice.

Tratamentul presupune întreruperea consumului de alcool sau a unor medicamente. Durerea se va combate cu analgezice, se vor asocia enzime pancreatice pentru controlul steatoreei, regim sărac în grăsimi; pancreatectomia este rezervată vârstelor mai tinere şi este urmată de maldigestie şi diabet zaharat (49).

Cancerul pancreatic

Tabloul clasic al tumorii periampulare constă în icter indolor, steatoree şi vezică biliară palpabilă (semnul Courvoisier), dar la bătrâni acesta se poate manifesta şi ca o pancreatită acută.

Tumorile corpului pancreatic sau ale cozii se manifestă prin dureri iradiate în spate, tulburări de tranzit şi diabet zaharat.

La examenul obiectiv se poate palpa masa tumorală, hepatomegalie şi uneori se ascultă suflu pe artera splenică. Tromboflebitele migrante (semnul Trousseau), ca şi o dispepsie necaracteristică dominată de inapetenţă pe un fond depresiv, pot sugera diagnosticul. Deseori vârstnicii se prezintă la medic mai frecvent cu simptomatologia metastazelor decât cu cea a tumorii primitive. Diagnosticul se face în urma examenului ecografic, a colangiopancreatografiei retrograde endoscopice, tomografiei computerizate şi chiar laparoscopiei cu biopsie (49,61) şi RMN.

Diagnosticul citologic se impune chiar şi la bătrâni pentru diagnosticul diferenţial cu pancreatita cronică şi pentru tratamentul oncologic.

Tratamentul chirurgical poate fi radical sau paliativ, chimioterapia fiind contraindicată la vârstnici. Pentru a feri pacienţii de durata lungă a unei pancreatectomii se pot selecţiona cazurile pentru rezecţii pancreatice laparoscopice, efectuându-se pancreatectomie distală şi splenectomie, cu efecte favorabile la vârstnici; cea mai frecventă complicaţie este fistula pancreatică. În contrast, pancreatoduodenectomia laparoscopică nu este recomandată (62).

Bibliografie

1. Teillet L. Pathologie de l'oesophage, de l'estomac et de l'intestin grele. In: Maugourd M F ed. *Gerontologie foundamentale clinique sociale*. Sauramps medical 1992: 430-433.

2. Duke AH. Unusual esophageal obstruction. N Engl J Med 1990; 322: 778-779.

3. Schamburck RD, Farrar JT. Disorders of the digestive system in the elderly. N Engl J Med 1990; 322: 438-443.

4. Vellas B, Rhyne R, Garry PJ. Role du procesus de vieillissement sur le status nutritional. Gastroenteral Clin Biol 1990; 14: 371-377.

5. Reinus JF, Tallis LJ. The upper gastrointestinal tract. In: Brocklehurst JC, Tallis RC, Fillit HM eds. *Textbook of Geriatric Medicine and Gerontology*, IVth ed. Churchill Livingstone 1992: 507-527.

6. Spechler SJ, Goyal RK. Barret's esophagus. N Engl J Med 1986; 315: 362-371.

7. Sharma P. Recent advances in Barret's esophagus. Sem Gastrointest Dis 1999;10: 93-102.

8. Goldstein NS, Karim R. Gastric cardia inflamation and intestinal metaplazia. Modern Pathol 1999; 12: 1017-1024.

9. Gulizia JM, Wang H et al. Proliferative characteristics of intestinal mucosa in the distal esophagus and gastroesophageal jonction. Human patho 1999; 30: 412-418.

10. Achkar E, Carey W. The cost of surveillance for adenocarcinoma complicating Barret's esophagus. Am J Gastroenterol 1988; 83: 291-293.

11. Bott S, Prakash C. Medication induced esophageal injury. Am J Gastroenterol 1987; 82: 758-759.

12. La Vecchia CL, Liati P et al. Tar yields of cigarettes and the risk of oesophageal cancer. Int J cancer 1986; 38: 381-382.

13. Dooley CP, Cohen H et al. Prevalence of Helicobacter pylori infection and histologic gastritis in asymptomatic persons. N Eng J Med 1989; 321: 1562-1566.

14. Urakami Y, Kimura M, Seki H. Gastric metaplasia and Helicobacter pylori. Am J Gastroenterol 1997; 92: 795-799.

15. Cooper BT, Weston CF, Neuman CS. Acute upper gastrointestinal haemorrhage in patients aged 80 years or more. Q J Med 1988; 258: 765-767.

16. Griffin MR, Ray WA, Schaffner W. Nonsteroidal antiinflamatory drug use and death from peptic ulcer in elderly persons. Ann Intern Med 1988; 109: 359-361.

17. Talley P. Non ulcer dyspepsia: potential causes and pathophysiology. Ann Intern Med 1988; 108: 865-868.

18. Richter JE. Functional disorders of the gastrointestinal tract. In: Abrams W, Berkow R eds. *The Merck Manual of Geriatrics*. Merck Sharp and Dohme. Res Lab 1990; 475-486.

19. Haber MM, Lopez I. Gastric histologic findings in patients with nonsteroidal antiinflamatory drug-associated gastric ulcer. Modern Pathol 1999; 12: 592-598.

20. Strande SL. Giant innocent gastric ulcer in the elderly. Geront Clin 1983; 5: 171-189.

21. Champion MC, Sullivan SN et al. Aortoenteric fistula – Incidence, presentation, recognition and management. Ann Surg 1982; 195: 314-318.

22. Pointer R, Schwah G et al. Endoscopic treatment of Dieulafoy's disease. Gastroenterology 1988; 94: 563-566.

23. Patel NM. Chronic gastric volvulus. Am J Gastroenterol. 1985; 80: 170-172.

24. Ioachim HL, Hayden C, Giancotti FR. Lymphoid proliferation and lymphomas associated with gastric metaplasia. Human Pathol 1999; 30: 833-842.

25. Rossi M, Broglia L et al. Local invasion of gastric cancer: CT findings. Am J Roentgenology. 1999; 172: 383-388.

26. Goodald RA, Lenton W. The effects of age on the intestinal epithelium. In: Bianchi L. ed. *Aging in liver and gastrointestinal tract*. MTP Press Lmt 1988: 61-84.

27. Hellemans J, Joosten E, Ghoos J. Positive CO_2 bile acid breath test in elderly people. Age and Ageing. 1984; 13: 138-143.

28. Salmloff IM, Varis K. Relationships among serum pepsinogen 1, serum pepsinogen 2 and gastric mucosal histology. Gastroenterology 1982; 83: 204-209.

29. Swinson CM et al. Is celiac disease underdiagnosed ? Br Med J 1980; 281: 1258-1260.

30. Wright CL, Riddel RH. Histology in Crohn's disease. Am J Surg Pathol 1998; 22: 383-390.

31. Montgomery RD et al. Causes of malabsorbtion in the elderly. Age Ageing 1986; 15: 235-240.

32 Haboubi NY, Cowley PA. Small bowel bacterian overgrowh. Eur Clin Nutr 1988; 42: 999-1005.

33. Russel RM. Malabsorbtion and aging. In: Bianchi L ed. *Aging in liver and gastrointestinal tract*. MTP Press Lmt Falk Symposium 1988: 297-309.

34. Paes E, Vollman JF et al. Mesenteric infarct, new aspects of diagnosis and therapy. Chirurgia. 1988; 59: 828-835.

35. Gordin J, Barbier JP. La pathologie colorectale. In: Maugourd MF. eds. *Gerontologie foundamentale clinique sociale*. Sauramps medical 1992; 434-441.

36. Brocklehurst JC. The large bowel. In: Brocklehurst JC, Tallis RC, Fillit HM eds. *Textbook of Geriatric Medicine and Gerontology*. London: Churchill Livingstone 1992: 569-587.

37. Lanfranchi GA, Bazochi G et al. Different patterns of intestinal transit time and anorectal motility in painful and painless chronic constipation. Gut 1984; 25: 1352-1357.

38. Read NW et al. Anorectal function in elderly patients with fecal impaction. Gastroenterology 1985; 89: 959-966.

39. Smith AN. Colon muscle in diverticular disease. In: Mendeloff AJ ed. *Clinics in Gastroenterology*. London: Saunders 1986: 927-930.

40. Brandt LJ, Boley MD et al. Clinical characteristics and natural history of colitis in the elderly. Am J Gastroenterol 1982; 77: 382-386.

41. Boley SJ, Brandt LJ. Vascular ectasias of the colon. Dig Dis Sci. 1986; 31: 26-42.

42. Boley SJ et al. On the nature and the etiology of vascular ectasias of the colon. Gastroenterology 1977; 72: 650-660.

43. Rutgeerts P et al. Long term results of treatment of vascular malformation of the gastrointestinal tract by laser photocoagulation. Gut 1985; 26: 586-593.

44. Richter JM et al. Angiodysplasia. Natural history and efficacy of therapeutic interventions. Dig Dis 1989; 34: 1542-1546.

45. Van Cutsen et al. Treatment of bleeding gastrointestinal vascular malformation with estrogen-progesterone. Lancet 1990; 335: 953-955.

46. Bingham SA. Diet and large bowel cancer. J R Soc Med 1990; 83: 420-422.

47. Rundgren A, Mellstrom G. Colecystectomy and colon cancer in the elderly. Age Ageing 1983; 12: 44-49.

48. Brocklehurst JC. Disorders of the lower bowel. In: Abramis WB, Berkow R eds. *The Merk Manual of Geriatrics*. Merk Sharp and Dhome Res Lab 1990; 521-565.

49. Braganza JM. The pancreas. In: Brocklehurst JC ed. *Textbook of Geriatric Medicine and Gerontology*. London: Churchill Livingstone 1992: 527-533.

50. Gullo L. The aging pancreas. In: Bianchi L. *Aging in liver and gastrointestinal tract*. MTP Press Lmt 1988: 317-325.

51. Nizze H, Gerlach W, Kramm G. Histological findings in the human pancreas at autopsy. In: Gyr KE, Singer MW eds. *Pancreatitis*. Amsterdam: Elsevier 1984: 71-75.

52. Lomanto D, Pavone P et al. Magnetic resonance – cholangiopancreatography in the diagnosis of biliopancreatic disease. Am J Surg 1997; 174: 33-38.

53. Gullo L, Prion P et al. Exocrine pancreatic function in the elderly. Gastroenterology 1983; 29: 407-411.

54. Khalil T, Fujimura M et al. Effect of aging on pancreatic secretion in rat. Am J Surg 1985; 149: 120-125.

55. Braganza JM, Jolley JE, Lee WE. Occupational volatile chemicals and panceatitis. Int J Pancreatol 1986; 1: 9-19.

56. Park J, Fromkes J, Cooperman M. Acute pancreatitis in elderly patients. Am J Surg 1986; 638-642.

57. Braganza JM. The pancreas. In: Pounder R. ed. *Recent advances in gastroenterology*. London. Churchill Livingstone 1986: 251-280.

58. Kowlessar OD. Chronic pancreatitis with 9 pancreatic insufficienty. In: Abrams W ed. *The Merck Manual of Geriatrics*. NY: Merck and Co. Inc. Rahway 1990: 532-533.

59. Kurada J, Sudaket et al. Periacinar collagenization in patients with chronic alcholism. Pathol Internat 1998; 48: 857-868.

60. Bhutani MS. Endoscopic ultrasonography: changes of chronic pancreatitis in asymptomatic and symptomatic alcoholic patients. J Ultrasound Med 1999; 18: 455-462.

61. Reddy KR et al. Experience with staging laparoscopy in pancreatic malignancy. Gastroint endosc 1999; 49: 498-503.

62. Cuschieri SA et al. Laparoscopic pancreatic resection. Sem Laparasc Surg 1998; 5: 168-179.

AFECTAREA TUBULUI DIGESTIV, PANCREASULUI ȘI PERITONEULUI ÎN ALTE BOLI

Dorel Sâmpelean

Bolile altor aparate și sisteme afectează frecvent tubul digestiv sau ficatul, atât în mod direct, cât și indirect; în ambele situații, manifestările gastrointestinale pot fi cauza prezentării la gastroenterolog.

Afecțiunile sistemice care pot produce afectare gastrointestinală semnificativă se pot clasifica, în funcție de simptomul digestiv predominant (1) (tabelele I-IV).

Tabelul I

Boli sistemice care produc disfagie (1)

Candidoză
Boli infiltrative (amiloidoză, sarcoidoză)
Boli neurologice
Boală cerebrovasculară
Neuropatie toxică
Boala Parkinson
Miastenia gravis
Boli musculare
Polimiozita
Distrofia musculară
Colagenoze / boli reumatismale

Tabelul II

Boli sistemice care produc ulcer peptic (1)

Boală cronică respiratorie
Insuficiență renală cronică
Alcoolism
Colagenoze/boli reumatismale tratate cu antiinflamatoare nesteroidiene sau cortizon
Hiperparatiroidism
Mastocitoză

Boli respiratorii

Puține boli respiratorii afectează direct tractul gastrointestinal (TBC, carcinomul bronșic), manifestările pulmonare ale bolilor gastrointestinale fiind mult mai frecvente, ca și bolile care

Tabelul III

Boli sistemice care produc hemoragie digestivă (1)

Insuficiența renală
Alcoolism
Colagenoze / boli reumatismale
Afecțiuni dermatologice
Telangiectazia
Neurofibromatoza
Pseudoxantoma elasticum
Boala Ehlers-Danlos
Boli hematologice
Leucemii
Sindroame hemoragipare
Stări de hipercoagulabilitate
Disproteinemii

Tabelul IV

Boli sistemice care produc diaree (1)

Malnutriție
Sindroame imunodeficitare
Boli infiltrative: amiloidoză
Boli endocrine: diabet, tirotoxicoză
Boli metabolice: enterocolita uremică, mastocitoză
Alcoolism
Colagenoze/boli reumatismale
Boli dermatologice: dermatita herpetiformă, enteropatia din psoriazis, eczemă
Leucemii

afectează ambele aparate (sarcoidoza, scleroza sistemică, fibroza chistică) (2).

Din motive necunoscute bronhopneumopatia obstructivă cronică (BPOC) este asociată cu o incidență crescută a ulcerelor peptice (30% dintre pacienți) chiar după ajustarea pentru fumători (3); la fel și boala pulmonară obstructivă cronică secundară deficitului de α_1-antitripsină.

Insuficiența respiratorie și ventilația mecanică se pot complica cu hemoragie gastrointestinală din gastrită erozivă și ulcer peptic; hipoxemia, hipotensiunea, septicemia și utilizarea corticosteroizilor contribuie la apariția acestor leziuni, iar utilizarea profilactică a H_2 antagoniștilor și sucralfatului reduce incidența ulcerațiilor de stres (4). Insuficiența respiratorie pare să fie un factor etiologic a *pneumatosis intestinalis*.

Carcinomul bronșic are tendința de metastazare atât în ficat, cât și în tractul gastrointestinal (14% pentru tumorile cu celule mici) și pancreas (40% pentru carcinomul cu celule mici la necropsie și 3,3-7,5% manifeste clinic). Pancreatita acută este o complicație rară a metastazelor pancreatice, (2) dar acești pacienți au un prognostic rău.

Astmul bronșic și tusea cronică – boala de reflux gastroesofagian este prezentă la 3/4 dintre pacienții astmatici și poate fi agravată de medicația antiasmatică (teofilina, agoniștii betaadrenergici) care scad presiunea sfincterului esofagian inferior; în același timp, refluxul gastroesofagian poate complica evoluția bolii pulmonare (agravarea wheezingului se poate datora aspirației conținutului gastric sau bronhoconstricției reflexe). Când boala de reflux esofagian induce crizele de astm bronșic, monitorizarea ambulatorie a pH-ului timp de 24 de ore confirmă refluxul sever (5). Tusea cronică idiopatică este frecvent asociată cu boala de reflux gastroesofagian; chiar în absența pirozisului, acidul poate produce tuse nocturnă sau laringospasm.

Boli cardiovasculare

Clinicianul întâlnește frecvent pacienți ale căror simptome necesită diferențiere între boala cardiacă și cea gastrointestinală. Coexistența afecțiunilor ambelor aparate conduce la creșterea morbidității pacienților și confuzie diagnostică. Mai mult decât atât, insuficiența cardiacă, dar și terapia cardiovasculară, poate produce afectarea funcției gastrointestinale și hepatice urmată de simptome digestive (6).

Insuficiența cardiacă congestivă, cordul pulmonar sau pericardita constrictivă pot determina malabsorbție intestinală și enteropatie cu pierdere de proteine. Mulți pacienți au ascită bogată în proteine, ca o consecință a presiunilor venoase sistemice crescute în ficat și cavitatea peritoneală (7). Hipoxemia mucoasei determină ulcere de stres sau colită ischemică. Simptomele gastrointestinale sunt prezente invariabil în insuficiența cardiacă congestivă, fiind puse de multe ori în centrul tabloului clinic, de către pacient. Congestia venoasă este o complicație frecventă a insuficienței cardiace, conducând la anorexie, greață și durere abdominală sau distensie; rareori este suficient de severă pentru a produce ischemie, diaree, malabsorbție sau pierdere de proteine (4). S-a observat, de asemenea, o frecvență mai mare decât cea așteptată a ulcerului peptic și a hemoragiei digestive superioare. Constipația este de regulă prezentă și pot apărea grade diferite de cașexie.

Tratamentul medical al insuficienței cardiace produce frecvent manifestări gastrointestinale (4) (tabelul V).

Astfel, digoxinul provoacă anorexie, greață și vărsături la mulți pacienți, mai ales în caz de supradozaj, și contribuie, prin vasoconstricție, la ischemia intestinală; la fel se întâmplă cu chinidina și alte antiaritmice. Diureticele sunt incriminate în apariția constipației sau a pseudoobstrucției, secundare hipopotasemiei și chiar în declanșarea unor pancreatite severe. Suplimentările orale de potasiu au fost implicate în esofagite, ulcere și rareori stricturi intestinale.

În caz de ***infarct miocardic acut***, care se prezintă pentru durere epigastrică, greață și vărsături, clinicianul trebuie să distingă între numeroase cauze digestive posibile, incluzând ulcerul perforat, colecistita, colica biliară și pancreatita; anomaliile electrocardiografice pot apărea în oricare dintre aceste afecțiuni (6). Pe de altă parte, catastrofele abdominale pot apărea la pacienții cu cardiopatie ischemică cunoscută, complicând și mai mult tabloul clinic; examenul clinic aduce elemente valoroase pentru diagnosticul corect, confirmate de explorările complementare. De altfel, durerea toracică de origine gastrointestinală poate fi

Tabelul V

Efecte secundare digestive ale terapiei bolilor cardiovasculare (8)

Medicamente	Efecte secundare frecvente
Clonidină	Greață, vărsături
Enalapril	Diaree, dispepsie
Chinidină	Greață, diaree, constipație
Sotalol	Greață, vărsătură
Verapamil	Reflux, constipație, greață
Digoxin	Ischemie mezenterică (rar)
Nitrați	Reflux gastroesofagian
Minoxidil	Vărsături, diaree

uneori imposibil de diferențiat de cea din ischemia miocardică sau pericardită (9).

Angiodisplazia a fost asociată cu ***stenoza aortică valvulară***, corectarea chirugicală prevenind, în unele cazuri, resângerarea, deși literatura curentă nu susține această asociație (10); un posibil mecanism ar fi asocierea stenozei cu boala Von Willebrand dobândită, care se corectează prin înlocuirea cu valvă biologică.

Valvulopatia mitrală însoțită de dilatare atrială excesivă poate determina disfagie; embolismul provenit din trombii și mixoamele atriale sau în endocardită poate produce infarct intestinal (4).

Endocardita infecțioasă se prezintă frecvent cu anemie și hepatosplenomegalie, stare de rău general și slăbire sugerând o boală gastrointestinală, mai ales dacă febra, suflurile și emboliile nu sunt proeminente. (9)

Chirurgia cardiacă poate fi însoțită de numeroase complicații digestive, care includ: ulcerul peptic, colecistita și pancreatita, infarctul intestinal și necroza hepatică etc. (4).

Boli renale

Insuficiența renală acută este frecvent acompaniată de manifestări gastrointestinale, cum ar fi anorexia, dispepsia, greața, vărsătura și sângerarea gastrointestinală, ultima determinată în mod obișnuit de gastrita erozivă (4).

Insuficiența renală cronică (IRC) e însoțită în mod obișnuit de multiple simptome digestive: anorexie, sughiț, greață, vărsătură, durere epigastrică și pirozis, cu toate că evacuarea gastrică, atât pentru lichide, cât și pentru solide este normală. Aproximativ 40% dintre pacienții cu hemodializă cronică raportează simptome similare, de obicei în absența unor leziuni endoscopice (11). Deși mecanismele de producere ale greții și vărsăturii în IRC sunt neclare, par a fi implicați mai mulți factori gastrointestinali: afectarea funcției motorii gastrice, creșterea concentrației plasmatice a unor polipeptide gastrointestinale (gastrina, polipeptidul inhibitor gastric, secretina și glucagonul); în lumina acestor descoperiri, se pare că nu există delimitare clară între greață și vărsătură și tulburările de motilitate gastrointestinală în uremie (12). Leziunile tractului digestiv superior survenite mai frecvent în insuficiența renală sunt: gastrita, duodenita și eroziunile mucoasei; incidența ulcerului peptic (2%) nu diferă de restul populației. Se mai pot observa esofagite, hiperplazia glandelor Brunner, îngroșarea pliurilor gastrice, angiodisplazia și duodenita nodulară (care dispare după transplant renal) (7). Leziunile angiodisplazice sunt descoperite mai frecvent și au o tendință mai mare la sângerare probabil, din cauza disfuncției plachetare din uremie; mecanismele de apariție ar putea fi: insuficiența sfincterului precapilar și obstrucția venoasă submucoasă, încetinirea circulației corelată cu dializa și prezența potasiului sau gastrinei, toate conducând la dilatația arteriolară (7). Din punct de vedere clinic, în IRC, sângerarea din tractul superior este principala cauză a decesului, mai frecvent prin angiodisplazie (53%) și ulcer peptic (40%).

Complicațiile intestinului subțire din IRC includ ileusul, ulcerația și boala neocluzivă; malabsorbția apare la unii pacienți datorită populării bacteriene. Se înregistrează și cazuri cu insuficiență pancreatică exocrină, la unii hemodializați (de cauză necunoscută, dar cu evoluție bună după terapie cu enzime pancreatice).

La nivelul colonului, în IRC se dezvoltă mai frecvent diverticuli cu tendință la perforație, fecaloame stercorale, secundare utilizării antacidelor cu aluminiu sau bariului sau ulcere cecale și rectale (care pot sângera letal), intususcepția colonică, ileusul și diareea datorată creșterii nivelului ileal al acidului ursodeoxicolic și al altor acizi biliari neobișnuiți (7). Manifestările intestinale ale uremiei includ durerea abdominală, constipația, pseudoobstrucția și intususcepția, perturbări la care contribuie tulburările de motilitate. Diareea, secundară unei varietăți de cauze, este frecventă, iar impactarea fecală poate determina ulcere stercorale și sângerare rectală.

Ascita rezistentă la restricția de lichide apare la unii pacienți cu dializă peritoneală premergătoare, necesitând șunturi peritoneo-venoase pentru reducerea excesului de lichid (7).

Statusul uremic este asociat cu un număr mare de perturbări orale și gustative: disgeuzie (gust metalic în gură), fetor uremic, *uremic stomatitis* (o inflamație orală particulară), parotidită sau sindrom sicca; aceste complicații pot agrava inapetența pacienților uremici (4). Pseudomelanoza duodenală este o condiție idiopatică, în care pigmentarea se dezvoltă în mucoasa duodenală proximală, fiind implicați diverși pigmenți (hemosiderină, sulfat de fier); simptomele sunt necunoscute și uneori apare în IRC.

Insuficiența exocrină pancreatică și steatoreea au fost descrise la pacienții uremici și pot contribui la malnutriția proteocalorică și emacierea din IRC; tratamentul cu enzime pancreatice este eficient. Incidența pancreatitei cronice în IRC este necunoscută, dar creșterea amilazei serice este obișnuită, uneori de două ori peste limita normalului, când nu se poate atribui scăderii clearance-ului renal (13). Riscul pancreatitei este mai mare

la pacienții tratați cu dializă peritoneală decât la cei tratați cu hemodializă (14).

Complicațiile semnificative ale *dializei* în IRC sunt constipația, sângerarea digestivă ocultă sau clinic manifestă, boala diverticulară colică, ascita, infecția peritoneală și peritonita sclerozantă, herniile și efectele secundare ale medicației gastrointestinale administrate în IRC (4). Peritonita este un accident constant al dializei peritoneale cronice ambulatorii, răspunzătoare de 50% dintre eșecurile terapeutice și 25% dintre decese; la unii dintre pacienți apare peritonita sclerozantă încapsulată cu un prognostic și mortalitate foarte mare (50-80%).

20% dintre pacienții cu *transplant renal* dezvoltă complicații gastrointestinale care sunt răspunzătoare pentru aproximativ 50% dintre decesele posttransplant, mai ales în perioada imediată. Transplantul renal e însoțit de manifestări digestive superioare datorate ulcerului peptic sau esofagitei infecțioase, respectiv eroziuni gastroduodenale și ulcerații conducând la hemoragie în 6% dintre cazuri (15); ulcerele sunt mai probabil de etiologie virală (predominant virusul citomegalic). Leziunile posttransplant întâlnite la nivelul colonului și intestinului subțire sunt cele mai frecvente, incluzând diverticulita cu perforație liberă (1,2%) (la tineri), ulcere cecale izolate, sarcom intestinal Kaposi și *pneumatosis intestinalis;* s-au mai raportat colită cu citomegalus și cel mai frecvent colită ischemică (2,5%) cu trăsături histologice de boală inflamatorie. Se presupune că unele dintre aceste leziuni ar fi rezultatul hipoperfuziei tranzitorii colice (7).

Afectarea pancreatică posttransplant este rară, pancreatita necrotică datorată prednisonului sau azatioprinei fiind raportată în 1% dintre cazuri.

Rinichiul polichistic este asociat cu diverticuli colonici mari, care prezintă risc de perforație; calcificările metastatice determină depunerea de calciu în vasele viscerale, conducând la ischemie intestinală, HDI și infarct.

Boli endocrine și de metabolism

Bolile tiroidiene și paratiroidiene

Hipertiroidismul reprezintă substratul unui număr important de simptome gastrointestinale, datorate efectului său asupra majorității organelor aparatului digestiv. Criza tirotoxică prezintă manifestări intestinale care includ durerea abdominală acută, vărsăturile, icterul și diareea; simptome precum slăbirea marcată în greutate, durerea abdominală colicativă și tulburările de tranzit intestinal care simulează uneori un cancer intraabdominal pot fi produse și de hipertiroidismul „apatic" (fără trăsături clinice majore de hipertiroidism) (7). Hipertiroidismul afectează motilitatea gastrointestinală, produce miopatie cu disfagie și aspirație, exagerarea peristalticii esofagiene și vărsătură la unii pacienți cu tirotoxicoză, probabil datorată stazei gastrice (7).

Peste 25% dintre hipertiroidieni au diaree ușoară sau moderată (număr crescut de scaune cu ușoară steatoree) datorită tranzitului accelerat prin intestinul subțire (16); asociat hipermotilității poate apărea secreția intestinală prin creșterea ciclic-AMP-intraintestinal, malabsorbția acizilor biliari sau mai probabil patogeneza diareei implică asocieri ale acestor mecanisme (7).

Colita ulceroasă se poate asocia cu tirotoxicoza datorată bolii Basedow, ceea ce poate exacerba diareea, și cu tiroidita Hashimoto. Există o incidență crescută a gastritei sau aclorhidriei, 30% dintre pacienți prezentând autoanticorpi împotriva celulei gastrice parietale (4).

Hipotiroidismul, adesea datorat tiroiditei autoimune, se asociază ocazional cu unele boli ale tubului digestiv: colita ulceroasă, boala celiacă și cu diabetul zaharat. Mixedemul poate fi asociat cu perturbări ale motilității gastrointestinale: încetinirea peristalticii esofagiene și esofagită de reflux, hipomotilitatea gastrică cu formarea de fitobezoari, afectarea severă a motilității colonice manifestată prin constipație, volvulus sigmoidian, prolaps rectal, impactare fecală, ileus sau pseudoobstrucție intestinală; diareea este rară, dar poate apărea cu steatoree și malabsorbție. Alte manifestări gastrointestinale includ anorexia și creșterea moderată în greutate, disfagia datorită golirii esofagiene încetinite, distensia abdominală prin tranzit intestinal încetinit și rareori pseudoobstrucție intestinală și megacolon, afectarea secreției salivare, gastrice, intestinale și pancreatice (4). Hipotiroidismul poate fi însoțit de ascită exsudativă în absența bolii hepatice clinic manifeste (17), și de sindromul Canada-Cronkhite.

În ***carcinomul medular tiroidian*** apare diaree datorată efectului hipersecretor intestinal al carcitoninei și/sau polipeptidului vasointestinal (VIP) și prostaglandinelor; este posibilă asocierea cu neoplazia multiplă endocrină (MEN) 2A și 2B (7).

Hiperparatiroidismul evoluează cu constipație, disconfort abdominal difuz, greață și vărsături, ulcer peptic (5-15%) și pancreatită (1-2%); se asociază uneori cu crize severe de durere abdominală datorate creșterii rapide a calcemiei în hiperparatiroidismul sever netratat, dar în mod obișnuit durerea abdominală reprezintă manifestarea ulcerului complicat sau pancreatitei acute, frecvente în hiperparatiroidismul ce însoțește MEN 1 (18). Pancreatita acută, apărută când hipercalcemia este

moderat severă, se poate manifesta prima oară în timpul sarcinii, necesitând paratiroidectomie de urgență sau imediat după paratiroidectomia pentru hiperparatiroitism (la 3% dintre pacienți).

Hipoparatiroidismul evoluează cu manifestări gastrointestinale care includ durerea abdominală, tetania intestinală, diareea, steatorea și psedoobstrucția intestinală, care pot fi însoțite de candidoză orală și esofagiană (4).

Bolile hipofizei și corticosuprarenalei

Boala Cushing și hipercortizolismul pot fi asociați cu o incidență crescută a ulcerului gastric, iar acromegalia și hipersecreția hormonului somatotrop cu polipi adenomatoși, colici și cancerele colonului și stomacului (19) evoluând cu creșterea dimensiunilor organelor digestive și macroglosie.

Boala Addison, în mai mult de jumătate dintre cazuri, evoluează cu simptome sau leziuni gastrointestinale după cum urmează: anorexie, slăbire, vărsături și dureri abdominale, hiperpigmentare mucoasă și cutanată, malabsorbție cu steatoree și diaree reversibilă la administrare de corticosteroizi; atrofia gastrică este frecventă și se asociază cu anemia pernicioasă, în cazurile autoimune, iar unele persoane pot dezvolta boală celiacă (7). Efectele umorale ale hipercatecolaminemiei din *feocromocitoame* pot cauza ileus paralitic sau megacolon; există asociere cu MEN 2A, 2B și colită ischemică (20).

Diabetul zaharat

Studiile clinice au arătat că simptomele gastrointestinale și tulburările motorii sunt frecvente în diabetul zaharat, deși simptome similare sunt, de asemenea, frecvente la populația nediabetică. Aceste simptome și anomalii ale motilității nu sunt corelate întotdeauna și frecvența lor este mult mai mare, ca și cea a neuropatiei autonome căreia îi sunt adesea atribuite (21).

Pacienții cu diabet dezvoltă pe lângă disfuncția sistemului nervos autonom și neuropatie autonomă diabetică (NAD). NAD este mai frecventă la vârstnici, în diabetul de lungă durată rău controlat și cu complicații, iar simptomele includ constipație, durere abdominală, greață, vărsătură, disfagie, diaree și incontinență fecală; patogeneza simptomelor ar fi datorată mai ales tulburărilor de motilitate, scăderea motilității apărând din cauza denervării colinergice și alterării funcției nervilor simpatici, dar și altor manifestări ale NAD.

Greața, vărsăturile, anorexia și durerea abdominală acompaniază frecvent ***acidoza acută diabetică***; durerea abdominală persistentă și severă, în acest context, este consecința unor procese intraabdominale serioase (15% dintre pacienți au prezentat pancreatită descoperită post-mortem (4). De asemenea, pot apărea gastrita cu o ușoară tendință la hemoragie.

Diabetul zaharat (DZ) poate afecta orice parte a tubului digestiv, pancreasul, ficatul și arborele biliar.

Disfuncția esofagiană este prezentă la aproape toți pacienții cu simptome (75%), incluzând absența coordonării activității peristaltice și prezența contracțiilor secundare și terțiare; cu toate acestea, este frecvent asimptomatică datorită neuropatiei senzitive, deși disfagia poate apărea la o treime din pacienți (7). Aceste tulburări motorii pot predispune ulterior la boala de reflux gastroesofagian, mai ales în contextul alterării golirii gastrice. Disfuncția esofagiană este importantă, în special la diabeticii care necesită terapie orală (de exemplu bifosfonați) ce poate cauza ulcerații, perforare și sângerare. La diabetici, disfuncția esofagiană se detectează utilizând un test de motilitate esofagiană și scintigrafia esofagiană.

Disfuncția gastrică se soldează cu *gastroparesis diabeticorum* (GD) la 58% dintre diabeticii avansați datorată întârzierii evacuării gastrice a solidelor și tahigastriei antrale, precum și altor perturbări motorii cu patogeneză neclară. Anomaliile neuromusculare gastrice care pot apărea în gastropatia diabetică se împart în funcționale și organice (tabelul VI).

Disritmiile gastrice s-au constatat la 100% dintre diabetici, asociate cu simptome postprandiale determinate de scăderea tonusului vagal și creșterea activității sistemului nervos simpatic. Odată cu afectarea funcției vagale, stomacul proximal este mai puțin relaxat și evacuarea lichidelor din stomac poate fi chiar crescută la diabetici. Golirea alimentelor solide este afectată de contracțiile antrale puternice; aceste contracții sunt absente la diabetici (probabil prin lipsa eliberării de motilină), ceea ce determină întârzierea mixării și evacuării alimentelor solide. Date recente sugerează că și controlul anormal al glicemiei, nu numai neuropatia autonomă, contribuie la patogeneza tulburărilor de motilitate gastrică (23).

Tabelul VI

Patologia gastrică în DZ (22)

Funcțională
Aritmii: tahigastrie, bradigastrie
Hipomotilitate
Pilorospasm
Organică
Gastropareza
Dilatarea antrală
Obstrucție

Simptomele GD includ disconfort epigastric, greață, balonări, vărsături postprandiale și nocturne, sațietate precoce, cu toate că puține cazuri dezvoltă manifestări clinice, iar unii dintre aceștia au evacuare gastrică normală (7). Pacienții cu gastropareză au vărsături cu alimente nedigerate consumate cu multe ore sau chiar zile înainte; episoadele de greață și vărsături pot dura zile sau luni de zile ori apar ciclic (22). Acești DZ cu GD sunt predispuși la formarea de bezoari gastrici. Chiar și cu simptome ușoare, GD intervine în tranzitul alimentelor spre intestinul subțire și perturbă echilibrul dintre absorbția glucozei și administrarea insulinei la diabetici, ceea ce determină oscilații marcate hiper- și hipoglicemice, precum și aspectul de *brittle diabetes*. Diagnosticul GD și aprecierea răspunsului la terapie se fac cel mai bine cu scintigrafie radioizotopică, mai ales pentru solide. Rezonanța magnetică și electrogastrografia sunt metode de viitor. Descoperirea resturilor alimentare în stomac, la 8-12 ore postprandial, în absența unei obstrucții, diagnostichează gastropareza; totuși se vor exclude, prin endoscopie sau bariu pasaj, anomalii structurale sau mucoase ale tractului gastrointestinal. Tratamentul este complex. Inițial, trebuie controlată foarte bine glicemia; regimul alimentar va include mese mici, frecvente, cu un conținut scăzut de grăsimi (sub 40 gr/zi), care favorizează evacuarea gastrică, și un conținut scăzut în fibre vegetale pentru prevenirea formării bezoarilor (22). Medicația prochinetică utilizată în terapia GD include: metoclopramid, cisaprid, domperidone și eritromicină, în doze uzuale. Inițial se administrează intravenos sau rectal pentru a-și putea exercita efectul prochinetic; tahifilaxia care survine necesită întreruperea periodică în GD aparent refractară. Levosulpiride, un antagonist selectiv al receptorilor D_2-dopamină, s-a dovedit eficient în ameliorarea evacuării gastrice și controlului glicemiei (22). GD refractară la terapia medicamentoasă necesită alimentație pe sondă jejunală sau alimentație intravenoasă și aspirație nazogastrică.

Alte leziuni gastrice descrise în DZ sunt incidența crescută a gastritei (mai ales în acidoza diabetică) și a *helicobacter pylori*, deși apariția ulcerului duodenal la diabetici este mai mică decât cea așteptată; în DZ de lungă durată se observă gastrita cronică autoimună și atrofică urmate de anemie pernicioasă și hipotiroidism la diabeticii cu titruri semnificative de anticorpi anticelulă parietală și antitiroidă.

Diareea diabetică este un simptom comun al neuropatiei diabetice, afectând 10-20% dintre diabeticii avansați, cu simptome dispeptice și GD, mai frecvent la bărbați și nocturn, însoțită în 40% dintre cazuri de incontinență și având o patogeneză neclară (este implicată denervarea simpatică cu scăderea resorbției intestinale, mai degrabă decât dismotilitatea intestinală). Mecanismele diareei cronice la pacienții cu diabet sunt prezentate în tabelul VII (24).

Tabelul VII

Mecanismele diareei cronice în diabet

Cauze asociate cu neuropatia autonomă
Motilitate anormală a intestinului subțire
Populare bacteriană a intestinului subțire
Motilitate anormală colonică
Disfuncție anorectală
Insuficiență exocrină pancreatică
Secreție intestinală
Factori asociați diabetului zaharat
Boala celiacă
Perturbarea metabolismului acizilor biliari
Alimente dietetice
Cauze accidentale

O serie de factori pot contribui la apariția diareii, incluzând staza și popularea bacteriană consecutivă, accelerarea tranzitului intestinal indusă de acizii biliari și diminuarea secrețiilor exocrine pancreatice, probabil datorită nevoii de insulină și neuropatiei pancreatice vagale; un defect a funcției receptorului 2-adrenergic a fost de asemenea presupus (22). Diareea este apoasă și nedureroasă, se poate remite după zile sau luni, dar recurența este frecventă; diagnosticul se face prin excluderea unor multitudini de alte cauze, dar mai ales insuficiența pancreatică și boala celiacă. Evaluarea diareei diabetice se face conform unui algoritm standardizat (fig. 1) (25).

Trebuie exclusă medicația de tip metformin sau acarbose care produc diaree, ca și unele produse lactate, care exacerbează diareea sugerând intoleranță la lactoză. Diareea care dispare la foame sugerează o diaree osmotică datorată ingestiei unor substanțe; diareea nocturnă, care nu dispare la foame, este mai sugestivă pentru o diaree de tip secretor și trebuie căutate cauzele neuroendocrine. Pacienții cu diaree abundentă și cei cu test fecal pozitiv pentru grăsimi vor fi studiați printr-un test fecal pentru grăsimi (de 72 de ore) și eventual un test cu d-xyloză, ca screening pentru afecțiunile malabsorbtive ale intestinului subțire (22). Tratamentul este dificil. Terapia inițială a diareei diabetice trebuie îndreptată către corectarea perturbărilor hidroelectrolitice și nutriționale. Ulterior, terapia vizează cauza identificată. Astfel, un antibiotic cu spectru larg (doxiciclină sau metronidazol) este de ales pentru popularea bacteriană; după o perioadă de minim 3 săptămâni de terapie se verifică dispariția populării

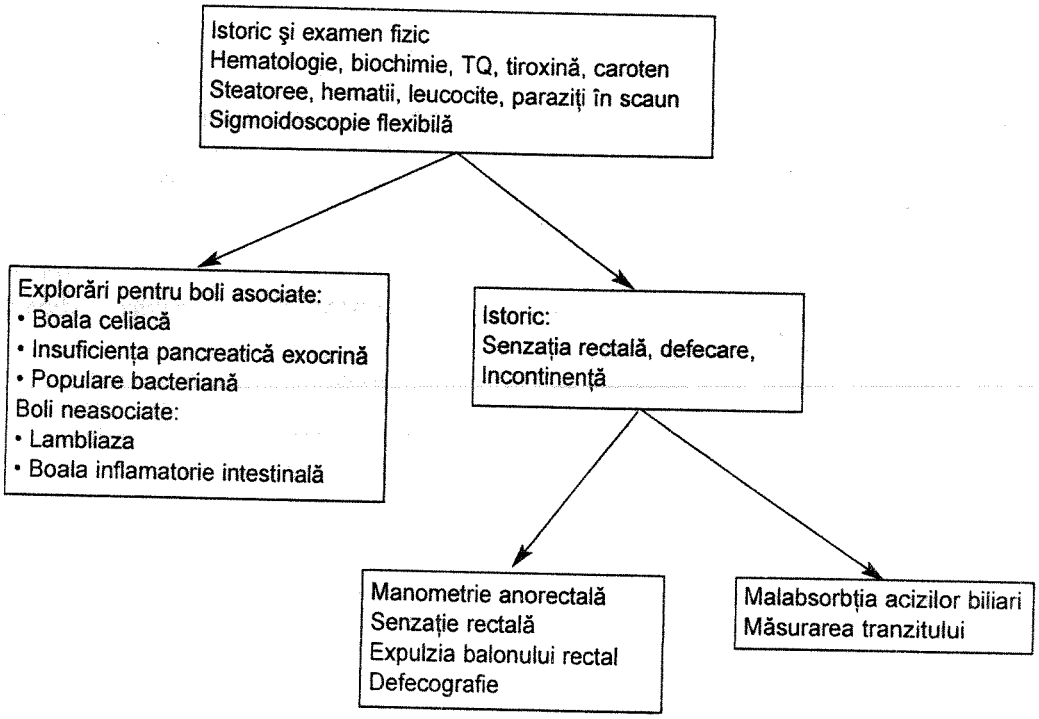

Fig. 1. Algoritm de diagnostic (25).

bacteriene, prin testul respirator. Alte terapii patogenetice includ colestiramina pentru chelarea sărurilor biliare, dieta fără gluten pentru boala celiacă şi enzimele pancreatice pentru insuficienţa pancreatică exocrină. Agenţii antidiareici (loperamida şi difenoxilatul) pot reduce numărul scaunelor dar, uneori pot apărea megacolonul toxic (22). Clonidina poate îmbunătăţi funcţia nervoasă adrenergică şi diareea, prin stimularea reabsorbţiei intestinale ale fluidelor şi electroliţilor, dar poate cauza hipotensiune ortostatică la administrarea per os (0,1 mg de 2 ori pe zi); administrarea locală nu produce hipotensiune (22). Octreotidul inhibă eliberarea peptidelor endocrine gastroenteropancreatice îmbunătăţind diareea la o doză de 50-75g subcutanat, de 2 ori pe zi (22); steatoreea care poate apărea se corectează cu enzime pancreatice.

Incontinenţa fecală, în DZ cu NAD, coincide adesea cu debutul diareei, fiind însoţită de steatoree în 30% dintre cazuri, şi se datorează afectării tonusului de repaus, precum şi relaxării reflexe a sfincterului intern în timpul defecării (26). Unii autori consideră că etiologia incontinenţei fecale la diabetici este multifactorială şi sugerează că instabilitatea sfincterului intern joacă un rol major (27). Disfuncţia anorectală poate fi evaluată prin manometrie anorectală şi un test de continenţă pentru solide şi lichide. Reflexul anorectal inhibitor este măsurat prin umflarea unui balon în rect (22). Tratamentul constă în măsuri farmacologice şi dietetice pentru combaterea diareii şi tehnici de biofeedback, de corectare sau modificare ale anomaliilor anorectale senzoriale şi motorii (28).

Constipaţia este cel mai frecvent simptom colic la diabetici (20% DZ cu neuropatie), apărută insidios, ocazional severă şi însoţită de megacolon, dar rareori de pseudoobstrucţie intestinală cronică; complicaţiile formelor severe includ ulcerele stercorale, perforaţia, volvulusul. Reflexul gastrocolic este afectat, deşi stimularea muşchiului neted colic cu neostigmină este normală (22). Manometria anorectală este utilă, pentru diferenţierea între hipomotilitatea colică şi disfuncţia rectosigmoidiană. Tratamentul constipaţiei începe cu măsuri igienodietetice obişnuite, sorbitol sau lactuloză şi utilizarea intermitentă, în cazurile severe, de laxative saline sau osmotice; cisapridul se poate încerca la cei cu simptome îndelungate.

Uneori DZ cu radiculopatie sau neuropatie a rădăcinilor nervoase toracice poate determina durerea abdominală greu de explicat, mai ales că poate fi asociată cu anorexie şi slăbire, sugerând uneori neoplasm intraabdominal; diagnosticul se bazează pe electromiografie. Durerea poate apărea unilateral, cu sau fără parestezie sau hiperestezie.

Macro- şi microangiopatia diabetică pot determina angină intestinală, malabsorbţie, diaree, sângerare gastrointestinală şi, în final, infarct intestinal (uneori nedureros) (27a).

Boala pancreatică şi insuficienţa pancreatică sunt obişnuite în DZ. Pancreatita acută este de două ori mai frecventă în DZ insulinodependent la tineri; apariţia cetacidozei determină o rată

mare de mortalitate (29). Adenocarcinomul pancreatic este de 2-4 ori mai frecvent la alcoolicii diabetici decât la populația generală, deși este greu de determinat dacă diabetul a precedat sau a cauzat cancerul (30); pancreatita cronică clinic manifestă nu este mai frecventă în DZ.

Boli hematologice

Limfoamele afectează tractul gastrointestinal primitiv sau secundar, la nivelul oricărui organ digestiv, necesitând astfel includerea în diagnosticul diferențial al oricărui simptom digestiv, mai ales la pacienții cu SIDA (7).

Leucemiile (cel mai frecvent leucemia acută mieloidă) produc complicații digestive manifestate clinic, la 10% dintre cazuri și morfologic la 50%; cauzele leziunilor sunt infiltrația leucemică, imunodeficiența, tulburările de coagulare, toxicitatea chimioterapiei (31). Sindroamele clinice sunt nenumărate. Simptomele orale obișnuite sunt sângerare gingivală, hipertrofie, inflamație, ulcerații gingivale și stomatită severă datorată chimioterapiei, radioterapiei sau transplantului medular; leziunile esofagiene datorate candidozelor sau herpesvirusurilor pot produce odinofagie, disfagie sau sângerare, iar afectarea gastrică prin leziuni infecțioase, ulcere sau leziuni primare leucemice poate evolua cu hemoragie masivă (32). Complicația cea mai de temut a pacienților cu leucemie acută (5%) și cronică (3%) este apariția abdomenului acut, ca urmare a apendicitei acute, abceselor abdominale, perforației, enterocolitei iliocecale necrotică și tiflitei leucemice (rar întâlnită la leucemicii neutropenici, având o patogeneză neelucidată). Complicațiile anorectale includ ulcere stercorale și neutropenice și abcese perirectale.

Sindroamele mieloproliferative și bolile infiltrative evoluează cu complicații gastrointestinale predominant hepatice, descrise la capitolul respectiv.

Bolile granulomatoase sunt asociate cu formarea de granuloame în ficat și intestine; cauzele inflamației granulomatoase a intestinelor sunt mai puțin cunoscute, boala Crohn și limfoamele fiind cel mai frecvent diagnosticate. Toate aceste boli au evoluție cronică, prezentându-se cu durere abdominală, febră, fatigabilitate, slăbire, diaree și sângerare gastrointestinală. Localizarea predilectă este ileumul terminal cu evoluție stenozantă, dar tuberculoza afectează și cecul.

Manifestările gastrointestinale ale *mielomului multiplu* includ o creștere de patru ori a ulcerului peptic, insuficiență circulatorie splanhnică și sângerare gastrointestinală agravată de deficitul plachetar. Ca și *policitemia vera, trombocitoza primară* sau esențială predispune la sângerare gastrointestinală sau tromboză. Mielomul multiplu sau alte tumori ale celulelor plasmatice pot afecta direct tractul gastrointestinal, prin amiloidoză sau prin infiltrare locală datorată plasmocitoamelor; 20% dintre pacienții cu amiloidoză au mielom și 5% plasmocitom intestinal, care poate apărea oriunde în tractul gastrointestinal, putând fi asimptomatic sau prezentând anorexie, vărsături, durere abdominală sau sângerare. Infiltrare gastrointestinală există și în *macroglobulinemia Waldenström și boala lanțurilor grele.*

Multe *tulburări de coagulare* determină boli gastrointestinale, cum ar fi purpura trombocitopenică, hemofilia și terapia anticoagulantă (1). În absența ulcerației sau eroziunii mucoasei, sângerarea apare în peretele intestinal sau în retroperitoneu. Sângerarea submucoasă produce durere abdominală și leziuni, recunoscute radiologic, având tendința de resorbție spontană; sângerarea retroperitoneală poate evolua cu dureri mari și ileus, diagnosticul fiind confirmat imagistic. Sângerarea în lumenul tubului digestiv este determinată de ocluzii microvasculare ca în purpura trombotică trombocitopenică sau în unele trombocitoze din sindroamele mieloproliferative.

Hemoglobinopatiile se manifestă prin dureri abdominale și ileus în timpul crizelor acute, fiind dificil de distins de alte urgențe gastrointestinale cum ar fi colecistita, apendicita, infarctul sau obstrucția intestinală, mai ales că aceste boli intraabdominale pot provoca o criză acută de hemoliză. Hemoglobinopatia C prezintă atacuri similare cu hemoglobinopatia S, dar mai ușoare.

Sindromul hemolitic uremic (SHU) se poate prezenta de multe ori ca o enterocolită însoțită în fazele ulterioare de ischemie intestinală; la fel, *purpura trombotică trombocitopenică* (PTT) sîngerează frecvent în intestin, fiind însoțită de durere abdominală, în 10-20% dintre cazuri. La adulți SHU apare legat de complicațiile nașterilor, terapia cu mitomicină C sau bleomicină, fiind precedat în 90% dintre cazuri de un prodrom cu simptome intestinale; patogeneza SHU rămâne obscură, afectarea colonică datorându-se trombozelor microangiopatice a vaselor submucoase cu sângerare intramurală. SHU este de obicei autoliminat, dar pot apărea complicații severe, cum ar fi megacolonul toxic, prolapsul rectal, necroză transmurală cu perforație sau strictură colică (33).

Sindromul Plummer-Vinson-Kelly include obișnuit disfagie, anemie feriprivă, survenită la femeile de vârstă mijlocie, la care se adaugă în mod frecvent glosită, dispepsie, diaree, flatulență,

răguşeală şi parestezii; nutriţia deficitară, cheilosis, pioree, coilonichia, glosită, gastrita atrofică, splenomegalie şi asocierea cu un cancer esofagian sau faringian nu sunt rare. Disfagia este cauzată de prezenţa unor inele esofagiene cu epiteliu scuamos, greu de vizualizat radiologic şi endoscopic şi de inflamaţia frecventă în submucoasă; semnificaţia patogenetică a anemiei feriprive nu este cunoscută (4).

Boli neoplazice

Metastazele în tubul digestiv se produc prin invazie directă din organele adiacente, prin însămânţare intraperitoneală sau pe cale hematogenă sau limfatică. Aproximativ 20% dintre pacienţii cu neoplasme extradigestive prezintă metastaze în tractul intestinal, cele mai frecvente neoplasme primare fiind cancerul de sân, plămân, ovarian şi melanomul (34); metastazele reflectă localizarea şi tipul histologic al neoplasmului primar. Esofagul este cel mai frecvent afectat prin extindere directă de la tumorile provenite din torace şi stomac. Stomacul este locul obişnuit al metastazelor cancerului de sân, iar intestinul poate fi implicat prin extensie tumorală de la stomac, pancreas, arborele biliar, rinichi şi retroperitoneu. Ileumul poate fi afectat de cancerele provenite din colon sau pelvis. Metastazele în tubul digestiv se dezvoltă în mod caracteristic în seroasă sau submucoasă şi produc leziuni intraluminare care pot conduce la obstrucţie, leziuni ulcerative ale mucoasei sau mase polipoide submucoase care determină intususcepţie (7).

Obstrucţia intestinului subţire este cea mai frecventă modalitate clinică de prezentare a metastazelor, urmată de durere, febră, ascită, sângerare şi perforaţie (7).

Metastazele tractului gastrointestinal pot fi dificil de diagnosticat, iar rezecţia chirurgicală nu este întotdeauna posibilă.

Sindroamele paraneoplazice ce afectează tubul digestiv includ efectele hormonale ale tumorilor carcinoide, VIP-oamelor, gastrinoamelor, somatostatinoame şi efectele digestive ale hipercalciemiei. S-au descris astfel un sindrom diareic apos însoţit de creşterea VIP în cancerul pulmonar cu celule scuamoase şi feocromocitom, în ultimul raportându-se şi niveluri crescute serice ale somatostatinei, calcitoninei, gastrinei şi ACTH (35). Pseudoobstrucţia intestinală apare cel mai frecvent în cancerul pulmonar cu celule mici, carcinoidul pulmonar sau cancerul anaplastic nediferenţiat de etiologie necunoscută; simptomele s-ar datora afectării plexului mienteric şi pot preceda apariţia tumorii cu mai mulţi ani, dar nu dispar întotdeauna după înlăturarea ei (36).

Manifestările clinice gastrointestinale majore ale sindroamelor paraneoplazice includ anorexia, constipaţia şi diareea (4).

Boli neuromusculare

Hipertensiunea intracraniană (HTC) conduce la vărsături episodice, incoercibile, care pot preceda alte semne. *Traumatismele craniene acute* pot determina în prima săptămână multiple leziuni digestive (75% dintre pacienţi): gastrită erozivă, ulcer gastric, esofagită, leziuni duodenale, care se pot complica necesitând terapie antiulceroasă profilactică (7).

Migrena este asociată adesea cu greaţă şi vărsături; migrena abdominală este o variantă mai frecventă la copii, caracterizată prin simptome gastrointestinale recurente, incluzând vărsăturile şi durerea epigastrică; 29 din 31 de copii cu migrenă au prezentat dovezi de esofagită, gastrită sau duodenită la endoscopie (37).

Bolile sistemului nervos central (1) produc disfagie şi atonie gastrică, prin distrugerea căilor motorii; disfagia este cel mai semnificativ simptom în următoarele cazuri: insuficienţa cerebrovasculară, paralizia pseudobulbară şi boala neuronului motor, siringobulbia şi scleroza în plăci. Disfagia este legată de lipsa de coordonare orofaringiană sau insuficienţa relaxării sfincterului esofagian.

Boala Parkinson determină disfagie ca rezultat al tremurăturilor limbii şi dificultăţilor de iniţiere a înghiţirii asociate cu perturbările sfincterului esofagian, disfagia orofaringiană şi scurgerea salivei, diminuarea controlului voluntar al mişcărilor limbii determinând ezitări în vorbire, greutatea de formare a bolusului alimentar şi întârzierea tranzitului în faringe, cu reţinerea lui şi posibilitatea aspiraţiei traheale; toate acestea apar frecvent chiar şi la pacienţii cu boală Parkinson asimptomatică (38).

Neuropatia periferică datorată unor varietăţi de stimuli toxici, dintre care cel mai important este alcoolul, determină afectarea nervilor faringieni; lezarea nervilor sacrali poate ajunge până la incontinenţă fecală. *Miastenia gravis* evoluează cel mai frecvent cu disfagie datorită fatigabilităţii muşchilor faringieni. *Scleroza multiplă,* chiar în cazurile uşoare, este frecvent asociată cu disfuncţie intestinală, incontinenţă fecală şi constipaţie, prin afectarea sfincterului anal intern şi extern demonstrată prin defecografie.

Bolile sistemului nervos autonom, care evoluează cu afectare digestivă, sunt herpes zoster

(incontinență fecală), traumatismele coloanei (constipație), familial autonomia (Riley-Day) (pneumonie de aspirație), boli ce afectează plexul mienteric (boala Chagas) (disfuncție și dilatare esofagiană). Durerea abdominală provenită de la rădăcinile nervilor spinali este, de obicei, intermitentă și ascuțită, neasociată cu alimentația sau distensia abdominală; posibilele cauze includ: herpes zoster, diabet, sifilis, afectare osteoartritică, tumorală sau prin hernie de disc (7).

Bolile primitive musculare (distrofiile musculare) sunt rar întâlnite și afectează rar tubul digestiv producând disfagie (distrofia musculară oculofaringială, distrofia miotonică) sau uneori pseudoobstrucție intestinală.

Boli dermatologice

Gura și faringele sunt afectate în pemfigus, pemfigoid și lichenul plan (1). Leziuni mai severe apar în *sindromul Stevens-Johnson,* care includ ulcerații bucale și candidoză gastrointestinală superioară secundară; s-au raportat și stricturi esofagiene secundare. Leziuni esofagiene (eroziuni, ulcere, pseudodiverticuli, inele) mai apar în *epidermolisis bullosa* și pot conduce la apariția stenozelor și disfagiei severe; esofagul se poate scurta, conducând la hernie hiatală de tracțiune și reflux gastroesofagian sau malnutriție severă.

Sângerarea digestivă este obișnuită (10-40% dintre cazuri) după 40 de ani la pacienții cu *telangiectazia hemoragică ereditară* (boala Osler-Rendu-Weber); hemoragia pot apărea și în sindromul Ehlers-Danlos, *pseudoxantoma elasticum* și *blue rubber bleb naevi.* Pacienții cu *nerofibromatoză* diseminată pot prezenta în evoluție sîngerare digestivă (melenă la 25% dintre pacienți), obstrucție și perforația intestinului subțire. Durerea abdominală pot apărea în unele cazuri de urticarie cronică, însoțită și de gastroduodenite sau chiar ulcer peptic, probabil prin eliberarea gastrointestinală de histamină.

Ataxia, telangiectazia pot fi însoțite mai rar de adenocarcinom gastric, colic și limfom intestinal sau niveluri crescute ale α-fetoproteinei.

Sindromul Cowden, constând în multipli polipi hamartomatoși înșirați de-a lungul tractului digestiv și având un potențial scăzut de degenerare malignă poate fi însoțit de sângerare cronică gastrointestinală și obstrucție parțială.

Tiloza este caracterizată prin îngroșarea pielii palmelor și plantelor, cu formarea de papiloame esofagiene, care au 95% probabilitate de dezvoltare a cancerului esofagian până la vârsta de 65 de ani (4). ***Sindromul Sweet*** apare mai frecvent la femei și se caracterizează printr-o erupție nodulară asemănătoare cu eritemul nodos, însoțind frecvent colita ulceroasă sau boala Crohn; uneori s-au raportat și ulcerații bucale și adenocarcinomul colonului (8).

Bibliografie

1. Neale G, Dickinson RJ. Systemic Illness and the Gut. In: Misiewicz JJ, Pounder RE, Venables CW (eds). *Diseases of the Gut and Pancreas*, Blackwell 1987, 1097-129.

2. Dawson A. The Respiratory System. In Bockus (eds). *Gastroenterology*, WB Saunders 1995, 3404-3417.

3. Langman MJS, and Cooke AR Gastric and duodenal ulcer and their associated diseases. Lancet 1976; 1:680.

4. Neil GA, Weinstock JW. Gastrointestinal Manifestation of Systemic Diseases. In Yamada T eds. *Textbook of Gastroenterology*, Lippincott-Raven, 1996; 2515-37.

5. Richter JE. Typical and atypical presentations of gastroeophageal reflux disease: the role of esophageal testing in diagnosis. Gastroenterol Clin North Am 1996; 25:75.

6. Morrissey M, Durkin M, Gunnar MR. The Cardiovascular System. In Bockus (eds). *Gastroenterology*, WB Saunders 1995, 3392-3400.

7. Weber RJ, Ryan JC. Effects on the Gut of Systemic Disease and Other Extraintestinal Conditions. In: Feldman M, Scharschmidt BF, Sleisenger MH (eds). *Gastrointestinal and Liver Disease. Pathophysiology, Diagnosis, Management*: WB Saunders 1999; 193-224.

8. Levine JS. Gastrointestinal Manifestations of Systemic Diseases. In Yamada T (eds). *Textbook of Gastroenterology*, Lippincott Williams and Wilkins, 1999; 2505-2537.

9. Cleland JGF. Cardiac disease: The interface between cardiology and gastroenterology. In: Bouchier IA, Allan RN, Hodgston HJF, Keighley MRB (eds). *Gastroenterology. Clinical Science and Practice*, WB Saunders 1993: 975-986.

10. DeMarkles MP, Murphy JR. Acute lower gastrointestinal bleeding. Medical Clinics of North America 1993; 77 (5):1085-1096.

11. Ryan JC, Sleisenger MH. Effects of systemic and extraintestinal disease on the Gut. In: Sleisenger MH, Fordtran JS (eds). *Gastrointestinal Disease*. WB Saunders 1993: 193-238.

12. Sandle GI, Manifestations of Chronic Renal failure. In: Bouchier IA, Allan RN, Hodgston HJF, Keighley MRB (eds). *Gastroenterology. Clinical Science and Practice*. WB Saunders 1993: 1257-1263.

13. Bartos V, Melichar J, Erben J. The function of the exocrine pancreas in chronic renal disease. Digestion 1970; 3:33.

14. Kauffman AM, Glabman S. Primary disorders of the kidney with secondary gastrointestinal involvement. In Bockus *Gastroenterology*, WB Saunders, 1995; 3442-3443.

15. Komorowski RA, Cohen EB, Kauffman N et al. Gastrointestinal complications in renal transplant recipients. Am J Clin Pathol 1986; 86:161-165.

16. Shafer RB, Prentiss, RA, and Bond, JH Gastrointestinal transit in thyroid disease. Gastroenterology 1984; 86:852-854.

17. Sachdev Y, and Hall R Effusions into body cavities in hypothyroidism. Lancet 1975 1:564-570.

18. Su AY, and Bilhartz, LE Endocrine-related gut dysfunction. Semin Gastrointest Dis 1995; 4:217-225.

19. Ron E, Gridley G, Hrubec Z et al. Acromegaly and gastrointestinal cancer. Cancer 1991; 68:1673-1677.

20. Manger, WM., Gifford, RW Jr., and Hoffman, BB Pheochromocytoma: A clinical and experimental overview. Curr. Probl. Cancer 1985; 9:25-29.

21. Locke GR. Epidemiology of gastrointestinal complications of diabetes mellitus. European J Gastroenterol Hepatol 1995; 7:711-716.

22. Vinik A, Erbas T, Stansberry K. Gastrointestinal, genitourinary, and neurovascular disturbances in diabetes. Diabetes Reviews, 7 (4) 1999; 358-363.

23. Mearin F, Magelada JR. Gastroparesis and dyspepsia in patients with diabetes mellitus. European Journal of Gastroenterology & Hepatology 1995; 7:717723.

24. Valdovinos MA, Camilleri M, Zimmerman BR. Chronic diarrhea in diabetes mellitus: mechanisms and an approach to diagnosis and treatment. Mayo Clin Proc 1993; 68: 691-702.

25. von der Ohe MR. Diarrhoea in patients with diabetes mellitus. European Journal of Gastroenterology & Hepatology 1995, 7(8):730-736.

26. Schiller, LR, Santa Ana CA, Schmulen C, et al. Pathogenesis of fecal incontinence in diabetes mellitus: Evidence for internal anal sphincter dysfunction. N Engl J Med 1982; 307:1666-1669.

27. Sun WM, Katsinelos P, Horowitz M et al. Disturbances in anorectal function in patients with diabetes mellitus and faecal incontinence. European J Gastroenterol Hepatol 1996; 8:1007-1012.

28. Selbz CD, Dennis MJS, Whincup PH. Painless mesenteric infarction in patient with diabetes mellitus. Diabetic Care 1987; 10: 259-265.

29. Wald A. Incontinence and anorectal dysfunction in patients with diabetes mellitus. European J Gastroenterol & Hepatol 1995; 7:737-739.

30. Malone JI. Juvenile diabetes and acute pancreatitis. J. Pediatr. 1975; 85:825-829.

31. Cuzick J and Babiker A G Pancreatic cancer, alcohol, diabetes mellitus and gallbladder disease. Int J Cancer 1989; 43:415-418.

32. Winton, RR, Gwynn, AM, Robert, JC et al. Leukemia and the bowel. Med J Aust 1975 4:89-91.

33. Kothur R, Marsh F, Posner G et al. Endoscopic leukemic polyposis. Am. J. Gastroenterol. 1990 85:884-889.

34. Yates RS and Osterholm RR. Hemolytic-uremic syndrome colitis. J. Clin. Gastroenterol. 1980 2:359-365.

35. Abrams HS, Spiro R and Goldstein N. Metastases in carcinoma: Analysis of 1000 autopsied cases. Cancer 1950 3:79-84.

36. Said SI and Faloona GR. Elevated plasma and tissue levels of vasoactive intestinal polypeptide in the watery-diarrhea syndrome due to pancreatic, bronchogenic, and other tumors. N. Engl. J. Med. 1975 293:155-157.

37. Schuffler MD, Baird HW, Fleming CR et al. Intestinal pseudo-obstruction as the presenting manifestation of small cell carcinoma of the lung. Ann. Intern. Med. 1983 98:129-134.

38. Maurumichalis I, Zaramboukas T and Giala MM. Migraine of gastrointestinal origin. Eur J Pediatr 1995; 154:406409.

39. Johnston BT, Li Q, Castell JA et al. Swallowing and esophageal function in Parkinson's disease. Am J Gastroenterol 1995; 90:1741-1745.

EXPLORAREA IMUNOLOGICĂ ÎN BOLILE GASTROINTESTINALE

Doru Dejica

Unele boli ale tubului digestiv sunt însoțite de modificări imunologic, din care o parte au valoare diagnostică certă, iar altele sunt orientative.

Abordarea explorării imunologice în bolile gastrointestinale poate fi realizată prin evaluarea statusului imun local, care se trădează prin modificări ale celulelor seriei limfocitare B în lamina propria mucoasei și evidențierea unor deviații sau apariția unor factori imuni umorali *de novo*, de obicei în ser, cum sunt anticorpii/autoanticorpii.

Cele trei segmente ale tubului digestiv susceptibile pentru explorarea imunologică sunt: stomacul, intestinul subțire și colonul. La toate aceste niveluri, corespondentul patologic unitar este inflamația cu substrat imun, care se restrânge, după localizare, la trei entități principale: gastrita cronică, enteropatia glutenică și bolile inflamatorii intestinale. Subdiviziunile acestora sunt bine cunoscute: gastrita cronică atrofică autoimună, biermeriană și indusă de infecția cu *Helicobacter pylori*, rectocolita hemoragică și boala Crohn.

Gastrita cronică atrofică autoimună (tip A)

Din punct de vedere funcțional, mucoasa gastrică a corpului și fundusului, pe de o parte, și cea antrală, pe de altă parte, se comportă diferit, inclusiv în privința reacțiilor imunologice de la aceste două niveluri.

Reacții autoimune antimucoasă corporeală

Indiferent de natura sa, factorul de agresiune endoluminală, dacă reușește să depășească bariera mucoasei, determină modificări patologice caracterizate prin acumularea de celule limfoplasmocitare în lamina propria. Existența lor se trădează prin secreția deviată a imunoglobulinelor aparținând diferitelor izotipuri. Dacă este depășită prima barieră, reprezentată de IgA tip secretor (IgAs), intervin limfocitele B, care se dediferențiază în plasmocite generatoare de anticorpi față de diferiți xenoantigeni.

Importanța prezenței active a dimerului IgA cuplat cu componentul secretor (IgAs) în asigurarea protecției mucoasei gastrice față de agresiunea antigenilor exogeni și, implicit, evitarea apariției gastritei este dovedită de frecvența mare a gastritei atrofice (peste 30%) la bolnavii cu hipogamaglobulinemie comună variabilă (v. *Manifestări digestive în bolile imunologice*).

Fenomenele autoimune încep la nivelul celei de-a doua bariere a mucoasei, cu formarea anticorpilor IgG sau IgA. Aceștia se comportă ca autoanticorpi, care duc la distrugerea progresivă a mucoasei, dispariția glandelor, celulelor parietale și principale, apariția epiteliului metaplazic, respectiv a unor glande de tip intestinal sau pseudopiloric.

În gastrita atrofică scade semnificativ numărul plasmocitelor secretoare de IgA la 25%, față de 80% cât reprezintă ele în mod normal, și se înmulțesc concomitent plasmocitele care produc IgG (1). Această deplasare izotipică a imunoglobulinelor și celulelor care le produc are rol patogenetic în cronicizarea procesului inflamator gastric, fiind cunoscut efectul flogistic al acumulării excesive de IgG în mucoasa gastrică.

Față de doi constituenți (celulari și umorali) se dezvoltă autoanticorpii la nivelul mucoasei corporeale: celulele parietale și factorul intrinsec.

Autoanticorpii anticelule parietale au fost evidențiați prima dată în serul bolnavilor cu anemie pernicioasă, mai întâi prin testul de fixare a complementului, apoi prin imunofluorescență indirectă. Autoantigenii au fost localizați în canaliculele secretorii ale acestor celule și în microzomi, fiind identificați recent ca subunități α și ß ale ATP-azei gastrice H^+/K^+ (2).

Astăzi, determinarea se face de rutină, prin imunofluorescență indirectă, pe mucoasă gastrică („stomac roșu") de șoarece sau șobolan, secționată la criostat și nefixată. Mai recent, se evidențiază prin ELISA sau imunotransfer, pe hârtie de nitroceluloză *(immunoblotting)*, folosind ATP-ază gastrică purificată, cu lectină extrasă din pătlăgele roșii.

Frecvența anticorpilor anticelule parietale este de peste 90% prin imunofluorescență și 82% prin ELISA, dar specificitatea determinării imunoenzimatice este de 90% (3). Examinările histologice ale biopsiilor gastrice relevă că majoritatea cazurilor cu acești anticorpi au leziuni de gastrită atrofică autoimună (tip A).

Există o corelație între prevalența anticorpilor anticelule parietale și amploarea leziunilor histologice: cu metoda imunofluorescenței indirecte, în gastrita cronică superficială sunt prezenți doar la 15% din bolnavi, în gastrita atrofică fără anemie pernicioasă ajung la 50%, iar în anemie frecvența este maximă (4).

Acești autoanticorpi dispar în timp, probabil ca o consecință a distrugerii/dispariției progresive a „furnizorului și țintei" – celulele parietale, având loc stingerea procesului autoimun..Totuși, ei persistă încă mulți ani de la ameliorarea clinică.

Autoanticorpii antifactor intrinsec sunt de două tipuri: blocanți (IFA I) și precipitanți (IFA II), fiind determinați prin metode radioimunologice. Aceștia se adresează factorului intrinsec secretat la nivelul mucoasei corpului gastric. Frecvența IFA I, în ser, ajunge până la 75% din bolnavii cu gastrită cronică atrofică tip A, cu anemie macrocitară, semnificativ mai mult decât la cei fără această anemie (4). De menționat că, prin folosirea sucului gastric, procentul IFA I crește la 90.

Reacții autoimune antimucoasă antrală

La acest nivel manifestările autoimune sunt mai șterse. Singura țintă relativ certă pentru reacții autoimune este reprezentată de celulele G (gastrinice), față de care se constată anticorpi serici, la un număr destul de scăzut de bolnavi cu gastrită cronică atrofică.

În ultimii ani, se consideră că gastrita autoimună cu localizare antrală este amorsată de infecția cu *H. pylori*, care se constată la 90% din acești bolnavi (5) (v. *Gastrita cronică indusă de H. pylori*).

Gastropatia biermeriană

Gastrita cronică atrofică din anemia pernicioasă aparține tot tipului A de gastrită, după clasificarea de la Sidney, fiind specifică bolii Biermer: mai frecventă la femei, cu gr. sangvin A, asociată cu antigenii de histocompatibilitate A3, B7 sau B12, iar din clasa II-a, cu HLA-DR2 și DR4. Importanța determinării acestor alele este valoroasă pentru încadrarea și aprecierea susceptibilității la boală a rudelor de gradul I.

Prezența autoanticorpilor anticelule parietale și factor intrinsec este cvasicaracteristică, după cum este și absența modificărilor atrofice la nivelul mucoasei antrale. Când este afectată și aceasta (pangastrită biermeriană), leziunile sunt evident mai pronunțate în corpul gastric, dar anticorpii amintiți sunt mai puțin frecvenți.

Anticorpii citotoxici, față de antigenii din pliurile canaliculare ale celulelor parietale, au specificitate mult mai mare decât anticorpii, față de antigenii microzomali ai acestor celule. Testul este dificil de executat în laboratorul clinic.

Gastrita indusă de Helicobacter *pylori*

Un factor decisiv pentru dezvoltarea atrofiei și metaplaziei intestinale în gastrita indusă de *H. pylori* este autoimunitatea antigastrică (5). Autoanticorpii cu specificitate majoră pentru pliurile canaliculare ale celulelor parietale și ATP-aza gastrică H^+/K^+ sunt asociați semnificativ cu infecția și indică o legătură între gastrita bacteriană (tip B) și gastrita autoimună clasică. Răspunsul imun și secreția de citokine induse de *H. pylori* inițiază modificări gastrice la bolnavii infectați, care predispun la un atac autoimun local.

Imunoglobulinele și anticorpii specifici

Reacția organismului la infecția cu *H. pylori* se manifestă prin apariția infiltratului cu limfocite, îndeosebi B, la nivelul mucoasei gastrice. În sucul gastric se constată titruri mari de anticorpi (clasa IgA și IgM) față de *H. pylori*, existând o corelație pozitivă între densitatea infiltratului limfoplasmocitar și titrul acestor anticorpi (6). Titrul este atât de mare, încât nu se poate ignora un rol patogenetic al acestora în procesul gastritic.

Urmărirea izotipurilor imunoglobulinice în sucul gastric are valoare pentru aprecierea evoluției infecției cu *H. pylori*: tratamentul eficient este

însoțit de scăderea nivelului IgG și IgA, iar reinfecția este sugerată de creșterea rapidă a titrului acestor anticorpi. Aspectul amintit este utilizat în practica clinică, prin determinarea periodică a anticorpilor serici anti-*H. Pylori,* la bolnavii cu infecție anterior tratată, ceea ce are importanță datorită susceptibilității atât de frecvente la reinfecție.

Pentru aprecierea eradicării infecției are valoare determinarea IgG2 serice, a cărei concentrație scade rapid, odată cu dispariția germenilor din stomac (7).

Testele serologice pentru detectarea anticorpilor circulanți anti-*H. pylori* pot fi utile, atât pentru studii epidemiologice și screening-ul preendoscopic al bolnavilor dispeptici, cât și pentru monitorizarea tratamentului. Determinările se pot efectua cu diferite metode, dar cea mai rapidă, eficientă și reproductibilă este testarea imunoenzimatică (ELISA). Cu toate că există variații ale specificității anticorpilor, domină antigenii specifici, care sunt recunoscuți de anticorpii corespunzători unui serodiagnostic exact. S-au obținut antigeni parțial purificați, prin care testul ELISA poate decela aproximativ 95% dintre bolnavii infectați, specificitatea reacției fiind de peste 90%.

Un progres recent îl constituie testul ELISA, care folosește un fragment recombinat genetic al unei gene (A) asociate citotoxinei germenului (Cag A). Anticorpii anti-CagA sunt prezenți la toți bolnavii ulceroși și la 76,5% dintre cei cu dispepsie neulceroasă (8). La bolnavii cu gastrită, incidența este de 80-90%, cu o specificitate de peste 90% și sensibilitate de peste 80%.

Cea mai curentă evaluare a anticorpilor anti-*H. pylori* este așa-numitul „test al doctorului", care este efectuat în cabinet, folosind sângele total, obținut prin înțeparea pulpei degetului. Rezultatele, folosind fie Flexsure HP fie Helisal, sunt în concordanță cu privire la rata sensibilității (85-95%), dar specificitatea este insuficientă, nedepășind 78% (9).

Monitorizarea succesului terapeutic în infecția cu *H. pylori*, folosind titrul anticorpilor specifici, a devenit o realitate. S-a arătat că la cca 77 de zile după tratament, 50% din bolnavii cu gastrită atrofică au o scădere mai mult de jumătate a titrului IgG-anti-*H. pylori*. Persistența unui titru înalt de anticorpi poate fi considerată un marker al infecției active, la un bolnav cu gastrită cronică atrofică.

Una dintre cele mai accesibile metode de evidențiere a *H. pylori*, rapidă și reproductibilă, este aceea directă, de precipitare a antigenilor germenului cu anticorpii specifici, folosind probe de scaun. Sensibilitatea este de 98%, iar specificitatea 96% (10).

Autoanticorpii antigastrici

Asocierea dintre infecția cu *H. pylori* și anticorpii antigastrici (îndreptați față de epiteliul foveolar și structurile canaliculare ale celulelor parietale) este bine stabilită (11). Această relație *H. pylori*-autoanticorpi este susținută de faptul că, titrul anticorpilor anticanaliculari se reduce semnificativ după eradicarea infecției (11).

Autoreactivitatea anticanaliculară prezintă un interes clinic particular, deoarece se corelează cu un grad înalt de gastrită corporeală și atrofie a mucoasei. Atrofia este cauzată de rata crescută a apoptozei, care în corpul gastric se corelează cu autoanticorpii anticanaliculari (11). Peste 50% din bolnavii cu acești autoanticorpi reacționează cu epitopii peptidici ai subunității α și ß a ATP-azei H^+/K^+ din stomac, autoantigenul „cheie" din gastrita autoimună clasică, sau tipul A (12).

Nu se poate trece cu vederea o entitate morfoclinică, descrisă la scurt timp după descoperirea *H. Pylori,* de către Warren și Marshall, în 1983: *gastrita limfocitară*. Ea se caracterizează printr-un infiltrat difuz cu limfocite T, la nivelul epiteliului gastric, îndeosebi în zona corporeală, fără să intereseze semnificativ lamina propria și fără să apară atrofia mucoasei. Un studiu mai recent (Malfertheiner și Pieramico, 1992) a evidențiat prezența infecției cu *H. Pylori* la 50% din aceste gastrite, sugerând că agentul microbian este incriminat în amorsarea răspunsului imun celular local.

Enteropatia glutenică

Dintre factorii etiologici, cei ecologici – glutenul și infecția virusală – nu pot fi folosiți pentru diagnosticul enteropatiei glutenice, fiindcă ei nu pot fi sesizați de către bolnav sau medic. Pe de altă parte, este dificil din punct de vedere tehnic și pecuniar să se apeleze la determinarea susceptibilității genetice, mai ales că aceasta prezintă o diversitate a alelelor și haplotipurilor. Totuși, când există condițiile necesare, se reține asocierea bolii cu alelele DQAI* 0301 și D302, care atinge o prevalență de peste 95% (12).

Factori imuni locali

Prima etapă a diagnosticului în enteropatia glutenică, înainte de introducerea dietei fără gluten, este aceea endoscopică-morfologică: duodenoscopia cu biopsie. Acestea două tind să găsească elementul patognomonic pentru diagnostic – atrofia vilozitară. Cu această ocazie, se apelează – pe lângă examenul histopatologic – la investigarea statusului imun local al intestinului subțire, folosind metoda imunofluorescenței directe.

În lamina propria intestinală se găsește un infiltrat limfoplasmocitar dens, cu creșterea tuturor

celulelor producătoare de imunoglobuline, dar creşterea numerică a celor care sintetizează IgM este sugestivă pentru enteropatia glutenică (13), ele persistând mulţi ani după excluderea din alimentaţie a glutenului. Mai important este raportul numeric dintre celulele producătoare de IgM, IgA şi IgG, care este inversat faţă de subiecţii sănătoşi: IgM>IgA>IgG în enteropatia glutenică, respectiv IgA>IgM>IgG în condiţii normale.

Factori imuni umorali

Evidenţierea anticorpilor circulanţi reprezintă cea mai importantă achiziţie diagnostică din ultimii ani în enteropatia glutenică, atât prin specificitatea testelor imunologice folosite, cât şi prin facilitatea efectuării lor.

Anticorpii antigliadină (AGA) au fost introduşi în laboratorul clinic în 1980, deşi existenţa lor a fost demonstrată cu 30 de ani înainte. Multe studii au arătat că AGA din enteropatia glutenică diferă de cei de la persoanele de control doar cantitativ, deoarece titruri joase se constată şi în serurile de la sănătoşi (14).

Toate cele trei variante de izotipuri imunoglobulinice (IgG, A, M) ale AGA au fost studiate în ultimii ani. IgG-AGA aparţin subclaselor IgG1 şi IgG3, anticorpi agresivi pentru mucoasa intestinală deoarece sunt fixatori de complement şi activează local celulele imunocompetente. IgA-AGA serici aparţin subclasei IgA1 monomeră, dar în sucul jejunal creşte concentraţia IgA şi IgM, unde se află deopotrivă IgA1-AGA şi IgA2-AGA (polimere). IgM-AGA persistă la concentraţii semnificative, în secreţiile intestinale de la bolnavii cu enteropatie glutenică tratată şi cu mucoasa histologic normalizată. Prezenţa IgM-AGA şi IgA-AGA în sucul intestinal reprezintă markeri ai enteropatiei glutenice latenţe.

IgA-AGA se găsesc în concentraţii ridicate în saliva bolnavilor cu enteropatie activă, determinarea lor putând face un diagnostic relativ rapid la copii mai mici, la care duodenoscopia cu biopsie este dificil de efectuat.

AGA serici reprezintă un marker sensibil al enteropatiei glutenice, utilizat ca test screening pentru boala atipică sau silenţioasă, la persoane aparent sănătoase. Prin determinarea IgG-AGA şi IgA-AGA, prevalenţa enteropatiei glutenice subclinice se ridică la 3,3‰, iar pentru un diagnostic dovedit bioptic, valoarea predictivă pozitivă pentru screening a unui test AGA pozitiv este de 15,5% (14).

Metodele de determinare ale AGA includ imunofluorescenţa indirectă, ELISA, RIA, primele având rezultate comparabile prin folosirea kiturilor comerciale. De menţionat superioritatea metodei imunoenzimatice, care este cantitativă. Not ş.c. (15) au imaginat o tehnică rapidă de evidenţiere a AGA, folosind hârtie de nitrocelulozâ îmbibată cu α-gliadină, pe care se depune o picătură de sânge integral provenit de la persoane supuse testului screening.

Deşi metoda suverană de diagnostic în enteropatia glutenică este biopsia duodenală, valoarea determinării AGA este pentru depistarea în masă şi monitorizarea terapiei. În acest sens, se impun câteva precizări:

- sensibilitatea AGA pentru cazurile suspecte de enteropatie glutenică este creditată la peste 90%;
- sensibilitatea creşte pentru IgG-AGA la 100% în boala activă, acest izotip având însă o specificitate mai mică decât IgA-AGA, care se comportă invers, mai specifici dar mai puţin sensibili (90%);
- determinarea ambilor izotipi anticorpi evită neajunsul enunţat anterior, mai ales că IgG-AGA sunt detectabili la 20% din subiecţii cu alte boli gastrointestinale, în timp ce IgA-AGA doar la 3% dintre aceştia;
- pentru că enteropatia glutenică este de 10 ori mai frecventă la subiecţii cu deficit selectiv al IgA, pentru ei recurgem la testarea IgG-AGA (v. *Manifestări digestive în boli imunologice);*
- când se introduce terapia de excludere a glutenului, titrul IgA-AGA scade rapid la valori normale, în timp ce IgG-AGA scade lent şi pot persista luni sau ani de zile, la titruri joase.

Anticorpii antireticulină (ARA) includ cinci subtipuri, dar numai R1-ARA au valoare diagnostică şi patogenetică, fiind folosiţi în enteropatia glutenică (16). Ei sunt strâns asociaţi cu boala netratată şi nu se întâlnesc în alte boli.

R1-ARA sunt echivalenţi cu anticorpii antireticulină raportaţi în enteropatia glutenică şi dermatita herpetiformă, încă din 1971. Ei fac parte îndeosebi din izotipul IgA, fiind specifici (100%) pentru enteropatia glutenică, chiar dacă boala este nemanifestă clinic sau este absentă la rudele de gradul I (17). Se consideră că R1-ARA este un marker de valoare, încât este justificat ca toţi bolnavii cu reacţie pozitivă – indiferent de aspectul clinic – să se supună biopsiei intestinale, pentru certificarea diagnosticului. R1-ARA dispar din ser după 3-12 luni de dietă strictă fără gluten şi reapar destul de repede, după reintroducerea acestuia.

R1-ARA din clasa IgG sunt consideraţi de asemenea de mare specificitate, dar mai puţin sensibili decât cei din izotipul IgA. Pozitivitatea IgA/IgG a R1-ARA la adulţi netrataţi este de 90%, respectiv 45%, iar la copii, 95%/60% (18).

Evidențierea R1-ARA se face prin imunofluorescență indirectă, folosind secțiuni din stomac de șobolan. Se constată fluorescența în benzi groase a țesutului conjunctiv reticular din jurul celulelor parietale gastrice, care nu dau fluorescență.

Anticorpii antiendomisium (EMA) au fost identificați în 1984, de Chorzelski și colab., prin imunofluorescență indirectă, în serul bolnavilor cu dermatită herpetiformă și enteropatie glutenică, aparținând numai izotipului IgA.

Metoda uzuală de determinare a IgA-EMA este imunofluorescența indirectă pe secțiuni din esofagul inferior de la maimuță (livrate de firmele producătoare) și ser imun anti-IgA uman, cuplat cu fluorocrom. Esofagul uman este și el folosibil, dar dificil de obținut de la intervențiile chirurgicale. Noi am adoptat metoda lui Ladinser (19), pe secțiuni la criostat din vena ombilicală umană, care este reproductibilă și facilă (13).

Pe secțiunile din esofag, reacția pozitivă se manifestă prin fluorescența țesutului intermiofibrilar, iar în cordonul ombilical se colorează specific stratul perimuscular al venei. Cele mai multe seruri IgA-EMA pozitive pe esofag de maimuță proaspăt prelevat dau fluorescență pe secțiunile din vena ombilicală, dar intensitatea reacției este considerabil mai slabă; în totalitate, rezultatele sunt superpozabile cu cele două substrate antigenice (20). Față de secțiunile din esofag proaspăt prelevat, pe cele din esofag livrate comercial fluorescența pozitivă este mai puțin satisfăcătoare (19).

Recent, s-a identificat autoantigenul specific pentru EMA, care este o transglutaminază. Prin izolarea antigenilor recunoscuți de EMA și ARA s-au realizat testări imunoenzimatice (ELISA), care ar putea înlocui cu timpul metoda imunofluorescenței.

Mai recent (21) s-a introdus o nouă metodă pentru evidențierea IgA-EMA, folosind ca substrat celule endoteliale din vena ombilicală umană. Rezultatele furnizate sunt superpozabile cu cele obținute pe esofag de maimuță. Totodată, preincubarea cu transglutaminază tisulară a serurilor de la bolnavi cu enteropatie glutenică abolește fluorescența citoplasmei celulelor endoteliale, ceea ce atestă că această enzimă este substratul antigenic al EMA.

În testele screening pentru enteropatia glutenică, serurile se folosesc pentru detectarea EMA la două diluții, 1:5 și 1:50. Determinarea la diluții mai mari este recomandată insistent pentru a îndepărta efectul de mascare generat de anticorpii coexistenți (antimușchi neted) și prozona negativă care poate să apară, ocazional, la diluții mici.

Sensibilitatea IgA-EMA la adulți cu enteropatie glutenică netratată este de 68-100%, la copii fiind ceva mai mare (85-100%), dar mult mai scăzută sub vârsta de doi ani. Specificitatea este mult mai mare și la copii și la adulți (99,7-100%) (20). Datorită acestei mari specificități, valoarea predictivă pozitivă a IgA-EMA pentru enteropatia glutenică este deosebită (97-100%). Deoarece enteropatia glutenică sub dietă fără gluten e însoțită de negativarea IgA-EMA, valoarea predictivă negativă a acestor anticorpi este aproape de 100%.

IgA-EMA se corelează puternic cu enteropatia glutenică activă și cu gradul atrofiei vilozitare (22). Ei dispar în 1-12 luni de la excluderea glutenului, devin de obicei negativi cu câtva timp înainte de normalizarea arhitecturii vilozitare și reapar 1-12 luni după 1-12 luni de la reintroducerea glutenului în alimentație. Totuși, IgA-EMA pot fi găsiți în concentrații mici la bolnavii cu histologia normală a mucoasei intestinale, care dezvoltă ulterior enteropatie glutenică. Deci, IgA-EMA pot preceda dezvoltarea enteropatiei active/reactivarea enteropatiei glutenice.

În legătură cu ultima afirmație, s-au publicat recent lucrări cu concluzii aparent contradictorii. Not ș.c. (15) scot în evidență importanța determinării EMA în aprecierea riscului pentru enteropatia glutenică: din 2000 americani donatori de sânge, prevalența bolii necunoscute a fost de 1 la 250 indivizi. Alte cercetări consideră că este limitată valoarea AGA și EMA în programul de screening al enteropatiei glutenice.

Care sunt anticorpii cei mai relevanți pentru diagnosticul enteropatiei glutenice ? Răspunsul folosește drept concluzie:

- nu există diferențe semnificative în privința sensibilității IgG și IgA-AGA, pe de o parte, și EMA pe de altă parte, ambele ridicându-se la 95-100%. Primii sunt preferabili pentru diagnosticul la copii sub doi ani, deoarece acești anticorpi devin pozitivi mai precoce decât EMA. În fine, alt avantaj al AGA este costul mai scăzut și prezența lor în hipogamaglobulinemia comună variabilă și deficitul selectiv al IgA, în care EMA lipsesc;
- AGA și R1-ARA au mai mică specificitate, comparativ cu EMA, motiv pentru care EMA sunt considerați markerii cei mai valoroși ai enteropatiei glutenice.

În tabelul I sunt prezentați sinoptic și comparativ anticorpii circulanți folosiți în diagnosticul enteropatiei glutenice.

Bolile inflamatorii intestinale

În rectocolita hemoragică și boala Crohn, diagnosticul se stabilește cu ajutorul endoscopiei

intestinale, însoțită de biopsii. Chiar dacă nu dispunem de date concludente, este îndreptățită încadrarea bolilor inflamatorii în grupul bolilor cu implicații imunologie, chiar autoimune. Cu toate acestea, nu există teste imunologice care să contribuie decisiv la precizarea diagnosticului, cum sunt autoanticorpii anticelule parietale în gastropatia biermeriană sau autoanticorpii anti-endomisium în enteropatia glutenică.

Rectocolita hemoragică și boala Crohn aparțin aceluiași cadru nosologic, având numeroase asemănări și deosebiri. Diferența lor rămâne, în anumite cazuri (10-12%), o problemă dificilă, în stadiul premergător complicațiilor caracteristice pentru boala Crohn (stenoze, fistule etc.). Se depun eforturi pentru găsirea unor metode suplimentare, care să completeze examinările clinice, endoscopice, radiologice, ecografice și histopatologice, în vederea unei mai bune diferențieri a celor două entități aparent distincte.

Un aspect cu implicații practice deosebite este aprecierea gradului de activitate a procesului inflamator intestinal, care nu este relevat satisfăcător de examinările standard. S-au elaborat criterii de apreciere pe baza unor „indici de activitate", care sunt numeroși pentru că nici unul nu dă satisfacție deplină.

În cele ce urmează sintetizăm câteva modificări imunologice utile, insuficient cunoscute de către clinician, care pot contribui la ameliorarea metodelor de diferențiere a rectocolitei hemoragice de boala Crohn și la aprecierea activității bolii.

Modificări imune locale

În biopsiile care se efectuează în mod curent la acești bolnavi, prelevate de la diferite niveluri ale colonului și rectului, se remarcă infiltratul inflamator în lamina propria, în care se găsesc leucocite polimorfonucleare și numeroase limfoplasmocite. Spre deosebire de mucoasa normală, în care predomină net plasmocitele care produc IgA, în bolile inflamatorii intestinale plasmocitele IgG sunt dominante, numărul lor crescând, în rect, de peste 30 de ori.

Aprecierea tipului funcțional de limfoplasmocite se face cu metode imunohistologice. Imunofluorescența cu antiseruri monospecifice, îndeosebi față de izotipul IgG și IgA, poate aduce elemente suplimentare celor furnizate de anatomopatolog, pe piese bioptice prelucrate convențional.

Demonstrarea numărului mare de limfoplasmocite IgG în lamina propria constitue, când se poate face o evaluare planimetrică cantitativă, un element de severitate, care nu se corelează întotdeauna, în mod fidel, cu alte criterii de activitate.

Folosirea serurilor față de subclase ale IgG poate demonstra o diferență evidentă între rectocolita hemoragică și boala Crohn: în prima predomină limfoplasmocitele IgG1, iar în boala Crohn plasmocitele IgG2, ambele creșteri fiind corelate pozitiv cu intensitatea procesului inflamator (23). Ele exprimă amorsarea puternică a răspunsului local anticorpic față de bacteriile endoluminale, față de care s-a pierdut toleranța imună (24).

Tabelul I

Aspecte comparative ale anticorpilor circulanți în diagnosticul enteropatiei glutenice (16)

Autori	IgA-AGA				IgA-R1-ARA				IgA-EMA			
	Sens.	Spec.	Val. pred +	Val. pred -	Sens.	Spec.	Val. pred +	Val. pred -	Sens.	Spec.	Val. pred +	Val. pred -
Ferreira (1992)	91	85	45	99	91	99	91	99	100	99	91	100
Lerner (1994)	52	94	87	74	65	100	100	77	97	98	97	99
Unsworth (1995)	89	83	74	94	63	100	100	79	95	94	94	97

Sens. = sensibilitate
Spec. = specificitate
Val. pred. + = valoare predictivă pozitivă
Val. pred. - = valoare predictivă negativă
AGA = anticorpi antigliadină
R1-ARA = autoanticorpi antireticulină
EMA = autoanticorpi antiendomisium

Tabelul II

Anticorpii circulanți cu valoare diagnostică în bolile inflamatorii intestinale (23)

Anticorpi/autoanticorpi	Rectocolita hemoragică	Boala Crohn
pANCA	+++ (până la 80%)	± (5-10%)
Antipancreatici	-	++ (peste 30%)
ASCA**	-	+++ (peste 70%)
Anti-p40	+++ (peste 70% în puseu)	-

*pANCA = autoanticorpi anticitoplasma perinucleară a neutrofilelor
**ASCA = anticorpi anti-*Saccharomyces cerevisiae*

Modificări imune umorale

Există numeroase studii privind factori serici deviați sau apăruți *de novo* în bolile inflamatorii intestinale, dar majoritatea nu întrunesc valoarea unui test diagnostic. Ei pot fi, totuși, utilizați pentru evaluarea complementară a bolii, monitorizarea evoluției și terapiei, eventual diferențierea celor două subtipuri de boli.

În tabelul II sunt prezentate patru tipuri de anticorpi circulanți, pe baza cărora se poate completa diagnosticul, și particularitățile evolutive ale rectocolitei hemoragice și bolii Crohn. Unii dintre aceștia au fost adoptați de laboratoarele serviciilor cu profil gastroenterologic.

Autoanticorpii anticitoplasma neutrofilelor (ANCA) suscită un interes crescând, în cei 10 de ani de la descrierea lor de către grupul lui Targan (25). De la început s-a remarcat că ei reprezintă un element distinctiv între rectocolita hemoragică și boala Crohn, fiind etichetați ca markeri ai primei entități, ceea ce s-a confirmat în numeroase studii, inclusiv la noi în țară (26).

ANCA se pun în evidență prin metoda imunofluorescenței indirecte, pe frotiu de polimorfonucleare, izolate prin centrifugare, în gradient de densitate, cu fixare în etanol. Reacția pozitivă este de tip pANCA: fluorescența citoplasmei neutrofilului din jurul nucleului, deosebită de aceea de tip cANCA, în care coloratia specifică este difuză în citoplasmă și întâlnită în alte boli. Mai recent, se determină și cu metode ELISA.

Titrul pANCA în rectocolita hemoragică este semnificativ mai mare decât în boala Crohn, în care și frecvența lor este neglijabilă (tabelul II).

Deși unele studii nu găsesc o relație între prezența și titrul pANCA, pe de o parte, și activitatea sau extinderea rectocolitei, pe de altă parte, ei lipsesc în formele limitate la rect și în puseele ușoare (26). Pentru interesul clinic, merită menționată asocierea evidentă dintre pANCA și formele mai agresive ale rectocolitei, inclusiv la cei care necesită intervenție chirurgicală (26). Totodată, se remarcă existența pANCA la toți bolnavii, care dezvoltă inflamația pungii după proctocolectomie (pouchitis).

Determinarea ANCA are valoare practică în bolile inflamatorii intestinale. Dacă se combină metoda imunofluorescenței cu ELISA, pentru rectocolita hemoragică se constată o specificitate de 95% și sensibilitate de 60% (25).

Câteva cercetări mai recente completează paleta utilității determinării ANCA în bolile inflamatorii intestinale (23,27):

- boala Crohn însoțită de prezența ANCA prezintă modificări endoscopice și morfopatologice asemănătoare rectocolitei hemoragice: lipsește interesarea ileală, leziunile sunt limitate la jumătatea distală a colonului și nu se constată prezența granuloamelor;
- există o relație etnică a ANCA cu rectocolita hemoragică: frecvența este mult mai mare la grupurile etnice omogene, cum sunt chinezii și coreenii, comparativ cu cei din țările occidentale;
- relația pANCA cu susceptibilitatea genetică este evident scoasă la iveală: 15% din membrii de familie sănătoși ai bolnavilor cu rectocolită au acești anticorpi, prevalența fiind mai mare la gemeni monozigoți (84%) decât la dizigoți (18%); asocierea este mai frecventă cu alelele DR2 ale HLA și foarte rar la purtătorii alelelor DR4;
- pANCA din serul rectocoliticilor reacționează cu un antigen nucleocitoplasmatic al leucocitelor polimorfonucleare, identificat ca proteină de 28 kD, formată din două subdiviziuni, HMG1și HMG2; anti-HMG1 și 2 sunt semnificativ legați de activitatea bolii, titrul lor scăzând semnificativ odată cu instalarea acalmiei;
- titrul pANCA scade după tratamentul medicamentos eficient și după proctocolectomie, dar se menține la bolnavii cu localizare pe colonul stâng, care sunt rezistenți la tratament, putând constitui un indiciu suplimentar pentru oportunitatea intervenției chirurgicale.

Autoanticorpii antipancreatici au fost evidențiați prima dată, în 1987, de către Stöcker și colab., în sucul pancreatic, de la 30% din pacienții cu boală Crohn, fiind virtual absenți în rectocolita hemoragică.

Importanța acestor anticorpi a fost recent reafirmată (28), considerându-se că, deși au un grad mare de specificitate, determinarea lor se efectuează rar, cu toate că ar putea constitui un parametru util pentru diferențierea serologică a celor două subtipuri de boli inflamatorii intestinale. Specificitatea lor este de aproape 100%, nefiind întâlniți în alte boli, inclusiv rectocolita hemoragică, pancreatite, cancer pancreatic etc. Se depun eforturi pentru ameliorarea sensibilității metodelor de evidențiere (imunofluorescență, *western blot)*, de când s-a identificat antigenul țintă, un complex proteic de peste 800 kD. În acest fel, se speră să se aproprie procentul sensibilității de acela al specificității.

Analiza detaliată a anticorpilor antipancreatici a arătat apartenența lor netă la subclasa IgG2, care recunoaște predominant antigenii polizaharidici, ca aceia ai bacteriilor încapsulate. Să existe un mimetism molecular, cel puțin parțial, între

antigenul pancreatic țintă și unele bacterii intestinale ? Pot fi acestea incriminate în amorsarea răspunsului imun nespecific față de pancreas ? Sunt întrebări la care se așteaptă răspuns, mai ales că anticorpii antipancreatici par să nu fie, totuși, un epifenomen, atâta timp cât: 1. bolnavii cu reacție pozitivă au mult mai frecvent alterată funcția pancreatică decât cei fără acești anticorpi și 2. la un mare număr de rude gr. I ale pacienților cu boală Crohn se obțin reacții pozitive (29).

Anticorpii anti-Saccharomyces cerevisiae (ASCA) au fost semnalați încă în 1988, de către Main și colab. dar au trecut 10 ani pentru ca să fie sesizată valoarea lor practică. Încă de la început au fost găsiți numai în serul pacienților cu boală Crohn.

Quinton și colab. (30) demonstrează că ASCA recunosc secvențele de manoză din mananul peretelui celular al drojdiei de bere (tulpina Su1); acești autori au pus la punct ELISA, folosind ca antigen, extractul crud, care conține fosfo-peptido-manan (PPM), fixat pe suport solid.

ASCA se găsesc la 72% din localizările pe intestinul subțire, 74% în cele ileocolonice și 46% în cele colonice, independent de activitatea bolii și de tratament. După cum se vede, doar localizarea pe intestinul subțire este semnificativ asociată cu pozitivitatea ASCA (interval de confidență 95%).

Deși prevalența ASCA este relativ scăzută, ceea ce limitează utilitatea clinică a determinării acestor anticorpi, combinarea cu pANCA poate fi folosită pentru diferențierea bolii Crohn de rectocolita hemoragică și alte enterocolopatii. Așa cum se vede în tabelul III, sensibilitatea (61%) și specificitatea (88%) totală a ASCA în boala Crohn se modifică în favoarea creșterii specificității cu aproximativ 10%, când se combină cu determinarea pANCA, chiar dacă scade sensibilitatea. Prin urmare, determinarea la același bolnav a ambilor anticorpi are o foarte mare valoare predictivă pozitivă.

Prin folosirea analizei multivariate, autorii amintiți remarcă asocierea ASCA, nu numai cu localizarea enterală a bolii Crohn, ci și cu vârsta copilăriei și adolescenței, știut fiind, din cercetările recente, că interesarea pură a colonului este apanajul vârstei adulte.

Autoanticorpii anti-p40 au fost identificați de Takahasi și colab. în 1990. Ei se adresează antigenului corespunzător din celulele caliciforme ale ileonului terminal și colonului proximal și din regiunea apicală a celulelor epiteliului de suprafață a colonului „stâng". p40 este considerat specific mucoasei intestinale.

Anti-p40 se evidențiază cu kituri ELISA. Prevalența este 70%, se găsesc numai în serul bolnavilor cu rectocolită hemoragică și nu apar decât în faza activă. Nu există studii suficiente pentru evaluarea importanței acestor autoanticorpi în diagnostic.

Factorii activării limfocitare/macrofagice

Activarea celulelor imunocompetente la nivelul mucoasei intestinale este o caracteristică a puseului rectocolitic și bolii Crohn. Unii dintre factorii de activare se dozează acum în mod curent, pentru aprecierea gradului de activitate a procesului inflamator al mucoasei intestinale; se folosesc kituri pentru determinarea componentului solubil seric al receptorului IL-2 (sIL-2R), marker al activării limfocitare și neopterinei urinare, marker predominant al activării macrofagice. Nivelurile acestora cresc semnificativ, în fazele active ale rectocolitei hemoragice și bolii Crohn, așa cum am constatat și noi în cazul sIL-2R (23).

Citokinele și moleculele de adeziune (23)

Nu a trecut mult timp de la evidențierea imunohistologică a citokinelor și moleculelor de adeziune în mucoasa inflamată a bolnavilor cu rectocolită hemoragică și boală Crohn, până s-a ajuns la transpunerea în clinică a acestor factori mediatori. Dozarea în serul bolnavilor se face cu metode standardizate (ELISA).

IL-1 și antagonistul receptorului IL-1 (IL-1Ra) cresc în serul bolnavilor cu pusee moderate și severe, concentrația lor fiind normală în puseele ușoare și acalmie, ceea ce sugerează folosirea lor ca și criterii de severitate, atât în rectocolita hemoragică cât și în boala Crohn.

sIL-2R crește, așa cum am amintit, chiar la bolnavi cu manifestări minime ale bolii, ceea ce demonstrează utilitatea dozării pentru surprinderea tendințelor la recăderi. Ca și neopterina urinară, sIL-2R se poate utiliza la monitorizarea terapiei.

Tabelul III

Valoarea diagnostică a pANCA în bolile inflamatorii intestinale (30)

Anticorpi	Rectolită hemoragică (n=101)	Boală Crohn (n=100)	Sensibilitate (%)	Specificitate (%)
pANCA +	66	15	65	85
ASCA +	12	61	61	88
pANCA + ASCA -	58	3	57	97
pANCA - ASCA +	3	49	49	97

IL-6 crește în puseele bolii Crohn, dar nu și în ale rectocolitei.

IL-10 se ridică la nivele serice înalte, în fazele active ale bolilor inflamatorii intestinale.

TNFα, dozat în supernatantul materiilor fecale, este considerat un marker fidel al inflamației intestinale, iar *TNFαR* atinge concentrații urinare mari la bolnavii în puseu de activitate.

sICAM-1 este forma solubilă a moleculei de adeziune intercelulară, care se află din abundență pe membrana celulelor endoteliale venulare și leucocitelor, din infiltratul inflamator al bolnavilor cu rectocolită hemoragică și boală Crohn. sICAM-1 are concentrații ridicate în serul bolnavilor, fiind evidentă creșterea sa în fazele active.

sVCAM-1 este forma solubilă a moleculei de adeziune vasculocelulară, implicată în găzduirea limfocitelor la nivelul intestinului. sVCAM-1 crește la nivele mari în ser, fiind corelată cu activitatea bolii inflamatorii intestinale.

Factorii imunogenetici

Deși nu aparține viitorului prea apropiat, determinarea alelelor și haplotipurilor HLA va fi utilă pentru încadrarea particularităților evolutive ale bolilor inflamatorii intestinale și a susceptibilității la boală a rudeniilor de gr. I. Trei precizări sunt importante în privința factorilor imunogenetici din bolile inflamatorii intestinale (31):

- HLA-DR2 nu este un determinant important pentru rectocolita hemoragică la populația europeană neevreiască;
- se constată o puternică asociere între alelele DR1B1* 0103 și necesitatea colectomiei, acești bolnavi având cu precădere forme severe, extinse și cu complicații extraintestinale. Chiar dacă debutul bolii nu este sever, pacienții trebuie monitorizați pentru riscul deosebit de a evolua spre forme de boală mai agresive;
- haplotipul HLA-DRB3-DQ2 este predictiv pentru boală extinsă, în special la femei.

Bibliografie

1. Dejica D, Porr PJ, Dumitrașcu D. Immunofluorescence study of chronic gastritis. Rom J Gastroenterol. 1991; 1: Suppl, 6-11.

2. Gleeson PA, Van Driel IR, Toh B-H. Parietal cell autoantibodies. In: Peter JB și Shoenfeld Y (eds), *Autoantibodies*, Elsevier, Amsterdam, 1996; 600-606.

3. Chuang JS, Callaghan JM, Gleenson PA, Toh BH. Diagnostic ELISA for parietal cell autoantibodies using tomato lectin purified gastric H^+/K^+- ATP-ase (proton pump) Autoimmunity, 1992; 12: 1-7.

4. Auer IO. Immunologie des Gastrointestinal traktes. In: Gemsa D et al. (eds), *Immunologie*, Thieme Stuttgart, 1991; 31-35.599

5. Kirchner T, Faller G, Price A. The year in *Helicobacter Pylori*. Pathology and autoimmunity. Curr Opin Gastroenterol, 1998; 14, Suppl 1: S35-39.

6. Negrini R, Savio A, Graffer M, Rolfi F, Ghielmi S. Auto-antibodies and gastric *Helicobacter pylori* infection: does auto-immunity affect progression to atrophic gastritis ? Eur J Gastroenterol Hepatol, 1993; 5, Suppl 2: 27-29.

7. Malfertheiner P, Pieramico O. Helicobacter pylori. In: Gustavsson S, Kumar D, Graham DY (eds), *The Stomach*, Churchill Livingstone, Edinburgh, 1992; 299-314.

8. Van der Hulst RWM, Van der Ende A, Dekker FW et al. Effect of *Helicobacter pylori* eradication on gastritis in relation to CagA: a prospective 1-year follow-up study. Gastroenterology, 1997; 113: 25-30.

9. Van Zwet AA, Mégraud F. The year in *Helicobacter pylori* 1998. Diagnosis. Curr Opin Gastroenterol, 1998; 14, Suppl 1: S27-33.

10. Mégraud F. Diagnosis and candidates for treatment of *Helicobacter pylori* infection. How should *Helicobacter pylori* infection be diagnosed ? Gastroenterology, 1997; 113: S93-98.

11. Steininger H, Faller G, Dewald E, Brabletz T, Jung A. Rate of apoptosis in chronic gastritis and its correlation with antigastric autoantibodies. Virchows Arch, 1998; 433: 13-18.

12. Spurrkland A, Solid LM, Polanco I et al. HLA-DR and DQ genotypes of coeliac disease patients serologically typed to be non-DR3 or non-DR5/7. Hum Immunol, 1992; 35: 188-194.

13. Grigorescu M. Enteropatia glutenică. In: Dejica D (ed), *Tratat de imunologie clinică*, vol. 2, Dacia, Cluj Napoca, 1998; 42-49.

14. Catassi C Gliadin antibodies. In: Peter JB și Shoenfeld Y (eds), *Autoantibodies*, Elsevier, Amsterdam, 1996; 285-290.

15. Not T, Horvath K, Hill D et al. Celiac disease risk in the USA: high prevalence of antiendomysium antibodies in healthy blood donors. Scand J Gastroenterol, 1998; 33: 494-498.

16. Unsworth DJ. Reticulin autoantibodies. In: Peter JB și Shoenfeld Y (eds), *Autoantibodies*, Elsevier, Amsterdam, 1996; 684-693.

17. Mäki M, Holm K, Lipsanen V et al. Serological markers and HLA genes among healthy first-degree relatives of patients with coeliac disease. Lancet, 1991; 2: 1350-1353.

18. Lerner A, Kumar V, Iancu TC. Immunological diagnosis of childhood coeliac disease: comparison between antigliadin, antireticulin and antiendomysial antibodies. Clin Exp Immunol, 1994; 95: 78-82.

19. Ladinser B, Rossipal E, Pittschieler K. Endomysium antibodies in coeliac disease: an improved method. Gut, 1994; 35: 776-778.

20. Scott H, Brandzaeg P. Endomysial autoantibodies. In: Peter JB și Shoenfeld Y (eds), *Autoantibodies*, Elsevier, Amsterdam, 1996; 237-244.

21. Castellino F, Scaglione N, Grosso SB, Sategna-Guidetti C. A novel method for detecting IgA endomysial antibodies by using human umbilical vein endothelial cells. Eur J Gastroenterol Hepatol, 2000; 12: 45-49.

22. Sategna-Giudetti C, Pulitano R, Grosso S, Ferfoglia C. Serum IgA endomysium antibody titers as a marker of

intestinal involvement and diet compliance in adult coeliac sprue. J Clin Gastroenterol, 1993; 17: 123-127.

23. Dejica D. Bolile inflamatorii intestinale: rectocolita hemoragică și boala Crohn. În: Dejica D (ed), *Tratat de imunologie clinică,* vol. 2, Dacia, Cluj Napoca, 1998; 50-72.

24. Macpherson A, Khoo UY, Forgacs I, Philpott-Howard J, Bjarnson I. Mucosal antibodies in inflammatory bowel disease are directed against intestinal bacteria. Gut, 1996; 38: 365-375.

25. Murphy LK, Targan SR. Antineutrophil cytoplasmic antibodies in inflammatory bowel diseases. In: Peter JB și Shoenfeld Y, *Autoantibodies,* Elsevier, Amsterdam, 1996; 47-52.

26. Dejica D, Porr PJ, Cazacu M, Dejica DE. Antineutrophil cytoplasmic autoantibodies (ANCA) in ulcerative colitis and other chronic bowel diseases. Long-term and after colectomy study. Rom J Gastroenterol, 1995; 4: 69-74.

27. Sobajima J, Ozaki S, Uesugi H. Prevalence and characterization of perinuclear anti-neutrophil cytoplasmic antibodies (pANCA) directed against HMG1 and HMG 2 in ulcerative colitis. Clin Exp Immunol, 1998; 11: 402-407.

28. Müller-Ladner U, Schölmerich J. Pancreatic autoantibodies in Crohn's disease. Eur J Clin Invest, 1999; 29: 46-47.

29. Folwaczny C, Noehl N, Endres SP et al. Antineutrophil and pancreatic autoantibodies in first degree relatives of patients with inflammatory bowel disease. Scand J Gastroenterol, 1998; 33: 523-529.

30. Quinton J-F, Sendid B, Reumaux D et al. Anti-Saccharomices cerevisiae mannan antibodies combined with antineutrophil cytoplasmic autoantibodies in inflammatory bowel disease: prevalence and diagnostic role. Gut, 1998; 42: 788-791.

31. Roussomoustakaki M, Satsangi J, Welsh G et al. Genetic markers may predict disease behaviour in patients with ulcerative colitis. Gastroenterology, 1997; 112: 1845-1853.

ABDOMENUL ACUT TRAUMATIC

Aurel Andercou

Cadru nosologic

Abdomenul acut traumatic (sau mai corect definit din punct de vedere etiopatogenetic post-traumatic) survine în cadrul traumatismelor abdominale singulare, al traumatismelor asociate abdomino-toracice, abdomino-pelvine, abdominale și ale coloanei lombare sau al politraumatismelor. Azi traumatismele abdominale singulare sunt mai rare și mai frecvente sunt leziunile asociate sau politraumatismele (1,2,3). În ansamblu, lezările abdominale înregistrează o frecvență ascendentă, în condițiile dezvoltării traficului rutier (în lipsa unei infrastructuri rutiere corespunzătoare) și a creșterii numărului agresiunilor.

Traumatismele abdominale reprezintă totalitatea leziunilor parietale și viscerale abdominale, produse prin acțiunea directă sau la distanță de peretele abdominal, cu sau fără afectarea integrității tegumentelor abdomenului. În cursul traumatismelor abdominale, suferă leziuni organe care aparțin tubului digestiv, mezourile acestora, glandele sale anexe, splina, aparatul urogenital, vasele de calibru mediu (iliaca, mezenterice, renale) sau vasele mari (aorta, vena cavă inferioară) (2,4).

Elemente de anatomie funcțională

Abdomenul expune traumatismelor 18-20% din suprafața corporeală. Această arie cuprinde un spațiu cavitar multivisceral, multicompartimentat și reunește viscere cu masă, suprafață, elasticitate, compresibilitate și mobilitate inegale, protejate posterior de un perete fix osteoarticular și muscular gros, lateral și anterior de un perete musculo-aponevrotic mai subțire, cranial de diafragm și parțial de grilajul costal, iar caudal de oasele plate ale bazinului. Vecinătatea cu grilajul costal și oasele bazinului oferă un anumit grad de protecție organelor abdominale supramezocolice și din bazin, dar în cazul unor acțiuni traumatice violente elementele osoase pot provoca leziuni secundare.

Viscerele parenchimatoase sunt situate supramezocolic (ficat, splină) și retroperitoneal (pancreas), iar cele cavitare supramezocolic (stomac, parțial duodenul), submezocolic (intestin subțire, colon), în bazin (vezica urinară) și duodenul parțial retroperitoneal. Organele parenchimatoase sunt bine fixate de peretele abdominal posterior prin ligamente și prin pediculii vasculari și excretori (pentru ficat și rinichi). Organele cavitare sunt tapetate de fața viscerală a peritoneului, care reprezintă un element slab de rezistență, exceptând duodenul (D2, D3, D4) și pancreasul, precum și peretele posterior al cecului, colonului ascendent și descendent, care se acolează direct posterior de peretele abdominal, fiind considerate retroperitoneale. În cazul afectării traumatice a zonelor retroperitoneale ale acestor viscere, este posibil ca la explorarea cavității peritoneale să nu se găsească produse patologice, dar acestea se acumulează în spațiul retroperitoneal, unde trebuie căutate și să fie sursa unor celulite și supurații grave. Vezica urinară este acoperită de peritoneu pe fața sa postero-superioară, dar fața sa anterioară vine în contact direct cu spațiul celulo-grăsos prevezical Retzius. Rectul este intraperitoneal numai pe fața anterioară a primei sale porțiuni,

restul fiind conținut în masa celulo-grăsoasă perirectală. Vascularizația organelor abdominale, conținută în grosimea mezourilor cu rezistență mecanică slabă, este foarte abundentă, provenind din marile trunchiuri abdominale sau direct din aortă, ceea ce explică posibilitatea unei pierderi importante sangvine într-un timp scurt. Pierderea sangvină se poate realiza în cavitatea peritoneală sau în spațiul retroperitoneal constituit dintr-un țesut lax, ușor distensibil și care, uneori, poate înmagazina cantități importante de sânge, care să stea la baza șocului hipovolemic. Retroperitoneal sunt situate aorta și vena cavă, care în leziuni traumatice pot provoca hemoragii cataclismice.

Organele cavitare, împreună cu mezourile lor și pliurile peritoneale, realizează spații cu traiecte descendente pe care migrează descendent sânge și produse patologice, explicând iradierile durerii și apărării musculare. Aceste spații sunt: parieto-colic drept pe care descind sângele și produsele patologice din leziunile ficatului și stomacului; spațiul parieto-colic stâng, pe care pot descinde elementele patologice ale stomacului și sângele din leziunile splinei; și cele două spații intermezenterico-colice, pe care descind produsele patologice și sângele în leziunile intestinului subțire, ale colonului, ale mezocolonului sau mezenterului.

Clasificarea traumatismelor abdominale

Anatomoclinic, după modul în care se păstrează sau se lezează integritatea tegumentelor, traumatismele abdominale se împart în: contuzii (traumatisme închise) și plăgi (traumatisme deschise sau răni).

Contuzii: – parietale;
– parieto-viscerale.
Plăgi: – nepenetrante: – parietale;
– parieto-viscerale.
– penetrante: – parietale;
– parieto-viscerale.

Contuziile sunt parietale când afectează numai planurile musculo-aponevrotice și parieto-viscerale, care sunt cele mai frecvente leziuni traumatice (până la 60% din totalul traumatismelor abdominale în timp de pace). Afectarea viscerală poate fi unică sau multiplă.

Plăgile nepenetrante nu interesează peritoneul parietal, fiind tangențiale cu cavitatea peritoneală. Plăgile nepenetrante cu leziuni parieto-viscerale afectează organele retroperitoneale (duoden, pancreas, rinchi) și se realizează în cazul în care agentul traumatic acționează la nivelul feței posterioare lombo-abdominale, fără atingerea peritoneului.

Plăgile penetrante parietale fără interesare viscerală sunt posibile datorită mobilității viscerale cavitare (în special intestinul subțire) în fața agentului traumatic. Plăgile penetrante cu leziuni parieto-viscerale datorate armelor albe sau de foc sunt cele mai grave (2,5,6).

Etiologie și etiopatogeneză

Traumatismele abdominale apar în următoarele circumstanțe: accidente de circulație, muncă, sportive, casnice, specifice mediului rural, agresiuni.

În cazul traumatismelor cu afectare viscerală, leziunile viscerale parenchimatoase sunt prezente în 65-70%, iar cele cavitare în 30-35%. În ordinea frecvenței, viscerele sunt interesate astfel: splină, rinichi, intestin, ficat, vezica urinară, mezenter, pancreas, diafragm, stomac (5,6).

Plăgile prin armele albe au o frecvență în creștere progresivă, iar cele prin arme de foc produc mai frecvent leziuni ale organelor parenchimatoase și se citează cazuri când proiectilele au traversat transfixiant abdomenul, fără a produce nici o leziune intestinală.

Cauza determinantă a contuziilor abdominale este forța traumatică a agenților traumatizanți reprezentați de corpuri contondente (în cazul contuziilor), corpuri tăioase, înțepătoare, despicătoare (care realizează plăgi prin arme albe) și proiectile de arme de foc, care acționează ca niște corpuri cu masă redusă, dar cu forța și intensitatea mare (2,3).

Mecanismele de producere a traumatismelor abdominale pot fi: directe, indirecte și combinate.

Mecanismele directe intervin în cazul *contuziilor abdominale* prin percuție directă sau activă (agresiune cu bâta, pietonii loviți de autovehicule) sau percuție indirectă sau pasivă, când abdomenul este proiectat asupra unui corp fix (lovirea de părțile componente ale unui autovehicul sau ejectarea din acesta). Alteori, mecanismul direct este realizat prin strivire de roți de autovehicule, îngropări sub pământ, dărâmături.

În plăgile abdominale, mecanismul direct ocazionează adesea atingerea viscerală, care este condiționată de lungimea și forma armei albe, de forța și direcția de aplicare a loviturilor.

Armele de foc realizează mecanisme particulare care țin seama de caracteristicile balistice ale proiectilului. Exploziile produc leziuni directe prin suflul aeric, iar armele termonucleare realizează mecanisme complexe, combinate, care țin de particularitățile multiagresive ale exploziei nucleare. Leziunile provocate se încadrează în plăgi prin lacerație și zdrobire, cu potențial de infecție mare,

care justifică necesitatea executării unor debridări largi (3,7,8).

Mecanismele indirecte sau de contralovitură se realizează în *căderile de la un nivel la altul sau coliziunile autovehiculelor* și sunt consecința acțiunii opuse a energiei cinetice a corpului uman aflat în mișcare și a rezistenței oferite de un obstacol. Prin acest mecanism, viscerele parenchimatoase se pot rupe din pediculii vasculari, iar organele cavitare se pot smulge din mezourile lor. Acest mecanism poate genera leziuni viscerale grave, fără ca manifestarea clinică obiectivă parietală abdominală să fie evidentă, motiv pentru care diagnosticul poate fi conturat tardiv. Mecanismul indirect se poate produce și prin contractura violentă, bruscă a musculaturii abdominale sau a diafragmului, producând rupturi musculare parietale, la eforturi fizice mari, în special la sportivi (halterofili, luptători).

O leziune tipică pentru traumatismele abdominale se realizează prin centura de siguranță (care este foarte eficientă în prevenirea leziunilor toracice și ale coloanei vertebrale), producându-se în special leziuni ale intestinului subțire, colonului, dezinserții ale mezenterului, rupturi ale ficatului sau aortei (3,9,10).

Cele mai multe traumatisme abdominale se realizează prin mecanisme combinate, directe și indirecte.

Morfopatologie

Leziunile parietale contuzive se manifestă prin echimoze, hematoame, rupturi musculare, iar plăgile realizează distrucții ale integrității cutanate, subcutanate, musculare, viscerale și peritoneale de diverse forme și întinderi.

Organele parenchimatoase – în urma contuziilor pot prezenta fisuri capsulare, rupturi subcapsulare care duc la formarea de hematoame intraparenchimatoase (care secundar se pot suprainfecta, producându-se abcese, sechestrare de țesuturi sau hemoragii secundare în „doi timpi" prin necroza capsulei) și rupturi totale în care organul se rupe în două sau mai multe segmente (11,12,13).

Ruptura hepatică mai des situată la nivelul lobului drept și leziunile căilor biliare externe, prin inundație biliosangvină, duc la peritonită biliară. Leziunile hepatice centrale pot duce la necroze, sechestre hepatice, abcese hepatice sau hemobilie (14,15). Splina este foarte fragilă, rupturile totale ocazionează colectarea unei cantități apreciabile de sânge în cavitatea peritoneală, într-un timp scurt (16,17). În rupturile renale cu capsulă intactă și calea excretorie lezată, se produce hematurie, iar în situația în care capsula renală este lezată și căile excretorii sunt intacte apare hematomul peritoneal localizat sau hematomul retroperitoneal extins, dar fără hematurie (2). Pancreasul se lezează prin strivirea pe coloana vertebrală. Prin rupturi parțiale duce, în timp, la formarea pseudochisturilor (falselor chisturi) pancreatice, iar în rupturile totale care pot afecta vasele și canalele excretorii, se produc hemoragii mari sau fenomene de pancreatită acută posttraumatică (18). Leziunile pancreatice prin plăgi penetrante se asociază adesea cu leziuni ale altor organe sau ale vaselor mari (19).

Contuziile organelor cavitare se pot manifesta prin: echimoze, hematoame mici subseroase (care pot duce în timp la perforații secundare în „doi timpi"), rupturi incomplete când interesează numai o parte din straturile peretelui, complete când se produc perforații sau totale, când ruptura afectează toată circumferința organului. După aspect, rupturile pot fi: unice, multiple, liniare, longitudinale, transversale, stelate, zdrențuite, explozive (20).

Mezourile pot fi interesate și ocazionează, prin ruptura vaselor, hemoragii moderate. Mezenterul se rupe cel mai des, ruptura putând fi radială când are o gravitate mai mică sau paralelă cu inserția intestinală, când poate duce secundar la necroza intestinului. Ruptura vaselor colice duce la hemoragie internă importantă, iar ruptura vaselor mari (aortă, venă cavă, portă, vasele iliace) este adesea mortală (2). Ischemia intestinală consecutivă rupturilor mezenterice se dezvoltă în următoarele zile, prin necrozarea anselor (21).

Rupturile gastrice, de obicei, sunt parțiale și puțin frecvente, adesea sunt diagnosticate cu ocazia laparotomiilor pentru alte leziuni asociate (22).

Rupturile duodenului sunt rare, dar au o mare gravitate: dacă afectează peretele anterior duc la peritonită, iar dacă interesează peretele posterior, acumularea conținului bilio-duodenal se trădează printr-o infiltrație subseroasă verzuie periduodenală (pata Winivarter).

Rupturile intestinului subțire sunt cele mai frecvente, dintre rupturile organelor cavitare, și interesează mai ales segmentul inițial și distal care sunt mai fixe. Intestinul gros prezintă următoarea frecvență de lezare topografică: cec, transvers, sigmoid, ascendent și pot interesa zona intra și extraperitoneală. Rectul poate fi lezat în porțiunea sa intra- și extraperitoneală, mai ales în leziunile oaselor bazinului.

Rupturile căilor biliare extrahepatice sunt rare și duc la coleperitoneu.

Ruptura completă a vezicii urinare în porțiunea sa intraperitoneală duce la peritonită urinară, iar dacă este afectat peretele anteroinferior se

produc abcese, flegmoane ale spațiului prevezical și Retzius (23).

În ***plăgile abdominale*** *prin armă albă,* leziunile sunt mai limitate, unice sau multiple, în general liniare și pot interesa un organ în mod transfixiant. Leziunile prin *arme de foc sau termonucleare* sunt delabrante, au o interesare plurivisceralã și o dată cu proiectilul pot fi antrenate și depozitate în cavitatea peritoneală sau spațiul retroperitoneal fragmente de îmbrăcăminte, oase, pământ, conferind un înalt potențial de infectare. Prin breșele plăgilor se pot exterioriza: sânge, produse patologice sau pot eviscera epiplonul sau organe abdominale (cel mai frecvent intestinul subțire) (24).

Tablou clinic

Semiologia inițială

Imediat posttraumatic, accidentatul poate prezenta o stare generală bună sau poate fi *șocat*, cu faciesul palid, cu privirea anxioasă, agitat sau apatic, cu conștiința păstrată sau inconștient, cu tegumentele reci și acoperite cu transpirație, respirații frecvente și superficiale, puls mic și frecvent, tensiunea arterială scăzută, temperatura normală sau scăzută. Intensitatea șocului este variabilă și, în general, paralelă cu gravitatea traumatismului și a leziunilor viscerale. Inițial, șocul are origine traumatică și, mai rar, are o componentă hipovolemică de la început. Starea de șoc inițial, traumatic, corespunzător tratată, în lipsa unor leziuni viscerale, se remite în cursul primelor minute sau a următoarelor 2-3 ore. Dacă șocul persistă sau se accentuează, trebuie avută în vedere o componentă hipovolemică datorată unei leziuni parenchimatoase sau vasculare importante (21,25, 26,27).

Prezența stării de inconștiență, până la variate grade de comă, trebuie să atragă atenția asupra unei cointeresări traumatice cerebrale și îngreunează diagnosticul prin fenomene de mascare și substracție diagnostică.

Simptomatologia bogată și zgomotoasă de la debut a manifestărilor de șoc traumatic se estompează în următoarele ore, pe primul plan simptomatologic situându-se apoi semnele clinice de localizare a leziunilor abdominale.

Durerea, prezentă în cazul leziunilor contuzive, poate fi de la început localizată la nivelul impactului traumatic sau să fie difuză sau devine difuză în următoarele ore. Ea este moderată sau intensă și se accentuează la mișcări, eforturi, tuse. Alteori, este posibil ca durerea să aibă o tendință de iradiere descendentă sau de generalizare, dar cu păstrarea unui maxim de intensitate la nivelul zonei contuzionate. Durerea este foarte intensă și instantanee în contuziile plexului celiac (epigastru) și poate fi urmată de sincopă. Apariția și intensitatea durerii nu sunt în relație directă cu gravitatea leziunii. Astfel, durerile mari de la început caracterizează o leziune parietală, iar leziunile viscerale inițiale se manifestă mai puțin dureros. Durerile spontane sau provocate de eforturi intense se pot asocia cu grețuri și vărsături (28).

Anamneza aduce date cu privire la circumstanțele de producere ale accidentului, natura și intensitatea contuziei, direcția de acțiune a forței traumatice, natura și incidența de acțiune a agentului producător al unei plăgi, timpul scurs de la producerea accidentului, existența unor stări patologice antecedente, gradul de plenitudine gastrică postprandială și a vezicii urinare, prezența micțiunilor, culoarea urinei, existența hematemezei sau a rectoragiei, prezența tranzitului intestinal.

Examenul local obiectiv trebuie să fie deosebit de minuțios și să fie completat cu examenul celorlalte zone topografice și segmente ale corpului, adesea cointeresate în cazul politraumatismelor. Nu se va evita examinarea atentă a toracelui și a regiunii lombare, a bazinului și perineului. Examenul regiunii abdominale poate scoate în evidență unele elemente care pot aduce indicii orientative în sensul unei leziuni viscerale.

Inspecția poate arăta un abdomen nemodificat sau care să păstreze o amprentă traumatică obiectivă marcată prin prezența unei escoriații, echimoze, hematom sau plăgi. Abdomenul poate fi retractat sau normal conformat. În cazul plăgilor se pot observa eviscerații de epiplon, intestin subțire, colon și, mai rar, splină sau ficat. În plăgile toraco-abdominale se poate exterioriza plămânul. Prin plagă se pot exterioriza: sânge, conținutul intestinal, bilă sau urină. În cazul plăgilor transfixiante prin arme de foc, se pot observa un orificiu de intrare mai mic și unul de ieșire mai mare.

Palparea poate evidenția de la început o durere provocată la locul de acțiune al agentului traumatizant. Hematomul parietal se va manifesta printr-o infiltrație și edem difuz, crepitație sau fluctuență parietală. În cazuri rare, cu rupturi importante de viscere cavitare, poate fi prezentă sensibilitatea dureroasă provocată de manopera Blumberg sau contractura musculară abdominală localizată.

Percuția prin semnul provocării durerii (al lui Mandel sau Grassmann) poate da indicii asupra organului lezat. Alteori, se poate semnala o matitate deplasabilă în flancuri, indicând un revărsat sangvin intraperitoneal sau o matitate fixă în spațiul semiliniar al lui Traube, un hematom perisplenic, perigastrosplenic sau o creștere a matității hepatice prin hematom perihepatic.

Auscultația abdomenului prin dispariția zgomotelor hidroaerice poate sugera eventualitatea unei leziuni de organe cavitare.

Tușeul rectal sau vaginal, pe lângă posibilitatea explorării zonei perineale, evidențiază prezența unei bombări sau a unei sensibilități accentuate a fundului de sac Douglas.

Anamneza și examenul obiectiv nu pot furniza date certe dacă accidentul prezintă alterări ale gradului de conștiență secundare unui traumatism cranio-cerebral sau unei intoxicații alcoolice (3).

Sindroamele de abdomen acut traumatic

Sindromul de hemoragie internă posttraumatică

Hemoragia internă posttraumatică poate avea două mecanisme: hemoperitoneul, „într-un singur timp" datorat rupturii sau plăgilor viscerale parenchimatoase, ale mezourilor sau vaselor, când sângele se acumulează imediat posttraumatic și hemoperitoneul colectat în „doi timpi" care se produce în contuzii sau rupturi parțiale cu colectare hematică subcapsulară și care poate duce prin dezvoltare și transformare necrotică la rupturi capsulare într-un interval de timp variabil de 6-14 zile.

Subiectiv, hemoragia internă poate fi suspectată prin prezența unei senzații accentuate de astenie, prezența amețelilor, vâjâiturilor în urechi, tulburărilor de vedere (scotoame, vedere încețoșată), agitație psihomotorie, a dispneei și a senzației de sete imperioasă.

Obiectiv, se observă paloare accentuată a pielii, mucoaselor, conjunctivelor, extremități reci, transpirații reci, tahicardie, puls filiform, scăderea tensiunii arteriale până la colaps, oligoanurie. Inițial, tensiunea arterială este normală sau chiar poate fi crescută.

Local, abdomenul este spontan și continuu dureros sau cu o intensitate dureroasă progresivă, localizată la nivelul contuziei sau generalizată. Poate fi prezentă o apărare musculară, sub forma unei împăstări, supraombilicală, în hipocondrul drept sau stâng, dar intensitatea apărării nu este lemnoasă, ca în sindromul de iritație peritoneală. Tardiv, abdomenul este meteoristic, participă slab la mișcările respiratorii, iar tranzitul digestiv poate fi suprimat ca expresie a ileusului paralitic. Alteori se pot observa echimoze paraombilicale (semnul lui Kullen), care au o semnificație numai dacă au apărut la câteva zile și contuzia nu a avut loc în zona ombilicală. Palparea arată o sensibilitate profundă localizată sau difuză, poate fi schițat semnul lui Blumberg. Percuția permite observarea unei matități variabile în fosele iliace și flancuri, deplasabilă cu mobilizarea laterală a bolnavului. Auscultația relevă *silentium* abdominal.

Tușeul rectal sau vaginal permite semnalarea unei sensibilități puternice (semnul lui Proust) sau a unei mase elastice, datorită cheagurilor de sânge (semnul lui Solovij). Prin puncția Douglas-ului se extrage sânge necoagulabil (6,29,30,31,32).

Examinările paraclinice sunt de reală utilitate. Radioscopia abdominală arată estomparea imaginilor aeriene, ștergerea conturului mușchilor psoași, iar atunci când colecția este mai importantă, se poate semnala, în poziție ortostatică, o umbră lichidiană cu concavitatea în sus și mobilizabilă prin mișcarea bolnavului (semnul Cosăcescu-Zlotescu). Pot apărea imagini de aerocolie sau, rar, imagini hidroaerice multiple (29).

Examenul hematologic oferă date orientative. Leucocitoza este prezentă, dar nu la valori mult crescute. Hematiile, hemoglobina și hematocritul sunt nemodificate inițial, fiind vorba despre o pierdere de sânge integral și organismul compensând hipovolemia prin hemoredistribuție, punerea în circulație a masei sangvine stagnante de rezervă din teritoriul splanhnic. Însă după 6-12 ore aceste valori scad, ca o consecință a hemodiluției, realizată spontan prin încercarea menținerii volemiei pe seama lichidului interstițial trecut în patul vascular sau realizată prin tratamentul de substituție volemică. O hemodiluție spontană, completă se produce numai la 12 ore (29). Un hematocrit sub 30% indică o hemoragie mare (29,33,34).

Sindromul de iritație peritoneală posttraumatică

Sindromul apare în leziunile complete ale viscerelor cavitare și se datorește contactului seroasei peritoneale cu produsele patologice față de care peritoneul reacționează prin peritonită.

Timpul de manifestare al sindromului de iritație peritoneală, în raport cu momentul traumatic, variază în funcție de natura și debitul de evacuare a produselor patologice. Sucul gastric și pancreatic evacuate cu debit mare au un puternic efect iritativ asupra chemoreceptorilor peritoneali și produc o simptomatologie imediată și alarmantă. Bila, sângele, materiile fecale și urina (cu pH neutru) sunt mai bine tolerate, mai ales dacă debitul este redus și simptomatologia este mai șterșă, se instalează mai lent.

Ca și în cazul hemoragiei interne, semnele peritoneale se pot instala de la început, lipsind semnele șocului, sau apar după remedierea acestuia, după 2-3 ore. Este posibilă perforația în „doi timpi", atunci când o perforație incompletă, prin fenomenul de necroză locală sau detașare de escară, se transformă într-o perforație completă.

Durerea este prezentă la sediul topografic al traumatismului abdominal și corespunde, în general, sediului organului lezat, are intensitate

violentă, incomparabil mai mare decât în cazul hemoragiei intraabdominale, are caracter sfâșietor și este continuă. Ea poate fi prezentă de la început în tabloul clinic sau poate să apară pe prim-planul simptomatologiei după ieșirea din șoc. Atunci când debutul dureros este situat în etajul abdominal superior, fiind vorba despre o leziune gastrică sau colică, se poate observa extinderea descendentă a sediului durerii pe partea dreaptă sau stângă spre flancuri și fosele iliace, ca o expresie a migrării produselor patologice pe spațiile parietocolice, drept sau stâng. În leziunile primelor anse jejunale se poate observa de asemenea o descindere caudală a durerii, datorată acelorași migrări de produse patologice pe spațiile mezentericocolice (2).

După o evoluție mai scurtă sau lungă, durerea devine difuză în tot abdomenul, denotând generalizarea procesului peritonitic. Abdomenul este imobil, nu participă sau participă puțin la mișcările respiratorii.

Semnul obiectiv palpatoric patognomonic de leziune de organ cavitar este *contractura musculară abdominală,* care inițial poate fi localizată, putându-se urmări aceeași tendință de a descinde, ca în cazul durerii, pentru ca, în final, ea să devină generalizată, iar intensitatea sa este lemnoasă. Acum abdomenul poate avea un aspect retractat; escavat chiar. Palpatoric, sunt prezente semnul lui Blumberg și Grasmann (sau Mandel). Uneori este prezentă o hiperestezie cutanată.

Percuția abdominală, mai ales în cazul perforațiilor gastroduodenale, poate arăta dispariția matității prehepatice.

Tabloul clinic mai poate fi completat de grețuri, vărsături, care dobândesc caracter patognomonic, dacă au conținut sangvin.

La inspecție respirația este superficială, de tip abdominal.

Tușeul rectal arată o sensibilitate dureroasă mare.

Examenul hematologic arată o leucocitoză cu valori mult crescute.

Examenul radioscopic pe gol poate arăta prezența *pneumoperitoneului*, semn patognomonic pentru perforația de organ cavitar (29,34).

Sondajul gastroduodenal sau vezical sunt utile dacă evidențiază prezența sângelui.

Dacă la început unele perforații declanșează o peritonită chimică, aseptică (suc gastric, bilă), în scurt timp, în 5-6 ore, ea devine septică, conturând perioada de stare a peritonitei infecțioase. Apar sughițul, vărsături, febră 38-39^{0}C, starea generală se alterează progresiv, greturile și vărsăturile sunt continue, uneori incoercibile, bolnavul se deshidratează, contractura musculară poate fi înlocuită cu distensie abdominală progresivă, se suprimă tranzitul intestinal pentru gaze și materii fecale, apare oliguria. Tahicardia și hipertensiunea arterială sunt progresive, pulsul filiform.

În cazul în care nu se intervine chirurgical, după 2-3 zile, apar fenomenele de *șoc toxico-septic*, vărsăturile devin fecaloide, starea generală se alterează progresiv, abdomenul devine meteoristic, mai puțin sensibil, temperatura este crescută 39-40^{0}C sau, eventual, prezintă o tendință de scădere, pulsul crește progresiv la 120-140 bătăi/min. În final, se instalează un sindrom de insuficiență plurior-ganică (pulmonară, cardiacă, hepatică, enterală, renală) manifestat prin dispnee și tahicardie extremă, cianoză, icter, anurie, ducând la deces.

Există situații în care hemoragia internă se asociază cu perforația de organ (sindrom mixt), în care durerea și contractura musculară sunt mai atenuate prin tamponarea efectului iritativ al seroasei peritoneale de către sânge (34).

În cazul politraumatismelor, la pacienții cu status hemodinamic instabil și tip *borderline*, se vor urmări: permeabilitatea căilor aeriene, respirația, starea cordului, afectarea coloanei vertebrale cervicale, statusul hemodinamic al bolnavului, prezența unor hemoragii. În aceste cazuri se vor acorda și măsurile de prim-ajutor cuvenite: asigurarea permeabilității căilor aeriene superioare, hiperextensia capului, ridicarea și luxația anterioară a mandibulei, realizarea respirației artificiale gură la gură, masajul cardiac extern în limita timpului de 3-5 min și controlul hemostazei (3,27).

Explorări diagnostice

Dintre manoperele obligatorii care au un aport diagnostic nu trebuie uitat sondajul gastric, care prin prezența sângelui poate sugera eventualitatea unei leziuni gastrice sau duodenale. El are și rolul unui gest terapeutic habitual, în scopul drenării conținutului de stază gastroduodenoenterală, care se instalează repede, prin pareză funcțională, în evoluția traumatismelor abdominale.

Sondajul vezicii urinare aduce indicii asupra leziunilor rinichiului și a căilor excretorii renale.

Examenul radiologic abdominal simplu, scopic sau grafic, permite evidențierea pneumoperitoneului ca semn cert și precoce de leziune de organ cavitar. Imagini hidroaerice pot să apară și ca o o expresie a parezei intestinale posttraumatice. În cazul hemoragiei interne intraabdominale prin prezența masei sangvine se observă ștergerea conturului mușchilor psoași, estomparea imaginilor aerice. Se pot vizualiza corpii străini, proiectile. Pentru obiectivizarea leziunilor perforative gastroduodenale se poate recomanda administrarea

intragastrică de oxigen sau de substanțe iodate apoase (50-100 ml) (22,35).

Examenul radiologic *toracic* poate clarifica eventualitatea asocierii unui traumatism toracic prin evidențierea fracturilor costale bazale, a leziunilor diafragmului (rupturi sau hernii diafragmatice). În bănuiala leziunilor aparatului urinar se pot practica cistografia, pielografia ascendentă, urografia (23).

În leziunile căilor biliare extrahepatice se poate face o duodenocolangiografie retrogradă.

În cazul plăgilor s-a preconizat, la nivelul serviciilor ambulatorii chirurgicale, injectarea de soluții iodate apoase de contrast (50-100 ml) prin tuburi subțiri și moi introduse prin orificiul cutanat pentru evidențierea traiectelor penetrante (36).

Ecografia oferă date asupra existenței de conținut lichidian în cavitatea peritoneală, integritatea capsulară și parenchimatoasă a organelor, prezența de colecții limitate în jurul organelor, integritatea elementelor vasculare, prezența unor colecții retroperitoneale (37,38).

Examinarea permite aprecierea progresiunii hemoragiei și luarea unei decizii pentru tratamentul conservativ nonoperator al leziunilor splenice (39) și al leziunilor hepatice (40). În leziunile parțiale de intestin subțire permite evidențierea pneumo-peritoneului sau îngroșarea unei anse intestinale (41,42). Este deosebit de utilă în explorarea pancreasului profund situat retroperitoneal.

Tomografia computerizată și rezonanța magnetică oferă date în plus asupra detaliilor morfopatologice abdominale, precum și o imagine de ansamblu asupra întregului organism, a craniului și toracelui. Tomografia computerizată se poate asocia cu administrarea orală de substanță de contrast (37,38).

Puncția abdominală, aplicată în varianta sa exploratorie simplă sau sub forma puncție-lavaj, este o explorare chirurgicală rutinieră, simplă din punct de vedere tehnic, care practic nu prezintă riscuri. Este indicată în contuziile sau chiar în plăgile abdominale, cu suspiciunea clinică de leziune viscerală, dar în care celelalte examinări paraclinice oferă rezultate incerte. Aduce clarificări în traumatismele abdominale combinate cu un traumatism cranioencefalic acut închis, cu stare de comă, sau la politraumatizații gravi cu stare hemodinamică instabilă (43,44,45).

Laparoscopia

Indicația sa este condiționată de imposibilitatea precizării leziunilor prin celelalte metode, mai ales la accidentații politraumatizați, la care laparotomia nu poate fi executată din cauza stării generale. Vizualizează direct leziunile, dar este limitată în valoare, în cazul existenței unui hemoperitoneu mare și când hemoragia continuă (3,27, 37). Este deosebit de utilă în leziunile splenice și hepatice din traumatismele abdominale închise în care se încearcă un tratament conservativ (46,47). În plăgile abdominale laparoscopia este recomandată în cazul în care caracterul penetrant al plăgii nu este evident. Se pot aprecia perforații intestinale, vasculare sau diafragmatice (47). Contraindicațiile sale constau în intervenții chirurgicale anterioare cu sindrom aderențial întins, care nu permit accesul trocarului de laparoscopie sau stările de insuficiență respiratorie acută, care nu permit realizarea pneumoperitoneului necesar examinării. Presiunea de insuflare nu trebuie să fie mai mare de 10 cm Hg pentru a evita riscurile emboliei gazoase în prezența unei breșe vasculare (47).

Endoscopia este utilă sub forma procto-rectoscopiei (37) sau a sigmoidocolonoscopiei, dacă starea generală și timpul o permit. În leziunile gastroduodenopancreatice se utilizează fibrogastroduodenoscopia, iar în cele biliopancreatice endoscopia retrogradă coledocopancreatică (ERCP) preoperatorie sau, la nevoie, intraoperatorie (48,49,50).

Arteriografia selectivă are un grad mare de certitudine și se execută în varianta Seldinger prin puncție transcutanată. Indicațiile sale sunt însă foarte rare în urgență, de obicei se aplică în cazurile stabilizate hemodinamic, cu evoluție de câteva zile sau în perioada complicațiilor. Ea evidențiază rupturi sau plăgi ale vaselor mijlocii și mici, urmate de hematoame parenchimatoase sau subcapsulare sau revărsate peritoneale moderate. Se pot evidenția modificări ale arhitectonicii vasculare normale prin prezența dilacerărilor sau a hematoamelor intraparenchimatoase. O variantă mai puțin folosită azi este splenoportografia prin puncție splenică directă transcutanată (2). Azi se execută tehnica de substracție digitală, de introducere intravenoasă a substanței de contrast (37).

Scintigrafia nu se încadrează între explorările de urgență, în schimb are utilitate în suspectarea leziunilor intraparenchimatoase (hematoame, sechestre) hepatice, splenice, renale.

Ultrasonografia vasculară în varianta eco-Duplex color are utilitate în explorarea vasculară mezenterică, a ramurilor vasculare mijlocii retroperitoneale (coronară, hepatică, splenică, renală) sau a vaselor mari. Ea poate pune în evidență și hematoame mezenterice (51).

Examinările de laborator clinice și biochimice utile sunt: examenul hematologic, leucocitoza este crescută în leziunile splenice (52), examenul de urină cu sediment, glicemia, ureea,

bilirubina, probele de disproteinemie, testele de citoliză hepatică, fosfataza alcalină, colinesteraza. Amilazemia este utilă, totuși modificarea inițială nu este concordantă cu severitatea afectării pancreatice la copii (53). Electroliții serici și rezerva alcalină vor da indicii asupra echilibrului acido-bazic.

O mențiune specială trebuie făcută în ceea ce privește considerațiile asupra hematocritului și gradului de anemie, care sunt reale numai după 12-18 ore de la evoluție, ele nemodificându-se în primele ore, fiind vorba despre o pierdere integrală de sânge. Un hematocrit sub 35% indică o hemoragie mică, între 25 și 35% o hemoragie mijlocie, iar sub 25% o hemoragie mare. Se va face determinarea grupei sangvine în vederea transfuziilor.

În aprecierea stării de șoc *măsurarea instrumentală a presiunii venoase centrale* este un indicator mult mai fidel decât cea a presiunii arteriale, iar în dezvoltarea unei insuficiențe de pompă independente a inimii drepte sau stângi, măsurarea presiunii din artera pulmonară, din capilarele pulmonare și a debitului cardiac prin inserția cateterului Swan-Ganz în artera pulmonară aduce indicii suplimentare față de măsurarea presiunii venoase centrale (27,54).

Pentru *aprecierea funcției cardiace* se vor face electrocardiograma, ecocardiografia pentru *funcția respiratorie,* testele funcționale respiratorii și studiul gazelor circulante, iar pentru *funcția cerebrală* electroencefalografia.

Diagnosticul traumatismelor abdominale

Diagnostic pozitiv

Diagnosticul precoce este deosebit de important, succesul terapeutic chirurgical depinzând în cele mai multe cazuri de precocitatea sa.

Diagnosticul pozitiv se bazează pe înregistrarea rapidă și corectă a datelor anamnestice, prezența unui moment traumatic contuziv sau prin plagă abdominală, timpul scurs de la accident la examinare, momentul accidentului în relație cu ultima alimentație, a circumstanțelor de producere a accidentului (circulație, încarcerare, cădere de la un nivel la altul, îngropare, agresiune, automutilare), aprecierea funcției vitale (cerebrale, cardiace, respiratorii) în momentul accidentului și urmărirea dinamică a acestora, urmărirea stării hemodinamice (în special a șocului inițial, precum și evoluția spontană și sub terapie adecvată), examinarea minuțioasă locală abdominală a segmentelor adiacente (în special baza toracelui și regiunile lombare, inghinală, sacrate și perineale), examinarea celorlalte regiuni și segmente (membre, gât, cap).

Rezultatele examenului clinic trebuie consemnate pe o fișă de urgență preconcepută sau improvizată, cu notarea orei și menționarea modificărilor survenite în cursul transportului.

Examenul local al abdomenului și examenul general, cu ocazia primului consult la locul accidentului sau în prima unitate medicală, trebuie să fie foarte sistematice și să se concretizeze printr-un *bilanț lezional* (55).

Examenul general nu trebuie să omită examinarea sistematică a craniului, coloanei, toracelui și membrelor.

Bilanțul funcțional trebuie să aibă în vedere aprecierea:

- funcțiilor vitale;
- gradului de conștiență (prin scorul scalei Glasgow);
- permeabilitatea căilor respiratorii și ventilația;
- aprecierea stării hemodinamice și semnalarea șocului (stop cardiorespirator, puls, tensiune arterială, coloratie cutaneo-conjunctivală).

Este de precizat că pierderea de conștiență nu este specifică traumatismului abdominal și nici stării de șoc, ci este patognomonică traumatismelor cranio-cerebrale. Este prezentă însă în stările grave de șoc hipovolemic de la început, în leziunile vasculare sau ale organelor parenchimatoase (leziuni explozive, distrugeri mari cu afectarea elementelor vasculare pediculare).

În diagnosticul pozitiv al traumatizatului abdominal se poate formula următorul ***algoritm diagnostic:***

- aprecierea funcțiilor vitale cardiorespiratorii și remedierea imediată a acestora prin manoperele specifice;
- aprecierea stării inițiale de șoc și a modului în care acesta răspunde la tratamentul corect și susținut pentru desocare (al cărui prim element este montarea unei perfuzii cu soluție cristaloidă, chiar imediat după momentul traumatic);
- precizarea diagnosticului de abdomen acut chirurgical posttraumatic și al cauzei sale: hemoragie intraperitoneală sau perforație de organ cavitar; diagnosticul este îngreunat în asocierea lor, când simptomatologia este intricată;
- stabilirea diagnosticului de leziune de organ, premeditat clinic și precizat prin explorările complementare, fapt deosebit de important pentru stabilirea unei tactici terapeutice chirurgicale;

- în cazul unei hemoragii intraperitoneale trebuie precizate: gravitatea hemoragiei, continuitatea sa, reapariția sa sub forma hemoragiei în doi timpi; deteriorarea parametrilor hemodinamici, apariția lipotimiilor la tentativa de mobilizare în ortostatism, lipsa de răspuns favorabil la tratamentul volemic și de substituție sangvină pledează în favoarea gravității mari sau a continuării hemoragiei;
- evaluarea leziunilor asociate și excluderea șocului de cauză abdominală atunci când își găsește explicația în leziuni toracice sau ale membrelor.

Evoluția simptomatologiei la un traumatizat abdominal este dinamică, se poate modifica în timp scurt sau mai lent, iar examinarea sistematică, repetată din jumătate în jumătate de oră, în serviciul de ambulanță sau de terapie intensivă, este obligatorie. În serviciile de terapie intensivă accidentatul va fi monitorizat cardiorespirator, urinar, hematologic, biochimic și în ceea ce privește echilibrul hidroelectrolitic și acido-bazic.

În cazul politraumatizaților gravi, cu disfuncții sistemice și organice severe, diagnosticul este mult îngreunat și va avea în vedere în primul moment diagnosticarea concomitentă și rapidă a modificărilor circulatorii, respiratorii și abdominale, urmând precizările diagnostice referitoare la leziunile coloanei vertebrale, extremității cefalice, pelvisului, membrelor, arterelor și nervilor periferici. În principiu, orice politraumatizat trebuie considerat ca un traumatizat abdominal.

Diagnostic diferențial

În faza inițială, imediat posttraumatică, este dificilă *diferențierea stării de șoc*, dacă ea are o explicație posttraumatică sau una hipovolemică. Nu rareori cele două componente, șocul posttraumatic, produs de excitarea supraliminală a receptorilor parietali cutanați, musculari din peritoneu și fenomenul de stres neuropsihic (frică) se combină cu șocul hipovolemic produs de pierderea sangvină mare, prin leziune de organ parenchimatos sau leziune vasculară. Dacă, după o reanimare susținută de 1-2 ore, accidentatul nu poate fi scos din starea de șoc și semnele de anemie acută se agravează sau răspunsul la tratamentul volemic și de substituție sangvină este numai trecător, cu mare probabilitate ne găsim în fața unei hemoragii interne intraperitoneale din cauza lezării grave a viscerelor parenchimatoase, vaselor mari sau mijlocii din mezourile organelor.

Diferențierea șocului de origine abdominală trebuie făcută cu *originea sa toracică* în traumatismele combinate toraco-abdomiale, în acest caz apărând elemente clinice suplimentare: dispnee excesivă, tulburări ale dinamicii respiratorii, hematozei și circulației, semne de fracturi costale, pneumo- sau hemotorace, tamponadă cardiacă. Examenul radiografic și radioscopic sunt de mare utilitate în aceste cazuri.

Prezența unei rupturi diafragmatice, cu herniera consecutivă a viscerelor abdominale amplifică simptomatologia prin existența unei respirații paradoxale abdominale de perceperea de zgomote hidroaerice intestinale la baza toracelui, modificări stetacustice toracice și cardiace, semne de insuficiență respiratorie acută (56,57).

În cazurile în care nu găsim o explicație evidentă a șocului, trebuie avută în vedere posibilitatea originii sale retroperitoneale.

În hematoamele retroperitoneale simptomatologia este îmbogățită în cazul rupturilor renale cu: hematurie, sensibilitate locală, uneori colică renală secundară migrării de coaguli prin uretră. În cazul în care capsula renală este ruptă, urina acumulată poate duce la o celulită retroperitoneală manifestată prin stare generală alterată, tumefacție locală, sensibilitate dureroasă lombară, rezistență musculară, ileus dinamic asociat cu distensie abdominală. Dacă urina epanșată este septică, se pot produce abcese perirenale sau flegmoane retroperitoneale cu stare toxico-septică. În aceste situații, se perpetuează remanența șocului și a semnelor de anemie acută, iar puncția abdominală rămâne negativă. Investigația aparatului urinar, precum și observația clinică dinamică pot aduce elemente clinice în plus. Dacă este lezat și peritoneul parietal prerenal se poate ajunge la un sindrom de hemoragie internă intraperitoneală, eventualitate rară însă (2,33,58,59).

În suspectarea unei leziuni parenchimatoase cu o hemoragie internă intraabdominală, trebuie să se țină seama de faptul că în primele ore șocul hipovolemic poate fi mai puțin marcat, starea generală, semnele clinice abdominale subiective și obiective să fie mai estompate, examinările complimentare să nu fie concludente. Traumatizații trebuie ținuți în observație chirurgicală atentă cel puțin 4-5 zile, pentru că tabloul clinic tipic al hemoragiei intraperitoneale se poate continua mai târziu, progresiv sau brusc, în cazul rupturii de organe parenchimatoase în doi timpi. Desigur, examinările complementare pentru diagnostic trebuie utilizate dinamic.

În cazul în care traumatizatul este adus în stare de inconștiență și nu există ale indicii obiective se pot pune probleme de diagnostic diferențial cu următoarele afecțiuni (4):

- sarcina extrauterină ruptă, în care sunt prezente semnele de graviditate, rar, examenul de specialitate stabilește diagnosticul;

- pancreatita acută edematoasă sau necrotico-hemoragică, în istoric și explorări biologice și imagistice;
- ocluzia intestinală mecanică, în care există de cele mai multe ori un trecut chirurgical sau suspiciunea unei neoplazii, durerile au caracter colicativ tipic, tranzitul intestinal este suprimat, imagistica abdominală este tipică;
- ruptura anevrismelor arterelor medii (splenică, mezenterică și trunchiul celiac) sau a aortei abdominale are o evoluție violentă, bruscă, cu durere, colaps și adesea cataclismică, cu deces;
- infarctul intestino-mezenteric apare la vârstnici, ateromatoși, cu semne multifocale de afectare arterială (coronariană, cerebrală, periferică), debutul brusc este însoțită de durere intensă, continuă, difuză și sunt prezente șocul și colapsul;
- rareori poate intra în discuție ruptura unui chist hidatic hepatic, corticalizat cu ocazia unui traumatism mai mult sau mai puțin intens, în care semnele de peritonită sunt precedate de o eventuală tumoare abdominală în antecedente (60).

În cazul leziunilor organelor cavitare, durerea intensă, continuă și apărarea musculară continuă lemnoasă, prezența pneumoperitoneului clarifică diagnosticul. Dar trebuie avut în vedere faptul că absența contracturii musculare nu exclude posibilitatea leziunilor de organe cavitare. La bolnavii șocați, comatoși, vârstnici cu reacții atenuate, la obezi contractura abdominală poate lipsi.

Contractura musculară traumatică trebuie diferențiată de falsa contractură musculară, care poate să apară în afecțiuni medicale (diverse colici) sau neurologice, în leziuni nervoase rahidiene, fracturi costale.

Diagnosticul diferențial al leziunilor organelor cavitare, în general, întâmpină mai puțină dificultate în contextul traumatic, comparativ cu cel al leziunilor organelor parenchimatoase, mai ales atunci când este vorba despre plăgi abdominale.

Pentru diferențierea traiectelor penetrante de cele nepenetrante, este interzisă explorarea instrumentală oarbă la nivelul locului accidentului sau de medicul nespecialist, aceasta făcându-se numai în mediul chirurgical.

Forme clinice

Formele clinice ale traumatismelor abdominale sunt variate, în funcție de mecanismul de producere, evoluție spontană sau sub tratament și afectarea organelor (2,4).

Formele supraacute, cu exitus rapid, se pot observa în contuzii deosebit de violente abdomino-toracice și se datoresc unor reflexe cardiorespiroinhibitorii, prin excitații deosebit de intense ale plexului solar și ale vagilor. Alteori, în caz de contuzii forte sau plăgi prin arme albe sau mai ales de foc, moartea survine brusc, prin leziuni ale aortei sau venei cave sau a vaselor emergente ale acestora, prin instalarea unui hemoperitoneu instantaneu.

Formele ușoare sau paucisimptomatice de traumatisme abdominale sunt contuziile parietale, care nu sunt însoțite de leziuni de organe. Ele totuși necesită o observație de 4-5 zile, pentru a nu dezvolta leziuni secundare în doi timpi.

Formele grave sunt cele ce afectează organele abdominale sau lombare. Există forme clinice care evoluează cu sindrom clasic de hemoragie internă intraabdominală sau de iritație peritoneală, dar și forme cu evoluție mai șterșă, torpidă, cum este hematomul retroperitoneal. Formele mixte de hemoragie internă intraperitoneală și iritație peritoneală ridică deseori probleme spinoase de diagnostic.

Formele de asociere toraco-abdominale sunt grave și simptomatologia abdominală se intrică cu cea toracică. Aspecte particulare de gravitate realizează în aceste forme leziunile diafragmatice cu hernieri intratoracice de organe abdominale și în care simptomatologia abdominală poate fi modestă, în schimb persistă importante tulburări respiratorii, mergând până la insuficiența respiratorie acută. Deosebit de grave sunt plăgile prin arme albe sau de foc toraco-abdominale.

Traumatismele abdominale realizează forme de gravitate, evoluție și prognostic deosebite în cazul *politraumatismelor,* când simptomatologia poate fi dominată sau chiar mascată de simptomele celorlalte segmente și aparate. La un politraumatizat se impune întotdeauna cercetarea cu multă insistență și în mod repetat a abdomenului. Deseori la acești accidentați examinarea clinică sau paraclinică se face în paralel cu manoperele de resuscitare sau terapie intensivă volemică.

Formele latente caracterizate prin prezența unui interval liber, posibil chiar asimptomatic, după un debut brusc cu sau fără stare de șoc inițial, variabil ca întindere în timp și după care își fac apariția semnele clasice ale hemoragiei interne sau iritației peritoneale. Sunt cazuri de hemoragie prin ruptură capsulară secundară în „doi timpi", care poate să apară spontan sau cu ocazia unui efort fizic mic sau cazuri de peritonită generalizată în „doi timpi" care apar prin completarea unei perforații incomplete. Posibilitatea apariției

secundare a leziunilor în „doi timpi" se întinde de la 3 la 14 zile, timp în care un traumatizat abdominal este bine să fie observat repetat de un chirurg sau de un medic de familie.

Evoluție

Evoluția fără tratament a traumatismelor abdominale este variată, în funcție de tipul leziunii produse. Leziunile parietale, precum și leziunile minore limitate, ale organelor parenchimatoase pot avea și o evoluție spontană spre vindecare. Astfel pot evolua și leziunile incomplete ale viscerelor cavitare. Hemostaza spontană în leziunile limitate ale viscerelor parenchimatoase stă la baza încercărilor de tratament conservativ. O leziune de organ cavitar poate fi acoperită de marele epiplon sau organele din jur (44). În sindroamele de hemoragie internă și iritație peritoneale patente, evoluția fără tratament este însă nefastă, intervenția chirurgicală fiind necesară pentru oprirea sursei hemoragiei sau închiderea comunicării organului cavitar cu cavitatea peritoneală.

Afirmația clasică a lui Mondor, conform căreia în traumatismele abdominale moartea poate surveni în câteva minute prin șoc sau hemoragie brutală, în câteva ore prin hemoragie internă mai lentă și în 24-48 de ore prin peritonită generalizată sau hemoragie în „doi timpi", este valabilă și în prezent (2,61).

Complicații

În afara hemoragiilor și perforațiilor în „doi timpi" deja amintite, se pot semnala în zilele sau chiar săptămânile următoare colecții hematice perihepatice, persisplenice, abcese subdiafragmatice, subhepatice, interileale, pelviene, care, inițial localizate cu semne de peritonită localizată, iar ulterior prin difuziune în marea cavitate peritoneală, pot duce la peritonite generalizate.

În leziunile centrale intraparenchimatoase hepatice, splenice, pancreatice sau renale, se pot constitui în săptămânile următoare traumatismului sechestre decelabile ecografic sau computertomografic. Leziunile pancreatice se pot complica cu producerea de pancreatite acute posttraumatice și constituirea ulterioară de fistule pancreatice sau pseudochisturi pancreatice. În acest caz colangiografia endoscopică retrogradă (ERCP) este singura investigație preoperatorie care precizează relația dintre pseudochist și sistemul canalar pancreatic (53,62,63).

Hematoamele retroperitoneale se pot complica cu abcese sau flegmoane retroperitoneale.

Tardiv se pot produce aderențe, periviscerite, bride peritoneale care pot determina ocluzii intestinale. În leziunile intestinului sau mezenterului se pot constitui stenoze ischemice cu fibrozarea peretelui intestinal, care să ducă, secundar, în următoarele săptămâni sau luni la ocluzie intestinală (64,65).

Leziunile diafragmului pot trece neobservate clinic, cu ocazia traumatismului, iar tardiv se pot manifesta prin relaxare diafragmatică sau hernie diafragmatică cu transpoziție toracică de intestin subțire, stomac, mezenter sau, mai rar, colon (56). Timpul scurs de la momentul accidentului până la semnalarea herniei diafragmatice este variabil de la 20 de zile până la 28 de ani (66). Din cazuistica personală relatez un caz, operat pentru ulcer gastric perforat, la care stomacul era fixat în cavitatea pleurală stângă în urma unui traumatism abdominal închis petrecut în urmă cu 15 ani, fără a fi prezente semne de tulburări de dinamică respiratorie sau insuficiență respiratorie și fără ca bolnavul să aibă cunoștință de această modificare.

Plăgile abdominale netratate chirurgical se pot complica cu fistule enterale, stercorale, minore sau retenții de corpi străini.

Principii de tratament în traumatismele abdominale

Soarta unui traumatizat abdominal, în afara gravității accidentului și a atingerii lezionale viscerale, este dependentă de: modul în care se acordă primele îngrijiri de urgență la locul accidentului sau primei unități medicale unde ajunge acesta; rapiditatea unei inventarieri lezionale și funcționale; punerea unui diagnostic complet apelându-se la examinări complementare în limita timpului impus de urgența și gravitatea cazului; aprecierea corectă a asocierilor lezionale; stabilirea indicației operatorii în timp util; calitatea tratamentului preoperator de terapie intensivă; calitatea actului operator și de urmărirea și îngrijirea postoperatorie.

Măsurile de prim-ajutor și examinare la locul accidentului

Primul ajutor trebuie să fie salvator în cazul leziunilor asociate care afectează funcțiile vitale, având în vedere că azi majoritatea traumatismelor abdominale survine în condițiile unor politraumatisme.

Primul ajutor medical calificat, la locul accidentului, urmărește mai multe obiective: scoaterea victimei de sub influența factorului agresional, evaluarea și remedierea funcțiilor vitale, evaluarea și ierarhizarea leziunilor și disfuncțiilor regionale fără risc vital.

Scoaterea și deblocarea victimei trebuie făcută cu blândețe și prundență, cu gesturi netraumatizante, care să nu provoace dureri sau să accentueze eventualele leziuni. Bolnavul se plasează într-un mediu termic propice. În accidentele de circulație sau situațiile catastrofice cele mai eficiente în scoaterea și deblocarea victimei sunt Serviciile Mobile de Urgență și Reanimare (SMUR) și de Descarcerare ale Unităților de Pompieri, care acționează sinergic.

În fața unui politraumatizat, cu disfuncții funcționale cu risc vital, trebuie acționat foarte rapid și sistematic, acțiunile de diagnosticare și resuscitare desfășurându-se concomitent. Urmărirea schemei *Crash Plan* este cea mai practică și rapidă în aprecierea leziunilor (tabelul I).

Tabelul I

Schema CRASH PLAN de evaluare lezională

Circulation	Evaluarea și resuscitarea cardiocirculatorie
Respiration	Evaluarea și resuscitarea respiratorie
Abdomen	Evaluarea leziunilor abdominale
Spinal	Evaluarea leziunilor vertebro-medulare
Head	Evaluarea leziunilor craniene
Pelvis	Evaluarea leziunilor pelvisului
Limbs	Evaluarea leziunilor extremităților
Arteries	Evaluarea leziunilor arteriale
Nerves	Evaluarea leziunilor nervilor

În cazul unui stop cardiorespirator se aplică faza I-a a resuscitării cardiopulmonare și cerebrale – suportul vital de bază care presupune: controlul căilor aeriene, suportul respirator prin respirația artificială fără echipament (gură la gură sau gură la nas) sau cu echipament (ventilație cu balon cu mască sau mecanică, cu sau fără oxigen) și suportul circulator (masaj cardiac extern). Nu trebuie uitate controlul hemoragiilor externe și aplicarea pantalonului gonflabil antișoc (67).

După remedierea funcțiilor vitale, se trece la examinarea regională sistematică, centrându-se atenția asupra regiunii abdominale, lombare, toracice, iliopelvine și perineale.

Plăgile abdominale se dezinfectează adiacent, se îndepărtează corpii străini mici, nu se recomandă îndepărtarea unor arme albe sau corpi contondenți penetranți abdominali, din cauza riscului accentuării unei hemoragii, pentru moment cu flux moderat. Nu se recomandă spălarea cu apă oxigenată care ar putea vehicula, în cazul unei plăgi penetrante, germenii microbieni spre cavitatea peritoneală. Este interzisă explorarea instrumentală a plăgilor la locul accidentului. În cazul eviscerației de epiplon sau anse intestinale, acestea nu se reintegrează în cavitatea peritoneală, ci se acoperă cu comprese (preferabil sterile), umectate cu ser fiziologic, aplicându-se apoi un bandaj abdominal moderat compresiv.

La un contuzionat abdominal trebuie căutată și *identificată starea de șoc* și corelată cu eventualitatea unei leziuni de viscer parenchimatos cu hemoragie internă, situație care impune îndrumarea cât mai rapidă către cel mai apropiat serviciu de terapie intensivă și chirurgie capabil să rezolve de urgență cazul (Spitale de Urgență sau Județene). Dacă există posibilități tehnice, aplicarea unei perfuzii cu soluție micromoleculară de ser fiziologic, glucoză 5-10%, Ringer-lactat, este foarte bine venită. Nu se administrează substituenți plasmatici macromoleculari pentru că pot da false reacții de aglutinare și în determinarea grupelor sangvine.

În combaterea șocului, un efect benefic are administrarea de hemisuccinat de hidrocortizon, intravenos, în doză unică de 100-200 mg.

Combaterea durerii este esențială, pentru că ea este cauză și perpetuează stresul traumatic (68). Este interzisă administrarea de morfină sau morfinomimetice, care pot masca tabloul clinic abdominal, dar se pot administra antialgice minore (algocalmin, piafen, tramal) sau analgetice, antiinflamatoare nesteroidice. La nevoie, în fracturi, se pot face infiltrații analgetice cu xilină. Se pot administra sedative de tipul carbadiazepinelor pentru combaterea hiperexcitabilității neuropsihice posttraumatice. Toată medicația se administrează parenteral, ingerarea de lichide nefiind permisă, având în vedere toleranța digestivă în stările de șoc.

La locul accidentului trebuie inventariate leziunile aparatului locomotor și realizate imobilizările provizorii: guler cervical, atele improvizate sau specializate pentru membre. De preferat este ca bolnavul să fie așezat în poziție de decubit dorsal, cea mai favorabilă pentru fracturile de coloană vertebrală sau bazin, dar în cazul stărilor comatoase, existând posibilitatea unor vărsături, este indicată poziția de semidecubit lateral, cu fața întoarsă în jos.

Se caută întotdeauna starea vascularizației periferice, prin controlul pulsului la focarele de elecție: femural, popliteal, pedios, retromaleolar intern pentru membrele inferioare și axilar, brahial, radial și ulnar pentru membrele superioare.

Traumatizatul trebuie să aibă asupra sa un bilet însoțitor în care să se consemneze ora producerii accidentului, starea inițială (grad de conștiență, simptomatologie, puls, tensiunea arterială), medicația administrată, manoperele propedeutice executate (imobilizări, pansamente, bandajări, hemostază – cu ora fixării garoului).

În cursul transportului, măsurile amintite mai sus sunt continuate sub forma resuscitării cardiocirculatorii, oxigeno-terapiei, hemostazei, a tratamentului perfuzabil, antialgic. Vor fi notate eventualele modificări survenite în cursul transportului, ideal fiind ca acesta să fie realizat sub supravegherea unui medic sau a unui cadru paramedical.

Tratamentul traumatizatului abdominal într-o unitate spitalicească

În serviciul de ambulator și triaj, la nevoie se continuă măsurile de restabilire a funcțiilor vitale și accidentatul este îndrumat către serviciul de terapie intensivă. Dacă starea sa generală și hemodinamică este stabilă se examinează minuțios accidentatul și dacă există dubii diagnostice cu privire la existența unei leziuni de viscer abdominal, se încep explorările paraclinice (radiologice, ecografice, puncție abdominală, computer-tomografia).

De la sosirea în serviciul de ambulator se montează o sondă de aspirație gastrică și una vezicală.

Este preferabil ca examinarea să se facă într-un context interclinic de chirurg, specialist de terapie intensivă și la nevoie alți specialiști: ortoped, chirurg vascular, neurochirurg, urolog, explorationist.

Se completează măsurile de aseptizare, pansare și rezolvare a plăgilor, se face serovaccino-profilaxia antitetanică.

Indicațiile de intervenție chirurgicală de urgență în traumatismele abdominale, în funcție de necesitatea de urgență, pot fi astfel sistematizate:

- plăgile cu eviscerații de organe sau exteriorizări de sânge sau produse patologice;
- plăgile abdominale cu penetrația peritoneului parietal;
- plăgile prin arme de foc, de obicei penetrante, care deseori sunt și transfixiante, cu distrucții mai mari în profunzime și la locul de ieșire decât la cel de intrare;
- plăgile abdominale la care penetrația abdominală nu este sigură sau nu sunt penetrate;
- contuziile abdominale cu stare instabilă hemodinamică de la început și la care uneori reanimarea cardiocirculatorie se face sau se continuă pe masa de operație;
- contuziile abdominale în care, pe lângă un tratament susținut de 2-3 ore, nu se produce deșocarea și conturează semne de hemoragie internă intraperitoneală;
- contuziile abdominale cu sindrom de iritație peritoneală.

În indicațiile chirurgicale și riscurile unei expectative este foarte actual și azi eforismul clasic foarte plastic al lui J. Quenu: „plaga reprezintă un trecut regretabil, iar contuzia un viitor de temut" (69).

În contuziile abdominale în care, pe baza observației dinamice clinice și a examinărilor paraclinice, nu se poate afirma cu certitudine integritatea viscerelor, este de preferat să se practice laparotomia.

Laparotomiile trebuie să fie largi, de obicei prin incizii mediane care la nevoie pot fi prelungite și cu sternotomie mediană, cu anestezie generală, iar intervenția chirurgicală urmărește trei obiective (2,44,70):

- precizarea, inventarierea foarte minuțioasă și rezolvarea leziunii viscerale prin reparare anatomică sau exereză;
- evacuarea și curățirea mecanică a cavității peritoneale printr-un lavaj abundent cu ser fiziologic și soluție diluată de Betadină;
- drenajul larg al cavității abdominale prin tuburi multiple plasate în diferitele compartimentări peritoneale, obligatoriu și în Douglas, iar dacă poluarea a fost mare, cu peritonită avansată, este necesară realizarea unui drenaj activ cu spălătură continuă sau intermitentă, cu soluție antibiotică și Betadină.

Rezolvarea chirurgicală este specifică fiecărui viscer în parte, azi fiind posibile tratamente conservative în leziunile minime sau limitate ale organelor parenchimatoase.

În principiu, în hematoamele retroperitoneale se optează pentru un tratament conservativ, explorarea impunându-se numai în cazurile de instabilitate hemodinamică fără explicație intracavitară abdominală, abcedarea sau flegmonizarea spațiului retroperitoneal.

Ierarhizarea rezolvărilor chirurgicale la politraumatizații gravi, având ca principiu rezolvarea prioritară a leziunilor cu potențial vital, după Arnaud, Delaney și Berlin (3) este următoarea:

- traumatismele aparatului respirator;
- traumatismele aparatului cardiovascular;
- traumatisme ale pediculilor viscerali și viscerelor parenchimatoase cu hemoragie internă;
- traumatismele craniocerebrale;
- leziuni de viscere cavitare;
- plăgi craniene externe;
- fracturi deschise ale membrelor;
- plăgi de părți moi, arsuri, plăgi oculare;
- fracturi închise, luxații de membre;
- contuzii encefalice și de măduvă;
- plăgi minime.

Forme anatomoclinice de leziuni abdominale

Traumatismele hepatice

Aproximativ 80% dintre traumatismele hepatice se datorează plăgilor penetrante, iar restul, contuziilor. O gravitate excesivă au rupturile vaselor mari hepatice (artera hepatică, vena portă și venele suprahepatice) (6).

Utilă și pragmatică pentru rezolvarea corectă este clasificarea intraoperatorie a leziunilor hepatice traumatice propusă de Aldrete și colab. și Flint și colab. (69):

I. Leziuni superficiale, capsulare – hemoragia se oprește spontan.
II. Leziuni parenchimatoase limitate – hemoragia este ușor controlabilă.
III. Leziuni parenchimatoase adânci, sângeroase – hemoragia e controlabilă prin manopera Pringle.
IV. Leziuni complexe cu distrucție parenchimală (fracturi largi, distrucții segmentare – lobare), leziuni ale vaselor mari intraparenchimale.
V. Distrugeri parenchimale extinse asociate cu leziuni ale venei cave retrohepatice sau ale venelor suprahepatice.

Manopera Pringle constă în clamparea elementelor pedicului hepatic cuprinse în ligamentul hepato-duodenal și poate fi menținută 15 min, sub administrare de prednisolon 30-40 mg/kg corp, dar poate fi extinsă la 20 min, prin refrigerare locală la 45 minute (6), iar prin combinarea celor două mijloace, la o oră (69).

În gradul I hemostaza se poate realiza spontan. În gradul II se poate realiza hemostaza prin adezivi de fibrină sau fotocoagularea de contact în infraroșu (37). În gradele III-IV și V rezolvarea chirurgicală constă în debridare excizie – drenaj, tamponament cu lambou epiploic, sutură hepatică, segmentectomie, rezecție hepatică atipică sau reglată. Leziunile de arteră hepatică sau portă se rezolvă prin sutură sau grefe venoase.

Complicațiile postoperatorii pot fi specifice, locale: hemoragii secundare, abcese intraabdominale, subfrenice, intrahepatice cu necroză septică a ficatului, fistule biliare, hemobilia. Dintre cele generale, se pot observa: complicațiile pulmonare, insuficiența hepatică, insuficiența renală, ulcerul de stres.

Leziunile căilor biliare extrahepatice se rezolvă mai ușor: lezarea colecistului prin colecistectomie, iar leziunea coledocului prin coledocorafie cu drenaj Kehr, grefon venos, anastomoze coledoco-duodenale sau coledoco-jejunale pe ansă în Y tip Roux.

Mortalitatea globală este citată la 13,5% (69).

Tratamentul postoperator vizează măsurile de remediere a șocului, reechilibrarea hidroelectrolitică și acido-bazică sub o strictă monitorizare de terapie intensivă. Antibioterapia este obligatorie.

Traumatismele splinei

Dacă până în urmă cu 20 de ani splenectomia a fost considerată ca singura metodă chirurgicală în traumatismele splenice, azi stau la dispoziție metodele chirurgicale conservative bazate pe observația clinică potrivit căreia splenectomia, în special la copilul mic (2-3 ani), produce o imunodeficiență accentuată, făcându-l susceptibil la infecții pneumococice care adesea se soldează cu decese (2,6,17,44,70,71,72). Aceste măsuri conservatoare sunt: abstinență chirurgicală în hematomul simplu subcapsular, dar sub rezerva urmăririi ecografice a traumatizatului; sutură simplă sau asociată cu epiplonoplastie; aplicarea de adezivi tisulari de fibrină și fibronectină sau de colagen micronizat în fisurile splenice; laser terapia Yag Nb sau fotocoagularea infraroșie de contact în leziunile parenchimatoase; rezecția splenică polară superioară sau inferioară dacă leziunea nu cuprinde și hilul splenic; procedee de contenție cu ajutorul unor atele sau plase sintetice de Vicryl sau Mersilene în fisuri sau rupturi parenchimatoase multiple (2,6,37,44). Aceste metode pot să fie aplicate și prin metoda videolaparoscopică (73).

Splenectomia este însă obligatorie în: existența unor leziuni asociate majore, leziuni splenice multiple profunde, necontrolabile, afectarea hilului vascular sau incapacitatea unei hemostaze eficiente (6). Dacă splenectomia se impune, o variantă conservatoare chirurgicală este splenoza dirijată, prin care fragmente de parenchim splenic sub formă de cuburi cu fețe de 1-1,5 cm sunt implantate în falduri ale marelui epiplon, ele suplinind funcția splenică (2,6,44,67).

Drenajul lojei splenice este obligatoriu după splenectomie. Postoperator, febra postsplenectomie este aproape constantă.

Traumatismele pancreasului

Pot să fie singulare sau să se asocieze cu leziunile duodenului.

Contuziile, în mod gradat pot fi din punct de vedere morfopatologic (5,6):

- cu păstrarea integrității pancreatice însoțite de edem local și prezența unui hematom subcapsular;
- contuzii cu distrugeri de parenchim, dar cu păstrarea continuității anatomice a canalelor excretoare Wirsung și Santorini;

- leziuni complexe cu dilacerări de parenchim, până la separarea glandei în fragmente și leziuni ale ductelor pancreatice.

Plăgile pot fi nepenetrante când sunt posterioare lombare sau penetrante când sunt situate pe fața antero-laterală a abdomenului.

Cea mai mare gravitate lezională prezintă localizările la porțiunea cefalică a glandei, iar afectarea duodenului adaugă un plus de severitate prognostică (6).

Clinic, sunt prezente fenomene de pancreatită acută posttraumatică marcate de șoc, care se instalează după o acalmie de 24-48 de ore cu dureri violente, grețuri, vărsături frecvente, alterarea stării generale. Hemoperitoneul și peritonita pot masca semnele de pancreatită acută. Biochimic, sunt necesare determinarea în sânge și urină a amilazei, lipazei, tripsinei, elastazei, fosfolipazei A2, proteinei C reactive, glicemiei, calcemiei și ionogramei (62).

Tratamentul chirurgical va consta în sutura pancreasului, rezecția corporeocaudală, iar în leziunile cefalice și ale duodenului, duodenopancreatectomie cefalică cu implantarea într-o ansă jejunală a extremității corporeo-caudală pe ansa exclusă a la Roux.

Drenajul larg al lojei pancreatice este obligatoriu.

Traumatismele stomacului

Sunt relativ rare. Sunt mai frecvente plăgile prin arme albe și de foc. Leziuni iatrogene se pot semnala în investigațiile endoscopice sau în cursul chirurgiei laparoscopice. Corpii străini gastrici, înghițiți accidental sau în scop de suicid, uneori pot prezenta perforații sau nu se evacuează din stomac. Prezența sângelui la aspirația gastrică confirmă diagnosticul.

Leziunile se rezolvă prin sutură sau în cazul unor defecte mari, prin rezecție gastrică și anastomoză gastroduodenală sau gastrojejunală. Corpii străini, dacă nu se evacuează, se extirpă prin gastrotomie și apoi sutura stomacului.

Traumatismele intestinului subțire și ale mezenterului

Sediul predilect al leziunilor intestinale este la nivelul zonelor mai fixe: joncțiunea duodenojejunală și ileonul terminal. În contuzii, leziunile se produc prin zdrobirea intestinului subțire pe coloana vertebrală. În cazul plăgilor prin arme de foc, proiectilul poate traversa cavitatea peritoneală chiar fără a atinge nici o ansă intestinală. Sunt posibile și multiple leziuni etajate. Leziunile mezenterului, mai ales cele cu traiect paralel cu intestinul, pot produce necroze intestinale prin devascularizare.

Perforațiile intestinale limitate se tratează prin sutură, iar cele întinse sau leziunile mezenterului pot necesita rezecții segmentare de intestin, cu anastomoză termino-terminală.

Traumatismele colonului și rectului

Sunt grave din cauza conținutului fecal deosebit de septic și peritonitelor generalizate consecutive. Iatrogen, sunt posibile leziuni în rectoscopii, sigmoidoscopiile cu rectoscop rigid sau în unele operații pelviene. Corpii străini intrarectali pot produce leziuni perforative cu celulite pelvi-subperitoneale sau chiar penetrare intracavitară abdominală.

După amploarea leziunilor, gravitate și modalitatea de rezolvare chirurgicală, leziunile sunt clasificate de Flint (6) astfel:

- gradul I – leziuni izolate cu contaminare minimă și cu absența șocului ce se rezolvă prin sutură;
- gradul II – perforații extinse sau dilacerări cu contaminare medie a cavității peritoneale;
- gradul III – defecte parietale mari, devascularizație colică, contaminare masivă, stare de șoc toxico-septic sever.

Leziunile de gradul II și III se rezolvă prin rezecții segmentare ale colonului transvers sau sigmoidian și, la nevoie, prin hemicolectomie dreaptă sau stângă.

În leziunile cu stare generală foarte gravă care nu suportă o intervenție colică de mare amploare se poate face, ca prim timp operator, un anus contra naturii sau exteriorizarea celor două capete de colon, urmând ca în timpul al doilea să se reconstituie continuitatea colică. Spălarea abundentă a cavității peritoneale, drenajul larg și antibioterapia sunt obligatorii.

Bibliografie

1. Andercou A. Traumatismele abdominale. Ed. U.M.F. Cluj-Napoca 1994.

2. Andercou A. Traumatismele abdominale. În: *Urgențe chirurgicale traumatologice.* Ed. Dacia Cluj-Napoca 1993; 193-234.

3. Sârbu V, Botnarciuc V. Abdomenul acut posttraumatic. În: Sârbu V. *Urgențe chirurgicale abdominale.* Ed. Medicală 1999; 271-342.

4. Caloghera C. Traumatismele abdominale. Ed. Facla, Timișoara 1983.

5. Nica C. Traumatismele abdominale. În: Angelescu N. *Patologie chirurgicală pentru admiterea în rezidențiat.* Ed. Celsius, București, 1997; 2: 35-56.

6. Nica C. Traumatismele abdominale. În: Nica C. *Urgențe chirurgicale,* vol.II. *Abdomenul acut chirurgical.* Ed. Mirton, Timișoara 1999: 200-218.

7. Derby AC. Wounds of the abdomen. Part 1. În War Can J Surg 1988; 31: 213-218.

8. Derby AC. Wounds of the abdomen. Part 2: In Place Can J Surg 1988; 31: 307-311.

9. Velmahos GC, Tatevossian R, Demetriades D. The „seat belt mark" sign: a call for increased vigilance among physicians treating victimes of motor vehicle accidents. Ann Surg 1999; 65: 181-185.

10. Appleby IP, Nagy AG. Abdominal injuries associated with use of seat belts. Amer J Surg 1989; 157: 457-458.

11. Sabiston DC, Davis-Christopher's. Textbook of surgery. Saunders Philadelphia 1977.

12. Schwartz SI. Principles of surgery. Mc Growhill, New York 1979.

13. Wolff H, Lippert H. Das stumphe Bauchtrauma ZBL Chir 1988; 113: 1-19.

14. Blidaru P. Traumatismele hepatice. Ed. Academiei R.S. România, București 1977.

15. Feliciano DV, Mattox KL, Jordan GL et al. Management of 1000 consecutive cases of hepatic trauma. Ann Surg 1986; 204: 438-445.

16. Burlui D. Splina. În: Burghele Th. *Patologie chirurgicală,* Vol.V. Ed. Medicală, București 1974: 886-918.

17. Buntain WL, Lynn HB. Splenoraphy: Changing concepts for the traumatized spleen. Surgery 1979; 86: 748-760.

18. Dunphy JE, Way LW. Surgical Diagnosis and treatment. 4th ED. Ed. Lange Medical Publications Los Altos 1979.

19. Young PR, Meredith JW, Baker CC et al. Pancreatic injuries resulting from penetrating trauma: a multi-institution review. Ann Surg 1998; 64: 838-843.

20. Kun M. Az acut has sebészete. Ed. Medicina, Budapest 1969.

21. Pikoulis E, Delis S, Psalidas N et al. Presentation of blunt small intestinal and mesenteric injuries. Ann R Coll Surg Engl 2000; 82: 103-106.

22. Pikoulis E, Delis S, Psalidas N et al. Blunt injuries of the stomach. Eur J Surg 1999; 165: 937-939.

23. Smith DR. General urology. Ed Lange Medical Publications, Los Altos 1978.

24. Nagy K, Roberts R, Joseph K et al. Evisceration after abdominal stab wounds: is laparotomy required ? J Trauma 1999; 47: 622-626.

25. Aragiusto G, Giovine S, Ansalone M et al. Traumatic liver injuries: advances in diagnostic and therapeutic methodes. G Chir 1999; 20: 367-371.

26. Cathey KL, Brady WJ, Butler K. Blunt splenic trauma: caracteristics of patients requiring urgent laparotomy. Am Surg 1998; 64: 450-454.

27. Andercou A. Șocul. Elemente de fiziopatologie, clinică și terapeutică. În: Andercou A. *Urgențe chirurgicale traumatologice.* Ed. Dacia Cluj-Napoca 1993: 33-118.

28. Thorek PH. Surgical diagnosis. Ed. Lippincott, Philadelphia 1977.

29. Nana A. Chirurgie. Ed. Didactică și Pedagogică, București 1965.

30. Papahagi E. Traumatismele abdomenului. În: Burghele T. *Patologie chirurgicală.* Vol.V. Ed. Medicală, București 1974; 89-130.

31. Rădulescu P. Elemente de patologie și terapeutică chirurgicală. Ed. Didactică și Pedagogică, București 1980.

32. Simici P. Elemente de semiologie clinică chirurgicală. Ed. Medicală, București 1983.

33. Silen W. Diagnosticul precoce al abdomenului acut. Ed. Medicală, București 1994: 222-230.

34. Andercou A. Semiologia traumatismelor abdominale. În: Kaufmann A. *Propedeutică și semiologie chirurgicală pentru medicul generalist.* Ed. Dacia, Cluj-Napoca 1986; 220-226.

35. Flum DR, Bass RC. The accuracy of gastric insuflation in intestin for gastroesophagial perforations durring laparoscopic Nissen fundoplication JSLS 1999; 3:267-271.

36. Ionescu NG. Curs practic de explorări funcționale în chirurgie. Litografia I.M.F. Cluj-Napoca 1979.

37. Berchtold R, Hamelmann H, Peiper HJ, Trentz O. Abdominal trauma. În: Berchtold R, Hamelmann H, Peiper HJ, Trentz O. *Chirurgie 3 Auflage.* Ed.Urban und Schwarzenberger Munchen 1994; 333-336.

38. Stafford RE, McGonigal MD, Weigelt JA et al. Oral contrast solution and computed tomography for blunt abdominal trauma: a randomized study. Arch Surg 1999; 134: 622-626.

39. Shapiro MJ, Krausz C, Durham RM. Overuse of splenic scoring and computed tomographic scans. J Trauma 1999; 47: 651-658.

40. Richards JR, McGahan JP, Pali MJ et al. Sonographic detection of blunt hepatic trauma: hemoperitoneum and parenchymal patterns of injury. J Trauma 1999; 47: 1092-1097.

41. Frick EJ, Pasquale MD, Cipolle MD. Small bowel and mesentery injuries in blunt trauma. J Trauma 1999; 46: 920-926.

42. Hughes TM. The diagnosis of gastrointestinal tract injuries resulting from blunt trauma. Aust Nz J Surg 1999; 69:770-777.

43. Duca D. Traumatismele abdominale. În: Chirileanu T: *Curs de patologie chirurgicală.* Vol.2, Litografia I.M.F. Cluj-Napoca 1981; 60-70.

44. Rancea A. Traumatismele abdominale. În: Lazăr L, Rancea A, Mureșan M, Eniu D. *Semiologie și patologie chirurgicală.* Vol.1. Ed. Sincron Cluj-Napoca, 1997; 205-226.

45. Fang JF, Chen RJ, Lin BC et al. Smal bowel perforations: is urgent surgery necessary ? J Trauma 1999; 47: 515-520.

46. Kapshitar AV. The use of laparoscopy in the diagnosis of traumatic lesion of the spleen. Klin Khir 1998; 9:23-25.

47. Iancu C. Laparoscopia diagnostică. În: Duca S: *Chirurgia laparoscopică.* Ed. Dacia, Cluj-Napoca 1997: 107-108.

48. Dumps P, Savioz D, Biuhler L et al. Closet trauma of the pancreas – diagnostic approach. Swiss Surg 1998; 5: 232-236.

49. Vaughn DD, Jabra AA, Fishmann EK. Pancreatic disease in children and young adults: evaluation with CT. Radiographics 1998; 18: 1171-1187.

50. Fulcher AS, Trner MA. MR pancreatography: a useful tool for evaluating pancreatic disorders. Radiographics 1999; 19: 5-24.

51. Chao HC, Kong MS. Sonographic diagnosis of mesenteric hematoma. J Clin Ultrasound 1999; 27, 284-286.

52. Collier JA, Longmore JM, Hodgetts TJ. Manual de medicină clinică – specialități. Ed. Medicală, București 1997: 810-812.

53. Jobst MA, Canty TS, Lynch FP. Management of pancreatic injury in pediatric blunt abdominal trauma. J Pediatr Surg 1999; 34, 818-823.

54. Acalovschi I. Manopere și tehnici în terapia intensivă. Ed. Dacia, Cluj-Napoca 1989; 146-152.

55. Sepulveda S, Sauvagean Y, Jedrec JP et al. Ghid practic de medicină de urgență prespitalicească. Ed. Libra, București 1996; 394-398.

56. Oancea T. Aspecte ale chirurgiei de graniță toraco-abdominală. Ed. Militară, București 1983; 34-61.

57. Popovici Z. Traumatismele diafragmului. Ed. Medicală, București 1970; 53-89.

58. Nica C. Hematomul retroperitoneal. În: Caloghera C. *Traumatismele abdominale.* Ed. Facla Timișoara 1983; 277-293.

59. Nica C. Hematomul retroperitoneal. În: Caloghera C. *Traumatismele abdominale.* Ed. Litera, București 1980; 158-168.

60. Gunay K, Taviloglu K, Berber et al. Traumatic rupture of hydatic cysts: a 12-year experience from an endemic region. J Trauma 1999; 46: 164-167.

61. Cazacu M, Munteanu V. Chirurgie generală. Vol.1, Ed. Casa Cărții de Știință, Cluj-Napoca 1996; 36-45.

62. Funariu Gh. Chirurgia pancreatică. Vol.1. Pancreatita acută. Ed. Casa Cărții de Știință, Cluj-Napoca 1994.

63. Wind P, Tiret E, Cunningham C et al. Contribution of endoscopic retrograde pancreatography in management of complications following distal pancreatic trauma. Am Surg 1999; 65: 777-783.

64. Nielsen RT. Ischemic stenosis of the small intestin after blunt abdominal trauma. Ugeskr Laeger 1998; 160: 439-440.

65. DeBacker, DeSchepper AM. Intestinal stenosis from mesenteric injury after blunt abdominal trauma. Eur Radiol 1999; 9: 1429-1431.

66. Reber PU, Schmied B, Seiler CA. Missed diaphragmatic injuries and their long-term sequelae. J Trauma 1998; 44: 183-188.

67. Cucu A. Semiologie și patologie chirurgicală. Ed. Universității „Transilvania", Brașov 1996; 129-136.

68. Ionescu T. Tratamentul durerii posttraumatice. În: Chiorean M, Cardan E, Cristea I. *Medicină intensivă.* Vol.2, Ed. Prisma, Târgu Mureș 1998; 179-202.

69. Vlad L. Chirurgia hepatică. Aspecte actuale. Ed. Casa Cărții de Știință, Cluj-Napoca 1993; 86-101.

70. Bancu VE. Patologie chirurgicală. Ed. Pedagogică și didactică, București 1979; 175-189.

71. Knudson MM, Maull KI. Non-operative management of solid organ injuries. Past, present and future. Surg Clin North Am 1999; 79:1357-71

72. Pachter HL, Guth AA, Hofstetter SR et al. Changing patterns in the management of splenic trauma: the impact of nonoperative management. Ann Surg 1998; 227: 708-717.

73. Cresienzo D, Barrat C, Rizk N, Champault G. Videolaparoscopic treatment of splenic injuries. A study of 5 cases. Chirurgie 1998; 123: 600-603.

LAPAROSCOPIA DIAGNOSTICĂ*

Cornel Iancu

Laparoscopia este o investigație miniinvazivă folosită ca modalitate de diagnostic încă de la începutul secolului. Principiul se bazează pe realizarea unui pneumoperitoneu, care facilitează vizualizarea viscerelor abdominale cu ajutorul laparoscopului. Introducerea diagnosticului laparoscopic este legată de numele chirurgului Georg Kelling care, în 23 septembrie 1901, la Hamburg, cu ocazia întrunirii Societății Germane a Biologilor și Medicilor, a prezentat „principiul tehnicii noi a celioscopiei". În aceeași perioadă, în Rusia, Dimitri Edler von Otto a descris într-un articol „procedeul său pentru iluminarea și inspecția cavității abdominale", pe care l-a numit „ventroscopie" (1).

Termenul de laparoscopie a fost introdus de Hans Christian Jacobaens în 1911. Momente „cheie" în dezvoltarea laparoscopiei pot fi considerate (2):

- introducerea în 1944, de către Kurt Semm, a primului sistem automat de insuflare a gazului;
- introducerea în 1960 a sursei de lumină „rece";
- atașarea videocamerei la laparoscop de către Dubois, în 1988, obținând astfel imaginea pe un monitor TV.

Explorarea laparoscopică este o tehnică diagnostică invazivă și, ca atare, va constitui pasul final în diagnosticul afecțiunilor abdominale (3,4,5,6), după ce au fost epuizate mijloacele neinvazive: de laborator, endoscopice și imagistice de diagnostic. Ea are valoarea unei laparotomii exploratorii. Prima comparație sistematică între laparoscopia diagnostică și laparotomia exploratorie a fost făcută în 1937 de Ruddoch, și este încă relevantă (tabelul I).

Acuratețea explorării laparoscopice a crescut foarte mult în ultimii 10 ani, odată cu dezvoltarea tehnicilor de chirurgie laparoscopică, intervenția putând fi continuată, la nevoie, prin gesturi terapeutice.

Tabelul I

Avantajele laparoscopiei în comparație cu laparotomia exploratorie

Laparotomie exploratorie	Laparoscopie exploratorie
Costuri mari: – operație mare; – spitalizare: 7 zile; – pansamente numeroase; Anestezie generală Dietă limitată Disconfort variabil Incizie mare Rata mortalității: 6%	Costuri mici: – operație mică; – spitalizare: o zi; – pansamente puține; Anestezie locală, peridurală, generală Fără dietă strictă Fără disconfort Incizie de 1 cm Rata mortalității: 0,2%

* Imaginile color din acest subcapitol sunt prezentate la sfârșitul volumului.

Indicații

Opiniile privind indicațiile explorării laparoscopice diferă foarte mult. Evoluția tehnicilor imagistice a limitat aceste indicații (7); cu toate acestea, valoarea explorării laparoscopice nu a fost diminuată:

- diagnosticul diferențial al unor simptome abdominale de etiologie necunoscută;
- diagnosticul diferențial al hepatopatiilor cronice;
- diagnosticul diferențial al ascitei;
- durere abdominală cronică;
- diagnosticul și stadializarea preoperatorie ale cancerelor și limfoamelor;
- excluderea preoperatorie a metastazelor hepatice în cancerele extraabdominale;
- *second look* după intervenții oncologice;
- diagnosticul urgențelor digestive;
- diagnosticul abdomenului traumatic;
- biopsii ghidate laparoscopic.

Contraindicații

Laparoscopia este bine tolerată de majoritatea pacienților; cele mai multe contraindicații au devenit relative odată cu perfecționarea tehnicilor laparoscopice și cu acumularea de experiență în domeniu.

Contraindicații absolute:

- șoc hipovolemic, hemoragie masivă, instabilitate hemodinamică;
- insuficiență cardiacă sau respiratorie severă;
- infecții severe ale peretelui abdominal.

Contraindicații relative:

- peritonite;
- hernii mari ale peretelui abdominal sau diafragmului;
- coagulopatii necorectate;
- sarcină avansată;
- ocluzie intestinală, cu distensie marcată a abdomenului.

Pregătirea pacientului

Ca în orice procedeu invaziv, consimțământul semnat al bolnavului este obligatoriu și este precedat de explicarea indicației laparoscopiei, detalii despre examinare, cu informare asupra celor mai frecvente riscuri și complicații posibile. Pacientul trebuie informat și cu privire la posibilitatea conversiei la chirurgia clasică.

Preoperatoriu, este necesară evaluarea următorilor parametri: hemoleucogramă, uree, glicemie, electroliți și coagulogramă. Se efectuează o radiografie toracică și o electrocardiogramă. Este, de asemenea, importantă evaluarea antecedentelor medico-chirurgicale, a tratamentelor efectuate și existența unor reacții adverse la medicația primită.

Regiunea periombilicală trebuie epilată cu 12 ore înainte de examinare, iar ombilicul va fi dezinfectat prin aplicarea unui tampon îmbibat cu Rivanol 3%, timp de 12 ore. Examinarea se efectuează întotdeauna à jeun. Postul preoperatoriu este recomandat pentru prevenirea greșurilor și vărsăturilor observate postoperatoriu la bolnavii cu labilitate neurovegetativă. Utilizarea sondei nazogastrice și urinare scade riscul lezării stomacului și vezicii urinare în timpul examinării și facilitează vizualizarea laparoscopică a abdomenului superior și pelvisului. Pielea întregului abdomen este dezinfectată folosind un dezinfectant standard, iar gambele se înfășoară cu benzi elastice. Pacientul este așezat pe masa de examinare cât mai confortabil, cu protejarea atentă a punctelor de contact ulnare și este asigurat prin chingi și suporți, care să permită schimbări fără risc ale poziției mesei.

O trusă pentru intervenții clasice va fi pregătită pentru situații ce necesită conversia la chirurgia convențională.

Deși explorările laparoscopice pot fi efectuate și în cabinetele de gastroenterologie sau camere de urgență, militām pentru efectuarea acestora doar în sălile de operație.

Instrumentarul

Instrumentele necesare efectuării unei laparoscopii sunt:

- acul Veress;
- trocar de 10 mm;
- laparoscop de 30;
- ace pentru recoltarea biopsiilor;
- trocare de 5 mm (opțional);
- pensă de prehensiune (opțional);
- cârlig electrod (opțional);
- canulă de spălare-aspirare (opțional).

Anestezia

În secțiile de gastroenterologie, diagnosticul laparoscopic este aproape întotdeauna efectuat sub anestezie locală și sedare, cu păstrarea conștienței. În vederea reducerii la minimum a disconfortului pentru pacient, o atenție deosebită trebuie acordată medicației. În majoritatea cazurilor se utilizează asocierea analgezicului-narcotic (mialgin) cu sedative hipnotice (diazepam sau midazolam). Aceste medicamente sunt administrate în doze fracționate, până când pacientul devine somnolent, dar răspunde la comenzi (1). Sensibilitatea la

aceste medicamente este mai mare la vârstnici, iar reacțiile adverse la sedativele benzodiazepinice pot să apară la alcoolici sau consumatori de droguri. Unii laparoscopiști folosesc ca premedicație de rutină atropina. Este de preferat monitorizarea tuturor pacienților prin măsurarea tensiunii arteriale, înregistrarea continuă a EKG-ului și pulsoximetriei. Pentru realizarea anesteziei locale se recomandă folosirea a 40-50 ml soluție de xilină 0,5%, infiltrată în locul de implantare a acului Veress.

În secțiile de chirurgie generală, anestezistul va alege între o anestezie generală și o anestezie peridurală înaltă (toracică). Anestezia generală aduce câteva avantaje față de cea locală și regională (8): intubația traheei permite controlul căii aeriene și protecția împotriva aspirației conținutului gastric, iar utilizarea miorelaxantelor va asigura o cameră de lucru mai mare și, implicit, o mai bună vizualizare a organelor abdominale. Modificările respiratorii produse prin insuflarea dioxidului de carbon în cavitatea peritoneală pot fi corectate mult mai eficient prin menținerea unei ventilații și oxigenări adecvate. În ambele situații, confortul bolnavului este superior celui oferit de anestezia locală, iar explorarea intraabdominală mai facilă, permițând mai multe manevre pentru expunerea diferitelor organe. Este indicată monitorizarea funcției cardiace pe parcursul examinării.

Tehnica laparoscopică a explorării cavității peritoneale

Pacientul se află pe masa de operație în decubit dorsal, cu brațele în abducție, cu posibilitatea de a i se schimba poziția în funcție de necesități. Operatorul va sta de obicei în partea stângă a pacientului, ajutorul în dreapta și instrumentara la picioarele pacientului. Ca orice procedeu invaziv, și laparoscopia diagnostică necesită utilizarea unor instrumente sterile, atât pentru penetrarea peretelui abdominal, cât și pentru manevrele intraabdominale. Preferăm ca locul de introducere a acului Veress și a primului trocar (optic) să fie situat imediat deasupra ombilicului (9). Fac excepție de la această regulă cazurile de ciroză cu repermeabilizarea venei ombilicale și cele cu cicatrice postoperatorii în zonă. În asemenea situații, primul punct de abord va fi ales în concordanță cu condițiile locale, folosind în general hipocondrul drept sau stâng și fosa iliacă stângă. În aceste cazuri se poate folosi și metoda deschisă de pătrundere în cavitatea peritoneală cu primul trocar. Inducerea unui pneumoperitoneu de 12-14 mmHg asigură, în cazul existenței unei relaxări optime a peretelui abdominal, condițiile unei explorări bune a cavității peritoneale. După introducerea primului trocar, se introduce laparoscopul și se face o primă explorare a cavității peritoneale. Numărul, mărimea și locul de implantare a celorlalte trocare vor fi stabilite în urma acestei prime explorări, iar introducerea lor se va face sub control scopic. Dacă există aderențe visceroparietale, acestea vor fi secționate folosind foarfeca sau cârligul-electrod. Gradul de complexitate a inspecției cavității abdominale este dependent de posibilitățile de poziționare a mesei de examinare și de aptitudinile tehnice ale echipei.

Independent de cerințele sau indicațiile speciale, laparoscopia diagnostică înseamnă și o inspecție a întregii cavități peritoneale, iar explorarea sa va respecta un protocol bine stabilit. Protocolul de examinare stabilit de Henning (tabelul II) s-a dovedit a fi util și este folosit de un număr mare de gastroenterologi și chirurgi. Acest protocol trebuie adaptat particularităților cazului (tabelul II).

Implicații diagnostice

Ficatul

Ficatul normal are un aspect uniform, cu lobulația slab vizibilă. Fata sa viscerală este explorabilă după ridicarea marginii anterioare a organului. Ea are același aspect ca și fața diafragmatică. În mod normal, nu se pot observa pe suprafața ficatului vase sangvine. Rareori sunt vizibile la nivelul lobului drept al ficatului, în apropierea marginii sale, vase „albastre, persistente", care aparțin sistemului portal și nu reprezintă o abatere de la normal. O anomalie fără semnificație patologică, întâlnită în aproximativ 5-7% din cazuri, este „pata galbenă", descoperită pe una din părțile ligamentului falciform, extinzându-se pe aproximativ 2-3 cm (1). Față de această descriere normală, există diverse abateri, în funcție de anumite stări patologice:

Hepatita acută virală are rar indicație pentru laparoscopie. Totuși, atunci când explorarea se efectuează (mai ales pentru diagnostic diferențial), se observă un ficat mare, cu suprafața netedă, margini rotunjite, de culoare roșie. În formele rare de hepatită virală, forma colestatică, ficatul are aspect neted și este „stropit" uniform cu puncte verzi (1,10). Vezicula biliară este în general flască. După episoade severe de hepatită virală pot apărea distrofii parțiale, cicatrice mari sau aspectul ficatului „cartof", modificări ce nu sunt însoțite de tulburări funcționale hepatice și care nu trebuie interpretate ca distrofii severe sau ca elemente de ciroză hepatică macronodulară. Laparoscopia s-a dovedit superioară față de ultrasonografie sau de tomografia computerizată,

în diagnosticul acestei leziuni.

Aspectul morfologic al ficatului în *hepatitele cronice* este polimorf (11). În cele mai multe cazuri organul apare moderat mărit, cu suprafața ușor neregulată, de culoare palidă sau pestriță și de consistență crescută. În stadiile mai avansate, marginea anterioară devine hipertrofică.

Laparoscopia este considerată metoda princeps de diagnostic în recunoașterea *cirozei hepatice* (1,6,9,10,12) (fig.1). Ficatul poate fi mare sau atrofic. Volumul său depinde de gradul steatozei, de cantitatea de țesut conjunctiv neoformat și de gradul regenerării hepatocitare. În stadiile incipiente ale cirozei, când există steatoză extensivă, exsudat inflamator și edem, ficatul este hipertrofic (10). Hepatomegalia este foarte rară în ciroza postnecrotică, apărând mai frecvent în cea portală. În stadiile avansate, pe măsură ce țesutul fibros se contractă și reacția inflamatorie se reduce, ficatul se micșorează, devine atrofic și dur. Culoarea este în general mai deschisă decât în mod normal. Ficatul cirotic poate prezenta orice culoare, în funcție de gradul colestazei, încărcarea pigmentară, congestia asociată. Consistența este crescută, fibroasă, palparea instrumentală furnizând o senzație fermă, ușor de recunoscut. Marginea anterioară apare ascuțită, ușor neregulată. Ficatul cirotic se lasă ridicat în bloc. Capsula este opacă și îngroșată, iar suprafața nu este netedă, ci „țintuită" cu noduli, în general mici, cu diametrul sub 0,5 cm și uniformi ca dimensiuni și distribuție. Se pot observa și noduli mari, cu diametru între 1 și 5 cm, cu dimensiuni inegale și distribuiți neuniform. Nodulii sunt înghesuiți unul în altul sau despărțiți prin plaje largi de fibroză. Nici nodulația nu este simetrică în cei doi lobi: unul poate fi neted, iar celălalt nodular, pe unul pot să existe micronoduli, iar pe celălalt macronoduli. Uneori nodulația este vizibilă numai pe fața inferioară.

În *steatoza hepatică,* volumul ficatului crește, suprafața este netedă și lucioasă, marginile se rotunjesc și tonuri de portocaliu și galben îi acoperă suprafața, uneori luând aspectul „pieii de leopard" (1).

Ficatul granulomatos (fig. 2) poate fi de aspect normal sau mărit în volum, de culoare roșu-închis, cu multipli noduli de 1-2 mm, răspândiți pe toată suprafața sa și bine circumscris.

În cazurile de *colestază* (fig. 3), ficatul este mărit în volum și are o coloratie verzuie. De remarcat că intensitatea acestei colorații nu este întotdeauna direct proporțională cu nivelul bilirubinemiei. Aspectul veziculei biliare poate fi util în diagnosticul diferențial: o veziculă destinsă indică o obstrucție biliară joasă, extrahepatică, în timp ce în colestaza intrahepatică vezicula biliară este flască sau parțial umplută (1,10). Dacă co-

Tabelul II

Poziția	Poziția pacientului	1. Poziția examinatorului 2. Direcția examinării	Sectorul inspectat
0	Orizontal	1. La stânga pacientului 2. Explorare în toate direcțiile	– privire generală – marele epiplon și peritoneul – intestinul subțire și gros – vase colaterale, ascită – aderențe
I	Rotat 20° spre stânga Capul în sus 20°	1. La stânga pacientului 2. Explorarea hemiabdomenului și abdomenului superior drept	– marginea anterioară și suprafața lobului hepatic drept – vezicula biliară – ligamentul falciform și rotund – fața inferioară a lobului drept – configurația rinichiului drept – duoden – transperitoneal capul pancreatic
II	Rotat 20° spre stânga Capul în sus 20°	1. La stânga pacientului 2. După trecerea pe sub ligamentul rotund se explorează hemiabdomenul superior stâng	– marginea anterioară și suprafața lobului stâng hepatic – ligamentul falciform – peretele anterior al stomacului
III	Rotat 30-45° spre dreapta Capul în sus 30°	1. La dreapta pacientului 2. Se explorează abdomenul superior stâng	– suprafața lobului stâng hepatic – ligamentul triunghiular stâng – splina – peretele gastric anterior diafragm, hiatus esofagian
IV	Rotat 15-40° spre dreapta sau stânga Capul în jos 20-30°	1. La dreapta sau stânga pacientului 2. Se explorează abdomenul inferior	– colon ascendent, cec, apendice – intestin subțire – regiunea inghinală – colon sigmoid – organe genitale interne feminine – configurația retroperitoneală a ureterelor și vezicii urinare

lestaza este circumscrisă (de exemplu la un singur lob), aceasta se datorează unei obstrucții de canal biliar, fapt consemnat de obicei în metastaze hepatice care nu au atins încă suprafața ficatului (1).

În colestaza persistentă, aspectul diferă în funcție de sediul obstrucției. În colestaza intrahepatică, suprafața ficatului se menține netedă o perioadă lungă (săptămâni), în timp ce în cea extrahepatică suprafața devine rapid neregulată, de la granulații fine până la leziuni fibroase capsulare: prin asocierea fenomenelor de colangită, în câteva săptămâni se realizează aspectul de ficat brun din ciroza biliară.

Chistul hidatic hepatic (fig. 4) se prezintă sub forma unor proeminențe alb-sidefii, bine circumscrise, de care adeseori aderă formațiunile vecine: diafragm, epiplon, colon, stomac ș.a. „Palpate" cu pensa, aceste proeminențe sunt renitente.

Dimensiunile și numărul chisturilor sunt variabile. Cele cu localizare posterioară sunt greu (sau deloc) accesibile explorării laparoscopice.

Chistul seros (neparazitar), subcapsular (fig. 5) are un perete subțire, translucid, de culoare verzui-albăstruie. În cazul hemoragiei intrachistice, culoarea este ciocolatie. Ficatul polichistic are un aspect laparoscopic impresionant: chisturi de toate dimensiunile, de culori variabile, maschează aproape integral parenchimul hepatic. În ansamblu, organul este mult mărit în volum.

Tumorile hepatice maligne și metastazele apar ca formațiuni nodulare solitare (fig. 6) sau multiple (fig. 7), de diferite dimensiuni, care sunt izolate sau se pot conglomera, dând un aspect policiclic. Sunt slab delimitate de parenchimul hepatic, cu o culoare albicioasă, iar parenchimul hepatic din vecinătate este fibros, roșu-pal, cu reacție vasculară. Vasele se întrerup la limita tumorii. Uneori există hematoame subcapsulare în vecinătatea tumorii și anastomoze venolimfatice și arteriovenoase. Colestaza circumscrisă este frecvent întâlnită în fazele avansate ale bolii. Kamede și Shinji consideră că nodulii mici, galbeni, pe un ficat cirotic indică un hepatocarcinom incipient.

Abcesele hepatice superficializate (fig. 8) apar ca denivelări la suprafața ficatului, cu o culoare alb-gălbuie, fără reacție vasculară a parenchimului din jur, depresibile la palpare, aderente de țesuturile vecine. Aspectul laparoscopic nu este dintre cele mai relevante.

Hemangiomul (fig. 9) se prezintă ca o formațiune tumorală, bine delimitată, de culoare brun-roșcată, de dimensiuni variabile, situată în general subcapsular, proeminentă în grad variabil față de planul capsulei hepatice. Rar se pot găsi leziuni de angiomatoză difuză, cunoscută sub denumirea de peliosis hepatis.

Hamartomul apare ca o formațiune tumorală solitară, alcătuită din țesut fibros și vascular, de dimensiuni variabile, de culoare roșu închis. Când în componență intră și elemente biliare, apar și tonuri de culoare verzuie. Este bine delimitat, iar la palpare dă senzația unei formațiuni parenchimatoase. Uneori sunt foarte voluminoase, ocupând un lob aproape în întregime.

Colecistul

În mod normal, vezicula biliară este observată ca o structură de culoare verzui-albăstruie piriformă, al cărei fund se proiectează într-un grad variabil dedesubtul marginii anterioare a lobului drept. Peretele său prezintă de obicei o rețea vasculară bine vizualizată. În condițiile hipertensiunii portale, ectazia venelor ia un aspect varicos.

Anomaliile de poziție ale veziculei biliare sunt rare: colecistul în poziție intermediară sau în sinistropoziție sunt consemnate într-un procentaj de 1% din cazuri.

În *diagnosticul colestazei*, imaginea laparoscopică a veziculei biliare este importantă. Stenoza coledocului distal este asociată cu o veziculă destinsă, cu perete subțire și cu congestie importantă. Întreaga veziculă se mișcă la palparea instrumentală (Henning). Astfel, se prezintă laparoscopic semnul lui Courvoisier-Terrier, atât de familiar clinicianului în cazul cancerului de cap de pancreas. În colestaza intrahepatică, vezicula biliară apare flască, săracă în conținut, iar peretele său este îngroșat.

Colecistita acută se recunoaște cu multă ușurință. *Hara și colab.* în 1972, disting următoarele tipuri de modificări inflamatorii:

Tip 0: veziculă biliară normală;

Tip I: veziculă biliară edematiată și congestionată;

Tip II: vascularizație anormală a peretelui veziculei biliare;

Tip III: peretele veziculei biliare îngroșat și opac;

Tip IV: dezvoltarea aderențelor pericole-cistice;

Tip V: veziculă biliară sclero-atrofică.

Diagnosticul laparoscopic al perforației veziculei nu ridică probleme.

Cancerul veziculei biliare (fig.10) se dezvoltă în general pe peretele adiacent ficatului; din acest motiv, recunoașterea sa este de obicei imposibilă. Alteori, vezicula biliară apare – pe o porțiune limitată – cu pereții foarte groși, neregulați, duri, aspect care cel mai adesea se confundă cu colecistita acută. Numai când invazia ficatului este vizibilă se poate suspecta cu adevărat prezența cancerului.

Esofagul

Explorarea laparoscopică a esofagului abdominal se face, de cele mai multe ori, în cadrul unei explorări a întregii cavități abdominale. Ridicând lobul stâng al ficatului, se evidențiază cu ușurință fața anterioară a esofagului abdominal și hiatusului esofagian, putându-se detecta prezența unei hernii hiatale (fig. 11) sau a unei formațiuni tumorale. Evaluarea laparoscopică a operabilității cancerului esofagului abdominal este superioară celorlalte examinări și are avantajul că poate fi continuată în cancerele inoperabile, cu executarea unei gastrostomii de alimentație.

Stomacul

Peretele anterior al stomacului, care este accesibil inspecției laparoscopice, relevă informații diagnostice puține. Cum ulcerele se dezvoltă mai ales pe peretele posterior, iar cancerele nu devin accesibile decât atunci când invadează seroasa, valoarea diagnostică a laparoscopiei este redusă. În comparație cu explorarea endoscopică, laparoscopia nu apare ca o metodă diagnostică competitivă, dar ea poate fi foarte utilă în stadializarea preoperatorie și stabilirea rezecabilității cancerului gastric. În schimb, pentru evaluarea hipertensiunii portale, ectazia venelor gastrice drepte și stângi și a venelor scurte ale marii curburi are o mare importanță.

La nevoie, poate fi examinată și fața posterioară, pătrunzându-se cu laparoscopul în bursa omentală printr-o breșă făcută în ligamentului gastrocolic. Cu ajutorul unei pense Babcock se ridică stomacul și se ușurează accesul în zonă. Astfel, se stabilește gradul de extindere a unui cancer gastric dezvoltat pe peretele gastric posterior.

Intestinul subțire și gros

Laparoscopia este mai puțin folosită în diagnosticul afecțiunilor intestinale cronice. Explorarea sistematică, prin derularea întregului intestin subțire, de la valvula Bauhin până la unghiul lui Treitz, este extrem de dificilă, dar poate evidenția prezența unei formațiuni tumorale (fig. 12) sau a unei boli Crohn, afecțiuni mai greu detectabile în fazele incipiente, cu mijloacele imagistice obișnuite. În boala Crohn (fig. 13) peretele intestinului este hipertrofiat, cartonos, rigid, cu lumenul mult îngustat. În cancerele colonului, laparoscopia poate confirma diagnosticul, localizează cu exactitate tumoarea și apreciază rezecabilitatea sa ori prezența metastazelor. De reținut însă valoarea diagnostică limitată a laparoscopiei: formațiunile tumorale care nu invadează seroasa sau cele localizate pe peretele posterior scapă explorării.

În rectocolitele severe și în boala Crohn extinsă, stenozantă, unde colonoscopia nu este posibilă tehnic, laparoscopia stabilește întinderea leziunilor și orientează atitudinea terapeutică ulterioară.

Splina

În poziție anti-Trendelenburg și decubit lateral drept, inspectarea splinei este posibilă în peste 80% din cazuri.

În condiții normale, polul inferior al splinei nu depășește arcul costal lateral, ușor de identificat prin palpare. Dacă polul se extinde sub arc, se consideră că organul este mărit. Cu înaintarea în vârstă, splina are tendința de a se micșora. Marginea anterioară a organului apare crenelată, numărul incizurilor variind între 2 și 7. Când adâncimea incizurilor este mare, asistăm la delimitarea „lobilor" splenici (lob sechestrat), aspect relativ frecvent întâlnit, fără a avea însă o semnificație patologică.

În cazurile de *hepatită virală* este prezentă o splină congestionată, mărită, cu o colorație roșie intensă. În hepatita cronică, culoarea splinei variază de la roșu la tonuri de gri-albăstrui. Splenomegalia se dezvoltă odată cu creșterea presiunii venoase portale.

Splenomegalia (fig. 14) *extremă* însoțește bolile hematologice sistemice, dar aspectul macroscopic nu are nimic particular. O fibroză a capsulei splenice, mai mult sau mai puțin marcată, circumscrisă sau difuză, în unele cazuri suficient de extinsă pentru a fi denumită „zahăr candel", nu permite stabilirea unor concluzii diagnostice. În aceste afecțiuni este important să se depisteze splinele accesorii destul de des consemnate. *Miller* a detectat splina accesorie solitară în 1,5% din laparoscopii, mai frecvent în regiunea ligamentului gastrosplenic.

Metastazele splenice sunt considerate o excepție. Ele pot fi consemnate în sarcoame. Mueller (1963) a menționat un singur caz de metastază de hipernefrom localizată la polul superior al splinei. Pickert și Mueller (1969) au raportat metastaze splenice ale carcinomului bronșic (1).

Frecvent – în splenomegalie – se observă pe marginea crenelată multiple chisturi capsulare umplute cu lichid gălbui sau roșu-deschis. Acestea reprezintă prolapsuri parenchimale nelezionale. Identificarea unui chist splenic adevărat, prin laparoscopie, este foarte rară. Prezența lui impune asocierea unui gest terapeutic: rezecția domului proeminent până la granița sa cu parenchimul splenic. Rezultatele sunt foarte bune.

Pancreasul

Țesutul pancreatic poate fi recunoscut prin peritoneu, datorită structurii glandulare. Culoarea organului este galben-portocalie și se distinge față

de țesutul grăsos învecinat prin absența aspectului lucios tipic al grăsimii.

O examinare laparoscopică bună a pancreasului este dificilă și nu poate fi efectuată decât în serviciile de chirurgie laparoscopică, întrucât este necesară crearea unei căi de abord asupra organului. Acest lucru necesită instrumentar specific și experiență din partea echipei care efectuează examinarea.

Cuschieri și colab. sunt primii care au explorat corpul și coada pancreasului prin bursa omentală. În acest scop se secționează marele epiplon în apropierea marii curburi gastrice. În cele mai multe situații, zona avasculară de aici permite un acces suficient în bursă. În caz contrar, se poate mări breșa folosind hemostaza cu clipuri sau electrocauterizare, în funcție de mărimea vaselor. Introducerea unui depărtător în evantai printr-un trocar suplimentar permite ridicarea stomacului și accesul asupra feței anterioare a pancreasului (13).

În *pancreatita cronică* pacreasul este hipertrofiat, neregulat, de culoare alb-cenușie, cu aspect fibros, de consistență lemnoasă. Uneori apar denivelări de consistență elastică, date de dilatările canaliculare sau chistice. În stadiile avansate apare o sclerolipomatoză peripancreatică și se produce o atrofie a pancreasului printr-o scleroză retractilă progresivă, care va distruge acinii pancreatici (11).

Cancerul pancreatic este localizat, în două treimi din cazuri, la nivelul capului. Dacă tumoarea este mică și în profunzime nu apar modificări ale parenchimului pancreatic. Cele exteriorizate sunt de obicei bine delimitate, de culoare albicioasă, cu suprafața neregulată, de consistență dură (11). În formele avansate invadează țesuturile vecine, formând o masă comună slab delimitată. Chistadenocarcinoamele sunt voluminoase, cu suprafața neregulată, datorită unor formațiuni chistice despărțite prin septe de culoare violacee în prezența hemoragiei. Diferențierea macroscopică față de chistadenomul benign este dificilă.

Ascita

Prezența în cavitatea abdominală a unei cantități de peste 100 ml lichid poate fi pusă în evidență (12), în zonele declive ale cavității peritoneale, prin modificarea poziției pacientului și îndepărtarea anselor intestinale.

- o ascită limpede de culoare gălbuie se întâlnește în ciroza hepatică;
- în prezența unui exsudat se suspectează o tuberculoză sau bruceloză;
- un transsudat poate fi întâlnit într-un sindrom nefrotic, insuficiență cardiacă congestivă sau sindrom Meigs;
- o ascită hemoragică indică în majoritatea cazurilor prezența unei tumori maligne;
- ascita chiloasă are un aspect lactescent, poate fi confirmată prin dozarea trigliceridelor și numărarea limfocitelor și este cauzată de prezența unui obstacol în circulația limfatică (cancer pancreatic);
- prezența unei ascite de aspect coloid este caracteristică pseudomixoamelor peritoneale.
- în toate situațiile, pe lângă recoltarea de material bioptic din zonele dictate de explorare, se va preleva lichid pentru examen citologic și bacteriologic.

Peritoneul

În general peritoneul este transparent, dar apare alb în mod particular, în ariile de coalescență. De obicei, dă un aspect strălucitor organelor pe care le acoperă. Un număr de vase sangvine subțiri sunt vizibile în peritoneu și, când pentru pneumoperitoneu se utilizează CO_2, acestea se ectaziază, conferind seroasei un ton roșu. Vasele limfatice nu sunt vizibile.

Tuberculoza miliară peritoneală (fig. 15) se caracterizează printr-o multitudine de noduli alb-gălbui, de mărimea unui bob de orez, răspândiți în tot peritoneul parietal și visceral.

Pe lângă forma miliară, există o formă nodulară, exsudativă, de tuberculoză peritoneală, cu noduli alb-galbeni, de mărime variabilă, grupați sau formând conglomerate slab delimitate. Nodulii mai mari sunt alcătuiți din numeroși tuberculi. Culoarea galbenă a leziunii se datorează necrozei centrale. Arii mari de intestin sunt acoperite cu exsudat de fibrină. Ascita tuberculoasă are culoare gălbui-mată, cu creșterea conținutului proteic și cu peste 300 de celule/mm^3, majoritatea limfocite.

Mueller și Grosse (1971) au atras atenția asupra necesității de a diferenția tuberculoza miliară hematogenă peritoneală de tuberculoza primară gastrointestinală (cu răspândire a nodulilor limfatici cazeoși în peretele intestinal), precum și de carcinomatoza peritoneală.

În cazul tuberculozei peritoneale, detectarea bacilului Koch în ascită (microscopic sau în cultură) nu este posibilă. Mueller și Grosse consideră biopsia laparoscopică țintită ca explorare de elecție. În cazurile cu afecțiuni hepatice asociate, în special ciroză, laparoscopia care detectează tuberculoza peritoneală este salvatoare, deoarece permite instituirea imediată a tratamentului etiologic.

Leziunile carcinomatoase (fig. 16) sunt de dimensiuni variate, au o culoare albicioasă, iar la „palpare" sunt ferme. În mod particular, în carcinomatoză lipsește inflamația fibrinoasă care afectează ansele intestinale, determinând aderențe. Biopsia țintită permite stabilirea diagnosticului histologic cu multă precizie.

Pseudomixomul peritoneal (fig. 17) se caracterizează prin prezența unor formațiuni gelatinoase pe întreaga suprafață a peritoneului abdominal, care duc la producerea unei ascite vâscoase, incolore sau verzui, în cantitate mare. Masa gelatinoasă este mai densă și mai opacă în zonele de origine (micul bazin sau fosa ileacă dreaptă).

Biopsia laparoscopică

Biopsia constituie o parte integrantă a explorării laparoscopice a cavității peritoneale (1). Ea completează constatările macroscopice cu un examen histologic. Recoltarea de biopsii este posibilă din organele parenchimatoase ale cavității peritoneale, tumori și ganglioni.

Biopsia ficatului – organul cel mai frecvent biopsiat este ficatul. În acest scop se utilizează un ac Menghini special modificat, cu diametrul de 1,8 mm. Trocarul armat cu mandren este introdus printr-o incizie plasată lateral și dedesubtul arcului costal drept și, în mod cu totul excepțional, într-un spațiu intercostal (în cazul unui lob hepatic foarte mic). După ce peritoneul este străbătut, se retrage mandrenul și se înlocuiește cu acul Menghini, la care se atașează o seringă. Trocarul este îndreptat spre marginea ficatului. Se creează apoi o presiune negativă, prin retragerea pistonului seringii și, cu mișcări rapide, se introduce acul în ficat, apoi se extrage. Proba conținută în ac este depusă pe o lamă de sticlă sau într-o sticluță cu ser fiziologic. Direcția de penetrare a acului trebuie să fie în unghi de aproximativ 30 de grade, fapt care permite să se comprime suprafața ficatului cu trocarul și, prin aceasta, să se prevină hemoragia. Pentru biopsia hepatică de rutină se alege partea laterală a lobului drept, într-un punct situat la cel puțin 2-3 cm mai sus de marginea anterioară, astfel încât să existe cât mai mult parenchim în fața acului. Teoretic, biopsia poate fi luată din orice punct al ficatului, cu precauția de a nu perfora vezicula biliară. Biopsia lobului stâng este în mod egal posibilă și folosită, atunci când aderențele maschează lobul drept. Datorită grosimii mici a lobului stâng, direcția de penetrare a acului trebuie aleasă cu grijă, pentru a evita traversarea sa completă.

Lungimea probei bioptice trebuie să fie de 20-30 mm, pentru a permite o examinare histologică completă. În bolile difuze ale ficatului, biopsiile sunt recoltate din mai multe puncte. Trebuie evitată introducerea în mare profunzime a acului, deoarece există riscul lezării vaselor hepatice mari. Dacă presiunea de aspirare nu este suficientă pentru a extrage proba bioptică din ficat, nu se vor face prea multe tentative de aspirare, fiind preferabilă prelevarea unei biopsii noi.

În fibroza hepatică se recomandă folosirea acului Tru-cut în locul acului Menghini. După pătrunderea în ficat, trocarul este acționat și secționează un fragment de țesut care rămâne în partea scobită a acului. Astfel, capsula hepatică se fisurează, dar hemoragia care se declanșează poate fi stăpânită printr-o ușoară compresiune, executată chiar cu marginea trocarului.

În leziunile hepatice circumscrise se poate utiliza acul Roholm-Iversen care, cu vârful său dințat, taie prin rotire un fragment de țesut hepatic.

În serviciile de chirurgie laparoscopică, recoltarea de material bioptic din ficat se realizează și prin secționarea cu foarfeca a unui fragment de țesut din marginea sa anterioară. Hemostaza se asigură cu ajutorul electrocauterului.

Pentru *biopsia splinei* se folosește un ac Menghini subțire de 1,2 mm și se procedează ca și în cazul biopsiilor hepatice. Dagnini publică un număr de 1.234 de biopsii splenice pentru evaluarea diagnostică a limfoamelor, efectuate cu un ac Menghini gros de 1,8 mm și un ac Bio-cut, care este asemănător acului Tru-cut. Autorul consemnează un singur incident hemoragic care a necesitat splenectomie.

Pentru *biopsia peritoneului* se utilizează diferite tipuri de foarfece, care sunt introduse în cavitatea peritoneală printr-un trocar de 5 mm. Locul biopsiei trebuie bine ales în zonele cu modificări macroscopice mai pregnante.

Biopsia tumorilor și ganglionilor se face folosind trocarul Robber. Acesta are o parte rigidă în formă de lanțetă, care se inserează în marginea tumorii, iar lama mobilă se închide, secționând un fragment de țesut.

Trusele de intervenții laparoscopice conțin o pensă specială pentru biopsii, cu ambele brațe concave și ascuțite. Țesutul care urmează să fie recoltat este prins și secționat cu ușurință, prin manevrarea adecvată a pensei. O atenție deosebită este necesară când biopsia se recoltează din peretele organelor cavitare, pentru a preveni o eventuală perforație.

Pentru biopsiile ganglionare se introduc două trocare suplimentare de 5 mm prin care, cu ajutorul penselor disectoare, al foarfecelor și al cârligului electrod, se disecă și se recoltează unul sau mai multi ganglioni.

Brunk (1976) a dezvoltat o tehnică laparoscopică destinată *biopsiei rinichiului* drept cu un ac Menghini de 1,8 mm. Puncția se face într-un unghi ascuțit față de planul frontal al rinichiului, cu acul îndreptat spre marginea laterală a organului.

Astfel, se asigură pătrunderea adecvată în corticală și recoltarea corectă de material pentru

examinarea histologică. În prezența unei capsule adipoase perirenale bogate, este necesară efectuarea unei incizii cu electrocauterul, prin care se creează un acces direct asupra capsulei proprii a rinichiului. Astfel, acul Menghini este introdus la vedere și se poate aprecia corect profunzimea de la care se prelevează materialul. Sângerarea care apare după biopsie trebuie bine controlată. Dacă la retragerea tecii trocarului sângerarea nu se oprește spontan, se recurge la instilare locală de trombină. Pe lângă o tehnică corectă, Brunk nu a observat hematurie macroscopică și nu a avut nici un incident în cele 10 biopsii renale efectuate.

Biopsia pancreatică se efectuează cel mai ușor prin bursa omentală (13). Secționarea marelui epiplon în apropierea marii curburi a stomacului asigură o bună vizibilitate a corpului și cozii pancreasului. Accesul asupra capului pancreatic se face prin ridicarea ficatului cu ajutorul unui depărtător în evantai, urmată de o decolare duodenopancreatică parțială. Recoltarea materialului bioptic se face cu un forceps dublu, cu acul Menghini sau cu cel Okuda.

Complicațiile biopsiilor laparoscopice

Cea mai frecventă complicație este hemoragia, motiv pentru care hemostaza trebuie să fie riguroasă. În majoritatea cazurilor, o compresie blândă pe leziune este suficientă. În sângerările mari de la nivelul ficatului este necesară utilizarea circuitului de spălare-aspirare, pentru vizualizarea clară a leziunii. Hemostaza se face prin cauterizare, folosind spatula Berci, sau prin aplicare de bureți de fibrină. În mod special, menționăm efectul prompt și eficient al preparatului Tacho-Comb (Nycomed) care, în experiența noastră, s-a dovedit cel mai util. Posibilitatea de a controla hemostaza reprezintă un avantaj particular al biopsiei laparoscopice. Acest avantaj trebuie valorificat la maximum: nici o explorare nu va fi considerată încheiată înainte de a se obține hemostaza definitivă.

Laparoscopia diagnostică în urgențele digestive

Pacienții cu semne clinice de abdomen acut sunt cazuri frecvente în practica clinică. Diagnosticul diferențial cuprinde, în cele mai multe cazuri, o paletă largă de afecțiuni, iar examenul clinic și explorările imagistice nu reușesc în toate situațiile stabilirea diagnosticului. În majoritatea statisticilor apendicita acută, colecistita acută, ocluziile intestinale și ulcerul duodenal perforat reprezintă cele mai frecvente cauze de abdomen acut. În toate aceste situații, tratamentul prin laparotomie este simplu și rapid și dă satisfacții marii majorități a chirurgilor (14,15). Din păcate, principala complicație a laparotomiei este reprezentată de supurația plăgii, care apare în 10% din cazuri, favorizând apariția eviscerațiilor și a eventrațiilor, prelungind astfel durata de spitalizare și incapacitatea de muncă. Perfecționarea tehnicii operatorii odată cu acumularea experienței a dus la folosirea tot mai frecventă, din 1991 încoace, a tehnicilor laparoscopice în diagnosticul și tratamentul urgențelor digestive.

Avantajele laparoscopiei sunt date de posibilitatea explorării întregii cavități abdominale și, implicit, în posibilitatea de a lua o decizie terapeutică adecvată (16). În majoritatea cazurilor se vor folosi 2-4 puncte de abord, ceea ce înseamnă 2-4 incizii de 5-10 mm, acestea determinând o durere postoperatorie mult mai mică decât după o laparotomie. Spitalizarea mult mai scurtă și aspectul estetic constituie alte avantaje ale metodei.

Dezavantajele metodei constau în incorecta apreciere a leziunilor în unele cazuri, în incapacitatea rezolvării laparoscopice a tuturor cazurilor, în complicații specifice tehnicilor laparoscopice și în durata mai mare a intervenției, în majoritatea situațiilor. Toate acestea pot fi însă depășite de o echipă antrenată și care își cunoaște limitele, iar conversia la chirurgia clasică în timp util reduce riscurile.

Dacă pentru unele afecțiuni (apendicita acută, colecistita acută și ulcer duodenal perforat) în lipsa sindromului aderențial, explorarea simplă a cavității peritoneale cu ajutorul laparoscopului poate stabili diagnosticul, sunt o serie de alte situații în care explorarea este dificilă și necesită plasarea unor trocare suplimentare. Plasarea acestora nu poate fi standardizată și se va face în funcție de relațiile oferite de explorarea simplă cu laparoscopul în asemenea manieră încât să permită și efectuarea de gesturi terapeutice, la nevoie. Explorarea va avea în vedere depistarea unor eventuale colecții intraperitoneale, motiv pentru care vizualizarea punctelor declive ale peritoneului este obligatorie. Prezența oricărei colecții impune recoltarea de material pentru examenul bacteriologic și citologic. Aspirarea colecției va fi urmată de un lavaj abundent cu ser fiziologic.

Una dintre cauzele cele mai frecvente de abdomen acut o reprezintă *apendicita acută*. Datorită faptului că, în majoritatea cazurilor, apendicectomia clasică poate fi efectuată printr-o incizie mică, iar morbiditatea este scăzută în raport cu alte intervenții care pot fi efectuate pe cale laparoscopică (colecistectomia de exemplu), majoritatea autorilor (17,18,19) indică diagnosticul laparoscopic urmat, în unele situații, de apendicectomie laparoscopică la pacienții cu diagnostic incert (femei cu patologie genitală inflamatorie și

vârstnice), obezi, suspiciune de perforație recentă. Unii autori consideră abordul laparoscopic superior celui clasic (18), atât în situațiile când întâlnim un apendice normal, cât și în cazul apendicitei perforate. În cazul unui apendice normal se poate face o explorare atentă a cavității peritoneale, pentru a identifica cauza sindromului dureros abdominal. În aproximativ 30% din cazuri (17) și 40% (18) se găsește această cauză ca fiind o afecțiune inflamatorie genitală. Dacă unii autori (17) recomandă lăsarea pe loc a unui apendice normal, alții (18) practică apendicectomia și în aceste situații, susținând că în unele situații inflamația apendicelui este detectată numai la examinarea microscopică. Avantajele abordului laparoscopic în cazul apendicitei perforate sunt date de posibilitatea examinării întregii cavități peritoneale și de un lavaj abdominal fără să mărim incizia (17,18,19,20).

O altă cauză frecventă de abdomen acut este reprezentată de *ulcerul duodenal perforat* (fig. 18). Deși în majoritatea cazurilor diagnosticul este greu de pus, sunt situații în care nu putem stabili preoperator cauza sindromului de iritație peritoneală. După introducerea trocarului scopic, folosind un laparoscop de 30° se face o explorare a întregii cavități peritoneale, apreciind cantitatea colecției peritoneale și caracterele acesteia. Prezența sucului gastric orientează explorarea spre fața anterioară a bulbului duodenal. Plasarea sub control vizual a unui trocar la intersecția mușchiului drept abdominal cu rebordul costal stâng va permite introducerea unor instrumente cu ajutorul cărora este ridicată marginea inferioară a ficatului. În cele mai multe situații, această manevră simplă va permite evidențierea perforației. Dacă aceasta nu este descoperită se poate insufla cu ajutorul endoscopului aer în stomac (18). Submersia duodenului în ser fiziologic va permite evidențierea bulelor de aer provocate de ieșirea aerului prin orificiul de perforație. O altă modalitate de reperare a perforației este prin instilarea sub presiune de ser fiziologic cu albastru de metilen în stomac, cu ajutorul unei sonde gastrice.

Dacă echipa operatorie dispune de dotarea tehnică necesară și de experiență, explorarea va fi continuată cu tratamentul ulcerului.

Ocluziile intestinului subțire (fig. 19) reprezintă o altă cauză frecventă de abdomen acut. Întrucât în puține cazuri cunoaștem preoperator cauza ocluziei și în marea majoritate a cazurilor aceasta poate fi rezolvată laparoscopic sau asistată laparoscopic, examinarea laparoscopică va fi utilă în stabilirea sediului ocluziei și va orienta tactica chirurgicală (18,21,22,23,24,25). Cu cât ocluzia este mai veche, distensia anselor va fi mai mare, obligându-ne la precauție sporită în momentul inducerii pneumoperitoneului. În cazul coexistenței unui abdomen cicatriceal, indicăm utilizarea metodei deschise de introducere a primului trocar. Dacă în unele situații limita dintre ansele intestinale normale și dilatate este ușor de evidențiat, în cele mai multe cazuri zona obstacolului este acoperită de anse intestinale dilatate, situație în care cu ajutorul a două pense atraumatice ansele intestinale vor fi derulate de la nivelul joncțiunii ileocecale spre unghiul duodeno-jejunal. Manevra este dificilă, necesitând basculare mesei și o atenție sporită, fiindcă riscul lezării intestinului este foarte mare. Dacă examinarea evidențiază o bridă, secționarea ei este simplă și rezolvă cauza ocluziei, evitând astfel o laparotomie delabrantă care va genera, la rândul ei, alte aderențe. Este obligatorie verificarea viabilității ansei. Dacă brida provoacă o volvulare a ansei intestinale, datorită ischemiei ansa apare edematiată, de culoare violacee. În formele neglijate, ansa apare flască. de culoare neagră-verzuie, cu zone de perforație și lichid intestinal în cavitatea peritoneală. În invaginația intestinală se observă dilatarea segmentului intestinal interesat, în care se angajează intestinul suprajacent și un con din mezenter. În faza acută a bolii Crohn (fig. 20), intestinul este îngroșat, edematiat, de culoare roșie-violacee, acoperit pe alocuri de fibrină, fără unde peristaltice. Ansele din amonte sunt dilatate, pline cu conținut intestinal. Mezenterul corespunzător leziunii este edematiat, iar ganglionii hipertrofiați. În prezența unei perforații, apar semnele unei peritonite generalizate sau ale unei colecții blocate. Dacă ocluzia este cauzată de o tumoare benignă, o afecțiune inflamatorie (boala Crohn) sau dacă ansa prezintă o zonă de ischemie limitată, se va practica o enterectomie segmentară laparoscopică sau asistată laparoscopic. Dacă echipa chirurgicală nu are experiența necesară, se va practica o enterectomie pe cale clasică.

Atunci când *colonul* este cauză de abdomen acut, sursa poate fi o *diverticulită*, *perforație* sau *obstrucție*. În majoritatea cazurilor, diagnosticul de diverticulită și obstrucție se face mult mai ușor preoperator. În perforațiile colonului prin corp străin sau din cancere, laparoscopia stabilește sediul acesteia și atitudinea terapeutică: colorafie, colostomie sau rezecție pe cale tradițională sau asistată laparoscopic. Laparoscopia ocupă un loc aparte în perforațiile colonului din timpul colonoscopiei diagnostice și terapeutice. Atitudinea este, în continuare, laparotomie imediată și rezolvarea perforației, alții optând pentru tratament conservativ.

Deoarece prin tratamentul conservativ mortalitatea este de 3-15%, tot mai mulți autori (26) indică laparoscopia imediată, care va stabili dimensiunile perforației, gradul de contaminare bacteriană a cavității peritoneale și modalitatea de rezolvare: laparoscopică sau asistată laparoscopic.

Pancreatita acută este o altă cauză de abdomen acut neidentificată, de multe ori, preoperatoriu. Ea se caracterizează prin prezența unui revărsat peritoneal serosangvinolent, peritoneul și marele epiplon sunt congestionate, cu puncte hemoragice și pete de citosteatonecroză. Ansele intestinale sunt dilatate, atone, lucioase, cu vase subseroase dilatate. Pancreasul este la început mărit în volum, turgescent, de consistență crescută, cu lobulația accentuată. Mai târziu pot să apară zone de necroză, unice, multiple sau generalizate, pancreasul având un aspect pestriț datorită culorii cenușii date de necroză, roșu, de hemoragie și galben, de citosteatosteatoză. Ecografia laparoscopică poate fi utilă în stabilirea ariilor de inflamație, necroză, abcese. Prezența acestora din urmă impune conversia la chirurgia clasică. Colecistectomia, drenajul căii biliare principale, jejunostomia de alimentație sunt la latitudinea chirurgului și sunt dictate de cauza pancreatitei și gravitatea acesteia.

În *infarctul intestinomezenteric,* ansa infarctizată este mărită în volum, de culoare roșie-violacee, negricioasă sau vânătă, cu suprafața lucioasă. Întinderea leziunilor este variabilă, iar ansa este lipsită de mișcări peristaltice, cu false membrane. Limita dintre intestinul infarctizat și cel normal este netă în infarctul arterial și gradată în cel venos. În cavitatea peritoneală există o cantitate mare de lichid serosangvinolent, inodor la început și cu un miros fetid caracteristic în infarctele vechi.

Bibliografie

1. Henning H, Lightdale CJ, Look D. Color atlas of diagnostic laparoscopy. Georg Thieme Verlag. Stuttgart-New York 1991.

2. Duca S. Chirurgia laparoscopică: trecut, prezent și viitor. În Duca S. *Chirurgia laparoscopică.* Ed. Dacia, Cluj 1997; 17-19.

3. Mortensen MB, Madsen MR, Hovendal CP. Preterapeutic assessment of resectability in patients with reper gastrointestinal tract cancer by using a combination of endoscopic ultrasonography and laparoscopy. Surg Endosc 1995; 9: 990-993.

4. Nagy AG. History and development of laparoscopic surgery. Mastery of laparoscopic surgery. Philadelphia: Lippincott Williams & Wilkins 1999; 7-12

5. Osler M. The role of laparoscopy in abdominal trauma: a technique in search or an indication ? Int Surg 1994; 79: 304-306.

6. Dragomirescu C. Chirurgia laparoscopică – actualități și perspective. Ed. Tehnică, București 1996; 66-70.

7. Greene FL, Dwayne Lett E. Diagnostic exploratory laparoscopy. În: Mac Fadyen BV, Ponsky JL *Operative Laparascopy and Thoracoscopy.* Lippincott Raven Publishers Philadelphia 1996; 148-158.

8. Acalovschi I. Anestezia în chirurgia laparoscopică În: Duca S. *Chirurgia laparoscopică.* Ed. Dacia, Cluj 1997; 88-95

9. Iancu C. Laparoscopia diagnostică. În: Duca S. *Chirurgia laparoscopică,* Ed. Dacia Cluj 1997; 96-109.

10. Buligescu L, Ribet A. Bolile ficatului, căilor biliare și pancreasului. Ed. Medicală, București, 1998 vol. I, 723-733, 1071-1074.

11. Păun R. Bolile aparatului digestiv. Ed. Medicală, București, 1984:275-385 și 831-852.

12. Târcoveanu E. Elemente de chirurgie laparoscopică. Ed. Dosoftei, Iași, 1996, vol. I; 125-148.

13. Cuschieri A. Laparoscopy for pancreatic cancer: does it benefit the patient ? Eur J Surg Oncol 1988; 14, 846-841.

14. Cadierre CB. Indications de la coelioscopie dans les urgences digestives. Cours Eur Chir Laparosc EAGS 1995; 175-186.

15. Gill B, Traverso LW, The acute abdomen and laparoscopy. Gastrointest clin North Am.1993; 3: 271-281.

16. Chira O, Pascu O, Iancu C, Alexa C, Dumitra I, Ban A. Diagnostic Laparoscopy: a 3-Year Experience, Rom J Gastroenterol 1998; 7, 189-194.

S, Swanstrom LL, Soper NJ. Philadelphia: Lippincott Williams & Wilkins 1999: 73-83.

17. Wattville JC, Testas P. La coelioscopie dans les urgences digestives. Cours Eur Chir Laparosc EAGS, 1995: 171-174.

18. Roberts MW, Wolfe BM, Graves R. Management of the acute abdomen. În: Mac Fadyen BV. jr, Ponsky JL *Operative Laparascopy and Thoracoscopy,* Lippincott Raven Publishers Philadelphia 1996; 160-183

19. Whitworth C, Whitworty P, Sanfilipo J. Value of diagnostic laparotomy în young women with possible appendicitis. Surg. Gynecol. Obstet. 1988; 167; 187-190.

20. Richard W, Watson D, Lynch G. A review of the results of laparoscopic versus open appendectomy. Surg. Gynecol. Obstet. 1993; 177: 473-480 .

21. Saudemont A, Dewailly S. Traitement coelioscopique des occlusions du grele. Annales de chirurgie 1999; 53; 865-869.

22. Benoist S, De Watterville JC. Place de la coelioscopie dans les occlusions aigies du grele. Gastroenterol clin. biol. 1996; 20: 357-361.

23. Chevre F, Renggli JC. Traitement laparoscopique des occlusions du grele sur brides. Ann. chir. 1997; 51: 1092-1098

24. Berci G, Sackier JM. Emergency laparoscopy. Am. J. Surg. 1991; 161: 332-335.

25 Bailey IS, Rhodes M. Laparoscopic management of acute small bowel abstruction. Br. J. Surg. 1998; 85: 84-87.

26. Miyahara M, Kitano S. Laparoscopic repair of a colonic perforation sustained during colonoscopy. Surgical endoscopy 1996; 10: 352-353.

GASTROENTEROLOGIA BAZATĂ PE EVIDENȚE

Andrei Achimaș Cadariu

Scopul principal al prezentului capitol este de a familiariza practicienii unei specialități interdisciplinare, cum este gastroenterologia, cu noul concept al medicinii bazate pe evidențe. Obiectivul capitolului este o introducere în conceptele, instrumentele și terminologia noii paradigme, pentru ca o dată materialul parcurs, gastroenterologul să fie capabil să abordeze fără mari dificultăți cele 4 mari domenii ale medicinii bazate pe evidențe:

- elaborarea deciziei clinice;
- căutarea informației valide, importante și relevante;
- evaluarea critică a informației găsite;
- aplicarea informației la pacienții proprii.

Capitolul este alcătuit din două componente:

1. Conceptul general de gastroenterologie bazată pe evidențe;
2. Criterii de utilizare a studiilor medicale în spiritul medicinii bazate pe evidențe din domeniile diagnosticului, prognosticului și terapiei.

Conceptul de gastroenterologie bazată pe evidențe

Gastroenterologia bazată pe evidențe reprezintă practicarea specialității, realizând elaborarea deciziilor medicale prin identificarea, evaluarea și aplicarea judicioasă a celor mai relevante și actuale informații. Ea reprezintă o nouă orientare în domeniu, care s-a dezvoltat pentru a veni în sprijinul specialistului în luarea unor decizii în mod sistematic.

Paradigma gastroenterologiei tradiționale cuprindea patru principii:

- fundamentul pentru elaborarea unui diagnostic, tratament și prognostic este asigurat de experiența clinică personală a specialistului; măsura autorității în domeniu este proporțională cu ponderea experienței sale;
- fiziopatologia oferă baza practicii clinice;
- formarea medicală tradițională și consensul sunt suficiente pentru a permite specialistului să evalueze noi teste de diagnostic și noi scheme, proceduri și strategii terapeutice;
- formația și experiența în domeniul gastroenterologiei reprezintă o garanție care-i permite specialistului să construiască ghiduri și strategii în practica clinică.

Medicina bazată pe evidențe nu-și propune să răstoarne aceste paradigme, să înlăture importanța fiziopatologiei sau a deciziei clinice, ci prin evoluția instrumentelor utilizate în elaborarea raționamentului clinic și a practicării științifice a specialității să le încorporeze pe acestea într-un cadru mai explicit și mai riguros, construit pe informații obținute în mod sistematic.

De aceea, se poate considera că paradigma gastroenterologiei bazată pe evidențe conține un set diferit de principii:

- atunci când e posibil, gastroenterologul va utiliza informații provenite din studii actuale, sistematice, reproductibile și lipsite de erori sistematice, pentru a întări convingerea echipei de îngrijire și a pacientului asupra utilității testelor diagnostice, eficacității

terapiei și probabilității ridicate a prognosticului;
- înțelegerea și cunoașterea fiziopatologiei sunt importante, dar nu suficiente pentru practicarea medicinii clinice moderne;
- pentru aplicarea informațiilor actuale, importante și valide ale literaturii medicale, sunt necesare înțelegerea și deprinderea anumitor instrumente de căutare, evaluare și aplicare.

Structurată pe aceste postulate, gastroenterologia bazată pe evidențe presupune aplicarea secvențială a unor componente. În primul rând, se formulează problema clinică, pentru a identifica informația specifică aferentă. După găsirea informației, aceasta se evaluează critic, pentru asigurarea importanței, validității și aplicabilității ei. În final, dacă informația devine credibilă, trebuie cunoscute căile specifice de aplicare a acesteia pentru beneficiul unui anumit pacient.

Îngrijirea pacienților nu presupune numai activitatea intrinsecă a practicianului (elaborarea diagnosticului și a strategiei terapeutice), ci și oferta pentru pacient a unor sfaturi și alternative, cu ajutorul cărora acesta să poată alege varianta convenabilă, în conformitate cu propriile sale opțiuni valorice. Un asemenea cadru se poate realiza în diverse modalități, cea mai riguroasă fiind cea a tehnicilor de analiză și elaborare a deciziei medicale. Acestea nu doar că ajută la identificarea informațiilor necesare, dar – odată evaluată validitatea lor – oferă un sprijin și în aplicarea lor.

Așadar, se poate considera că cele trei mari componente ale gastroenterologiei bazate pe evidențe sunt:
- identificarea și accesarea informației;
- evaluarea critică a informației găsite;
- tehnici de analiză și elaborare a deciziei medicale.

Medicina Bazată pe Evidențe (denumirea internațională: *Evidence Based Medicine* = **EBM**) reprezintă modalitatea de aplicare la zi a conceptului medicinii raționale, cu rădăcini în secolul XIX. Atingerea idealului pronunțat de aproape 200 de ani este în strictă interdependență cu calitatea, validitatea și bogăția datelor oferite de trialurile randomizate controlate și de sursele secundare de documentare, cum ar fi sintezele sistematice și metaanalizele. Dintre specialitățile medicale, numai cardiologia poate fi considerată ca având un suport în trialuri randomizate și controlate și surse secundare de documentație la fel de bogate ca gastroenterologia. Ghidurile elaborate pe specialități, bazate de cele mai multe ori pe conferințe de consens, aduc un beneficiu îngrijirii pacienților numai în măsura în care sunt bazate pe cele mai recente și mai bune evidențe (deci frecvent aduse la zi) din domenii de strictă specialitate, bine circumscrise. Beneficiile acestui mod de practică nu trebuie apreciate în mod obligatoriu prin reducerea costurilor pentru îngrijire; uneori pot fi apreciate prin raport cost-eficiență favorabil, dar în mod cert întotdeauna prin câștigul pacientului privind starea de sănătate și/sau calitatea vieții.

Scopul medicinii bazate pe evidențe este de a ajuta medicii practicieni să-și mențină la zi nivelul de informare științifică mereu în creștere și să aplice aceste cunoștințe în asistarea pacienților. De aceea, gastroenterologia bazată pe evidențe trebuie să-i sensibilizeze în primul rând pe cei aflați în vârful piramidei științelor medicale: cercetători, cadre universitare, persoane de decizie pentru învățământul și practica medicală. Pentru început, trebuie dezbătute subiectele care, discutate la cel mai înalt nivel științific, vor fi utile practicienilor pentru confirmarea propriilor opinii sau pentru înlăturarea erorilor (1).

Ca orice instrument de lucru, EBM poate fi utilizată în mod greșit, prin supraevaluarea rolului ei în practica curentă. EBM nu trebuie să ofere rețete standard de tip „carte de bucate" pentru rezolvarea problemelor medicale; uneori chiar un studiu „slab" din punct de vedere științific (număr mic de cazuri, instrumente elementare de prelucrare a datelor) poate fi important din punct de vedere clinic. De asemenea, trialuri importante multicentrice randomizate – considerate, sub aspect teoretic, capabile să ofere evidențe de cel mai înalt nivel științific – pot fi interpretabile în ceea ce privește aplicarea lor pentru un anumit grup de pacienți sau criteriile de includere într-o sinteză sistematică. EBM nu scutește medicii practicieni de responsabilitatea profesională, dar îi poate ajuta în luarea unei decizii corecte.

Medicina bazată pe evidențe presupune în mod obligatoriu luarea în considerație atât a experienței personale a clinicianului, cuplată cu cele mai bune evidențe externe disponibile, cât și a preferințelor pacientului. În lumina acestui concept, prin experiența personală a clinicianului trebuie să se înțeleagă atât capacitatea de a lua decizii eficiente (prin identificarea rapidă a stării actuale a pacientului, a riscurilor și beneficiilor planificatei intervenții), cât și capacitatea de a avea în vedere drepturile, nevoile și preferințele pacientului (atunci când se iau decizii privind intervenții asupra stării sale de sănătate). Aceasta înseamnă nu doar cunoașterea la zi a evidențelor, ci și înțelegerea lor suficientă, într-o măsură în care ele să poată fi explicate oricărui pacient. Formarea deprinderilor de comunicare cu o gamă

largă de pacienți este una dintre competențele centrale ale practicii bazate pe evidențe. Aceasta necesită capacități de comunicare verbală, numerică și vizuală, cu toate beneficiile și neajunsurile acestora; necesită, de asemenea, cunoașterea și înțelegerea noilor tehnici biostatistice dezvoltate de adepții EBM, cum ar fi *Numărul Necesar de a fi Tratat* (denumirea internațională: *Number Needed to Treat* = NNT), *Numărul Necesar pentru a Dăuna* (denumirea internațională: *Number Needed to Harm* = NNH), *Rația Șansei* (denumirea internațională: *Odds Ratio* = OR) etc. Prin cele mai bune evidențe externe, trebuie înțelese atât rezultatele cercetărilor disciplinelor fundamentale (ca imunologia, fiziologia, biologia moleculară) cu relevanță în cazul clinic dat, cât mai ales cercetările clinice centrate pe pacienți, realizate în spiritul înaltei acurateți și precizii a testelor diagnostice, puterii predictive a indicatorilor de prognostic și eficacității și siguranței procedurilor terapeutice.

Dezvoltarea rapidă a gastroenterologiei bazate pe evidențe, din ultimii ani, are la bază patru realități:

- necesitatea frecventă, zilnică, a specialistului de a beneficia de informații valide despre diagnostic, prognostic, terapie și profilaxie (în medie de 5-8 ori pe zi, pentru fiecare practician) (2,3);
- lipsa informațiilor adecvate din sursele tradiționale, pentru că în majoritate sunt depășite, greșite, inadecvate (exhaustive sau prea puțin specializate pentru practica curentă) (4,5,6,7);
- discordanța dintre capacitatea diagnostică realizată prin raționamentul clinic al specialiștilor, care crește odată cu experiența acumulată, și cunoștințele aduse la zi, care scad (8,9);
- imposibilitatea de a sacrifica mai mult de câteva minute pentru fiecare pacient pentru a găsi cele mai bune evidențe sau de a aloca mai mult de o jumătate de oră pe săptămână pentru documentare (10,11).

Pentru gastroenterolog, până nu demult, aceste probleme păreau insurmontabile. Schimbarea a putut fi realizată, totuși, prin:

- dezvoltarea strategiilor de obținere rapidă și evaluare a evidențelor (privind validitatea și relevanța lor) (12);
- realizarea sintezelor sistematice și a altor modalități de rezumare a mai multe cercetări (activitate polarizată de Cochrane Collaboration) (13);
- crearea revistelor pentru cele mai bune evidențe, ca publicații secundare;
- crearea sistemului informatic pentru accesarea evidențelor în secunde (10);
- construcția și aplicarea efectivă a principiilor formării medicale continue și legarea acesteia de practica clinică (14).

Pentru fundamentarea unei practici bazate pe evidențe, metodologia cercetării trebuie să fie în acord cu subiectul luat în studiu; astfel, în timp ce pentru investigarea eficacității terapeutice a unui preparat *Trialul Controlat și Randomizat* (denumirea internațională: *Randomised Controlled Trial* = RCT) va fi cea mai bună soluție, un studiu de cohortă (și nu un RCT) va aduce cele mai bune evidențe pentru prognoze.

Atunci când se vorbește despre evidențe, trebuie să se aibă, de asemenea, în vedere că certitudinile de astăzi pot fi indicatorii unei practici eronate de mâine. Evidențele clinice externe au un timp scurt de înjumătățire. Ele pe de o parte anulează teste și tratamente acceptate în trecut, pe de altă parte le înlocuiesc cu altele noi, cu putere mai mare, cu mai mare acuratețe, eficacitate și siguranță – *pentru moment*. De aceea, trebuie făcute eforturi pentru a le păstra la zi. Ca un argument al integrării experienței clinice cu evidențele externe, trebuie înțeles că nici una dintre ele, singură, nu poate asigura o practică eficace. În lipsa primei trăsături, practica devine sufocată de evidențe și poate nici una dintre cele mai bune evidențe externe nu se potrivește, uneori, cu problema unui anumit pacient; în lipsa celei de a doua, practica medicală va deveni rapid anacronică, în detrimentul pacientului.

Adesea se ridică întrebarea: care este diferența între noul percept denumit EBM și practica medicală tradițională. Există 5 domenii prin care EBM diferă de oricare dintre modelele anterioare de practică medicală:

- în primul rând, prin modul conceptual prin care EBM se adresează practicii, prin formularea de întrebări explicite; s-a constatat că cele mai numeroase dificultăți pe care studenții mediciniști sau practicienii cu experiență le întâmpină în tentativa de a găsi evidențe legate de problemele de practică constau în formularea de întrebări clare, la care să se poată căuta și găsi un răspuns; subliniind procesul formulării explicite ale unor asemenea întrebări, EBM reprezintă în mod cert un progres;
- în al doilea rând, EBM a introdus un număr de noi strategii în practica medicală, care au îmbunătățit accesul la evidențe, modalitățile de evaluare a acestora, integrarea lor în practica clinică și diseminarea lor spre alți practicieni; acestea includ dezvoltarea

unor noi strategii de căutare în baze de date electronice, „ghiduri de utilizare" pentru evaluare critică, metode biostatistice pentru exprimarea impactului evidenței (cum ar fi NNT) și diseminarea evidențelor prin surse de publicații secundare (cum ar fi ACP Journal Club și Evidence-Based Medicine) (15);
- în al treilea rând, EBM cuprinde interpretări și evaluări de avangardă în metodologia cercetării medicale, cum ar fi utilizarea sintezelor sistematice și a metaanalizelor;
- în al patrulea rând, utilizează noi căi de prezentare numerică a rezultatelor cercetărilor biomedicale, derivate din biostatistica clasică, cum ar fi NNT, Rata Probabilității (denumirea internațională: *Likelihood Ratio* = LR), OR și NNH; aceste modalități de prezentare a datelor oferă noi căi de analiză a rezultatelor, unele putând fi utilizate pentru ameliorarea comunicării cu pacienții și colegii;
- în fine, EBM oferă un sistem integrat de învățare autodirecționată, bazată pe problematica ridicată de pacienți, total integrabilă în cerințele profesionale concrete.

EBM este, așadar, un mod de abordare a soluționării unor probleme clinice, un mijloc de a autoimpune o practică rațională, o metodă de integrare a practicii cu educația și formarea continuă, o cale de a genera noi idei în cercetarea biomedicală.

EBM nu operează doar cu reviste sistematice, metaanalize și cu ghiduri de bună practică, deci nu este, conform părerii adversarilor sistemului, o medicină de „carte de bucate". Aceste metode de cercetare își au locul lor bine stabilit, dar nu au o valabilitate unanimă pentru studiul oricăror probleme. EBM nu trebuie să ducă la raționalizări sau reduceri de costuri, decât în cazurile unor practici nejustificat de costisitoare; ba mai mult, poate chiar crește costurile, atunci când evidențele demonstrează o asemenea necesitate (de exemplu în cazul asocierii Ribavirinei la Interferon, în terapia hepatitei cronice C).

Practicarea EBM nu se poate realiza în izolare, singuratic. Sarcinile trebuie distribuite și experiențele împărtășite într-o rețea de colegi cu preocupări similare. Această modalitate de lucru poate genera și echipe multidisciplinare de mare succes. În aceste grupuri, prezența unui metodologist și a unui bibliotecar poate fi de mare ajutor pentru evitarea căutărilor inadecvate și a interpretării eronate a unor teste statistice, cu impact nesemnificativ asupra practicii clinice.

Sistemul de ocrotire a sănătății beneficiază de gastroenterologia bazată pe evidențe, prin realizarea unui cadru care integrează cu ușurință educația prestării de servicii. Organizarea și economia sanitară profită de EBM prin eliminarea practicilor costisitoare și ineficiente și utilizarea mai judicioasă a resurselor în practica clinică. EBM servește și sistemul de asigurare a calității în activitatea clinică, prin promovarea practicii medicale fundamentate pe evidențe aduse la zi (16,17).

Cele mai multe activități de pionierat în EBM au fost în domeniul cardiologiei. EBM pune probleme oarecum diferite gastroenterologiei, unde se utilizează o gamă mult mai largă de teste diagnostice și se lucrează în echipe multidisciplinare, împreună cu histopatologi, biochimiști, radiologi și imagisticieni, imunologi, chirurgi. Gastroenterologia a trebuit să se bazeze multă vreme pe rezultatele unor mici trialuri, în parte din cauza prevalenței reduse a numeroase afecțiuni din domeniul gastroenterologiei, în parte pentru că în gastroenterologie s-a acceptat mai greu demararea unor megatrialuri (spre deosebire de cardiologul interventionist, gastroenterologul tinde să petreacă mai mult timp urmărind pacienți cu afecțiuni cronice, recidivante, cum ar fi bolile inflamatoare cronice ale intestinului sau hepatitele virale).

Chiar dacă există și numeroase similitudini în intervențiile procedurale, multe dintre acestea, utilizate în gastroenterologie, depind mai mult de operator decât cele utilizate în cardiologie. Toate aceste contraste ar putea explica diferențele cantitative și calitative ale resurselor EBM între gastroenterologie și cardiologie, dar în același timp ar trebui să reprezinte adevărate provocări pentru viitoarele tendințe în dezvoltarea specialității. Gastroenterologia, ca specialitate bine circumscrisă, ar putea împrumuta numeroase concepte din EBM, spre beneficiul serviciilor, practicienilor și pacienților. În cazul confruntării cu probleme clinice, strategia formulării de întrebări poate fi utilizată pentru a reduce scenariile clinice complexe și încărcate cu întrebări țintite, care apoi pot fi ierarhizate ca priorități (de exemplu, în vârful listei, întrebări comune, ale medicului și pacientului, apoi cele obișnuite, dar numai ale medicului, urmate de probleme mai puțin uzuale, ale medicului și pacientului și, în final, probleme rar întâlnite de practician).

În nici un caz nu trebuie ignorate progresele importante care s-au realizat în gastroenterologia bazată pe evidențe. Studii sistematice de mare amploare au schimbat, în ultima vreme, perspectivele și practica clinică în afecțiuni precum ciroza biliară primitivă (Simko V, Michael S, Prego V. Ursodeoxycholic therapy in chronic liver disease: a meta-analysis in primary biliary cirrhosis and in

chronic hepatitis. Am J Gastroenterol 1994 Mar; 89(3): 392-8), afecțiuni inflamatoare intestinale (Pearson DC, May GR, Fick G, Sutherland LR. Azathioprine for maintaining remission of Crohn's disease (Cochrane Review). In: The Cochrane Library, Issue 1, 1999. Oxford. *Update Software*) sau hepatita C (Poynard T, Leroy V, Cohard M, Thevenot T, Mathurin P, Opolon P, and Zarski JP. Meta-analysis of interferon randomized trials in the treatment of viral hepatitis C: effects of dose and duration. Hepatology 24 (4): 1996, 778-789).

Sunt numeroase exemple de noi inițiative la care gastroenterologii lucrează împreună, pentru a răspunde unor mari probleme de actualitate. Cele mai reprezentative sunt trialurile multicentrice destinate utilizării unor noi modalități terapeutice în afecțiunile inflamatoare intestinale, diagnosticării cancerului colorectal, utilizării markerilor serologici ai fibrozei hepatice. Succesele diverselor filiale ale grupărilor Cochran în domeniul gastroenterologiei asigură recunoașterea, în cadrul specialității, a importanței EBM în practica și cercetarea medicală (18,19).

În domeniul excelenței clinice, în ultimii ani au apărut ghiduri de bună practică și studii cuprinzând evidențe destinate rezolvării unor teme punctuale (de exemplu hemoragiile digestive). Pentru ca pe viitor cercetările de înaltă calitate în aria eficacității terapiei și testelor diagnostice să-și găsească locul în practica gastroenterologiei, tot mai multe reviste publicând surse primare de cercetare promovează EBM și inițiază rubrici de surse secundare de documentare.

Resurse pentru gastroenterologia bazată pe evidențe

Baze de date

Într-o specialitate atât de legată de interdisciplinaritate, pentru a realiza consensul sunt necesare deprinderi și strategii de căutare similare și baze de date adecvate satisfacerii nevoilor pentru evidențe ale tuturor celor din grup. Astfel de baze ar putea fi considerate *ScHARR* și *HEPNET* (adresa web:http://www.hepnet.com/liver/index.html).

Cele mai bune evidențe curente provenind din studii clinice de specialitate se pot găsi din ce în ce mai mult în baze de date electronice, unele cu sisteme concrete de prelucrare a evidenței, altele care lasă acest proces pe seama utilizatorilor. Cea mai cuprinzătoare poate fi considerată, la ora actuală, *Evidence-based Medicine Reviews* (EBMR), realizată de Ovid Technologies (http://www.ovid.com). EBMR combină mai multe baze de date electronice, incluzând *Cochrane Database of Systematic Reviews, Best Evidence, Evidence-Based Mental Health and Evidence-Based Nursing, Cancerlit, Healthstar, Aidsline, Bioethicsline* și *MEDLINE* și, în plus, linkuri spre mai bine de 200 de reviste în format electronic, cuprinzând texte integrale. EMBR este cu atât mai util, cu cât dispune de linkuri de la o bază de date generală (MEDLINE), spre servicii specializate pentru practică bazată pe evidențe.

MEDLINE este cea mai cuprinzătoare bază de date în domeniul biomedical, incluzând cercetări atât ale domeniilor fundamentale, cât și aplicative. Pentru că MEDLINE a fost prima bază de date pentru literatura medicală disponibilă pentru căutare electronică, numeroși clinicieni sunt deprinși cu utilizarea sa. Azi sunt însă baze de date clinice mult mai specializate, cu informații preevaluate, cu utilizare mult mai prietenoasă și cu mai multe posibilități de a găsi evidențele dorite, cum ar fi Cochrane Library și Best Evidence. Acestea din urmă, împreună cu MEDLINE, oferă maxima oportunitate ca, printr-un singur acces la date, să se regăsească evidențe preevaluate privind metodele de lucru și conținutul clinic, atunci când ele sunt disponibile, sau cu acces direct la literatura primară, când ele nu sunt disponibile. Pentru practica medicală bazată pe evidențe este importantă dezvoltarea deprinderilor de căutare pe MEDLINE și a celor de lucru în rețele de calculatoare. Toate sistemele MEDLINE sunt derivate din aceeași bază de date, realizată de US National Library of Medicine, dar distribuitorii MEDLINE oferă o gamă variată de produse, unele dezvoltate specific pentru anumite specialități clinice. Prin dezvoltarea tehnologică care se apropie de accesul instantaneu, aceste baze de date cu conținut de înaltă calitate pot fi accesate pe dischete, CD și online. Numai dacă bazele de date preevaluate nu oferă informația dorită, căutarea se va întoarce la MEDLINE, care poate face trimiteri la reviste ce pot avea relevanță pentru subiectul cercetat. În plus, MEDLINE este oferit gratuit de către editor – National Library of Medicine din SUA (http://www.ncbi.nlm.nih.gov/PubMed). BioMedNet oferă, de asemenea, un acces gratuit la MEDLINE (http://www.biomednet.com), incluzând linkuri spre sursele originale și referințe pentru fiecare titlu.

Cărți

- Goroll May & Mulley. Primary Care Medicine. Lippincott 1995. Este o carte bună, orientată pe soluționare de probleme și în mod acceptabil bazată pe evidențe, destinată problemelor de îngrijire ambulatorie. Este construită pe manifestări clinice

(hematemeză, durerea abdominală) nu pe boli.
- Diagnostic Strategies for Common Medical Problems (2 ed). Black ER, Bordley DR, Tape TG, Panzer RJ (eds). ACP, Philadelphia, Pennsylvania, 1999 (accesibilă în format electronic prin siteul: http://www.acponline.org). Cartea oferă o bună orientare privind valoarea testelor diagnostice pentru 52 dintre cele mai întîlnite probleme medicale.
- Guide to Clinical Preventive Services. Report of the U.S. Preventive Services Task Force. 2nd ed. Williams and Wilkins 1996. Lucrarea cuprinde o prezentare a epidemiologiei și a potențialei eficacități a screeningului în 176 de condiții clinice. Poate fi accesată și prin National Library of Medicine: http://text.nlm.nih.gov/
- Clinical Evidence '99. BMJ Publishing Group. Lucrarea cuprinde sinteza evidențelor privind eficacitatea tratamentului în cele mai uzuale condiții clinice.

Evaluări critice și ghiduri
- Sackett DL, Richardson WS, Rosenberg WMC, Haynes RB. Evidence-Based Medicine: How to Practice and Teach EBM, London: Churchill Livingstone, 1996.
- The JAMA Series: Users' Guides to the Medical Literature (Evidence-Based Medicine Working Group.) Textul integral, în format electronic, al articolelor din această serie poate fi accesat, de asemenea, la McMaster University prin site-ul: http://hiru.hirunet.mcmaster.ca/ebm/userguid/default.htm

Resurse Internet
- PubMed Clinical Queries. Această resursă reprezintă site-ul de căutare gratuit, cuprinzând baze de date prefiltrate pentru cele mai bune evidențe privind diferite tipuri de probleme clinice (etiologie, diagnostic, tratament etc.). Adresa site-ului este: http://www4.ncbi.nlm.nih.gov/PubMed/clinical.html
- Netting the Evidence: A ScHARR Introduction to Evidence-Based Practice on the Internet. Adresa web a resursei este: http://www.shef.ac.uk/uni/academic/R-Z/ scharr/ ir/netting.html
  Această adresă este un repertoar general al conținutului și al altor adrese utile pentru practica bazată pe evidențe.
- OVID Evidence Based Medicine Rewiews http://WWW.ovod.com/
- OMNI – pune la dispoziția practicianului resurse de literatură care întrunesc un anumit standard de calitate: http://omni.ak.uk
- WebMedLit pune la dispoziție o bază de date cu 22 de reviste indexate printre care BMJ, Lancet, NEJM: http://www.webmedlit.com
- MedWeb – este o listă alfabetică și pe subiecte a revistelor pe Web: http://www.gen.emory.edu/MEDWEB/alfphakey/electronic_publications.html

Reviste de sinteză
- ACP Journal Club. American College of Physcians.
- Evidence-based Medicine. BMJ Publishing Group.

Revista își propune să atragă atenția clinicienilor asupra progreselor importante în toate ramurile medicinii interne, în medicina de familie, chirurgie, psihiatrie, pediatrie, obstetrică-ginecologie, selectând din literatura biomedicală acele articole cuprinzând studii și sinteze ale căror rezultate sunt cel mai probabil a fi adevărate și utile. Aceste articole sunt sintetizate în rezumate cu valoare adăugată, fiind comentate de experți. Detalii privind abonamente sau alte forme de acces se pot găsi la adresa sitului BMJ: http://www.bmjpg.com/data/ebm.htm
- Patient-Oriented Evidence that Matters (POEMs) este dezvoltată de practicieni în Journal of Family Practice, apoi sintetizată în InfoRetriever. Ambele sunt disponibile pe websitul: http://www.infopoems.com/. Din nefericire, nici una dintre ele nu oferă criterii explicite din punctul de vedere al studiilor incluse, dar subliniază importanța evidențelor în practica clinică.

Alte surse

Bibliotecile electronice Cochrane Library (CL) (http://update.cochrane.co.uk; http://www.updateusa.com) și Best Evidence (BE) (http://www.acponline.com) sunt consultabile pe web și în format CD. CL oferă sinteze sistematice ale trialurilor din domeniul biomedical, iar BE rezumă studii individuale și sinteze sistematice din 100 de reviste medicale, studiile fiind selectate pe criteriile meritului științific și al relevanței clinice.

Cochrane Library este cea mai autentică sursă de evidențe din lume, în sistemul de ocrotire al sănătății. Dacă anumite informații de strictă specialitate nu pot fi găsite în Cochrane Database of Systematic Reviews, se pot găsi trimiteri spre materiale relevante din Database of Abstracts of Reviews of Effectiveness. Dacă în mod excepțional nu sunt citate sinteze sistematice despre

tema de interes în nici una dintre cele două surse citate, atunci cu siguranță se pot găsi studii relevante printre zecile de mii de trialuri controlate din Cochrane Controlled Trials Register.

- The Cochrane Database of Systematic Reviews (CDSR)
- The Database of Abstracts of Reviews of Effectiveness (DARE)
- The Cochrane Controlled Trials Register (CCTR)

Până nu demult, unica modalitate de a câștiga o viziune globală asupra datelor din literatură, chiar privind cea mai simplă problemă clinică, se realiza printr-o laborioasă cercetare a bazelor de date electronice, cum ar fi MEDLINE sau CINAHL (prin tehnici de căutare specifice și bine elaborate). Această strategie și-a demonstrat în timp limitele, mai ales pentru cazurile concrete, care necesită o rezolvare imediată. Pentru acestea, în ultimii 10 ani, experți ai domeniului au „distilat" cele mai bune și utile evidențe dintr-un „munte" de informații (studii/cercetări nediferențiate), activitate cunoscută sub denumirea de căutare/cercetare secundară. În paralel, s-au elaborat tehnici complexe de căutare și criterii obiective pentru evaluarea calității și validității acestor „studii secundare".

Surse de evidențe de înaltă calitate

Publicații primare (exemple de reviste care publică în mod regulat sinteze aprofundate de trialuri randomizate controlate și alte studii riguroase de cercetare): *Annals of Internal Medicine, BMJ, Canadian Medical Association Journal, JAMA, Lancet, New England Journal of Medicine.*

Publicații secundare, care-și propun să pună la dispoziția clinicianului, în formă prelucrată (sumată), cercetările primare, într-un format care să permită o asimilare rapidă și o riguroasă evaluare a calităților metodologice. Exemple: *Clinical Evidence, ACP Journal Club, Bandolier, Effective Health Care Bulletins, Evidence Based Medicine, Evidence Based Mental Health, Evidence Based Nursing, Evidence Based Purchasing, MeReC Library.*

Marea parte a revistelor de sinteză publicate în prezent se adresează medicului de familie. Specialistul poate să-și alcătuiască propriul sistem de informare prin atenționările trimise la cerere, privind publicațiile din revistele de specialitate ca: *Current Contents, MEDLINE și Silverplatter.* Pe web pot fi găsite și alte sisteme de informare pentru specialiști, cum ar fi: *Peds Journal Club* (http://pedsccm.wustl.edu/EBJournal_club.html), *Family Practice JC* (POEMS) (http://jfp.msu.edu/jclub/jc0496b.htm), *Neurosurgery* (journ.html) și *Critical Care* (http://ahsn.lhsc.on.ca). SHARR oferă linkuri pentru servicii pentru practica bazată pe evidențe: http://www.shef.ac.uk/uni academic/ R-2/scharr/ir/ netting.html

Trecerea de la medicina bazată pe opinii la medicina bazată pe evidențe

Practica medicală bazată pe evidențe ca metodă de soluționare a problemelor:

- implică o secvență ordonată de analize și reflecții în vederea elaborării unor întrebări de genul: care este ordinea de prioritate a deciziilor care trebuie luate într-o anumită împrejurare ? ce trebuie să cunosc (și ce nu) în vederea elaborării unei decizii la un anumit caz ? unde trebuie să caut informația care tocmai îmi lipsește ? și câtă încredere pot să am în informația pe care tocmai am găsit-o ?
- face tot posibilul în vederea exprimării cantitative cât mai precise a informațiilor despre risc, probabilitate și incertitudine, care în mod tradițional se exprimau subiectiv sau imprecis;
- nu reprezintă o simplă luare la cunoștință a evidențelor rezultate din publicarea cercetărilor științifice primare, ci constă în găsirea și utilizarea celor mai disponibile și mai relevante evidențe;
- cere practicianului să întreprindă o căutare sistematică a evidențelor rezultate din cercetare și să evalueze validitatea (gradul de corespondență cu adevărul) și relevanța (utilitatea pentru cazul particular în cauză) evidențelor, utilizând o metodologie sistematică, structurată și reproductibilă.

Practica medicală bazată pe evidențe necesită informații de mare acuratețe, aduse la zi, privind relevanța semnelor fizice, precizia și acuratețea testelor diagnostice, beneficiul sau riscul unor medicamente, stiluri de viață, intervenții sociale, intervenții medico-chirurgicale. Disponibilizarea unor asemenea informații necesită o profundă cunoaștere a modului în care informația medicală este stocată și indexată, a utilizării celor mai sofisticate tehnici de căutare, a modului riguros și reproductibil de stabilire a calității științifice a evidențelor găsite. Asemenea informații trebuie să completeze o atitudine clinică competentă, interes și sensibilitate pentru viitorul pacientului și o conștientizare a limitelor resurselor de documentare consultate (20).

EBM utilizează preponderent (dar nu în exclusivitate) date cuantificabile asupra rezultatului aplicării evidențelor comunicate (favorabile sau nefavorabile), utilizând estimatori populaționali

proveniți din cercetări sau chiar din surse colectate din activitatea de rutină. În mod tradițional, clinicienii își bazează modul de abordare a pacientului pe ceea ce s-a petrecut cu ultimul lor pacient care prezenta aceeași problemă. Practica medicală bazată pe evidențe înseamnă abordarea pacienților pe baza rezultatelor acumulate de sute sau mii de cercetări judicios documentate, relevante pentru un caz dat (cu alte cuvinte, pe cercetarea literaturii de specialitate în domeniu). În momentul în care analiza problematicii virează de la un caz individual la studii populaționale, rezultatele ne vor permite să exprimăm perspectivele diverselor opțiuni de abordare în termeni de probabilitate sau risc.

Cum se poate ajunge la o practică bazată pe evidențe ?

Pentru realizarea unei practici medicale bazate pe evidențe trebuie parcurse cinci etape:

- convertirea nevoilor de informare în formularea de întrebări care-și pot găsi un răspuns;
- găsirea celor mai bune și mai relevante evidențe provenite din cercetare, cu ajutorul cărora se poate da răspuns întrebărilor de mai sus;
- aprecierea critică a validității (conformitatea cu adevărul) impactului (importanța efectului) și relevanței (aplicabilității în practica clinică) evidențelor găsite;
- aplicarea rezultatelor selectate în practică.
- evaluarea eficienței și eficacității personale în realizarea primelor 4 etape și căutarea unor căi de a le îmbunătăți.

Examinând o activitate clinică în contextul celor 5 etape descrise mai sus se pot contura 3 modele/stiluri de practică: evaluator (caută și evaluează critic datele din literatură), căutător (caută doar surse preevaluate de alții) și replicativ (primește sfaturi de la experți, fără a căuta și fără a evalua critic) (21).

Cum se formulează întrebări care-și pot găsi un răspuns ?

În mod obișnuit, cercetările clinice sunt concepute pentru a da răspuns unei ipoteze. Drept urmare, profitul maxim pentru satisfacerea nevoilor de informare prin cercetarea literaturii de specialitate se va obține prin formularea unor întrebări care urmează cadrul general al testării/soluționării unei ipoteze. Cu alte cuvinte, în loc de a se spune: „Ce pot găsi în această carte despre boala inflamatoare a intestinului", mai bine se formulează întrebările după cadrul indicat în tabelul I.

Ori de câte ori este luat în evidență un nou pacient, practicianul are nevoie de noi informații, cum ar fi anumite elemente de abordare a cazului, diagnostic, prognostic etc. Uneori ele sunt aproape evidente și sunt la îndemâna medicului, alteori însă informația necesară este în forma evidențelor externe, care trebuie obținute. Actualmente, pentru majoritatea clinicienilor, ambele sarcini (a pune întrebări și a găsi răspunsurile) sunt atât de mari, încât – având în vedere timpul lor foarte limitat – ele nu-și găsesc rezolvarea. De aceea EBM trebuie începută cu înțelegerea modului în care apar întrebările și a modului în care trebuie utilizate răspunsurile pentru inițierea unei practici bazate pe evidențe (22,23).

Un exemplu pentru ilustrare:

Un pacient în vârstă de 68 de ani consultă medicul în legătură cu un episod de dispepsie severă, având în antecedente, în ultimii aproximativ 20 de ani, numeroase episoade de indigestie. Bolnavul este supraponderal, dar cu o bună stare generală și are o medicație cu Omeprazol (20 mg la culcare), bea 10 unități de alcool pe săptămână și ia ocazional pentru artralgii, în medie, 2-3 tablete de Naproxen pe săptămână. La efectuarea unei esofago-gastro-duodenoscopii se constată o mică hernie hiatală (de 5 cm) și ușoară gastrită antrală. Se recoltează o biopsie antrală și se aplică testul CLO pentru *Helicobacter pylori;* acesta este intens pozitiv. Explorarea histopatologică confirmă atât gastrita, cât și infecția cu *Helicobacter*. Problema care se pune este dacă există vreo nouă evidență privind eradicarea *Helicobacter* la persoane cu dispepsie neulceroasă.

Pentru lămurirea problemei se pot naște două categorii de întrebări (tabelul II).

În practica clinică, de-a lungul carierei, medicul are nevoie atât de cunoștințele de fond, cât și de cele curente, în proporție variabilă.

Tabelul I

Modul de formulare a întrebărilor pentru soluționare de probleme

Întrebare	Exemplu
1. Cum s-ar descrie un grup de pacienți similar cu cel în cauză?	La bolnavi cu....
2. Ce intervenție (medicală/chirurgicală) se are în vedere asupra pacientului?	Care este rezultatul tratamentului de lungă durată cu.....
3. Cu ce altă intervenție s-ar putea compara efectul celei dintâi?	Comparat cu.....
4. Care sunt cele mai importante și mai relevante rezultate?	În vederea remisiei/ameliorării simptomatologiei și a prevenirii...

Proporția dintre ele depinde în primul rând de experiența legată de o anumită afecțiune (fig.1).

Atunci când experiența în domeniu este limitată la momentul A (ca pentru un student începător), majoritatea întrebărilor (simbolizate în figură prin dimensiunea verticală) vor fi cu referire la cunoștințe de bază. Odată cu creșterea experienței și responsabilităților clinice, cum ar fi punctul B (corespunzător unui stagiar/rezident), crește numărul întrebărilor curente privind abordarea concretă a pacientului. Experiența avansată în domeniu plasează clinicianul în punctul C, unde majoritatea întrebărilor vor fi curente/de perspectivă. Diagonala subliniază că, în practică, niciodată nu poți fi prea începător pentru a nu pune și întrebări de perspectivă, nici suficient de experimentat pentru a renunța total la întrebările de fond. Dacă situația clinică necesită cunoștințe pe care practicianul le posedă, se consolidează răspunsurile mentale și emoționale, realizându-se o rezonanță cognitivă care permite luarea unor decizii rapide. Dacă, însă, situația pacientului necesită cunoștințe pe care practicianul nu le posedă, se produce un răspuns mental și emoțional numit „disonanță cognitivă". Aceasta fie dezvoltă reacții maladaptative (ascunderea deficitului de cunoștințe sau încercarea unor reacții emoționale de anxietate, vină sau rușine), fie un răspuns pozitiv („adaptativ"), de recunoaștere a necesarului de informare și umplere a golurilor de cunoștințe cu întrebări corect formulate și găsirea răspunsurilor (24).

Unde și cum se nasc întrebările clinice ?

- *date clinice:* cum se culeg și se interpretează corect datele obținute din anamneză și din examenul obiectiv;
- *etiologie:* cum se identifică cauza bolii (incluzând formele iatrogene);
- *manifestările clinice ale bolilor:* cum pot fi cunoscute frecvența și momentul apariției

Tabelul II

Întrebări clinice corect construite

Întrebări de fond
– se adresează unei probleme generale despre boală; – au două componente esențiale: 1. direcționarea întrebării (cine, ce, unde, când, cum, de ce) împreună cu un verb; 2. o afecțiune sau un aspect al afecțiunii. *Exemple:* *„Cum se transmite infecția cu* Helicobacter *?"* *„Când devine simptomatică infecția cu* Helicobacter *?"* *„Când apar complicațiile infecției cu* Helicobacter *?"* Întrebările de fond pot să acopere întreaga gamă a aspectelor biologice, fiziologice sau sociologice ale stării de sănătate sau boală.
Întrebări curente/actuale /de perspectivă
– se adresează cunoștințelor specifice necesare pentru abordarea pacientului cu o anumită afecțiune; – au 4 (sau cel puțin 3) componente esențiale: 1. pacientul și/sau problema; 2. intervenția principală; 3. intervenție de comparație (dacă este cazul); 4. rezultate/consecințe clinice. *Exemplu: „La o persoană cu dispepsie neulceroasă și cu infecție cu* Helicobacter, *terapia de eradicare a germenului va duce la ameliorarea simptomatologiei ?"* Ca și întrebările de fond, cele de perspectivă pot acoperi o largă gamă de aspecte biologice, fiziologice și sociologice ale asistenței persoanei bolnave.

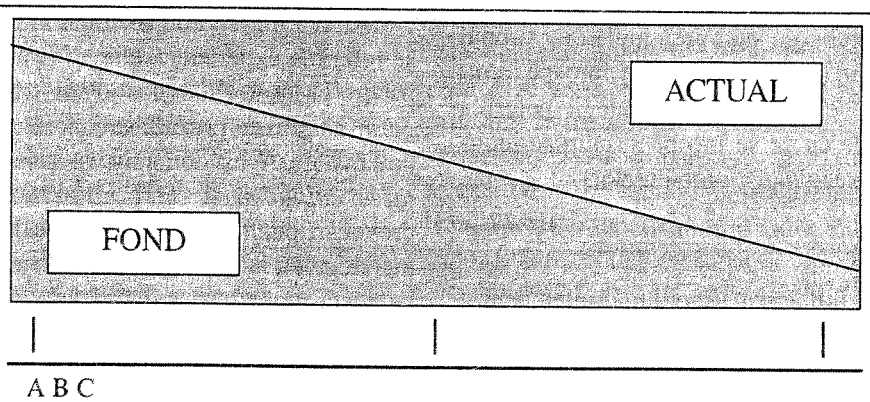

Fig. 1. Întrebări de fond și actuale.

manifestărilor clinice și cum pot fi utilizate aceste cunoștințe pentru a forma clase/grupe;
- *teste de diagnostic:* cum se selectează și se interpretează testele diagnostice pentru a confirma sau a exclude un diagnostic pe baza preciziei, acurateței, acceptabilității, costului și siguranței acestora;
- *diagnostic diferențial:* cum sunt selectate acele cazuri ale căror decizii de diagnostic pun probleme deosebite;
- *prognostic:* cum se estimează probabilitatea evoluției clinice a pacienților în timp și cum se anticipează posibilele complicații în evoluția bolii;
- *terapie:* cum se alege terapia pentru a oferi pacientului mai mult beneficiu decât daune și pentru a-l asigura că efortul și costul sunt justificate;
- *prevenție:* cum se reduce riscul îmbolnăvirii prin identificarea și modificarea factorilor de risc și cum se realizează diagnosticul precoce prin screening;
- *experiență și înțelegere:* cum se utilizează experiența și gradul de înțelegere a pacientului pentru influențarea stării sale de sănătate;
- *autoperfecționare:* cum se păstrează informația și cunoștințele „la zi" și cum se perfecționează abilitățile și competențele medicului în spiritul domeniului practicii sale.

Dificultățile în adresarea întrebărilor la care se poate răspunde sunt:
- pacient cu problemă dificilă și nu se știe de unde să se înceapă (se parcurg cele 10 puncte ale tabelului de mai sus, până la înlăturarea disonanței cognitive sau incertitudinii);
- dificultăți în formularea întrebării (în funcție de tipul întrebării, se reiau și se analizează toate componentele, apoi se formulează întrebările în două etape: în primul rând, specificând problema clinică centrală, apoi se trece la componentele explicite);
- dacă întrebările sunt prea multe, iar timpul prea puțin (ceea ce se petrece aproape întotdeauna) se va construi o strategie pentru a se decide cu ce se începe și cum se ierarhizează rezolvarea problemelor.

La ce sunt de folos întrebările corect formulate ?
- ajută la utilizarea timpului limitat pentru documentare, prin direcționarea spre cele mai relevante nevoi în completarea cunoștințelor personale și ale pacienților;
- pot sugera strategii de căutare înalt performante;
- sugerează forma răspunsurilor utile (ale celor care vor fi reținute în urma procesului de căutare);
- pot ajuta la comunicarea clară între colegi la primirea sau trimiterea pacienților pentru consult;
- ajută la înțelegerea contextului și conținutului în procesul de predare/învățare, ușurând de asemenea formarea medicală continuă;
- contribuie la restaurarea rezonanței cognitive prin găsirea răspunsurilor la întrebări în probleme deja/parțial cunoscute.

Factorii care trebuie să decidă ordinea întrebărilor trebuie să fie:
- care este întrebarea cea mai importantă pentru binele pacientului;
- care întrebare e cea mai relevantă privind nevoile de cunoaștere;
- la care întrebare s-ar putea găsi răspuns, în limita timpului disponibil;
- care este întrebarea mai interesantă (suscită curiozitatea);
- care întrebare s-ar putea repeta în practica curentă.

Întrebări la care pacienții așteaptă un răspuns

Adesea, întrebările pe care și le pun pacienții seamănă cu cele ale practicianului. Ce se întâmplă oare dacă pacientul care este etichetat cu sindrom de colon iritabil își pune problema dacă nu are cumva cancer, din moment ce durerile abdominale încă nu au cedat ?

Pentru a include în căutarea evidențelor și problemele pacienților, acestora trebuie să li se adreseze, în mod obligatoriu, patru întrebări:
- ce crede despre problemă ?
- are vreo idee despre ce tratament ar necesita ?
- despre ce alternative a auzit sau a citit sau la ce alternative s-a gândit ?
- ce beneficii așteaptă privind starea sa de sănătate ?

Adesea, întrebările medicului sau pacientului se referă la experiența subiectivă a bolnavului cu privire la un test diagnostic sau tratament și mai puțin asupra unor rezultate concrete privind starea de sănătate. Acest domeniu este acoperit de *cercetarea calitativă* și reprezintă una dintre marile provocări pentru EBM. Literatura calitativă ajută mai degrabă la înțelegerea fenomenelor biologice în desfășurarea lor naturală, decât a aspectelor experimentale, punând accent pe experiența trăită de pacienți și înțelegerea ierarhiei valorilor morale ale acestora. Chiar dacă cercetarea calitativă are adânci rădăcini în științele sociale, aplicarea sa în medicina clinică este relativ recentă.

Accentul se pune aici pe experienţe personale, mai mult decât pe efecte „obiective". Acestea se pot testa prin metodologii aparte, cum ar fi grupul ţintă, tehnica interviului individual, supraveghere de grup sau observaţie personală. Unii consideră că aceste tipuri de lucrări nu se pretează la sinteze, că rezultatele cercetărilor calitative sunt unice şi incompatibile pentru metaanalize. Cu toate acestea, nu trebuie uitat că adevărurile generalizabile pot fi extrase din experienţe individuale (25,26).

Învăţarea formulării întrebărilor la care se poate răspunde

În practicarea EBM, cele mai bune întrebări sunt cele care sunt centrate atât pe pacient (adresează probleme clinice ale unui pacient real), cât şi pe practician (adresându-se necesităţilor de informare/cunoaştere ale acestuia).

Cele 4 etape principale pentru învăţarea adresării întrebărilor clinice sunt:

- *recunoaşterea* asocierilor între nevoile pacientului şi necesităţile de cunoaştere ale practicianului;
- *selectarea* din totalul problemelor a celor câteva care îndeplinesc asocierea de mai sus;
- *construirea* întrebărilor clinice care să răspundă nevoilor de cunoaştere;
- *evaluarea* deprinderilor de formulare a întrebării în vederea practicării EBM.

Această modalitate contribuie la facilitarea formulării corecte de întrebări pentru practicarea EBM, prin:

- specificarea problemei clinice care a generat întrebarea;
- construirea întrebării cuprinzând toate elementele sale cheie;
- specificarea modului de găsire a răspunsului;
- stabilirea priorităţilor de urgenţă;
- respectarea etapelor unei practici corecte a EBM (căutare, evaluare critică, aplicarea răspunsului la pacientul real)

Sinoptic, ca un ghid al modului de formulare şi utilizare a întrebărilor clinice, practicianul poate utiliza schema de mai jos:

Pacient ——— Medic

– întrebare clinică cu 3 componente:

- **afecţiunea ţintă;**
- **intervenţia;**
- **rezultate;**

– strategia de căutare;

– rezultatele căutării;

– validarea evidenţelor;

– importanţa acestor evidenţe valide;

– aceste evidenţe valide şi importante, pot fi aplicate la pacientul real;

– decizia finală a practicianului.

Găsirea celor mai bune şi mai relevante evidenţe provenite din cercetare

În urmă cu 50 de ani, dr. Sydney Burwell, decan al Harvard Medical School, spunea: „Jumătate din ceea ce învaţă în perioada de pregătire un student la medicină, în 10 ani se va dovedi a fi greşit. Problema este că nici un unul din profesorii săi nu ştie care este acea jumătate". Procesul de reînnoire a cunoştinţelor s-a accelerat în ultima decadă prin maturizarea cercetării biomedicale (transpunerea din laborator la patul bolnavului) şi alocarea fără precedent a suportului financiar pentru cercetare. Educaţia medicală trebuie să se adapteze acestor provocări şi una dintre modalităţile de rezolvare a „învechirii" educaţiei medicale este „învăţarea bazată pe probleme" sau „învăţarea prin căutare". Aceasta se bazează pe dezvoltarea deprinderilor curente de a căuta cel mai bun răspuns actual, cât mai eficient cu putinţă, ori de câte ori nu există un răspuns sigur la o problemă clinică curentă (chiar dacă pare redundantă folosirea celor doi termeni „cel mai bun" şi „actual", aceasta se explică prin faptul că cel mai bun răspuns de anul trecut poate să nu mai fie la fel şi pentru anul curent).

Succesul învăţării prin căutare depinde de o serie de factori: ce întrebări se formulează, cum se formulează întrebările, ce surse de informaţii se utilizează, ce deprinderi s-au format pentru utilizarea acestor surse. De aceea, educaţia pentru învăţarea prin căutare trebuie să fie o componentă a formării clinice generale.

Pentru a fi utile, furnizând cele mai bune evidenţe pentru o problemă clinică, sursele trebuie să fie într-un format care să faciliteze o căutare rapidă. De aceea, unele din caracteristicile principale ale instrumentelor de informare sunt portabilitatea lor şi posibilitatea de căutare de la întrebarea clinică la răspunsul bazat pe evidenţe.

Unde se găsesc cele mai bune evidenţe ?

Cu toate că, în general, manualele şi tratatele medicale sunt bine organizate pentru practica clinică, este greu de stabilit care din componentele acestora sunt cu adevărat la zi. Aşadar, chiar dacă în mod cert pot fi găsite informaţii utile despre fiziopatologie sau probleme clinice generale, nu este recomandabil să le utilizăm pentru probleme de etiologie, diagnostic, prognostic, profilaxie şi tratament. Pentru ca, totuşi, o carte să poată fi acceptată ca sursă de informaţie curentă, trebuie să îndeplinească cel puţin două condiţii esenţiale:

- să fie frecvent revizuită/reeditată (cel puţin o dată pe an);
- să fie în totalitate referată (inserate referinţele bibliografice) cititorii având astfel acces

la sursele originale, stabilindu-le actualitatea și validitatea;
- evidența în sprijinul unei afirmații trebuie să fie selectată în concordanță cu principiile unanim acceptate azi pentru evidențe.

Până în prezent, doar câteva cărți răspund la aceste deziderate, prima dintre ele fiind *Clinical Evidence* editată de BMJ Publishing Group (http://www.bmjpg.com/index.html) în 1999, urmată de *Evidence-Based on Call* editat de un consorțiu multinațional, coordonat de un grup al Universității Oxford (http://cebm.jr2.ox.ac.uk/eboc/eboc.html). În același an au apărut, sub coordonarea BMJ Publishing Group, și primele ediții ale *Evidence-Based Cardiology* și *Evidence-Based Gastroentrology and Hepatology.* Versiunea electronică pe web a *Harrison's textbook* este mai des reactualizată, dar sărăcia în referințe o face încă inaptă pentru utilizarea într-o practică bazată pe evidențe (27).

Căutarea evidențelor pentru soluționarea problemelor pacientului

Pentru orice decizie clinică, trebuie să se țină cont de următoarele trei probleme:
- întrebarea cheie care facilitează căutarea unui răspuns;
- cel mai bun răspuns la problema ridicată, ales dintre cunoștințele curente (cât mai cantitativ cu putință);
- resursele pentru evidențe (tradiționale și de avangardă) care se doresc a fi consultate pentru găsirea celei mai bune evidențe curente.

Trebuie făcută o distincție între resursele pentru evidențe care nu satisfac întotdeauna aceste cerințe și sursele de informații. Primele (rapoarte, sinteze sau sinteze sistematice) permit verificarea actualității, acurateței și aplicabilității informațiilor, ultimele nu (28).

Realizarea etapelor de căutare

Etapele principale în vederea găsirii suportului pentru decizia clinică sunt ilustrate în fig. 2.

Pentru ilustrare, se va reda mai jos un caz concret, reprodus cu permisiunea autorului: prognosticul rectocolitei ulcerohemoragice.

Problema clinică: determinarea riscului pentru cancer al pacienților cu colită ulcerativă.

Etapa 1: formularea unei întrebări cu răspuns posibil:

Care este riscul cancerului de colon la o pacientă în vârstă de 46 de ani cu o colită ulcerativă descoperită în urmă cu 7 ani ?

Etapa 2A. Selectarea unei resurse pentru găsirea evidențelor

Rectocolita hemoragică este o afecțiune cronică destul de frecventă, astfel încât prognosticul ei ar trebui să fie descris cu multă acuratețe în tratatele de specialitate. În cele de mai jos, se va încerca o apreciere critică a consistenței acestei descrieri.

Etapa 2B. Construirea și realizarea strategiei de căutare

Luând în considerare postulatul că tratatele de specialitate ar trebui să conțină informații cantitative asupra prognosticului, în urma consultării acestora nu s-au putut formula concluzii clare și unitare. Astfel, în *Clinical Medicine* al lui Kumar

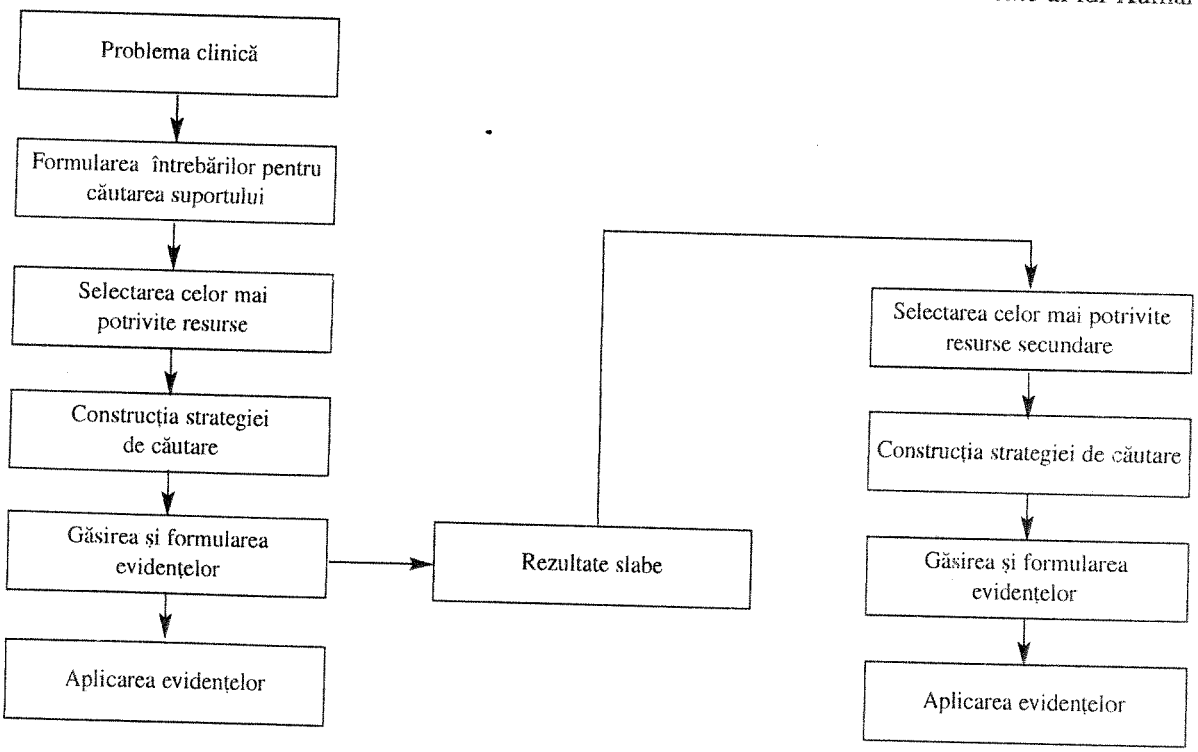

Fig. 2. Strategia generală de căutare.

și Clark se precizează că „în rectocolita hemoragică riscul carcinomului de colon la pacientul cu o colită totală mai veche de 10 ani e mult mai mare decât în populația generală" (29). Jewell, în *Oxford Textbook of Medicine*, nu indică nici o referință, dar afirmă că „cele mai recente studii de cohortă sugerează că riscul cumulativ la pacienți cu afecțiune extinsă de peste 20 de ani vechime este între 7 și 15%, în timp ce la o vechime de până la 15 ani, riscul este minim." (30). *Harrison's textbook of medicine* pe CD oferă mai multe detalii. O căutare a „rectocolitei hemoragice și cancerului" regăsește subiectul în 10 capitole, cea mai importantă referință fiind asupra capitolului „bolile inflamatoare ale intestinului". La sfârșitul capitolului se regăsesc trei referințe legate de subiectul cercetat. A doua referință citează un studiu comunitar suedez, efectuat pe o cohortă de pacienți cu rectocolită hemoragică, indicând un risc relativ ridicat pentru cancer de 14,8 ori (la un interval de încredere de 95%, între 11,4 și 18,9) pentru lotul global de pacienți cu colită extinsă, dar riscul a fost de 3,7 ori mai redus, dacă atacul a apărut în perioada de vârstă 30-39 de ani (ca la pacientul luat în studiu). În rezumatul articolului citat nu a fost menționată durata urmăririi pacienților, așa că s-a recurs la articolul in extenso pentru a se stabili dacă supravegherea a fost adecvată scopului cercetării. Capitolul scris de Glickman în *Harrison's* mai furnizează și alte detalii, susținând că în cazul pancolitei riscul de cancer la 15 ani de vechime a bolii e de 12%, la 20 de ani – de 23%, iar la 24 de ani – de 42%. În studiile comunitare, s-a estimat însă un risc pentru cancer al pancolitei de 10% la 26 de ani.

Referințele afirmațiilor menționate anterior fiind trecute doar la sfârșitul capitolelor, fără citarea în text, pentru elucidarea diferențelor foarte mari de mai sus sunt necesare noi căutări bibliografice.

Căutarea efectuată pe Scientific American Medicine (*SAM*), pe CD sau pe Internet, descoperă o secțiune de aceeași extindere consacrată afecțiunii în studiu; la subcapitolul prognostic se afirmă: „Riscul cumulativ al cancerului de colon devine substanțial după 10 ani de evoluție a rectocolitei hemoragice, mergând de la 3 procente după 15 ani, până la 9 procente după 25 de ani. Pancolita este un factor care crește semnificativ riscul." Textul de mai sus este urmat de o referință bibliografică, ceea ce conferă greutate evidenței citate. Pentru a controla validitatea celor afirmate, se caută menționarea în PubMed. Căutând după autor și anul apariției articolului (extrase din SAM), „Lennard-Jones JE" și „1990", se găsește rezumatul articolului, care e ilustrativ, dar nu în totalitate convingător privind subiectul în discuție. Se afirmă că un total de 401 pacienți cu rectocolită hemoragică au fost urmăriți timp de 22 de ani, pierzându-se din vedere doar 9 bolnavi. Pacienților li s-a efectuat la controalele curente, sigmoidoscopie cu biopsie. După 10 ani de urmărire, s-a efectuat colonoscopia din 2 în 2 ani. Din date se deduce că studiul e mai degrabă clinic decât comunitar, dar nu există date referitoare la momentul luării în studiu a pacienților (se știe că pentru un studiu prognostic, date valide se pot comunica numai dacă cohorta este de incepție, respectiv toți bolnavii din eșantion au fost luați în evidență în momentul apariției primelor simptome clinice).

Etapa 2C. Formularea evidențelor

Studiile populaționale indică o ușoară creștere a riscului în timp pentru cancerul de colon la pacienții cu rectocolită, în special pentru pacienții cu pancolită. Riscul absolut a fost totuși mic, sub 10% la peste 20 de ani de evoluție. Cu o strategie de urmărire consecventă și o abordare agresivă a colectomiei, se pare că riscul pentru apariția cancerului de colon poate fi redus.

Aplicarea evidențelor

Răspunsul corect în cazul pacientei luate în studiu este indicarea colonoscopiei anuale după 10 ani de evoluție a bolii.

Comentarii

Riscul pentru cancerul de colon la bolnavii cu rectocolită, în ediția a 14-a a tratatului *Harrison's principles*, este prezentat confuz, nu este argumentat cu o referință și nici unul din studiile citate la referințe nu justifică rata înaltă a cancerului descrisă în text. *SAM* oferă câteva evidențe, dar calitatea celor citate este incertă. Un tratat de specialitate (mai sus citat, evident, de gastroenterologie) oferă cu certitudine mai multe informații decât unul general, de medicină internă, dar medicul de asistență primară sau internistul nu are întotdeauna la îndemână un asemenea tratat. De aceea, internetul este cel care poate oferi soluția rapidă și la îndemână.

Atenționări curente: un sprijin pentru soluționarea de probleme.

O serie de servicii informatice s-au specializat pentru a oferi sprijin în soluționarea problemelor clinice în timp real. Acestea sunt esențiale pentru o practică bazată pe evidențe. Adesea, cunoștințele generale ale practicianului sunt depășite de noile evidențe. Menținerea la zi a cunoștințelor se realizează tradițional prin citirea revistelor și majoritatea studiilor în domeniu indică această activitate ca fiind considerată de cea mai mare importanță pentru aducerea la zi a cunoștințelor. Timpul dedicat acestei activități este însă, în

medie, atât de scurt, încât este cu neputință ca ea să fie eficientă. Pentru a compensa acest neajuns, au apărut numeroase publicații de sinteze care oferă rezumate sau sinteze ale articolelor-cheie din diverse domenii clinice. Din nefericire, nu toate garantează protecție privind lucrările lipsite de validitate.

Pentru a scuti practicianul de povara parcurgerii revistelor primare (activitate pe care nu are timp să o facă, și adesea nici nu știe să o facă în mod corect), orice revistă de sinteză trebuie să respecte două principii:

- în primul rând, publicațiile de sinteză trebuie să ofere criterii explicite de căutare și selectare a studiilor care vor fi prezentate, astfel încât cititorul să cunoască aria de acoperire cu reviste și modul de selectare a articolelor din reviste;
- în al doilea rând, aceste reviste de sinteză (sau secțiuni de sinteză din reviste primare) trebuie să furnizeze suficiente informații asupra metodelor de lucru ale studiilor sintetizate, astfel încât cititorul să poată aprecia calitatea acestora și aplicabilitatea lor asupra pacienților proprii.

În prezent, cel puțin 5 reviste de sinteză îndeplinesc aceste criterii:

ACP Journal Club (pentru studii majore în medicina internă, medicina de familie, psihiatrie, chirurgie, obstetrică, ginecologie și pediatrie); *Evidence-Based Medicine* (având o acoperire similară cu *ACP Journal Club); Evidence-Based Mental Health; Evidence-Based Nursing; Evidence-Based Cardiovascular Medicine; Journal of Evidence-Based Healthcare.* Secțiuni în *Journal of Pediatrics* și *Clinical Journal of Sport Medicine* oferă, de asemenea, astfel de servicii.

Dacă într-un anumit domeniu nu există o publicație secundară bazată pe evidențe, soluția este de a utiliza criteriile unei reviste de sinteze sistematice orientată pe evidențe și selectarea, după aceste criterii, a articolelor din publicațiile primare ale specialității. La aceste criterii se pot asocia și altele, deduse din experiența personală. Apoi, aplicând criteriile de validitate pentru articolele cu titlu de interes, se pot accepta sau respinge în câteva secunde, doar prin parcurgerea rezumatului, cele de reală valoare.

A devenit iluzoriu să se creadă că, citind reviste primare, se pot acumula suficiente cunoștințe la zi care să poată asigura o practică eficientă. Pentru volumul imens de informație, 85-90% din timpul dedicat consultării literaturii medicale trebuie consacrat literaturii bazate pe evidențe.

Aprecierea validității și utilității evidențelor găsite

Evidențele rezultate din trialuri clinice de mari proporții sunt la limita între anecdotă și experiența personală. Aceasta pentru că, cel puțin teoretic, un studiu bine construit poate să furnizeze răspunsuri valide, generalizabile și reproductibile. Cu toate acestea, dacă de exemplu diareea pacientei X pare a fi influențată favorabil de preparatul Y, aceasta nu înseamnă că orice pacientă cu diaree de vârsta persoanei X va avea un beneficiu, fără efecte secundare, la administrarea aceleiași doze din același preparat. Pentru a lua o decizie, trebuie să se aibă în vedere, pe de o parte experiența pacientei X, pe de alta, să se facă o evaluare critică a studiilor în care preparatul Y a fost utilizat la loturi reprezentative de pacienți cu diaree. Apoi va trebui să se dea răspuns la trei întrebări:

- cercetarea avută în vedere este validă (câtă încredere i se poate acorda) ?
- rezultatele sale sunt generalizabile (se pot aplica rezultatele pentru o anumită populație) ?
- care este concluzia clinică (practicianul trebuie să-și schimbe modul de abordare a problemei și, dacă trebuie, în ce fel să o facă) ?

Detaliile modului de evaluare a rezultatelor cercetărilor publicate (literaturii de specialitate) au fost descrise anterior. Cel mai important principiu care trebuie urmat este ierarhizarea evidențelor, respectiv aranjarea într-un șir a diferitelor tipuri de studii în ordinea calității acestora. Este totuși simplist să se considere că cea mai valoroasă evidență, pentru orice problemă clinică, trebuie să provină dintr-o sinteză sistematică sau dintr-un trial randomizat și controlat. Aceasta în primul rând pentru că, așa cum se arată în continuare, diverse tipuri de ipoteze de cercetare necesită pentru rezolvare diverse tipuri de studii clinice. În al doilea rând, chiar dacă s-ar pune problema unei intervenții clinice, un studiu de cohortă bine condus poate aduce rezultate mai semnificative decât un trial clinic defectuos sau o sinteză sistematică incompletă. În cele din urmă, anumite studii/cercetări calitative sunt de o deosebită importanță în domeniile lor specifice, dar își găsesc cu dificultate locul în această ierarhie, ele adresându-se unei alte dimensiuni a cercetării biomedicale.

Ierarhia valorică a evidențelor poate fi sintetizată astfel:

- sinteze sistematice și metaanalize;
- trialuri clinice randomizate și controlate cu rezultate definitive (de ex. intervalul de

încredere nu se suprapune pe pragul efectului clinic semnificativ);
- trialuri clinice randomizate și controlate, fără rezultate definitive (de ex: o estimare punctuală care sugerează un efect clinic semnificativ, dar cu intervalul de încredere care se suprapune pe pragul acestui efect):
- studii de cohortă;
- studii caz-martor;
- studii de supraveghere transversale;
- studii de caz (31).

Aplicarea în practică a rezultatelor selectate

A elabora o decizie clinică (de exemplu, evidențele susțin aplicarea terapiei cu interferon într-un caz particular de hepatită cronică) și a aplica decizia în practica clinică nu înseamnă același lucru. În limbajul curent, eficiența (demonstrarea faptului că un concept este valabil pentru un trial de cercetare) nu înseamnă același lucru cu eficacitatea (conceptul este valabil, ba mai mult este acceptabil, realizabil și aplicabil în lumea reală). Întrebarea care, pe bună dreptate, obsedează pe medicii care abordează practica bazată pe evidențe este: „Oare rezultatele publicate ale cercetării consultate se aplică pacientului pe care tocmai îl are în îngrijire ?" Numeroasele întrebări care se impun în vederea implementării practicii medicale bazate pe evidențe, de genul: „cum se pot schimba deprinderile practicienilor ?" sau „cum s-ar putea oferi cele mai bune evidențe exact la momentul și locul unde sunt necesare ?" sau „cum se pot constitui organizații și organisme pentru facilitarea practicii bazate pe evidențe ?" sunt importante, fascinante și, adesea, controversate.

Diverse tipuri de întrebări necesită diferite proiectări/construcții de studii

În cele ce urmează, se va încerca stabilirea poziției celor mai importante tipuri de studii, din punctul de vedere al practicii medicale bazate pe evidențe, și anume:
- trial dublu orb randomizat și controlat;
- limitele trialului randomizat și controlat;
- cercetări bazate pe studii nerandomizate;
- cercetare secundară: sinteze sistematice și metaanalize;
- locul cercetării calitative.

Tabelul III indică tipul diverselor studii clinice corespunzătoare pentru a da răspuns diverselor categorii de întrebări clinice.

Trial dublu orb randomizat și controlat

Numeroși clinicieni sunt familiarizați cu metodologia (construcția) trialului dublu orb randomizat și controlat (RCT) *(double blind randomised controlled trial)*, studiu în care atât grupul de experiment, cât și cel martor sunt alcătuite la întâmplare (prin tragere la sorți). Nici participanții la trial (caz sau martor), nici observatorii care înregistrează rezultatele nu trebuie să știe care pacient aparține cărui grup, până la finalizarea trialului și încheierea analizei/prelucrării datelor. În acest fel, diferențele între grupuri pot fi atribuite, cel puțin teoretic, diferențelor de eficacitate a intervenției.

Punerea în aplicare a unui trial clinic dublu orb randomizat este mult mai laborioasă și mai costisitoare decât modalitatea de a culege aceleași date de la participanți nerandomizați; de ce se optează, totuși, pentru prima variantă dacă se doresc rezultate valide ? Medicii practicieni și cercetătorii în domeniile biomedicale nu pot renunța la anumite prejudecăți atunci când fac observații empirice sau interpretează observațiile altor cercetători. Calitatea fundamentală a unui RCT constă în faptul că cele două grupuri alocate la întâmplare diferă, într-adevăr, numai prin intervențiile luate în studiu. Pentru a îndeplini acest deziderat, trebuie evaluate numeroase caracteristici ale trialului, în principal:
- evitarea erorilor sistematice (bias) în alocare, intervenție sau evaluare;
- comparabilitatea grupurilor.

Evitarea erorilor sistematice în alocare, intervenție sau evaluare

Pentru o corectă evaluare a acestei prime cerințe, trebuie să se găsească răspuns la următoarele întrebări:
- alocarea pacienților la cele două grupuri, „experimental" și „martor" a fost cu adevărat la întâmplare, înțelegând prin aceasta că experimentatorul nu a avut nici o posibilitate de a prevedea/anticipa cărui grup anume îi va aparține pacientul ?
- evaluatorii au fost cu adevărat „orbi" la modul de alocare a pacienților în grupuri; a existat vreo cale ca ei să ghicească această modalitate ?
- ce măsuri s-au luat și cu ce grad de reușită, pentru a evita orice diferență sistematică de tratament între grupuri, exceptând intervenția testată ?

Aceste tipuri de erori sistematice pot conduce la erori de TIP I numite și erori alfa, ajungându-se la concluzii eronate de genul: „există o diferență semnificativă între eficacitatea preparatului A, în comparație cu preparatul B sau cu placebo", atunci când, în realitate, această diferență nu există (fig. 3).

Tabelul III

Corespondența între diferitele tipuri de studii și categoriile de întrebări clinice

Categorie de întrebare clinică	Exemplu de întrebare	Tipul de studiu adecvat	Modul de exprimare a rezultatelor
Eficiența tratamentului (medicamentos sau chirurgical)	Cu cât sunt mai eficiente inhibitoarele de protoni decât inhibitoarele H_2 în tratamentul ulcerului duodenal complicat?	Trial clinic randomizat și controlat	Reducerea absolută a riscului (ARR). Numărul necesar să fie tratat (NNT), Rata Riscului = Riscul Relativ (RR)
Efecte adverse ale tratamentului	Cum se pot compara efectele adverse ale inhibitoarelor de protoni cu ale inhibitoarelor de H_2	Trial clinic randomizat și controlat	Numărul necesar pentru a dăuna (NNH)
Diagnostic (cum să se confirme o suspiciune clinică a unei situații particulare)	Sunt testele de disproteinemie ale pacientului valide și de încredere?	Comparare „oarbă" cu un test de certitudine *(gold standard)*	Sensibilitate (Se). Specificitate(SP). Valoare predictivă pozitivă (PPV). Valoare predictivă negativă (NPV). Rata probabilității (LR)
Decelare în masă (screening) în vederea evidențierii cazurilor de boală într-un stadiu precoce, înainte de a deveni simptomatice	Este justificat screening-ul endoscopic pentru cancer gastric de la vârsta de 40 de ani pentru pacienții cu risc?	La fel ca pentru diagnostic, plus trial randomizat pentru compararea beneficiului adus prin depistarea precoce cu pericolul falșilor (+)	La fel ca pentru diagnostic (a se vedea cu un rând mai sus) plus măsuri de durată și calitate a vieții (curbe de supraviețuire și cercetare calitativă)
Prognostic (perspectiva unei stări diagnosticate precoce în desfășurarea sa naturală)	Ce se va întâmpla cu pacienții cu gastrită hiperacidă?	Studii de cohortă	Rata de morbiditate pe grupe de vârstă, supraviețuire la *n* ani, șansa supraviețuirii (curbe de supraviețuire)
Efectul terapiei la intervenții medicale sau chirurgicale la care randomizarea nu este posibilă sau nu este etică	Este alăptarea la sân protectivă față de gastroenterita sugarului?	Studii de cohortă	Riscul Relativ (RR)
Efectul expunerii la factori toxici ai mediului (agresiune)	Produce cancer digestiv expunerea la radiații ionizante	Studii de cohortă	Risc atribuibil (AR)
Efectul expunerii la agenți toxici a căror agresiune este considerată rară	Poate să producă vaccinul antihepatitic efecte neurotoxice?	Studii caz martor	Riscul Relativ (RR)
Studii descriptive, cum ar fi cele pentru determinarea unei prevalențe	Care este prevalența pancreatitei cronice în comunitate	Supraveghere *(survey)*	Indici (numărul cazurilor diagnosticate) și indicatori (pentru o populație definită)
Experiența pacientului și a personalului medicosanitar și de îngrijire asupra bolii	Ce-i neliniștește pe părinți în cazul unor afecțiuni acute ale copiilor?	Cercetare calitativă	Descrierea subiecților și a construcției cercetării
Experiența sau opinia unor indivizi asupra unor subiecte sau întrebări bine definite	Care este incidența recragiei în comunitate	Supraveghere *(survey)*	Rata răspunsului, procentul răspunsului pozitiv pentru fiecare întrebare.

Comparabilitatea grupurilor

Chiar dacă alocarea în grupuri a pacienților a fost în totalitate întâmplătoare, între ele pot să apară diferențe importante din cauza hazardului, de exemplu privind repartiția pe grupe de vârstă, sex, gradul de severitate a afecțiunii, statutul socioeconomic. Dacă nu se iau în considerare astfel de diferențe, deosebirea rezultatelor între grupurile luate în studiu ar putea fi atribuită efectului intervenției (apărând astfel erori de tipul I). Ar putea fi, de asemenea, mascată o veritabilă deosebire între grupuri, din cauza acestor diferențe (numită eroare de tip II), situație mai rar întâlnită. Problemele de comparabilitate ale grupurilor apar mai frecvent la studii cu eșantioane mici.

Modul în care cele două caracteristici amintite mai sus (evitarea erorilor sistematice și comparabilitatea grupurilor) sunt satisfăcute, împreună cu *Puterea studiului* (denumirea internațională: *Power* = **P**), reprezintă măsura calității unui RCT.

Limitele trialului clinic randomizat și controlat

Limitele trialului clinic randomizat și controlat trebuie căutate într-unul dintre următoarele 3 domenii:

- răspunsul la ipoteze/întrebări complexe;
- rezultatul nu poate fi extrapolat la grupul de pacienți ai clinicianului;
- trialuri cu Puterea studiului insuficientă.

Răspunsul la ipoteze/întrebări complexe

Trialuri clinice randomizate bine construite din punct de vedere metodologic pot fi deficitare în a răspunde unor ipoteze izvorâte din practica medicală bazată pe evidențe. RCT nu poate răspunde unor întrebări complexe sau unora privind experiența trăită a bolii, importante atât pentru pacient, cât și pentru practician (aceste situații, multifațetate, de natură înalt contextuală a intervenției și modalităților de evaluare, își găsesc răspunsul în studiile de cercetare de tip calitativ – sociologic sau antropometric). Sunt în curs intense dezbateri teoretice, dacă RCT trebuie considerat standardul de aur pentru activitățile din domeniul asistenței medicale.

Rezultatul nu poate fi extrapolat la grupul de pacienți ai clinicianului

Chiar dacă ipoteza de cercetare e simplă și unidimensională, rezultatele unui RCT realizat pe eșantionul unei anumite populații nu pot fi extrapolate direct asupra unei probleme clinice a altei populații, cu alte caracteristici evolutive și de severitate ale aceleiași afecțiuni.

Trialuri cu puterea studiului insuficientă

O limită importantă a majorității RCT este puterea lor limitată de a decela o diferență, dacă aceasta există cu adevărat, în populația studiată. La RCT-uri cu grupuri de studiu limitate (mici), dacă aceeași cercetare se repetă cu diferite eșantioane randomizate din populație, rezultatele vor fi diferite, din cauza diferențelor între eșantioane, datorate variabilității interindividuale.

Studii nerandomizate

În mod cu totul teoretic, pentru a obține rezultate pertinente și valide, orice problemă de cercetare biomedicală cantitativă ar trebui rezolvată printr-un trial sau alt tip de experiment bine controlat. Tot teoretic, s-ar putea rezolva problema siguranței și eficacității vaccinului antitifoidic într-un focar de epidemie, alocând la întâmplare, fără a ține cont de riscul îmbolnăvirii și extinderii epidemiei, indivizii în grupa celor care primesc vaccin sau placebo și urmărind apariția cazurilor de boală. Dar preceptele etice exclud asemenea inițiative, chiar dacă subiecții/pacienții ar accepta cooperarea. Așadar, standardul de aur al cercetării biomedicale, RCT-ul, este imposibil de utilizat în anumite situații, în special în studiile de evaluare a agresiunii agenților farmaceutici sau de mediu, ori în cazul intervențiilor care nu pot fi alocate la întâmplare.

Studiile de cohortă

Într-un studiu de cohortă sunt selectate două sau mai multe grupuri, pe baza diferenței expunerii la un anumit agent (un vaccin, un medicament, un factor de mediu) și sunt urmărite prospectiv, pentru a constata câți din fiecare grup vor dezvolta o anumită afecțiune sau alte modificări.

Studiile caz-martor

Într-un studiu caz-martor, situația subiecților cu sau fără o anumită afecțiune (de exemplu, stricturi esofagiene) se studiază retrospectiv, pentru a identifica eventuale situații cauzatoare (de exemplu, ingerare de lichide caustice).

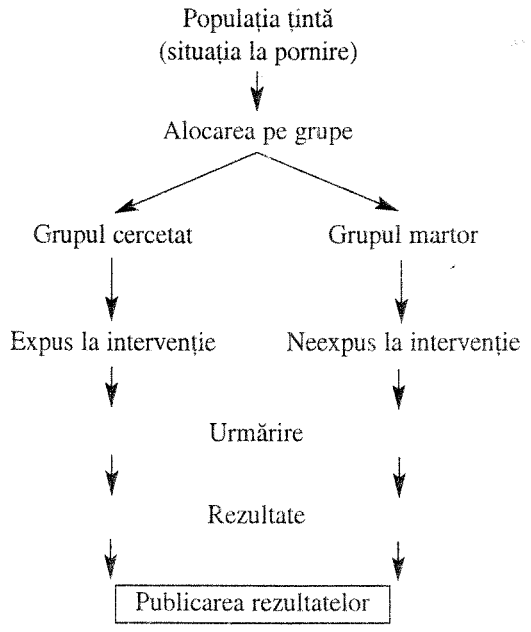

Eroare sistematică de selecție (diferențe sistematice între grupurile de comparat, datorate randomizarii incomplete/incorecte)

Eroare sistematică de performanță (diferențe sistematice de asistență medicală, în afara intervenției studiate)

Eroare sistematică de excluziune (diferențe sistematice în alcătuirea grupurilor)

Eroare sistematică de detecție (diferențe sistematice în evaluarea rezultatelor)

Eroare sistematică de publicare (diferențe sistematice ale procentului de publicare între studii cu rezultate „pozitive" și „negative"

Fig. 3. Surse posibile de erori sistematice în trialuri clinice randomizate și controlate.

Probleme cu studii nerandomizate

Problema comună a ambelor tipuri de studii (cohortă și caz martor) este a stabilirii comparabilității între grupuri (asigurarea că expunerea sau nonexpunerea, în cazul cohortelor, sau afecțiunea avută în observație în cazul studiilor caz-martor reprezintă singura deosebire între grupuri). Din acest motiv, construcția studiilor nerandomizate implică adesea proceduri complexe, epidemiologice și statistice (32).

Cercetarea secundară: sinteze sistematice și metaanalize

O sinteză sistematică (denumirea internațională: *Systematic Review* = **SR**) este o însumare de cercetări (trialuri) primare, utilizând o riguroasă metodologie predefinită. Dintr-o asemenea publicație, trebuie să se poată deduce: strategia de cercetare (ce baze de date și alte surse de evidențe au fost consultate și în ce mod), criteriile de incluziune și excluziune (care trialuri au fost analizate, care omise și de ce), criteriile de ierarhizare a calității surselor (căror trialuri li s-a acordat mai multă pondere în analiza finală și de ce). O asemenea sinteză sistematică se încheie întotdeauna cu concluzii generale (o discutare a consistenței sau inconsistenței rezultatelor trialurilor individuale luate în studiu). Sintezele sistematice, dacă sunt bine realizate, oferă cea mai completă estimare a nivelului de cunoștințe și incertitudini dintr-un anumit domeniu. Cochrane Collaboration este o rețea internațională de cercetare care-și propune elaborarea de reviste sistematice în toate domeniile medicale. Rezultatul activității sale generează cea mai largă bază de date de sinteze sistematice – Cochran Database of Sistematic Reviews (CDSR) și se poate consulta atât on line pe Internet, cât și pe CD-uri.

Metaanalizele

O metaanaliză este o sinteză sistematică în care datele numerice provenind de la mai multe studii au fost integrate și prelucrate. De cele mai multe ori, rezultatele metaanalizelor se reprezintă grafic. Metaanalizele pornesc de la premisa că trialurile individuale luate în studiu sunt suficient de similare (ca metodologie) pentru a putea pune datele lor împreună. Pentru a se realiza acest deziderat, o metanaliză trebuie să testeze, obligatoriu:

- heterogenitatea clinică (o evaluare bazată pe raționament clinic asupra faptului că trialurile individuale luate în studiu și-au propus să testeze aceeași ipoteză);
- heterogenitatea statistică (o estimare matematică asupra faptului că rezultatele trialurilor individuale sunt compatibile între ele) (33,34).

Heterogenitatea statistică este evaluată cu ajutorul unor teste standard, cum ar fi o variantă a testului Hi^2 care trebuie să răspundă la întrebarea: există o mai mare variație între rezultatele trialurilor individuale decât cea explicabilă prin jocul hazardului (variabilități interindividuale) ? Heterogenitatea clinică, pe de altă parte, trebuie determinată prin raționament clinic, analizând metodele utilizate de fiecare trial luat în studiu.

Uneori, două metaanalize care se ocupă de aceeași ipoteză, dar acoperă arii diferite de studii primare, pot genera concluzii diferite. Dacă se exclud simple erori aritmetice, rațiunea pentru o astfel de diferență s-ar putea explica prin utilizarea unor criterii diferite de incluziune și excluziune a studiilor pentru analiza finală, ponderare diferită a studiilor din punctul de vedere al calităților metodologice, analiza rezultatelor finale ale studiilor, și nu prin analiza diferită a datelor primare de la pacienți sau evaluarea diferită a efectelor adverse și a beneficiilor.

Metaanaliza reprezintă o formă înalt prelucrată de sinteză sistematică a trialurilor specifice unui anumit domeniu, cu rezultate obiective ușor interpretabile. Metaanalizele au în ultimii ani o largă răspândire și utilizare în gastroenterologie. Dacă trialurile utilizate sunt suficient de omogene, metaanaliza poate demonstra superioritatea (de exemplu, Interferon + Ribavirină, față de Interferon) sau dimpotrivă, lipsa superiorității (de exemplu, 5-ASA, față de Sulfasalazină, pentru menținerea remisiei colitei ulcerative) unei proceduri medicale. Interpretarea unei metaanalize necesită prudență și o bună cunoaștere și înțelegere a fenomenului. Dacă se bazează pe studii mărunte sau pe un număr limitat de studii (trialuri), rezultatele pot fi irelevante sau instabile (de exemplu, metaanaliza privitoare la rezultatele Tamoxifenului, față de lipsa tratamentului activ, în hepatocarcinom).

Rezultatele pot fi, de asemenea, distorsionate de variabile de confuzie sau de erori sistematice de publicare (de exemplu, administrare de glicocorticoizi, față de terapia standard, în hepatitele alcoolice). Uneori heterogenitatea calitativă a studiilor utilizate poate face rezultatele combinate ale acestora, prin metaanaliză, lipsite de sens sau discutabile (de exemplu, rolul scleroterapiei endoscopice în prevenirea primei hemoragii a varicelor esofagiene în ciroză), necesitând extinderea sau o mai bună selectare a studiilor și reanalizarea rezultatelor metaanalizei. În fine, metaanaliza trialurilor comparând efectul unui medicament față de placebo, atunci când ar exista pentru comparație un alt principiu activ, limitează conținutul informației, din punctul de vedere al practicianului,

la cel oferit de trialurile individuale (de exemplu, administrarea 5-ASA față de placebo, pentru menținerea perioadei de remisie a colitei ulcerative.

Locul cercetării calitative

Metodele calitative în cercetarea biomedicală (cum ar fi: observarea pacientului, interviuri semistructurate, discuții cu grupuri țintă) se utilizează pentru explorarea laturii subiective (personale) și a contextului sociocultural al stării de sănătate sau al bolii. Aceste tehnici sunt din ce în ce mai utilizate pentru studiul atitudinilor personalului medical. În timp ce metodele cantitative sunt înalt standardizate și atribuite cu sisteme valide și reproductibile de măsurare, tehnicile calitative nu sunt standardizate și sunt dependente de experiența subiectivă, atât a cercetătorului, cât și a celui cercetat. Grupul Cochran Collaboration, care inițial a avut în vedere doar RCT-ul și evidențe legate de acestea, mai recent a inițiat și un grup de sinteze pentru cercetări calitative.

Literatura calitativă ajută mai degrabă la înțelegerea fenomenelor biologice în desfășurarea lor naturală, decât a aspectelor experimentale, punând accent pe experiența trăită de pacienți și pe înțelegerea ierarhiei valorilor morale ale acestora. Chiar dacă cercetarea calitativă are adânci rădăcini în științele sociale, aplicarea sa în medicina clinică este relativ recentă (35).

Răspuns la întrebări frecvente

Ce semnificație au termenii Reducerea Absolută a Riscului (denumirea internațională: Absolute Risc Reduction = *ARR) și Reducerea Relativă a Riscului (denumirea internațională:* Relative Risc Reduction = *RRR) și cu ce cuvinte se pot explica pacienților ?*

Luând ca exemplu o pacientă ipotetică de 40 de ani, în condițiile sale particulare de încărcare genetică, viață și alimentație, se presupune că ar avea riscul de a face în următorii 5 ani o rectocolită ulcero-hemoragică de 25% (respectiv, 1:4). Dacă continuă să fumeze, dar își ia regulat medicația sedativă, riscul poate fi redus la aproximativ 20%. Prin aritmetica elementară se concluzionează că riscul de a face rectocolită se reduce cu 5% (25%-20%). Această reducere absolută a riscului reprezintă o cincime din riscul său inițial (de 25% risc) sau, altfel spus, riscul ei a scăzut cu 20% (la 80% din riscul inițial, de 25%). Proporția cu care riscul inițial al unui pacient se reduce prin aplicarea unei terapii poartă denumirea de reducere relativă a riscului.

Considerând un al doilea pacient ipotetic care are, de asemenea, încărcare genetică pentru rectocolită, dar este mai puțin stresat și nu fumează, acesta are un risc de a face în următorii 5 ani boala de doar 2,5%. O reducere relativă de 20% a riscului său, cu medicația sedativă, va reduce riscul absolut la 2%. Chiar dacă cei doi pacienți au avut aceeași reducere relativă a riscului cu ajutorul medicației, există o diferență de 10 ori a reducerii riscului absolut de 5%, comparat cu 0,5%.

Ce este NNT (number needed to treat) – numărul necesar de a fi tratat

Numărul necesar de a fi tratat e o modalitate numerică de a exprima probabilitatea beneficiului unui tratament, fiind ușor de calculat și dând, medicului și pacientului, un sens intuitiv despre evoluția bolii sub tratament. Este definit ca reciproca reducerii absolute a riscului, respectiv:

NNT=1/ARR,

pentru un rezultat așteptat (de exemplu, perforare de organ sau deces) la pacienți cu un anumit tratament, comparativ cu pacienți cu un alt tratament (placebo).

În cazul primei paciente, o reducere absolută a riscului de 5% înseamnă că 20 de persoane asemănătoare trebuie tratate timp de 5 ani, pentru a preveni apariția unui caz. NNT-ul pentru terapia sedativă la persoane ca pacienta studiată este de 20. A se reține că NNT nu este o valoare fixă pentru o anumită terapie, ci o valoare care variază odată cu modificările clinice ale persoanei tratate, dar și în funcție de riscul unui efect advers, doza și alte caracteristici ale medicamentului; variază, de asemenea, în funcție de rezultatul ales ca definitoriu pentru succesul terapiei.

Un exemplu pentru înțelegerea ARR, RRR și NNT este ilustrat în tabelul IV.

Tabelul indică distribuția, într-un tabel de contingență 2x2, a participanților la un RCT urmărind terapia medicamentoasă a migrenei biliare.

Diferențele privind rezultatul terapiei la cele două grupuri se calculează astfel:

– *riscul absolut pentru grupul martor* (denumirea internațională: *Absolute Risk on Control group* = ARC) reprezintă riscul

Tabelul IV

Calculul NNT pentru o intervenție

	Cefalee continuă		
	Da	Nu	Total
Grupul de martori (placebo)	a=194	b=61	a+b=255
Grupul cazurilor tratate (aspirină + metoclopramid)	c=115	d=145	c+d=260

cefaleei continue la grupul martor și se calculează: ARC=a/(a+b)=194/225=76%;

- *riscul absolut pentru grupul cazurilor tratate* (denumirea internațională: *Absolute Risk in Treatment group* = ART) reprezintă riscul cefaleei continue la grupul celor tratați și se calculează astfel:
  ART=c/(c+d)= 115/260+44%.
- *rata riscului* (sau riscul relativ) este raportul celor două riscuri absolute:
  RR=ART/ARC= 44/76=0,58;
- *reducerea absolută a riscului (ARR):*
  (ARR)=ARC-ART=76%-44%=32%;
- *reducerea relativă a riscului (RRR):*
  (RRR)=(ARC-ART)/ARC=32/76=42%;
- *numărul necesar de a fi tratat (NNT):*
  1/ARR=1/(ARC-ART)=1/0,32=3,1.

Rezultatul sugerează că 3 persoane cu migrenă biliară trebuie să primească tratament cu Metoclopramid și aspirină, pentru ca una să nu mai facă cefalee.

Există o cale simplă de a sugera că terapia are mai mult beneficiu decât efecte nedorite ? Utilizarea Riscului de bază

În decizia alegerii unei anumite intervenții pentru o afecțiune (de exemplu, o terapie medicamentoasă), atât practicianul, cât și pacientul trebuie să țină cont (de obicei, mai mult subiectiv decât obiectiv) de numeroasele informații esențiale. În primul rând, trebuie să se aibă în vedere aspecte ca probabilitatea beneficiului terapiei propuse (exprimată – de exemplu – prin NNT), riscul unui efect nedorit (exprimat eventual prin *Numărul necesar pentru a dăuna* – NNH *(number needed to harm)* se calculează similar cu NNT) și probabilitatea evoluției afecțiunii fără tratament sau cu un alt protocol terapeutic. Este evident că o intervenție destinată să reducă riscul unui pacient va avea un efect cu atât mai perceptibil, cu cât gradul riscului pacientului este mai mare.

Riscul de bază pentru un anume eveniment predefinit este, în general, exprimat în forma incidenței evenimentului la pacienții dintr-un RCT care au primit placebo, fiind astfel echivalent cu riscul absolut al grupului martor (ARC). Tabelul V oglindește importanta influență a riscului de bază asupra NNT.

Tabelul V

Modificarea NNT cu riscul de bază

Riscul de bază	RRR	ARR	NNT
20%	75%	15%	7
12%	75%	8%	12
6%	75%	4%	25
1%	75%	0,75%	133

Ce înseamnă calculul puterii testului și cum se poate susține că un test are suficientă putere ?

Calculul puterii își propune să răspundă la întrebarea: este (a fost) un RCT suficient de mare pentru a demonstra o diferență clinic semnificativă între grupuri (în cazul în care o asemenea diferență a existat) ? Răspunsul la întrebare este în funcție de tipul variabilei urmărite de studiu: cantitativ (cum ar fi presiune intracavitară măsurată manometric) sau calitativ (cum ar fi apariția adenocarcinomului pe ficatul cirotic).

Rezultat cantitativ

Dacă evenimentul e cantitativ, pentru estimarea puterii testului sunt necesare următoarele două categorii de date:

- o estimare clinică a ceea ce va constitui o diferență semnificativă între grupuri a variantei luate drept indicatoare a eficienței terapiei luate în studiu (ALAT, diametrul portei etc.);
- o estimare a variabilității acestui parametru în populația din care s-au extras eșantioanele studiate (cât de mult variază diametrul portei în populația studiată).

Distribuția unei anumite variabile în populație se exprimă, în mod uzual, prin medie și deviația standard.

Rezultat calitativ

Dacă evenimentul e calitativ, categoriile de date necesare pentru aprecierea puterii testului sunt:

- proporția de indivizi din populația studiată care realizează evenimentul;
- o estimare a ceea ce ar putea reprezenta o schimbare clinic semnificativă a acestei proporții.

Odată aceste categorii determinate, se poate calcula cu ușurință puterea testului, utilizând tabele, formule sau programe statistice de calculator. Un studiu fără putere (subdimensionat) ar putea conduce ușor la o eroare de tip II, concluzionând, de exemplu, că nu ar fi o diferență importantă în eficacitatea unui tratament la grupul tratat față de cei netratați, când în realitate această diferență ar exista.

Cum se poate afirma dacă un rezultat e semnificativ ? Valoarea p *și intervalul de încredere.*

Valoarea p

Până nu demult, expresia $p<0,05$ a avut oarecum semnificația: „acest rezultat e real și nu a apărut din întâmplare". În epoca trialurilor clinice de mari proporții, fiecare dintre ele cu multipli parametri studiați, este probabil ca măcar unul dintre acești parametri să varieze semnificativ din întâmplare. Considerând că rezultatul unui tratament este un proces continuu, se tinde să se renunțe la alegerea unei semnificații punctuale și a

unei decizii dihotomiale (da sau nu), înlocuindu-se utilizarea valorii lui „p" cu „intervalul de încredere".

Intervalul de încredere

Dacă s-ar repeta de sute de ori un trial clinic, niciodată nu s-ar obține exact aceleași rezultate. Dar, în medie, s-ar putea stabili un anumit nivel de diferență (sau lipsa unei diferențe) între cele două grupuri ale trialului. În 90% dintre trialuri, diferența s-ar regăsi între niște limite; în 95% aceasta s-ar regăsi între niște limite mai largi.

Judecând reciproca problemei, așa cum se întâmplă în mod obișnuit, dacă se va efectua un singur trial, de unde se va ști cât este de aproape diferența obținută față de diferența reală între cele două grupuri ? Calculând intervalul de încredere de 95% în jurul rezultatului obținut, se va putea afirma că există o șansă de 95% ca diferența reală să se regăsească între limitele acestui interval. Utilizarea intervalului de încredere permite estimarea atât pentru trialurile „pozitive" (cele care indică o diferență statistic semnificativă între grupuri), cât și pentru trialurile „negative" (acelea care constată lipsa unei diferențe), atât a puterii evidenței, cât și dacă studiul este sau nu definitiv (indică, dacă este cazul, necesitatea altor studii similare în domeniu).

Cu cât un trial este mai amplu, cu atât se îngustează intervalul de încredere și cu atât e mai probabil ca rezultatul să fie definitiv. La interpretarea trialurilor negative, întrebarea cea mai importantă trebuie să fie: oare un trial mai larg va aduce un beneficiu semnificativ în interpretarea problemei ? Răspunsul derivă din valoarea limitei superioare a intervalului de încredere de 95%; astfel, va exista un risc de 1 la 40 ca rezultatele să se regăsească la acest nivel (numai câte 2,5% dintre rezultate se vor găsi în afara limitelor intervalului). Se ridică, în mod firesc, întrebarea: acest nivel al diferenței ar putea avea semnificație clinică ? Dacă nu, atunci trialul poate fi considerat nu doar negativ, dar și definitiv. Pe de altă parte, dacă limita superioară a intervalului de 95% reprezintă o diferență semnificativă clinic între grupurile trialului, trialul poate fi considerat negativ, dar nu definitiv.

Studii individuale și de sinteză privind probleme de diagnostic

În prezența unui test diagnostic, trebuie să se răspundă la trei întrebări:

- este validă evidența disponibilă despre acuratețea unui test diagnostic ?
- poate demonstra această evidență validă o capacitate deosebită a testului studiat de a diferenția cu înaltă acuratețe pe cei care sunt purtătorii unei anumite afecțiuni de cei ce nu au afecțiunea ?
- poate fi aplicat acest test diagnostic, important și valid, la un anumit pacient ?

Primele două întrebări, referitoare la validitate și importanță, își găsesc răspunsul prin procedeul evaluării critice și ordinea abordării lor nu are prea mare importanță. Se preferă, de cele mai multe ori, abordarea inițială a celei de a doua întrebări, justificându-se că dacă testul nu e important, de ce să i se mai studieze validitatea ?

Este validă evidența disponibilă despre acuratețea unui test diagnostic ?

Având la dispoziție o evidență (un articol util) despre un test diagnostic, aceasta trebuie rapid evaluată critic în legătură cu convergența sa cu adevărul (valoarea sa științifică). Răspunsul la întrebările care ar ușura realizarea acestui pas se regăsesc adesea în rezumatul lucrării.

Întrebările care se impun sunt valabile atât pentru studii individuale, cât și pentru sinteze sistematice (cele mai valide și utile evidențe externe despre orice problemă clinică):

- a existat o comparație independentă, realizată printr-un trial orb cu un standard („de aur" – *gold standard)* pentru diagnosticul luat în studiu ?
- a fost testul evaluat într-un spectru adecvat de pacienți (de exemplu ca cel la care se intenționează utilizarea testului) ?
- standardul de referință a fost aplicat fără să se cunoască rezultatele testului studiat ?
- a fost validat testul într-un al doilea grup de pacienți independent de primul ?
- a existat o comparație independentă, realizată printr-un trial orb cu un standard („de aur" – *gold standard)* pentru diagnosticul luat în studiu ?

Această întrebare sugerează obligativitatea îndeplinirii a două criterii:

- pacientului luat în studiu i s-au aplicat ambele teste diagnostice: atât cel luat în discuție (de exemplu, o examinare în cadrul examenului obiectiv sau un test hematologic), cât și testul de referință (de exemplu o biopsie);
- rezultatele unui test nu trebuie să fie cunoscute de cei care-l aplică și-l interpretează pe celălalt; în acest fel se poate evita supra-interpretarea testului de referință (dacă testul diagnostic e pozitiv) sau subinterpretarea lui (în cazul negativității testului).

Uneori, testul de referință este deosebit de greu de ales, chiar dacă are la bază interpretări de cea mai înaltă calificare, ale unor cunoscuți

experți (într-o recentă sinteză sistematică a lui Kenneth Fleming (36) se considera că acordul în interpretarea biopsiilor de ficat nu depășește 50%).

- a fost testul evaluat într-un spectru adecvat de pacienți (de exemplu, ca acela la care se intenționează utilizarea testului) ?

Pentru a putea fi luate în considerare, studiile evaluând un test diagnostic trebuie să cuprindă subiecți din întregul spectru de manifestare a bolii, de la pacienți cu manifestări moderate până la manifestări severe ale bolii, de la stadii timpurii la cele avansate, incluzând grupuri atât de pacienți tratați, cât și netratați. Testul trebuie, de asemenea, aplicat la pacienți cu diagnostic ușor confundabil cu cel luat în studiu. Studiile comparând doar cazuri cu îmbolnăviri tipice la voluntari sănătoși nu sunt suficient de informative, pentru că dacă diagnosticul este evident, testul diagnostic nu-și prea găsește justificare.

- standardul de referință a fost aplicat în necunoștință privind rezultatele testului studiat ?

Dacă un pacient are testul luat în studiu negativ, ar putea exista tendința de a nu mai aplica testul de referință, mai ales dacă acesta este invaziv sau comportă anumite riscuri. Totuși, fără un diagnostic de certitudine confirmat printr-un „standard de aur", ar putea exista riscul alterării stării de sănătate în lipsa unui tratament inițiat în timp util.

- a fost validat testul într-un al doilea grup de pacienți independent de primul ?

Privind diagnosticul, testele respective sunt predictorii, nu explicative. Tocmai de aceea, aplicarea lor inițială nu poate diferenția acuratețea privind boala luată în studiu și rezultatele fals pozitive. Soluția este demonstrarea unui nivel similar de acuratețe pe un al doilea lot independent de pacienți; în lipsa acestuia, este hazardat să se facă un raționament clinic bazat pe testul în cauză. Dacă studiul a depășit cu succes această etapă de analiză a validității, atunci se poate trece la aprecierea importanței testului în a distinge cu acuratețe purtătorii bolii de cei indemni de boală.

Poate demonstra această evidență validă o capacitate deosebită a testului studiat de a diferenția cu înaltă acuratețe pe cei care sunt purtătorii unei anumite afecțiuni de cei ce nu au afecțiunea ? Sensibilitate, specificitate, rațiile de probabilitate

Dacă până nu demult principala modalitate de apreciere a acurateței unui test de a diferenția pacienții cu și fără afecțiunea țintă a fost stabilirea sensibilității și specificității, ideea novatoare constă în utilizarea rațiilor de probabilitate.

Aceat lucru înseamnă de fapt aprecierea gradului de modificare a ceea ce se considera despre afecțiune înaintea aplicării testului (*„Probabilitatea pretest"* a unei anumite afecțiuni) față de ceea ce se consideră despre boală după aplicarea testului (*„Probabilitatea posttest"* a afecțiunii). Testele diagnostice care produc o mare modificare de la probabilitatea pretest la cea posttest sunt de mare utilitate în practică.

Un pacient cu test pozitiv dintr-un studiu sau o sinteză sistematică se va situa în tabelul de contingență în pătratul a sau b (tabelul VI). Considerând arbitrar sensibilitatea (proporția pacienților purtători ai afecțiunii studiate cu test pozitiv) [a/(a + c)] testului studiat de 90%, rezultă că 90% dintre pacienții cu boala luată în studiu au valoarea testului în aceeași plajă valorică. Dacă specificitatea

Tabelul VI

Tabel de contingență pentru evaluarea unui test diagnostic

		Afecțiunea studiată		Total
		Prezență	Absență	
Rezultatul testului diagnostic	Pozitiv	**a**	**b**	a+b
	Negativ	**c**	**d**	c+d
Total		a+c	b+d	a+b+c+d

Sensibilitatea = a/(a + c)
Specificitatea = d/(b + d)
Rația de probabilitate pozitivă (LR +) = sensibilitate/(1 – specificitate)
Rația de probabilitate negativă (LR–) = (1 – sensibilitate)/specificitate
Valoarea predictivă pozitivă = a/(a + b)
Valoarea predictivă negativă = d/(c + d)
Prevalența = (a + c)/(a + b + c + d)
Șansa Pretest = prevalența/(1 – prevalența)
Șansa Posttest = Șansa Pretest × Rația de probabilitate.
Probabilitatea Posttest = Șansa Posttest /(Șansa Posttest + 1).

testului (proporția pacienților indemni de afecțiunea studiată, cu test negativ) [d/(c+d)] ar fi de 85%, ar însemna că numai 15% dintre pacienții cu alte afecțiuni ar avea rezultatele testului în aceeași plajă respectiv, pozitive) Rezultă din cele de mai sus că pacientul luat în studiu ar putea fi considerat de 6 ori (90%/15%) mai probabil purtător al bolii decât altul cu test negativ; această rație numită „rația de probabilitate" *(likelihood ratio)* pentru un test pozitiv (LR+), iar modul său de determinare este:

LR+ = sensibilitate/(1 – specificitate)

Dacă la prima abordare a pacientului, fără efectuarea vreunui test, s-a considerat că probabilitatea prezenței bolii presupuse este de 50%, înseamnă că șansa pretest a bolii a fost de 50/50=1/1=1. Multiplicând, în conformitate cu tabelul de mai sus, valoarea șansei pretest cu valoarea rației de probabilitate, respectiv 1x6, se obține valoarea șansei posttest de 6; aceasta semnifică o șansă post-test de 6:1 în favoarea bolii luată în studiu. Întrucât modul de gândire clinic e mai aproape de probabilitate decât de șansă, șansa posttest se poate converti în probabilitate posttest, rezultând, în conformitate cu formula din tabelul de mai sus 6/(6+1)=6/7=86%. La un asemenea rezultat se poate considera că testul a avut o mare importanță în generarea diagnosticului (37).

Valori foarte înalte ale sensibilității sau specificității pot fi deosebit de utile, dar nu tocmai din motivul sugerat la prima vedere. S-ar putea imagina că teste cu sensibilitate foarte înaltă sunt utile pentru confirmarea diagnosticului, iar cele cu specificitate foarte înaltă pentru excluderea sa. De fapt, dacă testul are o sensibilitate foarte înaltă, un rezultat negativ elimină efectiv diagnosticul. În mod similar, la o foarte înaltă specificitate, un rezultat pozitiv confirmă diagnosticul.

Chiar dacă un test cu sensibilitate de 90% și specificitate de 85% pare de mare valoare, privit din noul unghi al rației de probabilitate, i se descoperă noi valențe, din punctul de vedere al acurateței. Rezultatele unui test pot fi divizate în multiple niveluri (straturi), cum ar fi: intens pozitiv, moderat pozitiv, neutru, moderat negativ, extrem de negativ.

Astfel privită problema, se observă cât de multă informație se pierde, calificând rezultatul testului doar în pozitiv și negativ. Testului neutru îi corespunde o rată a probabilității de 1 și semnifică faptul că efectuarea sa nu aduce nici un beneficiu în elucidarea diagnosticului. Rezultate moderate (pozitive sau negative) pot avea rate de probabilitate de până la 10, respectiv 0,1, iar extremele – peste sau sub aceste valori (38).

În fine, există o cale facilă de a lucra cu aceste probabilități și de a deduce valoarea uneia atunci când se cunosc altele două, utilizând o nomogramă ilustrată în fig. 4.

Dacă testele de mai sus oferă, în final, o rație a probabilității apropiată de 1, trebuie luate în considerație alte teste, poate bazate mai mult pe testul de referință, utilizându-se rația de probabilitate stratificată, ca măsură a acurateței testului. Dacă în rezumatul studiului nu sunt date niveluri ale rației de probabilitate, dintr-un tabel sau un grafic adecvat, este posibilă crearea unei stratificări. Chiar dacă singurele date oferite în rezumat sunt sensibilitatea și specificitatea, din formulele oferite se pot calcula:

– *rația de probabilitate pozitivă* (LR +) = sensibilitatea/(1 – specificitatea) și

– *rația de probabilitate negativă* (LR –) = (1– sensibilitatea)/specificitatea.

Unele studii nu se mărginesc să furnizeze rații de probabilitate, ci fac o ordonare a numeroaselor teste de diagnostic utilizate pentru o afecțiune dată. În aceste cazuri, rezultatele pot fi prezentate în variate modalități, fie ca o înșiruire de rezultate pozitive și negative (ca un rezultat al unei analize multivariate), fie prin înșiruirea și considerarea unei rații de probabilitate multistratificate.

După ce s-a decis că testul diagnostic este valid și prezintă suficientă acuratețe, se poate trece la ultima etapă, aceea a integrării acestei evaluări critice cu probabilitatea pretest unică a unui anumit pacient și cu experiența personală a clinicianului (39,40).

Rații de probabilitate multistratificate



Fig. 4. Nomograma rației de probabilitate.

Poate fi aplicat acest test diagnostic important și valid la un anumit pacient ?

Modul în care un test diagnostic valid și cu suficientă acuratețe se poate integra cu probabilitatea pretest unică a unui anumit pacient și cu experiența personală a clinicianului este dictat de răspunsul la următoarele întrebări:

- este testul disponibil, realizabil, cu suficientă acuratețe și precizie în condițiile de aplicare propuse ?
- își justifică costul în condițiile în care se va aplica ?
- se va putea aplica o rație a probabilității multistratificată pentru a evita distorsiunile generate de comportarea testului la diferite subgrupe de pacienți (de exemplu, rații de probabilitate mai înalte în stadii avansate și rații de probabilitate mai joase în stadii inițiale sau forme moderate ale bolii) ?
- se va aplica o „analiză a sensibilității" – modalitate prin care se poate estima dacă un test diagnostic bazat pe simptome pierde din putere prin schimbarea îngrijirii pacientului de la asistența primară la cea secundară și terțiară (în analiza primară se subînțelege că numărul falșilor pozitivi este mai mare, deci specificitatea testului va fi mai mică) ?
- e posibilă generarea unui estimări clinic sensibile a probabilității pretest a pacienților cărora li se va aplica testul ?
- din experiență personală (bazată nu numai pe rememorarea ultimelor cazuri, ci și pe utilizarea unor evidențe în cazul acestora), prevalența statistică națională sau regională, baze de date clinice (cuprinzând pacienți cu aceleași probleme clinice și raportând frecvența afecțiunii) sau studii primare (evaluate critic pentru importanța și acuratețea testului, în caz de acceptare, ar putea fi extrapolate la pacienții avuți în îngrijire) ?
- pacienții din studiul ales pentru a servi ca evidență sunt similari cu cei asupra cărora se va aplica evidența ?
- au putut să apară schimbări ale caracteristicilor afecțiunii de la data generării/publicării evidenței ?
- va modifica probabilitatea posttest rezultată modul de abordare a pacientului și va fi aceasta în folosul pacientului ?
- se va modifica decizia terapeutică în urma rezultatului testului ?
- va accepta pacientul aplicarea noii decizii ?
- vor ajuta consecințele rezultate din aplicarea testului atingerea/îndeplinirea scopurilor globale ale pacientului ?

Din acest al treilea punct de vedere, trebuie să se țină cont de două praguri, ilustrate în fig. 5. În primul caz (A), dacă testul diagnostic a fost negativ sau a generat o rație de probabilitate joasă, în jur de 0,1, probabilitatea posttest trebuie să fie atât de mică, încât va trebui să abandonăm diagnosticul presupus și să ne orientăm spre un alt diagnostic. În termen de praguri, acest rezultat negativ al testului a comutat raționamentul de deasupra punctului A *(„pragul testului")* sub acesta. Pe de altă parte, în al doilea caz (B), un test diagnostic pozitiv generând o rație a probabilității înaltă poate genera o probabilitate a posttestului atât de înaltă, încât devine inutilă orice testare în continuare, diagnosticul fiind evident. Mutarea de sub punctul B *(pragul tratamentului)* deasupra acestuia impune, astfel, alegerea terapiei adecvate. Numai dacă rezultatele testului diagnostic se situează între cele două praguri se va căuta în continuare confirmarea diagnosticului, prin aplicarea altor teste.

Învățare și predare cu ajutorul Subiectelor Evaluate Critic (denumirea internațională: *Critically Appraised Topic = CAT)*

După ce s-a investit timp și energie pentru găsirea și evaluarea critică a unor articole, ar fi o mare pierdere să nu se rezume evidențele găsite,



Fig. 5. Pragurile test-tratament.

pentru a putea fi utilizate și altădată, sau chiar de către alți specialiști. Acest rezumat standardizat, pe o întindere de maximum o pagină, a fost denumit de creatorii săi, Stephane Sauve, Hui Lee și Mike Farkouh, *critically appraised topic,* abreviat CAT. Din aceste rezumate se pot construi baze de date cu evidențe, care pot fi aduse la zi, din când în când.

Screening și identificare de caz

Dacă subiectele precedente ale capitolului au fost orientate în direcția formulării unui diagnostic la persoane cunoscute ca fiind bolnave, care vin la practician pentru a solicita un ajutor calificat, prezentul subiect este centrat pe formularea unui diagnostic precoce în stadii presimptomatice ale bolilor, la indivizi în aparență sănătoși, din populația generală (procedură denumită *„screening"*) sau la pacienți care au venit pentru alte acuze, fără legătură cu afecțiunea descoperită (procedură denumită *„identificare de caz"*). Persoanele supuse screeningului și identificării de caz nu suferă de afecțiunea testată; lor trebuie să li se explice că s-ar putea să trăiască mai mult sau, cel puțin, mai bine dacă se lasă testate. Sunt necesare evidențe puternice despre validitatea acestor tipuri de teste, pentru a putea garanta pacienților un beneficiu pe termen lung, în cazul unui diagnostic precoce. Diagnosticul precoce înseamnă, în fond, că persoana este etichetată ca fiind purtătorul bolii sau cu risc înalt pentru dezvoltarea în timp a unei afecțiuni; iar această etichetare poate fi cu luni, ani sau poate chiar decade înainte ca afecțiunea ascunsă să devină manifestă ca boală simptomatică (uneori, doar la o mică fracțiune din cei cu screening pozitiv).

Etichetarea agasează. Prin numeroase studii s-a demonstrat că la persoane găsite pozitive la diverse screeninguri a crescut absenteismul la serviciu, a scăzut starea psihică de bine, a scăzut venitul și toate acestea în lipsa simptomelor sau a vreunui tratament (38,39). Ceea ce este și mai îngrijorător este faptul că cei cu test screening fals pozitiv vor avea parte doar de neajunsuri. Chiar și celor real pozitivi, cărora li s-a administrat un tratament eficient, li s-a prescurtat perioada considerată *de sănătate.* Astfel, diagnosticul precoce nu a reușit să-i facă pe indivizi (în medie) să trăiască mai mult, dar în mod cert le-a prelungit la toți starea de boală.

Pentru a decide în ce măsură sceeningul și identificarea de caz ajută mai mult decât dăunează, trebuie luate în considerare atât validitatea și acuratețea testelor, cât și eficacitatea tratamentului care le urmează. Aceste elemente se pot stabili răspunzând la următoarele întrebări:

- va conduce cu adevărat diagnosticul precoce la îmbunătățirea supraviețuirii sau a calității vieții sau la ambele ?
- pacienții diagnosticați precoce sunt parteneri activi în strategia terapeutică ?
- sunt justificate timpul și energia necesare pentru confirmarea diagnosticului și, eventual, pentru un tratament pe durata întregii vieți ?
- justifică frecvența și severitatea bolii acest efort și cheltuielile aferente ? (40,41).

Învățând din deciziile legate de testele diagnostice

La întrebarea: „De ce se utilizează teste diagnostice ?", cel mai frecvent răspuns (evident greșit) este „Pentru a descoperi ce nu e în regulă cu pacientul". Diagnoza nu își propune să descopere adevăruri absolute, ci să limiteze incertitudinile și să stabilească atât necesitatea, cât și baza logică pentru introducerea probabilităților, a pragurilor pragmatice testtratament. În acest sens, trebuie decis la ce anume este util rezultatul testului diagnostic și dacă într-adevăr îi este util și pacientului (42).

Studii individuale și de sinteză privind probleme de prognostic

În practica clinică, prognosticul este o componentă a activității zilnice a practicianului, probleme de prognostic survenind cel puțin la fel de frecvent și din partea pacienților, de obicei sub forma „Cât mai am de... ?".

Abordarea prognosticului ridică cel puțin trei categorii de întrebări:

- una de aspect calitativ: ce consecințe/rezultate pot să apară ?
- una cantitativă: cu ce probabilitate vor apărea ?
- una temporară: în cât timp/cu ce periodicitate ?

Este importantă cunoașterea criteriilor de evaluare a validității, importanței și aplicabilității evidențelor despre prognostic, utilizând aceleași concepte ca acelea din capitolul despre teste diagnostice (43).

Este validă evidența despre prognostic ?

- a cuprins studiul un grup de pacienți reprezentativi aflați în același stadiu (dacă e posibil timpuriu) al bolii ?
- au fost urmăriți pacienții suficient timp și complet ?
- a fost aplicat un criteriu obiectiv de apreciere a rezultatelor după procedeul orb ?
- dacă au existat subgrupe cu prognostic diferit s-au validat independent subgrupele pentru cele mai importante prognosticuri ?

Evidența validă despre prognostic este importantă ?

- cât de probabile sunt consecințele în timp ?
- cât de precis s-a estimat prognosticul ?

Este aplicabilă evidența validă și importantă privind prognosticul la un anumit pacient ?

- pacienții din studiu sunt similari cu cei asupra cărora se intenționează aplicarea rezultatelor ?
- va avea evidența un impact clinic important asupra concluziilor despre ce anume trebuie să i se ofere pacientului ? (44)

Studii individuale și de sinteză privind probleme de terapie

Evidențele despre terapie trebuie evaluate critic privind validitatea și importanța clinică.

Tipuri de rapoarte terapeutice

Evidențe despre terapie pot fi accesate din studii individuale (nu cele mai potrivite privind efectele terapeutice); trialuri terapeutice randomizate, sinteze sistematice ale trialurilor despre aceeași terapie, administrată pentru aceeași afecțiune, evident vor furniza cele mai complete informații și, de aceea, căutarea evidențelor va începe întotdeauna cu acestea. Întrucât sintezele sistematice evaluează individual trialurile componente, modul de utilizare pentru evidențe terapeutice va începe cu cel al trialurilor individuale.

Sunt valide rezultatele studiului individual ?

- repartizarea pacienților în grupuri terapeutice a fost randomizată ?
- a fost urmărirea pacienților suficient de lungă și completă ?
- a fost fiecare pacient evaluat cu grupul în care a fost repartizat prin hazard ?

Probleme mai puțin importante:

- au fost pacientul și clinicianul menținuți „orbi" din punctul de vedere al terapiei ?
- au primit grupele de pacienți aceeași terapiei cu excepția celei luate în studiu ?
- au fost grupele similare la inițierea trialului ?

Sunt importante rezultatele valide ale studiului individual ?

- care este amplitudinea efectului terapeutic ?
- cât de precisă este estimarea efectului terapeutic ?

Există o multitudine de mijloace pentru evaluarea rezultatului unei terapii. Cei mai utili indicatori sunt Rata Evenimentului de Control (denumirea internațională de *Control Event Rate = CER),* Rata Evenimentului Experimental (denumirea internațională de *Experimental Event Rate = EER)*

Măsura uzuală a efectului este Reducerea Relativă a Riscului (denumirea internațională: *Relative Risk Reduction* = RRR), calculată astfel:

RRR = (|CER – EER|/CER)

Similar, se poate descrie situația în care terapia studiată crește șansa unui eveniment favorabil prin indicatorul Creșterea Relativă a Beneficiului (denumirea internațională: *Relative Benefit Increase* = RBI), calculată astfel:

RBI = (CER – EER|/CER)

În fine, dacă terapia crește probabilitatea unui eveniment nefavorabil, se poate utiliza aceeași formulă pentru a genera Creșterea Relativă a Riscului (denumirea internațională: *Relative Risk Increase = RRI).*

Reducerea Absolută a riscului ar putea să nu fie deosebit de ilustrativă, mai ales dacă rezultatul este subunitar (< 1). Inversul acestui indicator, respectiv 1/ARR, este întotdeauna un număr real și are proprietatea favorabilă de a semnala NNT, respectiv numărul de pacienți care trebuie să beneficieze de terapia luată în studiu pe întreaga durată a trialului pentru a preveni un eveniment nefavorabil. În mod analog, se poate descrie efectul advers al unei terapii prin NND, exprimând numărul necesar de pacienți care trebuie tratați de-a lungul întregii desfășurări a trialului, pentru apariția unui efect nedorit al terapiei la un pacient în plus. Calculul este:

NNH = 1/ARI

Astfel, NNT și NNH oferă clinicianului și pacientului o utilă măsură a efortului care trebuie depus pentru a preveni sau a cauza un nou eveniment, favorabil sau defavorabil. Pentru a înțelege mai bine NNT, mai trebuie avute în vedere două concepte. În primul rând, indicatorul are întotdeauna asociată o dimensiune temporală de urmărire/supraveghere. O consecință a acestei dimensiuni temporale este faptul că, dacă se dorește compararea NNT-uri ale diverselor durate de supraveghere, trebuie realizate „ajustări de durată". Premisa ajustării constă în faptul că RRR este constant în timp. Acceptând această premisă, se poate realiza ajustarea, astfel: se consideră durata primului NNT ca durată observată, a celui de al doilea ca durată ipotetică și, aplicând formula, se obține:

NNT ipotetic = NNT observat × (timp observat/timp ipotetic)

Astfel, se poate aprecia diferența de efort clinic între 2 NNT-uri cu durată diferită de supraveghere. A doua problemă legată de NNT este că, similar oricărei alte măsuri clinice, NNT este o măsură a adevărului și trebuie să se indice în ce măsură se suprapune acestuia; așadar, exprimarea lui trebuie făcută în cadrul unui „interval

de încredere". Cu cât numărul de pacienți este mai redus în studiul generând un NNT, cu atât intervalul de încredere va fi mai larg, dar uneori suficient de relevant (45).

Rezultatele valide și importante ale studiului individual sunt aplicabile la un anumit pacient ?

- pacienții din îngrijire (asupra cărora ar urma să se aplice evidența) sunt atât de diferiți de cei din studiul publicat, încât rezultatele să fie inaplicabile ?
- este tratamentul realizabil în condițiile clinicianului ?
- care sunt posibilele beneficii și daune asupra pacienților prin aplicarea terapiei sugerate de evidență ?
- care sunt așteptările pacienților asupra cărora se va aplica evidența privind evenimentul care se încearcă a se preveni și tratamentul propus ?

După constatarea aplicabilității și fezabilității terapiei propuse de evidență, trebuie estimat beneficiul și riscul pacientului în urma terapiei; pentru aceasta, există două modalități:

- prima abordare (dar mai lungă) a problemei este estimarea în cele mai riguroase condiții posibile a ceea ce s-ar fi întâmplat cu pacientul în lipsa terapiei, respectiv care ar fi rata sa individuală de control (CER) utilizată, în această situație, și sub denumirea de Rata Evenimentului Așteptat de Pacient (denumirea internațională: *Patient's Expected Event Rate* = PEER); acestei estimări i se poate aplica apoi Reducerea Relativă a Riscului (RRR) pentru evenimentul sperat a se preveni prin terapie și Creșterea Relativă a Riscului (RRI) pentru efectele adverse ale terapiei în vederea generării Numărului Necesar pentru a fi Tratat (NNT) și Numărul Necesar pentru a Dăuna (NNH) pentru pacientul căruia urmează a se i se aplica evidența;
- a doua cale, mult mai scurtă, ocolește PEER și ia în considerare numai NNT și NNH al studiului; ambele abordări presupun că beneficiul relativ și riscul relativ al terapiei sunt aceleași, indiferent de valorile înalte sau joase ale PEER.

Odată individualizate beneficiile și riscurile terapiei, acestea trebuie încorporate în recomandări făcute pacientului, care să-l ajute în propria sa decizie. Calea principală e cea a „Analizei Deciziei Clinice" (denumirea internațională: *Clinical Decision Analysis* = CDA). Aceasta individualizează beneficiile și riscurile pacientului, din punctul de vedere al terapiei, și-l informează asupra probabilității cu care terapia îi va ajuta sau îi va dăuna. Informația cheie a acestei Probabilități de a fi Ajutat sau, dimpotrivă, de a-i Dăuna (denumirea internațională: *Likelihood of being Helped vs. Harmed* = LHH) rezultă din punerea în temă a pacientului despre evenimentele care se speră a fi prevenite și reacțiile adverse care ar putea fi cauzate în cursul terapiei (46).

Complianța

Dacă pacientul a acceptat un LLH și aderă la tratament, toată investiția fizică și morală în realizarea diagnosticului, evaluarea critică a cunoștințelor, individualizarea beneficiului riscului sau daunelor devin zadarnice dacă pacientul nu vrea sau nu poate să urmeze regimul, medicația, dieta, exercițiile fizice etc. Acest comportament de acceptare sau refuza al pacientului poartă denumirea de „complianță" și nu are nimic de-a face cu comportamentul hiperautoritar al clinicianului sau hipersupus al pacientului. Complianța medie a pacienților poate fi considerată de 50 (pe o scală de 0-100%), evident cu semnificative variații, chiar săptămânale (47).

De cele mai multe ori, cauzele noncomplianței nu sunt cele care ar părea evidente: vârstă, sex, rasă, inteligență sau educație; în schimb, factori ca timpul îndelungat de așteptare pentru inițiere, costul ridicat, durata îndelungată sau complexitatea terapiei pot cauza o complianță scăzută.

Neprezentarea regulată la consultații sau recunoașterea omiterii unor doze de medicamente poate fi un indiciu de noncomplianță, dar dacă există incertitudini se pot controla cantitățile de medicamente rămase, regularitatea reînnoirii prescripției medicale, măsurarea nivelului preparatului în lichidele biologice sau chiar se pot oferi cutiuțe speciale care contorizează conținutul și regularitatea extragerii dozelor. Scopul detectării noncomplianței este de a oferi pacienților strategii prin care să accepte terapia (strategii de creștere a complianței). Pentru terapii de scurtă durată ele cuprind instrucțiuni exacte, dacă se poate scrise; pentru terapii îndelungate – ameliorarea îngrijirii și supravegherii (informare exactă asupra regimului, consult social, automonitorizare, terapie familială) (48).

Sinteze sistematice în terapie (denumirea internațională: *Systematic Review* = *SR)*

În probleme de terapie, sinteza sistematică reprezintă cea mai puternică evidență disponibilă. Întrucât evaluarea critică a unei sinteze sistematice necesită deprinderile de evaluare a trialurilor componente, acestea au fost prezentate inițial. O sinteză sistematică este o rezumare a literaturii medicale mondiale, utilizând metode explicite ale cercetării sistematice, evaluării critice și prelucrării

statistice pe o anumită temă. Scopul ei principal este de a evita atât erorile sistematice (luând în considerare numai trialuri randomizate, dar analizând în același timp, pe cât posibil, toate lucrările publicate sau nepublicate și în orice limbă), cât și erorile prin hazard (analizând un număr foarte mare de lucrări, pot să apară erori prin hazard). SR poate să includă, dar nu include întotdeauna prelucrări statistice pentru combinarea rezultatelor studiilor individuale (aceasta este sarcina Metaanalizei).

Chiar dacă evaluarea critică a sintezelor sistematice se aseamănă cu cea a studiilor individuale, există diferențe majore în aprecierea validității acestora (49).

Sunt valide rezultatele sintezei sistematice ?

- sinteza sistematică este compusă numai din trialuri randomizate ?
- are sinteza sistematică o componentă „Metodă" care descrie:
- modul de identificare și includere a tuturor trialurilor relevante ?
- cum a fost evaluată validitatea studiilor individuale ?
- rezultatele studiilor au fost sinergice ?

O problemă mai puțin frecventă:

- în analiză s-au utilizat datele pacienților individuali sau au fost utilizate date prelucrate ?

Sunt importante rezultatele valide ale sintezei sistematice ?

- care este amploarea efectului terapeutic ?
- cât este de precis efectul terapeutic ?

Ca și la examinarea rezultatelor trialurilor individuale, trebuie să se găsească o expresie clinic utilă a rezultatelor sintezei sistematice. Chiar dacă numeroase sinteze publică rezultatele în termeni de NNT, multe utilizează încă rata șansei (OR) sau riscul relativ (RR).

După cum s-a descris anterior, RRR nu ține cont de Rata Evenimentului de Control (CER) sau de Rata Evenimentului Așteptat de Pacient (PEER), iar acest inconvenient este valabil și pentru OR și RR. Din fericire, ambii indicatori (OR și RR) pot fi convertiți la NNT sau NNH, utilizând formulele de mai jos:

pentru RR < 1:

$NNT = 1/(1 - RR) \times PEER$

pentru RR > 1:

$NNT = 1/(RR - 1) \times PEER$

pentru OR < 1:

$NNT = 1 - [PEER \times (1 - OR)]/(1 - PEER) \times (PEER) \times (1 - OR)$

pentru OR > 1:

$NNT = 1 + [PEER \times (OR - 1)]/(1 - PEER) \times (PEER) \times (OR - 1)$(50).

Sunt aplicabile rezultatele importante și valide ale sintezei sistematice la un anumit pacient ?

- pacienții din îngrijire (asupra cărora ar urma să se aplice evidența) sunt atât de diferiți față de cei din studiul publicat, încât rezultatele să fie inaplicabile ?
- este tratamentul realizabil în condițiile clinicianului ?
- care sunt posibilele beneficii și daune asupra pacienților prin aplicarea terapiei sugerată de evidență ?
- care sunt așteptările pacienților asupra cărora se va aplica evidența privind evenimentul care se încearcă a se preveni și efectele nedorite ale tratamentul propus ?

Lucrări despre Analiza Deciziei Clinice

Uneori, pentru a putea da răspunsul la o întrebare legată de terapie, căutarea evidenței poate conduce la lucrări privind „Analiza Deciziei Clinice" (denumire internațională: *Clinical Decision Analysis* = CDA). O CDA aplică metode cantitative concrete, pentru a compara consecințele probabile, urmând diferite strategii terapeutice. Analiza se inițiază cu o diagramă, denumită „arbore de decizie", care ilustrează afecțiunea studiată, posibilele strategii terapeutice și posibilele lor consecințe (51).

Momentul luării unei decizii, „nodul de decizie", se marchează cu un pătrat; posibilele evenimente ce derivă din strategiile terapeutice, „statusuri terminale" (marcate sub formă de triunghiuri), sunt precedate de cercuri denumite „nodurile șansei", reprezentând incertitudinile din medicina clinică. Triunghiurile de la sfârșitul fiecărei ramuri reprezintă, în final, „beneficiul" pacientului în urma deciziei. Un beneficiu este măsura preferinței pacientului pentru o anumită stare de sănătate și, de obicei, se exprimă ca o zecimală de la 0 la 1. În mod tipic, starea de perfectă sănătate se marchează cu 1, iar decesul cu 0; pot exista și stări pe care pacientul să le considere mai grave decât moartea, în această situație scala extinzându-se sub 0. Uneori, CDA poate utiliza „ani de viață", „ani de viață ajustați calitativ" (denumire internațională: *Quality-Adjusted Life-Years = QALYs),* fiind evident că un an într-o stare de înaltă calitate de sănătate contribuie mult mai mult la rezultat decât anul cu stare de sănătate precară. Utilitatea fiecărui rezultat se multiplică cu probabilitatea sa de apariție, inserându-se apoi în arborele de decizie, pentru a genera un beneficiu pentru acea ramură. Strategia „câștigătoare" și cursul preferat al acțiunii clinice este cea care demonstrează cel mai înalt beneficiu (52).

Chiar dacă (din nefericire) nu întotdeauna raționamentul practicianului se bazează pe CDA,

citindu-se articole despre ele, trebuie cunoscută modalitatea de apreciere a validității și importanței acestora.

Sunt valide rezultatele unui CDA ?

- au fost luate în considerare toate alternativele terapeutice și posibilele consecințe ale acestora ?
- probabilitățile posibilelor consecințe sunt valide și credibile ?
- beneficiile consecințelor sunt valide și credibile ?
- a fost testată robustețea concluziilor ?

Trebuie dovedit că beneficiile unei CDA provin din surse valide, obținute prin metode și tehnici standardizate, cum ar fi tehnica compensației de timp. Se oferă pacientului un sistem de compensație între calitatea vieții și durata vieții; considerând că starea perfectă de sănătate se notează cu A, iar cea mai nedorită stare de boală cu B, rezultă formula:

Timpul A x Beneficiul A = Timpul B x Beneficiul B

Din formulă se poate deduce de exemplu că 10 ani trăiți cu un beneficiu de 0,5, echivalează cu 5 ani trăiți cu beneficiu maxim de 1(53).

Sunt importante rezultatele valide ale unei CDA ?

- a condus vreuna dintre ramurile arborelui de decizie la un câștig important din punct de vedere clinic ?
- a fost preferabil același traiect al procesului de decizie și în urma unor simulări clinice cu elemente de probabilitate și de beneficiu ?

Sunt aplicabile rezultatele valide și importante ale unei CDA la un anumit pacient ?

- pot fi aplicate probabilitățile rezultate din CDA la un anumit pacient ?
- poate aplica pacientul beneficiile propuse, într-un mod util și stabil ?

Lucrări de analiză economică

Uneori, căutarea răspunsului pentru o problemă terapeutică (sau altă problemă clinică) necesită o analiză economică, pentru a compara costul și consecințele diverselor modalități de abordare. Acest tip de analiză este deosebit de dificil de interpretat, generând adesea controverse, chiar între specialiști ai domeniului. Ea învață practicianul să nu gândească costul unei noi terapii numai în termeni de finanțe sărăcăcioase. Această modalitate de a gândi în termeni de „costuri de sacrificiu" sau, mai bine chiar, „costuri de necesitate" trebuie să se impună ca gândire a practicii de fiecare zi și poate fi orientată de întrebările de mai jos (54).

Sunt valide rezultatele analizei economice ?

- problema economică abordată ține cont de toate problemele de cost și beneficiu definite ?
- analiza economică se bazează pe evidențe valide privind eficiența alternativelor ?
- poate analiza economică să identifice toate costurile și consecințele implicate, selectând pentru fiecare din ele măsuri credibile și comparabile ?
- s-a realizat o analiză corespunzătoare pentru problema ridicată ?
- a fost testată credibilitatea rezultatelor ?

Sunt importante rezultatele valide ale analizei economice ?

- sunt semnificative din punct de vedere clinic câștigurile în costuri rezultate ?
- au generat rezultatele analizei economice modificări importante în termeni de cost–eficiență ?

Sunt rezultatele valide și importante ale analizei economice aplicabile la un anumit pacient ?

– costurile rezultate din analiza economică sunt aplicabile pentru anumite condiții date ?

– va fi terapia eficace în anumite condiții date ? (55)

Bibliografie

1. Evidence-Based Medicine Working Group: Evidence-based medicine. A new approach to teaching the practice of medicine. JAMA. 1992; 268: 2420-5.

2. Osheroff JA, Forsythe DE, Buchanan BG, Bankowitz RA, Blumenfeld BH, Miller RA. Physicians' information needs: analysis of questions posed during clinical teaching. Ann Intern Med 1991; 114: 576-81.

3. Covell DG, Uman GC, Manning PR: Information needs in office practice: Are they being met ? Ann Intern Med 1985; 103: 596-9.

4. Antman EM, Lau J, Kupelnick B, Mosteller F, Chalmers TC. A comparison of results of meta-analyses of randomised control trials and recommendations of clinical experts. JAMA 1992; 268: 240-8.

5. Oxman A, Guyatt GH. The science of reviewing research. Ann NY Acad Sci 1993; 703: 125-134.

6. Davis DA, Thomson MA, Oxman AD, Haynes RB. Changing physician performance: a systematic review of the effect of continuing medical education strategies. JAMA 1997; 274: 700-5.

7. Haynes RB. Where's the Meat in Clinical Journals (editorial) ? ACP Journal Club. 1993 Nov-Dec; 119: A-22-3.

8. Evans CE, Haynes RB, Birkett NJ et al. Does a mailed continuing education program improve clinician performance ? Results of a randomised trial in antihypertensive care. JAMA 1986: 255: 501-4.

9. Sackett DL, Haynes RB, Taylor DW, Gibson ES, Roberts RS, Johnson AL. Clinical determinants of the

decision to treat primary hypertension. Clinical Research 1977; 24: 648.

10. Sackett DL, Straus SE. Finding and applying evidence during clinical rounds: the „evidence cart". JAMA. 1998; 280: 1336-8.

11. Sackett DL. Using evidence-based medicine to help physicians keep up-to-date. Serials 1997; 9: 178-81.

12. Sackett DL, Richardson WS, Rosenberg W, Haynes RB. Evidence-Based Medicine: How to Practice and Teach EBM. London: Churchill Livingstone, 1997 (Published in English, Spanish, Italian, and Japanese).

13. The Cochrane Library, Issue 2. Update Software. Oxford 1999.

14. Cochrane Effective Practice and Organisation of Care Group. The Cochrane Library, Issue 2. Update Software. Oxford 1999.

15. McColl A, Smith H, White P, Field J. General practitioners' perceptions of the route to evidence based medicine: a questionnaire survey. BMJ 1998; 316: 361-5.

16. Ellis J, Mulligan I, Rowe J, Sackett DL. Inpatient general medicine is evidence based. Lancet 1995; 346: 407-10. This whole series of studies are summarised and updated by Andrew Booth on his excellent website: http: //www.shef.ac.uk/~scharr/ir/percent.html

17. Geddes JR, Game D, Jenkins NE, Peterson LA, Pottinger GR, Sackett DL. In-patient psychiatric care is evidence-based. Proceedings of the Royal College of Psychiatrists Winter Meeting. Stratford, UK. January 23-5, 1996.

18. Howes N, Chagla L, Thorpe M, McCulloch P. Surgical practice is evidence based. Br J Surg 1997; 84: 1220-3.

19. Kenny SE, Shankar KR, Rintala R, Lamont GL, Lloyd DA. Evidence-based surgery: interventions in a regional paediatric surgical unit. Arch Dis Child 1997; 76: 50-3.

20. Gill P, Dowell AC, Neal RD, Smith N, Heywood P, Wilson AE. Evidence based general practice: a retrospective study of interventions in one training practice. BMJ. 1996; 312: 819-21.

21. Richardson WS, Wilson MC, Nishikawa J, Hayward RSA. The well-built clinical question: a key to evidence-based decisions (Editorial). ACP J Club 1995; 123: A12-3.

22. Oxman AD, Sackett DL, Guyatt GH, for the Evidence-Based Medicine Working Group. Users' guides to the medical literature: I. How to get started. JAMA 1993; 270: 2093-5.

23. Schon DA. Educating the reflective practitioner. Jossey-Bass, San Francisco (US), 1987.

24. Smith R. What clinical information do doctors need ? BMJ 1996; 313: 1062-8.

25. Hunt DL, Haynes RB, Hanna SE, Smith K. Effects of computer-based clinical decision support systems on physician performance and patient outcomes: a systematic review. JAMA 1998; 280: 1339-46.

26. Sackett DL, Rosenberg WMC, Gray JAM, Haynes RB, Richardson WS. Evidence based medicine: what it is and what it isn't. BMJ 1996; 312: 71-2.

27. Mays N, Pope C (eds). Qualitative research in health care. BMJ Publishing, London, 1996.

28. Fauci AS, Braunwald E, Isselbacher KJ et al (eds). Harrison's principles of internal medicine, 14th ed, version 1.1 (CD). McGraw-Hill, Philadelphia, 1998.

29. SAM-CD. Scientific American Medicine – CD. Dale DC, Federman DG (eds). New York: Scientific American Medicine. Serial CD-ROM. January 1999.

30. Kumar P, Clark M. Clinical medicine, 3rd ed. Baillière Tindall, London, 1994: 220.

31. Weatherall D J, Ledingham J G G, Warrell D A (eds). Oxford textbook of medicine, 3rd ed. Oxford University Press, Oxford, 1996: 1950.

32. Rapola JM, Virtamo J, Haukka JK et al. Effect of vitamin E and beta carotene on the incidence of angina pectoris. A randomized, double-blind, controlled trial. JAMA 1996; 275: 693-8.

33. Ekbom A, Helmick C, Zack M, Adami HO. Ulcerative colitis and colorectal cancer. A population-based study. N Engl J Med 1990; 323: 1228-33.

34. Blakeley DD, Oddone EZ, Hasselblad V, Simel DL, Matchar DB. Noninvasive carotid artery testing. A meta-analytic review. Ann Intern Med 1995; 122: 360-7.

35. Shea S, DuMouchel W, Bahamonde L. A meta-analysis of 16 randomized controlled trials to evaluate computer-based clinical reminder systems for preventive care in the ambulatory setting. JAMA 1996; 3(6): 399-409.

36. Mays N, Pope C (eds). Qualitative research in health care. BMJ Publishing, London, 1996.

37. Fleming KA. Evidence-based pathology. Evidence-Based Medicine 1997; 2: 132.

38. Richardson WS, Wilson MC, Guyatt GH, Cook DJ, Nishikawa J, for the Evidence-Based Medicine Working Group. Users' guides to the medical literature: XV. How to use an article about disease probability for differential diagnosis. JAMA 1999 ; 281: 1214-9.

39. Macdonald LA, Sackett DL, Haynes RB, Taylor DW. Labeling in hypertension: a review of the behavioural and psychological consequences. J Chronic Dis 1984; 37(12): 933-42.

40. Jaeschke R, Guyatt GH, Sackett DL for the Evidence-Based Medicine Working Group. Users' guides to the medical literature. VI. How to use an article about a diagnostic test: A: Are the results of the study valid ? JAMA 1999; 271: 389-91.

41. Jaeschke R, Guyatt GH, Sackett DL for the Evidence-Based Medicine Working Group. Users' guides to the medical literature. VI. How to use an article about a diagnostic test: B. What are the results and will they help me in caring for my patients ? JAMA 1994; 271: 703-7.

42. Canadian Task Force on the Periodic Health Examination. The periodic health examination. Can Med Assn J 197 ; 121: 1193-254.

43. McGinn T, Randolph A, Richardson S, Sackett D. Clinical prediction guides. Evidence-Based Medicine 1998; 3: 5-6.

44. Christakis NA, Sachs GA. The role of prognosis in clinical decision making. J Gen Intern Med 1996; 11: 422-5.

45. Laupacis A, Wells G, Richardson WS, Tugwell P, for the Evidence-Based Medicine Working Group. Users' guides to the medical literature. V. How to use an article about prognosis. JAMA 1994; 272: 234-7.

46. Maynard A: Evidence-based medicine: an incomplete method for informing treatment choices. Lancet 1997; 349: 126-8.

47. Hunt DL, Haynes RB, Hanna SE, Smith K. Effects of computer-based clinical decision support systems on physician performance and patient outcomes: a systematic review. JAMA 1998; 280: 1339-46.

48. Haynes RB, McKibbon KA, Kanani R, Brouwers MC, Oliver T. Interventions to assist patients to follow

prescriptions for medications. (Cochrane Review). The Cochrane Library (issue 2). Update Software, Oxford, 1999.

49. Stephenson BJ, Rowe BH, Macharia W M, Leon G, Haynes RB. Is this patient taking their medication ? JAMA 1993; 269: 2779-81.

50. Chalmers I, Altman D (eds). Systematic reviews. BMJ Publishing, London, 1995.

51. Mulrow C, Cook D (eds). Systematic reviews. American College of Physicians, Philadelphia, 1998.

52. Oxman AD, Cook DJ, Guyatt GH for the Evidence-Based Medicine Working Group. Users' guides to the medical literature. VI. How to use an overview. JAMA 1994; 272: 1367-71.

53. Friedland DJ, Go AS, Davoren JB, Shlipak MG, Bent SW, Subak LL, Mendelson T. Evidence-based medicine. A framework for clinical practice. Appleton & Lange, Stanford, 1998.

54. Richardson WS, Detsky AS for the Evidence-Based Medicine Working Group. Users' guides to the medical literature. VII. How to use a clinical decision analysis. A. Are the results of the study valid ? JAMA 1995; 273: 1292-5.

55. Richardson WS, Detsky AS for the Evidence-Based Medicine Working Group. Users' guides to the medical literature. VII. How to use a clinical decision analysis. B. What are the results and will they help me in caring for my patients ? JAMA 1995; 273: 1610–3.

56. Drummond MF, Richardson WS, O'Brien BJ, Levine M, Heyland D, for the Evidence-Based Medicine Working Group Party. Users' guides to the medical literature: XIII. How to use an article on economic analysis of clinical practice: A. Are the results of the study valid ? JAMA 1997; 277: 1552–7.

57. O'Brien B, Heyland D, Richardson W S, Levine M, Drummond M, for the Evidene-Based Medicine Working Group Party. Users' guides to the medical literature: XIII. How to use an article on economic analysis of clinical practice: B. What are the results and will they help me in caring for my patients ? JAMA 1997; 277: 1802–6.

IX

EXPLORĂRI RADIOLOGICE ȘI IMAGISTICE ÎN GASTROENTEROLOGIE

EXAMENUL RADIOLOGIC AL STOMACULUI ȘI DUODENULUI

Sergiu Grănescu

Noțiuni anatomoradiologice

Stomacul este un rezervor al tubului digestiv cu rol de organ de amestecare a alimentelor și cu funcție digestivă. Forma și mărimea stomacului variază considerabil, depinzând de poziția corpului și de gradul umplerii gastrice. Stomacul comunică cu esofagul prin cardie și cu duodenul prin pilor, păstrându-se împărțirea acestuia în: tuberozitate sau fundus, corpul stomacului, antru și pilor.

Morfologie – la longilini, stomacul are forma de J sau de cârlig. La picnici, stomacul are tendința de dispunere transversală. Această dispunere transversală se accentuează în decubit. Stomacul în cascadă este o variantă anatomică la care planșeul tuberozitar constituie, în poziție verticală, un fel de rezervor suspendat între cardie și regiunea antrală (1,2).

Cele trei straturi ale musculaturii peretelui gastric conțin numai mușchi netezi. Stratul extern longitudinal este incomplet; fibrele sale se continuă cu musculatura longitudinală a esofagului care, la nivelul cardiei, se împarte în două benzi. Cea mai voluminoasă parte urmează mica curbură gastrică, iar cealaltă bandă acoperă marea curbură, acestea unindu-se la pilor. Segmentul mijlociu al corpului gastric nu conține fibre musculare longitudinale pe fața anterioară și posterioară. Stratul muscular mijlociu sau circular este cel mai bine reprezentat la nivelul pilorului, formând musculatura sfincterului piloric. Stratul muscular oblic intern are o dispunere radiară de la nivelul fundusului, iar la nivelul cardiei, fibrele sale se unesc cu musculatura internă, circulară a esofagului.

Mucoasa stomacului este dispusă în pliuri longitudinale pe o submucoasă bine dezvoltată. La examinarea în dublu contrast se identifică trei structuri normale ale mucoasei:

- *areae gastrică* pe suprafața mucoasei, care variază de la un aspect fin reticular la cel nodular rugos;
- mucoasa fundusului și corpului gastric se dispune în *pliuri longitudinale,* mai proeminente pe marea curbură, marginal, de-a lungul axului mare al stomacului; pliurile sunt compresibile, iar la creșterea distensiei se întind și apoi dispar;
- *cardia* – dispusă la nivelul regiunii posteromediale a fundusului; delimitarea anatomică a cardiei se evidențiază printr-un defect de umplere polipoid, reprezentând *cardia rosette* (4); aspectul cardiei variază cu mișcările respiratorii și la administrarea medicației hipotonice.

La pacienții slabi, de multe ori se evidențiază compresiuni extrinseci la nivelul peretelui posterior gastric. Acestea sunt reprezentate de structuri normale rectroperitoneale, de exemplu pancreasul, și nu trebuie confundate cu formațiuni tumorale.

Duodenul – măsoară 20-30 cm lungime, fiind cel mai scurt, mai larg și mai puțin mobil segment al intestinului subțire. Deși anatomic ține de intestinul subțire, radiologul îl examinează ca parte a tractului gastrointestinal superior. Duodenul înconjoară capul pancreasului, fiind împărțit în patru segmente.

DI – suprafața internă a bulbului – este în general omogenă și netedă. Se remarcă prezența de valvule circulare conivente care reprezintă pliuri permanente ale mucoasei.

DI începe de la pilor, având o direcție posterioară în sus și spre dreapta, înainte de a coborî la nivelul genunchiului superior, continuându-se cu DII, care trece anterior față de rinichiul drept în spatele colonului transvers și se termină la genunchiul inferior. În dublu contrast, la nivelul lui DII este vizibilă imaginea ampulei lui Vater, situată pe marginea internă a lui DII, în 1/3 medie a duodenului descendent (5). DIII se orientează spre stânga și trece orizontal în fața coloanei vertebrale. Fața anterioară a lui DIII este acoperită de peritoneu, cu excepția zonelor de încrucișare cu vasele mezenterice și rădăcina mezenterului. DIV are o direcția ascendentă în fața și la stânga aortei abdominale, terminându-se la flexura duodenojejunală (unchiul lui Treitz).

Tehnica tranzitului gastroduodenal

Examenul radiologic, prin introducerea examenului în dublu contrast și a aparaturii performante, trebuie privit, alături de endoscopie, ca metodă complementară în diagnosticul afecțiunilor gastrointestinale.

Stomacul

Examenul pe gol – interpretarea examenului abdominal pe gol este dependentă de densitățile diferite ale grăsimii și țesuturilor moi abdominale.

Indicațiile examenului pe gol: pentru evaluarea unui pacient cu abdomen acut; monitorizarea unei afecțiuni cronice intestinale sau înaintea unui examen baritat; la pacienții cu vărsături rebele suspecți de stenoză pilorică, pentru aprecierea mărimii stomacului, a nivelului de lichid și, eventual, a necesității unei evacuări gastrice înaintea examinării. Examenul pe gol poate releva prezența de substanță de contrast de la o examinare anterioară sau a nivelurilor hidroaerice care denotă o obstrucție enterală sau colică, cazuri care contraindică examinarea baritată.

Examenul cu substanță de contrast folosește, în majoritatea cazurilor, bariul. Administrarea bariului pe cale orală este fără riscuri; singura contraindicație ar fi cea a unei perforații cu extravazarea bariului în peritoneu, retroperitoneu sau mediastin.

În cadrul examinării baritate propriu-zise se descriu patru tehnici de bază: compresiunea, relieful mucos, dublul contrast, examinarea în umplere. Examinarea tradițională gastroduodenală utilizează compresiunea, relieful mucos și examenul în umplere, cu utilizarea limitată a dublului contrast (6,7,8).

Tehnica în dublu contrast comportă trei timpi: mucosografia în strat subțire, sub compresiune realizată cu 40 ml de suspensie baritată; mucosografie în dublu contrast cu distensie mare aerică și hipotonie; parietografie de repletie cu insuflație.

Hipotonia fiind indispensabilă, modificatorii de comportament sunt utilizați la toate examinările, cu excepția stazelor importante. Cel mai mult sunt folosite antispasmodicele, cu acțiune imediată pe cale intravenoasă. Administrarea medicației hipotonice este urmată de ingestia unui agent efervescent care determină eliberarea de CO_2, în contact cu lichidul din stomac, ulterior cu ingestia unei suspensii baritate cu densitate mare.

Examinarea cu substanță de contrast hidrosolubilă se face în caz de perforații gastrice sau duodenale, după ulcer peptic sau pentru demonstrarea fistulelor după chirurgia gastroduodenală. Substanțele de contrast hidrosolubile se absorb în peritoneu și sunt excretate renal, fiind fără nocivitate. Nu se vor utiliza la pacienți cu obstrucții esofagiene, gastrice sau intestinale proximale, din cauza riscului de aspirare în căile respiratorii, cu producerea unui edem pulmonar acut.

Semiologia radiologică a stomacului

Deși anatomic duodenul aparține intestinului subțire, explorarea lui și studiul modificărilor patologice se fac odată cu cel al stomacului. În patologia stomacului și duodenului predomină aspectele morfologice, față de cele funcționale (9,10,24).

În cadrul modificărilor morfologice ale stomacului se disting cele de ansamblu, care cuprind (11,12): *anomalii gastrice poziționale dobândite* (hernia gastrică a peretelui abdominal, volvulusul gastric, hernia hiatală, hernii diafragmatice traumatice); *anomalii congenitale (situs inversus);* compresiuni extrinseci (ficat, splină, pancreas, aortă, limfadenopatii): ficatul va deplasa stomacul spre stânga și posterior, splina cu deplasarea stomacului la dreapta și posterior, rinichiul stâng sau o tumoare peritoneală cu deplasarea stomacului la dreapta și anterior, aorta (anevrism) cu deplasarea stomacului la dreapta și anterior, pancreasul (masă tumorală, în special pseudochistul) cu posibilă deplasare a unei porțiuni a stomacului, mai ales anterior și la stânga. În cazul obezității și emfizemului, stomacul tinde să se situeze anterior, cu creșterea diametrului sagital al etajului abdominal superior; *modificările de calibru:* dilatația gastrică, aspect frecvent determinat de o obstrucție mecanică sau o de o tulburare funcțională. Stomacul dilatat poate conține până la 5 l de lichid și aer, rezultând un nivel mare

hidroaeric. Este caracteristică absența aerului în intestin după nivelul obstrucției. Dilatația gastrică poate fi întâlnită și la o obstrucție duodenală sau a jejunului superior, acestea fiind de asemenea dilatate. Principala cauză a obstrucției mecanice la adulți este boala ulceroasă. Îngustarea lumenului în acest caz poate fi cauzată de spasm, edem, inflamație și fibroză. Leziunea obstructivă este situată în general la nivelul bulbului duodenal sau al canalului pilorie și, mai rar, la nivelul antrului distal. Cancerul gastric este pe locul 2 drept cauză a obstrucției gastrice, în general printr-o leziune infiltrativă circulară cu localizarea antrală.

Cauze mai puțin frecvente de obstrucție sunt polipii antrali prolabați și bezoarii, precum și volvulusul gastric și stenoza pilorică hipertrofică a adultului (la copii aceasta este mult mai frecventă).

Dilatația gastrică fără obstrucție mecanică apare ca o complicație postoperatorie, dar poate apărea și la pacienți imobilizați, în boli inflamatorii abdominale la pacienți cu dureri abdominale severe sau în tulburări neurologice. Cauze frecvente ale atoniei gastrice sunt diabetul și substanțele medicamentoase (anticolinergice sau derivate ale morfinei).

Îngustarea de calibru este cauzată în general de edem, inflamație sau hemoragie, cu formarea de țesut cicatriceal sau de tumori. Alte condiții ce pot produce ocazional stenoza includ leziunile congenitale, hipertrofia musculară sau spasme localizate.

Diagnosticul diferențial radiologic între benign și malign este în general dificil și în majoritatea cazurilor necesită efectuarea unei biopsii.

Modificări difuze ale mucoasei (pliuri îngroșate, noduli, polipi)

Un aspect particular este cel al gastritei hipertrofice (boala Mènètrier). În acest caz se constată pliuri îngroșate, neregulate, mai ales pe curbura mare. Aceste pliuri pot sugera prezența polipilor (13,14,15).

Varicele gastrice apar ca defecte de umplere multiple, compresibile, la nivelul fornixului. Spre deosebire de boala Mènètrier, pot interesa și mica curbură.

Polipii – cu aspecte de defecte de umplere multiple la nivelul mucoasei gastrice.

Modificările *circumscrise* sunt: nișa (cu echivalent anatomic ulcerația); lacuna (proliferare); rigiditatea (infiltrație).

Nișa (16,17), ca imagine de adiție, se prezintă sub cele două variante: malignă și benignă.

Nișa malignă are următoarele caracteristici:
- localizare pe porțiunea orizontală și pe marea curbură gastrică;
- subdenivelată de conturul gastric;
- bază largă de implantare;
- contur neregulat, anfractuos;
- întreruperea pliurilor mucoasei în vecinătatea nișei;
- aspecte particulare (nișa în menisc, nișa în lacună).

Nișa benignă (18,19) (fig. 1, 2):
- localizare pe mica curbură în porțiunea verticală;
- proeminentă în contur, bine delimitată;
- pliurile mucoasei converg spre nișă.

Modificări periulceroase:
- digul ulcerului *(ulcus-wall)* reprezentat de o denivelare supra- și subadiacentă a conturului gastric;
- linia Hampton – imagine de bandă transparentă la baza de implantare a nișei (20).

Deși transarea diagnosticului benign-malign se relizează numai prin endoscopie, cu recoltare de material bioptic și examen histologic, menționăm unele caractere orientative de diferențiere (tabelul I).

Fig. 1. Ulcer gastric - nișă de față.

Fig. 2. Ulcer gastric nișă pe mica curbură la nivelul unghiului.

Tabelul I

Caractere orientative de diferențiere nișă malignă-benignă

	Malign	Benign
Situația nișei în raport cu conturul stomacului	Retrasă din contur	Proeminentă
Forma nișei	În menisc, lacună sau platou	Pediculată
Modificări periulceroase	Relief anarhic, pliuri întrerupte	Digul ulcerului, linia Hampton

Diagnosticul radiologic al naturii benigne sau maligne a nișei a evoluat, în ultimele decenii. Acest diagnostic se bazează numai parțial pe aspectul morfologic al nișei, elementul esențial fiind reprezentat de modificările de suprafață ale mucoasei perilezionale (pliuri, eroziuni, relief areolar), apreciate prin examenul în dublu contrast.

Lacuna realizează, prin lipsa de umplere cu substanță de contrast, aspectul opus nișei. Caracterele de diferențiere benign-malign sunt asemănătoare nișei (localizare, contur, modificări perilezionale). O mențiune particulară merită aspectul de semiton realizat de conturul șters al formațiunii, propriu tumorilor maligne.

Rigiditatea, cu lipsa peristaltismului, traduce în general existența unei infiltrații neoplazice.

Diverticulii – pungi circumscrise, create prin hernierea mucoasei printr-un defect al peretelui muscular. Aspectul rotund, cu prezența unui canal îngust de comunicare între diverticul și stomac, ajută la diferențierea față de ulcer. Sunt rari la nivelul stomacului.

Semiologia radiologică a duodenului

În cadrul anomaliilor de ansamblu, le menționăm pe cele congenitale, reprezentate de duodenul inversat (anomalie de torsiune a intestinului) și de duodenul mobil (anomalie de fixare a peritoneului).

Lărgirea potcoavei duodenale poate apărea ca variantă normală la pacienții supraponderali cu stomac hiperton sau în afecțiuni pancreatice (tumori, pancreatite).

Deplasarea duodenului – în agenezii, ectopii renale drepte, pancreas inelar, hematoame intramurale (21).

Diverticulii duodenali reprezintă o evaginare a peretelui duodenal, cu frecvență mai mare decât la stomac (foarte rar apare forma endoluminală).

Modificări de calibru

- dilatarea duodenului poate fi secundară obstrucției, datorită aderențelor sau formațiunilor extrinseci (cancer pancreatic, adenopatii) sau intrinseci (rare); dilatarea poate fi datorată și ulcerelor postbulbare sau afecțiunilor inflamatorii intestinale (boală Crohn); tulburările funcționale pot, de asemenea, cauza dilatație, apărând în pancreatite, colecistite, sclerodermie sau idiopatice (22);
- îngustare – *stenoze,* cu localizare înaltă (bulbară sau postbulbară) și joasă (vateriene sau subvateriene), de origine vasculară (pensă de arteră mezenterică), prin pancreas inelar, ulcer postbulbar sau, mai rar, tumori duodenale.

Nișa este însoțită de unele deformări (la nivelul bulbului) sau stenoze (în formele postbulbare) (fig. 3).

În cazul ulcerelor bulbare, 85% din nișe sunt rotunde (fig. 4), iar 15% sunt liniare.

Fig. 3. Ulcer duodenal – bulb deformat.

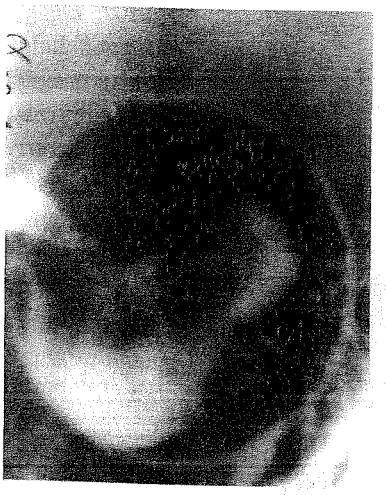

Fig. 4. Ulcer duodenal – nișă mezobulbară.

În 10-15% dintre cazuri se produc ulcere multiple. Apar cu aceeași frecvență la nivelul peretelui anterior și posterior al bulbului. Un ulcer bulbar gigant poate simula un bulb normal, dar imaginea este fixă, rigidă, cu margini neregulate. Ulcerul postbulbar apare ca o nișă plană, localizată mai ales pe conturul intern al lui DII, asociată cu spasm controlateral și ulterior cu stenoză. Ulcerele pot apărea și în tumori parietale necrozate sau în boala Crohn.

Lacuna și rigiditatea apar în tumori primitive duodenale (rare), mai frecvent în cancere secundare (extensii locale).

Modificări funcționale – staza duodenală –, radiologic cu aspect de lumen larg cu tranzit întârziat (23).

Bibliografie

1. Grellet J, Bousquet JC et al. Encyclopedie médico-chirurgicale, vol I; 9011; B20.

2. Pană I, Vlădăreanu M. Radiologia stomacului și duodenului. 1975; 13-47, 68-71, 83-101.

3. Mackintosh CE, Kreel L. Anatomy and radiology of the areae gastricae. Gut 1977; 18, 855-884.

4. Herlinger H, Grossman R, Laufer I. The gastric cardia in double-contrast study: its dynamic image. AJR 1980; 135: 21-29.

5. Glic SN, Gohel VK, Laufer I. Mucosal surface patterns of the duodenal bulb. Radiology 1984; 150: 317-322.

6. Trenkner SW, Laufer I. Double-contrast examination 1. Oesophagus, stomach and duodenum. Radiol Clin North Am, 1984; 13: 41-73.

7. Burgener AF, Kormano N. Differential diagnosis in conventional gastrointestinal radiology. Thieme Stuttgart, New-York 1997; p. 64-70, 88-92, 111-116, 140-146, 167-178.

8. Bernier JJ. Gastroenterologie. 1987, vol. I; 18-29, 183-190.

9. Laufer I, Paunder R. Contrast fluoroscopy and radiography of the alimentary tract. In: Bockus S, Berk A, Schaffner P (eds). *Gastroenterology*, vol. I, 1995, 5th edition, p. 186-190.

10. Chișleag Gh. Radiologie medicală 1986; 25-102.

11. Grainger G, Allison J. Diagnostic radiology 1986; 743-826.

12. Greenberger NJ. Gastrointestinal disorders 1990; 2-51.

13. Albo RJ, Peters HE, Williams RR. Giant hypertrophic gastritis. Am J Surg 1973; 128, 229-234.

14. Reese DE, Hodgson JR, Dockerty MB. Giant hypertrophy of the gastric mucosa (Mènètrier's disease): correlation of the roentgenographic, pathologic and clinical findings. Am J Roentgenol 1962; 88, 619-626.

15. Gough G, Dahl F. Radiological investigation. In: Shearman D (ed). Diseases of Gastrointestinal tract and liver, 3rd edition, Churchill Livingstone 1997; p. 5-10.

16. Jocu I. Radiodiagnosticul clinic al ulcerelor gastrice 1976; 28-48.

17. Sutton D. Radiology. 1987; 783-793, 813-861.

18. Gelfand DW, Dale WJ, Ott DJ. The location and size of gastric ulcers: radiologic and endoscopic evaluation. Am J Roentgenol 1984; 4, 756-758.

19. Gueret A, Lambling A. Contribution à l'étude de la sémiologie radilogique des ulcerations de l'estomac. Les ulcerations en selle: le niche et le menisque. Arch Mal App Dig 1949; 38, 1059-1094.

20. Ott DJ, Gelfand DW, Wu WC. Detection of gastric ulcer: comparison of single and double-contrast examination. Am J Roentgenol, 1982; 139, 1, 93-97.

21. Maklansky D, Kurzban S. The stomach, examination technique. In Taveras J, Ferrucci J (eds). *Radiology*. 1986; vol. IV, p. 321-329.

22. Nyhus S, Lloyd M. Radiological investigation. In Wastell C, Lloyd M (eds). *Surgery of the esophagus, stomach and small intestine*. 1995; 30-55.

23. Levine M, Laufer I. Plain and contrast radiology. In: Yamada T. *Gastroenterology*. 1991; 57-75.

24. Lam SK. Peptic ulcer disease. In: Bockus S, Berk A, Schaffner P (eds). *Gastroenterology*, vol. I, 1995, 5th edition, p. 759.

EXAMENUL RADIOLOGIC AL INTESTINULUI SUBȚIRE

Ioan Mureșan

După introducerea în practica medicală a endoscopiei digestive, numărul solicitărilor pentru examinările radiologice ale tractului digestiv superior și ale colonului s-a diminuat în mod semnificativ în multe servicii medicale dotate cu departamente de endoscopie. Nu același lucru se întâmplă în diagnosticul afecțiunilor cronice ale intestinului subțire, unde examenul radiologic convențional este utilizat ca metodă de primă intenție. Noile metode imagistice de investigare, cum sunt ecografia, scintigrafia, arteriografia, tomografia computerizată și rezonanța magnetică nucleară, completează examenul radiologic, furnizând adesea informații diagnostice deosebit de valoroase.

Substanțe de contrast

Deoarece intestinul subțire nu are un contrast natural suficient, se impune administrarea de substanțe de contrast, care pot fi radioopace sau radiotransparente. Contrastul radioopac se realizează cu suspensia de sulfat de bariu sau cu substanțe iodate hidrosolubile, iar contrastul radiotransparent este reprezentat de aer, dioxidul de carbon sau soluție 0,5% metilceluloză. De obicei, contrastul radiotransparent este succesiv și se combină cu cel opac, realizându-se explorarea în dublu contrast.

Cea mai utilizată substanță de contrast în explorarea intestinului subțire rămâne sulfatul de bariu care, nefiind resorbabil, nu produce diminuarea calității contrastului odată cu progresiunea substanței de contrast spre segmentele distale ale tubului digestiv și realizează un mulaj foarte bun al lumenului intestinal.

Substanțele iodate hidrosolubile, fiind substanțe resorbabile, pot fi administrate în caz de perforații intestinale, ele resorbindu-se din cavitatea peritoneală, dar nu au o aderență foarte bună la mucoasa intestinală și nu permit o analiză în detaliu a modificărilor morfologice. Ele pot fi folosite în același timp în caz de ocluzii intestinale, întrucât nu agravează ocluzia. Cea mai utilizată substanță din această categorie este Gastrografinul, substanță de contrast iodată, ionică, hiperosmolară. În ultimii ani, s-au introdus în practica medicală substanțe de contrast iodate hidrosolubile neionice, hipoosmolare, care diminuează mult riscul reacțiilor adverse (aproximativ cu 2/3), comparativ cu administrarea de substanțe de contrast ionice hiperosmolare: iopromid (Ultravist), iohexol (Omnipaque), iopamidol (Iopamiro) sau izoosmolare: iotrolan (Isovist). Ele se pot administra în perforații ale tubului digestiv și ocluzii intestinale (1), precum și la pacienții cu risc crescut: copii, vârstnici, diabetici, pacienți cu insuficiență cardiacă sau renală, astmatici sau după intervenții chirurgicale când se suspectează o dehiscență de sutură.

Tehnici de examinare

Radioscopia și/sau radiografia abdominală

Are valoare limitată în radiodiagnosticul afecțiunilor intestinale. Este utilizată în caz de: ocluzie intestinală (evidențiază nivelurile hidroaerice), perforație intestinală (evidențiază pneumoperitoneul)

și decelează prezența de opacități sau transparențe intraabdominale, care pot să interfereze cu imaginile produse după administrarea substanței de contrast.

Examenul baritat peroral al intestinului subțire (EBPIS)

Se poate efectua atât în monocontrast, cât și în dublu contrast.

EBPIS în monocontrast (fig.1)

Examinarea intestinului subțire se face după ingerarea bariului, la intervale de 10-20-30 min (în funcție de viteza tranzitului intestinal), până când coloana de bariu ajunge să opacifieze inclusiv ileonul terminal, de obicei fiind necesare una sau două ore. Pentru a realiza o opacifiere omogenă atât a jejunului, cât și a ileonului este necesar ca, în timpul examinării, stomacul să fie în permanență plin cu bariu. Orice modificare patologică decelată necesită efectuarea de compresiune dozată sub ecran, completată cu efectuarea de radiografii „țintite" pe zona patologică.

EBPIS în dublu contrast

Constă în administrarea pe cale orală a unui agent efervescent care produce aproximativ 750-1000 cm^3 de gaz, în momentul când sulfatul de bariu a ajuns să opacifieze întregul intestin subțire și cecul. După administrarea substanței efervescente, pacientul este poziționat în decubit lateral stâng și Trendelenburg, astfel încât gazul produs să pătrundă în duoden și în intestinul subțire. De obicei, gazul ajunge în ileonul distal după un interval de 5-10 min.

Enteroclisma sau enterocliza (EC) *(small bowel enema, enteroclysis)*

Este introdusă în practica medicală în ultimele două decenii și constituie în prezent cea mai valoroasă metodă de investigare radiologică a intestinului subțire, având o înaltă acuratețe diagnostică; cei doi termeni sunt sinonimi (2,3). Metoda este foarte eficientă în aprecierea severității și extinderii leziunilor morfologice benigne și maligne. Ea constă în introducerea substanței de contrast direct în jejunul proximal, printr-o sondă nazojejunală poziționată cu capătul distal dincolo de flexura duodenojejunală, sondă prin care, cu ajutorul unui dispozitiv special, se introduce substanța de contrast cu un anumit debit, stabilit de medic. Spre deosebire de EBPIS, enteroclisma necesită un timp mai scurt de examinare și furnizează imagini morfologice mult mai sugestive pentru diagnostic (fig. 2).

EC în monocontrast: se administrează sub control radioscopic numai sulfat de bariu (concentrație 30-50% greutate/volum; debit 70-90 ml/min), până se opacifiază întregul intestin; ulterior se analizează întregul intestin, efectuându-se compresiune dozată sub ecran.

EC în dublu contrast: se administrează 200 ml sulfat de bariu cu densitate mare (HD-85), apoi se introduc 1600 ml metilceluloză 0,5%, apă sau aer.

EC bifazică: este metoda cea mai folosită și constă în examinarea intestinului într-un prim timp în monocontrast, ulterior în dublu contrast. Se introduc pe sonda jejunală 500 ml sulfat de bariu 50% greutate/volum, cu un debit de 70-90 ml/min, urmat de introducerea a 1000 ml meticeluloză 0,5%, cu un debit de 100 ml/min.

Inițial se examinează intestinul subțire proximal în monocontrast, apoi introducerea de metilceluloză produce dublu contrast la acest nivel; în același timp, prin mobilizarea în aval a bariului, permite examinarea în monocontrast a intestinului distal. Ulterior se examinează în dublu contrast și intestinul distal.

Pneumocolonul peroral

Este o metodă foarte utilă pentru aprecierea modificărilor la nivelul ileonului terminal și al colonului drept. Bolnavul este pregătit pentru examinare ca pentru o irigoscopie. Se administrează bariul pe cale orală, iar atunci când coloana baritată opacifiază intestinul terminal și colonul drept, se introduce aer pe cale rectală, obținându-se o explorare în dublu contrast de o foarte bună calitate.

Examinarea retrogradă, prin reflux, a intestinului subțire

Este o metodă foarte rar folosită, având mai mult o valoare istorică. Bolnavului, pregătit ca pentru o irigoscopie, i se introduc prin clismă aproximativ 2 l sulfat de bariu, care va opacifia întregul cadru colic; apoi, tot pe cale rectală, se introduce apă, aproximativ 2 l, care va determina refluxul bariului în intestinul subțire.

Modificatoare de comportament

Pentru ameliorarea imaginilor radiologice, pe lângă perfecționarea continuă a aparaturii și a tehnicilor de examinare, se utilizează și unele manopere sau agenți farmacologici ce modifică funcționalitatea și morfologia normală sau patologică a intestinului.

Manoperele cele mai utilizate sunt:

- efectuarea de compresiune dozată sub ecran, pe diferitele anse intestinale, pentru a sesiza suplețea peretelui și leziunile discrete ale mucoasei intestinale;
- accelerarea tranzitului intestinal prin: poziționarea bolnavului în decubit lateral drept;

administrarea unui volum mare de substanță de contrast; administrarea de lichide reci – substanța de contrast este răcită prin refrigerare sau se adaugă în ea cuburi de gheață (metoda „prânzului baritat cu gheață"); administrarea de sulfat de bariu amestecat cu substanțe hiperosmolare (Gastrografin, 10 ml).

Fig. 1. EBPIS în monocontrast: aspect radiologic normal.

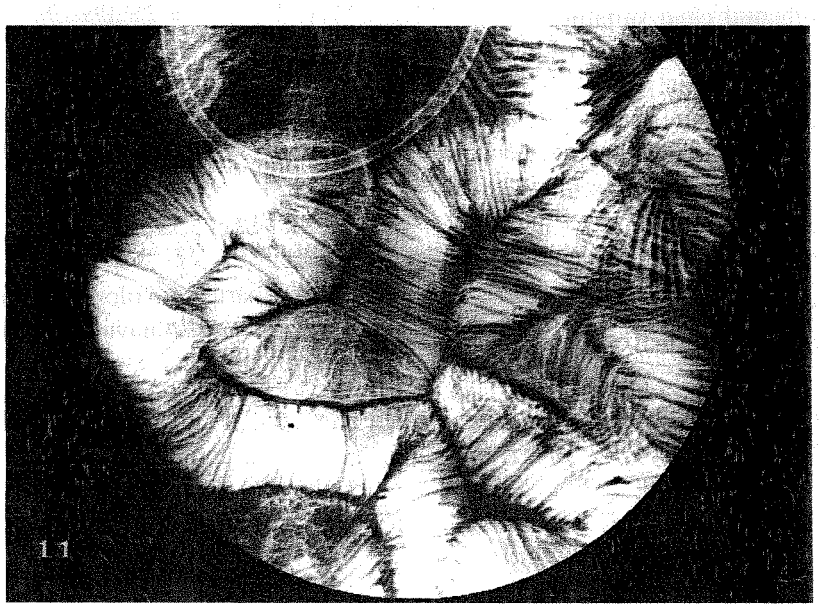

Fig. 2. Enteroclisma: aspect radiologic normal.

Agenții farmacologici ce stimulează peristaltismul intestinal

În practica medicală, având în vedere efectele secundare ale substanțelor colinergice, acestea se utilizează foarte rar. Cea mai utilizată substanță pentru stimularea peristaltismului intestinal este metoclopramidul, administrat pe cale orală sau intravenoasă. La majoritatea pacienților, după administrarea de metoclopramid, se obține opacifierea întregului intestin subțire, într-un interval de o oră.

Agenții farmacologici ce inhibă peristaltismul intestinal sunt reprezentați de substanțele anticolinergice și glucagonul. În funcție de doză, glucagonul produce diminuarea sau chiar abolirea peristaltismului intestinal. Se administrează 1 mg glucagon, iv sau im, la pacienți cu tranzit intestinal foarte rapid care urmează să efectueze enteroclismă (pentru a evita umplerea colonului cu bariu și, respectiv, mascarea de către acesta a anselor intestinale).

Indicații și contraindicații

Indicațiile sunt reprezentate de:

Afecțiuni acute: ocluzie intestinală mecanică pe intestinul subțire sau subocluzii cu caracter intermitent (bariul nu agravează ocluzia pe intestinul subțire spre deosebire de ocluzia pe colon) (3,4).

Afecțiuni cronice: malformații, inflamații cronice, sindroame de malabsorbție, tumori, diverticul Meckel, hemoragii digestive oculte la care s-a exclus originea la nivelul tractului digestiv superior sau colonului.

După intervenții chirurgicale pe intestinul subțire, când bolnavul este considerat clinic vindecat (aprox. 3-4 săptămâni), pentru a avea un studiu de referință necesar pentru următoarele examinări.

Decelarea ocazională prin US sau CT a unor leziuni ale intestinului subțire.

Contraindicații

Este contraindicată administrarea de bariu în suspiciunea de perforație intestinală și ocluzia pe intestinul gros.

Noțiuni de radioanatomie

Pentru examenul radiologic al intestinului subțire sunt utile următoarele elemente de anatomie:

- *lungimea jejunileonului* este variabilă (3-10 m), în medie 5-6 m;
- *orientarea anselor:* ansele jejunale sunt situate mai ales în stânga coloanei vertebrale și au o orientare predominant orizontală; cele ileale coboară în bazin și au o direcție predominant verticală; fiecărei anse i se disting o margine mezenterică concavă și o margine liberă convexă;
- *calibrul:* la examenul baritat peroral, calibrul maxim al jejunului este de 3 cm, iar al ileonului de 2,5 cm, dar la o distensie maximă realizată la enteroclismă, calibrul jejunului proximal poate atinge 4 cm;
- *grosimea pereților:* poate fi apreciată când, la examenul radiologic sub compresiune, două anse sunt paralele pe o distanță de 4 cm; grosimea celor doi pereți adiacenți nu trebuie să depășească 2 mm;
- *mucoasa intestinală*: prezintă un plisaj transversal, valvulele conivente Kerkring care nu dispar la examenul radiologic, indiferent de gradul de distensie a intestinului. Ele sunt foarte numeroase pe jejun, în timp ce pe ileon numărul lor descrește, înălțimea lor scade și dispar cu aproximativ 1 m înainte de valva ileocecală, segment pe care de obicei apare un plisaj longitudinal (axial) al mucoasei.

Prezența valvulelor conivente imprimă conturului intestinal, la examenul baritat peroral, un aspect dințat, intrândurile având aceeași profunzime și grosime pe un anumit segment enteral. La enteroclismă, valvulele conivente apar în număr de 6-12 pe fiecare 5 cm de segment intestinal, având o grosime de maximum 2 mm și se întind transversal de la un contur la celălalt (4,5).

Semiologie radiologică

Afecțiunile intestinului subțire se traduc radiologic prin modificări funcționale sau organice, circumscrise sau difuze.

Modificările funcționale interesează: tonusul, peristaltismul, secreția, modul de umplere și evacuare.

Modificările morfologice constau în:

- *modificări de sediu:* de exemplu în tulburările de rotație (mezenterul comun);
- *modificări de calibru:* stenoze, dilatări, compresiuni extrinseci;
- *modificări de grosime ale peretelui intestinal:* tumefacția peretelui intestinal, care se apreciază prin măsurarea distanței între două anse paralele opacifiate cu bariu;
- *modificări ale reliefului mucos:* pliuri îngroșate, atrofiate, convergente etc.;
- *modificări de contur:* rigiditate a pereților; imagini de adiție (nișa: ulcerații aftoide, ulcere liniare longitudiale și transversale, prin ultimelor două aspecte rezultând imagine „în piatră de pavaj" *(cobblestone);* diverticuli, fistule și imagini de substracție (imagini lacunare, produse de hiperplazie de foliculi limfatici, polipi sau formațiuni tumorale) (4,5,6).

Bibliografie

1. Jobling C, Halligan S, Bartram C. The use of non-ionic water-soluble contrast agents for small bowel follow-through examination. European Radiology 1999; 9: 706-10.

2. Nolan DJ. Enteroclysis of nonneoplastic disorders of the small intestine. European Radiology 2000; 10:342-353.

3. Thoeni RF. Radiologic examination of small bowel. In: Margulis AR, Burhenne HJ. *Alimentary Tract Radiology*, vol. I, 4th ed. C.V. Mosby Co., ST. Louis, USA 1989; 729-757.

4. Mendelson RM. The gastrointestinal tract. In: *The Nicer centennial book 1995. A global textbook of radiology*, vol. II, The Nicer Institute, Oslo, Norway 1995.

5. Laufer I, Levine MS. Double contrast gastrointestinal radiology, 2nd ed, WB Saunders Company 1992.

6. Sutton D. A textbook of radiology and imaging, vol. II, 5th ed. Churchill Livingstone, London 1993.

EXAMENUL RADIOLOGIC AL COLONULUI

Ioan Mureșan

Creșterea incidenței neoplasmului colic și necesitatea depistării sale precoce au făcut ca examenul radiologic al colonului să fie frecvent solicitat în practica medicală. Dintre metodele radiologice de investigare, cea mai înaltă acuratețe diagnostică o are irigoscopia în dublu contrast, prin posibilitățile sale de a decela leziuni de dimensiuni foarte mici, chiar milimetrice. Întrucât polipii colici reprezintă leziuni precanceroase, depistarea acestora contribuie, în mod semnificativ, la profilaxia cancerului colic. În același timp, irigoscopia în dublu contrast permite o analiză de finețe a modificărilor mucoasei colice, fiind net superioară irigoscopiei clasice, în diagnosticul afecțiunilor inflamatorii colice.

Tehnici de examinare

Pentru diagnosticul afecțiunilor colonului există trei proceduri majore: examenul fără substanță de contrast, examenul în monocontrast și examenul în dublu contrast.

Metode radiologice de examinare fără substanță de contrast

Radioscopia/radiografia abdominală simplă este utilă în afecțiuni acute ale colonului cum sunt: perforația, ocluzia, megacolonul toxic. În afecțiunile cronice nu aduce informații diagnostice deosebite.

Metode radiologice de examinare în monocontrast (M.C.)

Examinarea colonului la 24 ore după ingerarea bariului – metoda a fost mult utilizată în trecut și abandonată astăzi de mulți autori, deoarece nu poate furniza date exacte asupra leziunilor morfologice ale colonului; acest tip de examinare furnizează doar date funcționale referitoare la viteza tranzitului intestinal.

Irigoscopia clasică constă în introducerea suspensiei de sulfat de bariu în colon, prin clismă, urmărindu-se radioscopic și radiografic colonul. Metoda se utilizează în prezent în acele cazuri în care este necesară urmărirea radioscopică a progresiunii bariului în colon (suspiciune de ocluzie colică sau de fistule colice) sau la bolnavi la care nu se poate efectua examinarea în dublu contrast, datorită lipsei de cooperare din partea acestora.

Irigoscopia cu substanțe iodate hidrosolubile este indicată în suspiciunile de perforație colică. Se utilizează Gastrografinul (substanță hiperosmolară) sau mai recent, substanțe iodate hidrosolubile neionice, hipoosmolare: Iopamidol (Iopamiro), Iohexol (Omnipaque) etc.

Irigoscopia cu apă se utilizează pentru diagnosticul lipoamelor colice, având în vedere diferența între densitatea radiologică a apei și a țesutului adipos. A fost înlocuită în prezent de examinările CT.

Defecografia

Este o metodă introdusă relativ recent în practica medicală și constă în explorarea radiologică a actului defecației, la bolnavii cu disfuncții ale acesteia: constipație sau incontinență a sfincterului anal. Pacientul este examinat din profil, după introducerea intrarectală a substanței de contrast, el fiind așezat pe un scaun special (1,2).

Metode radiologice de examinare în dublu contrast (D.C.)

Irigoscopia în dublu contrast prin metoda Fischer este o metodă utilă de explorare a colonului. Metoda cuprinde doi timpi succesivi de examinare: în primul timp se introduce bariul în colon, prin clismă, opacifiindu-se întregul cadru colic, apoi bariul este eliminat prin defecare; timpul al doilea al examinării constă în introducerea aerului, cu realizarea dublului contrast. Introducerea atât a bariului, cât și a aerului se face sub control radioscopic și este urmată de efectuarea radiografiilor de ansamblu și „țintite", în diverse poziții ale bolnavului.

Irigoscopia în dublu contrast prin metoda Welin – spre deosebire de metoda Fischer, de această dată se realizează o examinare în dublu contrast a colonului, fără o examinare prealabilă în monocontrast. Este metoda folosită, în prezent, în majoritatea serviciilor de radiologie din lume, ca metodă de primă intenție.

Examinarea constă în introducerea unei suspensii concentrate de sulfat de bariu, până la nivelul flexurii colice stângi, după care se drenează excesul de bariu din ampula rectală și se introduce aer, ce va mobiliza coloana baritată de așa manieră încât întregul cadru colic va fi tapetat de o peliculă de bariu aderentă la mucoasă.

Irigoscopia în dublu contrast cu bariu și apă – apa se folosește în locul aerului, pentru a obține dublul contrast. Tehnica permite o bună vizualizare a cecului și a leziunilor sigmoidului.

Irigoscopia bifazică este o metodă de examinare care constă în efectuarea unei irigoscopii în D.C. urmată imediat de efectuarea unei irigoscopii în M.C. Este practic opusul metodei Fischer și se utilizează atunci când examinarea în dublu contrast nu este suficient de reușită din punct de vedere tehnic sau în caz de boală diverticulară colică, pentru a ușura diagnosticul diferențial între diverticuli și polipi.

Pneumocolonul peroral este o metodă foarte utilă pentru evidențierea, în dublu contrast, a leziunilor de la nivelul colonului drept și ileonului terminal. Bolnavul, pregătit la fel ca pentru o irigoscopie, ingeră o cantitate de 400 ml sulfat de bariu și se urmărește radioscopic progresia bariului prin intestin. Când coloana de bariu ajunge să opacifieze intestinul terminal și colonul drept, se introduce aerul pe cale rectală și se fac radiografii în mai multe poziții. Pătrunderea aerului în ileonul terminal este favorizată de injectarea iv a 1 mg glucagon. Examinarea este folositoare pentru vizualizarea leziunilor valvulei ileocecale, decelarea polipilor cecali, diagnosticarea bolii Crohn și a tuberculozei ileocecale.

Colonoscopia virtuală este cea mai recentă metodă de examinare a colonului și se efectuează prin examen CT sau RMN. Bolnavului i se efectuează secțiuni abdominale axiale foarte subțiri, iar printr-un program special, existent în computerul respectivelor aparate, este recompusă imaginea colonului, imagine care poate fi apoi postprocesată. Metoda permite decelarea polipilor sau a neoplasmului colic, indiferent de localizarea acestora. Examinarea este superioară examenului radiologic și a celui colonoscopic, în cazurile de cancer colic stenozant cu imagine de „stop", permițând decelarea de leziuni sincrone colice, localizate proximal (3,4).

Indicații și contraindicații

Indicațiile sunt reprezentate de: rectoragii sau orice sângerare intestinală joasă, polipi vizualizați rectoscopic, anamneză de polipi sau cancer colic, antecedente familiale de polipi sau cancer colic, modificări recente de tranzit intestinal, cu pierdere în greutate sau anemie, bolnavi în vârstă de peste 40 de ani, cu suferințe colice; colite ce evoluează de peste 10 ani; după intervenții chirurgicale pe colon – la două luni – pentru a avea un etalon cu care să comparăm următoarele examinări irigoscopice; decelarea prin US sau CT a unor leziuni colice.

Contraindicațiile sunt limitate: perforații colice; ocluzie intestinală mecanică pe colon – se preferă irigoscopia în monocontrast (M.C.); diverticulita în puseu acut – se efectuează irigoscopie cu substanțe iodate hidrosolubile; în primele 6 zile după o biopsie de colon sau polipectomie; lipsa cooperării la examinare, datorită vârstei înaintate a bolnavului sau alterării stării generale, reprezintă o contraindicație relativă.

Complicații

Deși examenul irigoscopic este considerat în general ca lipsit de complicații, în literatură s-au descris unele accidente, cum sunt: perforațiile colonului, intoxicațiile cu apă (la copii cu boala Hirschprung), embolii pulmonare cu bariu (de obicei letale), tulburări de ritm cardiac (la bolnavi vârstnici), reacții alergice la aditivele din sulfatul de bariu, bacteriemie tranzitorie.

Trebuie să subliniem că apariția complicațiilor este extrem de rară, cea mai frecventă dintre ele – perforația colică – apărând cu o frecvență de

0,04%-0,008%, iar mortalitatea este practic inexistentă.

Noțiuni de radioanatomie

La examenul în M.C., bariul redă cu fidelitate aspectul lumenului intestinal.

La examenul în D.C., prin aderența bariului la mucoasa colică, se realizează o peliculă fină de bariu ce se mulează pe toate denivelările acesteia; această peliculă apare radiologic ca o opacitate liniară, ce desenează conturul colic și se numește *„lizereu de siguranță"* (fig. 1).

De asemenea, la examenul irigoscopic în dublu contrast se văd bine *„valvulele colice"* sau *„plicile semilunare"* al căror aspect depinde de dispoziția acestora față de fasciculul de radiații: două opacități liniare paralele „în șină de cale ferată" sau aspect în „paranteză inversă" – dacă valvulele colice sunt văzute din față; incizură „în agrafă" pe conturul colic – dacă sunt văzute strict din profil; incizură pe conturul colic ce se prelungește cu două opacități liniare paralele – dacă sunt vizualizate din semiprofil sau „opacitate semilunară" – dacă sunt văzute într-o incidență oblică, dinspre una din cele două fețe ale valvulei colice (fig. 2).

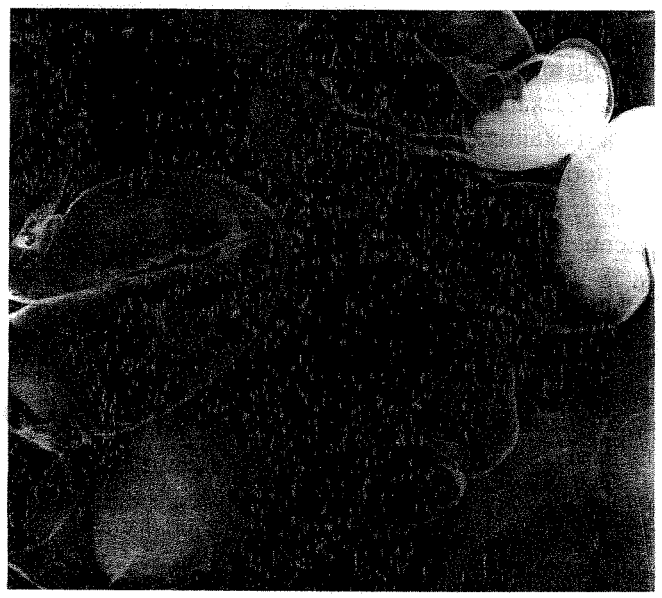

Fig 1. Irigoscopie în DC.

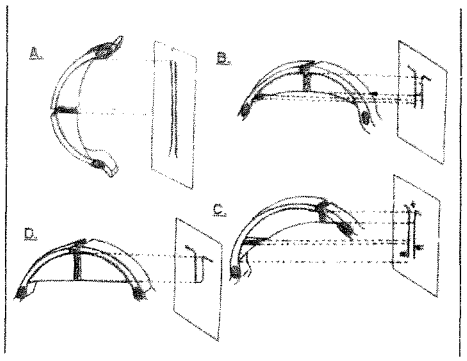

Fig. 2. Aspectul valvulelor colice.
A – Valvulă vizualizată „din față";
B – Valvulă vizualizată „din profil";
C,D – Valvulă vizualizată în „incidență oblic"

Uneori, la pacienți fără afecțiuni colice, pot fi vizualizați foliculi limfatici și „liniile nenumite". *Foliculii limfatici* au diametrul de aproximativ 2 mm. Când se hipertrofiază ei determină o proeminență spre lumen a mucoasei care-i acoperă și se văd radiologic ca multiple imagini lacunare mici, rotunde, cu diametrul cuprins între 1-3 mm și, în mod caracteristic, lipsește opacitatea inelară de bariu ce delimitează polipii. Se consideră că foliculii limfatici au o semnificație patologică doar dacă diametrul lor este mai mare de 4 mm. *„Liniile nenumite"* ale mucoasei colice sunt mici depresiuni liniare, care au o direcție predominant transversală față de axul segmentului colic examinat, iar prin încrucișarea lor delimitează zone ale mucoasei numite „arii colice". Aceste linii nenumite apar la examenul în dublu contrast, ca opacități liniare fine, cu dispoziție circumferențială sau reticulară, iar la nivelul conturului colic dau imagini de adiție milimetrice care pot fi confundate cu ulcerațiile; spre deosebire de ulcerații, ele dispar de pe contur când colonul este bine destins cu aer. Liniile nenumite nu sunt mai adânci de 1 mm, distanța dintre ele este de 1-3 mm și se caracterizează prin uniformitate, în ceea ce privește mărimea și distribuția lor.

Semiologie radiologică

Unele dintre modificările radiologice, întâlnite la examenul în dublu contrast, pot fi similare cu cele întâlnite la examenul în monocontrast, cum ar fi: modificările funcționale (spasme etc.) sau unele modificări organice (modificări de sediu, formă, dimensiune, contur, incizură, stenoză etc.). Leziunile protruzive și cele subdenivelate au o semiologie particulară. Pentru ca leziunile protruzive să fie vizualizate la examenul în dublu contrast ca „opacități protruzive în lumen" este necesar ca fasciculul de raze să traverseze 4 pelicule de bariu sau ca pereții leziunii să fie orientați ortoröentgenograd (5,6).

Leziunile protruzive (polipii)

Polipii sesili aplatizați au o bază largă de implantare, adesea sunt foarte aplatizați, iar unghiul de racordare la mucoasă este obtuz sau drept.

Dacă unghiul de racordaj este obtuz (fig. 3) și polipul este localizat la nivelul peretelui abgravitațional, el nu va fi vizibil radiologic, dacă fasciculul de raze este vertical, pentru că fasciculul traversează doar două pelicule de bariu – cea care tapetează polipul și pelicula de pe peretele ad-gravitațional. Dacă e localizat pe peretele adgravitațional va rezulta o imagine lacunară, de dimensiuni mai mici decât cele reale, pentru că periferia leziunii va fi mascată de relativul exces de bariu de pe acest perete. Atunci când leziunea este văzută „din profil", ea se va vedea ca o *„opacitate protruzivă în lumen"*, întrucât sunt traversate patru straturi de bariu: cei doi pereți colici și cele două suprafețe ce delimitează polipul. Situațiile expuse mai sus justifică necesitatea de a efectua radiografii în cât mai multe poziții, pentru a nu omite aceste leziuni.

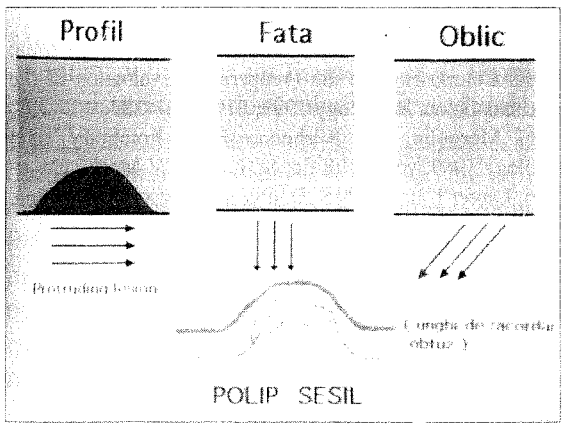

Fig. 3. Polip sesil – unghi de racordaj obtuz.

Dacă unghiul de racordaj este drept (fig. 4), când sunt văzuți din față, pereții laterali ai polipului sunt orientați ortoröntgenograd, iar pelicula de bariu care-i tapetează va produce o *„opacitate inelară" („ring sign")*, care reproduce întocmai circumferința polipului. Din profil, imaginea va fi a unei *opacități protruzive în lumen* ce respectă forma polipului.

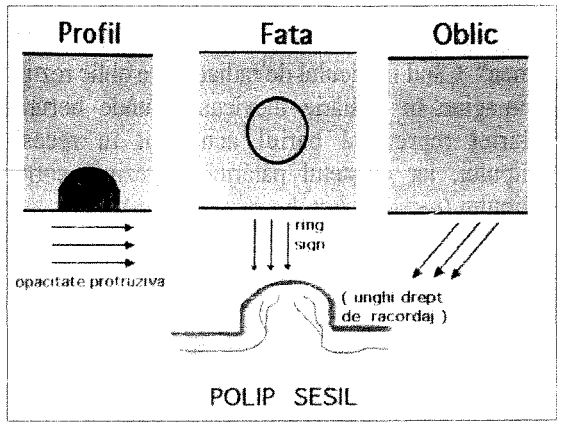

Fig. 4. Polip sesil – unghi drept de racordaj.

Dacă polipul are o formă neregulată, având într-o parte un unghi de racordaj drept, iar celălalt unghi obtuz, doar una dintre margini va fi vizibilă la examenul din față și rezultă o *„opacitate liniară patologică"*, dreaptă, arciformă sau neregulată *(„edge sign")* (fig. 5). Această opacitate liniară patologică poate avea orice orientare față de axul segmentului colic respectiv. Examenul din profil va determina o opacitate protruzivă în lumen.

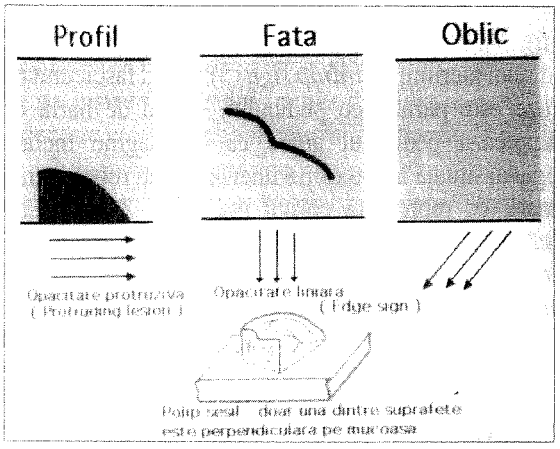

Fig. 5. Polip sesil – doar una dintre suprafețe este perpendiculară pe mucoasă.

Polipii sesili hemisferici sau polipii intermediari

Sunt formațiuni protruzive cu o bază largă de implantare, au înălțimea între 50-80% din diametrul transversal maxim și prezintă un reces între baza polipului și peretele colic. Acest reces se umple cu bariu, în timpul examinării în dublu contrast. De asemenea, bariul tapetează corpul polipului, rezultând deci, două imagini inelare albe, pe radiografie.

Interrelația dintre aceste două imagini inelare este determinată de unghiul sub care fasciculul de radiații strabate polipul (fig. 6). Când polipul este văzut „din profil", se observă foarte bine baza largă de implantare. Stratul subțire de bariu, ce tapetează corpul polipului, este dublat la nivelul bazei polipului, de inelul baritat format la nivelul recesului. Practic, rezultă o „opacitate protruzivă în lumen". Când fasciculul de radiații este oblic rezultă o imagine în „pălărie mexicană", unde borurile pălăriei reprezintă bariul acumulat în recesul polipului, iar creștetul pălăriei reprezintă corpul polipului *(mexican hat, bowler hat sign).*

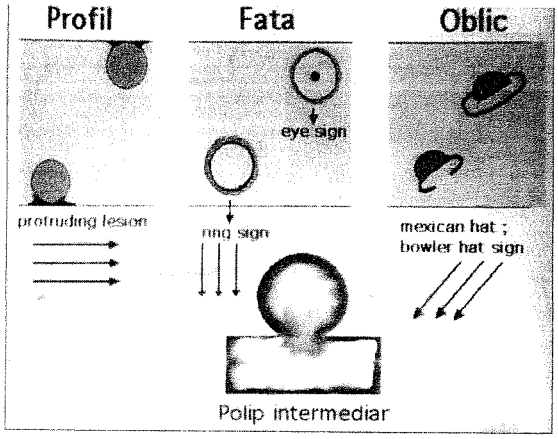

Fig. 6. Polip intermediar.

Polipii pediculați

Din profil se văd bine atât corpul polipului, cât și pedicului, sub forma unei opacități ce respectă forma polipului – „opacitate protruzivă în lumen" (fig. 7). Unii autori au comparat acest aspect cu cel al unei lacrimi, *teardrop sign* (5). Când fasciculul de raze este paralel cu pedicului, stratul de bariu ce tapetează pedicului apare ca o imagine inelară opacă, situată în interiorul unei opacități rotunde mai mari, ce reprezintă corpul polipului. Aspectul ce rezultă seamănă cu o „țintă" *(target sign, bull's eye).* În incidență oblică aspectul este de „țintă excentrică" *(eccentric target sign).*

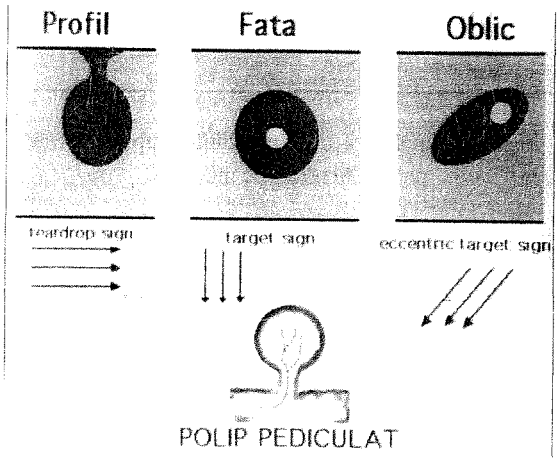

Leziunile subdenivelate sunt reprezentate de diverticuli, ulcere și ulcerații aftoase.

În general, ulcerele și diverticulii localizați pe peretele ad-gravitațional determină o acumulare de bariu la nivelul leziunii și se traduc radiologic, când sunt văzute din față, printr-o opacitate baritată, rotundă sau ovalară, bine delimitată, de diferite dimensiuni. Atunci când aceste leziuni sunt tapetate cu o peliculă de bariu și conțin aer în interior, apar radiologic ca „opacități inelare" *(ring sign)* ce impun diagnosticul diferențial față de polipi. Dacă aceste leziuni sunt văzute din profil, pe conturul colic, ele dau imagini de adiție. O mențiune aparte o considerăm utilă pentru descrierea aspectului ulcerațiilor aftoase, ce apar în cadrul bolii Crohn. Ele se produc ca urmare a exulcerației mucoasei, ce tapetează foliculii limfatici hiperplaziați. Radiologic, apar ca mici opacități rotunde, de 1-3 mm diametru, înconjurate de un halou radiotransparent. Leziunile se văd numai „din față" și seamănă cu o imagine *„în țintă"* având centrul opac, spre deosebire de *„imaginea în țintă"* ce reprezintă polipii pediculați văzuți din față, unde centrul este radiotransparent. Întrucât ulcerațiile aftoase sunt foarte superficiale, ele nu se văd din profil.

Bibliografie

1. Ikenberry S, Lappas JC, Hana MP, Rex DK. Defecography in Healthy Subjects: Comparison of Three Contrast Media. Radiology 1996; 201: 233-238.

2. Karasick S, Spettell CM. Defecography: does parity play a role in the development of rectal prolapse ? European Radiology 1999; 9: 450-453.

3. Hara AK, Johnson CD, Reed JE & colab. Computed tomographic colography (virtual colonoscopy) for polyp detection: early comparison against barium enema. Gastroenterology 1997; 112: 575-582

4. Fenlon HM & colab. Occlusive Colon Carcinoma: Virtual Colonoscopy in the Preoperative Evaluation of the Proximal Colon. Radiology 1999; 210: 423-428.

5. Margulis AR, Burhenne HJ. Alimentary tract radiology 1989; vol. 1, 4th Ed, St. Louis, CV Mosby Co.

6. Laufer I, Levine MS. Double contrast gastrointestinal radiology 1992; 2nd Ed WB Saunders Company.

ENDOSCOPIA DIGESTIVĂ SUPERIOARĂ*

Marcel Tanțău

Constă în examinarea directă a interiorului tubului digestiv superior, de la nivelul sfincterului esofagian superior până la nivelul duodenului. Mai corectă este titulatura de endoscopie digestivă superioară (EDS).

Instrumentar

Există 2 tipuri mari de endoscoape: endoscoapele cu fibre optice și videoendoscoapele.

Endoscoapele cu fibră optică au fost introduse cu peste 40 ani în urmă (1) și au constituit o revoluție în diagnosticarea afecțiunilor digestive. În principiu, ele constau într-un tub flexibil, care conține fibre optice, pentru transmiterea informației optice din interiorul tubului digestiv la ochiul examinatorului.

Fibra optică are un diametru de 6-12 μm și este constituită din două tuburi concentrice de sticlă. Tubul exterior are o reflectivitate mai scăzută decât cel interior, astfel încât lumina care pătrunde la un capăt al fibrei optice se reflectă la interfața dintre cele două tuburi de sticlă și se propagă prin fibra optică, la celălalt capăt al ei. Fibrele optice sunt grupate câte 10.000-40.000 într-un endoscop, astfel încât pot forma o imagine coerentă la capătul ocular al endoscopului.

Fibroscoapele standard pot focaliza la o distanță între 3 și 100 mm de la capătul examinator al lui, iar unghiul de vedere este de 110-120°.

Pentru iluminarea interiorului tubului digestiv se utilizează o sursă externă (rece, pentru a nu încălzi și a nu denatura astfel mucoasele), lumina fiind propagată din exterior spre interior, tot cu ajutorul fibrelor optice.

Vârful explorator al instrumentului este dirijat de către examinator, cu ajutorul a două manete, una pentru direcțiile sus-jos, cea de-a doua pentru direcțiile stânga-dreapta. Angularea vârfului poate depăși 180° permițând, de exemplu, examinarea în retroviziune a cardiei.

Endoscopul mai are un canal operator, pentru aspirarea secrețiilor și, mai ales, pentru introducerea instrumentarului (pensa de biopsie, acul de injectare etc.), un canal pentru insuflarea de aer în tubul digestiv, obligatorie pentru o examinare corectă a acestuia și o duză, prin care se poate trece un jet de apă sub presiune direcționat spre lentila examinatoare pentru curățirea acesteia, când este nevoie.

În sfârșit, la nivelul ocularului există lentile ce măresc imaginea de aproape 30 de ori.

Videoendoscoapele au constituit o a doua revoluție în endoscopia digestivă.

Transmiterea imaginilor din tubul digestiv la examinator nu se mai face prin intermediul fibrelor optice, ci este captată cu ajutorul unui sistem electronic (CCD = *charge-coupled device)* poziționat în vârful endoscopului. Informația colectată de la CCD este prelucrată de videoprocesor pentru a reconstrui o imagine color cât mai apropiată de realitate. Rezoluția este de 30.000 -100.000 pixeli, iar mai nou chiar 420.000 pixeli. Inițial CCD-urile creau 3 imagini în verde, roșu și albastru, care se recompuneau în videoprocesor, pentru a realiza

* Figurile color din acest subcapitol sunt prezentate la sfârșitul capitolului.

imaginea reală. În prezent există CCD-uri care creează direct imagine color.

Avantajele videoendoscoapelor sunt evidente: endoscopistul privește confortabil pe monitor imaginea, departe de pacient și de riscul de a fi contaminat de secrețiile acestuia, anturajul poate privi în același timp, lucru foarte important pentru asistente, care pot participa mult mai coordonat la actul endoscopic, mai ales la cel terapeutic, care uneori devine foarte complex. Stocarea și transmiterea informațiilor este mult facilitată, existând posibilitatea transmiterii imaginilor, în direct, la distanță. De asemenea, prelucrarea digitală a imaginilor permite mărirea imaginilor originale cu implicații clinice încă în curs de evaluare (2,3,4).

Mecanica videoendoscopului nu a suferit modificări față de fibroscop.

Pregătirea pacientului

Este necesară explicarea procedurii pacientului, pentru o bună înțelegere a ei și a avantajelor care decurg din efectuarea ei. Un pacient bine informat va colabora întotdeauna mult mai bine. De asemenea, se va obține un consimțământ, cel puțin verbal, pentru prelevarea de biopsii, dacă este nevoie sau pentru efectuarea de diverse gesturi terapeutice.

EDS nu este o examinare dificilă, dar poate fi foarte neplăcută pentru unii pacienți. De aceea, trebuie luate câteva măsuri pentru creșterea toleranței examinării și pentru efecuarea ei în siguranță:

- faringele și hipofaringele se anesteziază cu lidocaină, chiar înainte de efectuarea endoscopiei pentru a reduce reflexul de vomă (5);
- pacientul poate fi sedat cu benzodiazepine (diazepam sau mai bine midazolam) asociat sau nu cu opioizi (fentanil, petidină sau morfină) sau cu barbiturice. Aceste asocieri pot fi uneori periculoase prin deprimarea excesivă a centrilor respiratori, de aceea trebuie efectuate cu precauție și doar atunci când este neapărată nevoie. O monitorizare puls-oximetrică și ECG este recomandabilă la vârstnici și la pacienții cu probleme cardiorespiratorii (6,7);
- medicul care efectuează endoscopia trebuie să cunoască date despre suferințele pacientului, eventual endoscopiile anterioare, intervențiile chirurgicale, medicația pacientului, cu atenție deosebită asupra medicației ce produce efecte adverse digestive sau afectează coagularea;
- pacientul este întrebat despre eventualele alergii care le prezintă (de exemplu la lidocaina cu care se efectuează anestezia locală la nivelul hipofaringelui sau la medicamentele ce îi pot fi administrate în timpul examinării: sedative, antispastice), despre tulburările de coagulare cunoscute;
- recoltarea de biopsii se poate efectua fără riscuri suplimentare și la unii din pacienții aflați sub tratament anticoagulant; se vor evita totuși biopsiile multiple; pentru manopere mai sângerânde (de exemplu, polipectomii), este nevoie de oprirea anticoagulantelor orale cu 7 zile înainte; este bine să se oprească cu 4-5 zile înainte și antiagregantele plachetare, dar și antiinflamatoarele nesteroidiene (AINS);
- pacientul trebuie să fie *à jeun* cu 8 ore înainte de endoscopie, lichidele nu mai trebuie consumate cu 4 ore înainte; pentru cei cu insuficiență evacuatorie gastrică sau disfagie severă este recomandat să nu consume alimente solide cu 24 de ore înainte;
- antibioprofilaxia este necesară la pacienții cu proteze valvulare. Aceasta se face cu 2 g amoxicilină im sau iv asociat cu 40-80 mg Gentamicină iv sau im, cu 30 min înainte de examinare, urmată de 1,5 g Amoxicilină per os, la 6 ore după examinare (8).

Tehnica examinării

Introducerea endoscopului se poate efectua fie orb, ca o sondă, fie sub controlul permanent al vederii ceea ce este mai indicat. O piesă bucală protejează permanent endoscopul de dinții pacientului.

Sub controlul vederii, endoscopul se trece deasupra limbii, se evită tonsilele și lueta, de asemenea epiglota, apoi se avansează vârful endoscopului cu blândețe, spre unul dintre recesele cricofaringiene; se cere pacientului să înghită și în acest moment, prin relaxarea sfincterului esofagian superior, se poate trece cu ușurință endoscopul în esofag.

Esofagul se întinde în medie între 18 și 40 cm de arcada dentară. La 40 cm de la arcada dentară se situează linia Z *(linea serrata)*, care constituie joncțiunea între mucoasa esofagiană și cea gastrică.

Trecerea în stomac se face cu o ușoară angulare spre anterior și stânga. La nivelul corpului gastric se apreciază cantitatea de suc gastric sau de suc biliar refluat existent. Pentru a nu jena ulterior examinarea, acesta se aspiră. Este de recomandat ca examinarea exhaustivă a stomacului, care necesită destinderea acestuia prin insuflare de aer, să se facă la retragerea endoscopului, deci în

finalul gastroscopiei, pentru a îmbunătăţii toleranţa pacientului. De la nivelul corpului gastric, se urmăreşte uşor spre dreapta, mica curbură, spre care se va avansa endoscopul pentru a ajunge în antru. În timpul acestei progresiuni, endoscopul va face inevitabil o uşoară buclă în stomac, spre marea curbură pe care de altfel se sprijină. Vârful endoscopului trebuie angulat în sus pentru a observa unghiul gastric.

Se repereză ulterior pilorul, care adesea este deschis, rar este închis, spastic. Odată pătruns cu vârful endoscopului în pilor se examinează bulbul duodenal pentru a se evita artefactele date de un eventual traumatism al mucoasei duodenale de către endoscop. Bulbul duodenal este o cavitate sferică, lipsită de pliuri. care uneori cere o oarecare îndemânare pentru a fi examinată pe toate feţele. Se avansează spre genunchiul superior, apoi prin angulare dreapta-sus se trece în D2. Acestă trecere se efectuează cel mai adesea orb.

Cu un endoscop cu vedere axială, rar se poate examina o papilă normală, dar se pot vedea aspectul pliurilor duodenale, înălţimea lor şi eventualele leziuni la acest nivel. Pentru examinarea zonei papilare este necesar un endoscop cu vedere laterală. Endoscopia digestivă convenţională se opreşte la acest nivel. Dacă indicaţia clinică o cere se mai poate avansa până la unghiul Treitz şi chiar câţiva centimetri după acesta.

Pentru examinarea endoscopică a intestinului subţire este nevoie de un endoscop special şi de condiţii deosebite.

Examinarea mai amănunţită se efectuează la retragerea endoscopului. Printr-o retragere blândă şi insuflare corectă se poate examina genunchiul superior. Trebuie avut în vedere că la retragerea endoscopului din duoden, datorită debuclării, acesta poate ieşi brusc până în antru, fără a mai da posibilitatea examinării bulbului şi canalului piloric.

În antru, după examinarea acestuia, se retrage endoscopul sub unghiul gastric, se insuflă stomacul şi, prin angularea la maxim a manetei în sus, se va efectua o retroviziune, care permite examinarea unghiului gastric la nivelul micii curburi, a cardiei şi a fornixului. Prin rotirea cu blândeţe a endoscopului în retroviziune se poate examina tot polul superior gastric, inaccesibil în viziune directă.

Dezinfectarea endoscoapelor şi a accesoriilor

Endoscoapele au un sistem complex de canale (de aspiraţie, de insuflaţie, pentru injectare de apă), care trebuie curăţate odată cu endoscopul. Aparatele moderne sunt complet imersibile (iniţial, partea de manete şi cea oculară nu erau etanşe şi astfel nu puteau fi introduse în apă pentru decontaminare, motiv pentru care au fost complet înlocuite).

După fiecare examinare, endoscoapele se spală complet cu detergenţi enzimatici, care nu deteriorează părţile din cauciuc natural ale acestora. Sistemul de tubulaturi se curăţă cu perii speciale şi cu un sistem de insuflaţie forţată. Aceste lucruri sunt realizate fie manual, fie cu ajutorul unor maşini speciale pentru curăţat şi dezinfectat endoscoapele. Fără o curăţire mecanică corectă nu se poate realiza dezinfecţia. Dezinfectantul folosit este soluţia de glutarat-aldehidă 2%, care are un anumit timp necesar pentru o dezinfecţie corectă. Mai nou au fost introduse soluţii cu radicali liberi de oxigen, care sunt mult mai active şi neiritante pentru personalul care le mânuieşte.

În endoscopie se folosesc diverse accesorii: pensa de biopsie pentru recoltarea de material histologic, perii pentru citologie, ace pentru injectare, minisonde ecografice, sonde de ph-metrie etc. Pensele de biopsie şi celelalte accesorii de endoscopie, dacă nu sunt de uzaj unic, se curăţă şi apoi se sterilizează (9,10,11, 12,13).

Indicaţiile EDS

EDS este o examinare extrem de performantă, cu indicaţii largi (14,15,16,17). Dintre acestea menţionăm:

- pirozis, regurgitaţii;
- dureri retrosternale sau dureri în etajul abdominal superior;
- odinofagia sau disfagia;
- dispepsia, greţuri persistente sau vărsături;
- hematemeza sau melena, pierderile sangvine oculte;
- anorexia şi scăderea ponderală;
- ingestia accidentală sau voită de substanţe caustice;
- extragerea corpilor străini;
- alte gesturi terapeutice endoscopice: hemostaza endoscopică, dilatarea şi protezarea digestivă superioară, polipectomia, fototerapia laser etc.

Contraindicaţiile EDS

O contraindicaţie absolută este considerată prezenţa pneumoperitoneului. Dacă se suspectează o perforaţie digestivă, înainte de endoscopie este obligatorie excluderea pneumoperitoneului prin radioscopie pe gol.

Lipsa de cooperare a pacientului şi leziunile severe ale hipofaringelui pot contraindica de asemenea EDS.

Contraindicații relative sunt:
- infarct miocardic recent sau semne manifestate de ischemie miocardică (18);
- insuficiență respiratorie severă;
- pacienți comatoși, care nu sunt strict à jeun sau au sânge în stomac, după o hemoragie digestivă, la care există riscul aspirației în timpul endoscopiei și la care este de preferat intubarea lor prealabilă;
- pacienți foarte tarați care ar putea prezenta desaturări în concentrația sangvină de oxigen, la care este recomandată administrarea continuă de oxigen, în timpul endoscopiei, și monitorizarea saturației de oxigen;
- hemofilicii la care s-ar putea produce hematoame sau chiar hemoragii posttraumatice;
- cazurile cu cifoză cervicală severă sau de diverticul ori de stenoză esofagiană superioară, unde există un risc de perforație esofagiană, mai ales dacă se introduce orb endoscopul.

La acești pacienți cu risc înalt este de preferat efecturea EDS în centre specializate, de către endoscopiști experimentați.

Complicațiile EDS

Sunt foarte rare. Se citează uneori rupturi esofagiene, din cauza introducerii prea brutale a endoscopului, sau stop cardiorespirator la pacienții foarte tarați (19,20).

Esofagul

Aspectul normal

Esofagul este ca un tub și se întinde de la 18 la aproximativ 40 cm de la arcada dentară.

Există 3 impresiuni esofagiene: cea superioară, dată de sfincterul esofagian superior; cea medie, la 25 cm de arcada dentară, dată de arcul aortic la stânga și de bronșia principală stângă, anterior, iar cea inferioară este dată de sfincterul esofagian inferior, care în mod normal este întărit de suprapunerea cu hiatusul diafragmatic.

Aspecte patologice

Diverticulii esofagieni sunt dilatații sacciforme ale peretelui esofagian.

Există 4 tipuri de diverticuli:
- diverticulul Zenker situat la nivelul sau puțin deasupra sfincterului esofagian superior;
- diverticulul medioesofagian;
- diverticulii epifrenici, situați distal în esofag, asociați frecvent cu spasmul esofagian difuz, acalazia sau esofagita de reflux severă;
- diverticuloza intramurală: o afecțiune rară care constă în defecte mici date de dilatații chistice ale glandelor mucoase.

Diafragmele mucoase sunt membrane situate ușor excentric în lumen și sunt acoperite pe ambele părți cu epiteliu scuamos. Pot apărea la orice nivel al esofagului, fiind unice sau multiple.

Inelul Schatski este situat la joncțiunea scuamo-columnară a mucoaselor și are o grosime de 0,2-0,3 mm. Partea superioară a inelului este acoperită de mucoasă scuamoasă, cea inferioară de mucoasă unistratificată, iar în lamina propria se decelează fibre musculare. Inelele trebuie diferențiate de stenozele secundare esofagitei de reflux sau neoplaziilor.

Prolapsul de mucoasă gastrică în esofag se întâlnește la o mică parte dintre pacienți și reprezintă hernierea temporară a mucoasei gastrice în esofag, în timpul efortului de vărsătură. Mucoasa gastrică herniată este cea de pe fața anterioară gastrică și apare edematiată, cu peteșii și sufuziuni sangvine.

Acalazia

Endoscopic, esofagul apare dilatat, adesea cu resturi alimentare, uneori abundente, existând chiar riscul aspirației.

Stagnarea îndelungată a alimentelor duce la îngroșarea mucoasei, creând aspectul de micro pietre de pavaj. Tipic, cardia este depășită cu o dificultate „elastică".

În cazurile avansate, esofagul este alungit, tortuos, creând impresia de colon. Obligatoriu, trebuie verificată cardia în retroviziune pentru a se exclude o patologie tumorală a acesteia.

Sclerodermia

La aproximativ 50% dintre pacienții cu sclerodermie apare esofagită erozivă, pacienții acuzând în peste 70% disfagie. Esofagul este aperistaltic. Pot apărea chiar stricturi.

Hernia hiatală

Există 2 tipuri de hernie hiatală:

Hernia hiatală prin alunecare se definește ca o ascensionare a liniei Z cu 2 sau mai mulți cm deasupra hiatusului diafragmatic.

Linia Z se poate observa ușor endoscopic datorită diferenței mari de culoare dintre cele două mucoase, iar hiatusul diafragmatic se observă mai bine când pacientul inspiră profund.

Hernia hiatală trebuie apreciată la introducerea endoscopului și nu la retragerea lui, când poate să se șteargă datorită retragerii stomacului, în care s-a insuflat aer în timpul examinării. În retroviziune se observă orificiul larg al cardiei (în

mod normal cardia se strânge compact pe endoscop fără să lase spațiu). În cazul herniilor mai largi pot apărea eroziuni sau ulcere, la nivelul impresiunii hiatusului diafragmatic, de cauză posibil traumatică (fig. 1a, b).

Hernia paradiafragmatică apare atunci când fornixul gastric herniază prin hiatusul diafragmatic, pe lângă esofag, iar joncțiunea esogastrică rămâne nemodificată.

Esofagita de reflux

În aproximativ 30% dintre cazuri nu apar modificări endoscopice evidente. Refluxul este adesea favorizat de prezența unei hernii hiatale. Uneori poate apărea un polip santinelă, situat la joncțiunea esogastrică, dar pe versantul gastric.

Suprafața lui este adesea erodată. Polipul este benign, hiperplazic și polipectomia este necesară mai mult pentru un examen anatomopatologic complet. Nu necesită supravegere endoscopică ulterioară.

Severitatea esofagitei se clasifică cel mai adesea după criteriile Savary-Miller (21):

Gradul 1: Unul sau mai multe striuri eritematoase neconfluente, uneori acoperite cu fibrină.

Gradul 2: Eroziuni confluente, frecvent acoperite cu fibrină, fără extindere circumferențială (fig. 2).

Gradul 3: Eroziuni cu extindere circumferențială.

Gradul 4: Ulcerații unice sau multiple cu apariția de stricturi, ulcer esofagian sau endobrahiesofag (esofagul Barret).

În literatură au mai circulat multe alte clasificări, cea mai recentă fiind clasificarea Los Angeles (22):

Gradul A: Una sau mai multe eroziuni mucoase, care nu depășesc 5 mm în lungime și care nu se extind peste vârful pliurilor mucoasei esofagiene.

Gradul B: Una sau mai multe eroziuni mucoase, care depășesc 5 mm în lungime și care nu se extind peste vârful pliurilor mucoasei esofagiene.

Gradul C: Una sau mai multe eroziuni sau ulcerații, care se extind peste vârful pliurilor mucoasei esofagiene, dar nu afectează mai mult de 75% din circumferința esofagului.

Gradul D: Una sau mai multe ulcerații, ce afectează cel puțin 75% din circumferința esofagului.

În această clasificare, stenoza esofagiană și esofagul Barrett sunt trecute la complicații aparte.

Esofagita medicamentoasă

Mai multe medicamente pot declanșa leziuni, mai ales dacă stagnează timp îndelungat în esofag, nefiind administrate cu destul lichid și sunt luate înainte de culcare (doxiciclina, tetraciclina, eritromicina, penicilina, KCl, alprenolol, AINS). Leziunile constau în eroziuni sau ulcerații la nivelul esofagului mediu sau superior. Rar, ele se pot complica cu sângerare sau stenoze și excepțional cu perforații (25).

Esofagita caustică

Ingestia accidentală sau voită de substanțe caustice poate provoca leziuni esofagiene, în funcție de tipul de substanță (acid sau bază), de concentrația ei, de timpul de acțiune, repetarea contactului (de exemplu, prin eforturi repetate de vomă, care trebuie evitate), de primele măsuri de îndepărtare (spălarea cu apă, lapte etc.). EDS este indicată pentru evaluarea leziunilor și stabilirea conduitei ulterioare. Aceasta se poate efectua în primele 24 de ore, după evaluarea de către un otorinolaringolog a leziunilor orofaringeale și ale esofagului superior.

Următoarele stadii pot fi recunoscute în primele ore, după agresiunea caustică:

Gradul 1: edem și eritem cu sau fără eroziuni, dar fără ulcerații.

Gradul 2: eritem și edem important cu ulcerații, pot apărea depozite gri-albicioase și zone de hemoragie. Zonele afectate pot fi despărțite de zone de mucoasă sănătoasă. Motilitatea esofagiană mai este prezentă.

Gradul 3: ulcerații extensive cu hemoragii, cu depozite necrotice și dilatarea atonă a esofagului. Uneori, din cauza edemului masiv al peretelui esofagian, poate apărea obliterarea completă a lumenului.

În cazurile de afectare moderată și severă se preferă montarea unei sonde de alimentație, care are și rolul de a împiedica stenozarea completă a lumenului (26,27,28).

Esofagita micotică

Cel mai frecvent agent etiologic este *Candida albicans,* care poate contamina mucoasa esofagiană a pacienților imunodeprimați, diabetici sau care au fost tratați cu antibiotice cu spectru larg. Endoscopic, mucoasa apare eritematoasă, edematoasă, friabilă și acoperită cu depozite albicioase aderente, ce pot evolua spre plăci sau pseudomembrane. Pacienții pot fi asimptomatici sau pot să acuze odinofagie sau disfagie (fig. 3).

Esofagitele virale pot fi produse de virusul *Herpes simplex, Varicela zoster, Citomegalovirus,* la pacienții imunodeprimați. Aspectul endoscopic este de eroziuni sau ulcerații necaracteristice. Biopsierea, cu evidențierea agentului patogen pe piesele recoltate, poate pune diagnosticul (29).

Cauze rare de esofagită sunt: boala Crohn, boala Behçet. Se pot manifesta prin ulcerații aftoide, ulcere, stenoze sau chiar fistule.

Esofagul Barrett (endobrachiesofagul, metaplazia intestinală)

Această leziune complică până la 10% dintre esofagitele de reflux și constă din înlocuirea epiteliului scuamos esofagian cu epiteliu cilindric de tip gastric sau intestinal. Macroscopic, apare ca o zonă de mucoasă mai roșiatică situată deasupra joncțiunii esogastrice. Leziunea trebuie confirmată histologic, prin biopsii multiple și trebuie urmărit gradul eventual de displazie, dat fiind riscul crescut de a evolua spre adenocarcinom (23,24).

Tumorile esofagiene benigne

Leiomioamele apar ca formațiuni protruzive rotunde acoperite de mucoasă esofagiană normală. Biopsiile sunt negative, deoarece nu se recoltează decât probe din mucoasă, cel mult submucoasă, iar leziunea este mult mai profundă. Ecoendoscopia este mult mai utilă în aceste cazuri. Alte leziuni benigne pot fi *chisturile*, *polipii fibrovasculari* sau *adenoamele viloase*. Acestea pot fi rezecate prin polipectomie endoscopică (30,31,32).

Papilomul scuamos este adesea descoperit incidental la endoscopie. Se prezintă ca o leziune polipoidă polilobată, rozacee, sesilă sau ușor pediculată, localizată de preferință în esofagul terminal; cel mai frecvent este unică. Leziunea este considerată, de cei mai mulți autori, secundară infecției cu papilomavirusul uman. Virusul pare a fi implicat în dezvoltarea cancerului scuamos esofagian (33).

Tumorile maligne esofagiene sunt reprezentate majoritar de *carcinomul spinocelular* și, în mai mică măsură, de *adenocarcinomul* esofagian. Un foarte mic procent este reprezentat de invazii neoplazice de vecinătate (bronșii, plămân, mediastin), sarcomul Kaposi la pacienții HIV pozitiv.

Cel mai frecvent, în Europa și Statele Unite se diagnostichează endoscopic neoplazii avansate. Acestea se prezintă sub forma unor leziuni stenozante circumferențiale, exulcerate în centrul stenozei (leziuni în „cotor de măr"), leziuni ulcero-vegetante, leziuni infiltrative ce pot mima stenoze benigne sau aspect de ulcer esofagian. Biopsia recoltată din zona patologică este cea care confirmă diagnosticul. Uneori, în cazul leziunilor stenozante, biopsiile nu se pot recolta decât după o dilatare prealabilă a stenozei. Endoscopic, se va nota topografia leziunii în raport cu arcada dentară, extinderea ei. La leziunile localizate la nivelul cardiei este obligatorie examinarea acesteia din stomac, cu endoscopul în retroviziune.

În Asia, diagnosticul de neoplasm esofagian se face în faza incipientă.

Au fost descrise 4 tipuri de cancer esofagian precoce:

- cel mai frecvent se prezintă sub forma unei leziuni erozive superficiale, ușor depresată, cu o eroziune de culoare gri situată pe o mucoasă mai roșiatică, friabilă;
- al doilea tip se prezintă sub forma unei plăci cu mucoasa rugoasă, fermă;
- tipul trei „congestiv" apare ca puncte roșiatice pe mucoasă;
- cel de al patrulea realizează forma polipoidă (34).

Există câteva leziuni esofagiene care predispun la dezvoltarea cancerului esofagian și care necesită urmărire endoscopică: metaplazia Barrett, sindromul Plummer-Vinson, acalazia cu stază alimentară cronică, leziunile postcaustice (35,36, 37,38,39,40).

Pentru punerea mai bine în evidență a leziunilor maligne incipiente, unii autori recomandă tatuarea mucoaselor. De exemplu, soluția de Lugol colorează glicogenul intracelular, ce se află în epiteliul scuamos necheratinizat. Cancerul esofagian nu conține glicogen, deci nu se va colora și va ieși astfel mai bine în evidență, ghidând și locul de recoltare a biopsiilor. Albastrul de metilen colorează epiteliul columnar, dar nu pe cel scuamos. Inducerea autofluorescenței la lumină ultravioletă este un alt adjuvant pentru detectarea mai precisă a zonelor displazice și de ghidare a biopsiilor (41,42,43).

Stomacul

Gastritele

Constituie modificări inflamatorii ale mucoasei gastrice. Gastritele se clasifică după aspectul morfologic, topografic, caracteristici patogenetice și epidemiologice. Descoperirea *Helicobacter pylori* (HP) a revoluționat conceptul de gastrită.

Cea mai completă clasificare a gastritelor, totuși greoaie, pentru aplicarea clinică este clasificarea Sydney bazată pe criterii histologice și endoscopice.

După aspectul endoscopic, gastritele se pot clasifica în:

Gastrita eritematoasă/exsudativă este cea mai frecventă formă de gastrită. Apare ca zone eritematoase petesiale mai evidente în antru, dar care se pot extinde difuz și la nivelul mucoasei corporeale. Cauza cea mai frecventă este infecția cronică cu HP. Histologic, se demonstrează prezența inflamației cronice cu celule polimorfonucleare, plasmocite în lamina propria și granulocite prezente între celulele epiteliale.

Gastrita erozivă cu eroziuni plate – mucoasa prezintă eroziuni plate cu un crater acoperit de fibrină. În jur, mucoasa este eritematoasă. Aceste eroziuni sunt de regulă secundare unor agresiuni

acute (alcool, medicamente, substanțe caustice, stres) și sunt localizate preponderent antral (fig. 4).

Gastrita eroziv㠠cu eroziuni supraelevate este denumită și gastrita varioliformă, după aspectul eroziunilor, care au marginile supraelevate, inflamate, cu o eroziune centrală acoperită fie de țesut necrotic, fie de o mucoasă parțial regenerată. Pot dispărea în câteva zile sau pot dura timp îndelungat. Unii autori consideră că aceste leziuni pot fi la originea polipilor hiperplazici. Trebuie diferențiate histologic de limfoame sau leziuni metastatice. Uneori histologia indică o gastrită limfocitară.

Gastrita atrofică – diagnosticul poate fi evocat atunci când desenul vascular mucos este bine vizibil (în mod normal acesta nu este vizibil), mucoasa este subțiată, dar pe alocuri pare ușor îngroșată, de culoare gălbui-alb. Microscopic, mucoasa este subțiată, cu pierderea glandelor tubulare, a celulelor parietale și principale. Trebuie făcută diferențierea între gastrita atrofică corporeală și antrală (anterior denumită gastrita de tip A) sau gastrita autoimună caracterizată prin prezența autoanticorpilor anticelulă parietală și care conduce la apariția anemiei pernicioase, asociată cu un risc de 3-4 ori mai mare, pentru cancerul gastric de tip intestinal sau tumori carcinoide (45), și gastrita atrofică antrală (anterior denumită de tip B), care în prezent este considerată o consecință a infecției cronice cu HP. Aceasta este clar asociată cu un risc crescut de apariție a cancerului gastric de tip intestinal (46,47,48).

Gastrita hemoragică se caracterizează prin congestia pliurilor gastrice cu prezența hemoragiilor mucoase sau submucoase. Trebuie diferențiată de gastropatia din hipertensiunea portală, unde există un edem de stază și vase dilatate. Poate fi o cauză de hemoragie digestivă superioară.

Gastrita de reflux biliară este mai frecventă în cazul stomacului operat. Prezintă eritem și discret edem secundar agresiunii biliare (49,50).

Gastrita hipertrofică se caracterizează prin pliuri mari, ce nu se reduc la insuflație puternică. Frecvent se localizează la nivelul corpului gastric. În gastrita Mènètrier, în lumenul gastric, este prezentă o secreție abundentă de mucus. Hipertrofia pliurilor poate apărea în sindromul Zollinger-Ellison, în limfoame, în cancerul gastric infiltrativ. Este necesară recoltarea de biopsii profunde și, eventual, efectuarea unui examen ecoendoscopic, dacă este posibil, pentru diagnostic diferențial.

Ulcerul gastric benign

Constă într-o lipsă de mucoasă ce penetrează până în submucoasă sau chiar *muscularis propria*.

Este localizat de obicei antral, până la unghiul gastric, dar pot fi observate ulcere gastrice aproape la orice nivel.

Pot fi unice sau multiple, când se suspectează etiologia medicamentoasă.

La vârstnici pot apărea ulcere mari, situate la nivelul corpului gastric.

Cele mai multe ulcere gastrice măsoară sub 3 cm, au margini rotunjite, ușor eritematoase, pliurile gastice converg spre ulcer, baza ulcerului este adesea albicioasă, acoperită cu fibrină. Se va căuta întotdeauna cu atenție în crater existența sau nu a unui vas sau a unui cheag proaspăt, semn recent de hemoragie (fig. 5).

Criteriile macroscopice sugerează, dar nu confirmă benignitatea ulcerului, de aceea recoltarea de biopsii este obligatorie. Acestea se recoltează din buzele ulcerului și din toate punctele cardinale ale acestuia. Dacă în crater sunt prezente nodozități se vor recolta biopsii și de la acest nivel, altfel în crater nu există decât material necrotic, neinterpretabil histologic. Examenul bioptic se repetă de regulă după tratament și în unele cazuri de mai multe ori.

Ulcerul gastric malign

Poate avea unele din următoarele caracteristici:

- formă neregulată a craterului;
- o bază neregulată, cu țesut necrotic;
- margine neregulată, ce coboară în trepte spre crater;
- pliurile mucoasei nu converg spre ulcer;
- pliuri gastrice hipertrofice sau atrofice în vecinătatea ulcerului, care se întrerup brusc și au uneori altă culoare;
- ulcerul nu se mobilizează cu peristaltica;
- mucoasa din jur infiltrată, cu supraelevări neregulate, indurate;
- la biopsie, marginile sunt indurate.

Aspectul endoscopic este numai orientativ, biopsiile sunt obligatorii, din toate punctele cardinale ale ulcerului, minimum 10 biopsii. În cazul în care primele biopsii sunt negative, acestea se vor repeta după 6-8 săptămâni de tratament și, dacă este nevoie, se va cere și avizul unui endoscopist cu mai multă experiență. Endoscopic și bioptic, diagnosticul trebuie să fie corect pus în 99,8% dintre cazuri.

Cancerul gastric precoce

Este cancerul care nu a depășit musculara proprie și are o rată de supraviețuire de peste 80% la 5 ani. Simptomatologia este nespecifică și diagnosticarea lui este în funcție de un examen endoscopic atent pentru alte indicații.

Clasificarea japoneză descrie 3 tipuri:
- tipul 1: protruziv apare ca o formațiune polipoidă sesilă;
- tipul 2: superficial, apare ca o zonă infiltrată a mucoasei gastrice, ușor supraelevată în tipul 2a, chiar la nivelul mucoasi în tipul 2b sau ușor subdenivelată în tipul 2c;
- tipul 3: escavat care se prezintă ca o leziune ulcerată neoplazică.

Pot apărea și combinații între cele 3 tipuri.

Biopsiile multiple sunt obligatorii pentru confirmarea diagnostică.

Cancerul gastric evoluat

Este din păcate, forma cea mai frecvent diagnosticată la endoscopie. Aspectul endoscopic lasă rar dubii, în privința naturii maligne a leziunii, examenul histologic fiind necesar pentru stabilirea tipului de neoplasm (fig. 6).

Bormann descrie 3 tipuri: vegetant, exulcerat și infiltrativ. Probleme de diagnostic poate pune doar tipul infiltrativ, care uneori este submucos, iar biopsiile nu sunt suficient de profunde pentru a recolta material histologic pozitiv.

Limfomul gastric

Este neoplasmul cu originea în țesutul limfatic gastric și răspunde pentru 1-10% dintre neoplaziile gastrice. Adesea se dezvoltă submucos. Aspectul macroscopic poate fi de pliuri gastrice hipertrofiate, rigide, cu un stomac ce se destinde greu și incomplet la insuflație. În 40-80% dintre cazuri apar ulcere serpiginoase, situate pe o mucoasă infiltrată ce prezintă pe alocuri, excrescențe sesile polipoide.

Polipii gastrici

Sunt relativi rari, apar la mai puțin de 0,5% din populație. Cea mai mare parte apare pe fondul unei gastrite atrofice. Polipii pot fi cauza unor pierderi oculte sangvine, rar hemoragii digestive manifeste (fig. 7).

Există mai multe tipuri de polipi gastrici:

Hiperplazie foveolară focală – sunt polipi mici, cât boabele de mazăre, netezi, adesea multipli, care nu degenerează.

Polipii hiperplaziogenici reprezintă cea mai mare parte a polipilor gastrici, care apar ca formațiuni rotunde, cu suprafața roșie-gălbuie cu depresiuni pe suprafață. Nu degenerează decât excepțional.

Polipii adenomatoși reprezintă aproximativ 5% dintre polipii gastrici și ei pot degenera. Riscul degenerării este proporțional cu dimensiunile polipilor. La peste 2 cm riscul devine important. Ei trebuie îndepărtați prin polipectomie endoscopică; la cei foarte mari se poate pune problema rezecției chirurgicale.

Chisturile glandulare apar preponderent fundic, sunt mici, hemisferice cu aspect sticlos. Nu degenerează.

Tumorile submucoase

Cele mai frecvente sunt leiomioamele și fibroamele. Ele apar ca supraelevări sferice acoperite de mucoasă gastrică normală.

Dimensiunile lor pot fi de câțiva cm. Tumorile produc adesea hemoragii digestive superioare, atunci când mucoasa de la suprafață se exulcerează. Din aceste exulcerații se poate recolta material histologic, altfel diagnosticul poate fi stabilit cu mai multă precizie ecoendoscopic, eventual cu puncție ghidată. Atitudinea corectă este rezecția chirurgicală, mai ales în cazul când formațiunile au sângerat.

Pilorul

Canalul piloric este rotund, cu un diametru de 1/1,5 cm și cu o lungime de aproximativ 5 mm. Poate fi depășit cu ușurință de orice endoscop flexibil. Cea mai frecventă patologie a canalului piloric este ulcerul peptic. Edemul secundar ulcerului poate stenoza parțial pilorul, dar stenozele sunt în general reversibile după tratament. Ulcerele se pot vindeca cu cicatrice care deformează ulterior canalul piloric.

Aspectul pilorului poate evoca uneori o suferință bulbară, acesta putând fi deformat de cicatrice secundare ulcerelor bulbare.

Bulbul duodenal

Este prima parte a duodenului și măsoară între 3-7 cm, este neted, cu mucoasa catifelată, ușor gălbuie, de formă aproape sferică, îngustându-se spre genunchiul superior.

Patologia bulbară este marcată de inflamații (bulbite) și ulcere.

Bulbitele sunt inflamații ale mucoasei bulbare și se clasifică în (51):

gradul 0: mucoasă normală;
gradul 1: edem al mucoasei;
gradul 2: hiperemie a mucoasei;
gradul 3: peteșii ale mucoasei;
gradul 4: eroziuni ale mucoasei.

Leziunile din gradul 3 și 4 apar împreună frecvent. Ca diagnostic diferențial trebuie considerate boala Crohn și infecțiile parazitare.

Ulcerul duodenal

Majoritatea ulcerelor duodenale (97%) apar în bulb, la o distanță de sub 3 cm de pilor, 50% pe fața anterioară, 25% pe cea posterioară, iar 20% pe mica curbură (porțiunea superioară) și doar 5% pe fața inferioară (porțiunea inferioară) (fig. 8).

Diametrul ulcerelor bulbare depășește rar 1 cm, în aproximativ 20% dintre cazuri pot exista 2 ulcere față în față *(kissing ulcers)*.

Nu este necesară recoltarea biopsiilor, ulcerele bulbare fiind benigne.

Vindecarea lor poate determina cicatrice retractile, care deformează bulbul duodenal, uneori ducând la apariția de pseudodiverticuli, ce pot da radiologic false imagini de nișe. Cicatricele retractile pot duce la stenozarea bulbului, cel mai frecvent la aproximativ 2-3 cm de pilor, chiar cu insuficiență evacuatorie gastrică.

Leziuni polipoide ale bulbului

Sunt foarte rare. Pot fi adenoame brunneriene, hiperplazii limfoide, țesut heterotipic gastric sau pancreatic.

Duodenul

În mod normal apare ca un tub cilindric cu diametrul de 3-5 cm. Pliurile Kerkring sunt dispuse concentric pe toată lungimea duodenului, mucoasa este de culoare ușor gălbuie și nu se pot vedea vasele mucoasei.

Dispariția pliurilor apare în atrofia duodenală. cel mai frecvent în boala celiacă (fig. 9).

Ulcerații difuze duodenale pot apărea în procesele infecțioase de vecinătate (angiocolite).

În cadrul pancreatitelor cronice, mucoasa duodenală se poate inflama cronic, cu aspect hiperplazic și chiar stenozant, aspect ce se continuă până la nivelul papilei.

În infestațiile parazitare cu *Giardia* sau *Strongyloides*, mucoasa duodenală poate deveni edematoasă și eritematoasă, cu dispariția parțială a pliurilor Kerkring.

Boala Whipple se caracterizează prin decolorări albicioase petețiale ale structurii vilozitare duodenale.

Limfangiectazia duodenală se recunoaște prin apariția de mici puncte albicioase de 1 mm, pe o mucoasă, altfel de aspect normal. Punctele albe sunt date de reflexia luminii de către vasele limfatice ectaziate.

Neoplaziile duodenale sunt în general invazii de vecinătate: cap de pancreas, ampulom sau metastaze (melanom). Neoplaziile duodenale primitive sunt excepționale.

Bibliografie

1. Hirschowitz BI. Endoscopy – 40 years since fiber optics. Any light at the end of the tunnel ? Dig Surg 2000; 17(2):115-7.

2. Sivak MV. Video endoscopy. Ann Gastrointest Endosc 1988; 1:115-132.

3. Fujino MA, Ikeda M, Yamamoto Y et al. Development of an integrated filing system for endoscopic images. Endoscopy 1991; 23:11-15.

4. Fujino MA, Kawai T, Morozumi A et al. Endoscopic image manipulation: state of the art. Endoscopy 1992; 24 (Suppl 2): 516-521.

5. Hedenbro JL, Ekolund M, Jansson D, Lindblom A. A randomized, double-blind, placebo-controlled study to evaluate topical anaesthesia of the pharynx in upper gastrointestinal endoscopy. Endoscopy 1992; 24: 585-590.

6. McCloy R. Quality control in endoscopy. New York: Springer, 1991.

7. Zuccaro G. Sedation and sedationless endoscopy. Gastrointest Endosc Clin N Am 2000; 10:1-20.

8. Dajani AS, Bisno AL, Chung KJ et al. Prevention of bacterial endocarditis – recommendation by the American Heart Association. JAMA 1990; 264: 2919-2923..

9. Axon A, Jung M, Kruse A et al. The European Society of Gastrointestinal Endoscopy (ESGE): check list for the purchase of washer-disinfectors for flexible endoscopes. Endoscopy 2000; 32: 914-9.

10. Kozarek RA. Reprocessing of endoscopic accessories reusable, disposable, or reposable. Acta Gastroenterol Belg 2000; 63:145-6.

11. Rey JF. Protocol for reprocessing endoscopic accessories. European Society of Gastrointestinal Endoscopy. Endoscopy 2000; 32:81-3.

12. Raltz SL, Kozarek RA. Overview of the problem: reprocessing versus disposal of endoscopic accessories. Gastrointest Endosc Clin N Am 2000; 10: 329-39.

13. Walter VA, DiMarino AJ, American Society for Gastrointestinal Endoscopy-Society of Gastroenterology Nurses and Associates. Endoscope Reprocessing Guidelines. Gastrointest Endosc Clin N Am 2000; 10:265-73.

14. Adang RP, Vismans JF, Talmon JL et al. Appropriateness of indications for diagnostic upper gastrointestinal endoscopy: association with relevant endoscopic disease. Gastrointest Endosc 1995; 42:390-7.

15. Wilcox MH, Cunniffe JG. Guidelines on appropriate indications for upper gastrointestinal endoscopy. BMJ 1995 Jul 1; 311:57-62.

16. Charles RJ, Chak A, Cooper GS. Use of open access in GI endoscopy at an academic medical center. Gastrointest Endosc 1999; 50:480-5.

17. Tytgat GNJ, Onstenk R, Cheng J. An overview on dysphagia. Endosc Forum Dig Dis 1989; 5:1-7.

18. Lieberman DA, Wuerker CK, Katon RM. Cardiopulmonary risk of esophagogastro-duodenoscopy. Gastroenterology 1985; 88: 468-471.

19. Shamir M, Schuman BM. Complications of fiberoptic endoscopy. Gastrointest Endosc 1980; 26: 86-90.

20. Habr-Gama A, Waye JD. Complication and hazards of gastrointestinal endoscopy. World J Surg 1989; 13: 193-198.

21. Savary M, Miller G. The oesophagus Handbook and Atlas of endoscopy. Gassman AG. Solothorn, Switzerland 1978.

22. Lundell LR, Dent J, Bennett JR et al. Endoscopic assessment of oesophagitis-clinical and functional correlates and further validation of the Los Angeles classification. Gut. 1999; 45: 172-180,.

23. Lewis JD. Barrett's esophagus: the long and the short of it. Gastroenterology 2000; 119: 1165-6.

24. Eisen GM, Montgomery EA, Azumi N. Qualitative mapping of Barrett's metaplasia: a prerequisite for intervention trials. Gastrointest Endosc 1999; 50: 814-8.

25. Amendola MA, Spera TD. Doxycycline-induced esophagitis. JAMA 1985; 253: 1009-1011.

26. Gumaste VV. Clinical review of ingestion of corrosive substances by adults. Am J Gastroent 1992; 87: 1-6.

27. Sugawa C, Mullins RJ, Lucas CE, Leibold WC. The value of early endoscopy following caustic ingestion. Surg Gynecol Obstet 1981; 153: 553-558.

28. Dilawari JB, Singh S, Rao PN, Amand BS. Corrosive acid ingestion in man: a clinical and endoscopic study. Gut 1984; 2: 183-187.

29. Nassar NN, Gregg CR. Esophageal Infections. Current treatment options in gastroenterology. 1998; 1: 56-63.

30. Pesarini AC, Ernst H, Ell C. Leiomyosarcoma of the esophagus. Clinical aspects, diagnosis and therapy based on an individual case. Med Klin 1997 15; 92: 234-40.

31. Hatch GF, Wertheimer-Hatch L, Hatch KF et al. Tumors of the esophagus. World J Surg 2000; 24: 401-11.

32. Kimura H, Konishi K, Kawamura T et al. Smooth muscle tumors of the esophagus: clinicopathological findings in sixpatients. Dis Esophagus 1999; 12: 77-81.

33. Lambot MA, Haot J, Peny MO et al. Evaluation of the role of human papillomavirus in oesophageal squamous cell-carcinoma in Belgium. Acta Gastroenterol Belg 2000; 63: 154-6.

34. Goseki N, Koike M, Zoshida M. Histopathologic characteristics of early stage oesophageal cancer. A comparative study with gastric carcinoma. Cancer 1992; 69: 1088-93.

35. Lagergren J, Ye W, Lindgren A et al. Heredity and risk of cancer of the esophagus and gastric cardia. Cancer Epidemiol Biomarkers Prev 2000; 9: 757-60.

36. Spechler SJ. Barrett's esophagus: an overrated cancer risk factor. Gastroenterology 2000; 119: 587-9.

37. Zaninotto G, Parenti AR, Ruol A et al. Oesophageal resection for high-grade dysplasia in Barrett's oesophagus. Br J Surg 2000; 87: 1102-5.

38. Hawkins JR, McLaughlin JS. The association of carcinoma of the esophagus with achalasia. J Thorac Cardiovasc Surg 1975; 69: 355-360.

39. Chung S, Roberts-Thomson IC. Gastrointestinal: upper oesophageal web. J Gastroenterol Hepatol 1999; 14: 611-627.

40. Ribeiro U, Posner MC, Safatle-Ribeiro AV et al. Risk factors for squamous cell carcinoma of the oesophagus. Br J Surg 1996; 83: 1174-85.

41. Kiesslich R, Hahn M, Herrmann G et al. Screening for specialized columnar epithelium with methylene blue: Chromoendoscopy in patients with Barrett's esophagus and a normal control group. Gastrointest Endosc 2001; 53: 47-52.

42. Arendt T. Occult esophageal dysplasia disclosed by Lugol chromoendoscopy ? Endoscopy 2000; 32: 736-7.

43. Bourg-Heckly G, Blais J, Padilla JJ et al. Endoscopic ultraviolet-induced autofluorescence spectroscopy of the esophagus tissue characterization and potential for early cancer diagnosis. Endoscopy 2000; 32: 756-65.

44. Asaka M, Kato M, Kudo M et al. Relationship between Helicobacter pylori infection, atrophic gastritis and gastric carcinoma in a Japanese population. Eur J Gastroenterol Hepatol 1995; 7 Suppl 1: S7-10.

45. Sjöblom SM, Sipponen P, Järvinen H. Gastroscopic follow-up of pernicious anaemia patients. Gut 1993; 34: 28-34.

46. Wang CC, Wu MS, Wang HH et al. Helicobacter pylori infection and age on the development of intestinal metaplasia – a multiple logistic regression analysis. Hepatogastroenterology 1998; 45(24): 2234-7.

47. Ohkuma K, Okada M, Murayama H et al. Association of Helicobacter pylori infection with atrophic gastritis and intestinal metaplasia. J Gastroenterol Hepatol 2000; 15: 1105-12.

48. Nakamura M, Haruma K, Kamada T et al. Duodenogastric reflux is associated with antral metaplastic gastritis. Gastrointest Endosc 2001; 53: 53-59.

49. Tytgat GNJ, Offerhaus GJ, Mulder CJJ, Berg BJ. Consequences of gastric surgery for benign conditions: an overview. Hepatogastroenterology 1988; 35: 271-279.

50. Joffe SN, Lee FD, Blumgart LH. Duodenitis. Clinics Gastroenterol. 1978; 7: 635-650.

51. Offerhaus GJA, Tersmette AC, Giardiello FM et al. Evaluation of endoscopy for early detection of gastric-stump cancer. Lancet 1993; 340: 33-39.

ENTEROSCOPIA*

Marcel Tanțău

Constituie investigația endoscopică a intestinului subțire. Endoscopia digestivă superioară standard examinează duodenul, chiar până la unghiul Treitz. În timpul colonoscopiei se poate examina ileonul terminal pe ultimii 10-20 cm. Restul intestinului subțire este dificil de examinat endoscopic. Din fericire, leziunile intestinului subțire sunt mult mai rare.

Posibilități de realizare

Enteroscopia pe cale superioară (push enteroscopy)

Se poate realiza cu endoscoape special construite, denumite enteroscoape, cu lungimi de 170-250 cm. Dacă sunt bine sterilizate și colonoscoapele standard pot fi utilizate în acest scop. Enteroscopul are canal operator pentru pensa de biopsie sau pentru alte instrumente de endoscopie terapeutică. Pentru a evita bucla gastrică se utilizează un tub suplimentar *(overtube)* trecut peste endoscop până în D2.

Folosirea acestui tub poate fi neconfortabiă pentru pacient. Acestă examinare este de preferat să se realizeze sub anestezie generală. Examinarea durează 30-45 min.

Este dificil de atins ileonul terminal cu enteroscopul trecut per os. De aceea enteroscopia poate fi completată prin examinarea ileonului terminal în sens invers, prin trecerea enteroscopului prin colon.

Pentru a fi siguri că s-a examinat tot intestinul subțire se marchează punctul atins prin examinarea superioară și se marchează acesta prin recoltarea de biopsii (1,2,3).

Enteroscopia cu sondă

Aceasta folosește o sondă prevăzută cu fibre optice de o lungime de 270 cm, dar care nu are posibilități de manevrare și nici canal operator. La capătul distal se poate umfla un balon când sonda ajunge în duoden, astfel capătul putând fi antrenat de peristaltica intestinală. Instrumentul este trecut transnazal. Progresiunea este urmărită la fluoroscopie, aceasta durând 6-8 ore.

Examinarea intestinului subțire se face retrăgând sonda și instilând continuu apă pentru a destinde ușor tubul digestiv. Din păcate, prin acestă metodă se poate examina doar 70% din tubul digestiv, datorită lipsei posibilităților de manevrare și ieșirii adeseori rapide a sondei din diverse segmente intestinale dispuse armonic (4).

Recent a fost pusă la punct o *sondă video* de mărimea unei pastile ce poate fi ingerată (5). Ea parcurge în 6-8 ore tot intestinul subțire și ajunge în colon. Sonda dispune de un emițător ce trimite la intervale scurte semnale ce conțin informații video ale segmentului intestinal în care se află. Semnalele sunt captate de un dispozitiv pe care pacientul îl poartă la brâu pe toată durata examinării.

---

* Figurile color din acest subcapitol sunt prezentate la sfârșitul capitolului.

La sfârșitul acesteia, informațiile sunt decodificate în imagine pe ordinator. Testele inițiale au arătat o calitate foarte bună a imaginilor, ceea ce, foarte probabil, va duce la fabricația de serie a sistemului.

Enteroscopia intraoperatorie

Există mai multe căi de acces în acest caz: per os, endoscopul este preferabil să fie trecut în duoden înainte de deschiderea abdomenului; printr-o enterotomie chirurgicală sau prin anus, după depășirea colonului, care are nevoie de aproximativ 70 cm de instrument (8). Progresiunea endoscopului se realizează cu ajutorul chirurgului, de aceea timpul de examinare va fi mai scurt. Odată găsite leziuni, acestea pot fi rezolvate imediat chirurgical.

Indicații

Cea mai frecventă indicație a enteroscopiei este hemoragia ocultă cu gastroscopie și colonoscopie negativă. Acestea reprezintă 5-15% din pacienții cu hemoragie digestivă (6,7,8).

Pot fi decelate angiodisplazii, ulcerații determinate de antiinflamatorii nonsteroidiene, ulcerații în cadrul bolii Crohn sau tumori benigne sau maligne (fig. 1).

Prin canalul operator pot fi trecute ace de sclerază sau sonde de electrocauterizare, laser sau argon cu care se pot efectua gesturi terapeutice hemostatice.

Bibliografie

1. Lewis BS. Enteroscopy. Gastrointest Endosc Clin N Am 2000 Jan; 10(1): 101-16, vii.

2. Bouhnik Y, Bitoun A, Coffin B et al. Two way push videoenteroscopy in investigation of small bowel disease. Gut 1998 Aug; 43(2): 280-284.

3. Waye JD. Small-bowel endoscopy. Endoscopy 1999 Jan; 31(1): 56-59.

4. Tada M, Shimizu S, Kawai K. A new transnasal sonde type feberscope (SSIF type VII) as a panenteroscope. Endoscopy 1986; 18: 121-124.

5. Gong F, Swain P, Mills T. Wireless endoscopy. Gastrointest Endosc 2000 Jun; 51(6): 725-729.

6. Benz C, Riemann JF. Diagnostic and therapeutic enteroscopy. Its current status. Z Gastroenterol 2000 Jul; 38(7): 597-602.

7. Lewis B, Waye JD. Chronic gastrointestinal bleeding of obscure origin: role of small bowel enteroscopy. Gastroenterology 1988; 94: 1117-1120.

8. Hayat M, Axon AT, O'Mahony S. Diagnostic yield and effect on clinical outcomes of push enteroscopy in suspected small-bowel bleeding. Endoscopy 2000 May; 32(5): 369-372.

9. Cave DR, Cooley JS. Intraoperative enteroscopy. Indications and techniques. Gastrointest Endosc Clin N Am 1996 Oct; 6(4):793-802.

COLONOSCOPIA*

Marcel Tanțău

Colonoscopia constă în examinarea directă a mucoasei tubului digestiv inferior.

Cu toate micile inconveniente și cu oarecare disconfort pentru pacient, colonoscopia a devenit metoda de elecție în diagnosticul afecțiunilor colice (1,2,3,4).

Aparatura

Colonoscoapele folosite actual, fibroscoape sau videoendoscoape, au o rezoluție excelentă, un unghi de vedere de 110-130, cu o mărire de 20-30 ori, angulația vârfului în toate direcțiile este de peste 180°. Lungimea endoscoapelor este de 50-60 cm pentru rectosigmoidoscop și de 130, 160 sau 180 cm pentru colonoscoape. Diametrul exterior nu depășește 13-15 mm pentru cea mai mare parte a firmelor producătoare, iar colonoscopul pediatric măsoară 10 mm diametru.

Canalul operator este de 2,8-4,2 mm. Structura mecanică este similară cu cea a gastroscopului. Unele colonoscoape mai au și un sistem tubular, pentru a putea insufla CO_2 în colon, evitându-se astfel riscul de explozie în timpul polipectomiilor sau tratamentelor laser intraluminale.

Accesoriile sunt asemănătoare cu cele de la gastroscopie, dar adaptate ca lungime pentru cea a colonoscopului.

Dezinfectarea colonoscopului urmează aceleași etape ca la gastroscopie. Uneori, curățirea colonoscopului poate fi mai dificilă, mai ales când s-au efectuat examinări la pacienți mai precar pregătiți. După curățirea mecanică, colonoscopul va fi imersat complet în baia cu soluția dezinfectantă (5,6).

Pregătirea pacientului pentru colonoscopie

Colonoscopia, ca de altfel și examenele radiologice sau tomodensitometrice ale colonului, nu poate fi realizată corect decât cu o bună pregătire a colonului, care constă în eliminarea conținutului fecal din lumenul acestuia.

Există în principiu 2 tipuri de pregătire: cea limitată, pentru rectosigmoidoscopie, și cea completă, pentru realizarea unei colonoscopii totale.

Pregătirea limitată constă în efectuarea a una sau două clisme evacuatorii, cu o oră înainte de examinare, sau mai bine ca o microclismă hiperosmolară. Acestea pot evacua colonul stâng, cu rezultate mai slabe când sunt obstacole pe colonul stâng sau diverticuli.

Pregătirea completă constă în spălarea colonului de tot conținutul fecal. Este un deziderat greu de realizat, deoarece necesită ingerarea unor substanțe pentru pregătire, care să fluidifice și să îndepărteze rapid conținutul colic, ceea ce poate crea disconfort notabil pentru unii pacienți.

Pregătirea ideală trebuie să utilizeze soluții cu gust agreabil, să nu necesite volume excesive de ingerat, și să nu prezinte efecte adverse sau să provoace disconfort.

---

* Figurile color din acest subcapitol sunt prezentate la sfârșitul capitolului.

Câteva recomandări sunt general valabile: să se evite cu 4-5 zile înainte de examinare medicamentele ce conțin metale (fier, magneziu), cărbunele medicinal, care pot colora lichidul de pregătire și pot jena examinarea.

De asemenea, trebuie evitate cu 3-4 zile înainte de examinare alimentele bogate în fibre alimentare și medicamentele ce pot provoca constipație. Dacă este posibil, o alimentație lichidiană cu 24-48 de ore înainte de colonoscopie poate ajuta mult la pregătire, indiferent de tipul acesteia.

Soluțiile purgative (extractul de senna, bisacoidilul), cu sau fără clisme, sunt folosite de unii examinatori. Au dezavantajul că stimulând peristaltismul pot produce crampe relativ puternice, iar zona cec-ascendent nu este întotdeauna suficient pregătită. Necesitatea efectuării clismei este inconfortabilă atât pentru pacient, cât și pentru personalul mediu.

Soluțiile osmolare (manitol, lactuloză, sorbitol), prin acțiunea bacteriilor colonice, generează formarea de metan, care poate exploda în momentul efectuării polipectomiilor și de aceea sunt proscrise. De asemenea, pot determina apariția la unii pacienți a tulburărilor electrolitice (7,8,9).

În prezent, cele mai folosite sunt soluțiile macromoleculare, care se dizolvă în 4 litri de soluție echilibrată electrolitic. Soluțiile macromoleculare actuale conțin macrogol, ca moleculă osmotic activă, ce nu poate fi absorbită de enterocit. Tulburările hidroelectrolitice sunt practic evitate la această pregătire.

Trebuie tratați cu mare atenție vârstnicii și cei cu sindrom subocluziv. Pregătirea se poate face și la aceștia, într-un timp mai îndelungat, dar de preferință fără să se reducă cantitatea soluției necesare, deoarece acest lucru ar putea duce la o pregătire necorespunzătoare, care compromite examinarea.

Premedicația pentru examinarea intestinului gros este identică cu cea pentru gastroscopie.

O bună parte dintre examinări, mai ales cele limitate la examinarea rectului și a sigmei, nu necesită decât rareori premedicație. Chiar și colonoscopiile totale pot fi bine tolerate, mai ales dacă sunt efectuate de endoscopiști cu o tehnică bună (10,11,12,13).

Anestezia generală este rareori necesară, la pacienți cu toleranță foarte slabă sau în cazul în care endoscopistul dorește să-și ascundă deficiențele de tehnică. De notat că, în aceste cazuri, lipsa feedback-ului provocat de durere poate să crească riscul complicațiilor, în special al perforațiilor.

Antibioprofilaxia trebuie efectuată riguros la orice pacient cu risc, colonul fiind mult mai contaminat (14,15).

Tehnica colonoscopiei

Introducerea și avansarea colonoscopului prin colon, până la nivelul cecului, este uneori destul de dificilă. Endoscopiștii experimentați reușesc atingerea cecului în peste 90% dintre cazuri.

Colonul trebuie privit ca un tub elastic, mobil datorită mezocolonului. Doar colonul ascendent și cel descendent sunt fixați la peretele abdominal posterior. La 10-15% dintre indivizi, colonul descendent poate prezenta și el mezocolon, permițându-i o mobilitate mai deosebită, ceea ce face ca avansarea endoscopului să fie dificilă și imprevizibilă.

Există câteva reguli esențiale pentru colonoscopie:

- se va insufla cât mai puțin aer posibil; aerul insuflat în exces alungește colonul și unghiurile devin mai ascuțite, deci mai greu de depășit;
- înaintarea endoscopului doar când lumenul este bine vizibil; astfel, endoscopul va întâmpina rezistență minimă și nu se va bucla;
- retragerea endoscopului de câte ori este posibil pentru a-l îndrepta cât mai bine; se va încerca strângerea colonului ca o armonică pe endoscop;
- retragerea endoscopului ori de câte ori durerea se accentuează;
- avansarea endoscopului și cu ajutorul tracțiunii înspre lumen dată de angulația vârfului endoscopului, la fel cum un înotător se trage înainte cu mâinile (angulația colonoscopului) și se propulsează din spate cu picioarele (împingerea endoscopului din afară).

Endoscopistul are la îndemână câteva posibilități pentru a atinge cecul, care includ împingerea sau retragerea endoscopului, rotirea lui în sens orar sau antiorar, insuflarea sau aspirarea de aer, modificarea poziției pacientului, aplicarea de presiuni externe asupra abdomenului.

Pacientul se poziționează pentru examinare în decubit lateral stâng, cu genunchii flectați spre piept, se lubrifiază orificiul anal și se introduce endoscopul. Din rect, se depășesc valvulele Houston și se înaintează spre joncțiunea rectosigmoidiană, care este situată la aproximativ 17-18 cm de marginea anală.

Sigma este variabilă ca lungime și poziție; este segmentul unde colonoscopul formează ușor bucle. Se manevrează cu atenție prin zigzagurile sigmei, insuflând cât mai puțin aer. Joncțiunea sigmei cu colonul descendent poate fi de asemenea foarte ascuțită.

Nu există repere anatomice de la anus până la cec și de aceea orientarea în colon poate fi dificilă, experiența fiind salutară.

Colonul descendent apare cu lumenul mai rotunjit decât cel al sigmei și nu se mai observă inele circulare, determinate de contracția fibrelor musculare circulare, mult mai frecvente în sigmă. Până la joncțiunea sigmă-descendent, colonoscopul poate face doar o buclă simplă, cu concavitatea spre fosa iliacă stângă, iar prin menținerea vârfului în lumen și prin retragerea cu atenție a instrumentului, sigma poate fi îndreptată. După o debuclare corectă, endoscopistul simte că endoscopul progresează precis în descendent, cu aproximativ aceeași distanță cu care este împins din afară.

În multe cazuri, colonoscopul este buclat și torsionat în sigmă (bucla alfa), debuclarea necesitând în aceste cazuri mai multe elemente: retragerea instrumentului ușor, rotirea lui în sens orar 180° și agățarea vârfului endoscopului prin menținerea blocată a manetelor la nivelul deja atins. Un rol foarte important îl are aspirarea aerului din colon, pentru ca acesta să se destindă și să se mobilizeze mai ușor.

Există pacienți la care se formează bucle complexe; la aceștia trebuie avansat cu atenție, retras endoscopul și aspirat ori de câte ori se simte că se formează buclă (vârful endoscopului nu progresează cu distanța de endoscop împinsă de examinator, durerea poate să apară sau să se intensifice). Această progresiune și retragere pentru îndreptarea endoscopului se numește tehnica 3 pași înainte și 2 înapoi. Orientarea vârfului endoscopului cu ajutorul manetelor se face astfel încât lumenul colic să fie tot timpul vizibil, în centrul imaginii, pentru ca acesta să fie împins exclusiv în direcția lumenului. Cea mai dificilă porțiune a colonoscopiei este cea a colonului stâng, iar de cât de bine se avansează până la acest nivel depinde și restul progresiunii.

După debuclarea sigmei se avansează mai ușor prin descendent spre unghiul colic stâng. Este de recomandat menținerea unei presiuni externe asupra sigmei, pentru a nu se reforma bucla sigmoidiană.

Dacă pacientul nu a eliminat complet soluția lichidiană pentru pregătire, descendentul poate conține mai mult lichid, care trebuie aspirat pentru a nu jena progresiunea.

Unghiul colic stâng e străbătut fără probleme (dacă endoscopul nu este buclat) cu manopere blânde de avansare, eventual cu menținerea unei compresiuni externe sigmoidiene. În cazuri mai dificile se poate întoarce pacientul pe spate sau chiar pe dreapta, pentru ca unghiul stâng să coboare și astfel să fie mai puțin ascuțit.

În colonul transvers se avansează de preferință cu pacientul în decubit dorsal.

Transversul are adesea aspectul caracteristic, dar totuși nespecific, triunghiular, dat de cele trei benzi musculare longitudinale (cele 3 tenii colice). La unghiul colic drept, clasic poate fi văzută impresiunea hepatobiliară, de culoare albăstruie.

Unghiul colic drept se depășește clasic retrăgând endoscopul și aspirând energic. O bună aspirație duce la scurtarea colonului și la reducerea diametrului său, astfel că, în cea mai mare parte a cazurilor, la unghiul colic drept sunt introduși doar 50-60 cm de endoscop. Aceste manopere de aspirație și debuclare trebuie făcute cu răbdare și în mod repetat, până când unghiul se va îndrepta și colonscopul va aluneca fără probleme în cec.

Manoperele energice de împingere a instrumentului și de forțare a depășirii acestui nivel nu doar că sunt ineficiente, dar prin buclele care rezultă pot da dureri și pot produce un important disconfort pacientului.

Unii autori recomandă, pentru cazurile dificile de colonoscopie, reperarea poziției colonoscopului sub fluoroscopie sau utilizarea unui tub suplimentar *(overtube)* de rigidizare a colonoscopului după ce a fost depășită regiunea sigmoidiană, pentru a împiedica reformarea buclelor. Mai mult, recent s-au dezvoltat dispozitive electromagnetice, care pot reda în timp real, fără raze X și tridimensional, poziția exactă a endoscopului(16,17). Noile colonoscoape tind să fie echipate cu rigiditate reglabilă pentru facilitarea examinării (18).

Pentru formare există programe practice de învățare, în centre expert. Pentru ca învățarea să nu se realizeze direct pe pacient, se încearcă simularea pe calculator a colonoscopiei, pentru antrenament (19).

Există cazuri în care reperarea ceculuí nu este facilă și chiar endoscopiști experimentați confundă unghiul colic drept cu regiunea ileocecală. De aceea se recomandă încercarea reperării orificiului apendicular, care are aspect de fantă sau circular. Uneori nu este un orificiu, ci proemină în lumen, după înfundarea chirurgicală postapendicectomie. Se recomandă încercarea de cateterizare a valvulei ileocecale, pentru a avea deplina siguranță a atingerii cecului. Valvula ileocecală apare ca o proeminență semicirculară cu concavitatea spre lumen, iar din apropiere se decelează cele 2 buze ale valvulei și orificiul acesteia.

Valvula poate fi cateterizată pentru examinarea ileonului terminal. Pentru cateterizarea ei, endoscopistul trebuie să poziționeze vârful endoscopului sub valvulă, să aspire pentru a ridica cecul și astfel a ridica orientarea spre inferior a joncțiunii ileocecale și concomitent să retragă ușor endoscopul, încercând, cu manetele, să introducă vârful

endoscopului între buzele valvulei. Odată pătruns în valvulă se poate împinge din nou endoscopul în ileon. Se pot examina ultimii 10-25 cm de ileon terminal. Dincolo de acest nivel examinarea devine greoaie și dureroasă pentru pacient. Diverticulul Meckel nu poate fi atins cu colonoscopul standard. Cateterizarea ileonului terminal poate fi reușită de cea mai mare parte din endoscopiști în aproximativ 80% dintre cazuri.

Mucoasa ileală are un aspect catifelat, granular, dat de prezența vililor. Uneori apar noduli de 3-5 mm, rareori cu dimensiuni până la 15 mm, ce reprezintă plăcile Payer. Acest aspect este limitat la ultimii 5 cm de ileon terminal și este mult mai frecvent la copii.

Cea mai mare parte a endoscopiștilor preferă să manevreze tubul colonoscopului cu mâna dreaptă și manetele cu mâna stângă, mai greu la început, dar mult mai precis ulterior. Alți endoscopiști preferă ca asistenta să avanseze colonoscopul, în timp ce ei dirijează din manete.

Pe toată lungimea colonului, desenul vascular este foarte vizibil, iar dispariția acestui desen semnifică un proces patologic (inflamație). În rect, acest desen pote fi mai pregnant, chiar mai grosier, în special la persoanele cu activitate sedentară excesivă, la constipați. Venele pot să apară congestionate, sinuoase. Efectuarea unei retroviziuni în rect permite inspectarea liniei dentate, a pachetelor hemoroidale interne.

Canalul anal se inspectează cel mai bine cu ajutorul anuscopului.

În ultimul timp a fost pusă la punct în centre specializate colonoscopia virtuală diagnostică, realizată prin recompunere tridimensională a imaginilor unei computer-tomografii abdominale spirale, după o pregătire prealabilă a pacientului identică cu cea pentru colonoscopia convențională. Studiile comparative arată o performanță diagnostică de peste 95%, față de colonoscopia clasică, ceea ce încurajează dezvoltarea ei în continuare (20). Sigur, necesitatea realizării de gesturi terapeutice menține actuală colonoscopia tradițională.

Indicații și contraindicații

Rectosigmoidoscopia cu endoscop flexibil a înlocuit complet proctosigmoidoscopia, cu endoscopul rigid. Poate fi suficientă la pacienții cu sângerări tipice hemoroidale sau cu dureri ori jenă în flancul stâng. Această examinare se poate realiza rapid, după o pregătire minimă, cu o clismă evacuatorie, putând fi tolerată practic fără sedative sau antialgice.

Colonoscopia a devenit examinarea de primă intenție în evaluarea colonului, mai ales de când calitatea aparaturii a devenit foarte bună, tehnica endoscopiștilor s-a îmbunătățit, iar utilizarea premedicației a îmbunătățit mult și toleranța examinării. Aceasta poate fi mai ușor tolerată decât irigografia în dublu contast, unde este nevoie de insuflarea de aer, iar sedativele nu pot fi folosite, dată fiind necesitatea de a colabora cu pacientul.

Indicațiile colonoscopiei sunt:

- rectoragiile;
- alterarea recentă a tranzitului intestinal;
- mase palpabile abdominale;
- sindromul anemic;
- diareea cronică;
- screening-ul cancerului colorectal;
- confirmarea leziunilor suspectate la irigografie;
- colonoscopii de control după polipectomii, rezecții chirurgicale de neoplasme colorectale.

Indicații relative, cu randament diagnostic mai mic sunt:

- constipația cronică;
- senzația de balonare;
- disconfort în fosa iliacă stângă, fără rectoragii;
- durerile abdominale difuze nesistematizate;
- pierderea ponderală.

Colonoscopia tinde tot mai mult să fie bine tolerată, de aceea poate fi efectuată fără riscuri, în cazul suspectării suferinței colice (21,22,23,24).

Contraindicațiile colonoscopiei:

- infarctul miocardic recent;
- suspiciunea de diverticulită acută cu abcese paracolice, pentru riscul relativ de perforație;
- colitele severe din colita ulcerohemoragică (megacolonul toxic), colitele infecțioase sau boala Crohn, tot pentru riscul perforativ. De fapt, în aceste cazuri este recomandat ca endoscopia să fie efectuată numai de către endoscopiști experți, care să aprecieze riscul la fiecare caz în parte.

Tulburările de coagulare trebuie să fie bine controlate mai ales dacă va fi necesară efectuarea de biopsii sau polipectomii.

Complicații

Pentru colonoscopia diagnostică, perforația colonului este cea mai comună complicație, deși este rară: 2-5 la 1000 de examinări. Perforația poate avea drept cauză condițiile pacientului: sindrom aderențial important, diverticuloză colică, inflamația peretelui colic sau cauză evitabilă datorită endoscopistului: tehnică inadecvată

dificultății cazului, mânuirea cu duritate a colonoscopului, insuflare excesivă (25,26,27).

Excepțional se pot produce hemoragii intraabdominale (0,04%), în caz de mânuire brutală a endoscopului, asociată sau nu cu tulburări de coagulare.

Sedarea sau, în unele cazuri, anestezia generală pot da ele însele complicații în 1-2% dintre cazuri.

Aspectele endoscopice patologice

Afecțiuni inflamatorii

În afecțiunile inflamatorii ileocolice, colonoscopia are rol în:

- diagnosticul diferențial dintre inflamațiile nespecifice și cele specifice, cu ajutorul examenului anatomopatologic și/sau bacteriologic sau virusologic din materialul recoltat cu pensa de biopsie;
- elucidarea imaginilor neconcludente de la examenul radiologic;
- diagnosticul diferențial față de tumori;
- evaluare pre- și/sau postoperatorie;
- evaluarea extinderii anatomice;
- screeningul displaziei și/sau malignității în colita cu evoluție îndelungată;
- evaluarea pacienților nonresponsivi la tratament sau stabilirea etiologiei unui nou episod de acutizare;
- tratamentul endoscopic al stricturilor din boala Crohn.

Atenție deosebită trebuie avută pentru examinările efectuate la pacienții cu episoade inflamatorii severe, riscul de perforație fiind mare.

Colita ulcerohemoragică (CU) (fig. 1):

- dispariția desenului vascular, uniform, începând de la marginea anală (rectul nu este afectat, în sub 5% dintre cazuri);
- eritem difuz;
- edem difuz al mucoasei;
- friabilitatea mucoasei (la atingerea cu endoscopul sau cu pensa de biopsie mucoasa sângerează ușor);
- depozite mucopurulente pe suprafața mucoasei afectate;
- ulcerații sau ulcere anfractuoase, slab delimitate;
- după vindecarea ulcerelor mucoasa păstrează un aspect granular;
- la colitele cu evoluție îndelungată datorită hipertrofiei și retracției musculare, lumenul colic se micșorează, dispar haustrațiile colonului, iar acesta devine mai scurt, cu un aspect tubular;
- în formele cronice apar polipi inflamatori (pseudopolipi), sesili sau pediculați, care uneori formează adevărate punți.

Boala Crohn (BC) (fig. 2):

- leziunile sunt discontinue, înconjurate de mucoasă sănătoasă;
- rectul este rareori afectat, dar pot coexista leziuni la orice nivel al tubului digestiv;
- leziunile inițiale constau în ulcerații de tip aftoid, care sunt superficiale și înconjurate de un halou de mucoasă mai eritematoasă;
- în formele mai avansate ulcerele devin profunde, confluente în special în direcție longitudinală, iar conturul acestora este profund neregulat;
- apar fisuri ale mucoasei, unele profunde, mucoasa dintre ele proemină, dând aspectul clasic de pietre de pavaj;
- după evoluții mai îndelungate, apar fibroze cicatriceale ce adesea duc la stricturi;
- pseudopolipii apar mult mai rar în BC.

Colita pseudomembranoasă (fig. 3):

- poate apărea după tratament cu orice antibiotic;
- leziunile sunt de obicei limitate la colon, rectul fiind frecvent afectat;
- pe mucoasa eritematoasă și foarte friabilă apar pete galben murdar;
- în formele severe acestea pot conflua, mucoasa devenind puternic edematoasă.

Colitele inflamatorii nedefinite

- la aproximativ 10% dintre cazuri, aspectul endoscopic și histologic nu permite diferențierea între CU și BC.

Tuberculoza (fig. 4):

- aspectul endoscopic poate fi greu deosebit de BC;
- se localizează mai des la nivelul colonului drept;
- pare a provoca mai frecvent distrugeri ale valvulei ileocecale, lucru mai rar întâlnit în BC;

În țara noastră recomandăm, în cazurile în care diagnosticul diferențial este la limită, considerarea în primul rând a tuberculozei ileocolice, chiar tratament de probă și doar apoi, în caz de răspuns negativ, tratament imunosupresor pentru BC.

Alte afecțiuni infecțioase

Mulți alți germeni pot da leziuni colice, de tip eritem și edem, ulcerații sau chiar pseudopolipi inflamatori.

Diverticuloza colică

Diverticulii constituie dilatații sacciforme ale peretelui colic.

Cei mai mulți pacienți sunt asimptomatici sau au o simptomatologie superpozabilă pe cea a colonului iritabil.

Colonoscopia este indicată pentru a stabilii complicațiile diverticulozei: diverticulita acută, hemoragia diverticulară, stenozele inflamatorii din unele forme de diverticulită acută, când este uneori dificil de făcut diagnosticul diferențial cu neoplasmul sigmoidian.

Perforația sau abcesul paracolic de origine diverticulară sunt contraindicații ale acolonoscopiei și trebuie diagnosticate prin altfel de examinări.

Este de remarcat dificultatea de a efectua colonoscopia la pacienții cu diverticuloză colică, mai ales când aceștia prezintă aderențe pericolice secundare proceselor repetate de diverticulită frustă. Riscul de perforații colice este cel mai crescut la acești pacienți.

Colita ischemică:

- caracteristic pentru leziunile ischemice este faptul că sunt foarte bine delimitate de zonele normale;
- în faza acută apar peteșii hemoragice, care dacă sunt mai mari pot sângera;
- ulterior, apar zone delimitate de linii curbe de culoare vișiniu închis;
- în faza finală apar ulcerații profunde cu un crater acoperit de un material necrotic aderent, înconjurate de o mucoasă eritematoasă, friabilă; pot apărea pseudopolipi, rar chiar și stricturi.

Este caracteristică vindecarea leziunilor în 2-3 săptămâni.

Angiodisplaziile (fig. 5) sunt leziuni degenerative vasculare responsabile uneori pentru hemoragii oculte localizate mai frecvent pe colonul drept.

Polipii colorectali

Reprezintă protruziuni situate deasupra mucoasei colice. Descrierea endoscopică a polipului trebuie să menționeze:

- dimensiunea polipului;
- sediul cât mai exact la care a fost decelat;
- aspectul și culoarea mucoasei care acoperă polipul;
- prezența sau nu a ulcerațiilor sau hemoragiilor pe mucoasa polipului.

Diagnosticul histologic este cel mai important. În cea mai mare parte polipii pot fi rezecați endoscopic prin polipectomie, astfel examenul histopatologic se poate efectua din tot polipul. Unele endoscoape au posibilitatea de a mări imaginea, iar aspectul în detaliu al polipilor s-a dovedit că se corelează foarte bine cu histologia acestuia, fapt ce poate avea implicații practice în atitudinea terapeutică endoscopică (28,29).

Adenoamele se clasifică histologic în 3 tipuri: adenoame tubulare, viloase și mixte, tubulo-viloase.

Adenoamele tubulare tind să fie de dimensiuni mai mici, de culoare roșiatic-închis, suprafața de regulă netedă, rar granulară sau cu eroziuni. Histologic, se observă glande tubulare încolăcite.

Adenoamele viloase reprezintă aproximativ 5% dintre adenoame și apar preponderent la vârstnici, după 60 de ani. Sunt în general de talie mai mare, sesili, formând uneori chiar plaje întinse. Aspectul lor este caracteristic conopidiform, format din multiple proeminențe mici, rozacee, edematoase și adesea friabile, iar la suprafață poate fi întâlnită o secreție vâscoasă. Acești polipi conțin adesea focare de adenocarcinom, având cel mai înalt potențial de degenerare.

Adenoamele mixte, tubulo-viloase, conțin cel puțin 25% componentă tubulară și cel puțin 25% componentă viloasă. Ele sunt de regulă mai mari decât adenoamele tubulare, cu un potențial mai ridicat de degenerare și conțin mai des focare de atipie celulară sau cancer *in situ.* Aspectul lor endoscopic este dat de componenta histologică predominantă.

Adenoamele plate sunt foarte puțin evidențiate față de mucoasa din jur, au dimensiuni de până la 1-1,5 cm, sunt puțin diferite la culoare și de aceea pot fi ușor trecute cu vederea. Se malignizează frecvent și sunt întâlnite la descendenții celor cu cancer colic familial, de unde rezidă responsabilitatea endosocopistului la examinarea acestor pacienți.

Polipii hiperplazici sunt, în general, cu dimensiuni de sub 1 cm, discret eritematoși și se consideră că nu malignizează.

Polipii inflamatori, formați în principal de țesutul de granulație, pot apărea în toate bolile inflamatorii colonice, datorită procesului de reparație a mucoasei.

Polipii hamartomatoși sau juvenili se întâlnesc în special la copii. Ei sunt, în general, unici, pediculați, adesea cu pedicul lung, rotunzi, de culoare roșiatică cel mai adesea și cu mici ulcerații pe suprafață. Polipii unici nu malignizează, ci doar cei din polipozele familiale.

Cancerul colorectal (fig. 6)

Poate să se prezinte sub trei forme: forma vegetantă, cea mai frecventă, forma exulcerată și cea infiltrativă, mai rară. Adesea este stenozant și nu poate fi depășit cu endoscopul. Recoltarea de material bioptic este esențială pentru conduita ulterioară.

Polipectomia endoscopică

Aceasta este cea mai simplă și mai ieftină metodă de rezecție a polipilor, care poate fi realizată cu riscuri minime, de orice endoscopist cu experiență medie (30).

Materiale necesare

Unitatea de electrocauterizare este de obicei de putere moderată, între 15-50W. Aparatele moderne au pedale separate pentru curent de „tăiere" sau de „coagulare" sau mai recent cele dotate cu „endocut" descarcă automat, din timp în timp, secuse de curent de coagulare.

Ansele de polipectomie constau de fapt dintr-un lasou format dintr-un fir metalic trecut într-o teacă de plastic, cu care se va prinde la bază polipul. Prin firul metalic se va trece din exterior un curent electric de mare frecvență, care va încălzi puternic țesutul prins în ansă; acesta se va desica și astfel se va secționa.

Curentul aplicat este alternativ, cu frecvențe de peste un milion pe secundă. Aceste frecvențe nu mai dau timp celulelor musculare să se depolarizeze până ce sensul curentului se schimbă, deci riscul de șoc electric este nul. Acest fenomen apare doar la curent alternativ de joasă frevență (50-60 Hz). De asemenea, stimulatoarele cardiace nu sunt afectate datorită puterii mici a curentului utilizat.

Curentul de „tăiere" este un curent de înaltă frecvență și voltaj mic, ce încălzește până la vaporizare țesuturile, dar are o putere de penetrare redusă.

Curentul de „coagulare" este format din secuse scurte de curent de înaltă frecvență, cu intensitate mare, urmate de pauze lungi (aproximativ 80% din timp). Voltajul înalt face să se producă încălzirea țesuturilor din profunzime, iar pauzele dintre ele scad distrucția tisulară, de unde rezultă și un efect de coagulare local.

Curentul „mixt" este constituit dintr-un amestec al celor două tipuri.

Tehnica polipectomiei

Efectuarea polipectomiei cere oarecare experiență din partea endoscopistului, de aceea nu este recomandat să se încerce polipectomii în primele 50-100 de colonoscopii efectuate. Polipul trebuie reperat corect și dimensiunile pedicului apreciate cu acuratețe.

Se deschide apoi ansa larg în lumen, încercând să fie trecută peste capul polipului (lasoizarea polipului).

Strângerea pedicului polipului în ansă trebuie să nu se facă cu forță, pentru a nu secționa mecanic pedicul, neexistând astfel timp pentru coagularea electrică, cu risc de sângerare ulterioară. În momentul închiderii ansei, teaca acesteia se ține lângă pedicul, pentru a nu îl trage pe acesta spre canalul operator al endoscopului, cu riscul din nou de a-l rupe. Trebuie să se verifice prinderea corectă a pedicului în ansă, fără ca acesta să cuprindă fie un pliu de mucoasă colonică normală, fie un fragment din capul polipului. Toate acestea cresc riscul apariției unei perforații secundare unei ulcerații postpolipectomie mult mai mari, a unei hemoragii postpolipectomie, prin secționarea parțială a capului polipului.

Pedicului trebuie prins aproximativ la jumătatea distanței dintre cap și bază. Dacă se prinde prea aproape de cap există riscul de a rămâne material neoplazic din polipul pe pedicul, dacă se prinde prea aproape de bază există riscul ca, după secționare, să se declanșeze o hemoragie, care cel mai ușor ar putea fi oprită prin relasoizarea pediculului restant și aplicarea pe acesta a unui curent de coagulare.

După secționare trebuie depuse toate eforturile pentru recuperarea polipului în vederea supunerii unui examen histopatologic. Recuperarea se poate face prin prinderea lui cu ansa de polipectomie sau, mai ușor, cu o sondă Dormia ori, dacă sunt mai mici, prin aspirarea lor în canalul operator și recuperarea ulterioară a acestora din borcanul aspiratorului.

Polipii mici de până la 5 mm pot fi îndepărtați prin biopsii repetate, așa-numita biopsie-exereză.

Pentru polipii de 5-8 mm se poate folosi și pensa de biopsie „caldă" *(hot biopsy)*, deoarece aceștia sunt prea mici pentru a putea fi prinși cu ansa de polipectomie.

Polipii sesili pot fi secționați și ei cu ansa de polipectomie, dar dacă baza lor de implantare este mai mare de 1,5-2 cm există riscul perforației, fie direct, prin plierea și strângerea peretelui colic cu ansa și secționarea lui în totalitate, fie secundar prin perforarea, în al doilea timp, a ulcerației largi postpolipectomie. În aceste cazuri se recomandă fie secționarea lor în tranșe, fie injectarea submucos de ser fiziologic, pentru ridicarea polipului din planul mucoasei tehnică denumită mucozectomie.

Polipii mari pediculați prezintă un risc mai mare de sângerare după polipectomie, dat fiind diametrul vaselor ce îl irigă. Se pot efectua câteva manopere auxiliare pentru a evita acest risc:

- injectarea de adrenalină 1/10.000 în baza pediculului prepolipectomie;
- aplicarea unei a doua anse detașabile la baza pediculului *(endoloop)* și rezecția lui deasupra acestei preligaturi (constituie de fapt una dintre cele mai sigure tehnici), recomandată de unii autori și pentru polipectomiile la pacienții cu tulburări de coagulare;

- efectuarea hemostazei după secționare, fie prin relasoizarea pediculului restant și coagularea lui, fie prin injecția de adrenalină sau agent sclerozant în pediculul restant;
- se recomandă la acești polipi menținerea câtva timp a pediculului strâns pentru a se realiza o tromboză naturală a vaselor și o secționare lentă a acestuia, pentru a da timp suficient și hemostazei naturale să acționeze.

Un alt risc la polipii mari este apariția unei arsuri contralaterale, provocată de scurgerea curentului prin capul polipului pe mucoasa colică contralaterală la locul de contact cu aceasta. Acest lucru se poate evita prin mișcarea polipului cu ajutorul sondei, în timpul secționării, pentru a nu face contact cu o singură zonă de mucoasă care să se supraîncălzească și să se ulcereze.

Polipii pediculați foarte mari pot fi rezecați și în tranșe, dar există un risc de sângerare difuză din polipul restant, care trebuie lasoizat repede, pentru ca sângele scurs să nu obtureze câmpul vizual. Prin strângerea pediculului polipului hemoragia se oprește.

Indicațiile polipectomiei endoscopice

- tehnic, toți polipii pot fi îndepărtați endoscopic; acest lucru depinde mult de experiența endoscopistului: polipii pe care un endoscopist îi consideră nerezecabili sau cu risc crescut de complicații pot fi rezecați în condiții de siguranță de către un expert;
- într-o ședință pot fi efectuate polipectomii multiple, încercându-se să se recupereze cât mai mulți polipi rezecați sau cel puțin pe cei mai mari;
- dilemă există la polipii care pot fi deja maligni la data examinării. La aceștia, dacă rezecția lor este tehnic posibilă, ea constituie cea mai bună modalitate de rezecție. Nu se recomandă recoltarea de biopsii și rezecția lor după, pentru că în primul rând datorită șansei de eșantionaj, recoltarea este aleatorie, în al doilea rând este nevoie de 2 examinări, iar în al treilea rând și cel mai important histopatologul poate face o evaluare corectă a invaziei pediculului doar pe polipul rezecat în totalitate. La carcinoamele *in situ*, la care pediculul este indemn, rezecția endoscopică a polipului se consideră suficientă, dar este necesară o supreveghere bioptică a bazei de rezecție a polipului. Dacă s-a produs invazia în pedicul este recomandată rezecția chirurgicală a segmentului colic pe care s-a aflat polipul. Tatuarea locului polipectomiei (cu 1ml cerneală sterilă de India sau, în lipsă, albastru de metilen) este foarte utilă pentru identificarea acestuia de către chirurg, care altfel nu are nici un reper.

Complicațiile polipectomiei

Dacă sunt efectuate de endoscopiști competenți, acestea sunt foarte rare și rareori prelungesc spitalizarea sau necesită intervenții chirurgicale.

Sângerarea poate fi imediată, după secționare. Apare la aproximativ 1% din polipectomii. Cel mai des poate fi controlată de către endoscopist, prin metodele amintite mai sus.

Sângerarea secundară, la 1-14 zile după polipectomie este mai frecventă după rezecția polipilor mari, la persoanele cu mici deficite ale coagulării sau la cei ce se tratează cu AINS. Pot fi controlate tot endoscopic, în marea lor majoritate, dar necesită o nouă examinare, cu o pregătire prealabilă, sângele din colon jenând serios examinarea.

Sindromul postpolipectomie apare la 12-24 de ore după aceasta și se manifestă prin durere, febră, chiar iritație peritoneală. Acestea sunt provocate fie de o mică perforație blocată, fie de distensia excesivă cu gaze a tubului digestiv, fie doar de diseminarea efectului termic sau al eventualelor substanțe hemostatice injectate până la seroasa peritoneală, cu iritarea locală a acesteia. O radioscopie pe gol este foarte utilă pentru a exclude pneumoperitoneul. Tratamentul conservativ cu repaus la pat și repaus alimentar, asociat cu un tratament antibiotic, este cel mai adesea suficient. În cazurile mai grave este necesară și o supraveghere chirurgicală a pacientului.

Perforația francă este din fericire o complicație excepțională. Trebuie diagnosticată cât mai precoce. La cea mai mică suspiciune se efectuează o scopie pe gol, iar dacă este prezent pneumoperitoneul se intervine rapid pentru suturarea breșei și drenaj.

Mortalitatea legată de polipectomii este practic nulă, dar posibilă.

Bibliografie

1. Hunt RH, Waye JD. Colonoscopy: techniques, clinical practice and colour atlas. London: Chapman & Hall, 1981: 404.

2. Cotton PB, Williams CB. Practical gastrointestinal endoscopy. 3rd ed. Oxford: Blackwell Scientific, 1983.

3. Shinya H. Colonoscopy: diagnosis and treatment of colonic diseases. New York/Tokyo: Igaku Shoin, 1982: 256-317.

4. Rex DK. Colonoscopy. Gastrointest Endosc Clin N Am 2000; 10: 135-60, viii.

5. Fraser VJ, Zuckerman G, Clouse RE et al. A prospective randomized trial comparing manual and automated endoscope disinfection methods. Infect Control Hosp Epidemiol 1993; 14: 383.

6. Axon ATR. Disinfection and endoscopy summary and recommendations. J Gastroenterol Hepatol 1991; 6: 23-35.

7. Kolts BE, Lyles WE, Achem SR, Burton L, Geller AJ, Macmath T. A comparison of the effectiveness and patient tolerance of oral sodium phosphate, castor oil, and standard electroiyte lavage for colonoscopy or sigmoidoscopy preparation. Am J Gastroenterol 1993; 88: 1218-1223.

8. DiPalma JA, Marshall JB. Comparison of a new sulfate-free polyethylene glycol electrolyte lavage solution versus a standard solution for colonoscopy cleansing. Gastrointest Endosc 1990; 36: 285-289.

9. Bini EJ, Unger JS, Rieber JM. Prospective, randomized, single-blind comparison of two preparations for screening flexible sigmoidoscopy. Gastrointest Endosc 2000; 52: 218-22.

10. Froehlich F. Colonoscopy: antispasmodics not only for premedication, but also during endoscope withdrawal ? Gastrointest Endosc 2000; 51: 379-380.

11. Morrow JB, Zuccaro G, Conwell DL et al. Sedation for colonoscopy using a single bolus is safe, effective, and efficient a prospective, randomized, double-blind trial. Am J Gastroenterol 2000; 95: 2242-7.

12. Cataldo PA. Colonoscopy without sedation. Dis Colon Rectum 1996; 39:257-61.

13. Minoli G, Meucci G, Prada A et al. Quality assurance and colonoscopy. Endoscopy 1999; 31: 522-7.

14. The Standards Task Force of the American Society of Colon and Rectal Surgeons. Practice parameters for antibiotic prophylaxis: supporting documentation. Dis Colon Rectum 1992; 35: 278-283.

15. Neu HC. Recommendations for antibiotic prophylaxis before endoscopy. Am J Gastroenterol 1989; 84: 1488-1493.

16. Tassios PS, Ladas SD, Grammenos I et al. Acquisition of competence in colonoscopy: the learning curve of trainees. Endoscopy 1999; 31: 702-6.

17. Waye JD. Imaging of the colonoscope: magnetic, fluoroscopic, or neither ? Gastrointest Endosc 2000;52:131-3.

18. Brooker JC, Saunders BP, Shah SG, Williams CB. A new variable stiffness colonoscope makes colonoscopy easier: a randomised controlled trial. Gut 2000; 46:801-5.

19. Williams CB, Saunders BP, Bladen JS. Development of colonoscopy teaching simulation. Endoscopy 2000; 32: 901-5.

20. Rust GF, Eisele O, Hoffmann JN et al., Virtual colonoscopy with multi-slice computerized tomography. Preliminary results. Radiologe 2000; 40: 274-82.

21. Minoli G, Meucci G, Bortoli A et al. The ASGE guidelines for the appropriate use of colonoscopy in an open access system. Gastrointest Endosc 2000; 52: 39-44.

22. Carayon P. Guidelines of the French Society of Digestive Endoscopy: total colonoscopy indications. The Council of the French Society of Digestive Endoscopy (SFED). Endoscopy 2000; 32: 434-5.

23. Lambert R. Digestive endoscopy: relevance of negative findings. Ital J Gastroenterol Hepatol 1999; 31:761-72.

24. Froehlich F, Pache I, Burnand B et al. Performance of panel-based criteria to evaluate the appropriateness of colonoscopy: a prospective study. Gastrointest Endosc 1998; 48: 128-36.

25. Gedebou TM, Wong RA, Rappaport WD et al. Clinical presentation and management of iatrogenic colon perforations. Am J Surg 1996; 172: 454-7; discussion 457-8.

26. Foliente RL, Chang AC, Youssef AI et al. Endoscopic cecal perforation: mechanisms of injury. Am J Gastroenterol 1996; 91: 705-8.

27. Anderson ML, Pasha TM, Leighton JA. Endoscopic perforation of the colon: lessons from a 10-year study. Am J Gastroenterol 2000; 95: 3418-22.

28. Kajihara H, Uno Y, Ying H, Tanaka M, Munakata A. Features of cap polyposis by magnifying colonoscopy. Gastrointest Endosc 2000; 52: 775-8.

29. Togashi K, Konishi F, Ishizuka T et al. Efficacy of magnifying endoscopy in the differential diagnosis of neoplastic and non-neoplastic polyps of the large bowel. Dis Colon Rectum 1999; 42: 1602-8.

30. Greene FL. Colonoscopic polypectomy: indication, technique, and therapeutic implications. Semin Surg Oncol 1995; 11: 416-22

EXPLORAREA ULTRASONOGRAFICĂ A TUBULUI DIGESTIV

Radu Badea

Explorarea ecografică a tubului digestiv constă în evaluarea, în detaliu, a structurii peretelui, a peristalticii, a conținutului, precum și a relației acestuia cu organele înconjuratoare.

Metodologie de investigare. Aspect ecografic normal

Tubul digestiv se explorează pe cale externă, transabdominală și pe cale internă – ecografie endocavitară (1,2,3).

Examinarea externă se efectuează cu pacientul în condiții „à jeun", la 4-6 ore de la ultima alimentație. De obicei, nu este necesară o pregătire specială. Totuși, în condiții de meteorism intestinal accentuat, o clismă evacuatorie poate să fie utilă dacă este efectuată cu 12 ore, și cu aproximativ 30 de minute înaintea examinării. Administrarea de Macrogol 4.000, pe cale orală, conduce la o bună curățire a tubului digestiv, realizând concomitent o distensie luminală și o ameliorare a investigației. Transductorul utilizat este convex și are o frecvență de 3,5-5 MHz. Aspectul tubului digestiv în explorarea externă diferă de la un segment la altul.

În ecografia endocavitară (EE) se folosesc mai multe tipuri de transductoare, dintre care unele sunt montate pe endoscop, iar altele, denumite microtransductoare, sunt introduse prin canalul de biopsie, până la nivelul leziunii. Imaginea furnizată de acest tip de aparat este, de regulă, circulară. În centrul imaginii se află un nucleu ecogen, corespunzând transductorului, iar de jur împrejur se află peretele digestiv destins. Transductorul atașat pe endoscopul flexibil este utilizat pentru ecoendoscopia digestivă superioară și cea a colonului. Pentru ecoendoscopia rectală se utilizează un transductor rigid, care se introduce orb până la nivelul tumorii, identificate în prealabil endoscopic. Explorarea ecoendoscopică necesită o bună manualitate din partea examinatorului. Se poate efectua de rutină, în timpul unei endoscopii complete sau „țintit", la sfârșitul unei endoscopii complete, după ce s-au detectat anumite zone de interes (4).

Esofagul, la nivelul segmentului cervical, se explorează cu pacientul în decubit dorsal, cu capul întors ușor către dreapta. Secțiunile folosite vor fi perpendiculare, utilizând tiroida ca fereastră acustică. În timpul deglutiției, uscate sau cu aliment lichidian, esofagul este scos în evidență față de căile respiratorii și tiroidă. Esofagul are în secțiune transversală un aspect de „cocardă", iar în secțiune longitudinală un aspect de *„sandwich"* (fig. 1).

Grosimea pereților este de 3-4 mm (5), iar structura este multilaminară. Lumenul esofagian este ecogen în faza de contracție și transsonic în faza de dilatare, atunci când conține lichid. Esofagul toracic este abordabil numai prin explorarea endoesofagiană. Aspectul ecografic este acela al unei structuri circulare, cu lumen transsonic (din cauza balonașului folosit pentru distensia esofagiană și realizarea mediului de transmitere a ultrasunetelor). Grăsimea mediastinală apare ca un „manșon" ecogen, situat în jurul esofagului și al marilor vase de la baza inimii. Pereții au o grosime nu mai mare de 4 mm și o structură multilaminară. Esofagul abdominal se explorează cu pacientul în decubit dorsal, cu transductorul orientat oblic recurent înspre hipocondrul stâng. La acest nivel, esofagul

este situat antero-extern față de aorta abdominală și intern față de bula de gaz a stomacului.

Stomacul se explorează ecografic utilizând drept cale de acces fereastra epigastrică, hipocondrul stâng și, uneori, spațiile intercostale. Corpul gastric poate să fie vizualizat prin secțiuni sagitale, ușor paramedian stâng, precum și prin secțiuni transversale efectuate la nivelul epigastrului. Are aspectul unei structuri tubulare, cu lumen cel mai adesea plin cu gaze, motiv pentru care se identifică satisfăcător numai peretele anterior și mica curbură. Antrul gastric se identifică ușor datorită raporturilor anatomice cu lobul stâng hepatic (situat anterior) și pancreasul (aflat posterior) (fig. 2).

Curbura mare a stomacului este orientată în jos și spre flancul stâng, iar curbura mică înspre ficat. Fornixul gastric se poate explora prin abord epigastric, orientând transductorul înspre regiunea eso-cardială, precum și pe cale intercostală, cu transductorul în plan coronal, pe linia medioaxilară stângă. Pereții stomacului au un aspect stratificat. Administrarea unei cantități de 2-300 ml de apă sau a unui prânz cu alimente perfect omogene ușurează explorarea stomacului și permite o mai bună analiză a structurii pereților.

Intestinul subțire se explorează la nivelul regiunii periombilicale. Jejunul apare la nivelul hipocondrului stâng și în etajul adominal superior, în timp ce ileonul se evidențiază la nivelul etajului abdominal inferior. Intestinul subțire apare, datorită caracterului său pliat, sub forma unor structuri circulare sau alungite (în funcție de planul de secțiune), multiple, având pereți hipoecogeni și lumen ecogen, aflate într-o permanentă mișcare. Nu se poate identifica distinct locul de trecere de la nivelul jejunului către ileon.

Colonul se evaluează prin abord supraombilical și prin flancuri. Este recomandabil ca intestinul gros să fie investigat prin baleiaj continuu, urmărind continuitatea digestivă, începând de la nivelul fosei iliace drepte, continuând cu colonul transvers, apoi cu colonul descendent (fig. 3).

Colonul apare sub forma unei structuri tubulare cu pereți hipoecogeni, subțiri și lumen mult destins, la nivelul segmentul segmentului ascendent și colabat, la nivelul segmentului descendent. Explorarea ecografică efectuată concomitent cu o clismă cu apă degazată (hidrosonografie colonică) permite o mai bună analiză a pereților colonului, identificarea exactă a traseului digestiv, evaluarea raporturilor anatomice exacte cu organele învecinate, precum și depistarea, cu mai bune performanțe, a formațiunilor tumorale endoluminale.

Examinarea endocavitară se efectuează cu transductoare cu frecvențe de 7-12 MHz. Imaginile obținute sunt de calitate excepțională, fiind uneori superpozabile cu cele histologice. Peretele digestiv prezintă o succesiune de straturi dispuse centric.

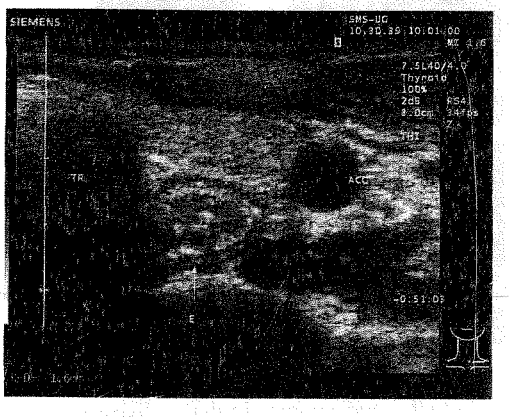

Fig. 1. Aspectul ecografic al esofagului cervical.

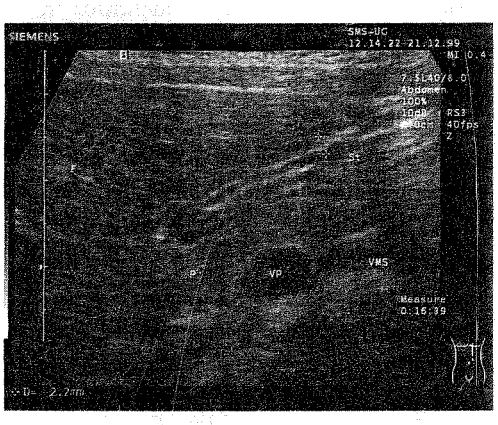

Fig. 2. Aspectul ecografic al antrului gastric.

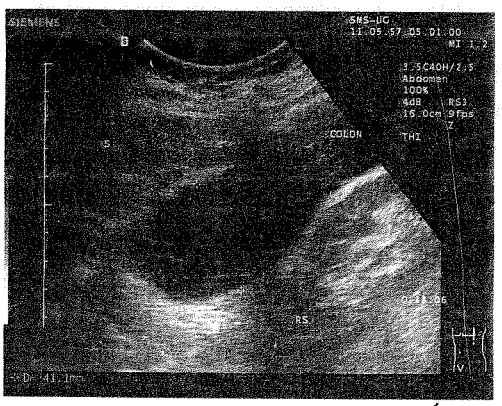

Fig. 3. Aspectul ecografic al colonului în timpul efectuării clismei cu apă – hidrosonografie colonică.

Particularități ale imaginii ecografice a tubului digestiv normal

Peretele digestiv are o grosime medie de 4 mm, cu variații de 1-2 mm în timpul peristalticii.

Structura este laminară, multistratificată, conținând mai multe învelișuri dispuse concentric, care pot fi identificate pe baza diferenței de ecogenitate (fig. 4).

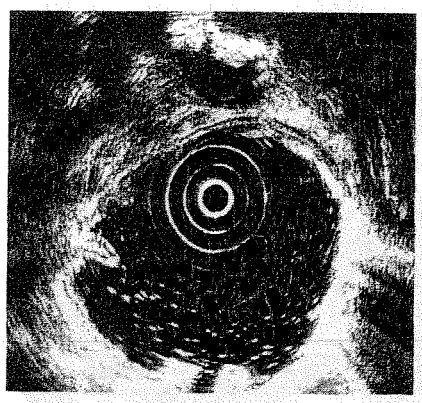

Fig. 4. Aspectul endoscopic al tubului digestiv cu vizualizarea straturilor ce intră în alcătuirea acestuia.

La nivelul esofagului cervical se identifică trei straturi: intern – ecogen (mucoasă și submucoasă); mijlociu – hipoecogen (musculară); extern – ecogen (structurile fibrogrăsoase periesofagiene). La nivelul stomacului și intestinului gros se identifică cinci straturi, dintre care mucoasa, cu localizare internă, endoluminală, are un aspect hipoecogen și o grosime sub 1 mm; submucoasa este ecogenă, cu grosimea de cca 2 mm, iar straturile musculare sunt hipoecogene, cu grosime cuprinsă între 1-2 mm.

Lumenul digestiv

În condiții normale, lumenul tubului digestiv, demarcat de mucoasă, se poate identifica, în faza de relaxare, sub forma unei cavități cu formă variabilă (ovalară – pe secțiunile efectuate în sensul deplasării conținutului digestiv; rotundă – în secțiunile perpendiculare pe axul digestiv), iar în faza de contracție sub forma unei linii ecogene, alungite, sinuoase. Lumenul digestiv are o formă și o dimensiune variabile în funcție de segmentul explorat. Lumenul gastric are, pe secțiuni transversale, la nivelul corpului, în medie 4-5 cm, iar la nivelul antrului cca 3-4 cm. Intestinul subțire are un lumen de cca 1-2 cm, iar intestinul gros de cca 2-4 cm.

Conținutul digestiv

Tubul digestiv este rareori lipsit de conținut. Cel mai adesea poate să fie solid, aspectul fiind acela al unor structuri ecogene care pot sau nu să realizeze un con de umbră distal sau aeric (structuri ecogene ce produc reverberații distale). Lichidele digestive apar sub forma transsonică.

Peristaltica, mobilitatea și caracterul fugace

Progresiunea conținutului digestiv este asigurată de activitatea peristaltică. Aceasta este definită prin existența unei succesiuni de contracții – în care lumenul digestiv dispare, iar pereții se îngroașă chiar peste 4 mm – și de relaxări, în care lumenul se dilată, iar pereții revin la grosimea normală. Peristaltica este variabilă în funcție de segment, sub aspectul ritmicității, al amplitudinii și tonicității. Astfel, la nivelul stomacului, aceasta este mai energică în zona antropilorică, față de segmentul corporeal. La nivelul intestinului subțire, peristaltica este permanentă și vie. La nivelul colonului peristaltica este lentă, cu ritmicitate joasă. Peristaltica este mai evidentă la nivelul segmentului descendent decât la nivelul celui ascendent.

Compresibilitatea

În cursul explorării ecografice se apelează adesea, ca o continuare a palpării din examenul clinic, la apăsarea diverselor regiuni ale abdomenului. Prin această tehnică, structurile digestive pot să fie „îndepărtate" unele de altele, ceea ce definește o stare de normalitate.

Lipsa sensibilității se pune în evidență la explorarea fermă a tubului digestiv, pe tot traiectul acestuia.

Patologie

Modificări ecografice elementare întâlnite în explorarea patologiei digestive

Hipersecreția, staza și obstrucția digestivă

La nivelul stomacului, matinal și în condiții *„à jeun"*, în cazul unei hipersecreții (ex. în boala ulceroasă, hipersalivație, aport lichidian abundent etc.) există o cantitate abundentă de lichid. Lichidul gastric apare transsonic, dar poate să conțină elemente ecogene, flotante, aparținând unor resturi alimentare sau bule de gaz. Pereții stomacului au grosime și structură normale, iar peristaltica este prezentă, cu amplitudine și ritmicitate normale. Dacă există un obstacol la nivelul regiunii antropilorice, excesul de lichid și de elemente solide este însoțită de modificarea caracterului peristalticii, care devine mai energică și cu frecvență crescută. Conținutul lichidian digestiv poate fi ecogen, omogen sau neomogen, aspect datorat resturilor alimentare sau de digestie care flotează (aspect de „ninsoare") (fig. 5).

Lipsa peristalticii asociată cu conținutul lichidian abundent și prezența resturilor alimentare ecogene sedimentate în partea declivă sugerează pareza gastrică. Acest fenomen se întâlnește la pacienți cu stenoză pilorică „decompensată", cu diabet zaharat insulinodependent sau în caz de pancreatită acută severă.

La nivelul intestinului subțire, hipersecreția se caracterizează prin dilatarea lumenului plin cu lichid. Ansele intestinale prezintă o peristaltică vie, cu mișcări ample și rapide. În caz de peritonită sau de infarct intestino-mezenteric, apare o pareză intestinală caracterizată prin dilatarea importantă a lumenului, conținut transsonic abundent, tendința de sedimentare declivă și lipsa contracțiilor parietale.

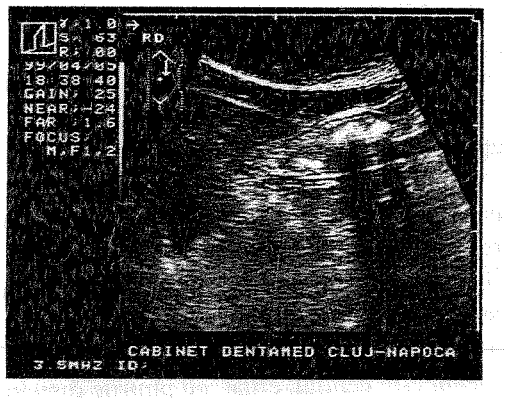

Fig. 5. Stomac dilatat cu resturi alimentare sedimentare – stenoză pilorică.

La nivelul intestinului gros, abundența lichidului poate să apară în caz de diaree masivă sau administrare intempestivă de laxative. Colonul este dilatat, cu lichid în cantitate mare. Haustrele sunt vizibile, iar peristaltica este vie. În caz de obstrucție, peristaltica este activă, energică. Pereții se îngroașă peste 4 mm deasupra stenozei dacă aceasta are o evoluție relativ îndelungată. Există o diferență evidentă între colonul suprastenotic, al cărui lumen este dilatat și cel substenotic, al cărui lumen este colabat. Dilatarea colonică însoțită de secreție abundentă și de lipsa contracțiilor sugerează pareza la acest nivel.

Colecțiile lichidiene extradigestive

Acestea pot să apară în caz de procese inflamatorii sau tumorale ale tractului digestiv. Ele se caracterizează prin imagini transsonice sau hipoecogene dispuse în afara tubului digestiv, în contact cu acesta sau la distanță.

Lichidul din marea cavitate peritoneală (lichid ascitic) este detectabil în fundul de sac Douglas, șanțurile paracolonice, perivisceral și interileal. Aspectul ecografic al lichidului se poate modifica în funcție de natura procesului patologic. Astfel, lichidul peritoneal abundent, vizibil în toate recesurile și bogat în elemente ecogene flotante, poate să aparțină unei ascite hemoragice, chiloase sau purulente. Prezența de membrane flotante, vizibile subdiafragmatic și în flancuri, poate sugera o ascită bacilară. Prezența unor structuri aeriene situate sub peretele abdominal, antedeciiv, sugerează un pneumoperitoneu, iar elemente ecogene flotante în masa lichidului pot indica o perforație colonică. Atunci când lichidul este dispus numai în vecinătatea tubului digestiv, în lungul acestuia, „cloazonat" de către ansele intestinale și de către șorțul epiploic, se suspectează o perforație acoperită (diverticuloza perforată) sau o inflamație localizată.

Sindromul dureros abdominal

Acesta se pune în evidență prin „palparea" permanentă a abdomenului cu transductorul, în timpul explorării ecografice. Durerea poate să aibă un caracter difuz sau localizat. Retragerea bruscă a transductorului, însoțită de durere vie, este echivalentul ecografic al semnului lui Blomberg. Zonele cu sensibilitate dureroasă accentuată, detectate prin tehnica „apăsării", sugerează o reacție inflamatorie peritoneală. Coroborat cu aspectul ecografic, ele constituie elemente importante pentru diagnosticul diferențial în condiții de urgență. Astfel, durerea vie la palparea profundă a hipocondrului drept sugerează o patologie duodenală (ulcer duodenal în criza de penetrație) și poate exclude o colecistită acută. Durerea puternică la palparea fosei iliace drepte sugerează o apendicită acută și poate exclude o suferință anexială dreaptă sau o colonică ureterală.

Sindromul peritoneo-epiploitic

Procesele inflamatorii acute ale tubului digestiv se caracterizează prin tendința de „izolare" sau „blocare" de către șorțul epiploic. Șorțul epiploic este vizibil ecografic, având aspectul unei mase heterogene, ecogene, relativ slab delimitate, care circumscrie zona aflată în suferință. În asociere cu acest fenomen se produce o aglomerare de anse intestinale în zona patologică, care devine abundent „poluată" cu imagini aerice. Uneori, la nivelul zonei „apărate", care este de regulă sensibilă, se identifică și o minimă cantitate de lichid, fapt ce susține suspiciunea de reacție exsudativă. În cazul diseminărilor carcinomatoase, peritoneul se caracterizează prin existența unor formațiuni tumorale atașate la peretele abdominal. Infiltrația carcinomatoasă a peritoneului este rigidă, fermă. În cazul infiltrației mezenterului, există o tendință de „retracție" a anselor la peretele posterior al abdomenului. În această situație, peristaltica intestinală este încetinită, fiind evident „împiedicată" de infiltrația tumorală (fig. 6).

Sindromul aderențial

Ansele intestinale prezintă, în condiții normale, o mișcare liberă, continuă. Aceasta se datorează foițelor peritoneale lubrifiate de o minimă cantitate de lichid, fiziologică. Această „independență" de mișcare a intestinului este vizibilă atât spontan, cât și în timpul mișcărilor respiratorii ample și chiar în timpul manoperelor de compresiune cu transductorul sau la mobilizarea pacientului. În cazul unor procese inflamatorii acute sau cronice, există tendința de „coagulare" a anselor intestinale, care nu se mai deplasează independent, ci au tendința de a se deplasa „în bloc". Această „aderare" a anselor intestinale este mai ușor de pus în evidență în timpul respirației profunde. Prin această tehnică pot fi identificate și invaziile tumorale care interesează tubul digestiv.

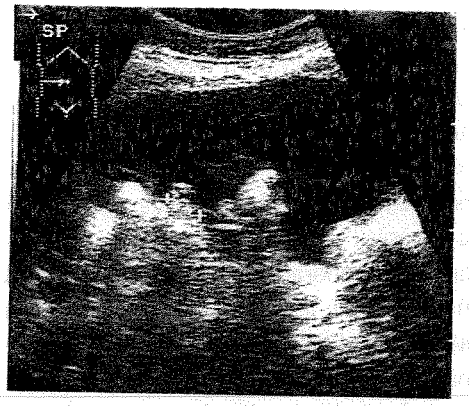

Fig. 6. Retracție mezenterică și ascită în caz de carcinomatoză peritoneală.

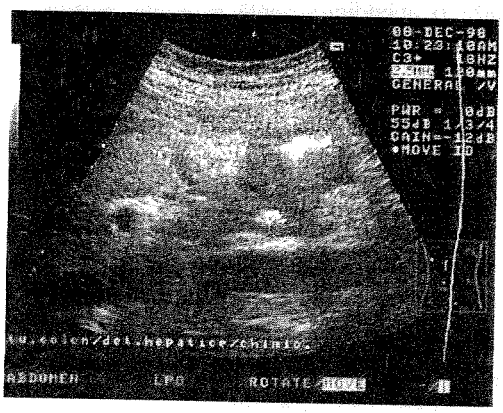

Fig. 7. Îngroșarea parietală neoplazică a peretelui tubului digestiv.

Îngroșarea parietală inflamatorie și tumorală

Îngroșarea parietală peste 10 mm, însoțită de hipoecogenitate parietală și modificarea structurii parietale, sugerează existența unui proces tumoral la nivelul tubului digestiv. Pe secțiuni sagitale acesta realizează o structură „reniformă", în care pereții îngroșați mimează parenchimul renal, iar centrul ecogen, corespunzând lumenului digestiv, este asemănător cu bazinetul renal (fig. 7). Pe secțiuni transversale, aspectul este acela de „cocardă". Aceasta are un aspect circular, în care centrul este ecogen, iar periferia hipoecogenă corespunde pereților îngroșați patologic.

În cazul unor inflamații digestive, îngroșarea pereților este cel mai adesea sub 10 mm. Structura parietală este omogenă, cu aspect hipoecogen. Lumenul este central, efilat, cu pliurile dispărute. Există o tendință evidentă de afectare a tubului digestiv în axul lung, pe distanțe mari (tabelul I).

Ulcerații

În mod normal, structura peretelui digestiv este stratificată și omogenă. Prezența unei imagini în grosimea peretelui, cu aspect circumscris, localizat, poate sugera existența unui proces patologic la acest nivel. O imagine ecogenă, fixată, constantă de la o examinare la alta, realizând reverberații distale, fără comunicare evidentă cu lumenul, sugerează mai probabil un diverticul. Atunci când aceasta este situată în apropierea mucoasei, realizând o comunicare evidentă cu lumenul, imaginea corespunde unei ulcerații. În funcție de aspectul peretelui pe care se dezvoltă procesul patologic, imaginea poate corespunde unei boli ulceroase (perete îngroșat, hipoecogen pe o distanță mică) sau unei boli neoplazice cu necroză și ulcer (perete îngroșat peste 10 mm, pe distanță mare, delimitare slabă, neregulată, extensie în țesuturile învecinate, adenopatii învecinate, aderență de structurile peridigestive).

Tabelul I

Criterii ecografice de diagnostic diferențial între afecțiuni inflamatorii și neoplazice

	Inflamație	**Neoplasm**
Pereți	4-10 mm	> 10 mm
Structura parietală	– omogenă	– neomogenă
	– hipoecogenă	– mixtă
	– delimitarea parietală este slabă	– delimitare parietală lineară cu întreruperi prin invazie tumorală
Dispoziție/dezvoltare	– simetrică	– asimetrică
	– pe distanțe mari în axul tubului digestiv	– relativ localizată
Lumen	– central	– excentric
Adenopatii	– prezente – loco-regional	– prezente – loco-regional și la distanță
	– ecogene – ovalare	– hipoecogene – rotunde
Aderența de structuri învecinate	– absența	– prezența
Peristaltica	– normală	– profund afectată
Metastaze	– absente	– prezente
Ascita	– absența – prezența perilezional	– absența – prezența perilezional și în marea cavitate peritoneală

Sindromul ganglionar

Adenopatiile loco-regionale sunt prezente în cazul proceselor inflamatorii sau tumorale. Ele apar ca noduli cu dimensiuni variabile între 4-10 mm relativ bine delimitați și cu dispunere policiclică. Adenopatiile pot să fie identificate în vecinătatea segmentului digestiv patologic sau la distanță de acesta, atunci când există o diseminare în stațiile ganglionare de drenaj. Adenopatiile localizate în fosa iliacă dreaptă pot aparține unei suferințe apendiculare sau ileo-cecale. Adenopatiile mezenterice sugerează un proces patologic enteral. Adenopatiile de la nivelul trunchiului celiac, precum și cele retrogastrice și pericardiale, aparțin mai frecvent unei suferințe gastrice. Nu există semne ecografice certe de apreciere a naturii adenopatiilor. Totuși, sumarea mai multor modificări, precum și corelarea cu datele clinice și biologice pot avea o valoare orientativă. Astfel, adenopatiile inflamatorii sunt mai adesea ecogene, omogene, ovalare și slab delimitate, în timp ce adenopatiile neoplazice sunt hipoecogene, neomogene, rotunde și net delimitate (fig. 8). Adenopatiile bacilare sunt voluminoase, hipoecogene, profund neomogene, cu aspect central transsonic corespunzând necrozei.

Particularități ale explorării ecoendoscopice în evaluarea maselor digestive

În explorarea ecoendoscopică, tumorile maligne se prezintă ca îngroșări circumscrise ale peretelui digestiv, cu structură și ecogenitate variabile (fig. 9).

Atunci când tumoarea invadează straturile peretelui digestiv, acestea au un aspect întrerupt. Suprafața internă este denivelată, cu aspect boselat, neregulat. Lumenul poate să fie îngustat excentric sau circular. Nu există un aspect ecografic specific pentru o anumită structură histologică. Totuși, utilizarea criteriilor anatomice de evaluare a naturii tumorale poate să fie utilă. Identificarea structurilor parietale și evaluarea grosimii acestuia permit o stadializare tumorală similară cu stadializarea TNM. Aceasta stadializare, având unele informații specifice ecografiei, este denumită uTNM și cuprinde: uT1 – tumoarea infiltrează mucoasa și submucoasa (stratul hiperecogen mijlociu este neafectat, continuu); uT2 – tumoarea infiltrează stratul muscular; stratul hipoecogen extern (corespunzând muscularei) este infiltrat, dar stratul hiperecogen extern (corespunzând seroasei) este intact, continuu; uT3 – tumoarea invadează seroasa (al treilea strat ecogen, situat la exterior) și infiltreaza grăsimea extradigestivă, fără a invada organele învecinate; uT4 – invazia organelor învecinate. Nu mai există demarcație ecogenă (țesut grăsos de susținere) față de organele învecinate. Prezența adenopatiilor are semnificație de N^+. Adenopatiile tumorale, metastatice sunt rotunde, net delimitate și hipoecogene.

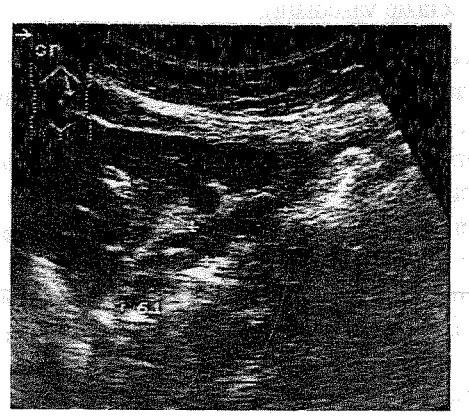

Fig. 8. Adenopatii neoplazice

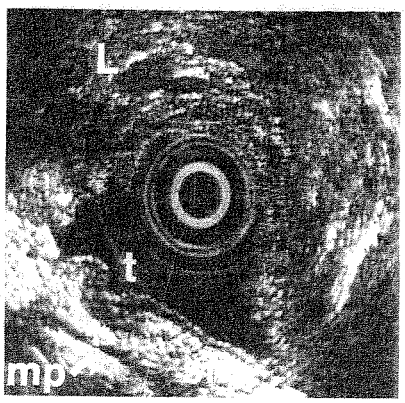

Fig. 9. Tumoare de tub digestiv – aspect ecoendoscopic (din Grimm H, HAmper K, Bruns DH, Bilan d'extension locoregionale des cancers gastriques par echoendoscopie (EE), în Acta Endoscopica, vol. 24, 1).

Tumorile benigne apar sub forma unor mase omogene, net delimitate, elastice la „palparea" cu transductorul și, în timpul mișcărilor de peristaltică, fără adenopatii în vecinătate. Aceste formațiuni nu afectează semnificativ peristaltica tubului digestive, prezentând chiar o tendință de „glisare", cu revenire în poziția inițială în timpul acesteia. Formațiunile benigne de mari dimensiuni pot prezenta centrul transsonic, sugerând necroză la acest nivel.

Aplicații ale ultrasonografiei în patologia tubului digestiv

Esofagul

Diverticulul esofagului cervical

Se prezintă ca o structură înlocuitoare de spațiu, relativ bine delimitată, hipoecogenă sau transsonică, aflată în contact cu esofagul. Administrarea de apă poate conduce la creșterea în dimensiuni a formațiunii și la apariția de ecouri în interior, ceea ce demonstrează comunicarea cu

lumenul esofagian. Examinarea Doppler ajută la excluderea unei patologii vasculare locale (anevrism, ectazie vasculară).

Varicele esofagiene sunt detectabile la nivelul segmentului abdominal al esofagului, atunci când sunt voluminoase. Aspectul este acela al unor structuri tubulare în secțiune sagitală sau circulare, multiple, cu aspect policiclic – în secțiuni transversale. La examinarea codificată color, precum și în modulul pulsat, se constată existența unui flux de tip venos, cel mai adesea cu sens hepatofug. Se asociază altor semne de hipertensiune portală, în principal dilatații venoase în hilul splenic, precum și periantral.

Tumorile esofagului apar ca procese infiltrative (în care există o îngroșare peste 4-5 mm a peretelui digestiv, cel mai des cu aspect circumferențial) sau proliferative (masa parenchimatoasă, voluminoasă, centrată de un lumen ecogen). Sunt însoțite adesea de adenopatii în vecinătate (supraclavicular, peritumoral, subcardial), precum și de metastaze hepatice. Ecoendoscopia esofagiană permite vizualizarea atât a peretelui digestiv, cât și a structurilor învecinate din mediastin. În cazul tumorilor mici (T1 – T2) stadializarea se face cu o precizie de 90% pentru tumoare și de 80% pentru adenopatii. Detectarea invaziei în structurile învecinate se poate face întotdeauna cu mare acuratețe. Metoda este limitată în cazul tumorilor stenozante, care nu pot fi depășite cu endoscopul (20-50% dintre cazuri). În aceste condiții se apelează la computer-tomografie. Ecoendoscopia esofagiană are indicații majore în stadializarea preoperatorie a tumorilor esofagiene; urmărirea pacienților după esofagectomie pentru neoplasm esofagian și detectarea precoce a recidivelor; confirmarea existenței unei neoplazii; diagnosticul adenopatiilor; excluderea apartenenței tumorilor submucoase la alte organe (ex. tiroidă, mediastin etc.).

Stomacul

Cancerul gastric poate să fie detectat prin această metodă numai în stadii avansate (fig. 10).

Aspectul caracteristic este acela de îngroșarea exprimată (>10 mm) a peretelui, însoțită de alterarea ecostructurii și deformarea lumenului, care devine excentric. Suprafața mucoasei este neregulată și ecogenă. În zona neoplazică, mucoasa produce reverberații, care apar în momentul propulsării conținutului gastric. Peristaltica este dificilă și lentă. În vecinătatea tumorii, de-a lungul curburilor gastrice, se constată adesea adenopatii (fig. 8). Prezența de lichid în apropiere sau în marea cavitate peritoneală sugerează, cu probabilitate, existența diseminărilor peritoneale. Performanțele ecografiei în detectarea cancerului gastric avansat sunt caracterizate printr-o sensibilitate de aproximativ 90% și o specificitate de cca 33%. Specificitatea este joasă, pentru că îngroșarea pereților gastrici (semnul cel mai important folosit pentru diagnostic) poate să apară în mai multe afecțiuni. Specificitatea crește considerabil (până la 94%) atunci când se identifică adenopatii perigastrice și metastaze hepatice (fig. 11).

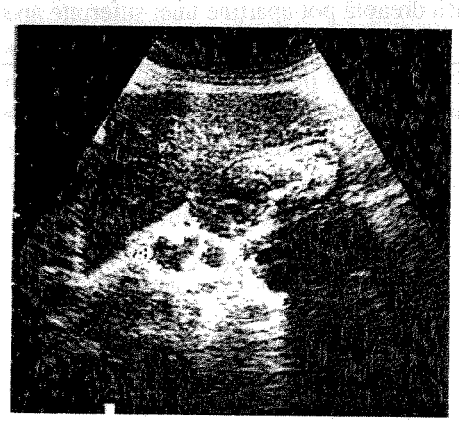

Fig. 10. Carcinom gastric.

Ecoendoscopia gastrică este utilă în stadializarea neoplasmului gastric. Acuratețea aprecierii infiltrației parietale este de 78%, cu o sensibilitate mai înaltă în cazul tumorilor avansate (85% – T4) și ceva mai joasă în cazul tumorilor mici (73% – T1 și T2). Deoarece permite vizualizarea straturilor peretelui digestiv, ecoendoscopia gastrică este optimă pentru diferențierea cancerului incipient de cel avansat. Această diferențiere se face cu o acuratețe de aproximativ 90%. Invazia în structurile învecinate stomacului poate fi, de asemenea, evaluată. Deoarece metoda utilizează frecvențe înalte, care au o penetrație redusă, pentru astfel de situații performanța metodei este ceva mai joasă, fiind necesară utilizarea altor tehnici de diagnostic imagistic (CT, ecografie abdominală externă). Dificultăți de diagnostic apar în cazul tumorilor de mici dimensiuni, precum și în cazul inflamației și țesutului cicatriceal peritumoral. La aceasta se adaugă dificultatea deosebirii seroasei de subseroasă, ceea ce face dificilă deosebirea stadiului T2 de T3. În toate situațiile de formațiune tumorală cu localizare submucoasă detectată endoscopic, prin ecoendoscopie se poate aprecia localizarea acesteia (în peretele digestiv sau în afara acestuia), precum și detectarea unor elemente sugestive pentru natura formațiunii (delimitare, consistență, vascularizație, adenopatii învecinate). În ultimă instanță, metoda poate dirija o puncție aspirativă citologică.

Diagnosticul diferențial dintre tumori submucoase și compresiuni extrinseci se face cu precizie de 100%.

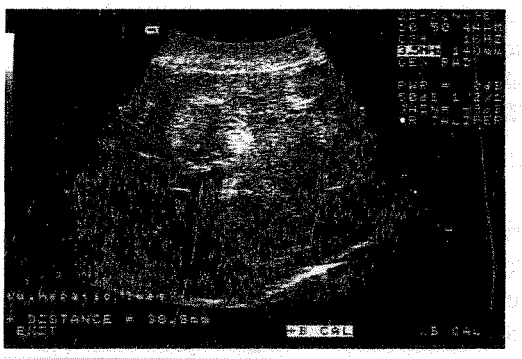

Fig. 11. Metastaze hepatice (neoplasm gastric).

Detectarea adenopatiilor metastatice se face cu o sensibilitate de 83% şi o specificitate de 84,5%, acurateţea diagnostică fiind mai mare în cazul stadiului N2 (80,4%), faţă de stadiul ganglionar N1 (50%). Specificitatea metodei creşte considerabil în cazul efectuării de puncţie aspirativă citologică dirijată ecoendoscopic. Metoda este deosebit de utilă în bilanţul preterapeutic şi urmărirea sub tratament chimioterapic al limfoamelor.

În funcţie de aspectul ecoendoscopic al leziunii, precum şi de existenţa adenopatiilor, se poate adopta conduita terapeutică nonchirurgicală a cancerului gastric incipient prin tehnică laser, şi urmărirea în timp a evoluţiei afecţiunii. Urmărirea postoperatorie a recurenţei cancerului gastric se poate face foarte bine prin ecoendoscopie. Recidiva tumorală se caracterizează prin îngroşarea pereţilor în zona anastomozei şi apariţia de adenopatii peritumorale.

Limfomul gastric difuz se defineşte prin îngroşarea semnificativă a pereţilor, care devin hipoecogeni. Perigastric, se pot pune în evidenţă mase ganglionare de mari dimensiuni.

Leiomiosarcomul apare ca o masă de mari dimensiuni, relativ bine delimitată, situată subseros sau intramural. Dacă în zona centrală a tumorii există o structură transsonică, aceasta sugerează necroza.

Tumorile gastrice benigne apar ca formaţiuni nodulare, bine delimitate, rotunde, localizate în grosimea peretelui gastric. Ecogenitatea tumorală este scăzută, iar peristaltica nu este afectată. În mod caracteristic, nu sunt însoţite de adenopatii perigastrice sau de invazie în structurile învecinate.

Gastropatiile difuze

Îngroşarea peretelui stomacal este de 4-10 mm. În gastrita Mènètrier, grosimea pereţilor poate să fie chiar mai mare (fig. 12).

La pacienţi cu ciroză hepatică, gastropatia congestivă se caracterizează prin îngroşarea pereţilor gastrici. Această modificare este nespecifică şi poate ridica probleme reale de diagnostic diferenţial cu neoplasmul gastric, forma infiltrativă.

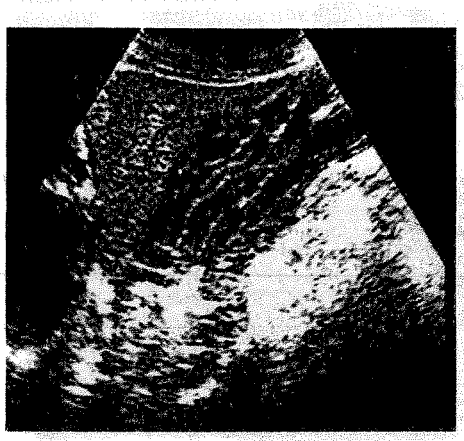

Fig. 12. Gastrită hipertrofică.

Ulcerul gastric poate să fie evidenţiat ecografic sub forma unei structuri ecogene, vizibile pe suprafaţa endoluminală a stomacului. Peretele gastric subiacent este îngroşat, hipoecogen, pe o distanţă relativ limitată. Secreţia gastrică este abundentă.

Corpii străini intragastrici, greu de identificat, se prezintă ca mase voluminoase, cu aspect ecogen, realizând con de umbră posterior, mai uşor de evidenţiat în caz de secreţie lichidiană abudentă.

Intestinul subţire

Tumorile maligne (6,7,8) întrunesc caracteristicile generale ale tumorilor gastrointestinale: formaţiuni cu pereţi groşi, cu structura modificată. Pereţii sunt hipoecogeni, cu lumen excentric, filiform. Există adenopatii învecinate. Tumorile intestinale dislocă ansele învecinate şi deformează conturul peretelui abdominal. Nu există un aspect caracteristic ecografic, referitor la tipul histologic. Diagnosticul diferenţial cu tumorile extradigestive care realizează invazie digestivă este dificil de efectuat şi necesită puncţie dirijată ecografic.

Limfoamele prezintă aspecte ecografice variate. În general, tumoarea este hipoecogenă şi este însoţită de adenopatiile voluminoase cu localizare mezenterică, intens vascularizate la explorarea Doppler color. Masele tumorale prezintă zone centrale hipoecogene, consecutiv necrozelor ce apar la acest nivel (fig. 13).

Sarcoamele intestinale apar ca mase tumorale de dimensiuni mari, parenchimatoase, prezentând adesea necroză centrală, imobile, invadante în structurile învecinate.

Tumorile carcinoide sunt, de cele mai multe ori, de mici dimensiuni (fig. 14). Aspectul caracteristic este de formaţiune ovalară, hipoecogenă,

bine delimitată, cu dezvoltare predominant intraluminală. În ecografia Doppler se constată o hipervascularizație cu flux arterial, cu rezistență diastolică joasă. Există, în mod caracteristic, o retracție mezenterică și adenopatii voluminoase, adesea mai mari decât tumoarea primară.

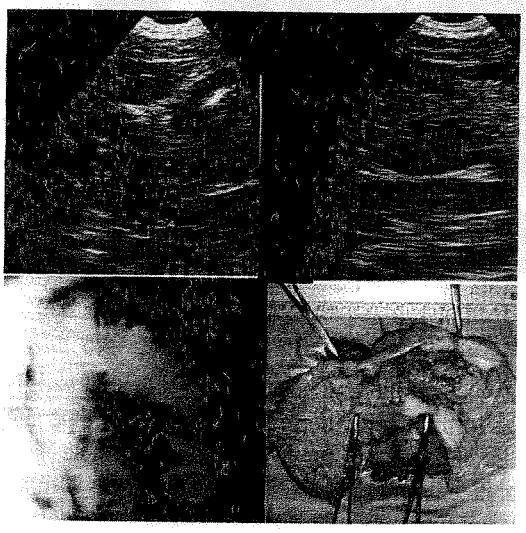

Fig. 13. Limfom intestinal.

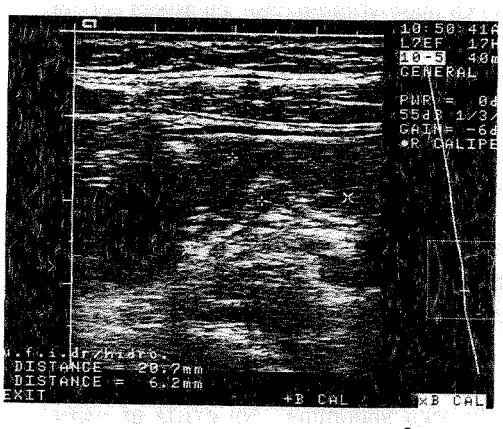

Fig. 14. Carcinomul intestinal – explorare efectuată cu contrast endoluminal.

Tumorile benigne (adenoame, polipi, leiomioame, lipoame) sunt rare și, în general, greu detectabile ecografic, din cauza dimensiunii lor mici. Aspectul lor este similar: mase hipoecogene în grosimea peretelui digestiv. Aprecierea ecografică a naturii și formei evolutive nu este posibilă. Lipsa adenopatiilor, a retracției mezenterice și, mai ales, absența metastazelor hepatice sugerează, cu caracter de probabilitate, natura benignă a tumorii. Descoperirea lor poate să fie întâmplătoare, uneori sugerată de existența unor invaginații entero-enterale.

Ileita acută nespecifică poate să fie diagnosticată ecografic: ultima ansă ileală prezintă pereți îngroșați, hipoecogeni consecutiv edemului parietal. Concomitent, se constată prezența unor mase ganglionare voluminoase la nivelul mezenterului. Metoda este utilă în diagnosticul diferențial cu apendicita acută (6,7,8,9).

Tuberculoza ileocecală se caracterizează prin îngroșarea accentuată a pereților ileonului și cecului. Structura parietală se modifică și este însoțită de scăderea ecourilor, fără afectarea semnificativă a seroasei. Peristaltica este îngreunată de caracterul stenozant al lumenului. În regiunile ileală și mezenterică se pot pune în evidență mase ganglionare voluminoase cu aspect variabil care, în funcție de stadiul evolutiv, prezintă central nuclei ecogeni, rezultați prin necroză și organizare fibroasă. Diagnosticul diferențial se face cu boala Crohn.

Gastroenterocolitele de diverse cauze pot să evolueze cu un aspect ecografic normal sau cu modificări moderate (secreție enterală abundentă, peristaltica vie). Relieful valvulelor conivente este proeminent și însoțit de îngroșarea moderată a pereților digestivi. Adenopatii mici cu localizare mezenterică sunt detectate relativ frecvent. Abdomenul este sensibil la palparea manuală și cu transductorul, iar peristaltica este prezentă (9,14).

Ileita granulomatoasă (boala Crohn)

Are o dispunere segmentară. În funcție de stadiul evolutiv poate realiza mai multe aspecte. În faza de la debut se constată o îngroșare a pereților ileonului terminal. însoțită de reducerea lumenului și scăderea elasticității digestive. Pe secțiuni transversale se constată o edematiere simetrică, cu aspect circular, a mucoasei, submucoasei și muscularei (fig. 15) (9).

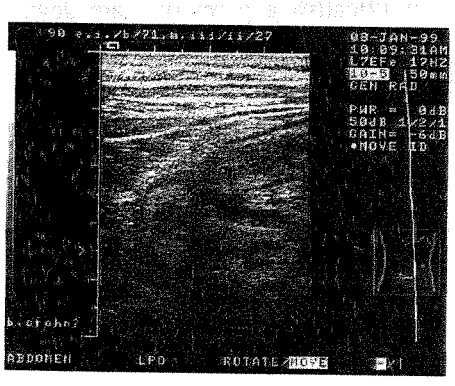

Fig. 15. Boala Crohn.

În stadiile mai avansate, consecutiv procesului de fibroză, se constată o ecogenitate crescută a pereților ileonului care are un traiect neregulat. Lumenul este stenozat și apare o dilatare intestinală retrogradă moderată. Mucoasa prezintă zone ecogene la nivelul cărora conținutul hidroaeric realizează, în timpul evacuării, fenomenul de reverberație. Aceste zone ecogene corespund exulcerațiilor. Peristaltica intestinală este mult redusă în frecvență și

amploare. În regiunea ileocecală se constată o aglomerare de țesut grăsos cu aspect ecogen, rezultat al procesului de organizare fibroasă a grăsimii peritoneale. În vecinătatea ileonului se poate constata prezența unei minime colecții lichidiene. Explorarea cu transductor de 7,5 MHz permite detectarea de traiecte fistuloase care fuzează spre planurile interileale, spre micul bazin sau spre tegumente. Traiectele fistuloase se pot închide în mod spontan sau se pot deschide la nivelul unor colecții de dimensiuni variabile. Pe traseul acestor traiecte se poate observa flotația conținutului digestiv, în care sunt prezente mici bule de aer.

Apendicita acută poate să fie diagnosticată ecografic printr-o tehnică similară (transductor de părți moi, compresiune gradată) celei din boala Crohn. Se caracterizează prin vizualizarea apendicelui, care prezintă pereți îngroșați și alterarea în grade variabile a structurii. Lichidul din vecinătate sugerează apendicita perforată (fig. 16) (11).

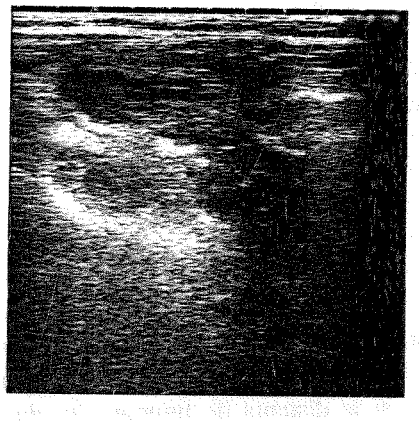

Fig. 16. Apendicita acută.

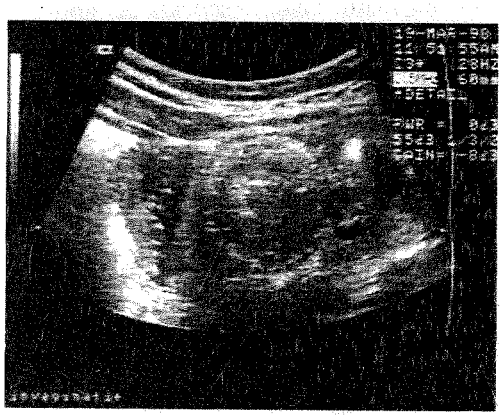

Fig. 17. Invaginație intestinală.

Ocluzia intestinală reprezintă o urgență care poate să fie evaluată ecografic: dilatarea exprimată a anselor intestinale, conținut lichidian abundent și peristaltică vie. Haustrele sunt proeminente. Aspectul ecografic de ocluzie intestinală obligă ecografistul la depistarea obstacolului. În această categorie intră: neoplasmul intestinal, invaginația intestinală, sindromul aderențial etc (fig. 17) (9,12).

Fiecare dintre ele poate realiza anumite aspecte caracteristice. Diagnosticul ecografic de ocluzie intestinală necesită o corelare cu datele clinice. Trebuie excluse diareea acută, administrarea de purgative, sindroamele malabsorbtive și boala celiacă, în care există, de asemenea, o acumulare patologică de lichide în lumenul digestiv.

Ischemia acută mezenterică se caracterizează prin semnele de ocluzie descrise, însoțite de aer în sistemul vascular port. La explorarea codificată color a vaselor nu se detectează semnal la nivelul vaselor mezenterice. La nivelul arterei mezenterice se pot identifica îngustări luminale, pereți îngroșați și accelerări de flux la examinarea Doppler. La nivelul venei mezenterice se pot identifica ecouri intraluminale, sugerând prezența unor trombi (9,12).

Intestinul gros

Cancerul de colon

Se prezintă ca o îngroșare excentrică a peretelui digestiv, însoțită de lumen neregulat. Pereții sunt hipoecogeni, cu aspect neomogen. Adenopatiile învecinate sugerează cu mare probabilitate natura malignă a procesului. Prezența unor structuri laminare cu dispunere concentrică, alături de semne ecografice și clinice de ocluzie intestinală, sugerează invaginația colo-colonică. În cazul tumorilor colonice, ecografia precizează: segmentul de colon afectat, gradul stenozei și riscul de ocluzie intestinală, existența infiltrației în structurile și organele învecinate, prezența adenopatiilor și metastazelor. Metoda are performanțe bune în cazul tumorilor mari. Tumorile de mici dimensiuni nu pot fi detectate în condiții bazale. Descoperirea polipilor colonici prin ecografie abdominală standard este întâmplătoare, cu sensibilitate ce nu depășește 31%. Tumorile de mici dimensiuni pot să fie vizualizate dacă explorarea se practică pe colonul umplut cu apă. Hidrosonografia colonică reprezintă o modalitate de optimizare a ecografiei. Prin această tehnică, polipii colonici sunt evidențiați la dimensiuni mai mari de 4-5 mm (fig. 18).

Prin administrarea de apă se identifică cu ușurință cele cinci straturi ale peretelui digestiv și, în aceste condiții, evaluarea ecografică a stadiului polipilor malignizați constituie o metodă viabilă.

Diverticulii

Se prezintă ca structuri ecogene dispuse în afara peretelui colonic, în contact cu acesta. În diverticulită apare îngroșarea peretelui colonic; în zona diverticulară există lichid paracolonic în

cantitate mică și se constată o sensibilitate dureroasă la palparea cu transductorul. Prezența unor colecții alungite, fusiforme, în lungul sigmoidului, în profunzimea țesutului grăsos pericolonic, cu fuzare înspre micul bazin, sugerează existența unor perforații. Ecografia poate să fie utilă pentru urmărirea remisiei procesului sau pentru efectuarea unor manopere de drenaj dirijat percutanat (13,14).

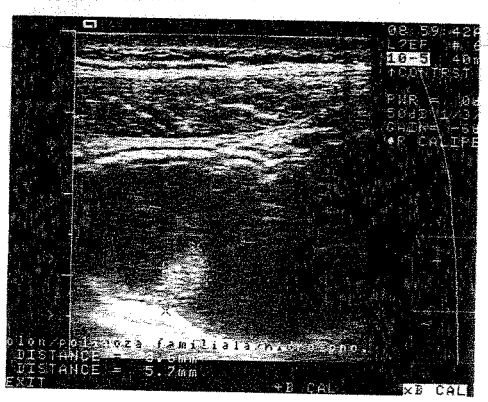

Fig. 18. Polip colonic evidențiat prin hidrosonografie.

Boala Crohn prezintă modificări asemănătoare cu cele din ileita terminală: infiltrația rigidă a straturilor colonului, aglomerare de anse intestinale și țesut grăsos ecogen, fistule și abcese în vecinătate. Detectarea abceselor și fistulelor poate fi însoțită de drenaj percutanat sub dirijare ecografică.

Colita ulceroasă – în faza acută, în mod caracteristic, apare o afectare predominantă a mucoasei, care este evident hipoecogenă, și parțial a submucoasei, care devine hiperecogenă (fig. 19) (15).

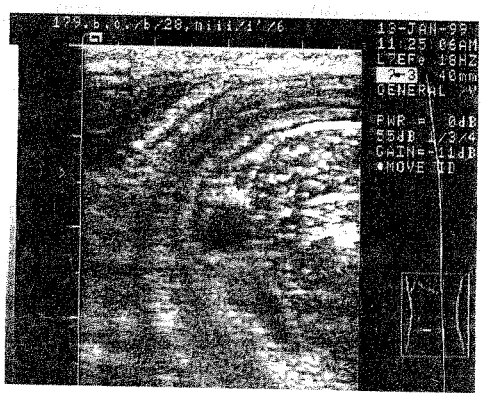

Fig. 19. Rectocolită hemoragică.

Îngroșarea peretelui colonic este mai redusă decât în boala Crohn. Celelalte straturi ale colonului nu sunt afectate. Aspectul ecografic este oarecum monoton, fără varietatea de modificări din ileita terminală. În fazele cronice, peretele colonic poate să fie normal sau mult îngroșat, consecutiv formării de pseudopolipi. Extensia inflamației poate să fie apreciată corect în 88% dintre cazuri și numai în 12% există o supraestimare a acesteia. Diagnosticul diferențial trebuie făcut cu colita infecțioasă, unde modificările ecografice sunt foarte asemănătoare, precum și cu boala Crohn. Atât în boala Crohn, cât și în colita ulceroasă, explorarea în timpul administrării de clismă cu apă (hidrosonografia colonică) crește performanțele ecografiei, datorită bunei vizualizări a celor cinci straturi care intră în alcătuirea peretelui digestiv (15,16). Prin această tehnică se poate pune în evidență inflamația selectivă a mucoasei în RCH, față de prinderea peretelui în totalitate, din boala Crohn. Sensibilitatea detectării inflamației colonice este de 91%, iar specificitatea de 98%. Diferențierea RCH de boala Crohn se poate face prin hidrosonografie colonică în 93% dintre cazuri.

Ecoendoscopia rectală și anală (EER) (17,18,19) constituie o metodă utilă în studiul tumorilor anorectale. În cazul adenoamelor viloase benigne, unde biopsia este dificil de efectuat și uneori neconcludentă, ecoendoscopia apreciază integritatea peretelui rectal (20). În cazul tumorilor voluminoase, performanțele metodei scad. Explorarea ecografică endocavitară poate să furnizeze informații în următoarele direcții: vizualizarea tumorii; aprecierea extinderii tumorale în grosimea pereților și în organele din jur; aprecierea locului de apariție față de inelul anal și a extinderii tumorii în axul rectului. Această evaluare este utilă, mai ales datorită caracterului infiltrativ extins al tumorilor, pe care rectoscopia nu-l decelează întotdeauna, și posibilității de a detecta adenopatii peritumorale și la distanță de tumoare. În diagnosticul pozitiv al tumorii, ecografia endorectală are performanțe foarte bune. Aspectul ecografic este acela al unei mase hipoecogene cu extindere variabilă, care deformează lumenul rectal (fig. 20).

Extinderea tumorală se apreciază în plan orizontal, la nivelul circumferinței rectului și în axul tubului digestiv, raportat la inelul anal. Nu există semne ecografice sugestive pentru natura procesului. Totuși, evidențierea caracterului localizat al formațiunii, precum și semnele de extensie în straturile rectului în structurile vecine sugerează existența neoplasmului. Deși variază în funcție de autor, performanțele ecografiei endorectale sunt bune și se caracterizează prin sensibilitate de 89%-98%, specificitate de 73-92% și acuratețe generală de 84-93%. În cazul detectării adenopatiilor, performanțele metodei sunt ceva mai slabe. Adenopatiile perirectale se vizualizează cu sensibilitate între 71-94% și specificitate de 42-76. Recidivele postoperatorii pot să fie urmărite cu bune rezultate prin această metodă. După ablația tumorii structura peretelui rectal prezintă numai

1-2 straturi față de cele 5 întâlnite în mod normal. Apariția unei îngroșări hipoecogene, neomogene, difuze sau circumscrise, la nivelul anastomozei sugerează cu mare probabilitate existența unei recidive tumorale. Aspectul ecografic poate avea la bază alterarea circulației limfatice, prin invazie tumorală. Probleme de diagnostic diferențial apar în cazurile în care s-a practicat radioterapie, precum și în cazul apariției unor granuloame postoperatorii. Radioterapia modifică considerabil aspectul rectului și scade performanțele de stadializare ale metodei. Astfel, stadiile tumorale T2 și T3 sunt mult mai greu de deosebit, iar îngroșarea perirectală induce aspecte fals pozitive tumorale. Spre deosebire de stadializarea tumorală, stadializarea adenopatiilor nu pare să fie influențată. În astfel de situații se impune examinarea ecografică la intervale scurte de timp.

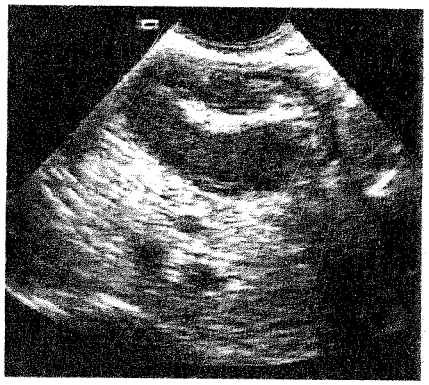

Fig. 20. Neoplasm rectal – aspect ecoendoscopic.

Examinarea endorectală a formațiunilor tumorale prezintă o serie de limite. Astfel, tumorile stenozante nu permit depășirea obstacolului, deci stabilirea extensiei tumorale pe verticală. În aceste condiții, practicarea unor explorări asociate poate să crească performanțele metodei. Astfel, ecografia axială, efectuată cu fasciculul de ultrasunete dirijate în lungul rectului permite obținerea de informații suplimentare asupra lungimii stenozei. Ecografia transperineală (ETP) este o altă modalitate ecografică ce vizualizează bine organele de la nivelul micului bazin și al spațiului pelvi-subperitoneal. În cazul tumorilor jos situate și al celor stenozante, ETP este singura tehnică care permite vizualizarea acestora. ETP este indicată și în cazul tumorilor necrozate și infectate, situații în care toleranța la durere a pacientului este foarte scăzută. Tumorile înalt situate necesită ecografie endocavitară, cu transductor flexibil cuplat la endoscop. În cazul pacientelor tumorile stenozante ale rectului pot să fie explorate pe cale endovaginală, cu rezultate satisfăcătoare.

În afecțiunile inflamatorii, ecografia endorectală apreciază grosimea peretelui rectal, în relație cu stadiul evolutiv al bolii. Utilitatea metodei este mai mare în detectarea abceselor perirectale și a traiectelor fistuloase din boala Crohn.

Bibliografie

1. Badea R, Dumitrașcu D. Ecografia tubului digestiv. În: Grigorescu M, Pascu O (ed). *Tratat de ultrasonografie clinică*, Ed. Medicală, București 2 000.

2. Schmutz GR. Echographie. În: Schmutz GR, Valette JP et al. *Ecographie et endosonographie du tube digestif et de la cavite abdominale*. Ed. Vigot, Paris 1994; 15-21.

3. Dubbins P. The Intestinal Tract and Peritoneal Cavity. In: Goldberg B, Pettersson H (eds). *Ultrasonography*. The NICER Institute, Oslo 1996; 159-187.

4. Kimmey MB, Yasuda K, Kawai K. Endoscopic Ultrasonography. În: Yamada T. *Textbook of Gastroenterology*. 2nd ed. Lipincott Co. Philadelphia 1995 2687-2703.

5. Needleman L. Ultrasound Measurement of the Bowel. In: Goldberg BB, Kurtz AB(eds). *Atlas of Ultrasound Measurements*. Year Book Medical Publishers, Inc. Chicago -London-Boca Raton-Littleton 1990; 139-146.

6. Reeders JWAJ. Neoplastic and inflammatory diseases of the colon. Radiologic Pathologic Correlation. Eur Radiol 10 (Suppl 2 000); S135-S156; 2 000.

7. Gourtsozannis N, Bays D. Primary tumors of the small intestine. Radiologic Pathologic Correlation. Eur Radiol 10 (Suppl. 2 000); S157-S165; 2 000.

8. Nolan DJ. Non-neoplastic conditions of the small intestine. Radiologic Pathologic Correlation. Eur Radiol 10 (Suppl. 2 000); S 167-S 173; 2 000.

9. Ko ZT, Lim JH, Lee DH. Small bowel obstruction: sonographic evaluation. Radiology 1993; 188: 649-653.

10. Bozkurt T, Richter F, Lux G. Ultrasonography as a primary diagnostic tool in patients with inflammatory disease and tumors of the small intestine and large bowel. Clin Ultrasound 1994; 22: 85-91.

11. Ooms HW, Koumans RK, Ho Kang You PJ, Puylaert JB. Ultrasonography in the diagnosis of acute appendicitis. Br J Surg 1991; 78: 315-318.

12. Hanbhogue RL, Hussain SM, Meradj M. Ultrasonography is accurate enough for the diagnosis of intussusception. J Ped Surg 1994; 29: 324-327.

13. Edell SL, Gefter WB. Ultrasonic differentiation of type of ascitic fluid. AJR 1979; 133; 111-114.

14. Mallde HM, Ghandi RD. Exudative vs. transsudative ascites: differentiation based on fluid echogenicity on high resolution sonography. J Postgrad Med 1993; 39, 132-133.

15. Limberg B, Osswald B. Diagnosis and differential diagnosis of ulcerative colitis and Crohn's disease by hydrocolonic sonography. Am J Gastroenterol 1994; 89, 83-91.

16. Lund PJ, Fritz TA, Unger CA. Cellulose as a gastrointestinal contrast agent. Radiology 1992; 185: 783.

17. Grimm H, Kamper K, Henne Bruns D. Bilan d'extension locoregionale des cancers gastriques par echoendoscopie (EE). Acta Endoscopic 1994; 24, 1, 11-18.

18. Nyst JF, Denis P, Van Geel JF și colab. Diagnostic precoce des recidive anastomotiques apres chirurgie pour cancer rectal: l'utilite de l'echoendoscopie. Acta Endoscopica 1994; 24: 1, 59-62.

19. Schapira M, Nockers Ph, Henrion J, Bauduin M și colab. Contribution de l'echoendoscopie au traitment non chirurgical et non endoscopique des tumeurs. Acta Endoscopica 1994; 24: 1, 3-10.

20. Badea R, Dejica D, Cazacu M. Stadializarea neoplasmului rectal prin ecografie endocavitară. Revista Română de Ultrasonografie 2 000; 1: 9-12.

EXPLORAREA CT ŞI RMN A TUBULUI DIGESTIV

Radu Badea

Explorarea cu imagini a tubului digestiv s-a bazat până la începutul deceniului VII pe investigaţia radiologică cu şi fără bariu şi, în oarecare măsură, pe tentative de explorare cu radionuclizi. Investigaţia radiologică era intens iradiantă atât pentru populaţie, cât şi pentru medicul radiolog. Chiar în aceste condiţii, prin pasiunea unor „corifei" ai radiologiei convenţionale, s-a ajuns la adevarate performanţe diagnostice, aplicaţia unor tehnici, cum ar fi contrastul dublu, permiţând diagnosticul de cancer gastric în faza precoce.

Anul 1971 a marcat o revoluţie în radiologie odată cu introducerea scanerului cu raze X folosit în patologia umană. Primele echipamente computer-tomografice (CT) aveau timpi de achiziţie şi prelucrare a imaginii îndelungaţi, de aceea principala aplicaţie a acestor aparate a fost în domeniul patologiei neurologice şi neurochirurgicale. Progresele tehnologice accelerate au condus la o scurtare rapidă a timpului de achiziţie, cele mai moderne echipamente realizând actualmente o scanare în 10-50 de milisecunde. Din anul 1975 computer-tomografia este utilizată şi pentru investigarea organelor parenchimatoase, şi, după anul 1980, metoda a devenit accesibilă pentru investigaţia abdomenului (1), iar din anul 1990, odată cu introducerea computer-tomografiei spirale, a început să fie utilizată pentru explorarea tractului digestiv (2).

Explorarea CT se bazează pe reconstrucţia planară, cu ajutorul calculatorului, a unui număr mare de fascicule de Rx având dispunere radiară, care străbat corpul uman. Gradul atenuării acestor radiaţii este reprezentat în nuanţe de gri şi cuantificat în unităţi Hounsfield (H).

Explorarea CT se poate efectua în condiţii bazale, situaţie în care diferitele structuri şi organe se deosebesc numai în raport de atenuarea nativă a razelor X. Accentuarea diferenţierii dintre diferitele structuri necesită administrarea de contrast. Contrastul folosit în computer-tomografie poate să fie endoluminal (descendent – bariu sau agenţi de contrast hidrosolubili – respectiv ascendent – clisma) sau intravenos (pentru opacifierea structurilor vasculare, a organelor parenchimatoase şi a tumorilor). Combinaţia dintre examinarea nativă, cu contrast, durata efectuării secţiunilor şi distanţa dintre acestea, „softul" de reconstrucţie, poziţia pacientului etc. conduc la protocoale de examinare variate şi, implicit, cu performanţe foarte diferite. Explorarea poate ajunge la performanţe deosebite în condiţiile utilizării softului de reconstrucţie tridimensională care poate realiza imagini asemănătoare cu acelea obţinute în cursul endoscopiei. Este necesară întotdeauna o individualizare a acestor protocoale de explorare în funcţie de datele clinice. O investigare CT sofisticată este costisitoare, dar foarte exactă. Invers, o explorare CT incompletă poate să fie inutilă şi chiar să inducă erori majore în algoritmul diagnostic.

Iradierea rezultată în urma explorării CT (1,5-3 rad pentru o explorare abdominală) este minoră şi nu pune în pericol sănătatea pacientului. Este de luat în considerare componenta anafilactică a produşilor de contrast iodaţi – de la rush şi urticarie mergând până la şoc anafilactic şi stop cardiorespirator). Acest risc este tot mai mic odată cu introducerea noilor agenţi de contrast neiodaţi cu performanţe diagnostice foarte bune.

Investigația tractului digestiv prin rezonanță magnetică nucleară – RMN – este de dată mai recentă decât cea prin CT, fiind aplicată începând cu anii 1990 (3). Această tehnică, deși furnizează informații secționale respectând aceleași standarde ca și CT sau ultrasonografia, are la bază principii diferite. Ele sunt legate de orientarea variabilă a nucleilor de hidrogen aflați în alcătuirea celulelor în funcție de gradul expunerii unui câmp magnetic de intensitate variabilă (4). Semiologia afecțiunilor digestive este destul de apropiată de cea utilizată în computer-tomografie. Procesele inflamatorii sau tumorale ale tubului digestiv se caracterizează prin îngroșarea pereților și prezența de limfonoduli și mase metastatice în vecinătatea leziunii sau la distanță. Utilizarea agenților de contrast cu administrare orală crește performanța examinării. Metoda este utilă pentru identificarea recurențelor tumorale având o performanță similară sau chiar superioară computer-tomografiei (5). Ca și în cazul computer-tomografiei, progresele deosebite înregistrate de tehnica de calcul au condus la realizarea imaginilor tridimensionale care permit obținerea unor informații referitoare la aspectul în spațiu al leziunii la o acuratețe similară cu aceea obținută prin endoscopie (6).

Deoarece în practică computer-tomografia este mai frecvent folosită vom discuta principalele aplicații clinice ale acestei metode de investigație.

Esofagul

Este vizibil în totalitate prin CT. Peretele esofagian normal are o grosime nu mai mare de 3-5 mm în grosime, seroasa fiind scoasă în evidență prin contrast cu grăsimea mediastinală. Prin computer-tomografie nu se pot face aprecieri asupra structurii peretelui esofagian. La persoane cașectice, explorarea CT a esofagului este dificilă din cauza lipsei țesutului grăsos mediastinal.

Tumorile esofagului

Cancerul esofagian apare fie ca o masă înlocuitoare de spațiu cu dispoziție asimetrică, fie ca o îngroșare circumferențială a pereților. Aspectul CT este nespecific, explorarea neputând face, cu certitudine, deosebirea dintre leziunile benigne și cele maligne. De asemenea, metoda nu poate diferența un adenocarcinom de un limfom sau o metastază la acest nivel. Investigația este utilă pentru aprecierea extensiei loco-regionale a tumorii și pentru identificarea invaziei în organele învecinate, îndeosebi la nivelul arborelui traheo-bronșic; detectarea altor mase toracice și a adenopatiilor satelite; detectarea metastazelor la distanță, în primul rând la nivelul ficatului. Pentru stadializarea loco-regională, computer-tomografia are o acuratețe de 92-96%, pentru aprecierea invaziei mediastinale; 65% pentru depistarea metastazelor limfoganglionare toracice și 87% pentru identificarea metastazelor limfoganglionare abdominale. Factorii de eroare provin din lipsa specificității diagnosticului de metastază ganglionară în cazul limfonodulilor de mici dimensiuni, precum și din dificultatea aprecierii cu certitudine a invaziei aortei la persoane fără țesut adipos suficient la nivelul mediastinului (7). După terapia neoplasmului esofagian, computer-tomografia este metoda indicată pentru detectarea eventualelor recidive. Prin aceasta tehnică se poate identifica recidiva tumorală și invaziile în organele mediastinului, precum și prezența complicațiilor postoperatorii (fistule și abcese).

Tumorile benigne ale esofagului, îndeosebi leiomiomul, se prezintă ca formațiuni tumorale, cu dispoziție asimetrică, ovalare sau rotunde, localizate în grăsimea peretelui esofagian, foarte bine delimitate, încapsulate.

Chisturile și abcesele intramurale apar ca mase bine delimitate, cu atenuare joasă, apropiată de aceea a apei.

Afecțiuni esofagiene netumorale

Varicele esofagiene se prezintă ca niște structuri circulare de mici dimensiuni, cu atenuare joasă, cu dispoziție paraesofagiană și perigastrică, prezentând un contrast rapid și mai accentuat decât tumorile sau masele limfoganglionare, după administrarea de agent de contrast intravenos (8). Prezența hepato-splenomegaliei, a dilatării venei coronare gastrice și splenice, precum și a recanalizării ligamentului rotund este un element de diagnostic ajutător. *Esofagita,* indiferent de etiologie, apare la explorarea CT sub forma unei îngroșări semnificative a pereților, cu aspect simetric, circumferențial. Concomitent, grăsimea mediastinală este liberă și nu se identifică limfonoduli în vecinătate. Atunci când se complică cu abcese, în vecinătatea esofagului se constată colecții hipodense care conțin aer.

Stomacul

Stomacul se vizualizează întotdeauna la explorarea CT datorită bulei de gaz ce este situată la nivelul fornixului. Administrarea de contrast lichidian sau baritat în cantitate de aproximativ 2-300 ml ușurează explorarea pereților care, în mod normal, au o grosime de aproximativ 3-10 mm, în funcție de faza de contracție sau relaxare în care se efectuează scanarea. Factori de eroare pot să apară la nivelul joncțiunii esogastrice unde, din cauza îngroșării fiziologice a peretelui digestiv, se pot identifica imagini fals pozitive de formațiune tumorală.

Tumorile gastrice

Tumorile maligne ale stomacului, ca și la nivelul restului tractului gastrointestinal, apar ca mase înlocuitoare de spațiu, exulcerații sau infiltrații localizate. Leiomiosarcomul se prezintă, în mod caracteristic, ca o formațiune tumorală voluminoasă, cu centrul hipodens, secundar necrozei. Același aspect se identifică în cazul limfomului gastric, situație în care se mai constată adenopatii voluminoase, locale și la distanță, precum și splenomegalie cu sau fără determinări hipodense. Metoda este utilă pentru identificarea extensiilor în organele învecinate, pentru identificarea limfonodulilor metastatici și pentru detectarea metastazelor hepatice și peritoneale. Postoperator, CT identifică aceleași modificări cu semnificație de recidivă a neoplasmului.

Tumorile benigne ale stomacului sunt vizibile la dimensiuni mari. *Adenomul* apare ca o formațiune tumorală cu dispunere în principal intraluminală. *Leiomiomul* apare ca o îngroșare focală, limitată a peretelui gastric. *Lipomul gastric* are caractere macroscopice similare, dar are un aspect hipodens accentuat datorită conținutului grăsos abundent.

Afecțiunile nonneoplazice ale stomacului

Gastropatiile acute sau cronice se caracterizează prin îngroșarea difuză a peretelui a cărui integritate este conservată fără a se identifica adenopatii învecinate. *Varicele gastrice* se caracterizează de asemenea prin îngroșarea pereților stomacului însoțită de existența unor structuri vasculare intramurale ușor de evidențiat după administrarea de contrast. *Duplicația gastrică* apare ca o structură chistică, hipodensă, dispusă de-a lungul marii curburi a stomacului, având perete comun cu acesta. *Diverticulul gastric* se prezintă ca o formațiune hipodensă, care se umple cu contrast baritat concomitent cu stomacul, având originea la nivelul fetei posterioare a acestuia.

Intestinul subțire

Investigația CT a intestinului subțire presupune administrarea orală a unui agent de contrast lichidian – aproximativ 5-600 ml. Acesta realizează distensia anselor intestinale și permite o bună explorare a pereților, lumenului și structurilor învecinate (fig. 1).

Tumorile intestinului

Neoplasmul intestinal se prezintă ca o îngroșare limitată a peretelui intestinal. În cazul *adenocarcinomului,* se constată întreruperea seroasei, lumenul aeric îngustat și, adesea, dilatarea retrogradă a anselor intestinale ce corespunde sindromului clinic de tip ocluziv. Adenopatiile voluminoase identificate în vecinătatea procesului sugerează natura tumorii intestinale. Aceasta este cu certitudine malignă dacă, concomitent, se identifică ascita și metastazele hepatice și peritoneale. *Limfomul intestinal* are un aspect CT similar cu adenocarcinomul, dar adenopatiile sunt mai voluminoase și mai numeroase. *Carcinoidul intestinal* este detectabil CT numai atunci când are dimensiuni mari. În acest caz se prezintă ca o formațiune tumorală situată în regiunea ileonului, însoțită de adenopatii învecinate și retracție mezenterică. *Metastazele intestinale* au un aspect nespecific, se detectează la dimensiuni mai mari și nu pot să fie deosebite de tumorile descrise mai sus. *Tumorile intestinale benigne* sunt rare. *Leiomiomul* apare ca o masă rotundă sau ovală, bine delimitată, situată în peretele intestinal, având o consistență tisulară. *Lipoamele* intestinale au în mod caracteristic o atenuare joasă.

Afecțiuni intestinale netumorale

Bolile inflamatoare intestinale pot să fie identificate numai atunci când alterările anatomice ale pereților intestinali sunt foarte accentuate. Modificările identificate la acest nivel sunt nespecifice, la fel ca și în cazul tumorilor – îngroșarea difuză și simetrică a pereților din cauza edemului și hipervascularizatiei, inflamația mezenterului și adenopatiile. În *boala Crohn,* CT poate identifica abcesele și fistulele, aspectul fiind acela de colecții conținând aer.

Anomaliile congenitale pot să fie identificate prin CT în cazul unor defecte de rotație, situație în care se identifică o poziție anormală a diferitelor segmente intestinale și a vaselor mezenterice. *Duplicațiile luminale* apar ca formațiuni chistice situate în grosimea peretelui intestinal. *Ischemia intestinală* se identifică în faza incipientă sub forma unei moderate dilatații a anselor intestinale însoțită sau nu de îngroșarea pereților intestinali. Ulterior, se constată dilatarea accentuată a intestinului și, uneori, aer în sistemul vascular port (9). *Enterita de iradiere* se caracterizează prin îngroșarea segmentară a pereților, secundară hemoragiilor intramurale. *Invaginația intestinală* are un aspect CT caracteristic: țesut hipodens cu conținut aeric în mijlocul unei anse intestinale dilatate, destinse prin conținut lichidian. Explorarea este utilă pentru formularea diagnosticului în condiții de urgență, dar nu poate preciza substratul invaginației. *Ocluzia intestinală* se precizează CT pe baza dilatării accentuate a anselor intestinale. *Volvulusul intestinal* se caracterizează prin convergența anselor intestinale dilatate și bogate în conținut aeric și lichidian. Metoda poate identifica eventuale formațiuni tumorale abdominale, precum și prezența de lichid și gaz în cavitatea peritoneală ceea ce sugerează existența unei

perforații. *Apendicita acută* este o afecțiune care se decelează prin CT cu o sensibilitate de peste 90% (10). Modificările se bazează pe detectarea apendicelui care prezintă pereții îngroșați și pe prezența de lichid și anse intestinale acolate în fosa iliacă dreaptă (11).

Intestinul gros

Colonul normal are un perete cu grosimea nu mai mare de 3 mm și este foarte vizibil, datorită delimitării prin țesut grăsos. O bună vizualizare a patologiei la acest nivel necesită o pregătire corespunzătoare, constând în curățirea lumenului și în utilizarea unei metodologii specifice – insuflația de aer.

Tumorile colonice

Tumorile maligne au un aspect necaracteristic – masă hipodensă, cu localizare în peretele intestinal, cu dispoziție asimetrică sau cu aspect circumferențial stenozant. Aspectul este nespecific și poate să fie întâlnit la orice tip de neoplasm colonic (adenocarcinom, limfom, sarcom, metastaza) (fig. 2).

Tumorile cu dimensiuni chiar mici pot să fie detectate cu o acuratețe de până la 95% în condițiile în care examinarea respectă o metodologie corectă, incluzând insuflarea de aer (10) și reconstrucția tridimensională (fig. 3,4).

Investigația este utilă pentru stadializarea tumorală (invazie loco-regională, adenopatii, metastaze mezentero-peritoneale și în organele parenchimatoase – ficat, suprarenale). Perforația tumorală se caracterizează prin identificarea de aer în vecinătatea tumorii. Stadializarea tumorilor de mici dimensiuni este limitată din cauza incapacității metodei de a deosebi adenopatiile metastatice de cele normale, precum și în imposibilitatea detectării invaziilor limitate în grăsimea pericolonică. Computer-tomografia detectează recidivele tumorale cu o acuratețe de 87-95% (12). *Tumorile benigne* prezintă un aspect necaracteristic, fiind greu să fie deosebite de cele maligne. Elemente de apreciere a naturii tumorale sunt lipsa adenopatiilor și a invaziei în țesuturile învecinate. Lipomul, datorită conținutului grăsos abundent, are drept caracteristică un aspect hipodens, apropiat de cel al apei.

Bolile inflamatoare

Investigația CT identifică, la fel ca la intestinul subțire, o îngroșare accentuată și extinsă a pereților. În caz de *diverticulită*, metoda identifică abcesele paracolonice rezultate prin perforație la acest nivel, pe baza prezenței aerului în interiorul unei colecții. Explorarea poate formula un diagnostic diferențial între abces și flegmon (fig. 5).

Rectocolita hemoragică se caracterizează prin îngroșarea pereților colonici care au un aspect neomogen și atenuare joasă. În *colita de iradiere* se identifică îngroșarea segmentară a pereților colonului. *Diverticuloza colonică* poate să fie indentificată ușor prin explorarea CT, pe baza detectării unor excrescențe care ies din conturul colonic, în principal la nivelul sigmei și segmentului descendent (13,14,15).

Bibliografie

1. Anderson DJ, Berland L. CT Techniques. In: Lee KTJ, Sagel SS, Stanley RJ (eds). *Computed Dody Tomography with MRI Correlation.* pp. 31-61, Raven Press, New York 1989.

2. Heiken JP, Brink JA, Vannier MW. Spiral (helical) CT. Radiology 1993;189(3):647-56.

3. Rieber A, Aschoff A, Nussle K, Wruk D, Tomczak R, Reinshagen M, Adler G, Brambs HJ. MRI in the diagnosis of small bowel disease: use of positive and negative oral contrast media in combination with enteroclysis. Eur Radiol 2000; 10, 1377-1382.

4. Lee KTJ, Koehler RE, Heiken JP. MR Imaging Techniques. In: Lee KTJ, Sagel SS, Stanley RJ. *Computed Body Tomography with MRI Correlation.* pp. 61-88, Raven Press, New York 1989.

5. Blomquist L, Ohlsen H, Hindmarsh T, Jonsson E, Holm T. Local recurrence of rectal cancer: MR imaging before and after superparamagnetic particles vs contrast-enhanced computed tomography. Eur Radiol 2000, 10, 1383-1389.

6. Luboldt W. Bauerfeind P, Wildermuth S, Marincek B, Fried M, Debatin JF. Colonic masses: detection with MR colonography. Radiology 2000; 216:383-388.

7. Thomson WM, Halvorsen RA, Foster WL, Williford ME, Posthlethwait RW, Korobkin M. Computed tomography for staging esophageal and gastroesophageal cancer: Reevaluation. AJR 1983; 141: 951-963.

8. Clark KE, Foley WD, Lawson TL, Berland LL, Maddison FE. CT evaluation of esophageal and upper abdominal varices. J Comput Assist Tomogr 1980; 4: 510-816.

9. Federle MP, Chun G, Jeffrey RB. Computed tomographic findings in bowel infarction. AJR 1984; 142: 91-100.

10. Balthazar EJ, Megibow AJ, Hulnick D, Naidich DP. Carcinoma of the colon: Detection and preoperative staging by CT. AJR 1988; 150: 301-314.

11. Rao PM, Rhea JT, Novelline RA et al. Helical CT technique for the diagnosis of appendicitis: prospective evaluation of a focused appendix CT examination. Radiology 1997; 202(1):139-44.

12. Freeny PC, Marks WM, Ryan JA, Bolen JW. Colorectal carcinoma evaluation with CT: Preoperative staging and detection of postoperative recurrence. Radiology 1986; 158: 347.

13. Balthazar RM, Megibow AJ, Hulnick D, Gordon RB, Nadich DP, Beranbaum ER. CT of appendicitis. AJR 1986; 147: 705-712.

14. Rappaport DC. Helical CT applications in the thorax and abdomen. Postgraduate Medicine nov. 105,5, 1998; 110-133.

15. Cho KC, Morehouse HT, Alterman DD et al. Sigmoid diverticulitis: diagnostic role of CT – comparison with barium enema studies. Radiology 1990; 176(1):111-5.

EXPLORAREA IMAGISTICĂ A PANCREASULUI

Radu Badea

Diagnosticul afecțiunilor pancreatice, în etapa actuală, presupune, alături de examenul clinic și probele funcțional – biochimice, un arsenal complex de investigații imagistice. În această categorie intră: ultrasonografia (US), computer-tomografia (CT), rezonanța magnetică nucleară (RMN), colangiopancreatografia prin rezonanță magnetică (CPRM) și colangiografia endoscopică retrogradă (ERCP). Se mai utilizează: explorarea radiologică baritată și examenul radiologic pe gol al abdomenului, angiografia, pancreatografia percutanată și puncția percutanată aspirativă a pancreasului. Fiecare dintre aceste tehnici prezintă particularități legate de tipul de informație furnizat, gradul de invazivitate și riscurile pentru sănătatea pacientului, prețul manoperei și adresabilitate. Explorările paraclinice ale pancreasului sunt complementare și, adesea, este necesară efectuarea mai multor tipuri de astfel de investigații. Alegerea se face în funcție de un algoritm condiționat, la rândul său, de tabloul clinic (1).

Metodologie generală de investigare

Radiografia abdominală pe gol este indicată pentru identificarea calcifierilor întâlnite mai des în pancreatita cronică de etiologie alcoolică (aproximativ 40% dintre cazuri) sau în tumorile pancreatice insulare maligne (2).

Explorarea baritată a tubului digestiv poate identifica lărgirea cadrului duodenal, în caz de tumoare pancreatică cefalică voluminoasă. În cazul fistulelor tubului digestiv, metoda este utilă pentru identificarea traiectului acestora, precum și pentru aprecierea numărului și volumului colecțiilor cu localizare retroperitoneală. Atunci când există compresiuni asupra sistemului vascular port sau tromboze la acest nivel, examinarea baritată poate identifica îngroșarea pliurilor gastrice de la nivelul fornixului ca expresie a gastropatiei hepatoportale (3).

Ultrasonografia este una dintre metodele imagistice secționale foarte răspândite, fiind suficient de exactă, accesibilă și ieftină pentru practica curentă. Se efectuează prin tehnica de investigare externă și prin explorarea endocavitară (2,4). Investigarea externă se practică cu pacientul în decubit dorsal, în condiții à jeun. Ferestrele de abordare sunt: epigastrică (pentru cap și corp); hipocondrul drept și spațiul intercostal drept (pentru cap); hipocondrul stâng și splina (pentru coadă). Explorarea poate să fie ușurată dacă se administrează pe cale orală o cantitate de 2-300 ml de apă degazată. Pancreasul are o formă de potcoavă, ecostructura parenchimului fiind mai neomogenă decât aceea a ficatului (fig. 1) (5).

Relațiile cu vena splenică, artera mezenterică superioară, aorta și cava inferioară (situate posterior), respectiv antrul gastric (situat anterior) sunt elementele care ușurează evidențierea glandei. Metoda permite detectarea unor formațiuni tumorale cu dimensiuni de 10-20 mm, definește consistența acestora și permite stabilirea raporturilor cu organele învecinate. Explorarea ecografică a pancreasului are performanțe scăzute în caz de

obezitate excesivă a pacientului, meteorism accentuat sau agitație. *Investigația ultrasonografică endocavitară (EUS)*, folosind transductoare cu frecvență înaltă (7 – 12 MHz), permite obținerea unei imagini de foarte bună calitate (fig. 2).

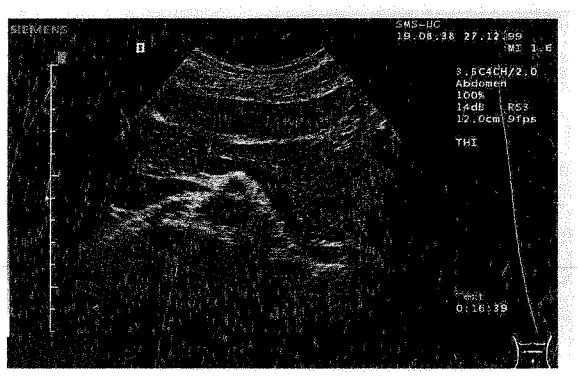

Fig. 1. Pancreasul normal – aspect ecografic.

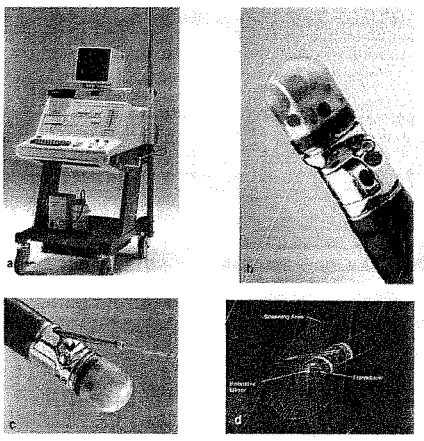

Fig. 2. Echipament ecografic și transductor cu frevență înaltă folosite pentru investigația ecoendoscopică a pancreasului (din Badea R. Ecografia pancreasului. În: *Tratat de Ultrasonografie Clinică*, Ed. Medicală, București, 2000).

Metoda ecoendoscopică constituie o combinație între ultrasonografia convențională și endoscopie. Transductorul, fiind de mici dimensiuni, este montat transgastric la nivelul peretelui posterior al stomacului, ceea ce conduce la evitarea organelor tubulo-cavitare bogate în conținut gazos sau a grăsimii periviscerale. Prin EUS se pot identifica tumori de dimensiuni foarte mici (sub 10 mm), se precizează consistența acestora, se poate stabili gradul de vascularizație, invazia loco-regională, prezența microadenopatiilor și se poate efectua puncția aspirativă dirijată ecografic în scopul prelevării de material citologic (6).

Computer-tomografia spirală este considerată, în etapa actuală, metoda principală de investigare a pancreasului (7,8). Metoda este superioară cu 10-15% ecografiei, sub aspectul performanței. Este mult mai puțin dependentă de examinator și se poate efectua în orice condiții, inclusiv la pacienții supraponderali sau meteorizați. Investigarea CT cu contrast este obligatorie pentru obținerea unei imagini de bună calitate a pancreasului. Aceasta este realizată prin reconstrucție la aproximativ 32 de secunde de la injectarea „în bolus" a 150 de ml de agent de contrast la un ritm de administrare de 5 ml/sec (fig. 3).

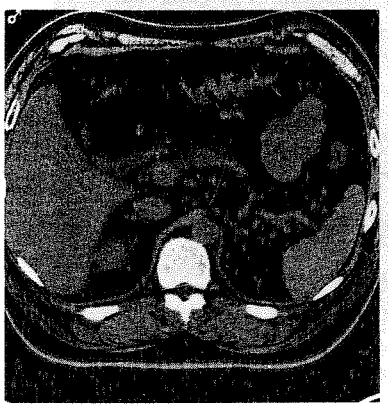

Fig. 3. Pancreasul normal – aspect computer-tomografic

Administrarea agentului de contrast oral (sulfat de bariu sau soluție diluată de produși iodați) ușurează identificarea raporturilor dintre tubul digestiv și pancreas. Reglarea distanței dintre secțiuni la 4-8 mm și utilizarea procedurii de contrast permite o bună examinare în faza arterială a pancreasului și faza portală a ficatului. Examinarea CT identifică pancreasul prin contrast cu grăsimea peripancreatică, de aceea imaginile sunt de mai bună calitate la pacienții supraponderali decât la cei cașectici. Metoda este limitată doar în cazurile în care pacientul este alergic la substanțele de contrast cu administrare intravenoasă.

Rezonanța magnetică nucleară a pancreasului se efectuează folosind ca substanță de contrast Gadolinium (9). Explorarea permite identificarea în condiții foarte bune a lojei pancreatice, a țesutului grăsos peripancreatic și a organelor învecinate (fig. 4).

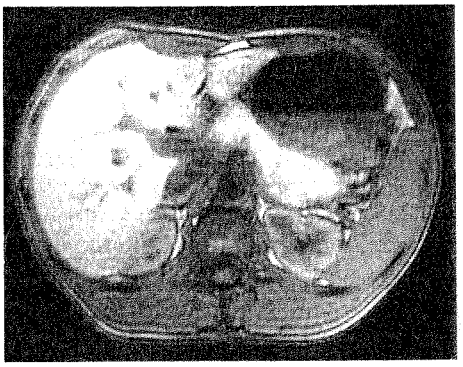

Fig. 4. Pancreasul normal – aspect obținut prin explorare în rezonanță magnetică nucleară.

Rezonanța magnetică nucleară permite efectuarea concomitentă a investigației căilor biliare, adesea cointeresate în patologia pancreatică (9, 10) (fig. 5). Imaginile obținute sunt de o calitate și o rezoluție excepționale, făcând din această metodă investigația cu cele mai bune perspective în sectorul de patologie a căilor biliare.

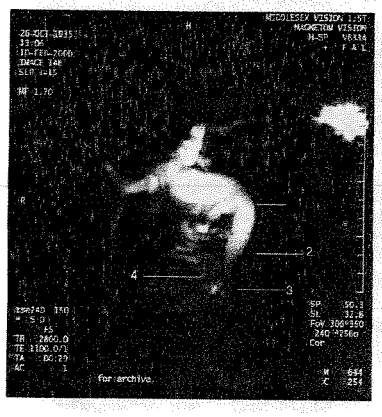

Fig. 5. Aspect RMN al căilor biliare normale.

Colangiografia endoscopică retrogradă (ERCP) constă în administrarea, după cateterizarea endoscopică a ampulei lui Vater, a unei substanțe de contrast iodate în interiorul ductului Wirsung și a căilor biliare. Se obține un „profil" al ductului Wirsung și al căilor biliare până la nivelul ramificațiilor secundare și terțiare intrahepatice.

Angiografia este relativ puțin utilizată în investigarea pancreasului din cauza riscului de hemoragie și tromboză vasculară. Aplicații ale angiografiei sunt reprezentate prin stadializarea preoperatorie a neoplasmelor. În cazul metastazelor simptomatice, angiografia diagnostică se poate combina cu embolizarea și administrarea selectivă, în vasele de aport ale tumorii de preparate citotoxice (1).

Aplicații practice

Tumorile pancreatice

Tumori pancreatice solide

Adenocarcinomul pancreatic, având origine la nivelul epiteliului ductal, reprezintă peste 90% dintre totalul tumorilor pancreatice maligne. Nici una dintre metodele de investigare imagistică nu este specifică pentru acest tip de afecțiune. Ultrasonografia poate identifica tumoarea la dimensiuni mai mari de 20 de mm (4,11). Aceasta apare ca o masă hipoecogenă, șters delimitată (fig. 6) care dislocă țesuturile retroperitoneale și organele înconjurătoare.

În funcție de localizarea tumorală, apar modificări care se corelează cu diferite sindroame clinice. Astfel, în tumoarea de cap de pancreas, se identifică dilatări de căi biliare și de duct Wirsung precum și creșterea importantă a volumului colecistic (echivalentul semnului Courvoisier Terrier) (fig. 7).

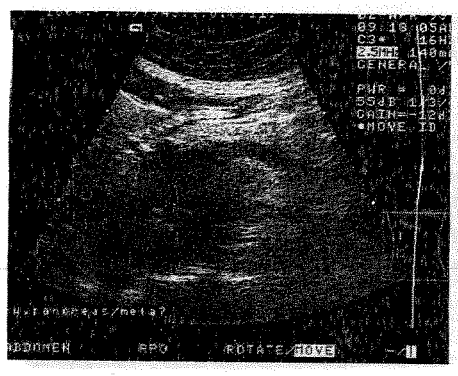

Fig. 6. Tumoarea de cap de pancreas – aspect ecografic.

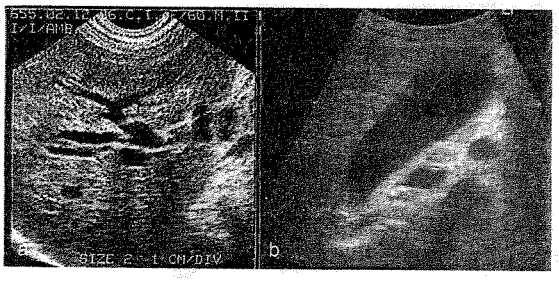

Fig. 7. Dilatări de căi biliare intrahepatice (a) și hidrops vezicular (b) în caz de neoplasm de cap de pancreas.

În tumoarea cu localizare corporeală se pot identifica semne de invazie în vasele retroperitoneale (stenoze, dislocări vasculare, pseudoanevrisme), iar în caz de localizare caudală se constată creșterea în volum a splinei (în cadrul sindromului de hipertensiune portală segmentară, rezultat al invaziei venei splenice de către tumoare). Explorarea ecografică convențională confirmă, de regulă, suspiciunea clinică de masă pancreatică, dar nu poate identifica tumoarea în fază incipientă (sub 10 mm), informațiile legate de extensia loco-regională nefiind suficient de exacte. Ecoendoscopia (EUS) este superioară oricărei metode imagistice din acest punct de vedere. Astfel, EUS identifică cu exactitate invazia mezenterică și gastrică a tumorii și prezența limfonodulilor retroperitoneali la dimensiuni de 2-3 mm (12). Acuratețea stadializării preoperatorii a neoplasmului pancreatic prin EUS este peste 85% (13) (fig. 8).

La examenul *computertomografic*, adenocarcinomul pancreatic se prezintă ca o masă hipovasculară, asociată cu dilatări de căi biliare și de duct, Wirsung, edem pancreatic și pseudochisturi prin obstrucție ductală, atrofie glandulară (8) (fig. 9).

În *rezonanța magnetică nucleară*, tumoarea prezintă semnal de intensitate joasă, asemănător cu cel identificat la examinarea CT (fig. 10) (14).

Fig. 8. Invazie a venei mezenterice superioare demonstrată prin EUS (după Zuccaro G, Jr și colab.).

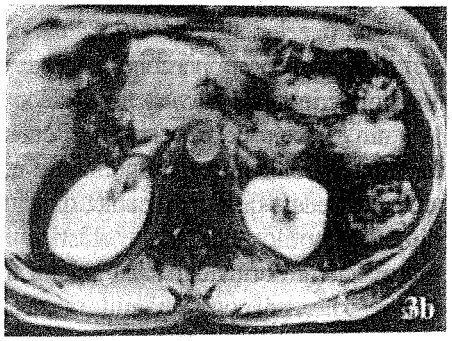

Fig. 9. Tumoarea de pancreas – aspect CT.

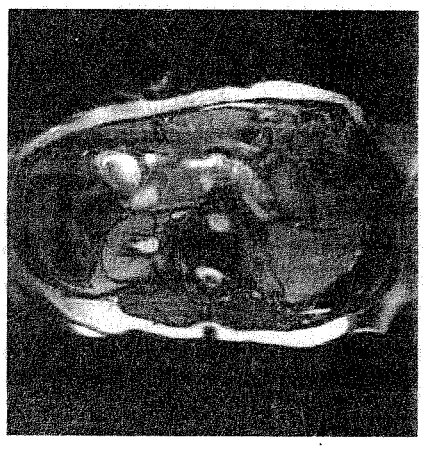

Fig. 10. Tumoarea de pancreas - aspect RMN.

Angiografia este utilizată pentru stadializarea tumorală, în principal pentru identificarea invaziilor vasculare (trunchi celiac, arteră hepatică, vene mezenterice). În aceste situații se constată vase îngustate sau „amputate" precum și ocluzii venoase. *Colangiografia endoscopică retrogradă* identifică, în situația carcinomului pancreatic, modificări ductale: dislocuirea sau obstrurarea ductului Wirsung; dilatarea și dislocuirea coledocului.

Carcinomul pancreatic anaplazic, tumoare destul de rară, se prezintă ca o masă voluminoasă adesea necrozată. Ariile de necroză se identifică atât în explorarea US, cât și în cea CT. Tumoarea se asociază cu adenopatii voluminoase (8). *Adenocarcinomul mucinos* este caracterizat prin existența unor septe intratumorale asociate la acest nivel cu formațiuni chistice. Aceste modificări se pot identifica prin toate metodele imagistice enumerate (8).

Sarcomul pancreatic poate să fie identificat cu acuratețe comparabilă prin toate cele trei metode de investigare imagistică. Aspectul este acela de masă tumorală voluminoasă care dislocă organele abdominale, mai mult sau mai puțin bine delimitată. Centrul formațiunii este frecvent necrozat iar parenchimul restant este intens vascularizat. Vascularizația tumorală poate să fie identificată prin ecografie Doppler, CT cu contrast sau RMN. Adenopatiile peritumorale sunt dificil de pus în evidență, iar metastazele hepatice apar tardiv.

Metastazele pancreatice sunt relativ rare și aparțin unor afecțiuni tumorale sistemice sau unor invazii tumorale din vecinătate (stomac, tumori retroperitoneale etc.). Aspectul de metastază pancreatică este necaracteristic, fiind sugerat mai degrabă de starea clinică alterată a pacientului care prezintă semne de afecțiune tumorală avansată. La aceasta se adaugă aspectul imagistic: masă hipoecogenă (la explorarea US) și hipodensă (la explorarea CT) cu localizare mai frecvent corporeală sau cefalică, bine delimitată, frecvent multicentrică. În vecinătate se constată adesea adenopatii voluminoase. Investigațiile imagistice sunt deosebit de utile pentru supravegherea postterapeutică a leziunilor care, în cazul afecțiunilor limfoproliferative, pot să remită sub chimioterapie (fig. 11 a,b).



Fig. 11 a,b. Limfom Hodgkin cu determinare pancreatică (aspect ecografic înainte și după chimioterapie).

Tumori pancreatice chistice

Adenomul şi adenocarcinomul microchistic *(chistadenomul şi chistadenocarcinomul)*

Explorarea US evidenţiază o masă tumorală cu dimensiuni variabile, conţinând numeroase formaţiuni hipoecogene sau transsonice corespunzând microchistelor. Asociat, se constată microcalcefieri (4). La explorarea CT, tumoarea apare bine delimitată, încapsulată, având porţiuni multichistice şi segmente cu aspect solid. Calcifierile intratumorale sunt frecvente (15). Atunci când formaţiunea este voluminoasă, chistică, cu septe puţine în interior, aspectul este cel al adenomului macrochistic. Rezonanţă magnetică nucleară detectează modificări similare: masă tumorală bine delimitată, conţinând numeroase formaţiuni cu aspect chistic în interior (14). *Neoplasmul chistic papilar* apare ca o masă înlocuitoare de spaţiu, voluminoasă, bine delimitată, cu consistenţă mixtă, lichidiană solidă (4). Tumoarea poate uneori să fie numai sugerată de existenţa unui duct Wirsung dilatat prin excesul de mucină de la acest nivel, situaţie în care computertomografia este superioară ca performanţă ecografiei (8). Explorarea EUS este cea mai exactă metodă de investigaţie pentru acest tip de tumori. În combinaţie cu aceasta, ERCP poate evidenţia atât modificările ductale, cât şi sediul formaţiunii tumorale.

Tumori pancreatice endocrine (insulinom, glucagonom, apudom etc.)

Au un aspect destul de necaracteristic la investigaţiile imagistice. Diagnosticul de tumoare secretantă este sugerat în principal de sindromul clinic care le însoţeşte. Ecografia externă este puţin performantă pentru identificarea acestor tumori atunci când au dimensiuni mici, sub 10 mm. Atunci când sunt vizibile, se prezintă ca mase hipoecogene, bine delimitate, ovalare sau rotunde. Computer-tomografia identifică aceleaşi modificări, formaţiunea fiind de regulă hipodensă şi intens vascularizată (16). În caz de suspiciune clinică şi nonvizualizare a tumorii prin tehnicile imagistice secţionale (US, CT, RMN) se va apela la ecoendoscopie, care este metoda cea mai performantă sub aspectul rezoluţiei (fig. 12 a,b).

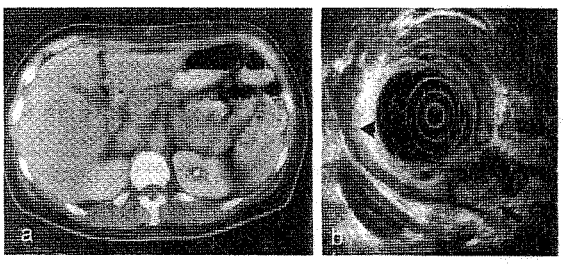

Fig. 12. Insulinom – aspect computertomografic (a) şi ecoendoscopic (b).

Diagnosticul diferenţial imagistic al tumorilor pancreatice

Investigaţia imagistică a tumorilor pancreatice este încă nespecifică. Elementele de diagnostic luate în considerare sunt cele rezultate din semiologia macroscopică: dimensiunile şi localizarea tumorală, consistenţă (solidă sau lichidiană), modalitatea prin care se delimitează de restul parenchimului pancreatic (cu sau fără capsulă). La aceste elemente se adaugă coexistenţa unor modificări ductale (dilatare, îngustare, dislocuire, prezenţa de calcifieri în interior) şi ale parenchimului (hipertrofie sau atrofie, neomogenitate, prezenţa unor calcifieri şi a unor leziuni solide sau chistice concomitente). Elemente sugestive pentru natura malignă a tumorii sunt reprezentate prin existenţa metastazelor hepatice, prezenţa adenopatiilor voluminoase retroperitoneale şi existenţa diseminărilor peritoneale (4). Adenopatiile şi ascita pot avea un caracter nespecific, cunoscută fiind coexistenţa proceselor inflamatorii cu cele neoplazice. Având în vedere cele menţionate, diagnosticul diferenţial al tumorilor pancreatice chistice trebuie să ia în considerare următoarele afecţiuni: adenomul microchistic, adenocarcinomul microchistic, pseudochistul pancreatic, chistul pancreatic congenital, metastazele pancreatice chistice, sarcomul pancreatic, tumorile pancreatice hipervascularizate, tumorile pancreatice insulare chistice, adenocarcinomul pancreatic mucinos, tumoarea pancreatică mucinară chistică (8). De asemenea, tumorile pancreatice solide trebuie să ia în considerare următoarele afecţiuni: adenocarcinomul pancreatic, metastaze pancreatice, tumori pancreatice insulare. Atunci când există dubii, se va practica puncţia dirijată imagistic care permite obţinerea de material citohistologic din zona tumorală (17). Această puncţie poate să fie dirijată cu precizie prin ecografie (17,18), computer-tomografie sau ecoendoscopie (19).

Pancreatita acută

Investigaţia imagistică, indiferent de tipul acesteia (ultrasonografie, CT sau RMN), trebuie să ţină cont de o serie de factori patogenetici ai afecţiunii, precum şi de tabloul clinic în momentul efectuării explorării. Boala se caracterizează prin edem, necroză şi hemoragie în parenchimul glandei secundar deversării de secreţii bogate în enzime proteolitice. Una dintre consecinţele majore ale acestei „descărcări" enzimatice o constituie extinderea procesului inflamator la nivelul spaţiului retroperitoneal, al cavităţii peritoneale, precum şi la nivelul seroasei pleurale. Afecţiunea are o evoluţie imprevizibilă, de aceea investigaţiile imagistice trebuie efectuate la intervale scurte de timp, în funcţie de starea clinică

a pacientului. Pancreatita acută poate avea un caracter reversibil, spontan sau sub tratament, dar adesea are un caracter recidivant. În formele severe, din cauza unui fenomen de autoîntreținere enzimatică, PA evoluează către necroza parenchimului și către hemoragii urmate de complicații (pseudochist pancreatic, abcese locale sau la distanță, ischemii arteriale și venoase, pileflebite etc.). Peste 60% dintre pancreatitele acute sunt declanșate de consumul de alcool sau litiaza biliară cu colici. Pancreatita acută poate să fie declanșată și în contextul unor afecțiuni mai rare, cum ar fi traumatisme pancreatice, tulburări metabolice (în primul rând dislipidemice), infecții, manopere medicale (ERCP), carcinom pancreatic etc. (4).

Explorarea ecografică se bazează pe o serie de modificări cunoscute: creșterea în volum a lojei pancreatice, modificări de ecostructură la nivelul parenchimului, existența unor colecții lichidiene în vecinătate sau la distanță (20). Ecografia este utilă pentru sprijinirea diagnosticului clinic și biologic de pancreatită acută, pentru aprecierea formei anatomoclinice, evaluarea stării parenchimului pancreatic restant, detectarea complicațiilor, precum și pentru identificarea unor factori etiopatogenetici. Având în vedere amploarea și extensia complicațiilor din pancreatită, explorarea ecografică, deși centrată pe regiunea epigastrică, trebuie să se adreseze întregului abdomen, precum și sinusurilor costo-pleurale. Metoda nu poate să deceleze modificările incipiente ale procesului inflamator și nu poate aprecia existența țesutului necrozat, de aceea este necesară corelarea aspectului ecografic cu datele clinice, de laborator, precum și cu cele furnizate de alte tehnici imagistice – în principal CT. În cursul explorării se vor face aprecieri asupra dimensiunilor lojei pancreatice, ecostructurii parenchimului, relației cu organele învecinate, stării acestora precum și asupra apariției unor colecții lichidiene în loja pancreatică și în afara acesteia. Ultrasonografia trebuie să fie efectuată la intervale de tip variabile, impuse de forma anatomoclinică de pancreatită acută. În formele ușoare examinarea se va efectua la debutul bolii și eventual la externare, în timp ce în formele severe, aceasta trebuie efectuată la intervale scurte de timp de ordinul a 2-3 zile și uneori chiar zilnic.

În *formele ușoare* modificările ecografice pot să fie minime sau absente. Pancreasul poate să crească în volum realizând o accentuare a convexității anterioare și o moderată dislocuire a antrului gastric.

Structura parenchimului este omogenă sau discret neomogenă. Ecourile pancreatice pot să fie normale, crescute sau scăzute în grad moderat. Nu sunt semne de colecție în loja pancreatică sau la distanță. Stomacul are o secreție normală, iar peristaltica este prezentă. Palparea regiunii epigastrice cu transductorul evidențiază o sensibilitate dureroasă moderată. Identificarea unei hepatomegalii cu ecogenitate crescută orientează către etiologia alcoolică sau dislipidemică a pancreatitei, în timp ce prezența unor calculi la nivelul colecistului sugerează etiologia biliară. Performanța ecografiei este dependentă de gradul de corelare a imaginilor obținute cu datele clinice, de performanța individuală a examinatorului și de calitățile echipamentului utilizat. Un aspect ecografic normal al pancreasului nu exclude o pancreatită acută, dar permite încadrarea în categoria formelor puțin severe.

În *formele moderate* de pancreatită acută (fig. 13) apare o creștere în volum a parenchimului, stomacul fiind mult împins înspre peretele abdominal anterior. Delimitarea glandei este imprecisă, iar ecourile parenchimului pot avea un caracter variabil – joase (în caz de edem) sau înalte (element de severitate sugerând apariția unor hemoragii și necroze).

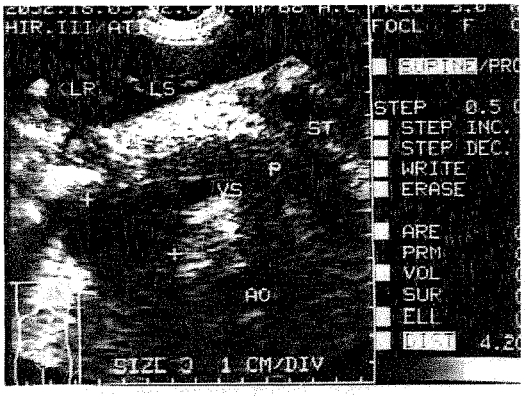

Fig. 13. Pancreatita acută – forma medie – aspect ecografic.

Ecostructura parenchimului este neomogenă. Pot să existe dilatații segmentare sau globale ale ductului Wirsung, situație în care papilotomia decompresivă endoscopică devine o urgență. În loja pancreatică nu sunt semne de lichid sau se pot identifica unele cantități mici sub forma unor lame hipoecogene sau transsonice, alungite, dispuse în lungul glandei, cel mai des între pancreas și stomac, la nivelul hilului splenic și interileal. Aceste colecții pot avea un caracter fugace, fiind reversibile sub tratament. Pancreatita acută medie poate să regreseze sau să evoueze către forma necrotică. Elemente de evolutivitate ale afecțiunii sunt reprezentate de edemul țesutului grăsos peripancreatic și retroperitoneal și de dilatația intestinală cu caracter paretic. Prezența acestor modificări impune controale la intervale scurte de tip, alternând cu examinări computer-tomografice pentru a nu omite momentul în care apare necroza

pancreatică. În aproximativ 8-15% dintre cazuri, pancreatita acută evoluează cu necroza parenchimului, iar în aproximativ 40% apar infecții ale sechestrelor tisulare. În *formele necrotice*, explorarea ecografică este adesea dificilă atât din cauza cooperării dificile cu pacientul, cât și a meteorismului intestinal (fig. 14).

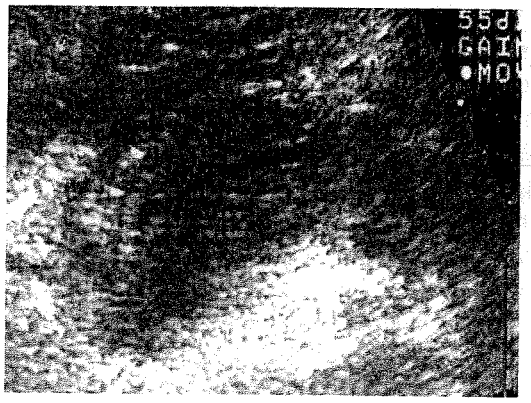

Fig. 14. Pancreatita acută necrotică – aspect ecografic.

Atunci când pancreasul este vizibil se constată o creștere semnificativă în volum a glandei. Capsula pancreatică este deformată și se constată împingerea anterioară a stomacului. Structura parenchimului este profund neomogenă, fiind caracterizată prin elemente nodulare ecogene alternând cu altele hipoecogene. Substratul acestor structuri nodulare corespunde alternanței dintre parenchimul viabil și cel necrozat. Modificările descrise interesează pancreasul în totalitate. Zona de necroză poate să fie situată în centrul glandei, înspre vasele retroperitoneale, înspre regiunea caudală sau să se dezvolte în afara lojei pancreatice. Structurile anatomice învecinate sunt greu de identificat. Trebuie avut în vedere faptul că ecografia subevaluează procesul de necroză și amploarea inflamației. În loja pancreatică și în vecinătatea acesteia se identifică colecții al căror volum este în relație directă cu amploarea necrozei. Aceste colecții pot avea un aspect neomogen sau transsonic, sunt neregulat delimitate de loja pancreatică și de structurile învecinate, având îndeosebi apartenență peritoneală (fig. 15) (4,5,11).

Colecțiile la nivelul seroaselor pot ajunge la dimensiuni considerabile. Lichidul este transsonic, curat sau conține membrane ecogene și ecouri flotante al căror substrat îl constituie cheagurile de sânge și membranele de fibrină. Căutarea acestor colecții lichidiene, importantă pentru conduita terapeutică și pentru prognostic, se va face sistematic în bursa omentală (retrogastric – cu insinuarea subdiafragmatică); interileal (în fosa iliacă dreaptă și periombilical) și subhepatic; paracolic stâng; perirenal și perisplenic; în fundul de sac Douglas; la nivelul sinusurilor costo-pleurale (în principal stâng). Prezența lichidului la nivelul acestor seroase are semnificație de gravitate a procesului pancreatitic. Ecografia poate demonstra comunicările dintre aceste colecții sub formă de traiecte fistuloase.

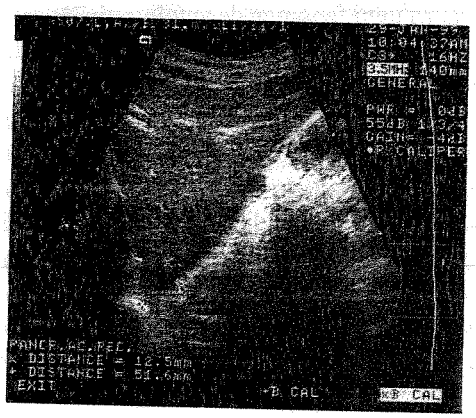

Fig. 15. Pancreatita acută necrotică – colecție peripancreatică cu dezvoltare subfrenică.

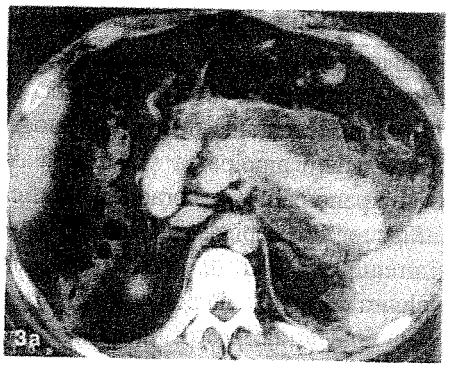

Fig. 16. Pancreatita acută forma medie – aspect CT.

Fig. 17. Pancreatita acută – forma necrotică – aspect CT.

Investigațiile secționale de înaltă tehnicitate – CT și RMN – identifică modificări ale pancreasului (creștere în volum a lojei pancreatice, dislocuirea organelor învecinate, prezența zonelor de edem, exsudat și necroză, prezența chisturilor și calcefierilor) (fig. 16, 17) și modificări la distanță (colecții în cavitatea abdominală) (21). Ambele metode de diagnostic necesită administrarea de contrast

intravenos (agenți de contrast iodați în cazul CT și gadolinium în cazul RMN) (fig. 18, 19).

Datorită caracterului secțional și lipsei interferenței cu structurile gazoase, CT și RMN sunt superioare US pentru diagnosticul și caracterizarea gravității procesului pancreatitic acut. Îndeosebi computer-tomografia trebuie practicată întotdeauna în cazul suspiciunii de PA, metoda fiind mai sensibilă decât ultrasonografia, în identificarea zonelor de parenchim necrozat.

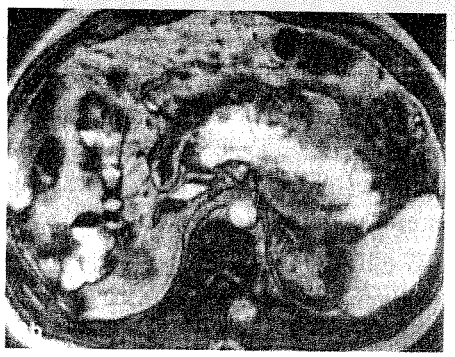

Fig. 18. Pancreatita acută – forma medie – aspect RMN.

Fig. 19. Pancreatita acută – forma severă, necrotico-hemoragică – aspect RMN.

Complicații precoce și tardive apărute în evoluția pancreatitei acute necrotico-hemoragice

Aceste complicații sunt numeroase și foarte complexe. Ecografia este utilă pentru identificarea acestora. Nu trebuie omis faptul că metoda subevaluează aceste complicații, atât din cauza meteorismului ce însoțește adesea pancreatita acută, cât și din cauza incapacității de identificare a necrozelor tisulare. Interpretarea imaginilor trebuie făcută de un examinator cu experiență. Informațiile trebuie corelate cu taboul clinic și cu computer-tomografia.

Pseudochistul pancreatic reprezintă o arie de necroză intrapancreatică ce evoluează înspre delimitare și excavare (22). Din punct de vedere ecografic, se suspectează existența pseudochistului atunci când se identifică zone cu aspect hipoecogen sau transsonic, slab și neregulat delimitate la nivelul lojei pancreatice (fig. 20).

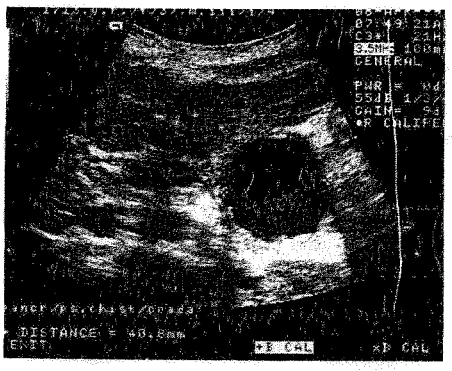

Fig. 20. Pseudochist pancreatic – aspect ecografic.

Dacă nu sunt foarte extinse, aceste arii de țesut inflamat remit în timp, iar aspectul ecografic se normalizează. Atunci când zona hipoecogenă persistă mai multe zile sau când aceasta devine transsonică, formarea pseudochistului pancreatic este iminentă. Pseudochistul pancreatic „imatur" este relativ slab delimitat, cu contur imprecis și neregulat. Aspectul neomogen se datorează sechestrelor. Atunci când pseudochistul este constituit, („maturat"), fenomen întâlnit după aproximativ 1-2 săptămâni de la debutul afecțiunii, delimitarea acestuia este netă (4). Conținutul pseudochistului se „curăță" progresiv, devenind transsonic. Volumul pseudochistului poate să fie variabil. Este unic, cu pereți groși, dislocând organele înconjurătoare. Ecografia trebuie să aprecieze volumul formațiunii prin măsurarea în trei dimensiuni și să stabilească o eventuală cale de abord pentru puncția dirijată ecografic sau CT.

Examinările secționale computerizate – CT și RMN – sunt superioare ecografiei prin evitarea artefactelor rezultate din interpoziția anselor intestinale. Ambele metode permit identificarea leziunii, precizarea caracterului chistic, detectarea sechestrelor și aprecierea viabilității parenchimului pancreatic restant. Prin CT se pot identifica microcalcefieri care permit diagnosticul diferențial cu tumorile chistice sau cu pancreatita cronică calcificantă (fig. 21).

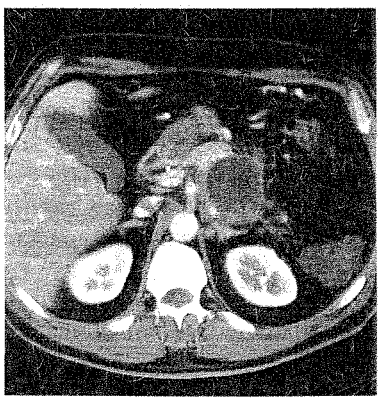

Fig. 21. Pseudochist pancreatic – aspect CT.

Abcesul pancreatic se prezintă ca o colecție slab delimitată, cu volum variabil, situată la nivelul lojei pancreatice. Conținutul poate să fie neomogen, caracterizat prin structuri ecogene, flotante. Acestea pot să corespundă sechestrelor, cheagurilor de sânge și, uneori, aerului care apare în abcesele cu germeni anaerobi. Abcesele extrapancreatice sunt rezultatul suprainfectării colecțiilor din seroase și al fuzeelor pancreatitice. Aspectul este acela de „pungi" purulente, izolate sau comunicante, situate între ansele intestinale. Identificarea ecografică a abceselor peritoneale este dificilă din cauza meteorismului intestinal. Acuratețea CT este superioară, această metodă fiind obligatorie în cazul oricărui pacient cu pancreatită acută care dezvoltă un sindrom febril. Diagnosticul de certitudine al abcesului pancreatic și al abceselor interileale necesită efectuarea unei puncții dirijate ecografic sau CT.

Pileflebita și piletromboza pot să fie suspectate în cazul apariției unei splenomegalii cu caracter „galopant" instalată la un pacient cu semne clinice, biologice și imagistice de pancreatită acută. Explorarea ecografică, CT sau RMN identifică splenomegalia care are de regulă un ax lung mai mare de 120 mm. Structura parenchimului splenic este omogenă sau, în caz de infarctări, poate deveni neomogenă, chiar chistică. La explorarea ecografică, se poate constata o hipoecogenitate a parenchimului, având ca substrat caracterul congestiv al splenomegaliei și existența dilatațiilor vasculare de tip portal la nivelul hilului splenic. La investigația Doppler, în modul pulsat sau codificat color, se pot constata ecouri în lumenul venei splenice și porte.

Necroza duodenală și a coledocului terminal este sugerată de tabloul clinic sever însoțit adesea de icter și stare toxico-septică. Stomacul prezintă secreție abundentă și este lipsit de peristaltică. Pereții stomacului pot să fie îngroșați, fără a depăși 10 mm, din cauza reacției inflamatorii de vecinătate, în timp ce la nivel duodenal pereții sunt mult îngroșați, cu aspect neregulat, cu dispariția structurii laminare. Semnalul vascular parietal este exacerbat. Sunt prezente dilatările căilor biliare. Coledocul are un calibru peste 7-8 mm, iar colecistul este destins, cu sediment abundent. Investigația CT este foarte performantă în identificarea modificărilor sus-menționate. Colangiografia endoscopică retrogradă și colangiografia RMN pot confirma existența fistulelor și identifică colecțiile periduodenale și de la nivelul hilului hepatic.

Ischemia hepatică și splenică, secundară trombozării arterelor aferente, se caracterizează prin apariția de „plaje" hipo- sau hiperecogene în ariile organelor respective (fig. 22).

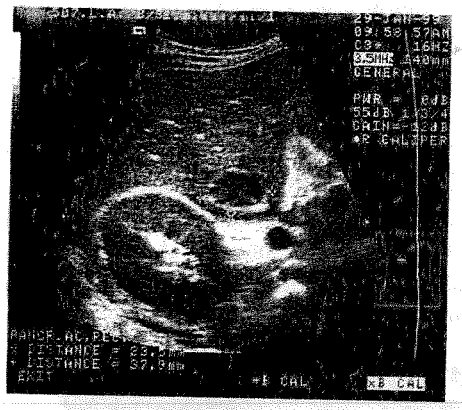

Fig. 22. Ischemie hepatică circumscrisă – aspect ecografic.

Aceste zone ischemice, detectabile prin ecografie codificată color, CT sau RMN cu substanță de contrast, pot evolua către necroze și colecții intraparenchimale suprainfectate. Computer-tomografia identifică aer în interiorul colecțiilor, ceea ce confirmă suspiciunea de infecție și astfel se impune efectuarea unei puncții dirijate pentru însămânțare pe medii de cultură și pentru drenaj.

Fistula arterială se caracterizează prin existența unei arii transsonice în zona pancreatică. Formațiunea este de dimensiuni relativ mici, 1-3 cm, neregulat delimitată. În interiorul acestei arii se pot vizualiza ecouri cu aspect „flotant" care, la explorarea Doppler, prezintă semnal vascular de tip arterial. Examinarea CT cu substanță de contrast confirmă existența comunicației vasculare (fig. 23).

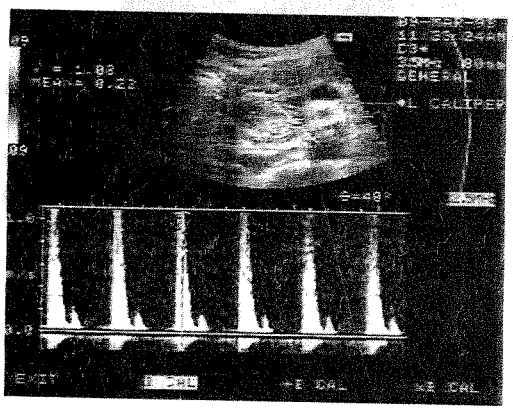

Fig. 23. Pseudoanevrism arterial intrapancreatic – aspect Doppler pulsat.

Ileusul dinamic apare atât ecografic, cât și CT sub forma unei distensii intestinale exprimate. Ansele intestinale conțin lichid abundent, precum și structuri ecogene, flotante cu aspect de „ninsoare". Peristaltica este diminuată sau abolită, ceea ce sugerează caracterul dinamic al ocluziei. Între ansele intestinale se identifică lichid.

Fistulele pancreatice sunt rezultatul întreruperii capsulei și „migrării" lichidului bogat în enzime în

diverse direcții. Uneori, în cursul necrozei pancreatice apar comunicări între ductul Wirsung și cavitatea peritoneală, pleura stângă, pericardul și chiar căile respiratorii. Aspectul imagistic al fistulei este greu de identificat, dar poate să fie sugerat de existența unei colecții abundente la nivelul unei seroase care, la evacuări repetate prin toraco- sau paracenteză, se reface rapid.

Cavernomul portal secundar piletrombozei se caracterizează prin existența unui „ghem" vascular la nivelul hilului hepatic. Lumenul vascular portal este înlocuit de această structură. Aspectul de cavernom poate să fie identificat la investigația CT sau la cea ecografică. La examinarea Doppler, semnalul este de tip venos portal, cu viteză lentă.

Stenoza colonică poate să apară la nivelul colonului transvers sau al flexurii stângi. Are o etiologie inflamatorie și enzimatică, fiind rezultatul unei migrări pericolonice a lichidului bogat în enzime proteolitice. Se caracterizează printr-o îngustare a lumenului care conduce la apariția unui sindrom subocluziv. Aspectul se caracterizează prin îngroșarea pereților care-și conservă structura. Există o dilatare a lumenului suprastenotic. Diagnosticul diferențial se face cu neoplasmul stenozant al colonului, de care se poate deosebi prin evoluția clinică, precum și prin lipsa semnelor ecografice de diseminare tumorală. Modificările descrise pot să fie puse în evidență prin ecografie cu contrast hidric (hidrosonografie colonică) sau prin computer-tomografie cu contrast oral.

Pancreatita cronică

Explorarea ecografică

Ecografia, deși mai puțin exactă decât celelalte tehnici secționale, are adresabilitatea cea mai largă și este utilizată ca primă metodă de investigație. Diagnosticul ecografic al pancreatitei cronice se bazează pe modificări majore, care au o specificitate înaltă, și pe modificări minore (4). În categoria semnelor specifice intră chisturile, calcifierile și dilatația ductală. Modificările cu specificitate mai joasă sunt variațiile de volum, ecogenitate și ecostructură. Atunci când se întrunesc toate aceste semne se poate vorbi de o afectare severă a parenchimului pancreatic, de cele mai multe ori însoțită de insuficiență pancreatică exocrină. Dilatația ductală peste 2 mm și îndeosebi vizualizarea ductului pe distanțe mai mari de 2 cm este elementul cel mai caracteristic al pancreatitei cronice. Caracterul dilatației ductale – extensie și calibru – poate constitui un element ajutător pentru precizarea sediului obstrucției. Chisturile pancreatice din pancreatita cronică sunt de regulă multiple, cu dimensiuni sub 2 cm, bine delimitate, uneori cu elemente ecogene în interior. Dispersia lor este variabilă, mai des cefalo-corporeală. Nu realizează compresiuni semnificative asupra organelor din vecinătate, cu excepția coledocului pe care-l pot disloca. Calcificările apar ca imagini ecogene cu con de umbră cu dimensiuni variabile. Calcificările pot să fie situate în parenchim, în ductul Wirsung sau în ambele. Relația lor cu ductul poate să fie importantă pentru precizarea caracterului obstructiv al pancreatitei cronice (fig. 24).

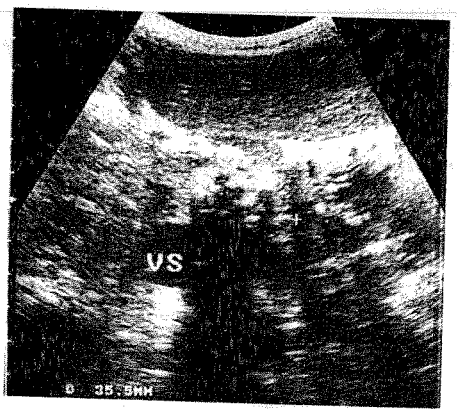

Fig. 24. Pancreatita cronică calcificantă – aspect ecografic.

Diagnosticul ecografic al pancreatitei cronice necesită acumularea a cât mai multe semne din cele descrise. Modificările prezente în mod izolat nu sunt expresia unei pancreatite cronice și impun întotdeauna luarea în considerare a unui proces tumoral pancreatic. Nu există o relație directă între elementele descrise și importanța procesului inflamator. Cca 1/3 dintre pacienții cu pancreatită cronică prezintă creșterea circumscrisă în volum a parenchimului și modificări de structură, ceea ce ridică problema unei tumori. În această situație, prezența adenopatiilor retroperitoneale constituie un element util în cadrul diagnosticului diferențial. Acestea apar mai frecvent în caz de neoplasm, având un caracter dislocator de spațiu și ecouri joase. În pancreatita cronică există mai rar adenopatii. Ele se identifică la nivelul hilului hepatic și au un aspect ovalar, ecogen. Acuratețea ecografiei în diagnosticul pancreatitei cronice este variabilă – 60-80% –, fiind dependentă de condițiile tehnice, starea pacientului și experiența examinatorului.

Identificarea ecografică a complicațiilor din pancreatita cronică

Insuficiența pancreatică exocrină nu are expresie ecografică. *Icterul mecanic* din pancreatita cronică este însoțit de modificările caracteristice colestazei extrahepatice: dilatări de căi biliare intra- și extrahepatice, semnul „dublului canal" prezent atât la nivelul hilului, cât și intrahepatic. Hidropsul vezicular este mai rar întâlnit, obstrucția coledociană

nefiind completă. Colecistul poate prezenta îngroşarea pereţilor, ceea ce sugerează existenţa unei hipoalbuminemii. În lumenul colecistic se constată existenţa unui sediment şi, uneori, microcalculi. Atunci când pancreasul este vizibil bine apar elemente ajutătoare în diagnostic: structura neomogenă a parenchimului, calcefieri cu localizare cefalo-corporeală, contur neregulat al capsulei. Nu există semne de diseminare ganglionară sau metastaze hepatice care să conducă la diagnosticul fals pozitiv de neoplasm pancreatic. Nu există semne de invazie în structurile din vecinătate, ci doar semne de dislocuire a acestora. Diagnosticul diferenţial al sindromului icteric poate să fie dificil în contextul unui sindrom hepato-splenomegalic la pacienţi cu consum de alcool prelungit.

Suferinţele vaselor viscerale

La nivelul teritoriului venos port apar tromboze. Acestea se caracterizează prin existenţa ecourilor intravasculare cu aspect laminar, stratificat. Complianţa vasculară este diminuată sau abolită. Trombozele vasculare benigne nu sunt însoţite de dilataţie importantă a lumenului vascular. La nivelul hilului hepatic, se produce adesea o recanalizare cu aspect cavernomatos al venei porte similar cu cel întâlnit în cazul pancreatitei acute. Secundar obturării vasculare se identifică semne de hipertensiune portală segmentară – dilataţia venei splenice, creşterea în volum a splinei şi îngroşarea pereţilor stomacului (> 4 mm) prin gastropatie hepato-portală. Ascita poate să fie expresia unei hipertensiuni portale sau poate aparţine unui proces evolutiv pancreatitic. La nivelul arterelor hepatică şi splenică se pot dezvolta anevrisme, secundar episoadelor de acutizare şi necroză locală. Acestea se prezintă ca formaţiuni transsonice, circumscrise, cu aspect pulsatil, care prezintă flux detectabil prin tehnica Doppler (4).

Compresiunile pe organele din vecinătate

Creşterea în volum a capului pancreatic produce o dislocare a antrului gastric şi o „efilare" a cadrului duodenal. În aceste condiţii se produce o îngroşare a pereţilor duodenali, tranzitul este încetinit cu aspect filiform, iar la nivelul stomacului apar resturi alimentare cu „aspect de ninsoare". Compresiunea prelungită asupra regiunii antrale este însoţită de îngroşarea pereţilor la acest nivel, scăderea ecourilor parietale şi uneori apariţia de leziuni de tip „ulceriform".

Abcesul pancreatic

Se caracterizează prin existenţa unei formaţiuni circumscrise, bine delimitate, cu aspect lichidian, în loja pancreatică. Pereţii abcesului sunt îngroşaţi moderat, iar conţinutul abcesului este neomogen. Nu se poate face deosebirea dintre un abces dezvoltat pe fond de pancreatită acută sau cronică. Explorarea radiologică pe gol a abdomenului poate identifica nivel hidroaeric în loja pancreatică.

Variante anatomoclinice

Pancreatita cronică pseudotumorală reprezintă o variantă de pancreatită cronică definită prin hipertrofia localizată a pancreasului, cel mai des la nivelul capului, fiind însoţită de structură neomogenă şi semne de compresiune pe organe învecinate (duoden, stomac, vena splenică). Pancreasul este mărit în volum, cu capsula deformată, dar continuă. Structura parenchimului pancreatic este neomogenă, cu aspect nodular. Prezenţa unui focar hipoecogen în centrul masei pancreatitice poate aparţine unui edem sau unui chist pancreatic şi face imposibilă deosebirea de un neoplasm pancreatic. Diagnosticul diferenţial cu neoplasmul pancreatic este sugerat de lipsa adenopatiilor şi metastazelor hepatice. Diagnosticul de certitudine se tranşează numai prin puncţie aspirativă dirijată ecografic (17).

Pancreatita cronică acutizată – pancreatita cronică în puseu se caracterizează printr-un amestec între semnele descrise şi cele ce definesc pancreatita acută: creşterea în volum a pancreasului, scăderea ecourilor, dilatarea moderată a ductului Wirsung, apariţia de lichid la nivelul recesurilor peritoneale şi pleural stâng.

Diagnosticul pancreatitei cronice prin alte metode imagistice

Computer-tomografia

Prezintă o acurateţe mai înaltă decât US datorită posibilităţii de penetrare a gazelor intestinale (handicap important în cazul ultrasonografiei !), precum şi rezoluţiei superioare. Explorarea CT identifică modificări numai în cazul pancreatitei cronice severe. Aceastea constau în principal în modificări ductale (calibru neregulat, traiect sinuos, zone de îngustare şi dilatare segmentare, microcalcifieri intraductale, chisturi pe traiectul ductelor de gradul 2 şi 3) şi parenchimale (hipertrofie circumscrisă sau difuză, atrofie glandulară). Investigaţia CT nu poate face aprecieri asupra ecostructurii parenchimului, atenuarea la acest nivel fiind în limite normale chiar şi în cazul pancreatitei cronice avansate (fig. 25).

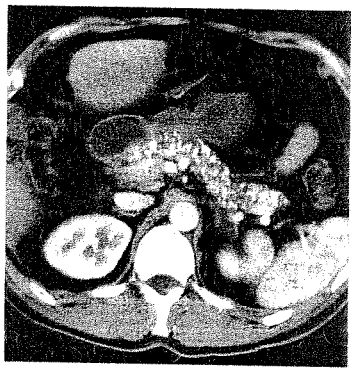

Fig. 25. Pancreatita cronică calcificantă – aspect CT.

Explorarea RMN

Detectează modificări în T1 caracterizate prin scăderea intensității semnalului, posibil ca o consecință a gradului de fibroză crescut, asociat cu scăderea conținutului apos al glandei (9). În explorarea T2 intensitatea semnalului este normală. Aspectul intensității semnalului este același și după administrarea de gadolinium, probabil secundar obliterării vaselor terminale prin procesul de fibroză (9). Investigația RMN convențională situează metoda, ca acuratețe a diagnosticului, la nivelul computer-tomografiei. Chiar și în această situație, modificările identificate caracterizează pancreatita cronică avansată (11). Tehnicile noi de rezonanță magnetică nucleară care cresc la maximum intensitatea semnalului din lichidele care stagnează (bilă și suc pancreatic, în stenozele ductale) combinate cu administrarea de secretină intravenos conduc la obținerea unei imagini de foarte bună calitate a ductelor pancreatice – pancreatograma RMN (23). Această tehnică neinvazivă se apropie de performanța diagnostică a ERCP putând, în plus, să fie utilizată în toate situațiile în care endoscopia nu este posibilă.

Colangiografia endoscopică retrogradă (ERCP) este tehnica cea mai exactă în diagnosticarea acestei afecțiuni. Principala deficiență a ERCP o constituie lipsa informațiilor directe referitoare la starea parenchimului și îndeosebi gradul de fibroză existent la acest nivel. Se mai adaugă la aceasta riscul de cca 10% al unor complicații de tip pancreatită acută. Semne sugestive pentru existența unei pancreatite cronice sunt reprezentate de efilări ale ductelor pancreatice, dilatații chistice, microcalcifieri.

Pentru obținerea unui diagnostic cât mai exact într-o fază incipientă, combinația dintre ERCP și ecoendoscopie pare optimă.

Ecoendoscopia pancreatică

Modificările parenchimului din pancreatita cronică, identificate prin EUS, sunt reprezentate de creșterea ecogenității, ecostructura neomogenă, apariția unei lobulații pe secțiuni multiple, deformarea capsulei pancreatice, structuri nodulare de mici dimensiuni sugestive pentru existența unui proces de fibroză, arii de hipoecogenitate corespunzând zonelor de edem, dilatații ductale și microcalcifieri în ductul Wirsung și în parenchimul pancreatic (24). Performanța diagnostică a EUS este foarte înaltă, fiind caracterizată printr-o valoare predictivă negativă de 87-100% și o valoare predictivă pozitivă de 97% (24,25). Această performanță este obținută, alături de calitatea deosebită a imaginii, de posibilitatea efectuării de puncții dirijate sub control ecoendoscopic (19).

Bibliografie

1. Smith HJ. Modalities and methods. In: Petterson H. (ed.). *A Global Textbook of Radiology.* Series on Diagnostic Imaging from the NICER Institute, Oslo 1995; 47-85.

2. Helmberger TK, Ros LH, Baretton G, Reiser MF, Mergo PJ, Ros PR. Solid pancreatic lesions. In: *Radiologic-Pathologic Correlations.* Eur. Radiol. 2 000; 10 (Suppl. 2) S 197-S207.

3. Mendelson RM. The gastrointestinal tract. In: Petterson H.(ed.). *A Global Textbook of Radiology.* Series on Diagnostic Imaging from the NICER Institute, Oslo 1995, 891-1027.

4. Badea R. Pancreasul. In: Badea R, Dudea S, Mircea P., Stamatian F. Tratat de Ultrasonografie Clinică. Ed. Medicală, București 2 000; 232-274.

5. Ockenga J. Inflammatory Pancreatic Diseases. In: Gebel M (eds.). *Ultrasound in Gastroenterology and Hepatology.* Blackwell Science, Berlin-Vienna 1 999; 131-138.

6. Kochman ML. Indications for EUS in Pancreatic Lesions. Endoscopy 1998; 30 (suppl. 1): A 97-A 98.

7. Hollett MD, Jorgensen MJ, Jeffrey RB Jr. Quantitative evaluation of pancreatic enhancement during double phase spiral CT. Radiology 1995; 195: 359-361.

8. Baert AL, Gryspeerdt S, Van Hoe L. Pancreatic Tumours. In: *Syllabus.* 5th Radiological Refresher Course. Budapest Tihany, Springer 1996; May 6-9;112-115.

9. Semelka RC, Asher SM. MR imaging of the pancreas. Radiology 1993; 188: 593-602.

10. Branda H, Sasdev H, Hare C, Punwani S, Gillams A, Lees WR. Clinical Applications of MR Cholangiography as a non Invasive Evaluation Technique in Billiary Pathology. Romanian Journal of Gastroenterology 2000; 9, 2, 129 – 138.

11. Thoeni RF, Blankenberg F. Pancreatic Imaging. Radiol Clin North Am 1993; 31: 1085-1113.

12. Zuccaro G Jr, Sterling MJ. Endosonography. In: Jacques Van Dam, Sivak MV. (eds.) *Pancreatic Disease.* Gastrointestinal WB Saunders Co 1999; 235 – 243.

13. Palazzo L. Staging of Pancreatic Carcinoma by Endoscopic Ultrasonography. Endoscopy 1998; 30 (suppl.1): A 103-A 107.

14. Minami M, Itai Y, Ohtomo K. Cystic neoplasms of the pancreas: comparison of MR imaging with CT. Radiology 1989; 171: 53-56.

15. Itai Y, Moss AA, Ohtomo K. Computed tomography of cystadenoma and cystadenocarcinoma of the pancreas. Radiology 1989; 145: 419-425.

16. Van Hoe L, Gryspeerdt S, Marchal G, Baert AL. Helical CT for the preoperative localization of islet cell tumors of the pancreas. Value of arterial and parenchymal phase images. AJR 1995;165,163 –179.

17. Badea R, Galatar N, Badea Gh. Ultrasonically guidded fine needle aspiration biopsy for the diagnosis of abdominal tumors. Rev. Roum. Med. - Med. Int. 1987, 25,1, 31-35.

18. Badea R, Gh. Badea, Galatar N. Die Bedeutung der Aspirativen Feinnadelbiopsie in der Praeyisierung Ultraschalldiagnostizierter Lebertumoren Untersuchungen an 165 Patienten. Z Klin Med 1991; 46, 21: 1489-1493.

19. Binmoeller KF, Seifert H, Soehendra N. Endosonography in pancreatic disease: Interventional Endosonography. In: *Gastrointestinal Endosonography.* Jacques Van Dam, MV Sivak. WB Saunders Co 1999, 251-262.

20. Fried AM. The Pancreas. In: *Ultrasonography. B.* Goldberg, Pettersson H. (sub red). The Nicer Institute, ISIS Medical Media, 1996, 111-135.

21. Robinson PJA, Sheridan MB. Pancreatitis: computed tomography and magnetic resonance imaging. Eur. Radiol 2000;10: 401-408.

22. Ros LH, Helmberger T, Ros PR. Cystic pancreatic lesions. Radiologic-Pathologic Correlations. Eur. Radiol. 2000 (suppl. 2), 209-221.

23. Matos C, Metens T, Deviere J et al. Pancreatic duct: morphologic and functional evaluation with dynamic MR pancreatography after secretin stimulation. Radiology 1997; 203: 435-441.

24. Catalano MF, Geenen JE. Diagnosis of Chronic Pancreatitis by Endoscopic Ultrasonography. Endoscopy 1998 (suppl. 1): A 111-A 115.

25. Wiersema MJ, Hawes RH, Lehman GA et al. Prospective evaluation of endoscopic ultrasonography and endoscopic retrograde cholangiopancreatography in patients with chronic abdominal pain of suspected pancreatic origin. Endoscopy 1993; 25: 555-564.

26. Smith HJ. Modalities and methods. In: Petterson H. *A Global Textbook of Radiology.* (sub red). Series on Diagnostic Imaging from the NICER Institute, Oslo, 1995, 47-85.

27. Helmberger TK, Ros, LH, Baretton G, Reiser MF, Mergo PJ, Ros PR. Solid pancreatic lesions. In: Radiologic-Pathologic Correlations. Eur. Radiol. 2 000; 10 (Suppl. 2) S 197-S207.

28. Mendelson RM. The gastrointestinal tract. In: *A Global Textbook of Radiology.* Petterson H. (sub red). Series on Diagnostic Imaging from the NICER Institute, Oslo, 1995, 891-1027.

29. Badea R. Pancreasul. In: Badea R, Dudea S, Mircea P, Stamatian F. *Tratat de Ultrasonografie Clinică.* Ed. Medicală, Bucureşti, 2 000, 232-274.

30. Ockenga J. Inflammatory Pancreatic Diseases. In: Gebel M. (sub red.). *Ultrasound in Gastroenterology and Hepatology.* Blackwell Science, Berlin – Vienna, 1 999, 131-138.

31. Kochman ML. Indications for EUS in Pancreatic Lesions. Endoscopy 1998; 30 (suppl. 1): A 97-A 98.

32. Hollett MD, Jorgensen MJ, Jeffrey RB Jr. Quantitative evaluation of pancreatic enhancement during double phase spiral CT. Radiology 1995;195:359-361.

33. Baert AL, Gryspeerdt S, Van Hoe L. Pancreatic Tumours. In: *Syllabus.* 5th Radiological Refresher Course. Budapest Tihany, Springer, 1996, May 6-9,112 - 115.

34. Semelka RC, Asher SM. MR imaging of the pancreas. Radiology 1993; 188: 593-602.

35. Branda H. Sasdev H, Hare C, Punwani S, Gillams A, Lees WR. Clinical Applications of MR Cholangiography as a non Invasive Evaluation Technique in Billiary Pathology. Romanian Journal of Gastroenterology, 2 000; 9, 2, 129-138.

36. Thoeni RF, Blankenberg F. Pancreatic Imaging. Radiol Clin North Am 1993; 31: 1085-1113.

37. Zuccaro G Jr, Sterling MJ. Endosonography in Pancreatic Disease. In: *Gastrointestinal Endosonography.* Jacques Van Dam, MV Sivak. WB Saunders Co, 1999, 235-243.

38. Palazzo L. Staging of Pancreatic Carcinoma by Endoscopic Ultrasonography. Endoscopy 1998; 30 (suppl.1): A 103-A 107.

39. Minami M, Itai Y, Ohtomo K. Cystic neoplasms of the pancreas: comparison of MR imaging with CT. Radiology 1989; 171: 53-56.

40. Itai Y, Moss AA, Ohtomo K. Computed tomography of cystadenoma and cystadenocarcinoma of the pancreas. Radiology 1989; 145: 419-425 .

41. Van Hoe L, Gryspeerdt S, Marchal G, Baert AL. Helical CT for the preoperative localization of islet cell tumors of the pancreas. Value of arterial and parenchymal phase images. AJR 1995; 165, 163 –179.

42. Badea R, Natalia Galatar, Badea Gh, Tănăsescu R, Dumitraşcu D. Ultrasonically guidded fine needle aspiration biopsy for the diagnosis of abdominal tumors. Rev. Roum. Med. Int. 1987, 25,1, 31-35.

43. Badea R, Badea Gh, Natalia Galatar, Crăciun C, Monica Marin, Bucher M. Die Bedeutung de Aspirativen Feinnadelbiopsie in der Praeyisierung Ultraschalldiagnostizierter Lebertumoren Untersuchungen an 165 Patienten. Z Klin Med 1991; 46, 21: 1489-1493.

44. Binmoeller KF, Seifert H, Soehendra N. Endosonography in pancreatic disease: Interventional Endosonography. In: *Gastrointestinal Endosonography.* Jacques Van Dam, MV Sivak. WB Saunders Co, 1999, 251-262.

45. Fried AM. The Pancreas. In: *Ultrasonography.* B Goldberg, Pettersson H (sub red). The Nicer Institute, ISIS Medical Media, 1996, 111-135.

46. Robinson PJA, Sheridan MB. Pancreatitis: computed tomography and magnetic resonance imaging. Eur. Radiol 2000;10: 401-408 .

47. Ros LH, Helmberger T, Ros PR. Cystic pancreatic lesions. In: *Radiologic-Pathologic Correlations.* Eur. Radiol. 2 000 (suppl. 2), 209-221.

48. Matos C, Metens T, Deviere J şi colab. Pancreatic duct: morphologic and functional evaluation with dynamic MR pancreatography after secretin stimulation. Radiology 1997; 203: 435-441.

49. Catalano MF, Geenen JE. Diagnosis of Chronic Pancreatitis by Endoscopic Ultrasonography. Endoscopy 1998 (suppl. 1): A 111-A 115.

50. Wiersema MJ, Hawes RH, Lehman GA şi colab. Prospective evaluation of endoscopic ultrasonography and endoscopic retrograde cholangiopancreatography in patients with chronic abdominal pain of suspected pancreatic origin. Endoscopy 1993; 25: 555-564.

COLANGIOPANCREATOGRAFIA RETROGRADĂ ENDOSCOPICĂ (CPRE)

Marcel Tanțău

Prima cateterizare a papilei Vater a fost relatată de McCune în 1968 (1).

Până în 1970 au început să apară tot mai multe relatări despre cateterizarea papilei și opacifierea ductului Wirsung și a căilor biliare. În scurt timp această investigație a devenit de neînlocuit în elucidarea afecțiunilor biliopancreatice (2,3,4).

Colangiopancreatografia terapeutică a fost utilizată pentru prima dată în 1973 (3,4). Impactul a fost mult sporit de rezultatele excelente obținute în tratamentul litiazei coledociene, iar apoi în tratamentul paleativ al stenozelor maligne (5,6,7) și, ceva mai recent, în tratamentul afecțiunilor pancreatice (8,9,10).

Instrumentar

Spre deosebire de endoscoapele folosite în endoscopia convențională digestivă superioară și inferioară, în colangiografia retrogradă se utilizează endoscopul cu vedere laterală.

În mod cert, apariția videoendoscoapelor a fost utilă pentru toate tipurile de endoscopie, dar cel mai mare impact l-a avut asupra endoscopiei bilio-pancreatice, unde ceea ce endoscopistul vede trebuie observat simultan de toată echipa (asistente-instrumentare, radiolog, asistența din sala de endoscopie), pentru o perfectă coordonare la unele gesturi terapeutice de mare finețe.

Principiul de funcționare nu diferă față de celelalte endoscoape, dar diferă orientarea câmpului vizual al acestuia, precum și capătul terminal al canalului operator. Acestea sunt orientate perpendicular pe axul endoscopului, în plus, canalul operator este prevăzut cu un elevator care orientează tot instrumentarul endoscopic la 90°, spre papilă. Canalul operator este de 2,8 sau 3,2 mm pentru duodenoscoapele diagnostice sau 4,2 sau 5,5 mm pentru duodenoscoapele terapeutice, tot mai mult utilizate în prezent.

De asemenea, este nevoie de aparate röentgen de mare rezoluție pentru a se obține o imagine scopică de foarte bună calitate, diagnosticul fiind în principal radiologic. Tratamentul endoscopic care se decide imediat, este și el ghidat radiologic.

Produsele de contrast sunt în general solubile, iodate, neionice.

Pentru cateteterizarea papilei s-a realizat o serie de tipuri de catetere pentru injectarea produsului de contrast; cele mai noi au un lumen interior ce permite introducerea unui fir ghid de 0,89 mm, ceea ce corespunde cu 0.035 inch, pe care ulterior cateterul poate fi schimbat cu un sfincterotom, cu o perie de citologie sau cu un cateter de drenaj.

Tehnica CPRE

Pacientul trebuie să fie informat în legătură cu procedura, avantajele ei, dar și despre riscurile ce le prezintă. De asemenea, el trebuie și să-și dea acceptul, de preferință scris, pentru eventualele gesturi terapeutice care vor fi decise de endoscopist în timpul examinării.

Trebuie întrebat despre alergia la produse iodate, dar nu s-au descris reacții alergice în timpul CPRE, produsul de contrast fiind introdus în ducte, deci rămânând tot în mediul extern al organismului, iar alergiile mucoase la acest nivel

sunt fie inexistente, fie fără expresie clinică recunoscută (11).

Sedarea este asemănătoare cu cea folosită la endoscopiile convenționale, dar, date fiind durata și dificultatea gesturilor terapeutice, se preferă sedările vigile cu propofol care dau cele mai bune rezultate atât pentru confortul pacientului, cât și al examinatorului. Sunt servicii unde CPRE se realizează sub anestezie generală (12,13,14,15).

Pacientul se află în decubit ventral cu fața întoarsă spre stânga, mâinile pe lângă corp.

Endoscopul este introdus orb prin orofaringe și sfincterul esofagian superior. Vederea laterală nu permite examinarea esofagului, obiectivul fiind foarte aproape de peretele esofagian. Există un risc relativ de perforație a esofagului dacă este prezent un diverticul Zencker, lucru ce trebuie exclus la persoanele cu risc fie printr-un tranzit baritat, fie printr-o endoscopie cu un instrument cu vedere axială.

În stomac, se angulează vârful înspre în jos pentru a putea vedea toți pereții gastrici, în mod asemănător cu vederea obținută cu un endoscop axial. Se progresează astfel spre antru și spre pilor. Instrumentul se va bucla inevitabil spre marea curbură gastrică. Pilorul va fi trecut semiorb, obiectivul endoscopului privind doar spre o hemicircumferință a canalului piloric (aspect denumit „apus de soare"), vârful fiind redresat spre poziția neutră a manetelor și îndreptat înainte. După depășirea cu o ușoară rezistență elastică a pilorului se avansează până în duoden.

În acest moment endoscopul a ajuns la papilă, dar în poziție lungă, cu o buclă mare în stomac, improprie examinării. Redresarea endoscopului duce la debuclarea lui. Aceasta se face retrăgând endoscopul cu o rotație de 45-90° în sens orar, vârful este menținut prin menținerea unei presiuni constante pe maneta „sus" în D2 în timpul debuclării. După manevră papila se va regăsi chiar în fața obiectivului și poate fi încercată cateterizarea.

În poziția scurtă, de lucru, endoscopul se află la aproximativ 60 cm de arcada dentară. La aproximativ 10-15% din populație papila poate fi poziționată mai jos sau mai sus, făcând uneori mai incomodă și mai dificilă cateterizarea ei.

Prin introducerea cateterului în papilă se pot opacifia selectiv căile biliare și ductele pancreatice. Cel mai des se opacifică inițial ductul Wirsung, care este mai perpendicular pe orificiul papilei. Cu o orientare în sus, spre ora 11, aproape paralel cu peretele duodenal se poate cateteriza și CBP. În aceste momente este adesea necesar ca elevatorul să fie ridicat la maximum. Mai nou, sfincterotoamele sunt prevăzute cu lumen pentru injectare și prin întinderea firului de secționare se ridică suplimentar vârful lui, facilitând cateterizarea selectivă a CBP. În plus, odată cateterizată, dacă este nevoie de sfincterotomie, sfincterotomul este deja pe loc și astfel se economisește timp, dar și accesorii.

Canularea este îngreunată de prezența diverticulilor parapapilari (16) și necesită o tehnică specială în cazul pacienților cu stomac operat și anastomoză Bilroth II (17,18).

Injectarea produsului de contrast se va face tot timpul sub control radioscopic atât pentru a verifica injectarea lui corectă, cât și pentru a nu omite calculi mici sau unele leziuni ce pot fi „înecate" după injectarea de mai mult produs de contrast.

Ductele pancreatice se pot opacifia în totalitate până la ramificații periferice. Se va evita opacifierea lor intempestivă din cauza riscului astfel crescut de a se declanșa un proces de pancreatită acută.

Căile biliare se pot opacifia de asemenea în totalitate, precum și ductul cistic, uneori și vezicula biliară. Trebuie evitată introducerea de bule de aer care por fi confundate cu calculi.

Indicațiile CPRE

Se individualizează 5 categorii de indicații:

Suspectarea unor afecțiuni biliare:
- icter sau colestază;
- suferințe postcolecistectomie;
- suferințe postintervenții biliare;
- colecistită acută;
- pancreatită acută biliară;
- confirmarea unor leziuni decelate prin alte examinări.

Suspiciunea de afecțiuni pancreatice:
- icter obstructiv;
- dureri în etajul abdominal superior;
- creșteri ale enzimelor pancreatice;
- diabet zaharat cu debut recent;
- scădere neexplicată în greutate;
- steatoree;
- varice gastrice neexplicabile;
- ascită și colecție pleurală neexplicabilă;
- pancreatită acută recidivantă;
- confirmarea unor leziuni decelate la alte examinări imagistice.

Pentru realizarea unor gesturi terapeutice:
- sfincterotomia endoscopică;
- drenaj endoscopic biliar;
- drenaj endoscopic pancreatic;
- dilatarea cu balonaș a stricturilor.

Mapping preterapeutic:
- pentru pancreatita cronică;
- pentru pseudochisturile pancreatice.

Pentru manopere speciale:
- colectarea de suc pancreatic sau bilă;
- manometria sfincterului Oddi.

Indicațiile CPRE au evoluat mult pe parcursul timpului. Dacă la început se considerau contraindicații angiocolita acută sau pancreatita acută biliară, acum sunt considerate indicații de urgență ale CPRE.

Contraindicații

Sunt aceleași cu contraindicațiile unei endoscopii digestive superioare. În ultimul timp se realizează CPRE, dacă aceasta este indicată, și la pacienți limită cu diverse afecțiuni grave (19,20).

Riscul de bacteriemie este mult mai mare la o CPRE, mai ales la cele terapeutice, de aceea trebuie efectuată riguros antibioprofilaxie la persoanele cu risc.

Colangiograma normală

Calea biliară principală măsoară până la 9 mm diametru, fiind mai mare la pacienții colecistectomizați. Ductul cistic se poate insera la aproape orice nivel între bifurcația căilor biliare și papilă; de regulă inserția este la jumătatea distanței dintre cele două. La nivelul abușării ductului cistic poate exista o ușoară îngustare a coledocului. Arborele intrahepatic poate prezenta mai multe variații anatomice, iar căile biliare se îngustează treptat și uniform până la periferie.

Aspecte patologice

Papila poate fi identificată de endoscopist în peste 98% dintre cazuri. Dificultăți pot apărea în caz de tumori în zona papilară, stenoze duodenale, edem în pancreatita acută sau cronică, sau când papila este localizată în interiorul unui diverticul. La pacienții cu stomac rezecat cu anastomoză Bilroth II, papila poate fi vizualizată în 85-90% dintre cazuri.

Succesul canulării papilei depinde mult de experiența endoscopistului.

Realizarea unei colangiografii retrograde diagnostice este posibilă în aproximativ 95% dintre cazuri. Secționarea cu un sfincterotom de presecționare a porțiunii superioare a orificiului papilei poate crește rata de cateterizare a CBP, dar acestă manevră este riscantă, mai ales dacă este efectuată de endoscopiști fără suficientă experiență. Ea trebuie realizată numai când este prevăzut un gest terapeutic ulterior.

Litiaza coledociană

Este principala indicație pentru CPRE. Calculii produc imagini lacunare în interiorul căilor biliare. Pot avea dimensiuni diferite, în general au formă rotundă sau ușor ovalară, adesea sunt mobili în calea biliară.

Calculii mai mici pot ieși singuri prin papilă, iar examinatorul observă o papilă uneori ușor inflamată, cu un orificiu ca o fantă, și nu rotund cum este normal. Este aspectul de *papilă forțată* după o migrație litiazică recentă. Cateterizarea selectivă a CBP este mai ușoară în aceste cazuri.

Uneori calculul nu poate ieși prin papilă, ci creează o *fistulă* la nivelul infundibulului papilei, vizibilă ușor la inspecția acesteia.

Calculii care se inclavează în ductul cistic, prin procesul inflamator, pot produce o stenoză a căii biliare la acest nivel *(sindromul Mirizzi)* (fig. 1a, b, c).

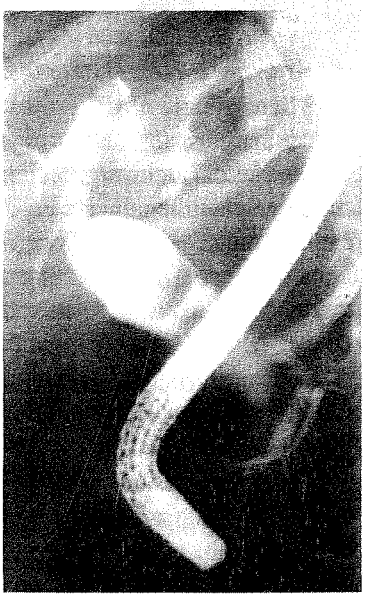

Fig. 1a. Litiaza căii biliare principale.

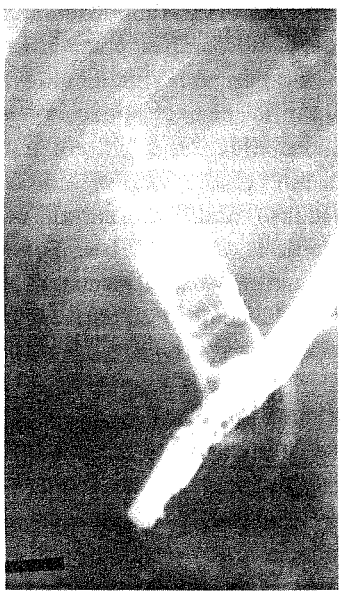

Fig. 1b. Împietruirea.

Fig. 1c. Calcul gigant.

Stenozele benigne ale CBP

În cea mai mare parte sunt iatrogene, după colecistectomie sau după chirurgie biliară (pentru chist hidatic, transplant hepatic etc.).

Pancreatita cronică poate produce de asemenea o stenozare a porțiunii intrapancreatice a CBP. Această stenoză este uniformă, cu margini bine delimitate, și poate fi relativ ușor depășită cu cateterul, spre deosebire de stenozele date de procese maligne ale capului pancreatic. Pancreatograma poate ajuta mult la cazurile neclare. Totuși, diagnosticul diferențial este uneori dificil.

Stenozele maligne ale CBP

Aceste stenoze pot apărea la orice nivel al CBP. Cel mai des ele sunt concentrice, asimetrice, anfractuoase, cu aspect de semiton. Rareori, stenozele sunt foarte strânse, nepermițând trecerea produsului de contrast suprastenotic. În aceste cazuri produsul de contrast poate fi injectat sub presiune prin obstruarea coledocului inferior cu un balonaș umflat al unei sonde Foley. Dacă și această tehnică eșuează, stenozele pot fi totuși depășite cu fire ghid speciale, hidrofile (devin foarte alunecoase când sunt imersate în lichide).

Stenozele de la nivelul *hilului hepatic* (fig. 2) se clasifică după extinderea lor în patru tipuri:

- *tipul I:* stenoza este situată strict sub confluența celor două ducte intrahepatice;
- *tipul II:* procesul prinde doar confluența celor două intrahepatice;
- *tipul III*: stenoza se extinde pe rădăcina unuia dintre canalele intrahepatice;
- *tipul IV:* există afectare a canalelor intrahepatice secundare sau terțiare.

Diagnosticul diferențial între colangiocarcinom și colangita sclerozantă poate fi uneori dificil, mai ales că aceste leziuni pot coexista. Se poate recolta material citologic cu ajutorul unei perii de citologie, dar performanțele diagnostice ale acestei metode nu sunt mulțumitoare (60-80%) (21). Efectuarea unei colangioscopii, dacă există dotarea necesară, aduce mult mai multe informații.

Fig. 2. Neoplasm de hil hepatic.

Neoplasmul veziculei biliare poate duce la stenoze prin invazie a CBP sau, mai rar, în canalul hepatic drept sau chiar în hil.

Neoplasmul de cap de pancreas produce prin invazie o stenoză a CBP intrapancreatică sau a porțiunii imediat suprapancreatice. Formațiunea tumorală pancreatică deviază frecvent spre medial calea biliară, iar porțiunea dilatată suprastenotică are un traiect ușor orizontal.

Pancreatograma demonstrează o stenoză la același nivel cu cea a CBP și a ductului Wirsung *(semnul dublului canal)* (fig. 3) (22). Diagnosticul diferențial cu pancreatita cronică poate fi uneori dificil. Recoltarea de material citologic din ductul pancreatic are o mică relevanță diagnostică (sub 40%) (21).

Ganglionii neoplazici din jurul căilor biliare pot produce *compresiuni neoplazice* ale CBP, cu aspect de impresiuni rotunjite ale CBP. Alteori se pot produce compresiuni sau chiar invazii ale căilor biliare date de neoplazii de vecinătate. Cel mai frecvent exemplu este cancerul gastric antral.

Stenozele maligne distale ale CBP pot fi date atât de colangiocarcinoame, cât și de procesele de cap de pancreas. O pancreatogramă normală pledează pentru prima afecțiune, dar 10-15% dintre neoplasmele pancreatice au pancreatograme normale (sau procesul este dezvoltat la nivelul ductului Santorini care nu s-a opacificat) (fig. 4).

Neoplasmele papilare produc leziuni la nivelul papilei, uneori cu extindere în coledocul inferior. Practic, în aceste cazuri, endoscopic se observă tumoarea, iar apoi, după opacifierea CBP, se constată aspectul stenozei.

Neoplaziile sau metastazele intrahepatice pot produce dislocări ale căilor intrahepatice, ce pot fi asemănătoare uneori cu cele din ciroza macronodulară.

Fig. 3. Neoplasm de cap de pancreas.

Fig. 4. Tumoare coledociană inferioară.

Sfincterotomia endoscopică (SE)

Acest gest terapeutic a fost introdus pentru prima dată în 1973 (3) și a avut un impact enorm în endoscopia biliopancreatică. Scopul acestei intervenții este lărgirea orificiul natural al papilei pentru a crea un acces mai larg în CBP, pentru extragere de calculi sau alte manevre, sau, în caz de disfuncții ale acestui sfincter, de suprimare a lui.

Pregătirea pacientului

Pacientul trebuie să fie complet informat cu privire la beneficiile metodei, dar și la riscurile pe care aceasta le presupune, consimțământul acestuia trebuind să fie obținut cel puțin verbal, dacă nu în scris.

Foarte importantă este verificarea parametrilor de coagulare. Anticoagulantele orale trebuie oprite cu 6-7 zile înainte de intervenție. Se recomandă întreruperea cu 3 zile înainte a administrării de AINS, dar nu toți autorii consideră că acestea ar crește riscul sângerării. La pacienții cu ictere obstructive este indicată o suplimentare de vitamina K parenteral. La hemofilici, sfincterotomia poate fi realizată după corectarea factorilor deficitari, după reglementări asemănătoare cu cele de dinaintea unor intervenții chirurgicale mici. Pentru cirotici se poate administra masă trombocitară și/sau plasmă proaspătă pentru corectarea eventualelor deficite.

La unii pacienți antibioprofilaxia este indicată.

Sfincterotomul constă într-un cateter străbătut în interior de un fir metalic. La capătul distal firul metalic este scos lateral din cateter pe o distanță de 1-3 cm. Aceasta este partea care secționează. Firul metalic poate fi tensionat de la capătul extern al cateterului, astfel sfincterotomul se încurbează și realizează o coardă de secționare, prin care se va trece un curent electric de înaltă frecvență. Cateterul trebuie introdus selectiv în CBP, cu firul metalic parțial în orificiul biliar, se întinde coarda metalică, se apasă pedala de curent electric, care va secționa partea superioară a sfincterului biliar (între ora 11 și 1, de preferință la ora 12), lungimea sfincterotomiei fiind decisă de endoscopist, în funcție de diametrul CBP și de talia calculului. Ea variază în general între 1,5 și maximum 2 cm.

Uneori este dificilă canularea selectivă a CBP. În aceste cazuri, pot fi folosite mai multe tehnici:

- cateterizarea profundă CBP cu un cateter cu fir ghid, ulterior, pe acest fir ghid se va schimba cateterul cu sfincterotomul;
- folosirea de sfincterotoame care acceptă direct fir ghid, și acesta, sub control radiologic, poate fi avansat profund în CBP, după care se poate efectua imediat SE;
- realizarea SE, dacă experiența și instructajul endoscopistului permit, cu un sfincterotom de presecționare, care este de fapt un cateter străbătut în totalitate de fir metalic care iese la capătul distal 5 mm; cu acest vârf metalic se va pătrunde în orificiul papilei și se va secționa peretele superior al

infundibulului, strat cu strat, până când orificiul biliar va fi deschis (23,24). Uneori se poate doar perfora cu acest sfincterotom infundibulul, realizându-se numai o infundibulotomie.

După realizarea SE, se pot extrage aproape fără probleme atât cu sonda cu balonaș, cât și sonda Dormia calculi de până la 1 cm (fig. 5 a, b, c). Balonul sondei este umflat deasupra calculului și, prin retragerea balonului umflat, calculul va fi expulzat prin sfincterotomie. Mult mai utilizată este sonda Dormia care poate fi de mai multe tipuri (în funcție de designul plasei), dar principiul este același: calculul va intra printre brațele plasei deschise ale sondei, care apoi, prin închiderea ei, îl va prinde în capcană și astfel va putea fi extras.

Calculii din ductele intrahepatice pot fi de asemenea extrași prin cateterizare selectivă cu Dormia sau cu balonaș a acestor ducte. Uneori, în aceste cazuri, este foarte utilă introducerea instrumentelor pentru extragerea calculilor pe fire ghid, care pot fi mult mai ușor dirijate spre anumite direcții. Odată cateterizată cu fir ghid o anumită cale biliară, pe acesta pot fi introduse repetat atât Dormia, cât și sonda cu balonaș până la extragerea completă a calculilor de la acest nivel.

Calculii mai mari de 1,5 cm nu pot fi extrași în totalitate prin orificiul sfincterotomiei; ei trebuie zdrobiți în prealabil. Zdrobirea lor se numește litotripsie și poate fi realizată în mai multe moduri.

Cea mai utilizată este *litotripsia mecanică*. Teaca de teflon normală a sondei Dormia se înlătură și se înlocuiește cu o teacă metalică. Calculul se va prinde obișnuit în sondă. În acest moment, prin închiderea forțată, cu un dispozitiv mecanic exterior, calculul va fi practic zdrobit de brațele metalice ale sondei și vor rezulta astfel fragmente mai mici care vor putea fi extrase fie direct, fie după una sau mai multe litotripsii succesive până când fragmentele rezultate pot fi scoase prin orificiul sfincterotomiei.

Litotripsia extracorporeală, efectuată sub control radiologic, presupune în prima ședință endoscopică plasarea unui dren nasobiliar pe care se poate opacifia coledocul. Calculii vor fi reperați radiologic și zdrobiți prin unde electrohidraulice extracorporeale. În a doua ședință endoscopică se vor extrage toate fragmentele rezultate (25).

Litotripsia intraductală cu unde electrohidraulice, tiruri de laser Nd YAG, sub controlul unui *baby* coledocoscop introdus prin duodenoscopul „mamă".

Disoluția intraductală cu monooctanoid sau metilterțbutileter a fost abandonată din cauza rezultatelor mediocre (26,27).

Indicațiile SE

Litiaza CBP

Reziduală după colecistectomie

SE și extragerea endoscopică sunt rezolvarea ideală a acestor cazuri. Indicațiile tind să crească odată cu apariția colecistectomiei laparoscopice (CL), deoarece explorarea laparoscopică a CBP este mai anevoioasă, necesită instrumentar suplimentar mai scump și mai ales pentru riscul mai crescut decât la explorarea clasică de leziune iatrogenă a CBP.

Cu colecist in situ nelocuit

În aceste cazuri rezolvarea endoscopică a litiazei coledociene poate să fie suficientă, colecistectomia nefiind necesară de rutină, ci doar în unele cazuri (28).

Pancreatita acută biliară (PAB) este considerată în prezent o indicație de urgență pentru sfincterotomia endoscopică (fig. 6). Litiaza CBP este sugerată mai ales de prezența colestazei biologice și a semnelor imagistice de colestază extrahepatică. Intervenția endoscopică trebuie efectuată în primele 72 de ore de la debut, dar de preferință în primele 24 de ore pentru a nu se dezvolta necroza pancreatică.

Doar la 25-30% dintre cazurile de PAB se găsește litiază CBP. Adesea se constată migrația recentă a calculului prin papilă (aceasta are orificiul fie lărgit și inflamat, fie franjurat, sau rar se decelează fistulă infundibulară). În aceste cazuri, SE este discutabilă și se recomandă în general la pancreatitele acute severe și moderate, în care pare a scurta evoluția episodului de pancreatită (29,30,31).

Angiocolita acută constituie în prezent o indicație de urgență pentru tratamentul endoscopic, acesta comportând în mod cert mult mai puține riscuri față de tratamentul chirurgical (28,30,31).

Disfuncții ale sfincterului Oddi

La pacienții colecistectomizați la care persistă dureri în hipocondrul drept se poate suspecta stenozarea sfincterului Oddi sau disfuncția acestuia. Pentru confirmarea diagnosticului ar fi necesară manometrie oddiană, dar aceasta este dificil de realizat atât pentru medic, cât și pentru pacient. Fără ea diagnosticul ar putea fi suspicionat la pacienții la care persită imagistic o dilatare ușoară a CBP, cu sau fără colestază biologică. Scintigrafia biliară ar putea susține diagnosticul, dar nu este suficient de sensibilă și specifică.

SE ameliorează simptomatologia la 75-80% dintre acești pacienți, dar este grevată de un risc mai crescut de pancreatită acută postsfincterotomie (34,35,36). Noi nu recomandăm realizarea SE la pacienții ce nu prezintă dilatare a CBP.

Sindromul de „puț" *(sump sindrome)*

La pacienții cu anastomoză coledoco-duodenală se pot acumula alimente pătrunse prin anastomoză în porțiunea terminală a coledocului și să apară o simptomatologie dureroasă sau chiar pusee de angiocolită. SE este tratamentul de elecție la aceștia (37).

Fistulele biliare postcolecistectomie sau post-intervenții pentru chist hidatic sau transplant hepatic se închid foarte adesea după o SE cu sau fără un drenaj endoscopic suplimentar prin endoprotezare sau dren nasobiliar. Aceasta pare a fi soluția de elecție, cu cele mai mici riscuri (38,39, 40,41).

SE este necesară pentru a putea înlesni *montarea de proteze sau drenuri,* cu scopul de a realiza drenaje pentru diverse patologii benigne sau maligne ce vor fi discutate ulterior.

Complicațiile și riscurile SE

Tentativa de canulare a papilei în scop diagnostic comportă în primul rând un risc de pancreatită acută și în al doilea rând un risc mai mic de infecție a tractului biliopancreatic, care crește mult dacă, din diverse motive, CPRE diagnosticată nu poate fi urmată de un gest terapeutic de drenaj.

Rata complicațiilor după SE variază între 5 și 10%. În mare parte complicațiile sunt ușoare, 1-2% sunt moderate și 1% sunt severe, cu o mortalitate de sub 1% (41,42).

Pancreatita acută (PA)

Poate fi dată doar de canularea ductului pancreatic, dar riscul ei crește dacă se injectează produs de contrast sub presiune în ductele pancreatice (de exemplu în canulările dificile, când se injectează repetat în ductul Wirsung în tentativa de opacifiere a CBP). La aproximativ 70% dintre pacienți apar creșteri ușoare ale enzimelor pancreatice post CPRE. Se consideră că s-a produs PA post-CPRE când sunt întrunite 3 condiții simultan: creșteri de peste 3 ori ale valorilor normale ale enzimelor pancreatice serice, durere clinică de tip PA și modificări imagistice (eco, CT). Incidența este între 2-4%, mai frecventă în cazul sfincterotomiilor pentru disfuncții oddiene. Cele mai multe sunt ușoare, totul reintrând în normal în mai puțin de trei zile. PA post-CPRE este etichetată ca moderată când durează între 4-10 zile și severă atunci când necesită peste 10 zile de îngrijire medicală sau este nevoie de drenaj endoscopic sau chirurgical (44,45). Studiile randomizate nu au indicat utilitatea profilaxiei medicamentoase pre-CPRE (de exemplu cu glucagon, somatostatină, gabexat) (46,47,48). S-a constatat că nu este o diferență semnificativă a incidenței PA la diferite tipuri de produs de contrast (49,50). Această complicație este mai întâlnită la endoscopiștii neexperimentați.

Hemoragia după SE poate apărea în 1-2% dintre cazuri și rareori este severă.

Depinde mult de tehnica endoscopistului (direcția de secționare, secționare prea rapidă: „în fermoar"). Mici sîngerări post-SE sunt frecvent autolimitate, iar dacă sunt de mai mare importanță endoscopistul le poate opri prin injectarea de adrenalină 1/10.000, tamponadă cu balonul umflat în orificiul sfincterotomie. Dacă aceste hemoragii nu duc la scăderea cu mai mult de 3g/dl a Hb sunt considerate ușoare. Moderate sunt când necesită transfuzii de până la 4 unități sangvine, iar cele severe necesită fie transfuzii mai importante, fie intervenții hemostatice arteriografice (embolizarea vasului) sau chirurgicale (sutura sfincterotomiei sau ligaturarea arterelor ce irigă papila).

Infecțiile (angiocolita, colecistita acută, septicemia)

Dacă inițial arborele biliar a fost steril, acesta poate fi contaminat de instrumentarul endoscopic, care se desterilizează la trecerea prin duodenoscop (germenii cel mai frecvenți implicați sunt *Pseudomonas* și *Serratia).* Dar angiocolita nu poate apărea decât dacă coexistă și stază biliară: fie dacă au rămas calculi reziduali, fie dacă s-au opacifiat căi biliare deasupra unor stenoze și acestea nu s-au drenat. De aceea, endoscopistul este obligat fie să evacueze complet calea biliară, fie să monteze un dren sau o proteză de drenaj (51). În aceste cazuri accidentele infecțioase sunt sub 2%.

Apariția colecistitei acute nu este în funcție de drenarea sau nu a arborelui biliar, ea apare la aproximativ 1-2% dintre cazuri, în special după protezarea stenozelor neoplazice la pacienți cu colecist *in situ.*

La pacienții cu angiocolită acută pot apărea bacteriemii, chiar severe, în timpul manoperelor endoscopice de drenaj.

Infecțiile pot fi minore când sunt rezolutive în sub 48 de ore, moderate când necesită peste 3 zile de spitalizare sau drenaj endoscopic sau percutan și severe atunci când se complică cu șoc sau necesită drenaj chirurgical (52,53,54).

Perforația retroduodenală, complicație rară ce apare în sub 1% dintre cazuri, este dată de o sfincterotomie prea lungă. Un risc crescut pare a fi în cazul unor papile situate în diverticuli duodenali, când se folosește sfincterotomul de presecționare, când CBP nu este dilatată sau în cazul SE la pacienții cu anastomoză Bilroth II (55).

Impactarea cu sonda Dormia cu un calcul prea mare în orificiul sfincterotomiei apare atunci când

talia SE este mai mică decât talia calculului şi se încearcă extragerea lui într-o singură bucată. Adesea este doar un incident, endoscopistul putând efectua litotripsia mecanică a calculului impactat şi recuperarea sondei Dormia din pacient. Foarte rar, la endoscopişti fără experienţă, este necesară extragerea chirurgicală a calculului şi sondei impactate.

Complicaţii pe termen lung

Restenozarea SE, cu reapariţia simptomatologiei clinice, este întâlnită la aproximativ 5-10% dintre pacienţi. Resfincterotomizarea endoscopică este soluţia de elecţie. Recidiva litiazei CBP cu angiocolite repetitive poate apărea la 2-4% dintre pacienţii sfincterotomizaţi endoscopic. Tratamentul este de asemenea endoscopic (56,57).

Rezultate ale CPRE şi SE

Acestea depind în mare măsură de experienţa operatorului. Endoscopiştii ce efectuează CPRE trebuie să urmeze un program complex de formare.

Cateterizarea CBP este realizabilă în peste 95% dintre cazuri, iar la endoscopiştii cu experienţă aproape în 100% dintre cazuri.

Sfincterotomia endoscopică poate fi realizată la 95% dintre pacienţi, din nou cu randament de aproape 100% la experţi, lucru facilitat de îmbunătăţirea continuă a instrumentarului. Dificultăţi pot fi întâmpinate la stomacul operat, atât cu anastomoză termino-terminală, cât mai ales la anastomozele latero-terminale, unde este nevoie de sfincterotoame inversate sau, mai nou, se adoptă tot mai mult sfincterotomia cu sfincterotomul de presecţionare. Reuşita la aceştia se ridică la aproximativ 70-80%.

Extragerea completă a calculilor este posibilă în peste 85% dintre cazuri la majoritatea autorilor, iar în centrele cu experienţă aceasta depăşeşte 95% (58,59,60).

Asocierea CPRE şi a SE cu colecistectomia laparoscopică (CL)

Cea mai mare parte a colecistectomiilor se realizează pe cale laparoscopică. După cum am menţionat deja, abordarea laparoscopică a CBP pune probleme tehnice, de aceea devine tot mai utilă asocierea cu explorarea şi tratarea pe cale endoscopică a litiazei CBP. Cum aproximativ 10% dintre pacienţii care se prezintă cu litiază veziculară pot prezenta simultan şi litiază a CBP, se pune în prezent problema secvenţei asocierii celor două: CPRE pre- sau post-CL. Recomandările actuale ale celor mai mulţi autori sunt ca litiaza evidentă (manifestată clinic şi vizibilă imagistic) a CBP să fie rezolvată pre-CL.

În cazurile dubitabile, pentru a evita efectuarea unei CPRE doar diagnostice, se preferă efectuarea în primul timp a CL şi numai după aceea, dacă simptomatologia sau explorările complementare o mai recomandă, să se efectueze CPRE cu SE. Există o singură rezervă pentru această atitudine: dacă în centrul respectiv performanţa endoscopistului nu este de peste 95% în eradicarea litiazei CBP, atunci se va tenta CPRE *per primam,* iar în caz de eşec a acesteia se va prefera colecistectomia clasică sau laparoscopică cu explorarea CBP intraoperatorie. Astfel se evită riscul ca după o CL şi un eşec de extragere endoscopică a unui eventual calcul coledocian restant să mai fie nevoie de o nouă reintervenţie clasică pentru litiaza reziduală CBP. Se recomandă deci o politică personalizată pe fiecare complex medico-chirurgical, corelată cu experienţa atât a endoscopiştilor, cât şi a chirurgilor (62,63,64,65).

Apariţia colangiografiei prin rezonanţă magnetică nucleară ca diagnostic preoperator (66), pre-CL, va putea înlocui în viitor CPRE diagnostic preoperator, care prezintă totuşi unele riscuri pentru pacient.

Drenajul endoscopic biliar şi pancreatic

Drenajul biliar prin protezare a fost descris pentru prima dată în 1979 (5). Poate fi folosit atât pentru patologia malignă, în scop paleativ, cât şi pentru patologia benignă, unde indicţiunile sunt în curs de evaluare.

Aproximativ 60-80% dintre icterele obstructive neoplazice sunt inoperabile în momentul diagnosticării, de aceea palierea nechirurgicală, endoscopică sau radiologică percutană pare a fi o soluţie mult mai puţin invazivă decât palierea clasică chirurgicală.

Protezele biliare sunt confecţionate din material plastic (de obicei polietilenă) şi impregnate cu material radioopac pentru a le face uşor vizibile scopic, iar diametrul lor este de 7,10; 11,5 sau 14 Fr (2,3; 3,3; 3,8 şi respectiv 4,6 mm). Dezavantajul lor este că se colmatează după câteva luni, iar cele cu diametrul mai mic, mai repede. Pentru montarea lor este nevoie de duodenoscoape cu canal operator larg de 4,2 sau 5,5 mm. Studiile comparative actuale au arătat că 10 Fr este un diametru suficient şi utilizarea de proteze cu diametrul mai mare decât acesta nu mai îmbunătăţeşte semnificativ durata de funcţionare, iar acestea sunt mai rigide şi mai greu de montat.

Protezele au două aripioare, una superioară, cealaltă inferioară, care le împiedică să migreze în sus sau în jos prin stenoză, accident nedorit. Lungimea lor este cea dintre aripioare. Mai pot avea şi unul sau două orificii laterale care să le menţină permeabilitatea în cazul în care un orificiu

distal s-ar sprijini perpendicular de un perete (coledocian sau duodenal) și astfel ar fi obstruat.

Apariția protezelor metalice autoexpandabile, care mai nou sunt acoperite pentru a nu mai permite creșterea tumorală printre plasele metalice conferă un diametru mult crescut (9,9 mm, respectiv 30 Fr) și o permeabilitate semnificativ îmbunătățită. Totuși, din cauza prețului lor foarte ridicat și a altor inconveniente nu se va renunța deocamdată la protezele de plastic.

Pregătirea pacienților este foarte importantă, dată fiind adesea gravitatea afecțiunii lor. Riscurile și complicațiile sunt mai mari decât la extragerea de calculi și ele trebuiesc bine explicate pacientului, o dată cu beneficiile, pentru a se obține un consimțământ în cunoștință de cauză. Cele mai mari riscuri sunt cele infecțioase, care pot adesea să provină dintr-un drenaj defectos.

Cateterizarea papilei se face clasic: după opacifierea CBP și evidențierea stenozei, aceasta va fi cateterizată cu un fir ghid. Diametrul cel mai des utilizat este de 0,035 inch (0,89 mm), în mod obișnuit este acoperit cu teflon și are un vârf flexibil atraumatic. Stenozele cu traiecte mai sinuoase necesită oarecare îndemânare pentru a fi depășite, atât din partea endoscopistului, cât și a asistentei. Stenozele mai strânse nu permit inițial trecerea produsului de contrast nici chiar injectat sub presiune; în aceste cazuri firul ghid poate fi trecut cu grijă, sub control radiologic suprastenotic.

Protezele de 7 Fr pot fi montate direct pe firul ghid, fiind împinse cu un tub de plastic tot de 7 Fr. Ele trec și prin canalul operator de 3,2 mm al duodenoscopului diagnostic. În cazul protezelor de 10 Fr sau mai mare, peste firul ghid se trece un cateter ghid de 6-7 Fr, peste care vor aluneca ulterior proteza și împingătorul. Stenozele mai strânse pot necesita o dilatare prealabilă cu dilatatoare progresive la 7 și 10 Fr.

Necesitatea sfincterotomiei înainte de protezare se apreciază individualizat. Argumentele pro constau în facilitarea trecerii protezei prin papilă, mai ales în cazul protezelor de 11,5 Fr, dar și acestea ar putea fi montate printr-o papilă intactă. Al doilea motiv este că ar fi mai ușoară schimbarea lor, un al treilea că proteza poate obstrua ductul pancreatic și crește riscul de pancreatită acută, fapt infirmat de practică.

Riscul unei sfincterotomii la pacienții cu icter prin obstrucții neoplazice este cel de sângerare, de aceea unii endoscopiști pledează pentru montarea protezelor fără sfincterotomie.

După cateterizarea stenozei cu fir ghid și cateterul interior de ghidaj, proteza este introdusă de către asistentă pe cateter până la orificiul extern al canalului operator al duodenoscopului, de unde este preluată de endoscopist. Se introduce apoi împingătorul și cu ajutorul acestuia se împinge proteza prin canalul operator până ce aceasta iese în câmpul vizual al endoscopului. În tot acest timp se verifică scopic ca firul ghid și cateterul interior să rămână cu capătul distal bine deasupra stenozei. Pentru a facilita ieșirea protezei se coboară erectorul, după care prin ridicarea acestuia se va împinge proteza spre orificiul papilei. Foarte important este ca în timpul acestei manopere capul endoscopului să nu se depărteze prea mult de papilă, pentru că astfel se poate forma o buclă în duoden cu proteza și se pierde mult din forța de împingere înspre stenoză a acesteia, existând chiar riscul împingerii ei în lumenul duodenal. Proteza se scoate 1-2 cm din canalul operator, după care prin angularea în sus a duodenoscopului și ridicarea erectorului, aceasta este împinsă prin stenoză, verificând permanent fluoroscopic angajarea ei corectă. Manopera se repetă identic până la ieșirea capătului distal al protezei din canalul operator. Acesta va rămâne 1-1,5 cm afară în duoden. Asistenta are un rol important în acest moment, și anume exercitarea unei tracțiuni ușoare, dar constante pe cateterul interior, ținând în același timp de împingător, pentru a da soliditate ghidajului realizat de ansamblul fir-cateter pe care trebuie să fie împinsă proteza. Acțiunea ei trebuie să se coordoneze perfect cu endoscopistul pentru ca firul ghid să nu fie retras din stenoză, astfel compromițându-se manopera care trebuie atunci reluată.

După ce proteza a depășit stenoza și aripioara ei distală a ajuns la papilă se pot retrage firul ghid și cateterul, această rămânând pe loc, moment în care, dacă a fost bine fixată, adesea se scurge bilă sub presiune (67,68,69,70).

Protezele metalice sunt mult mai ușor de montat, ele sunt premontate pe un cateter și au un diametru exterior inițial de 7 Fr, deci pot fi trecute și prin canalul operator al duodenoscopului diagnostic. În plus sunt un dispozitiv continuu și nu întrerupt, ca în cazul celor de plastic. Sunt două sisteme de proteze: unul în care proteza este împachetată pe un cateter de 5 Fr și acoperită cu un cateter de 7 sau 8 Fr – acest sistem se urcă pe firul ghid trecut transstenotic, iar când proteza este poziționată în stenoză se retrage ușor cateterul superior, fără a se mișca cel interior pe care se află proteza. Astfel eliberată, proteza se va expanda treptat în stenoză și o va dilata creând un lumen mare.

La celalalt tip de proteză metalică, aceasta este împachetată tot la un diametru exterior de 7 sau 8 Fr, pe un cateter interior de 5 Fr, dar este poziționată pe un balonaș care poate fi umflat din exterior. Când proteza este poziționată corect în stenoză, se umflă balonul și astfel se destinde proteza care

rămâne pe loc intratumoral. De notat că, datorită împachetării, ambele proteze se scurtează ușor după expandare, lucru ce trebuie avut în vedere la alegerea lungimii lor (71) (fig. 7).

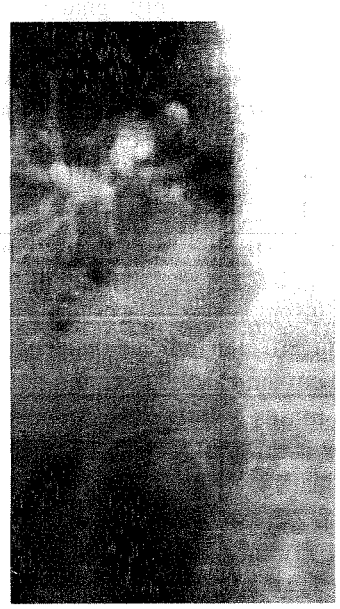

Fig. 7. Proteza medicală.

Indicațiile protezării endoscopice

Stenozele benigne ale CBP

Stenozele iatrogene postcolecistectomie sunt dificil de tratat endoscopic.

Se poate încerca dilatarea lor cu balonaș, dar această dilatare este de scură durată, stenoza refăcându-se rapid, iar dilatările iterative sunt rareori eficiente. Se poate încerca protezarea acestor stenoze, cu una sau chiar 2 sau 3 proteze de plastic alăturate care să fie menținute timp de câteva luni, astfel încât să se realizeze o dilatare treptată și de durată. Ulterior, proteza (le) va fi extrasă menținându-se în timp un calibru satisfăcător al CBP la locul stenozei. Acest tip de tratament endoscopic poate fi eficient la o parte din pacienți. Dacă stenozele sunt strânse, adeseori doar derivațiile chirurgicale clasice sunt soluția definitivă.

Cea mai mare parte dintre autori contraindică utilizarea protezelor metalice în stenozele benigne, deoarece acestea nu mai pot fi îndepărtate.

Colangita sclerozantă primitivă (fig. 8) poate fi abordată endoscopic în anumite cazuri și pentru anumite stenoze, în special la nivelul CBP. Se pot încerca fie dilatații cu balonaș, fie endoprotezare.

Fistulele biliare postcolecistectomie pot fi tratate prin montarea unei endoproteze care să depășească sediul fistulei, realizând un drenaj spre duoden, ducând astfel la închiderea fistulei.

Stenozele maligne

Protezarea stenozelor maligne poate avea două scopuri: drenaj preoperator sau paliere definitivă.

Pacienții cu *obstucții neoplazice ale căilor biliare* nu pot fi operați curativ decât după realizarea unui drenaj biliar și corectarea funcției hepatice. În mod clasic, drenajul poate fi obținut printr-o primă intervenție chirurgicală care să realizeze o derivație bilio-digestivă.

Drenajul endoscopic preoperator pentru formațiunile potențial rezecabile are avantajul de a ameliora funcția hepatică a acestor pacienți cu riscuri mai mici decât drenajul chirurgical și elimină inconvenientul aderențelor primei intervenții. Se adaugă totuși complicațiile protezării endoscopice, cea mai de temut fiind angiocolita care poate degrada peretele coledocian, făcând dificile anastomozele bilio-digestive postrezecție. De asemenea, drenajul endoscopic intern este superior celui percutan pentru că evită pierderile de bilă sau sângerările la locul drenului, la care se adaugă și confortul pacietului.

Drenajul paliativ definitiv trebuie apreciat de la caz la caz, dar mai ales în funcție de localizarea și tipul tumorii. Se consideră, în general, că dacă șansele de supraviețuire depășesc 6 luni se recomandă derivația chirurgicală ce are mai puține complicații pe termen lung, evident dacă starea pacientului o permite, sau o protezare cu proteză metalică expandabilă. Protezarea cu proteze de plastic este grevată de colmatarea lor la aproximativ 4 luni, când trebuie schimbate urgent. Marele lor avantaj este facila lor montare, cu complicații relativ reduse și prețul lor accesibil.

Ampuloamele sunt o cauză relativ frecventă de ictere neoplazive (aproximativ 8% dintre cazuri) mai ales la vârsta a treia. Au prognosticul cel mai bun, cu o supraviețuire de 30-40% la 5 ani după rezecție curativă.

Ele pot mutila complet zona papilară, făcând uneori imposibilă decelarea orificiului biliar și deci drenajul endoscopic.

Alteori se dezvoltă mai mult subpapilar, determinând o proeminență a infundibulului asemănătoare cu cea dată de un calcul inclavat. În aceste cazuri o SE largă, deși cu un risc ceva mai crescut de sângerare poate fi suficientă pentru drenajul biliar preoperator.

Protezarea definitivă trebuie rezervată cazurilor nerezecabile sau pacienților prea vârstnici sau cu tare asociate (fig. 9).

Neoplasmul de cap de pancreas este cauza cea mai frecventă de icter neoplazic (aproximativ 50% dintre cazuri). Acestea dau stenoze uneori dificil de cateterizat. Protezele metalice par a fi cele mai indicate în palierea icterelor provocate de aceste neoplazii.

Neoplasmul coledocian inferior dă stenoze asemănătoare cu cele provocate de neoplasmul de

cap de pancreas, diferențierea între ele putând fi făcută cu ajutorul pancreatogramei.

Neoplasmul coledocian mediu este responsabil pentru 15-20% dintre icterele neoplazice. Derivațiile paliative chirurgicale sunt uneori dificile pentru aceste tumori, de aceea palierea endoscopică pare a fi o alternativă convenabilă.

Neoplasmul hilar (tumoarea Klatskin) este responsabilă de aproximativ 20% dintre icterele neoplazice. Aproximativ 20% dintre aceste tumori pot fi rezecate. Palierea chirurgicală a acestor ictere poate fi adeseori dificilă.

Protezarea endoscopică poate fi relativ ușoară pentru tumoarea situată la mai puțin de 2 cm de hil, dar nu-l invadează încă (tipul I). Tumorile ce invadează doar hepaticul drept și/sau stâng, fără să invadeze canaliculele de generația a II-a (tipul IV), pot fi încă protezate cu succes endoscopic, dar mai greu. Ar fi de preferat montarea a două endoproteze pentru fiecare lob, dar mai mulți autori consideră suficientă protezarea unui singur lob, cu condiția să se evite pe cât posibil opacifierea și, destul de probabil, contaminarea celuilalt lob. Pentru tumorile ce se extind și pe canaliculele intrahepatice, protezarea lor pe cale retrogradă endoscopică devine mult mai dificilă, nu rareori imposibilă și din păcate grevată de complicații infecțioase ale canaliculelor nedrenate. Unii autori recomandă abordarea percutană a acestor tumori sau prin metode mixte, radiologice percutane și endoscopic (metoda *rendez-vous* sau teleferic) în care radiologul cateterizează o cale biliară dilatată, depășește stenoza cu fir ghid până în duoden, unde firul ghid este recuperat de endoscopist și pe acest fir se va putea monta endoscopic o proteză.

Invaziile sau compresiunile metastatice asupra CBP pot da divese stenoze ale căilor biliare. Palierea lor endoscopică este cel mai adesea unica alternativă.

Complicațiile protezării endoscopice

Complicațiile imediate pot fi cele date de SE. Sângerările sunt mai rare (1-2%), deoarece SE se fac mai mici decât cele necesare extragerii calculilor. Probleme pot apărea la pacienții cu ictere importante, deci cu tulburări de coagulare exprimate. Pot apărea rar (1% dintre cazuri) pancreatite acute postprotezare, rar cu semnificație clinică.

Cea mai de temut complicație este angiocolita, determinată de contaminarea arborelui biliar în timpul canulării. Este regulă dacă drenarea nu s-a realizat corect sau dacă proteza migrează ori se colmatează rapid cu fragmente tumorale sau cheaguri în cazul tumorilor friabile.

Altă complicație ce poate apărea și în cazul protezărilor corecte este colecistita acută, care trebuie întotdeauna prevenită la pacienții cu colecist *in situ* printr-o antibioprofilaxie adecvată.

Mortalitatea precoce este de 2-6% după protezare endoscopică, procent ce crește la neoplaziile avansate.

Complicații tardive sunt reprezentate de colmatarea protezelor, care poate apărea după câteva zile până la 15 luni, cu o medie de 4-5 luni. Imediat ce apar simptome (febră, astenie, inapetență și tardiv icter), protezele trebuie schimbate. Noile proteze tind să rămână patente mai puțin decât primele. Protezele metalice rămân permeabile timp mai îndelungat. Protezele de 10 Fr rămân permeabile timp mai îndelungat decât cele de 7 sau 8 Fr. În schimb, protezele de 12 Fr nu sunt superioare celor de 10 Fr, dar deoarece sunt mai rigide, pot fi montate mai greu, de aceea clasic protezele de plastic utilizate în prezent sunt de 10 Fr.

Altă complicație o constituie stenoza prin invazia tumorală (ampulom, cap pancreas).

Tratamentul endoscopic în patologia pancreatică

Sfincterotomia pancreatică (SEP) se realizează asemănător cu cea biliară, doar că este orientată spre ora 1. Lungimea ei este mai mică, aproximativ 1-1,5 cm (72,73).

SEP este indicată pentru un abord mai larg al ductului Wirsung în următoarele situații:

- realizarea unui drenaj mai bun al secrețiilor pancreatice și ameliorarea sau abolirea durerii din pancreatita cronică (74,75);
- pentru a permite extragerea calculilor pancreatici (76) (fig. 10 a, b, c);
- pentru a putea monta o proteză pancreatică care să faciliteze scurgerea sucurilor pancreatice, cu ameliorarea simptomatologiei alergice și chiar a funcției pancreatice, în cazul pancreatitelor cronice cu stenoze obstructive cefalice (77);
- pentru a permite explorarea endoscopică a ductului pancreatic cu *baby* endoscopul sau pentru a permite recoltarea de suc pancreatic sau periaj citologic (78).

Se poate realiza și sfincterotomia papilei accesorii când drenarea pancreasului dorsal se realizează pe aceasta *(pancreas divisum)* sau când calcifierile cefalice obstruează complet partea cefalică a ductului Wirsung, abordul pe papila accesorie permițând scurcircuitarea porțiunii obstruate și drenarea la acest nivel (79) (fig. 11a, b, c).

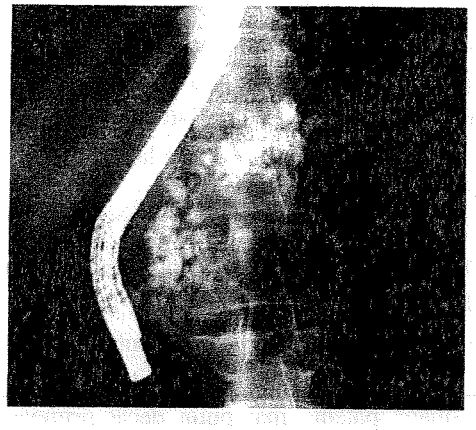

Fig. 10a. Calcifieri pancreatice multiple.

Fig. 10b. Calculi pancreatici intraductibili.

Fig. 11a. Pancreas divisum – pseudochist dorsal.

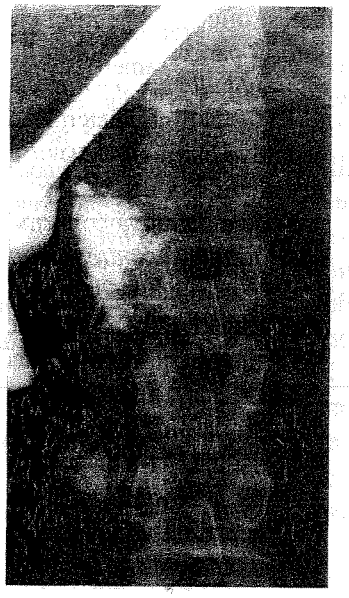

Fig. 11b. Drenajul pseudochistului prin protezare endoscopică.

Endoscopic, pot fi realizate *drenaje de pseudochisturi* aflate în contact cu tubul digestiv la diverse niveluri.

Pseudochisturile corporeocaudale sunt proeminente la nivelul peretelui posterior gastric și pot fi drenate prin puncționarea la acest nivel de regulă cu sfincterotomul de presecționare, după care se introduce un fir ghid și se lărgește incizia cu sfincterotomul clasic, realizându-se o pseudochisto-gastrostomă endoscopică sau se poate monta o endoproteză sau un dren nasochistic pentru drenajul complet al pseudochistului.

Pseudochisturile cefalice pot fi drenate transpapilar, dacă comunică cu ductele pancreatice, sau transduodenal.

Aceste proceduri sunt rezervate centrelor specializate, putând fi grevate de complicații hemoragice sau infecțioase (80,81).

Bibliografie

1. McCune WS, Shorb PE, Moscowitz H. Endoscopic cannulation of the ampulla of Vater: a preliminary report. Ann Surg 1968; 167: 752-65.

2. Ohto M, Ono T, Tsuchiya Y et al. Cholangiography and pancreatography. Tokyo: Igaku-Shoin 1978.

3. Classen M, Demling L. Steinextraktion aus dem Gallengang endoskopisch moglich. Med Trib 1973; 27: 1-9.

4. Kawai K, Akasaka Y, Murgkami K et al. Endoscopic sphincterotomy of the papilla of Vater. Gastrointest Endosc 1974; 20: 148-51.

5. Cotton PB, Burney PGJ, Mason RR. Transnasal bile duct catheterisation after endoscopic sphincterotomy. Gut 1979; 20: 285.

6. Soehendra N, Reijnders-Frederix V. Palliative bile duct drainage: a new endoscopic method of introducing a transpapillary drain. Endoscopy 1980; 12: 8-13.

7. Huibregtse K, Haverkamp HJ, Tytgat GNJ. Transpapillary positioning of a large 3,2 mm biliary endoprosthesis. Endoscopy 1981; 13: 217-20.

8. Classen M, Phillip J. Endoscopic retrograde cholangiopancreatography (ERCP) and endoscopic therapy in pancreatic disease. Clin Gastroenterol 1984; 13: 819-42.

9. Axon AT. Endoscopy in the diagnosis and therapy of pancreatic disorders. Clin Gastroenterol 1986;15: 279-303.

10. McCarthy J, Geenen JE, Hogan WJ. Preliminary experience with endoscopic stent placement in benign pancreatic diseases. Gastrointest Endosc 1988 Feb; 34: 16-8.

11. Draganov P, Cotton PB. Iodinated contrast sensitivity in ERCP. Am J Gastroenterol 2000; 95: 1398-401.

12. Etzkorn KP, Diab F, Brown RD et al. Endoscopic retrograde cholangiopancreatography under general anesthesia: indications and results. Gastrointest Endosc 1998; 47: 363-7.

13. Wille RT, Barnett JL, Chey WD et al. Routine droperidol pre-medication improves sedation for ERCP. Gastrointest Endosc 2000; 52: 362-6.

14. Chuah SY, Goh KL, Wong NW. Common anxieties of patients undergoing oesophago-gastro-duodenoscopy, colonoscopy and endoscopic retrograde cholangio-pancreatography. Med J Malaysia 1999; 54: 216-24.

15. Krugliak P, Ziff B, Rusabrov Y et al. Propofol versus midazolam for conscious sedation guided by processed EEG during endoscopic retrograde cholangiopancreatography: a prospective, randomized, double-blind study. Endoscopy 2000; 32: 677-82.

16. Sandstad O, Osnes T, Skar V et al. Common bile duct stones are mainly brown and associated with duodenal diverticula. Gut 1994; 35: 1464-7.

17. Forbes A, Cotton PB. ERCP and sphincterotomy after Billroth II gastrectomy. Gut 1984; 25: 971-76.

18. Osnes M, Rosseland AR, Aabakken L. Endoscopic retrograde cholangiography and endoscopic papillotomy in patients with a previous Billroth II resection. Gut 1986; 27: 1193-96.

19. Cappell MS. Endoscopic retrograde cholangiopancreatography with endoscopic sphincterotomy for symptomatic choledocholithiasis after recent myocardial infarction. Am J Gastroenterol 1996; 91: 1827-31.

20. Ramirez FC, McIntosh AS, Dennert B et al. Emergency endoscopic retrograde cholangiopancreatography in critically ill patients. Gastrointest Endosc 1998; 47: 368-71.

21. Glasbrenner B, Ardan M, Boeck W. Prospective evaluation of brush cytology of biliary strictures during endoscopic retrograde cholangiopancreatography. Endoscopy 1999; 31: 712-7.

22. Menges M, Lerch MM, Zeitz M. The double duct sign in patients with malignant and benign pancreatic lesions. Gastrointest Endosc 2000; 52: 74-7.

23. Huibregtse K, Katon RM, Tytgat GNJ. Precut papillotomy via fine-needle knife papillotome: a safe and effective technique. Gastrointest Endosc 1986; 32: 403-8.

24. Rabenstein T, Ruppert T, Schneider HT et al. Benefits and risks of needle-knife papillotomy. Gastrointest Endosc 1997; 46: 207-11.

25. White DM, Correa RJ, Gibbons RP et al. Extracorporeal shock-wave lithotripsy for bile duct calculi. Am J Surg 1998; 175: 10-3.

26. Palmer KR, Hofmann AF. Intraductal mono-octanoin for the direct dissolution of bile duct stones: experience in 343 patients. Gut 1986; 196-201.

27. Murray WR, Laferla G, Fullarton GM. Choledocholithiasis: in vivo stone dissolution using methyl tertiary butyl ether (MTBE). Gut 1988; 29:143-7.

28. Boytchev I, Pelletier G, Prat F et al. Late biliary complications after endoscopic sphincterotomy for common bile duct stones in patients older than 65 years with gallbladder in situ. Gastroenterol Clin Biol 2000; 24: 995-1000.

29. Nitsche R, Folsch UR. Role of ERCP and endoscopic sphincterotomy in acute pancreatitis. Baillieres Best Pract Res Clin Gastroenterol 1999; 13: 331-43.

30. Apel D, Riemann JF. Emergency endoscopy. Can J Gastroenterol 2000; 14: 199-203.

31. Cetta F. Gallstone pancreatitis, associated cholangitis, clinical predictors of persistent common duct stones, and ERCP or endoscopic sphincterotomy. Am J Gastroenterol 1998; 93: 493-6.

32. Chak A, Cooper GS, Lloyd LE et al. Effectiveness of ERCP in cholangitis: A community-based study. Gastrointest Endosc 2000 Oct; 52(4): 484-9.

33. Leung JWC, Chung SCS, Sung JJY, et al. Urgent endoscopic drainage for acute suppurative cholangitis. Lancet 1989; 1: 1307-9.

34. Geenen JE, Hogan WJ, Dodds WJ et al. The efficacy of endoscopic sphincterotomy after cholecystectomy in patients with sphincter of Oddi dysfunction. N Engl J Med 1989; 320: 82-87.

35. Lichtenstein GR, Dabezies MA. Biliary Tract Dysmotility. Current treatment options in gastroenterology. 1998; 1: 27-34.

36. Ladas SD, Tassios PS, Katsogridakis J et al. The clinical need for sphincter of Oddi manometry in gastrointestinal endoscopy units. Endoscopy 1993; 25: 387-91.

37. Caroli-Bosc FX, Demarquay JF, Peten EP et al. Endoscopic management of sump syndrome after choledochoduodenostomy: retrospective analysis of 30 cases. Gastrointest Endosc 2000; 51: 180-3.

38. Mergener K, Strobel JC, Suhocki P et al. The role of ERCP in diagnosis and management of accessory bile duct leaks after cholecystectomy. Gastrointest Endosc 1999; 50: 527-31.

39. Prat F, Pelletier G, Ponchon T et al. What role can endoscopy play in the management of biliary complications after laparoscopic cholecystectomy ? Endoscopy 1997; 29: 341-8.

40. Dumas R, Le Gall P, Hastier P et al. The role of endoscopic retrograde cholangiopancreatography in the management of hepatic hydatid disease. Endoscopy 1999 Mar; 31(3): 242-7.

41. Saab S, Martin P, Soliman GY et al. Endoscopic management of biliary leaks after T-tube removal in liver transplant recipients: nasobiliary drainage versus biliary stenting. Liver Transpl 2000; 6: 627-32.

42. Cotton PB. Endoscopic management of bile duct stones: apples and oranges. Gut 1984; 25: 587-99.

43. Cotton PB, Lehman G, Vennes J, et al. Endoscopic sphincterotomy complications and their management: an attempt at consensus. Gastrointest Endosc 1991; 37: 383-90.

44. Testoni PA, Bagnolo F, Natale C et al. Incidence of post-endoscopic retrograde-cholangiopancreatography/sphincterotomypancreatitis depends upon definition criteria. Dig Liver Dis 2000; 32: 412-8.

45. Ueno N, Ozawa Y. Pancreatitis induced by endoscopic balloon sphincter dilation and changes inserum amylase

levels after the procedure. Gastrointest Endosc 1999; 49: 472-6.

46. Poon RT, Yeung C, Lo CM et al. Prophylactic effect of somatostatin on post-ERCP pancreatitis: a randomized-controlled trial. Gastrointest Endosc 1999; 49: 593-8.

47. Arvanitidis D, Hatzipanayiotis J, Koutsounopoulos G et al. The effect of octreotide on the prevention of acute pancreatitis and hyperamylasemia after diagnostic and therapeutic ERCP. Hepato-gastroenterology 1998; 45: 248-52.

48. Cavallini G, Tittobello A, Frulloni L et al. Gabexate for the prevention of pancreatic damage related to endoscopicretrograde cholangiopancreatography. Gabexate in digestive endoscopy-ItalianGroup. N Engl J Med 1996; 335: 919-23.

49. Sherman S, Hawes RH, Rathgaber SW et al., Post-ERCP pancreatitis: randomized, prospective study comparing a low- and high-osmolality contrast agent. Gastrointest Endosc 1994; 40: 422-7.

50. Johnson GK, Geenen JE, Johanson JF et al., Evaluation of post-ERCP pancreatitis: potential causes noted during controlled study of differing contrast media. Midwest Pancreaticobiliary Study Group. Gastrointest Endosc 1997; 46: 217-22.

51. Sugiyama M, Atomi Y. The benefits of endoscopic nasobiliary drainage without sphincterotomy for acute-cholangitis. Am J Gastroenterol 1998; 93: 2065-8.

52. Baillie J. Biliary sphincterotomy: less benign than once thought ? Curr Gastroenterol Rep 1999; 1: 102-6.

53. Freeman ML. Complications of endoscopic biliary sphincterotomy: a review. Endoscopy 1997; 29: 288-97.

54. Sherman S, Lehman GA. Endoscopic pancreatic sphincterotomy: techniques and complications. Gastrointest Endosc Clin N Am 1998; 8: 115-24.

55. Stapfer M, Selby RR, Stain SC et al., Management of duodenal perforation after endoscopic retrogradecholangiopancreatography and sphincterotomy. Ann Surg 2000; 232: 191-8.

56. Prat F, Malak NA, Pelletier G et al. Biliary symptoms and complications more than 8 years after endoscopic sphincterotomy for choledocholithiasis. Gastroenterology 1996; 110: 894-9.

57. Geenen DJ, Geenen JE, Jafri FM et al. The role of surveillance endoscopic retrograde cholangiopancreatography in preventing episodic cholangitis in patients with recurrent common bile ductstones. Endoscopy 1998; 30: 18-20.

58. Siegel JH, Cohen SA, Kasmin FE. Experience and volume: the ingredients for successful therapeutic endoscopic outcomes, especially ERCP and postgastrectomy patients. Am J Gastroenterol 2000; 95: 2133-4.

59. Hellier MD, Morris AI. ERCP training-time for change. Gut 2000; 47: 459-60.

60. Rabenstein T, Schneider HT, Nicklas M et al. Impact of skill and experience of the endoscopist on the outcome of endoscopic sphincterotomy techniques. Gastrointest Endosc 1999; 50: 628-36.

61. Lauter DM, Froines EJ. Laparoscopic common duct exploration in the management of choledocholithiasis. Am J Surg 2000; 179: 372-4.

62. Poon RT, Liu CL, Lo CM et al. Management of gallstone cholangitis in the era of laparoscopic cholecystectomy. Arch Surg 2001; 136: 11-6.

63. Golub R, Brodsky N, Cantu R et al. Same-session endoscopic retrograde cholangio-pancreatography and cholecystectomy. Surg Laparosc Endosc Percutan Tech 2000; 10: 272-4.

64. Davis WZ, Cotton PB, Arias R et al. ERCP and sphincterotomy in the context of laparoscopic cholecystectomy: academicand community practice patterns and results. Am J Gastroenterol 1997; 92: 597-601.

65. Prat F, Pelletier G, Ponchon T et al. What role can endoscopy play in the management of biliary complications after laparoscopic cholecystectomy ? Endoscopy 1997; 29: 341-8.

66. Hochwalk SN, Dobryansky M BA, Rofsky NM et al. Magnetic resonance cholangiopancreatography accurately predicts the presence or absence of choledocholithiasis. J Gastrointest Surg 1998; 2: 573-9.

67. Nelson DB, Bosco JJ, Curtis WD et al. ASGE technology status evaluation report. Biliary stents. Update 1999, American Society for Gastrointestinal Endoscopy. Gastrointest Endosc 1999; 50: 938-42.

68. Born P, Rosch T, Bruhl K et al. Long-term outcome in patients with advanced hilar bile duct tumors undergoing palliative endoscopic or percutaneous drainage. Z Gastroenterol 2000; 38: 483-9.

69. Reed DN, Vitale GC, in R et al. Bile duct carcinoma: trends in treatment in the nineties. Am Surg 2000; 66: 711-4; discussion 714-5.

70. Rumalla A, Baron TH. Evaluation and endoscopic palliation of cholangiocarcinoma. Management of cholangiocarcinoma. Dig Dis 1999; 17: 194-200.

71. Huibregtse K. The wallstent for malignant biliary obstruction. Gastrointest Endosc Clin N Am 1999; 9: 491-501.

72. Okolo PI, Pasricha PJ, Kalloo AN. What are the long-term results of endoscopic pancreatic sphincterotomy ? Gastrointest Endosc 2000; 52: 15-9.

73. Elton E, Howell DA. Endoscopic pancreatic sphincterotomy: indications, outcome, and a safe stentless technique. Parsons WG Gastrointest Endosc 1998; 47: 240-9.

74. Vitale GC, Reed DN, Nguyen CT et al., Endoscopic treatment of distal bile duct stricture from chronic pancreatitis. Surg Endosc 2000; 14: 227-31 Erratum in: Surg Endosc 2000; 14: 411.

75. Ell C, Rabenstein T, Schneider HT et al. Safety and efficacy of pancreatic sphincterotomy in chronic pancreatitis. Gastrointest Endosc 1998; 48: 244-9.

76. Deviere J, Delhaye M, Cremer M. Pancreatic duct stones management. Gastrointest Endosc Clin N Am 1998; 8: 163-79.

77. Neuhaus H. Therapeutic pancreatic endoscopy. Endoscopy 2000; 32: 217-25.

78. Devereaux CE, Binmoeller KF. Gastrointest Endosc Clin N Am 2000; 10: 117-33, vii Endoscopic retrograde cholangiopancreatography in the next millennium.

79. Ertan A Long-term results after endoscopic pancreatic stent placement without pancreatic papillotomy in acute recurrent pancreatitis due to pancreas divisum. Gastrointest Endosc 2000; 52: 9-14.

80. Beckingham IJ, Krige JE, Bornman PC et al. Long term outcome of endoscopic drainage of pancreatic pseudocysts. Am J Gastroenterol 1999; 94: 71-4.

81. Boerma D, van Gulik TM, Obertop H et al. Internal drainage of infected pancreatic pseudocysts: safe or sorry ? Dig Surg 1999; 16: 501-5.

ARTERIOGRAFIA ARTEREI MEZENTERICE SUPERIOARE

Silviu Sfrângeu

Arteriografia mezenterică clasică, convențională este tot mai puțin folosită în explorarea tubului digestiv. Aceasta datorită teritoriului mare ce trebuie explorat, care determină o diluție marcată a substanței de contrast. În aceste condiții calea de retur venos este slab vizibilă.

Pe de altă parte, datorită cantității mari de substanță de contrast ce este necesar să fie injectată, precum și debitului mare, ea poate genera efecte adverse importante.

Metodele de angiografie prin substracție digitală (ASD) au corectat mult aceste inconveniente, aceasta necesitând cantități mici de substanță de contrast, precum și debite mici. Imagini satisfăcătoare se obțin chiar și în cazul injectărilor intravenoase (1).

În ultimul timp apariția unor metode noi de explorare digitală, imagistice (imagistica prin rezonanță magnetică – angio- IRM, tomografia computerizată – angio CT, ecografia cu toate variantele sale – Doppler, medicina nucleară – angioscintigrafia etc.) a ameliorat considerabil diagnosticul.

Pe de altă parte, descoperirea unor substanțe de contrast noi cu alte caracteristici (izoosmolare, neionice) au redus aproape total riscul decesului din cauza substanțelor de contrast pe bază de iod, iar, pe de altă parte, ele sunt incomparabil mai bine suportate de pacient în momentul injectării.

Angio-IRM se conturează ca metode de viitor în algoritmele de explorare vasculară mezenterică.

Anatomie

Studiile anatomice și topografice au demonstrat existența multiplelor variante anatomice ale arterei mezenterice superioare (fig. 1).

Arterele

Artera mezenterică superioară emerge de pe partea anterioară a aortei la nivelul vertebrei T12-L2. Se desprinde din aortă la aproximativ 20 mm sub originea trunchiului celiac. Rareori, artera mezenterică superioară emerge din trunchiul celiac, în acest caz fiind vorba de un trunchi celio-mezenteric (fig. 2).

Prima porțiune a arterei mezenterice superioare este imediat posterior de corpul pancreasului. Diametrul lumenului variază 6-16 mm.

Artera face la emergență un unghi de 45°-60° cu aorta (rar 90°). Unghiul făcut de prima parte a arterei mezenterice superioare depinde în mare măsură de țesutul adipos din abdomen.

Ramurile mai importante ale arterei mezenterice superioare sunt:

– artera pancreatico-duodenală inferioară;
– arterele jejunale;
– artera ileală;
– artera ileocolică.

Inconstant, sunt prezente artera colică medie și artera colică dreaptă.

Din artera mezenterică superioară mai pot emerge ocazional:

– arterele pancreatice;
– arterele hepatice;
– arterele gastrice (2).

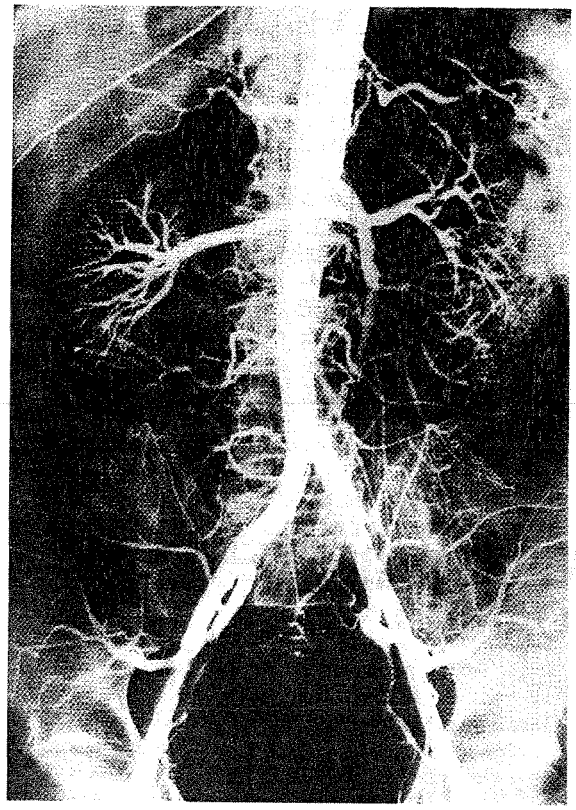

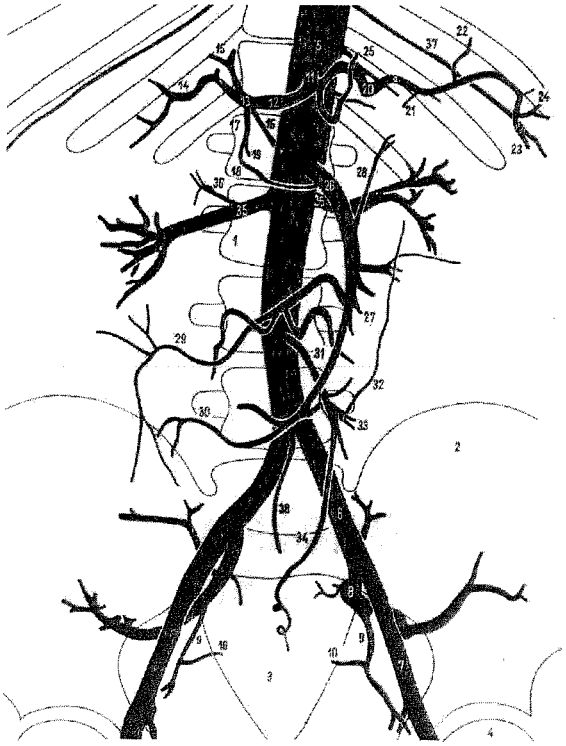

1. Vertebra lombară
2. Ilium
3. Sacrum
4. Capul femural
5. Aorta abdominală
6. Artera iliacă comună
7. Artera iliacă externă
8. Artera iliacă internă
9. Artera rușinoasă
10. Artera rectală mijlocie
11. Trunchiul celiac
12. Artera hepatică comună
13. Artera hepatică
14. Ramura dreaptă
15. Ramura stângă
16. Artera gastrică dreaptă
17. Artera gastroduodenală
18. Arcul pancreaticoduodenal anterior
19. Artera gastroepiploică dreaptă
20. Artera splenică
21. Ramura pancreatică
22. Ramura gastrică
23. Artera gastroepiploică stângă
24. Ramura splenică
25. Artera gastrică stângă
26. Artera mezenterică superioară
27. Arterele jejunală și ileală
28. Artera colică mijlocie
29. Artera colică dreaptă
30. Artera ileocolică
31. Artera mesenterică inferioară
32. Artera colică dreaptă
33. Arterele sigmoide
34. Artera rectală superioară
35. Artera renală
36. Artera suprarenală inferioară dreaptă
37. Artera intercostală posterioară

Fig. 1. Aorta abdominală – aspect angiografic.

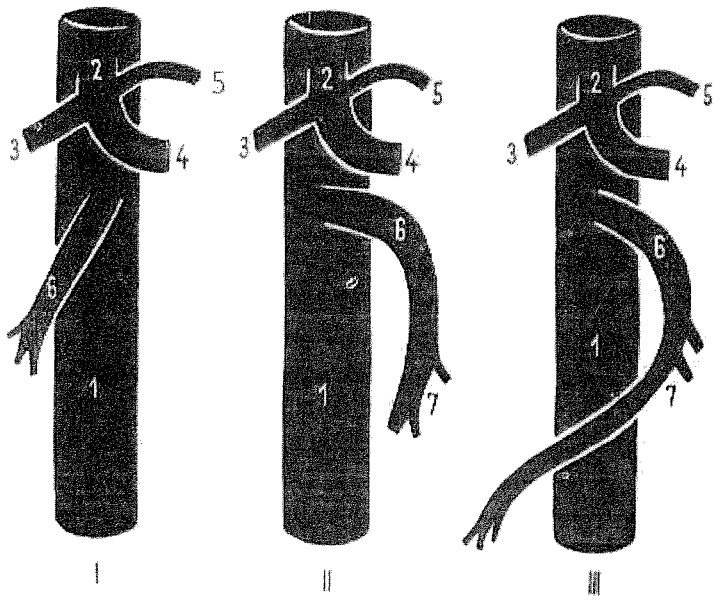

1. Aorta
2. Trunchiul celiac
3. Artera hepatică
4. Artera splenică
5. Artera gastrică stangă
6. Artera mezenterică superioară

Fig. 2. Variante ale emergenței arterei mezenterice superioare.

Artera pancreatico-duodenală inferioară

Emerge fie din artera mezenterică superioară, fie din prima arteră jejunală. Poate să existe o singură arteră pancreatico-duodenală inferioară sau două ramuri cu origini separate: anterioară și posterioară.

Când emerge din prima arteră jejunală trece prin spatele arterei mezenterice superioare. Când emerge direct din artera mezenterică superioară se plasează pe partea dreaptă a aortei având direcție spre duoden și pancreas. În aproximativ 60% dintre cazuri, există o arcadă arterială între artera pancreatico-duodenală inferioară și prima arteră jejunală. Această anastomoză irigă porțiunea a IV-a a duodenului și prezintă o importanță mare în bolile ocluzive, constituind o cale de derivație importantă.

Arterele jejunale și ileale

Sunt variabile ca număr și dimensiuni. Datorită faptului că nu există o delimitare precisă între jejun și ileon, nu avem cum să știm unde se termină arterele jejunale și unde încep cele ileale.



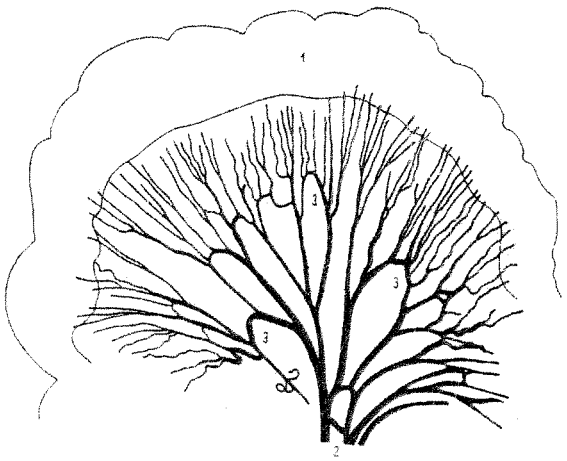

1. Jejun
2. Venele jejunale
3. Arc venos gr.I
4. Arc venos gr.II

Fig. 3. Arcadele terminale ale circulației venoase mezenterice.

Arterele jejunale sunt între 2-7 ramuri, iar cele ileale între 7-13, fără a include pe cele care irigă porțiunea ileonului terminal. Acesta din urmă este irigat de 3 până la 5 ramuri ce emerg din ramura ileală a arterei ileocolice. Această ramură ileală se anastomozează direct cu porțiunea distală a arterei mezenterice superioare.

Caracteristica circulației mezenterice este prezența arcadelor interarteriale. Numărul de arcade variază și în funcție de nivel între 1 și 5. Cel mai mare număr se observă în porțiunea mijlocie a intestinului subțire și scad ca număr spre ileonul terminal (fig. 3).

Vasa recta intestinale emerg din ultimele arcade care sunt apropiate de limita terminală a mezentericei.

Anastomozele interarteriale se realizează în peretele intestinului. Angiografic, *vasa recta* ale jejunului apar mai largi decât cele ale ileonului. De obicei, calibrul arterelor ileale scade distal, iar cele mai mici vase se observă la ileonul terminal. Datorită numărului mare de arcade intercomunicante există, la fel ca în cazul intestinului gros, un canal arterial ce merge paralel cu marginea mezentericei. *Vasa recta* își au originea în acest canal, care a fost descris pentru prima data de Devight. Cele două canale comunică prin arcade la ileonul terminal și închid astfel o rețea vasculară ce se întinde de la duoden până la rect.

Artera ileocolică

Aceasta este singura arteră ce se găsește constant pe partea dreaptă a arterei mezenterice superioare. Ea irigă ileonul terminal, apendicele, cecul și porțiunea proximală a colonului ascendent. Când artera colică dreaptă este absentă sau își are originea în artera ileocolică poate apărea extensia distală a originii. Artera ileocolică se divide într-o arteră colică și una ileală. De obicei există o arcadă ileocolică între cele două artere. Artera ileală comunică direct cu artera mezenterică superioară.

Ileonul terminal are o vascularizație mai slabă pentru că arcada de la granița – artera mezenterică superioară, artera recurentă ileală, lipsește în 61% dintre cazuri, iar în 16% dintre cazuri există un segment de 3-5 cm de ileon distal ce nu are *vasa recta*.

Artera colică dreaptă

Acest vas are origine variabilă în: artera mezenterică superioară, colica medie sau arterele ileocolice.

Ea irigă colonul transvers. De obicei, emerge din prima porțiune a arterei mezenterice superioare la nivelul primei artere jejunale, dar poate

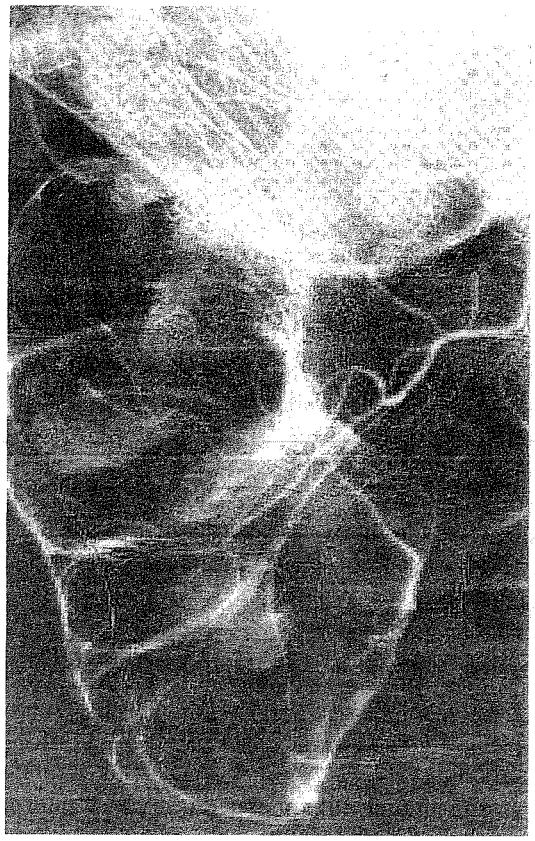

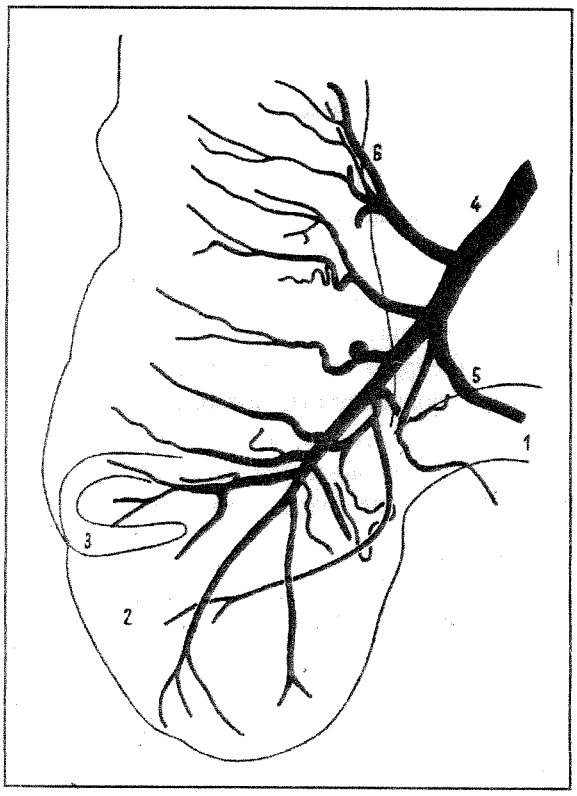

1. Ileon
2. Cec
3. Apendice
4. Vena ileocolică
5. Anastomoza v. ileocolice și v. ileale
6. Anastomoza v. ileocolice și v. colice drepte

Fig. 4. Ramura venoasă ileocolică – aspect normal.

să aibă originea mai distal sau chiar în trunchiul celiac. Uneori prezintă o arteră colică medie accesorie (fig. 4).

Ramura stângă a arterei colice medii comunică direct cu artera colică stângă care emerge din artera mezenterică inferioară. Această comunicare e cea mai importantă colaterală în circulația mezenterică și se realizează între:

- ramura dreaptă a arterei colice medii;
- artera colică dreaptă;
- artera ileocolică.

O a doua colaterală este artera marginală (Drummond) reprezentată de arcadele longitudinale ale colonului. Această arteră marginală este de obicei incompletă pentru că *vasa recta* ale colonului transvers emerg deseori direct din artera colică medie.

Artera lui Riolan este a treia anastomoză între artera mezenterică superioară și artera mezenterică inferioară. Aceasta este o arteră comunicantă scurtă, ce merge retroperitoneal de la rădăcina mezenterice superioare (sau una din ramurile principale) până la mezenterica inferioară (sau una din ramuri).

Artera hepatică comună sau deseori artera hepatică dreaptă poate să aibă originea în artera mezenterică superioară (cu o frecvență de 16% dintre cazuri), la fel artera dorsală a pancreasului, artera transversă pancreatică și arterele gastroduodenale ce își au originea în prima porțiune a arterei mezenterice superioare.

Arterele colaterale

La nivelul intestinului subțire și colonului sunt descrise mai mult de 50 de colaterale. Pe lângă aceste arcade ale circulației mezenterice, arterele pancreatice și pancretico-duodenale servesc drept colaterale în cazuri de stenoze sau ocluzii ale trunchiului principal al arterei mezenterice superioare.

Alte conexiuni sunt:

- arterele epiploice, cel puțin în cazurile de ocluzie mai distală a arterei mezenterice superioare;
- arterele parietale retroperitoneale, inclusiv arterele capsulei renale;
- arterele frenice inferioare;
- arterele ce irigă țesutul adipos.

Aceste vase colaterale pot fi folosite în caz de ocluzie vasculară.

Venele

Vena mezenterică inferioară urmează traiectul arterei mezenterice superioare. Venele ce urmăresc *vasa recta* sunt deseori duplicate. La angiografia convențională a arterei mezenterice superioare venele mezenterice nu sunt ușor vizibile prin arteriografia convențională. Evidențierea lor se face în condiții bune prin ASD și angio-IRM.

Metode de explorare angiografică a arterelor mezenterice

Prin informațiile pe care le poate da asupra sediului și caracterelor unei obliterări arteriale, asupra rețelei colaterale și a stării vaselor situate sub obstacol, arteriografia este deosebit de utilă în diagnosticul unei arteriopatii, în recunoașterea naturii acesteia și în orientarea tratamentului.

Arteriografia se poate realiza prin următoarele procedee (3):

- puncție arterială și injectarea directă a substanței opace în artera de examinat, metodă riscantă și greu de efectuat, motiv pentru care nu o abordăm;
- puncție translombară a aortei (Dos Santos);
- puncția arterei femurale sau axilare și efectuarea arteriografiei prin metoda Seldinger.

Datorită propagării substanței de contrast în sensul circulației sângelui, arteriografia are cronologic trei timpi distincți.

Timpul arterial este cel în care substanța de contrast se află în artere.

Timpul visceral (viscerografic, parenchimatos), în care substanța de contrast este difuz repartizată în microcirculația viscerului perfuzat de artera în care s-a injectat substanța de contrast.

Timpul venos, în care substanța de contrast se colectează în sistemul venos de drenaj al teritoriului arterial injectat.

La subiecții normali, arteriografia pune în evidență arterele principale de transport și arterele de nutriție mai mari.

Pereții vaselor apar netezi, conturul vaselor este regulat, iar calibrul lor se diminuează progresiv către periferie.

La coapsă se vizualizează artera femurală superficială și profundă, ramurile colaterale, ramurile musculare și cutanate. La gambă se vizualizează artera tibială anterioară, posterioară și fibulară cu ramificațiile lor.

Putem pune în evidență următoarele *modificări patologice* morfologice: modificări de contur, modificări de opacitate, stenoze, dilatații, anevrisme, obliterări sau stopuri, circulație colaterală, reumplere vasculară.

Circulația arterială colaterală se realizează prin numeroase anastomoze arteriale fiziologice. În cazul unei obliterări, arterele în amonte de obliterare se anastomozează cu arterele din aval, asigurând circulația arterială în teritoriul aflat sub obliterare. Se apreciază: sediul, numărul, forma și calibrul vaselor colaterale. Se consideră că circulația colaterală este cu atât mai puțin eficientă cu cât vasele colaterale sunt mai subțiri, neregulate, sinuoase (aspect de urbușon). S-a constatat că circulația colaterală este cu atât mai dezvoltată cu cât obliterarea este situată mai sus.

Reumplerea definește evidențierea vasului sub obliterare. Reumplerea vasului se face prin circulația colaterală și reprezintă un efect adaptativ al circulației colaterale.

În general reumplerea vasului se face la o distanță variabilă în aval de obliterare (0,5-2-3 cm) (4,5).

Aortoarteriografia translombară

Este extrem de rar folosită, doar în cazul în care abordul retrograd este imposibil de efectuat (ateroscleroza cu stenoze și obstrucții vasculare).

Anestezia

În ultimul timp îmbunătățirea în tehnici, echipament și agenți de premedicație au făcut posibil ca cele mai multe proceduri angiografice vasculare să fie executate fără anestezie generală. În unele situații se poate folosi blocajul peridural care asigură o analgezie bună și dilată vasele în cazul în care dorim o vizualizare optimă a periferiei. Se recomandă supravegherea atentă timp de cel puțin 30 de min a bolnavilor, înainte de a fi trimiși în saloane.

Tehnica

Se injectează aorta, făcând loc acului printr-o cale translombară. Puncția se efectuează la nivelul D12, L1 (puncție înaltă), deoarece la traversarea diafragmatică aorta este întotdeauna în același loc și puncția la acest nivel permite vizualizarea trunchiului celiac.

Această injectare globală necesită mai multă substanță, dar permite efectuarea unui bilanț complet al arterei abdominale, al ramurilor sale. Este indicată puncția înaltă pentru evitarea riscului de lezare a unei ramuri viscerale sau de a face o injecție în fața emergențelor arteriale.

Controlul bunei poziții a acului la orice nivel de punctionare se face printr-o injectare test de 3-5 mm de substanță radioopacă sub fluoroscopie sau prin realizarea unui film radiologic test, pentru a determina dacă acul este sigur în lumenul aortic. El trebuie să fie la distanță de sectorul de emergență a arterelor abdominale.

Injectarea este făcută cu ajutorul unei seringi automate: aproximativ 50-70ml Odiston 75% la o rată de 20-40 ml pe secundă, cu o filmare seriată pe film la o jumătate secundă interval pentru timpii arteriali și 1-2 secunde pentru timpul venos. Injecția bine făcută nu este dureroasă, provoacă doar o senzație de încălzire. Dacă subiectul acuză o durere vie, înseamnă că s-a injectat paraortic (6).

Puncția joasă nu se folosește.

Riscuri și complicații

Aortografia translombară nu este complet fără risc. Cele mai mari riscuri, în afară de cele ale anesteziei, sunt clasificate în 4 categorii:

- hemoragia periaortică;
- disecția intramurală a aortei;
- lezarea viscerelor și a organelor vascularizate de ramurile axului celiac, renal sau al arterelor mezenterice;
- sechele neurologice secundare (datorate în special substanțelor de contrast iodate).

Astfel de complicații pot fi în mare măsură prevenite prin tehnici meticuloase, selecționarea riguroasă a bolnavilor, reducerea investigațiilor inutile și prin îndemânarea celui ce o execută.

Arteriografia retrogradă Seldinger

Se mai numește cateterizare retrogradă transfemurală percutană. În situațiile când obstrucția aortică este parțială și permite introducerea cateterului, se poate utiliza în studiul angiografic al aortei, al bifurcației, precum și al arterelor membrelor inferioare. În cazul obstrucției totale se poate realiza prin introducerea cateterului după tehnica Seldinger în artera femurală sau axilară de unde este propulsat în aorta descendentă.

Se folosesc substanțe de contrast radioopace iodate. Produsul românesc Odiston 75% este o substanță ionică cu osmolaritate crescută. În ultimul timp se folosesc substanțe neionice care reduc aproape la zero riscul reacțiilor adverse (Isovist, Omipaque, Iopamiro etc.). Injectarea se face cu ajutorul unei seringi automate.

Expunerea seriată a fiecărei arii studiate se realizează cu un schimbător automat de film. Examinarea este împărțită practic în trei etape distincte, în funcție de fazele circulatorii: fază arterială în care expunerile se succed cu o frecvență de 2-3 expuneri pe secundă timp de 4-10 secunde, fază viscerală care durează 5-10 secunde și se urmărește cu un ritm de o expunere pe secundă și fază venoasă care durează până la 10 secunde și se urmărește cu o expunere la două secunde.

Complicațiile cateterismului Seldinger sunt:

- legate de puncție: hemoragii, hematom, pseudoanevrisme, fistule arteriovenoase, spasm, trombi postpuncție, embolii;
- legate de manipularea ghidului și cateterului: perforații vasculare, disecții ale intimei, spasm, embolizări și tromboze;
- legate de substanța de contrast; reacțiile adverse posibile după administrarea substanței de contrast sunt în număr redus ca procent (1,8%) odată cu introducerea în practică a substanțelor de contrast neionice (7).

Patologia arteriografică a arterei mezenterice superioare

Ocluzia arterei mezenterice superioare

Stenoza sau ocluzia trunchiului principal sau a ramurilor arterei mezenterice superioare produc simptome diferite și de intensitate variabilă.

Ocluzia acută

Obstrucția acută a arterei mezenterice superioare sau a ramurilor sale produce simptome ce sunt uneori greu de interpretat clinic.

Ateroscleroza poate cauza ocluzia primei părți a arterei mezenterice superioare (afectare preponderent ostială). Fiind o afecțiune cronică, cu instalare lentă, rareori va produce o obstrucție simptomatică acută, deoarece colateralele vor prelua treptat aportul sangvin al intestinului.

Cauzele principale ale obstrucției acute sunt:

- embolizarea arterei;
- hiperplazia intimei arterelor mezenterice mici poate cauza infarctul intestinului;
- necroza hemoragică a intestinului, fără ocluzie vasculară.

Angiografia mezenterică superioară poate pune în evidență afectarea vasculară în cazul stenozelor intestinale sau al volvulusului. În aceste cazuri se observă o viteză scăzută de propagare a substanței de contrast (8).

Obstrucția cronică

Obstrucția cronică a arterei mezenterice superioare este, de obicei, de origine aterosclerotică. Ea este cel mai des localizată în primii 1-2 cm de la emergența din aortă. Stenoza este cel mai bine observată la angiografie în proiecția laterală. De aceea, substanța de contrast trebuie injectată global în aorta abdominală, la originea arterei mezenterice superioare, pentru a exclude traversarea zonei stenozate cu sonda.

Studiile modificărilor arteriosclerotice în circulația mezenterică, efectuate la autopsie, au arătat că acestea sunt mai puțin pronunțate și mai rare la mezenterice comparativ cu cele de la arterele coronare sau aortă.

Teoretic, angiografia arterei mezenterice superioare ar trebui efectuată la fiecare pacient ce prezintă o hemoragie neexplicată pe tractul gastrointestinal, pentru descoperirea unei eventuale stenoze vasculare.

Stenoza nu este neapărat limitată la trunchiul principal al arterei mezenterice superioare, ci poate fi prezentă numai în ramurile sale. Stenoza arterei celiace sau a celei mezenterice inferioare poate duce la ischemia relativă a intestinului subțire datorată unui fenomen de insuficiență circulatorie.

Deşi stenozarea arterei mezenterice superioare are cel mai des o origine aterosclerotică, sunt cunoscute şi alte cauze, cum ar fi tumorile pancreatice.

Stenozele distale ale arterei mezenterice superioare sau ale ramurilor sale apar des în cazul carcinomului ce infiltrează artera mezenterică. Stenoza este diferită faţă de cea cauzată de ateroscleroză, deoarece vasul este neuniform infiltrat de către tumoare.

Enterocolita granulomatoasă produce o stenoză neuniformă a arterelor periferice.

Alte aspecte întâlnite la angiografia selectivă sunt stenozele funcţionale, axiale ale arterei mezenterice superioare sau ale ramurilor sale dând un aspect moniliform. Acestea sunt datorate probabil contracţiilor locale din arteră şi sunt reversibile, ele cedând prompt la administrarea de spasmolitice (nitrit de amil) (9,10).

Anevrismele arteriale

Frecvenţa lor e în jur de 20%. Anevrismele sunt:
- micotice, localizate pe trunchiul principal;
- aterosclerotice;
- în cadrul unor boli generale (poliartrite, pancreatită cronică etc.).

Incidenţa anevrismelor este redusă în circulaţia mezenterică, faţă de cea din artera splenică. Angiografia preoperatorie oferă informaţii foarte importante despre localizarea anevrismului şi starea circulaţiei colaterale locale (11).

Comunicările arteriovenoase

La angiografie au fost observate două tipuri de comunicări arteriovenoase: hemangiomul şi fistula arteriovenoasă.

Malformaţia arterio-venoasă – hemangiomul – este deseori cauza hemoragiilor gastrointestinale. Acestea sunt greu de detectat la intervenţia chirurgicală. Angiografia mezenterică superioară selectivă este o metodă utilă în demonstrarea acestor leziuni. Prezenţa telangiectaziei ridică problema unei angiodisplazii în circulaţia mezenterică la pacienţii cu hemoragie gastrointestinală.

Aspectul angiografic tipic este prezenţa unor artere largi şi sinuoase în aria locală a peretelui intestinului cu timp venos precoce şi golire mai rapidă a acestora faţă de venele din teritoriul indemn.

Vasele anormale sunt mai puţin sensibile la norepinefrină decât arterele din jurul lor, ceea ce face uneori dificil diagnosticul diferenţial farmacoangiografic faţă de o formaţiune tumorală malignă. Dacă hemoragia este prezentă în timpul examinării, atunci poate fi observată extravazarea substanţei de contrast în lumenul intestinal. Leziunile hemangiomatoase mici pot trece neobservate în timpul angiografiei mezenterice superioare (12).

Farmacoangiografia şi angiografia prin substracţie digitală au îmbunătăţit rata de diagnostic pozitiv în această afecţiune.

Fistula arteriovenoasă poate şunta cantităţi însemnate de sânge. Această fistulă reprezintă o comunicare directă între trunchiul principal sau ramuri şi venele lor corespondente şi este de cele mai multe ori de origine traumatică.

Datorită creşterii marcate a fluxului prin şunt, artera mezenterică superioară devine mai largă, iar şuntarea poate fi observată chiar şi la aortografia globală abdominală.

Localizarea exactă a fistulei poate fi greu de stabilit prin aortografie, pentru aceasta fiind indicată o angiografie selectivă şi un timp rapid de înregistrare a pasajului substanţei de contrast (3-4 imagini/sec) (13).

Farmacoangiografia mezenterică

Tehnica simultană, folosind atât o serie de control (angiografie efectuată în condiţii bazale), cât şi o serie cu farmacoangiografie (repetarea angiografiei după injectarea selectivă sau supraselectivă a unei substanţe vasoactive în artera mezenterică superioară), este cea mai bună procedură.

Studii angiografice experimentale şi *in vivo* au fost realizate după injectarea intraarterială a unor substanţe vasodilatatoare folosite pentru creşterea fluxului sangvin mezenteric. Mai multe substanţe, cum ar fi priscolina, bradichinina, papaverina, tripsina, histamina, acetilcolina şi secretina, au dat rezultate oarecum diferite în ceea ce priveşte utilitatea lor în studierea leziunilor mezenterice, a pancreasului şi a leziunilor pancreatice.

Cele mai bune rezultate au fost obţinute cu secretina injectată în doze mari intraarterial sau intravenos.

Injectarea acestor substanţe în artera mezenterică superioară măreşte circulaţia prin intestin şi duce la o umplere mai bună a venei mezenterice superioare.

Din acest punct de vedere, bradichinina s-a dovedit a fi substanţa cea mai utilă, fără a cauza vreo complicaţie majoră.

Utilizarea substanţelor vasoconstrictoare pare să fie promiţătoare, mai ales pentru vizualizarea arterelor pancreatice (14).

Bibliografie

1. Breda AV, Katzen B. Digital Substraction Angiography. Slack ed. 1986; pp. 60-82.

2. Baum S, Pentecost MJ. Abram's Angiography: Vascular and Interventional Angiography: Hardcover 4th ed. Vol 1 Little Brown&Co; 1997; pp.1091-1169.

3. Păduraru D. Hepatic artery variants originating from the superior mesenteric artery – the surgical implications. Rev Med Chir Soc Med Nat Iaşi 1997; 101.205-245.

4. Ray CE Jr, Gupta AK, Shenoy SS. Left gastric artery arising from the superior mesenteric artery – case reports. Angiology, 1998, 49 pp.1017-1021.

5. Mugica F, Merino JL, Merino S et al. Arteriovenous malformation of the superior mesenteric artery with secondary portal hypertension Gastroenterol Hepatol 1995, 18.420-440.

6. Reuter SR. Gastrointestinal Angiography (Saunders Monographs in Clinical Radiology, Vol 1) Hardcover 1999; pp.29-55.

7. Neiman HL, Yao JST. Angiography of Vascular Disease, Churchill Livingstone; 1985; 57-69.

8. Kadir S. Diagnostic Angiography, W.B. Saunders Co. 1986; 50-92.

9. Rosen RJ, Nosher J. Angiography and Interventional Radiology, Gower Med. Publ.1991; 72-91.

10. Oguzkurt P, Senocak ME, Ciftci AO et al. Mesenteric vascular occlusion resulting in intestinal necrosis in children. In *Process Citation* J Pediatr Surg 2000, 35; 1161-1180.

11. Ernst O, Asnar V, Sergent G et al. Comparing contrast-enhanced breath-hold MR angiography and conventional angiography in the evaluation of mesenteric circulation. Am J Roentgenol 2000, 174; 433-450.

12. Zamfir M, Zamfir C, Păduraru D et al. Intermesenteric anastomoses. Rev Med Chir Soc Med Nat Iasi 1997, 101; 201-225.

13. Bertelli L, Lorenzini L, Bertelli E. The arterial vascularization of the large intestine. Anatomical and radiological study. Surg Radiol Anat (Germany) 1996, 18 Suppl 1 pA1-6, -59.

14. Rosenblum JD, Boyle CM, Schwartz LB. The mesenteric circulation. Anatomy and physiology. Surg Clin North Am 1997, 77; 289-306.

ARTERIOGRAFIA ARTEREI MEZENTERICE INFERIOARE

Silviu Sfrângeu

Anatomia vaselor mezenterice inferioare

Artera mezenterică inferioară pleacă de la nivelul peretelui anterior stâng al aortei, la cea de-a treia vertebră lombară. După ce coboară 3-4 cm paralel cu aorta, ea dă o ramură ascendentă. Această ramură poate să fie artera colică stângă ori una sau mai multe ramuri sigmoidiene (1).

În 60% dintre cazuri, colica stânga și una sau mai multe ramuri sigmoidiene emerg ca un singur trunchi principal; în aproximativ 40% dintre cazuri colica stângă emerge ca un vas distinct. Ramura descendentă este continuarea arterei mezenterice inferioare și din ea mai emerg și alte ramuri sigmoidiene pe lângă cele ce pleacă din colica stângă. La încrucișarea cu vasele iliace comune, colica stângă se transformă în arteră hemoroidală superioară, și ramuri din colica stângă și arterele sigmoidiene participă la realizarea unui canal de anastomoze ce irigă mezocolonul și care este cunoscut ca „artera marginală".

Din aceasta, precum și din alte arcade ale mezocolonului, emerg *vasa recta* care irigă peretele intestinal; toate arterele prezentate mai sus se văd foarte bine la angiografia selectivă, dar pot fi bine văzute și după injectare intraaortică.

Artera marginală este un sistem de arcade la care contribuie arterele ileocolică, colică dreaptă, colică medie, colică stângă și sigmoidiană superioară. Deși arterele colice sunt uneori paralele cu artera marginală, ele reprezintă o componentă importantă a sistemului marginal. Totuși la injectări *in vivo* au existat cazuri când arterele colice sau ramurile acestora au dat naștere la *vasa recta* colonului direct, apărând ca o arteră marginală. În aceste cazuri pare imposibil de precizat unde începe artera marginală și unde se termină arterele colice.

Artera marginală este un complex de arcade din care derivă vasele nutritive ale colonului (în special pentru că a. marginală însăși interconectează ramurile colonului) (fig. 1).

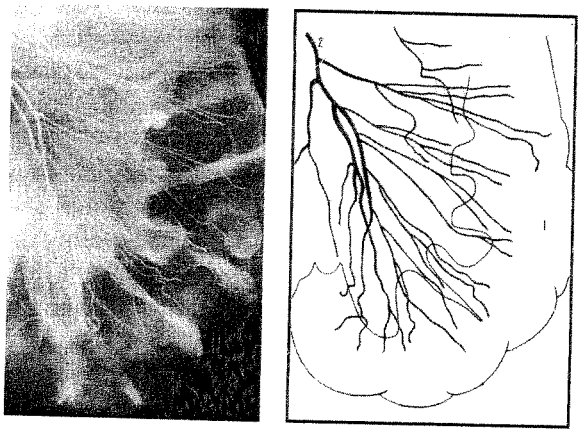

Fig. 1. Ramuri terminale colice.

Vena mezenterică inferioară este continuarea venei hemoroidale superioare și drenează sângele din colonul stâng prin vena colică stângă și venele sigmoidiene (în care se golesc venele marginale).

Se găsește în spațiul retroperitoneal, la stânga coloanei și se varsă în vena splenică după ce trece de pancreas (fig. 2).

Timpul de circulație prin mezenterica inferioară a fost studiat cu ajutorul tehnicilor cinera-

Fig. 2. Arteriografie de arteră mezenterică inferioară – aspect normal (ASD).

diologice. Timpul în care contrastul ajunge din artera mezenterică inferioară în vena mezenterică inferioară este de aproximativ 7 secunde la individul normal.

Există o mare variabilitate în ceea ce privește *dimensiunea* arterei mezenterice inferioare la adulți (1,2-5,5 diametru); același lucru se poate spune și despre ramurile acesteia (2,3).

Tehnica angiografiei mezenterice inferioare

În general tehnica este asemănătoare cu cea descrisă la artera mezenterică superioară. Se preferă cateterismul retrograd percutan, cu excepția situației când artera femurală este ocluzată. Atunci se poate încerca varianta transaxilară (anterogradă).

Circulația în artera mezenterică inferioară poate fi ușor de pus în evidență prin injectare intraaortică sub nivelul arterelor renale.

În cazurile când a. mezenterică inferioară nu poate fi abordată, se folosește metoda mai sus amintită, injectându-se în 3-4 secunde o cantitate de 35-40 cm^3 de substanță de contrast 76% (de preferință neionică) în lumenul aortic (aortografie abdominală globală).

Dacă se dorește și vizualizarea orificiului arterei mezenterice inferioare, atunci este de asemenea nevoie de o injectare intraaortică – angiografie globală abdominală cu înregistrare în biplan a imaginilor.

Cea mai bună incidență este cea de profil, iar în cazurile când se suspectează o boală vasculară, este necesară plasarea cateterului în aortă, la nivelul emergenței trunchiului celiac pentru definirea simultană a orificiilor trunchiului celiac, a arterei mezenterice superioare și a arterei mezenterice inferioare.

Pentru angiografia selectivă de arteră mezenterică inferioară este recomandată utilizarea unui cateter 4-5 F care are un design ce-i permite cateterizarea ușoară a ostiului.

După examinarea inițială, dacă se dorește vizualizarea vaselor mai mici, se poate injecta o substanță farmaco-dinamică (1).

Indicații

Angiografia mezenterică își găsește utilitatea în:
- ischemia mezenterică acută;
- ischemia intestinală cronică;
- diagnosticul hemoragiei colice de cauză neprecizată;
- diagnosticul diferențial între tumori și mase inflamatorii;
- detectarea tumorilor recurente;
- sindromul de insuficiență a arterei mezenterice inferioare după intervenții chirurgicale pe aortă sau după aortografia trans lombară (4,5).

Patologia arteriografică a arterei mezenterice inferioare

Ateroscleroza

Ateroscleroza produce stenoze și ocluzii, dilatări poststenotice etc. la nivelul arterei mezenterice inferioare:

Aspectele angiografice semiologice în ateroscleroză sunt:
- plăci excentrice;
- defect de umplere excentric;
- stenoză concentrică (mai rar);
- ocluzie;
- stenoză segmentară inelară sau mai des tubulară, excentrică.

Placa ateromatoasă se evidențiază la originea a. mezenterice inferioare (ostial), în special în incidența oblic posterioară stânga și uneori lateral.

Insuficiența de arteră mezenterică inferioară este rar însoțită de compromiterea totală a lumenului. La reducerea fluxului pe artera mezenterică inferioară, artera marginală poate primi flux din ramura colică stângă a arterei mezenterice superioare și de aceea, vasele mici ce irigă colonul au o oxigenare suficientă. Pentru a se produce o ischemie semnificativă trebuie să existe fie un traumatism chirurgical, fie tromboza pe un pat vascular deja afectat. Toate cele trei artere pot fi ocluzate și simptomatologia să nu existe sau să fie mult estompată.

Deși s-a stabilit că există o posibilitate ca stenoza vaselor splahnice să fie asimptomatică, în general ocluzia a două vase din trei produce simptome clinice.

Aparent, dacă timpul permite dezvoltarea unei circulații colaterale, ischemia poate să lipsească.

În general, modificările aterosclerotice coexistă atât în artera mezenterică inferioară, cât și în aortă.

Hiperplazia fibromusculară a arterei mezenterice inferioare este rarisimă.

La pacienții în vârstă, la care se are în vedere intervenția chirurgicală trebuie luate în considerare tipurile de afectare ale arterei în ateroscleroză. Artera marginală poate fi o sursă vitală (ca și colaterala) la acești pacienți și nu poate fi sacrificată fără o prealabilă evaluare. La fel, și artera mezenterică inferioară însăși poate fi o sursă majoră de aflux sangvin pentru viscere și chiar și extremități și, dacă nu sunt suficiente alte colaterale, nu se poate trece la ligaturarea acesteia.

Când artera mezenterică inferioară este sursa majoră pentru extremitatea stângă inferioară a colonului, dacă este ligaturată, poate să se ajungă la necroza acestui segment.

În plus, în cazurile la care stenoza trunchiului celiac și a arterei mezenterice superioare este însoțită un sistem mare de colaterale mezenterice, intervenția pe iliaca comună sau pe artera femurală poate face ca sângele să fie șuntat din circulația mezenterică înspre periferie (sindromul de furt aortoiliac) (6).

Ocluzia vasculară acută

Incidența ocluziei embolice acute a arterei mezenterice inferioare este mult mai redusă comparativ cu cea a arterei mezenterice superioare, care este un vas mult mai mare și, în plus, merge paralel cu aorta, fiind un loc ideal de colectare a emboliilor.

Ocluzia acută poate apărea, totuși, ca un rezultat al trombozei arteriale. Când apare, duce la infarctul și gangrenarea zonei deservite sau chiar moartea pacientului (dacă nu se intervine chirurgical în timp util). Ocluzia poate apărea postoperator, poate fi asociată cu detașare de plăci ateromatoase, anevrisme aortice (sacciforme) etc.

Angiografia este singura metodă de punere în evidență a afecțiunii și de evaluare a circulației colaterale.

Ischemia acută poate apărea mai frecvent după rezecția unui anevrism abdominal aortic.

În prezența unei embolii acute a arterei mezenterice superioare, artera mezenterică inferioară poate menține fluxul intestinal prin artera marginală, deși în majoritatea cazurilor acesta nu este adecvat necesităților fiziologice.

Colitele

Aspectele colitelor sunt variate în funcție de etiologie. Astfel, imaginile angiografice obținute sunt următoarele:

- în inflamațiile ușoare, incipiente, aspectul angiografic este similar cu cel al intestinului normal;
- în inflamația acută se observă hiperemia locală, aspectul fiind totuși diferit de cel al tumorilor (nu se observă acumularea contrastului nici când există șunturi arteriovenoase și nu există umplere venoasă precoce în diverticuloză);
- în enterocolitele regionale arterele și venele se umplu mai repede comparativ cu cele învecinate și există o ușoară dilatare a arterelor și traiect mai sinuos la venele ce drenează segmentul afectat; în timpul fazei capilare se poate evidenția intestinul îngroșat, iar în colita ulcerativă există o vascularizație crescută a segmentului afectat, dar *vasa recta* sunt regulate și fine;
- în diverticuloză există doar o ușoară creștere a vascularizației segmentului afectat și neregularitatea *vasei recta*;
- în colitele ulcerative (simptomatice) artera mezenterică inferioară și *vasa recta* sunt lărgite și nu se îngustează spre periferie, dar în unele cazuri ele se termină brusc; în faza capilară s-a observat o ușoară creștere a grosimii peretelui intestinal; venele sunt dilatate, cu traiect neregulat, iar din cauza dilatării anormale a acestora substanța de contrast este diluată și imaginea este mai slabă; în faza cronică aspectul pare să fie normal;
- în colita granulomatoasă este afectat peretele intestinal în totalitate, cu ramuri terminale îngustate sau chiar dispărute și neregularitatea peretelui vascular; arteriografia evidențiază deseori un segment afectat mai lung decât cel descoperit la irigoscopie (7).

Cancerul colic

Peste 75% dintre cazurile de polipi și cancere colice survin pe aria de distribuție a arterei mezenterice inferioare.

Numărul de vase ce vascularizează o tumoare diferă de la caz la caz.

Vasele sunt în număr mare (hipervascularizație), cu distribuție aleatorie, neregulate, prezintă lacuri și șunturi arteriovenoase și deseori retur venos precoce.

Aceste aspecte sunt sugestive pentru diagnosticul de carcinom.

Substanța de contrast se acumulează la nivelul tumorii, multe tumori prezentând și umplere

venoasă precoce. Densitatea fazei venoase este semnificativ mai redusă decât în cazul inflamației. Extensia tumorii prin peretele intestinal se poate diagnostica prin neregularitatea ramurilor arteriale și a arterei marginale.

În funcție de dimensiunea tumorii poate exista o variație a distribuției marilor vase. Este dificilă totuși diferențierea tumorilor recurente de zonele de anastomoze complexe și hemangioame. În aceste cazuri se impune deseori aplicarea probelor farmacologice.

Angiografia arterei mezenterice inferioare prezintă o importanță deosebită în evidențierea tumorilor maligne, în special când trebuie făcut diagnosticul diferențial cu diverticuloza. Vascularizația slabă din diverticuloză ajută diagnosticul diferențial între cele două entități.

Bibliografie

1. Baum S, Pentecost MJ. Abram's Angiography: Vascular and Interventional Angiography: Hardcover 4th ed. Vol 1 Little Brown&Co 1997; 1091-1169.

2. Bertelli L, Lorenzini L, Bertelli E. The arterial vascularization of the large intestine. Anatomical and radiological study. Surg Radiol Anat 1996; 18 Suppl 1 pA1-6; 1-59.

3. La Berge JM, Sawhney R, Wall SD et al. Retrograde catheterization of the inferior mesenteric artery to treat endoleaks: anatomic and technical considerations. J Vasc Interv Radiol 2000; 11; 55-95.

4. du Toit DF, Saaiman A. Anatomical importance of infrarenal aortic branches in conventional and endovascular surgery: a review. Clin Anat 2000; 13; 54-62.

5. Lorenzini L, Bertelli L, Lorenzi M. Arterial supply in the left colonic flexure Ann Ital Chir, 1999; 70; 45-67.

6. Ligush J Jr. Criado E, Burnham SJ et al. Management and outcome of chronic atherosclerotic infrarenal aortic occlusion. J Vasc Surg, Sep 1996; 24; 394-404.

7. Busquet J. Intravascular stenting in the superior mesenteric artery for chronic abdominal angina. J Endovasc Surg, 1997; 4; 380-389.

EXPLORĂRI RADIOIZOTOPICE ALE TUBULUI DIGESTIV

Sabin Cotul

Explorările radioizotopice în gastroenterologie oferă atât date funcționale (prin scintigrafiile dinamice secvențiale), cât și morfologice (îndeosebi prin scintigrafia planară și tomografică SPECT). Între avantajele oferite de aceste explorări menționăm pe de o parte lipsa de invazivitate (nu au contraindicații relative sau absolute), fiind de aceea repetabile și permițând monitorizarea evoluției, iar pe de altă parte furnizarea de informații morfofuncționale selective, cuantificabile și reproductibile, cu valoare diagnostică și prognostică.

Explorările scintigrafice expuse în acest capitol se efectuează cu bolnavul *à jeun*, în decubit dorsal, poziționat sub detectorul camerei de scintilație, la nivelul „zonei de interes" (glande salivare, esofag, stomac, intestin). Prelucrarea informațiilor se efectuează pe baza programelor computerizate specializate pentru domeniul imagisticii medicale.

Scintigrafia glandelor salivare

Sialografia radioizotopică

Se bazează pe capacitatea glandelor salivare de a prelua activ din circulație 99m-Tc pertehnetat, de a-l concentra și de a-l evacua spontan sau după provocare alimentară sau medicamentoasă, împreună cu saliva, în cavitatea bucală. Pe baza clearanceului acestui radiotrasor, se obțin curbe sialografice cuantificabile, care ilustrează starea funcțională a glandelor salivare (1,2,3).

Dinamica fixării 99m-Tc la nivelul glandelor salivare poate fi modificată prin administrarea bucală de zahăr, suc de lămâie sau prin injectarea sc a pilocarpinei (stimulează faza excretorie); thiocianatul inhibă fixarea radiotrasorului la nivelul glandelor salivare.

Radiofarmaceuticul utilizat este 99m-Tc pertechnetat, administrat intravenos. Timp de 45 de min se înregistrează dinamic activitatea la nivelul glandelor salivare principale, la 30 de min postinjectare, administrându-se per oral un stimulent al secreției salivare (zahăr).

În condiții normale (fig. 1), curbele sialo-grafice (histogramele) obținute și interpretate pe calculator au următoarele segmente funcționale: faza vasculară, faza de concentrare activă și faza de evacuare provocată prin stimularea orală cu zahăr (1,3,4).

Evaluarea cantitativă a curbelor sialografice se face prin calcularea unui indice de concentrare parotidiană (ICP) și a unui indice excretor parotidian provocat (IEP). În condiții fiziologice, ICP este supraunitar (ICP = 2,0-2,7), iar IEP oscilează între 0,5-0,6. În colagenozele majore (L.E.D., poliartrita reumatoidă, sclerodermie, colagenozele nediferențiate) valorile acestor indici scad la 1,0-1,5 pentru ICP și 0,0-0,4 pentru IEP (3).

În sindromul Sjögren (fig. 2) sialografia radioizotopică este un examen de referință, inclusiv în formele cu colagenoze majore asociate (artrita reumatoidă, sclerodermia, lupusul eritematos diseminat, polidermatomiozita, periarterita nodoasă, colagenozele nediferențiate).

La bolnavii cu sindrom Sjögren izolat sau asociat colagenozelor majore, gradul de alterare a funcției salivare este proporțional cu reducerea ICP și IEP. În condiții patologice se pot obține curbe sialografice de tip „hipofuncțional" (cu ICP = 1,1-1,5 și IEP = 0,1-0,4) sau de tip „afuncțional" cu

următoarele caracteristici: ICP = 1,0-1,1 și IEP = 0,0 -0,1. Reducerea accentuată a activității salivare la bolnavii cu sialograme de tip afuncțional este ilustrată prin curbe aplatizate, fără segmente funcționale. Sensibilitatea explorării radioizotopice în obiectivizarea sindromului *sicca* este subliniată de cazurile cu debut recent, unde sindromul Sjögren nu este încă bine conturat clinic și în care sialografia radioizotopică evidențiază tulburări ale funcției salivare în diverse grade, ilustrate prin reducerea ICP, IEP și prin prelungirea T1/2 excretor (3). Există o foarte bună corelație, de 96%, între prezența leziunilor histologice, evidențiate prin biopsia glandelor salivare accesorii, și modificările funcției salivare, apreciate prin scintigrafie secvențială (1).

Sialografia radioizotopică poate fi indicată și în diagnosticul obstrucției acute sau cronice a canalului Stenon (fig. 3).

În aceste situații se constată prelungirea unilaterală a timpului de excreție sau, în obstrucțiile complete, absența excreției salivare în cavitatea bucală.

Scintigrafia statică a glandelor salivare

Este o investigație netraumatizantă, accesibilă sub aspect tehnic, care oferă relații cu caracter morfofuncțional. Vizualizarea scintigrafică a glandelor salivare (parotide, glandele submaxilare) se realizează cu 99m-Tc pertehnetat injectat i.v. Acumularea radiotrasorului în glandele salivare atinge un nivel maxim după 25-30 de min de la injectare.

În sindromul Sjögren se constată o reducere semnificativă a fixării glandulare, până la absența imaginii scintigrafice. Creșterea captării pertehnetatului este notată în unele cazuri cu sindrom Mikulicz și în procesele inflamatorii acute ale glandelor salivare: parotidite acute, obstrucția acută a canalului Stenon (5). În procesele inflamatorii cronice fixarea este neomogenă, cu zone de hipofixare. Tumorile maligne, tumorile mixte, formațiunile chistice benigne apar ca zone de hipofixare sau lacunare (zone reci), în timp ce tumoarea Warthin (adenolimfomul chistico-papilar) se evidențiază în mod caracteristic prin zone de hiperfixare (6), ca urmare a creșterii semnificative a fluxului sangvin parotidian, evaluat prin scintigrafia secvențială parotidiană (7).

Scintigrafia esofagiană

Scintigrafia secvențială esofagiană (SSE)

Se bazează pe deglutiția foarte rapidă („tehnica deglutiției unice") a unui bolus alimentar lichid marcat cu un radiofarmaceutic neabsorbabil la nivelul tubului digestiv (99m-Tc-DTPA, 99m-Tc-coloid). Datorită simplității, „tehnica deglutiției unice" cu bolus alimentar lichid, marcat cu un radiofarmaceutic neabsorbabil, este cea mai folosită, putând fi aplicată ca o investigație de tip „screening" în patologia funcțională a esofagului (7,8,9,10).

- Bolnavul *à jeun* este așezat în decubit dorsal.
- Detectorul camerei de scintilație se poziționează paralel cu planul orizontal, orientat astfel încât să cuprindă întreg traiectul esofagian, de la cartilajul cricoid la apendicele xifoid.
- Se instilează în cavitatea bucală, cu ajutorul unei seringi prevăzute cu o sondă scurtă de cauciuc sau de material plastic, 10 ml ser fiziologic, la temperatura camerei, marcat cu un radiofarmaceutic neabsorbabil în doză de 1 milicurie.
- La comandă, bolnavul înghite brusc conținutul bucal prin deglutiție unică.
- Din momentul deglutiției, se înregistrează prin scintigrafie secvențială, cu o imagine pe secundă timp de 2 min, dinamica bolusului alimentar marcat, la nivelul traiectului esofagian.
- Prelucrarea informațiilor prin calculator se efectuează la nivelul următoarelor „zone de interes" (ROI): esofagul global (EG), segmentul esofagian proximal (E1), mijlociu (E2) și cel distal (E3). În acest fel se obțin histogramele corespunzătoare, pe baza cărora se calculează timpul de tranzit esofagian global (TTEG) și timpii de tranzit segmentari (TE1, TE2, TE3).

În condiții normale (fig. 4), bolusul lichid traversează foarte rapid esofagul, în 6-8 sec de la deglutiție.

În segmentul esofagian proximal (E1) tranzitul este foarte rapid, ca rezultat al propulsiei active faringiene. În segmentul mijlociu (E2) și distal (E3), tranzitul se datorează exclusiv undelor peristaltice ale esofagului. La nivelul segmentelor E2 și E3, timpii de tranzit normali (5,4 ± 1,1 sec, respectiv 7,2 ± 0,8 sec) sunt moderat prelungiți față de E1 (3,5 ± 1,3 sec), valoarea cea mai mare notându-se în segmentul distal (E3). TTEG normal este de 7,5 ± 1,2 sec (7).

Examinarea este utilizată în principal în patologia esofagiană funcțională, dominată de tulburările de motilitate. Aceasta generează modificarea morfologiei curbelor dinamice esofagiene și prelungirea timpilor de tranzit, global sau segmentari.

Sensibilitatea SSE în diagnosticul afecțiunilor motorii esofagiene primare sau secundare este subliniată de corelația foarte bună a rezultatelor cu datele oferite de manometria esofagiană (ME).

Indicele de corelație comunicat de diferiți autori variază între 84%-100% (8,9,11).

În ***acalazie*** (fig. 5) timpul de tranzit esofagian distal este foarte prelungit, cu valori ce oscilează între 48-132 sec (12). Explorarea izotopică poate fi utilizată și ca test de apreciere a efectului terapeutic, putând indica reducerea TTEG cu 30% după tratament medical și cu 80% după cel chirurgical (13).

Spasmul esofagian difuz (SED) se caracterizează prin tulburări de motilitate la nivelul segmentelor E1, E2 și E3 (fig. 6). În cazurile cu hipotonie a sfincterului esofagian inferior (SEI) și RGE, este prelungit predominant TE3. SED este substratul durerilor precordiale la necardiaci, fiind considerat drept cauza principală de „fals angor". În aceste situații SSE aduce elemente utile de diagnostic, evidențiind tulburările de motilitate caracteristice SED.

Refluxul gastroesofagian (RGE) indiferent de cauza sa se caracterizează prin prelungirea timpului de tranzit esofagian în segmentul inferior (TE3), cu valori de 30-60 sec (7).

Refluxul în E3 (esofagul inferior) apare frecvent la bolnavi cu stomac operat (fig. 7). SSE poate fi foarte utilă și în diagnosticul diferențial al unor manifestări extradigestive ale RGE. Prin dischinezia esofagiană pe care o produce în segmentul distal, RGE poate sta la originea unor dureri precordiale („fals angor"), tahicardie, crize astmatiforme a căror origine poate fi lămurită prin SSE (care decelează tulburări de motilitate în esofagul distal).

În studii recente, s-a constatat că și la bolnavii cu sindrom bronho-obstructiv există RGE și tranzitul esofagian este prelungit, mai ales pe seama segmentelor mediu și distal (14). Aceste constatări conduc la ideea că bolnavii cu astm bronșic au și perturbări de motilitate a esofagului, probabil secundare medicației bronhodilatatoare.

În ***sclerodermie*** (fig. 8), se constată prelungirea accentuată a TTEG, cu valori crescute la nivelul E2 și E3. Timpul de tranzit în E1 este normal.

În ***dermatomiozită*** este prelungit în mod semnificativ timpul de tranzit la nivelul E1 (leziunile afectează în această afecțiune musculatura striată a esofagului).

Neuropatia vegetativă diabetică (fig. 9) este însoțită de o hipotonie a musculaturii netede esofagiene, cu creșterea TE2 (la 7-30 s) și TTEG (la 90-120 de min).

Aceste modificări apar la 80% dintre pacienții cu D.Z. insulinodependent și la 45-55% dintre cei cu D.Z. noninsulinodependent. În ambele forme hipotonia esofagiană este mai frecventă în cazurile cu DZ mai vechi de 5 ani. Scintigrafia dinamică esofagiană surprinde existența neuropatiei diabetice în stadii precoce, înainte de instalarea manifestărilor digestive clinice sau radiologice, putând constitui o metodă de monitorizare în diabetul zaharat (7).

Există o foarte bună corelație între tulburările de motilitate esofagiene, analizate prin SSE, și examenul neurologic, în sensul că în cazurile cu neuropatie periferică, timpul de tranzit esofagian este semnificativ prelungit (15). Este interesant de subliniat faptul că în diabetul recent și în cazurile cu bilanț glucidic echilibrat, motilitatea esofagiană este normală. Aceste constatări sunt utile în practica clinică deoarece alterarea funcției motorii esofagiene poate fi primul semn care obiectivează neuropatia vegetativă (diagnostic precoce). SSE este propusă și ca test de control în aprecierea eficienței terapiei aplicate în aceste situații (7).

Modificarea motilității gastrice asociată cu neuropatia vegetativă poate fi apreciată prin scintigrafie secvențială gastrică, efectuată în continuarea explorării esofagiene (16). Tulburările motilității gastrice sunt ilustrate prin prelungirea timpului de evacuare.

Datorită inocuității SSE este recomandată și în pediatrie pentru diagnosticul RGE și al complicațiilor pulmonare rezultate prin aspirația bronho-pulmonară a conținutului gastric (17,18,19).

La bolnavii cu colagenoze majore sau cu suspiciune clinică în acest sens, SSE poate fi asociată cu explorarea glandelor salivare (7), prin scintigrafie secvențială parotidiană (sialografia radioizotopică). Tulburările tranzitului esofagian se pot asocia cu modificarea curbelor sialografice, în situații cu sau fără sindrom Sjögren manifestat clinic.

În final mai notăm faptul că SSE nu poate aprecia modificările morfologice esofagiene. Acestea rămân în domeniul explorărilor radiologice și endoscopice, care preced examinarea radioizotopică, pentru a se exclude sau eventual evidenția leziunea anatomică (ulcerații, cancer, diverticuli, stricturi, varice, hernie hiatală).

Scintigrafia esofagiană statică

Tehnica se bazează pe fixarea pertehnetatului 99m-Tc în mucoasa gastrică normală și în cea ectopică (esofagul Barett). După injectarea iv a radiofarmaceuticului, fixarea acestuia la nivelul epiteliului de tip gastric este maximă la 25-30 de min. În condiții normale, scintigrafia nu decelează prezența radiofarmaceuticului la nivelul esofagului inferior. La bolnavii cu esofag Barett se detectează prin scintigrafie planară statică fixarea pertehnetatului în esofagul distal (E3).

Scintigrafia gastrică

Scintigrafia secvențială a tranzitului gastric (SSTG)

Principiul determinării scintigrafice a tranzitului gastric constă din încorporarea unui radiofarmaceutic neabsorbabil (99m-Tc-DTPA, 99m-Tc-coloid) într-un prânz alimentar lichid (ser fiziologic) sau mixt (cu marcarea fazei solide). Se consideră că golirea gastrică a radiofarmaceuticului reprezintă comportamentul prânzului standard utilizat. Se propun prânzuri mixte standardizate (10,20,21) cât mai aproape de fiziologic, deoarece acestea asigură reproductibilitatea rezultatelor (valorile timpului de golire gastrică).

O metodă ingenioasă de marcare a prânzului mixt standardizat constă în injectarea de 99m-Tc-DTPA prin coaja oului, care ulterior este fiert, inclus în prânzul mixt și ingerat (22).

Tehnicile de administrare a prânzului mixt marcat la nivelul fazei solide pretind o stare de post alimentar de cel puțin 8 ore, examinarea efectuându-se dimineața. Ingestia alimentelor trebuie să se facă cât mai rapid, în cca 10 min. SSTG înregistrează o imagine pe minut timp de 60 de min.

Prelucrarea informațiilor se efectuează la nivelul următoarelor zone de interes: stomacul global, corpul și antrul gastric. Din aceste regiuni se generează curbele corespunzătoare tranzitului gastric global și segmentar (T1/2). Timpul de golire gastric la prânzul mixt are valori normale cuprinse între 80 și 110 min.

În cazul utilizării prânzului lichid (500 ml ser fiziologic marcat cu 1 mCi 99m-Tc), ingestia acestuia se face cât mai rapid (în 1-2 min). Scintigrafia secvențială gastrică durează 30 de min, cu frecvența de o imagine/min. Timpul de golire gastrică (T1/2) are valori normale de 8-18 min (ser fiziologic marcat) (20).

Tehnicile izotopice au permis descifrarea substratului funcțional al unor sindroame dispeptice, fără modificări radiologice sau endoscopice semnificative (23,24,25,26).

Principalele aplicații clinice ale scintigrafiei secvențiale se referă la precizarea tulburărilor tranzitului gastric din suferințele funcționale ale stomacului. Acestea pot genera evacuare gastrică întârziată sau accelerată. Cauzele clinice însoțite de *întârzierea evacuării gastrice* sunt multiple. Dintre acestea enumerăm: neuropatia diabetică vegetativă și dispepsia funcțională.

La bolnavii cu neuropatie diabetică vegetativă evacuarea gastrică este semnificativ prelungită (180-380 min), ilustrând hipotonia gastrică fără manifestări clinice sau radiologice concludente. În aceste cazuri se constată și hipotonie esofagiană decelată prin scintigrafie esofagiană (hipotonie esogastrică) (20).

În definirea dispepsiei funcționale, explorarea radioizotopică reprezintă „standardul de aur", deoarece nu modifică condițiile fiziologice și are o înaltă sensibilitate în aprecierea motilității gastrice (25). Astfel, în subgrupul cu dispepsii de dismotilitate, evacuarea gastrică este semnificativ prelungită.

T1/2 este prelungit și la 33% dintre pacienții cu dispepsie de reflux și la 55% dintre pacienții cu dispepsie gazoasă (se asociază cu sindromul intestinului iritabil).

Evacuarea gastrică este semnificativ prelungită și la bolnavii cu constipație cronică dureroasă (27).

Estimarea sonografică a evacuării gastrice, introdusă recent în evaluarea noninvazivă a dispepsiei funcționale, are o bună corelație cu scintigrafia gastrică (28).

Subliniem că SSTG nu poate aprecia modificările morfologice la nivelul stomacului. Indicațiile ei se referă strict la suferințele funcționale gastrice.

Evacuarea gastrică accelerată poate avea următoarele cauze: piloroplastie, gastrectomie parțială, UD, sindrom Zollinger-Ellison, hipertiroidism, diferiți agenți farmacologici etc.

Efectul medicamentelor asupra motilității gastrice poate fi apreciat exact prin scintigrafia gastrică secvențială (fig. 10).

Agenții farmacologici sunt cunoscuți ca modulatori ai activității tubului digestiv, motiv pentru care sunt utilizați în corectarea unor tulburări de motilitate gastrică. Astfel, anticolinergicele, antidepresivele triciclice, levodopa, opiaceele, antiacidele cu aluminiu întârzie evacuarea stomacului. Agenții colinergici stimulează motilitatea și secreția gastroduodenală. În prezent se utilizează o serie de medicamente care stimulează motilitatea gastroduodenală (metoclopramida, domperidona, cisaprida, cleboprida, betanecolul). Acțiunea lor prokinetică poate fi evaluată precis prin SSTG (24).

Scintigrafia secvențială gastroesofagiană (SSGE)

Explorarea este utilizată pentru evaluarea semicantitativă sau cantitativă a refluxului gastroesofagian (RGE). Examinarea scintigrafică îndeplinește condițiile ideale pentru diagnosticul RGE, deoarece este neinvazivă, apropiindu-se astfel de condițiile fiziologice (nu necesită intubare esogastrică).

Principiul investigației se bazează pe ingerarea rapidă a unui prânz lichid marcat cu 300 microcurie 99m-Tc-coloid. Prânzul lichid este format dintr-un amestec de 150 ml suc de portocale cu

150 ml 0,1 N HCl, care favorizează în condiții patologice refluxul GE (10,29).

Pentru a cuantifica RGE se aplică manevra Valsalva sau se exercită o presiune progresivă, de la 0-100 mmHg, la nivelul epigastrului, cu ajutorul unei manșete pneumatice. Se înregistrează imagini scintigrafice statice la intervale de 30 sec corespunzătoare presiunilor exercitate prin manșeta pneumatică la nivelul epigastrului (de la 0, 20, 40, 60, 80, la 100 mmHg). Indicele de reflux obținut astfel relevă radioactivitatea refluată în esofag, din cantitatea totală a radioizotopului administrat pe cale bucală (în condiții normale nu apare RGE).

SSGE se poate efectua în condiții bazale sau după modularea farmacologică cu medicație colinergică, anticolinergică sau antiacidă (29). În acest fel se pot obține informații nuanțate la cazul clinic, cu implicație terapeutică individualizată.

Sensibilitatea explorării radioizotopice în diagnosticul RGE este de 90% (Fisher, cit.14), apropiindu-se de pH-metria esofagiană.

Tehnica expusă evidențiază numai RGE acid. Pentru determinarea componentei alcaline se utilizează scintigrafia hepatobiliară cu 99m-Tc-HIDA, injectat iv. Acest radiofarmaceutic se elimină exclusiv pe cale biliară în duoden. În cazurile cu reflux duodenogastric, poate ajunge în stomac și de aici în esofag, la bolnavii cu RGE asociat.

Explorarea scintigrafică este indicată în toate situațiile clinice care pot genera RGE, atât la adulți, cât și la copii. O indicație interesantă se referă la aprecierea RGE nocturn și a aspirației bronhopulmonare, prin evidențierea radioactivității în aria pulmonară. Bronhoaspirația pulmonară a fost demonstrată scintigrafic la 75% dintre bolnavii cu bronșită cronică (Crausaz, cit.14).

Scintigrafia secvențială duodenogastrică (SSDG)

Determinarea refluxului duodenogastric (RDG) prin scintigrafie, presupune administrarea iv a două adiofarmaceutice: 99m-Tc-pertehnetat și 99m-Tc-HIDA. Radiofarmaceuticul 99m-Tc-pertehnetat este concentrat activ și stabil la nivelul mucoasei gastrice după 30 de min de la injectare și permite aprecierea exactă a ariei gastrice. Complexul 99m-Tc-HIDA, fiind eliminat selectiv prin bilă în duoden, poate măsura RDG prin cantitatea de 99m-Tc-HIDA care refluează din duoden în stomac. Valorile normale sunt 8,2 +/- 6%. RDG crește la bolnavii cu stomac operat asimptomatici (24,6 +/- 4,7%) și în mod accentuat la cei cu reflux enterogastric (86,3 +/- 7,1%) (30).

Multitudinea de suferințe gastrice secundare RDG, dintre care unele cu prognostic sever, justifică utilizarea acestei explorări noninvazive în diagnosticul afecțiunilor generate de refluxul duodenal în stomac (gastrita de reflux, ulcerul gastric tip I, ulcerul de stres, cancerul gastric pe stomac operat).

Explorarea radioizotopică a intestinului

Explorările radioizotopice se utilizează în primul rând pentru vizualizarea mucoasei gastrice ectopice (diverticulul Meckel), în detectarea pierderilor de sânge și, mai recent, în diagnosticul bolii Crohn și în estimarea permeabilității intestinale. Se poate include în acest subiect studiul radioizotopic al refluxului duodenogastric (RDG) prezentat în capitolul anterior și evaluarea scintigrafică a tranzitului intestinal.

Detectarea scintigrafică a diverticulului Meckel

Se știe că diverticulul Meckel reprezintă o relicvă embriologică a ductului omfalo-mezenteric, întâlnită la cca 3% din populația generală, situat la 50-100 cm de valvula ileocecală. Semnificația lui clinică decurge din complicațiile sale posibile: inflamație, ocluzie, hemoragie. Având în vedere dificultatea evidențierii sale radiologice, s-a încercat cu succes depistarea radioizotopică (31,32,33,34,35). Se realizează prin scintigrafia abdominală cu 99m-Tc-pertehnetat.

Principiul explorării se bazează pe proprietatea celulelor mucoasei gastrice orto sau ectopice de a prelua din circulație 99m-Tc-pertehnetat injectat iv, pe care îl concentrează și îl secretă activ la acest nivel.

Întrucât aproximativ 90% dintre diverticulii Meckel care sângerează au mucoasă gastrică ectopică, aceștia se pot vizualiza scintigrafic. Se apreciază că pentru captare și vizualizare este necesară o suprafață de minimum 2 cm^2 de mucoasă gastrică ectopică.

Pacientul, *à jeun*, fără să fi efectuat recent un examen baritat, este poziționat în decubit dorsal cu întreg abdomenul sub detectorul camerei de scintilație computerizate. Se injectează iv în bolus 99m-Tc-pertehnetat în doză de 15 milicurie la adult și de 100 microcurie/kg corp la copii. Se înregistrează secvențial 60 de imagini în 60 de sec. În continuare se înregistrează imagini scintigrafice statice la interval de 5 min, timp de o oră. Se pot realiza detectări complementare din diferite poziții (vederi laterale sau din PA), pentru excluderea artefactelor. În primul minut se obțin structurile vasculare (aorta abdominală, arterele iliace) și se vizualizează organele parenchimatoase abdominale (ficat, splină, rinichi). Stomacul se vizualizează pe imaginile de la 5 min, când apare și vezica urinară (radiotrasorul aflat liber în circulație se elimină prin rinichi) (fig. 11).

Diverticulul Meckel cu mucoasă gastrică ectopică se vizualizează prin imagine scintigrafică „pozitivă", ca urmare a acumulării crescute de 99m-Tc-pertehnetat la acest nivel.

Ameliorarea imaginii se obține prin administrarea asociată de pentagastrină (stimulează captarea 99m-Tc-pertehnetatului de către mucoasa gastrică) (31) și de glucagon (acțiunea antiperistaltică favorizează acumularea trasorului în diverticul) (32). Administrarea asociată de cimetidină reduce eliberarea radiotrasorului de pe mucoasă, crescând calitatea imaginii (33).

La copii, sensibilitatea metodei este de 85%, specificitatea 95%, acuratețea 90%, în raport cu depistarea chirurgicală. La adulți, interpretarea rezultatelor este mai dificilă, deoarece sensibilitatea este apreciată la 63%, specificitatea la 90% și acuratețea la 46% (34).

Cazurile „fals pozitive" (36) pot fi date de existența unor zone de hipervascularizație sau hipersecreție intestinală (de la ulcerații, intususcepții, la inflamații, inclusiv apendicita); unor malformații vasculare (anevrisme, hemangioame); unor anomalii ale căilor urinare (hidronefroză, rinichi ectopic, reflux vezico-ureteral etc.); ectopii ale mucoasei gastrice cu alte localizări (chist gastrogen, duplicare enterală, chisturi de duplicare, esofag Barrett, antru gastric reținut, ectopii în pancreas, duoden, colon); unor tumori (carcinoide, carcinoame, limfoame). Imagini „fals negative" apar când mucoasa diverticulului Meckel nu conține elementele mucoasei gastrice sau dacă aceasta are suprafața prea mică, dacă radiotrasorul nu este reținut suficient timp în diverticuli sau când diverticulul este mascat prin mișcarea caudală a conținutului gastric radioactiv (37).

Detectarea scintigrafică a hemoragiilor intestinale

Sângerările din tractul intestinal pot fi evidențiate prin două metode scintigrafice: cu 99m-Tc-coloid (fiton) sau cu eritrocite proprii marcate cu 99m-Tc, cea mai utilizată în practică (35).

Principiul explorării se bazează pe marcarea eritrocitelor proprii *in vivo* (99m-Tc-pirofosfat) sau *in vitro* (99m-Tc-pertehnetat) și pe determinarea scintigrafică a extravazării acestora la locul hemoragiei. Dozele utilizate pentru marcare sunt de 20 milicurie 99m-Tc.

Bolnavul este poziționat în decubit dorsal, astfel încât detectorul camerei să vizualizeze cordul și întreg abdomenul până la pubis. Injectarea iv în bolus permite înscrierea de imagini secvențiale (60 de imagini/min, timp de un minut). În continuare se înregistrează imagini scintigrafice statice timp de o oră, la interval de 5 min. În situațiile în care în acest interval nu se evidențiază imagini patologice, se indică înscrierea de imagini scintigrafice statice tardiv sau hipertardiv (la 2, 4, 6, 12 ore).

În general, imaginile intestinului gros sunt mai ușor de interpretat, datorită diametrului mare al colonului. Sângerările intestinului subțire sunt mai dificil de recunoscut. Locul sângerării apare deja în cursul studiului dinamic, dar mai bine în prima jumătate de oră (fig. 12). Urmărirea în timp permite diferențierea mai precisă a hemoragiilor intestinale (intensitatea imaginii poate crește), față de tumorile vasculare (aspect staționar) și de activitatea ureterală, care scade în timp, ca urmare a eliminării prin rinichi a 99m-Tc liber.

Metoda evidențiază sângerări cu debitul de 0,2 ml/min. În literatură se raportează o sensibilitate a metodei scintigrafice de 93%, specificitate de 95% și acuratețe generală de 94% (38). Performanța ei este în funcție de calitatea marcării eritrocitelor și de frecvența înregistrărilor scintigrafice în timp. Recoltarea de imagini scintigrafice tardive sau hipertardive mărește performanța examinării. Astfel, imaginile recoltate imediat după injectare depistează hemoragia intestinală activă, în timp ce imaginile înscrise tardiv sau hipertardiv pot evidenția hemoragiile intermitente.

Detectarea scintigrafică a bolii Crohn

Principiul acestei examinări scintigrafice se bazează pe proprietatea leucocitelor proprii, marcate *in vitro* cu 99m-Tc-HMPAO și reinjectate iv, de a se acumula selectiv la nivelul proceselor inflamatorii (infecție/inflamație) (39,40). Scintigrafia cu leucocite autologe marcate este considerată ca „standard de aur" (41), în domeniul explorării imagistice a proceselor infecțioase/inflamatorii.

Examinarea scintigrafică a abdomenului în condiții planare sau/și tomografice (SPECT) se programează după o oră de la injectarea iv a leucocitelor marcate și se poate relua la 2-4-6, eventual 12 ore. În cazurile cu boală Crohn se obțin imagini scintigrafice „pozitive" (42), ca urmare a acumulării leucocitelor marcate la nivelul proceselor ulcerative. Aceste imagini respectă topografia zonelor mai frecvent afectate în boala Crohn: ileonul terminal (25-30%), coafectarea ileocolonică (50-55%), intestinul gros (15-20%). Valoarea explorării scintigrafice poate fi limitată de prezența unor procese inflamatorii la nivelul organelor abdominale sau situate în spațiul retroperitoneal.

Determinarea scintigrafică a tranzitului intestinal

Explorarea scintigrafică a tranzitului intestinal este complementară examinării radiologice, care este metoda cea mai accesibilă și curent utilizată în practica clinică. Studiul motilității intestinale este important atât pentru achiziționarea unor date

fiziologice fundamentale, cât și pentru observarea modificărilor fiziopatologice din diverse boli intestinale sau cu participare enterală (43).

Timpul de tranzit intestinal (TTI) este influențat de golirea gastrică (TGG). Din acest motiv se utilizează tehnica „dublei marcări", cu 99m-Tc coloidal (prânz solid – ou marcat), pentru determinarea TGG și cu 111-In (prânz lichid) pentru aprecierea TTI. Evaluarea TTI se bazează pe înscrierea de imagini scintigrafice statice la nivelul abdomenului, la interval de 10 min în prima oră, de 15 min în următoarele 6 ore și o imagine finală la 24 de ore.

Timpul de tranzit la nivelul intestinului subțire, evaluat scintigrafic, este de 280 +/- 18 min, fără diferențe semnificative în raport cu tipul prânzului-test utilizat (prânz lichid sau solid). Se observă că, spre deosebire de stomac, intestinul subțire nu deosebește între componentele lichide și solide ale chimului alimentar, transferul lor din ileonul terminal la nivelul cecului efectuându-se concomitent (44). Această particularitate fiziologică, caracteristică intestinului subțire, a fost obiectivizată prin explorarea scintigrafică.

Evaluarea scintigrafică a permeabilității intestinale

Permeabilitatea intestinală este o proprietate a mucoasei intestinale de care depinde funcția de barieră a intestinului. Principiul explorării se bazează pe administrarea orală de 99m-Tc-DTPA radiofarmaceutic, care are o foarte bună difuzie. La nivel intestinal el trece prin epiteliul intestinal și ajunge în sânge, de unde se elimină prin urină.

În prezența unor leziuni la nivelul intestinului, permeabilitatea intestinală crește. În aceste situații pătrunderea radiofarmaceuticului în circulația sistemică este crescută, ca și eliminarea lui urinară. În cazurile cu permeabilitate intestinală crescută, eliminările urinare de 99m-Tc-DTPA sunt mai mari decât la persoanele sănătoase.

Noi am utilizat o tehnică originală brevetată (45) care respectă următoarele elemente:

- după cel puțin 12 ore de post, pacienții beau la ora 8 dimineața 200 ml apă marcată cu 0,5 mCi 99m-Tc-DTPA;
- timp de 2 h nu mănâncă nimic;
- se interzice fumatul și administrarea de medicamente antiinflamatoare, deoarece cresc permeabilitatea intestinală;
- din momentul ingerării radiofarmaceuticului, se recoltează toată urina timp de 5 ore;
- determinarea radioactivității urinare se efectuează într-un cristal cu puț cuplat la un numărător de impulsuri.

Calcularea permeabilității se efectuează prin raportarea procentuală a eliminării urinare de 99m-Tc-DTPA, față de doza administrată oral.

Explorarea demonstrează creșterea permeabilității intestinale în rectocolita hemoragică activă, (eliminare urinară la 5 ore 3,6 +/- 1,4%) față de persoanele de control (eliminare urinară la 5 ore 1,5 +/- 0,6%). Subliniem că în cazurile cu rectocolită hemoragică în remisie, valoarea permeabilității intestinale este similară cu a martorilor (1,3 +/- 0,4%).

Tehnica expusă poate fi aplicată și în boala Crohn sau în enteropatia glutenică, unde alterările permeabilității intestinale sunt mai evidente decât în RCH.

Explorarea este noninvazivă, ieftină, cu rezultate reproductibile, îndeplinind astfel criteriile de utilizare în practica clinică.

Bibliografie

1. Arrago JP, Rain JD, Rocher F et al. Syndrome de Gougerot-Sjögren. Etude fonctionelle des glandes salivaires par la scintigraphie. Presse Med 1984; 13: 209-211.

2. Ingrand I, Danchot J, Menkes GI et al. L'exploration fonctionelle quantitative des glandes salivaires. Nouv. Presse Med. 1975; 4: 395-400.

3. Cotul S. Scintigrafia secvențială a glandelor salivare (SSGS). În: Cotul S (sub red.). *Scintigrafia secvențială în gastroenterologie.* Cluj-Napoca; Ed. Dacia 1988: 38-47.

4. Yudin LA, Butkewitsch JB. Radiosyalographie in der diagnostic der Speicheldrusenerkrankungen. In: *Proceedings IIIrd Symposium „The use of radioisotopes in gastroenterology".* Cluj-Napoca 1975; 163-168.

5. Schall GL, Larson SM, Anderson LG, Griffith JM. Quantification of parotid gland uptake of pertechnetate using a gamma scintillation camera and a region of interest system. Am J. Roentgenol 1972; 115: 689-694.

6. Siddiqui AR, Weisberger EC. Possible exploration of appearance of Warthin's tumor on 123-I and 99mTc-pertechnetate scan. Clin Nucl Med 1981; 6: 258-260.

7. Cotul S, Andreica V, Tamas ST. Scintigrafia secvențială esofagiană (SSE). În: Cotul S (sub red.). *Scintigrafia secvențială în gastroenterologie,* Cluj-Napoca, Ed. Dacia 1988: 48-62.

8. Russel COH, Hill LD, Homes FL. Radionuclide transit: a sensitive screening test for esophageal dysfunction. Gastroenterology 1981; 80: 887-892.

9. Blackwell IN, Hannan WJ, Adam RD et al. Radionuclide transit studies in the detection of esophageal dysmotility. Gut 1983; 24: 421-426.

10. Urbain JL, Vekemans MC, Malmud LS. Esophageal transit, gastroesophageal reflux, and gastric emptying. In: Sandler MP, Coleman RE, Wackers FJ, Hoffer PB eds. *Diagnostic Nuclear Medicine.* London: Williams and Wilkins 1996: 733-747.

11. Carette S, Lacourciere Y, Lavoie S et al. Radionuclide esophageal transit in progressive sistemic sclerosis. J Rheumatol 1985; 12: 478-481.

12. Vincentis N, Lenti R, Pona C et al. Scintigraphie evaluation of the esophageal transit time for the noninvasive assessement of esophageal motor disorders. J Nucl Med and Allied Sciences 1984; 28: 137-141.

13. Taranu D, Jovin G, Oproiu A și colab. Evaluarea scintigrafică a timpului de tranzit esofagian. Al V-lea Congres National de Gastroenterologie. Bucuresti 1986: 384-385.

14. Andreica V, Andreica M. Patologia esofagiană de reflux. În: Andreica V, Andreica M. *Patologia esofagiană și gastrică de reflux.* Cluj-Napoca: Dacia 1989: 21-82.

15. Tornoczky J, Pasztarak SL, Muth L. Examination of the esophageal function with dynamic scintigraphy in diabetic patients. OHL 1985; 126: 1217-1220.

16. Loo FD, Palmer DW, Soergel KH et al. Gastric empting in patients with diabetes mellitus. Gastroenterology 1984; 86: 485-494.

17. Guillet J, Basse-Cathalinat B, Cristophe E et al. Routine studies of swallowed radionuclide transit in paediatrics: experience with 100 patients. Europ Nucl Med 1984; 9: 86-90.

18. Guillet J, Wynchannk S, Cristophe E et al. Gastro-esophageal reflux and gastric emptying of liquids in paediatric patients. Int J Nucl Med Biol 1984; 11: 254-258.

19. Rosen R, Treves S. The relatioship of gastroesophageal reflux and gastric emptying in infants and children: concise communication. J Nucl Med 1984; 25: 571-574.

20. Andreica V, Cotul S, Dumitrașcu DL, Tamas ST. Scintigrafia secvențială gastrică. În: Cotul S (sub red.). *Scintigrafia secvențială în gastroenterologie.* Cluj-Napoca: Ed. Dacia 1988: 63-77.

21. Gryback P, Hermansson G, Lyrenas E et al. Nationwide standardisation and evaluation of scintigraphic gastric emptying: reference values and comparisons between subgroups in a multicentre trial. Eur J Nucl Med 2000; 27: 647-655.

22. Camilleri M, Malagelada JR, Brown ML et al. Relation between antral motility and gastric emptying of solids and liquids in humans. Am J. Physiol. 1985; 249: 580-585.

23. Tamas S, Dumitrașcu DL, Andreica V, Cotul S. Gastric sequential scintigraphy. Methodology with liquid isotonic meal. Rev Roum Morphol Physiol 1988; 25: 47-51.

24. Dumitrașcu DL, Cotul S, Tamas S, Dumitrașcu D. Delayed gastric emptying in Rx-negative dyspepsia. Rev Roum. Morphol Physiol 1988; 25: 43-46.

25. Cotul S, Dumitrașcu DL, Tamas I, Dragoteanu M. Care este locul estimării radioizotopice a evacuării gastrice în abordarea dispepsiei funcționale ? Clujul Med 1996; 69: 237-241.

26. Dumitrașcu DL, Hamoud I, Tamas S, Cotul S și colab. Sunt simptomele cancerului gastric datorate alterării evacuării gastrice ? Cancerul (serie nouă) 1995; 3: 23-26.

27. Dumitrașcu DL, Cotul S, Tamas S. Gastric emptying in chronic painful constipation. Rom J Gastroenterol 1996; 5: 87-89.

28. Dumitrașcu DL, Tamas I, Cotul S, Dragoteanu M. Corelația între estimarea ecografică și radioizotopică a evacuării gastrice a unui prânz semilichid. Clujul Med 1995; 68: 436-439.

29. Malmud LS, Vitti RA, Fisher RS. Gastroesophageal reflux. In: Freeman LM. *Freeman and Johnson's Clinical Radionuclide Imaging.* Orlando: Grune and Stratton 1986; 3: 1669-1693.

30. Tolin RW, Malmud LS, Seltzer F et al. Enterogastric reflux in normal subjects and patients with Billroth II gastroenterostomy. Gastroenterology 1979; 72: 1072-1077.

31. Treves S, Grand RJ, Eraklis AJ. Pentagastrin stimulation of 99m-Tc uptake by ectopie gastric mucosa in Meckel's diverticulum. Radiology 1978; 128: 711-712.

32. Sfakianakis GN, Anderson GF, King GR et al. The effect of gastrointestinal hormones on the pertechnetate imaging of ectopic gastric mucosa in experimental Meckel's diverticulum. J Nucl Med 1981; 22: 678-683.

33. Petrokubi RJ, Baum S, Rohrer GV. Cimetidine administration improve pertechnetate imaging of Meckel's diverticulum. Clin Nucl Med 1968; 10: 385-388.

34. Schwartz MJ, Lewis JH. Meckel's diverticulum pitfalls in scintigraphic detection in the adult. Am J Gastroenterol 1984; 79: 611-618.

35. Winzelberg GG. Radionuclide evaluation of gastrointestinal bleeding. In: Freeman LM. *Freeman and Johnson's Clinical Radionuclide Imaging.* Orlando: Grune and Stratton 1986; 3: 1729-1784.

36. Lunia S, Lunia C, Chandramooly B, Chodos RB. Radionuclide meckelgram with particular reference to false positive results. Clin Nucl Med 1979; 4: 285-288.

37. Feggi LM. Bighi SM. Technical notes for scintigraphy of Meckel's diverticulum. J Nucl Med 1979; 20: 888-889.

38. Bunker SR, Lull RJ, Tănăsescu DE, Redwine MD et al. Scintigraphy of gastrointestinal hemorrhage. Superiority of 99m-Tc sulfur colloid. Am J Roentgenol 1984; 143: 543-548.

39. Danpure HJ, Osman S, Caroll MK. In vitro studies to develop a clinical protocol for radiolabeling mixed leukocytes with 99m-Tc HMPAO. Nucl Med Comm 1987; 8: 280 (summary).

40. Papos M, Nehez I, Simonfalvi I, Kovacs G et al. Diagnostic value of 99m-Tc HMPAO leukocyte scintigraphy and computer tomography in patients with sternal wound infections. Nucl Med Rev 2000; 3: 35-39.

41. Corstens FHM, Van der Meer JWM. Nuclear medicine's role in infection and inflamation. Lancet 1999; 354: 765-770.

42. Coleman E, Datz FL. Detection of inflamation disease using radiolabeled cells. In: Sandler MP, Coleman RE, Wackers FJ, Hoffer PB eds. *Diagnostic Nuclear Medicine. London:* Williams and Wilkins 1996; 2: 1509-1996.

43. Dumitrașcu DL, Cotul S. Scintigrafia secvențială intestinală (SSI). In: Cotul S (sub red.). *Scintigrafia secvențială în gastroenterologie.* Cluj-Napoca: Ed. Dacia 1988: 78-86.

44. Bennink R, Peeters M, Maegdenbergh V, Geypens B et al. Evaluation of small bowel transit for solid and liquid test meal in healthy men and women. Europ J. Nucl Med 1999; 26: 1560-1566.

45. Dumitrașcu DL, Tamas S, Savuli Ioana, Cotul S. Metoda radioizotopică pentru măsurarea permeabilității intestinale. Brevet de invenție (BI), Oficiul de stat pentru invenții și mărci (OSIM), nr. 115671/2000.

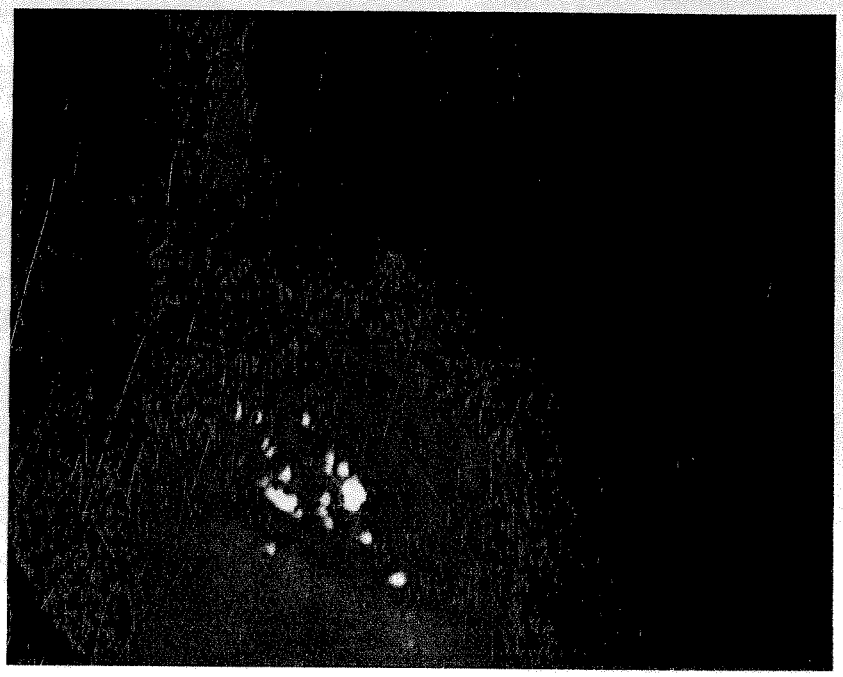

Fig. 1. Ciroză hepatică.



Fig. 2. Granulomatoză hepatică.

Fig. 3. Ficat de colestază.

Fig. 4. Chist hidatic hepatic.

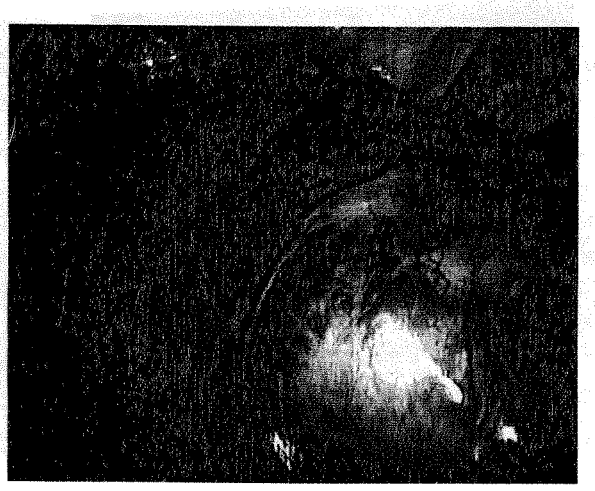

Fig. 5. Chist seros hepatic.

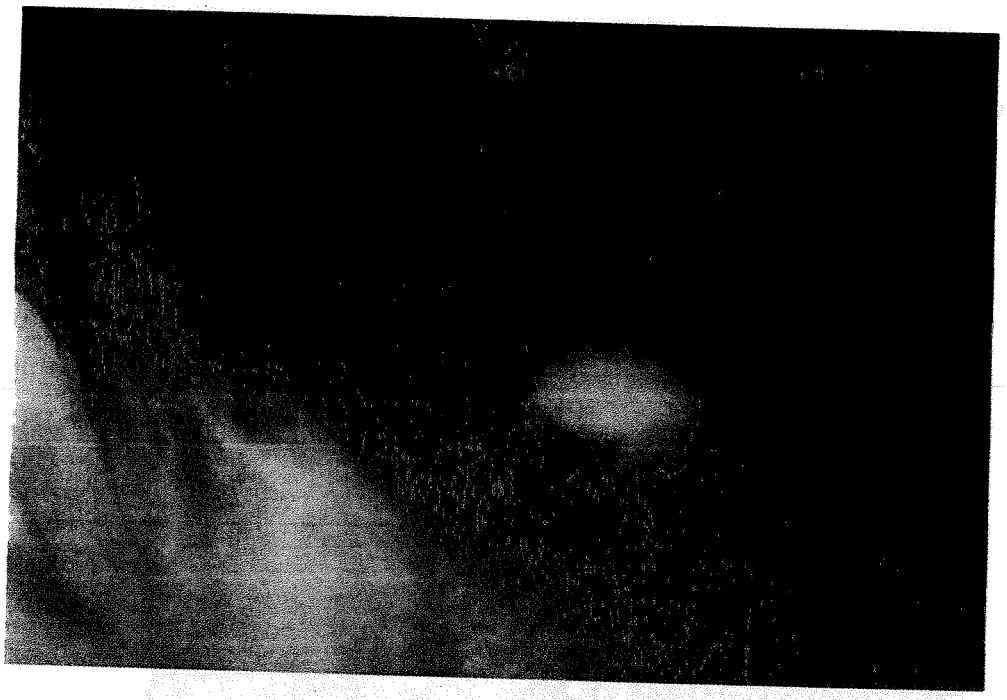

Fig. 6. Metastază hepatică solitară.

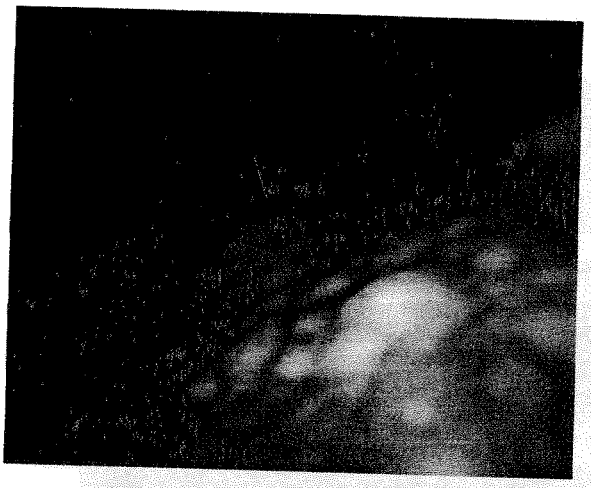

Fig. 7. Metastaze hepatice multiple.

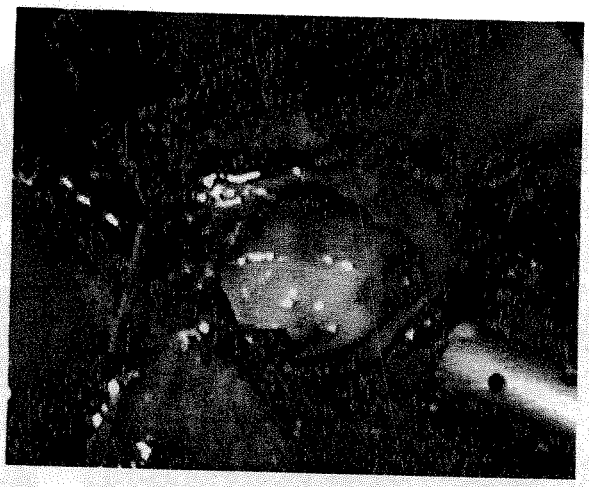

Fig. 8. Abces hepatic.

Fig. 9. Hemangiom hepatic.

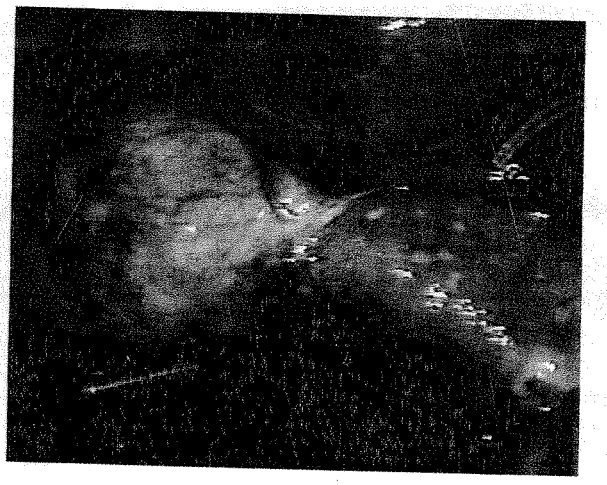

Fig. 10. Neoplasm de colecist.

Fig. 11. Hernie hiatală.

Fig. 12. Limfom malign al intestinului subțire.

Fig. 13. Boală Crohn.

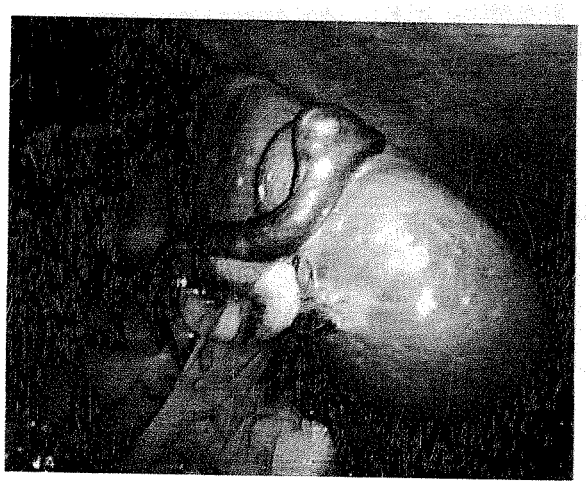

Fig. 14. Splenomegalie.

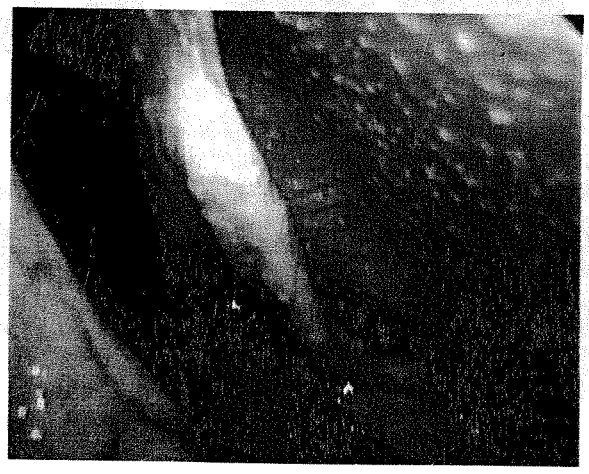

Fig. 15. Tuberculoză peritoneală.

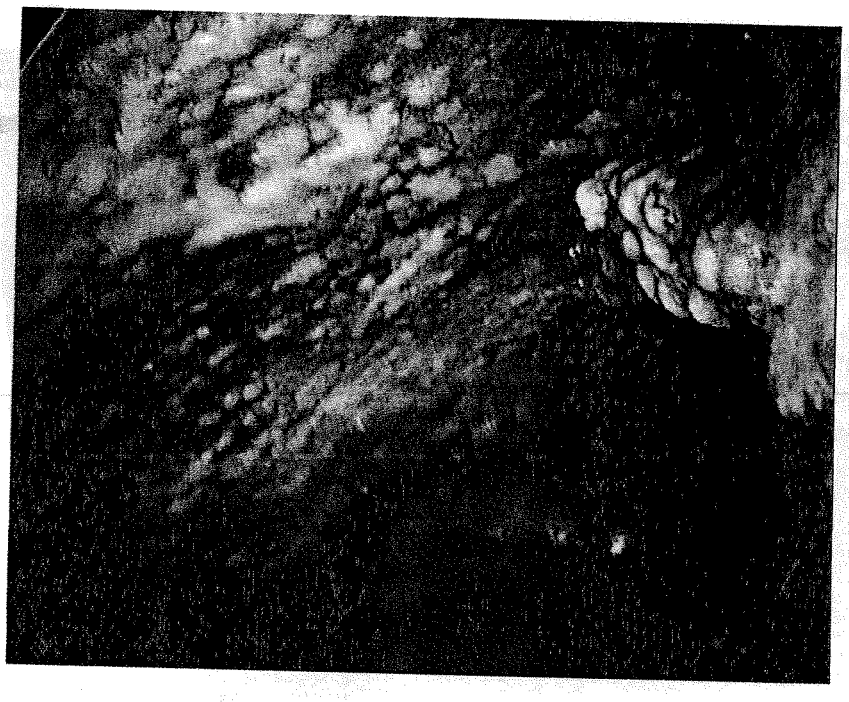

Fig. 16. Carcinomatoză peritoneală.

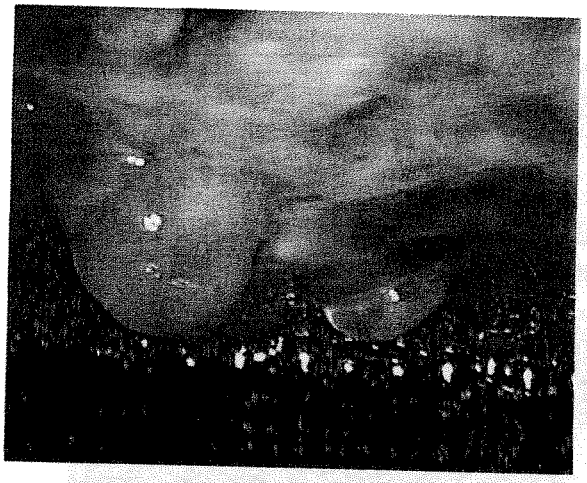

Fig. 17. Pseudomixom peritoneal.

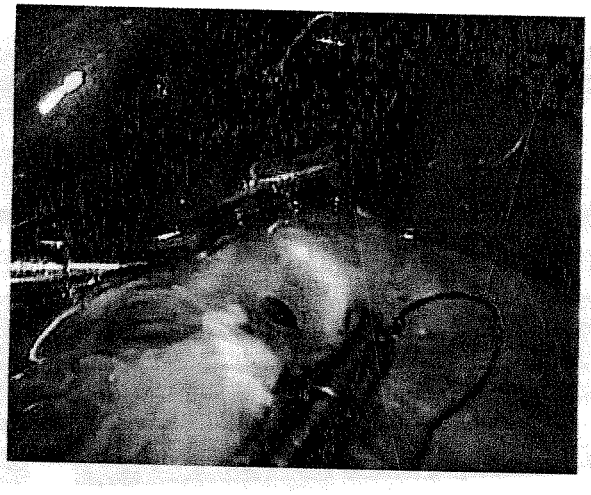

Fig. 18. Ulcer duodenal perforat.

Fig. 19. Ocluzie intestinală prin bride.

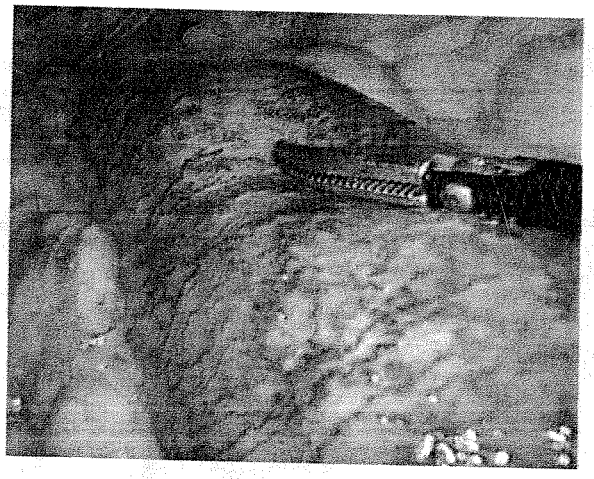

Fig. 20. Boală Crohn în puseu acut.

Endoscopia digestivă superioară

Fig. 1a. Hernie hiatală.

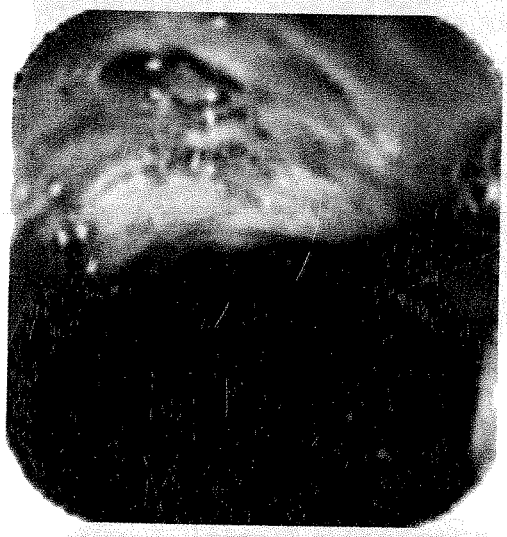

Fig. 1b. Hernie hiatală cu esofagită.

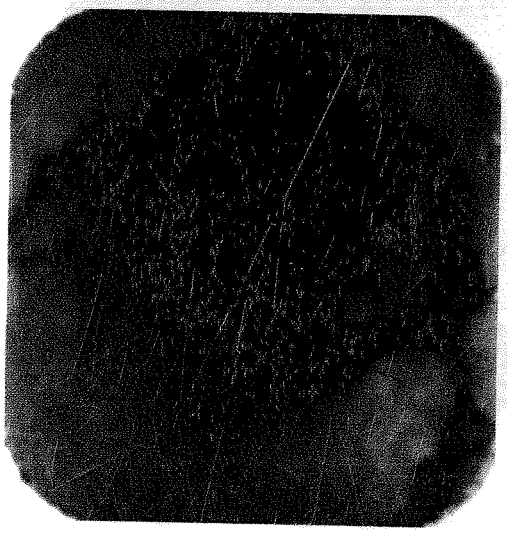

Fig. 2. Esofagită gradul 2.

Fig. 3. Candidoză esofagiană.



Fig. 4. Gastrită erozivă antrală.



Fig. 5. Ulcer gastric.

Fig. 6. Neoplasm gastric.

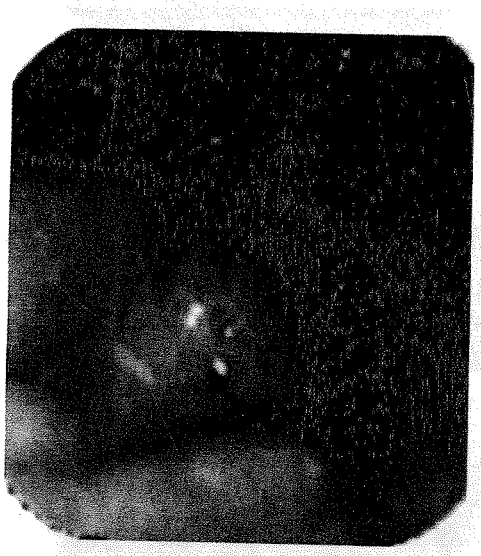

Fig. 7. Polip corp gastric.

Fig. 8. Ulcer bulbar posterior.



Fig. 9. Atrofie duodenală.

Enteroscopia

Fig. 1. Neoplasm jejunal.

Colonoscopia

Fig. 1. Aspect endoscopic de rectocolită.

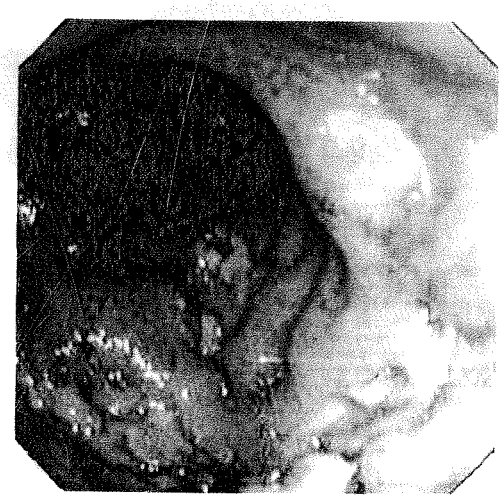

Fig. 2. Aspect endoscopic de boală Crohn la ileală.

Fig. 3. Colita pseudomembranoasă.

Fig. 4a. TBC ileal.

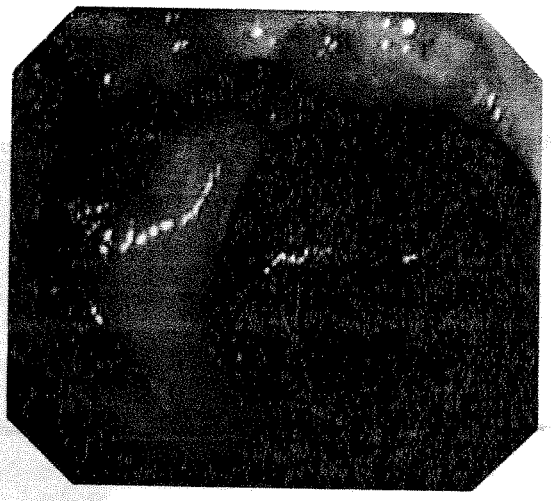

Fig. 4b. TBC ileal cu leziuni ulcerative ale valvulei ileo – cecale.

Fig. 6. Neoplasm de colon exulcerat

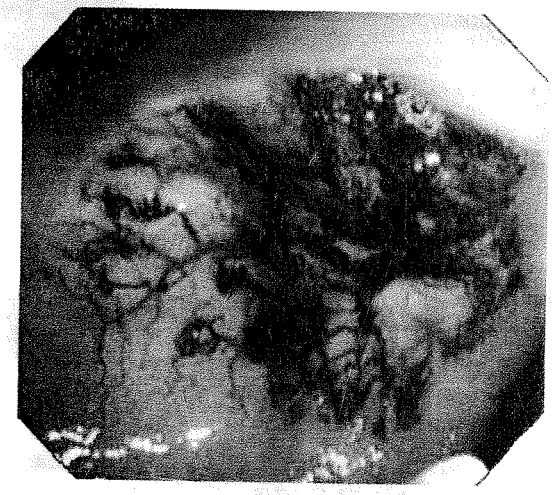

Fig. 5. Angiodisplazia colică.